

Mikroskopické vyšetření moče

Autoři:

RNDr. Miroslava Beňovská, Ph.D.

Mgr. Ondřej Wiewiorka

MUDr. Jana Tůmová

Výběr preparátů:

Kolektiv pracovníků Oddělení klinické biochemie Fakultní nemocnice Brno

Lékařská fakulta Masarykovy univerzity

Katedra laboratorních metod

Fakultní nemocnice Brno

Oddělení klinické biochemie

Vytvořeno ve spolupráci se Servisním střediskem pro e-learning na MU

Fakulta informatiky Masarykovy Univerzity, Brno 2014–2016

Tiskový výstup publikace vydané na Elportále MU (<http://elportal.cz/>)

<http://elportal.cz/publikace/vysetreni-moce>

Úvodem

K základním biochemickým vyšetřením patří semikvantitativní analýza moče. Skládá se z chemického stanovení pomocí diagnostických proužků a morfologického vyšetření. Obě metodiky se doplňují, pomáhají usnadnit určování nálezu a jejich výsledky by měly korespondovat. Močová analýza se provádí z jednorázové moči, nejlépe druhé ranní. Vyšetření je třeba provést do jedné hodiny po odběru.

Kompletní močová analýza je v dnešní době převážně automatizována. Manuální mikroskopie pak slouží k objasnění či potvrzení nejasných a diskrepantních nálezů.

Pro manuální mikroskopii se připravuje močový sediment: nativní moč se odstředí při 2000 otáček/min. a supernatant se odlije tak, aby se pracovalo s 10x zakoncentrovanou močí.

Pro lepší rozeznatelnost některých elementů se močový sediment může obarvit. Používá se standardizovaná barvicí procedura tzv. supravitální barvení dle Sternheimera. Procedura pracuje s dvojsložkovou barvou (alciánová modř a červeň pyronin-B 1:1), která se přidává k močovému sedimentu v poměru 1:10.

V následující databázi jsou uvedeny fotografie jednotlivých elementů ve třech variantách:

1. Mikroskopický nález barveného sedimentu (10× zakoncentrovaná moč při 400× zvětšení obarvená dle Sternheimera)
2. Mikroskopický nález nativního sedimentu (10× zakoncentrovaná moč při 400× zvětšení)
3. Nálezy z přístroje iQ 200 (Iris)

V těchto skriptech je databáze zpracována do formy vhodné ke stažení a tisku. Ve výřezích jsou vybrané elementy zvětšeny pro lepší rozlišení.

Erytrocyty

Erytrocyty jsou bezjaderné buňky o velikosti 6–7 μm diskoidního tvaru, patří k nejmenším ze základních elementů nacházených v moči a jsou jedním z nejčastějších nálezů. Jejich přítomnost v moči (hematurie) může být makroskopická nebo mikroskopická (bez viditelného červeného zbarvení).

Příčiny hematurie:

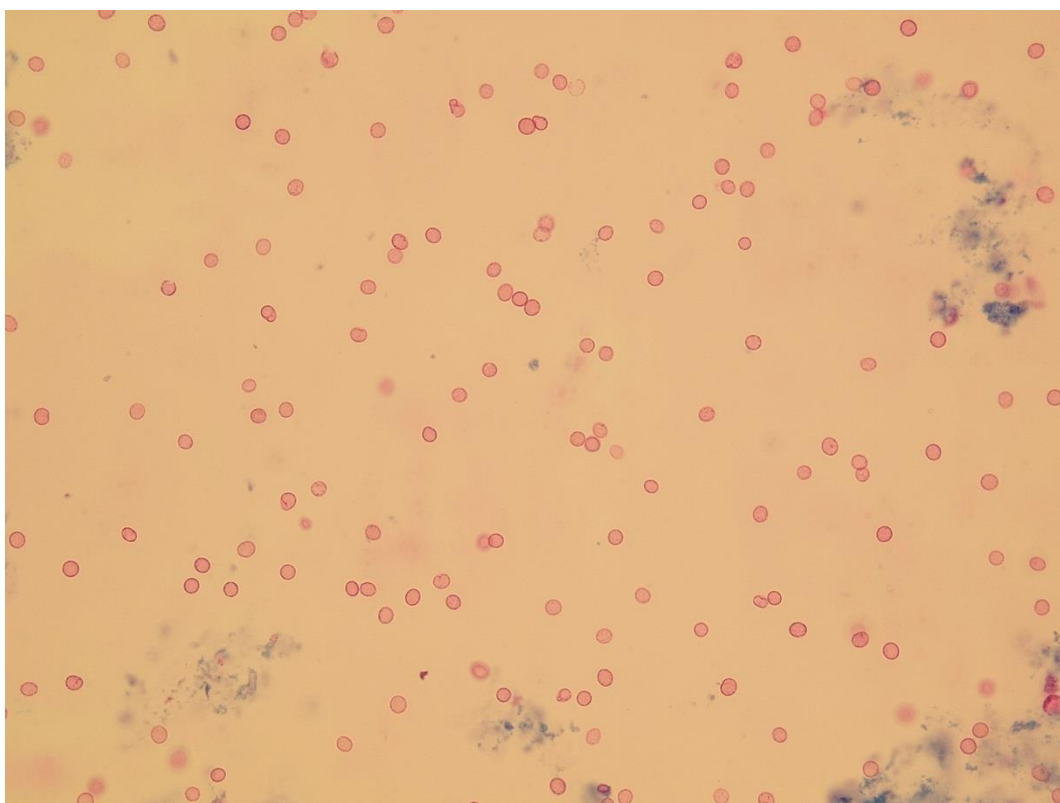
- Renální (glomerulonefritida, nádor ledvin)
- Prerenální (hemokoagulační poruchy, svalová traumata, popáleniny)
- Subrenální (krvácení do močových cest – zánět, kámen, nádor)
- Ponámahová (fyzická námaha, chlad)

Mají-li erytrocyty normální bikonkávní tvar s hladkým povrchem, nazývají se eumorfni. Pokud se erytrocyty dostávají do moče přes glomerulární membránu, dochází k jejich poškození a změně tvaru. Deformované erytrocyty v moči nazýváme dysmorfni.

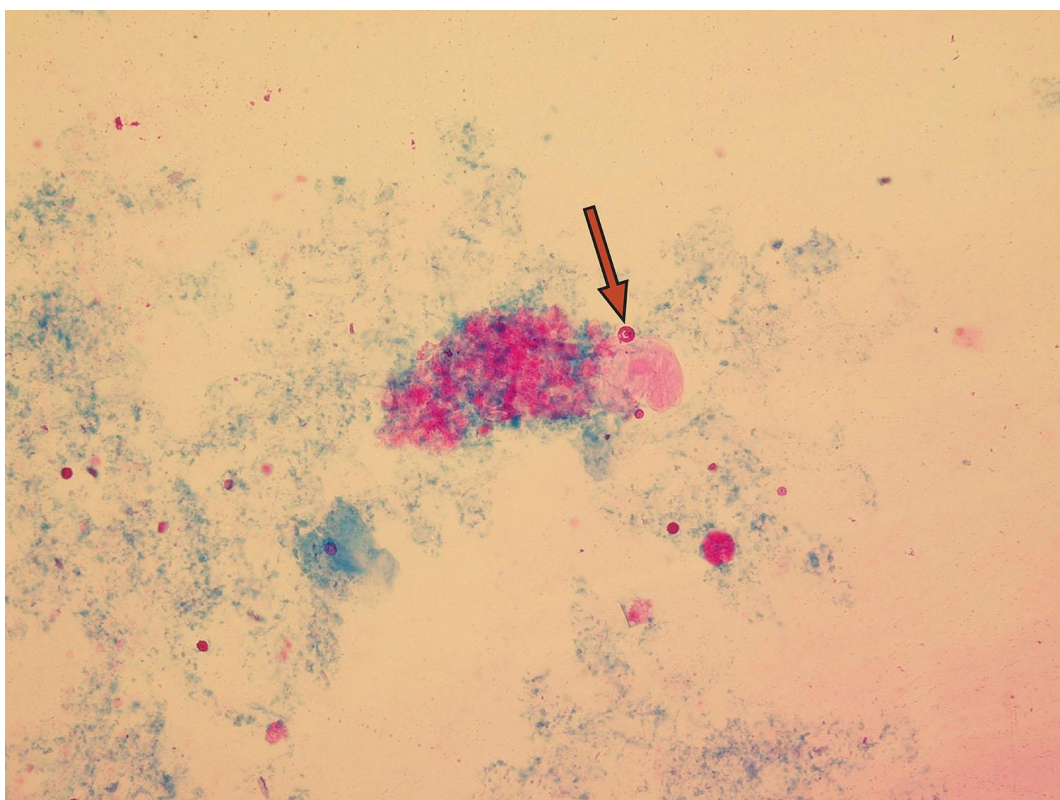
Dysmorfni erytrocyty mohou mít tvar „pneumatiky“ (kodocyty) nebo membrána erytrocytu vybíhá do měchýřkovitých výběžků (akantocyty).

Ježkovité nebo vroubkované erytrocyty (echinocyty) mezi dysmorfni erytrocyty nepatří. Jsou deformované přestupem vody z buňky při vysoké osmolalitě moče.

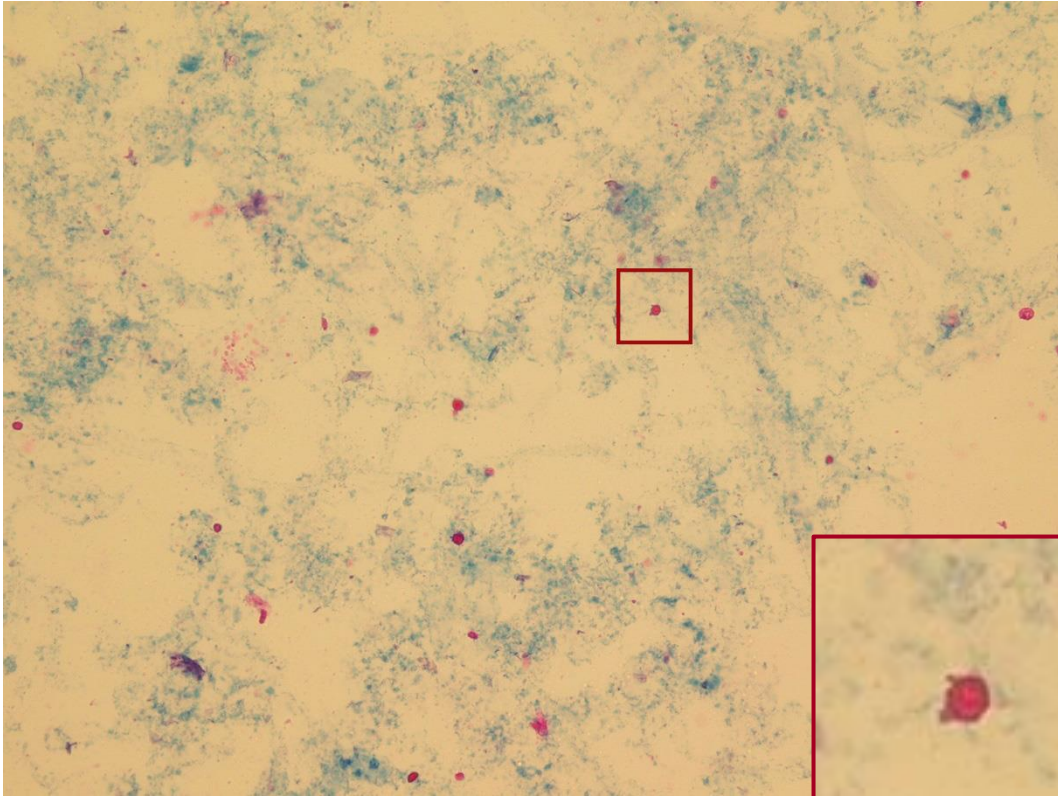
Barvený preparát



Erythrocyty

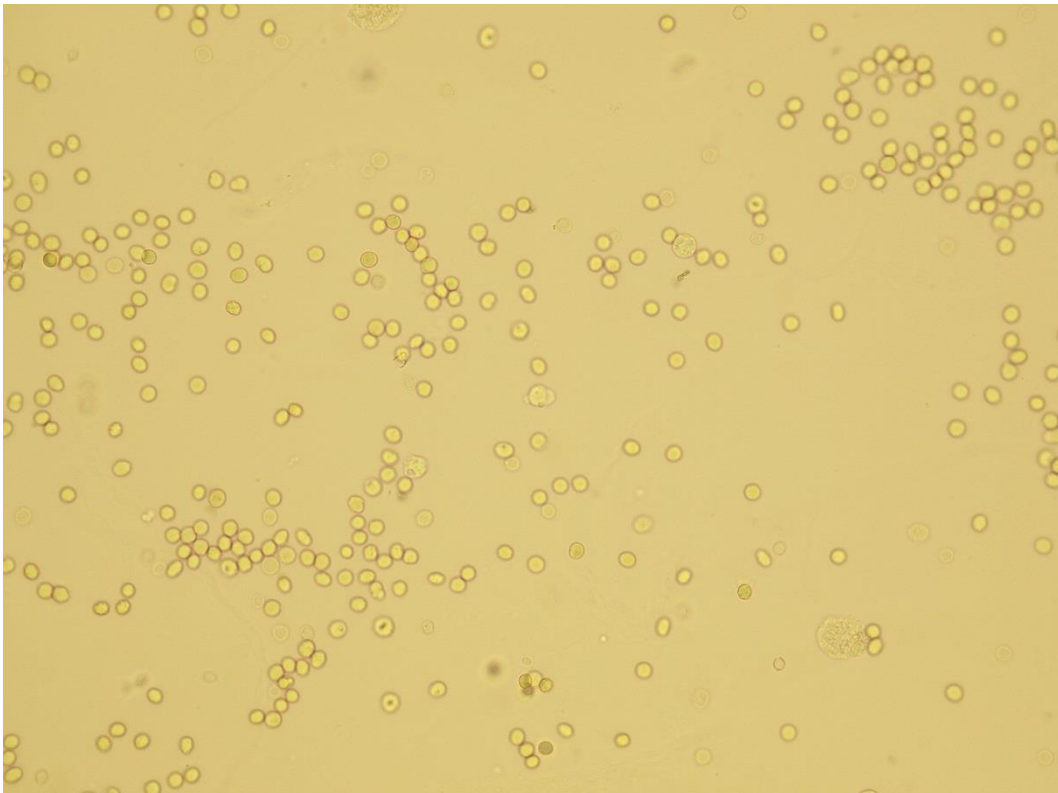


Dysmorfní erytrocyt

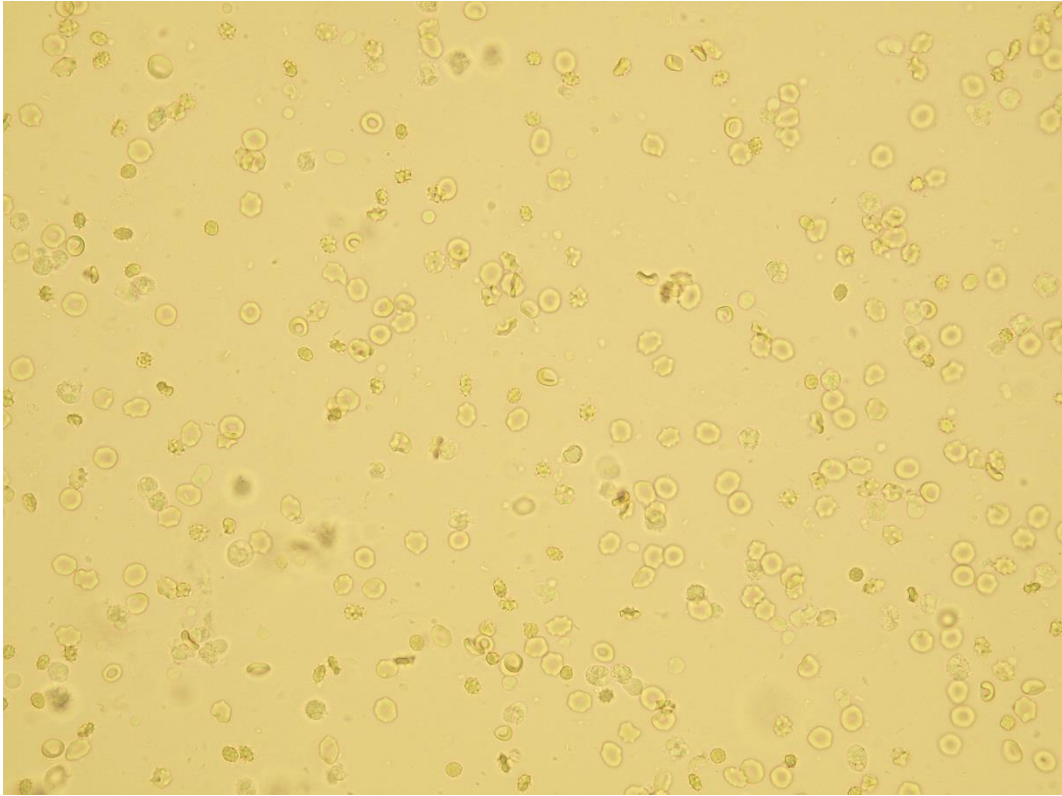


Dysmorfní erytrocyty – akantocyty


Nebarvený preparát



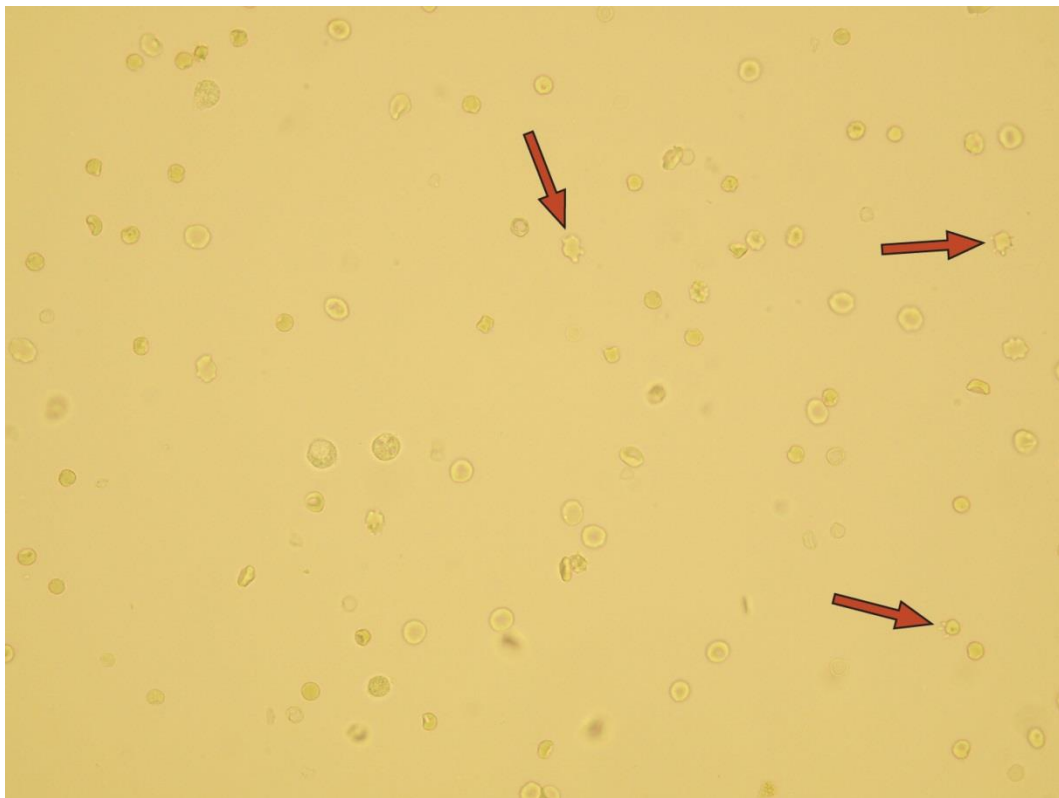
Erytrocyty



Erythrocyty deformované vysokou osmolalitou (dochází k odsátí vody z buňky)



Dysmorfní erythrocyty



Dysmorfní erytrocyty – akantocyty

Fotografie z přístroje iQ 200, IRIS

STANDBY

Specimens Found List (7) Instrument

Ery 5278 /uL

○	○	○	○	○	○	○	○	○	○	○	○
○	○	○	○	○	○	○	○	○	○	○	○
○	○	○	○	○	○	○	○	○	○	○	○
○	○	○	○	○	○	○	○	○	○	○	○
○	○	○	○	○	○	○	○	○	○	○	○
○	○	○	○	○	○	○	○	○	○	○	○
○	○	○	○	○	○	○	○	○	○	○	○
○	○	○	○	○	○	○	○	○	○	○	○
○	○	○	○	○	○	○	○	○	○	○	○
○	○	○	○	○	○	○	○	○	○	○	○
○	○	○	○	○	○	○	○	○	○	○	○
○	○	○	○	○	○	○	○	○	○	○	○
○	○	○	○	○	○	○	○	○	○	○	○
○	○	○	○	○	○	○	○	○	○	○	○
○	○	○	○	○	○	○	○	○	○	○	○

Leu Bakterie

Ery Crystals...

DI. epi. Casts...

Shluky Leu Others...

Kulate epi

Artefakty Info...

<<Released>>
 8404057387
 2013-12-28 05:01:31
 0/9(45988)
 1:1

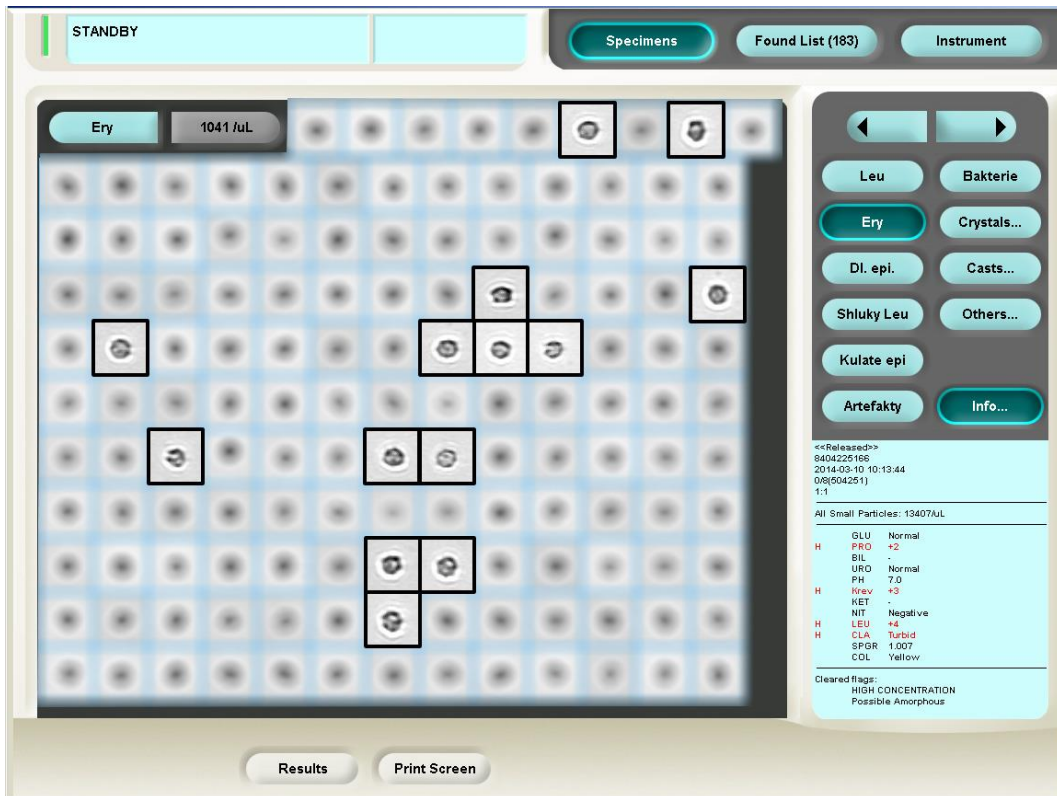
All Small Particles: 7167/uL

H GLU Normal
 PRO +2
 BIL -
 URO Normal
 PH 5.0
 H Krev +3
 KET -
 NIT Negative
 H LEU +3
 H CLA Turbid
 SPGR 1.013
 CDL Yellow

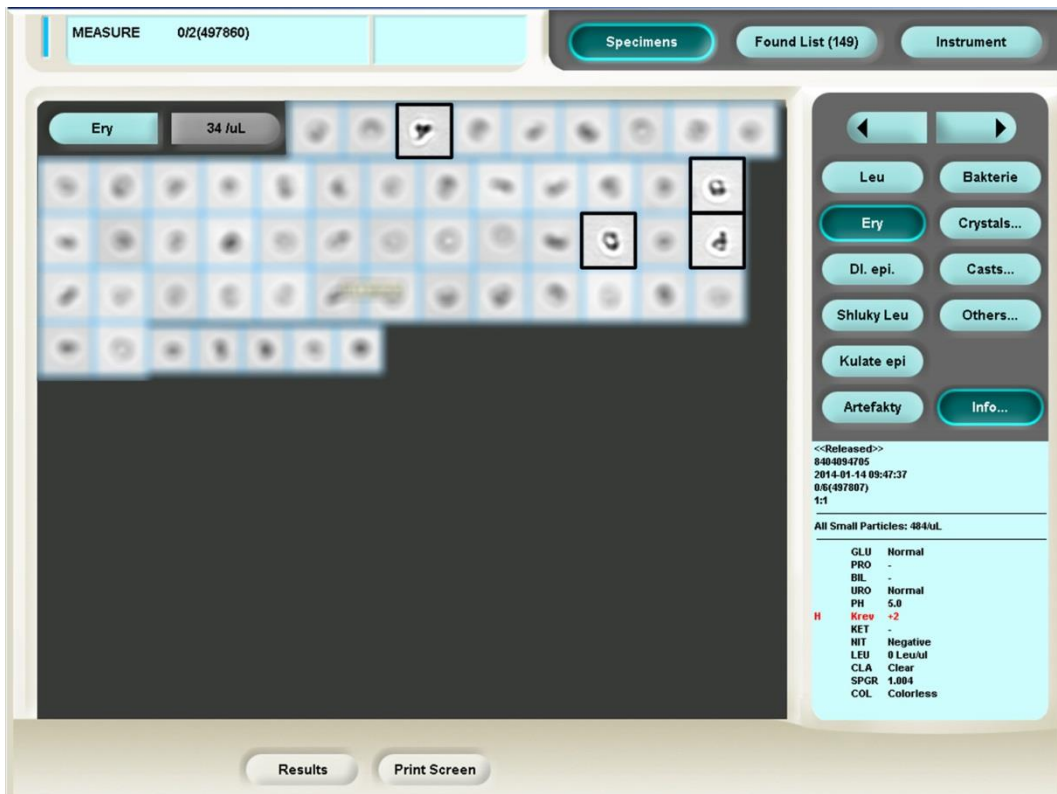
Cleared flags:
 HIGH CONCENTRATION

Results Print Screen

Erythrocyty



Erythrocyty deformované vysokou osmolalitou (dochází k odsátí vody z buňky)



Dysmorfni erythrocyty

Leukocyty

Zdaleka nejčastější podkategorie leukocytů v moči jsou **neutrofilní granulocyty**. Jedná se o kulaté buňky o velikosti 10–12 μm se segmentovaným granulovaným jádrem uprostřed. Přítomnost granulocytů je typická pro bakteriální záněty močových cest nebo ledvin. Detekce pomocí diagnostického proužku je založena na reakci s esterázou granulocytů. V barevném sedimentu se jádro granulocytů chová dle stavu, v jakém se buňky nachází – leukocyty s nepoškozenou cytoplasmatickou membránou mají neobarvené jádro, poškozené buňky výrazně modré jádro a rozpadající se granulocyty jádro neobarvené

Ojedinele je možné v moči nalézt jiný typ leukocytů, a sice **lymfocyty**, které po transplantaci ledvin ve větším množství ukazují na rejekci ledviny (mají kulaté jádro vyplňující téměř celou buňku), **monocyty** (s jádrem jako podkova či fazole) a aktivované monocyty neboli **makrofágy**. Reagenční zóna na diagnostickém proužku lymfocyty ani monocyty nedetekuje.

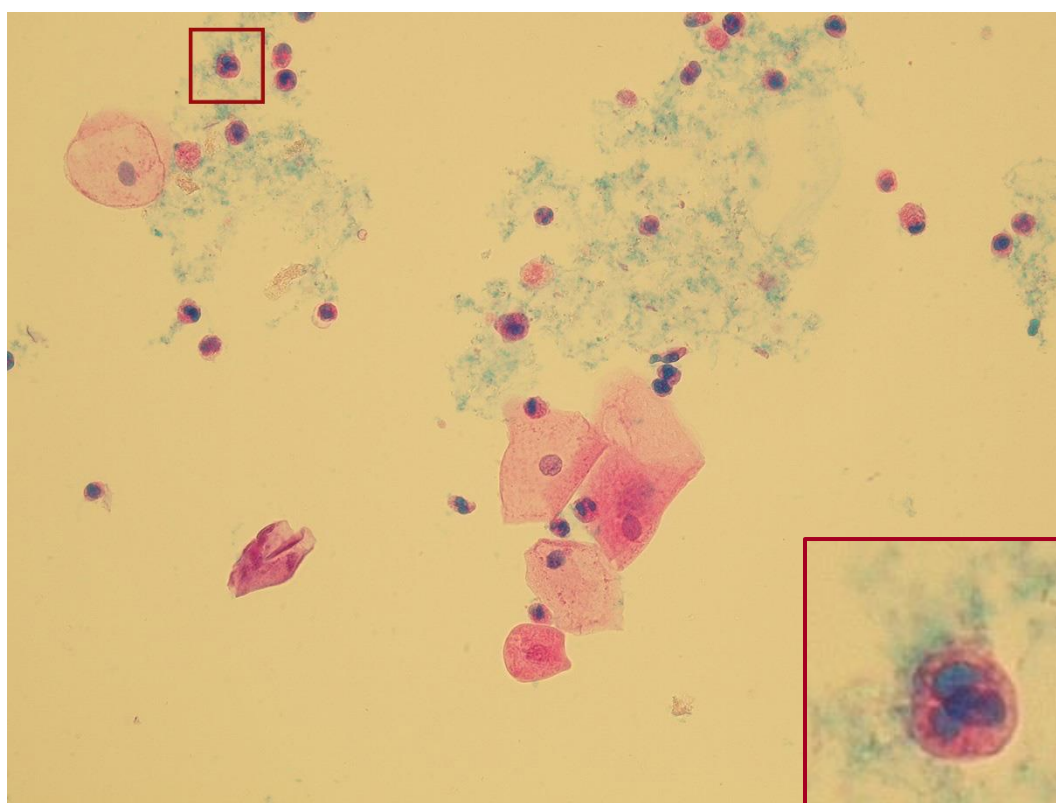
Makrofágy

Makrofág je buňka hrající důležitou roli v imunitní reakci. Její základní funkcí je fagocytóza. Patří mezi mononukleáry, tedy buňky s jedním nesegmentovaným jádrem. Makrofágy vznikají ve tkáních přeměnou monocytů. Jsou větší, mají zvýšený počet lyzozomů a vakuolizovanou cytoplazmu. V moči se vyskytují makrofágy, v jejichž cytoplasmě jsou vidět pohlčené erythrocyty (erytrofágy), tukové kapénky (lipofágy) nebo krystaly.

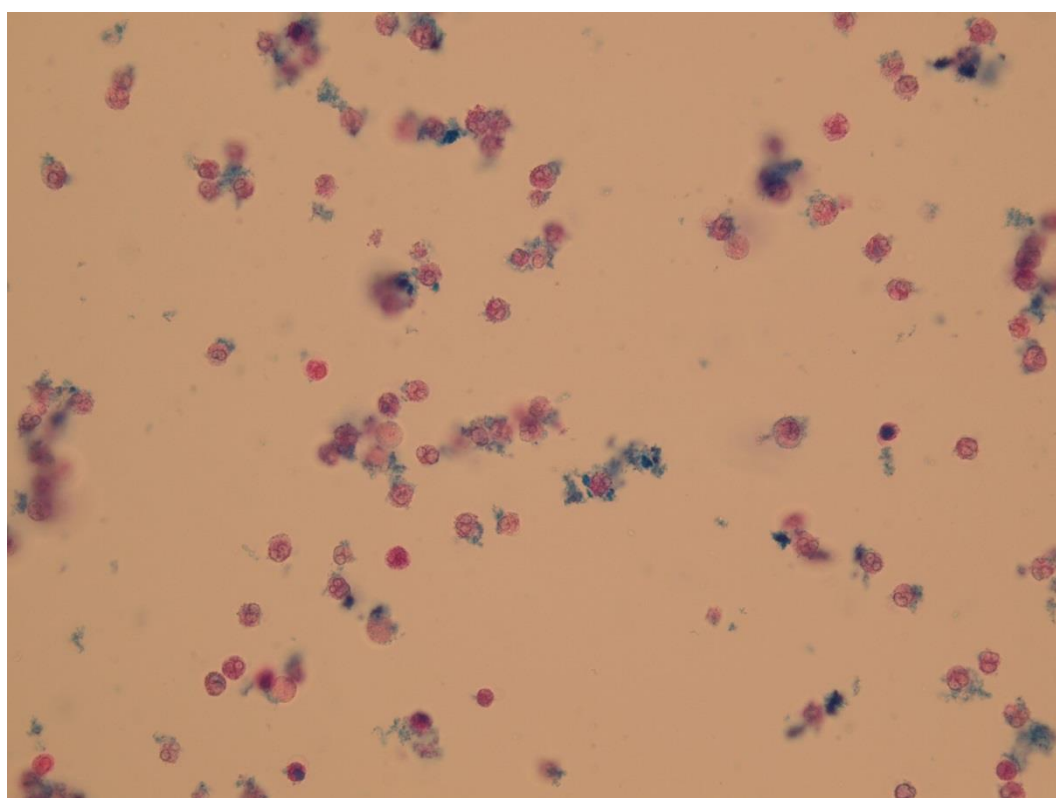
Třpytivé buňky

U neutrofilních granulocytů v hypotonické moči může být uvnitř buňky vidět Brownův pohyb zbytků organel. Těmto leukocytům se říká „třpytivé buňky“. V některých případech u nich může dojít k prasknutí buněčné stěny a částečnému vylití cytoplazmy. Nález se může objevit např. u pacientů s intersticiální nefritidou.

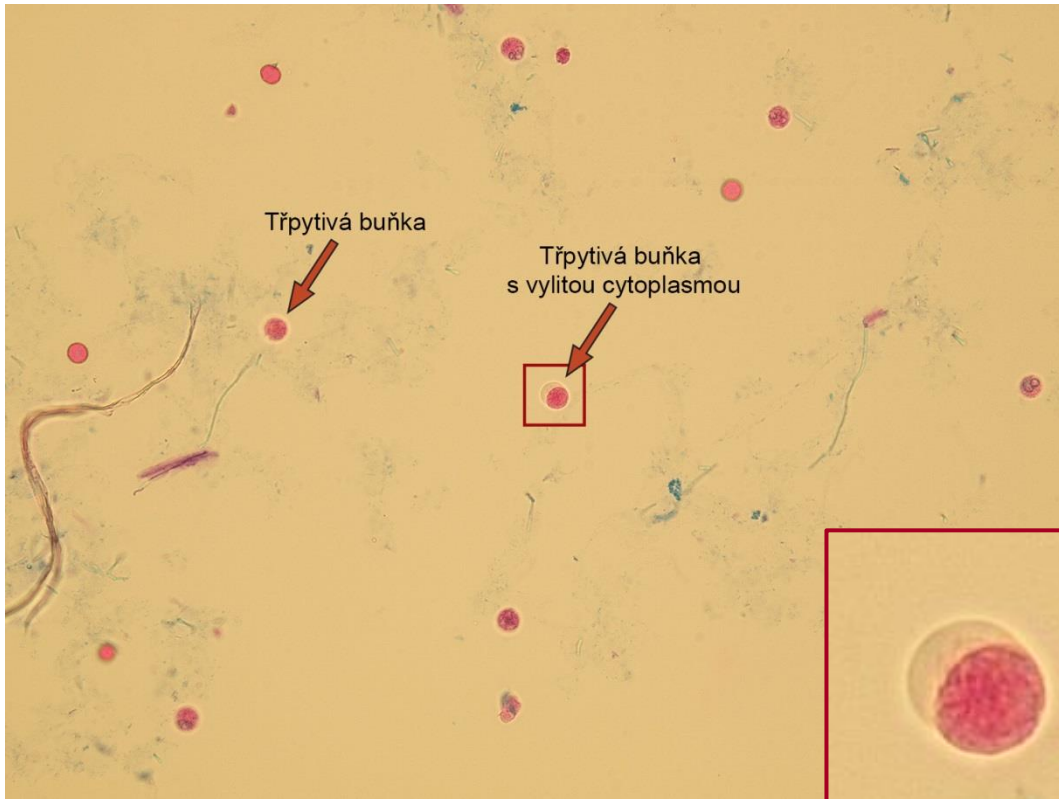
Barvený preparát



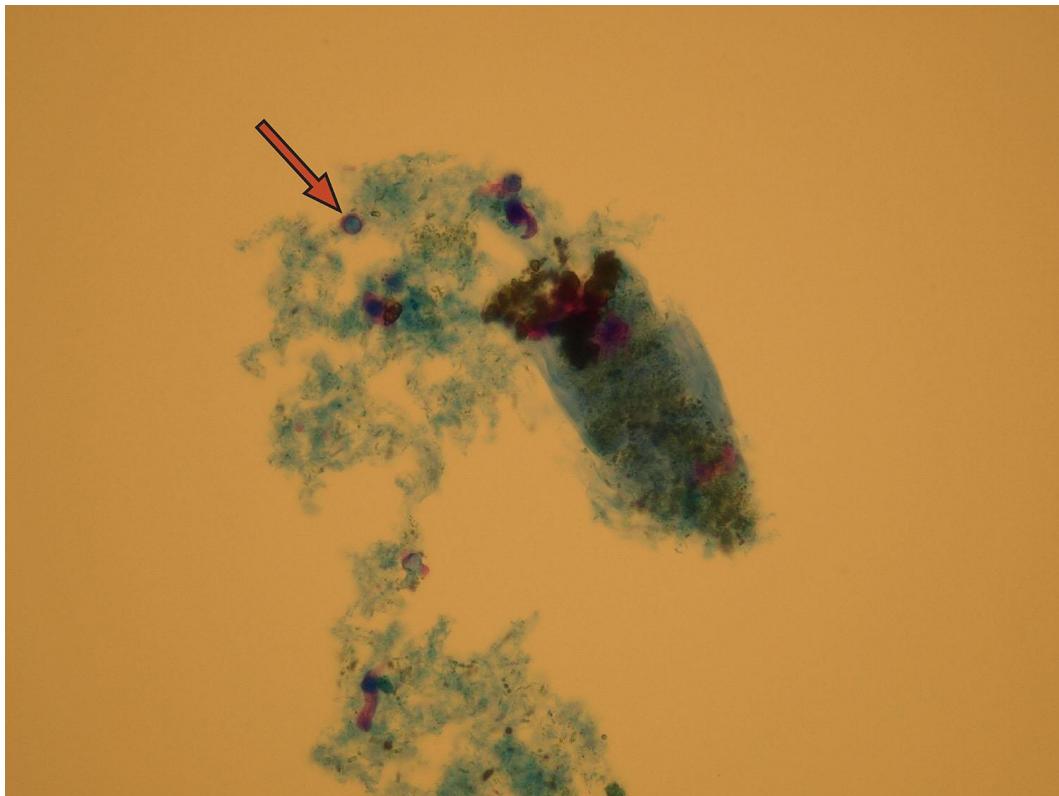
Leukocyty (granulocyty)

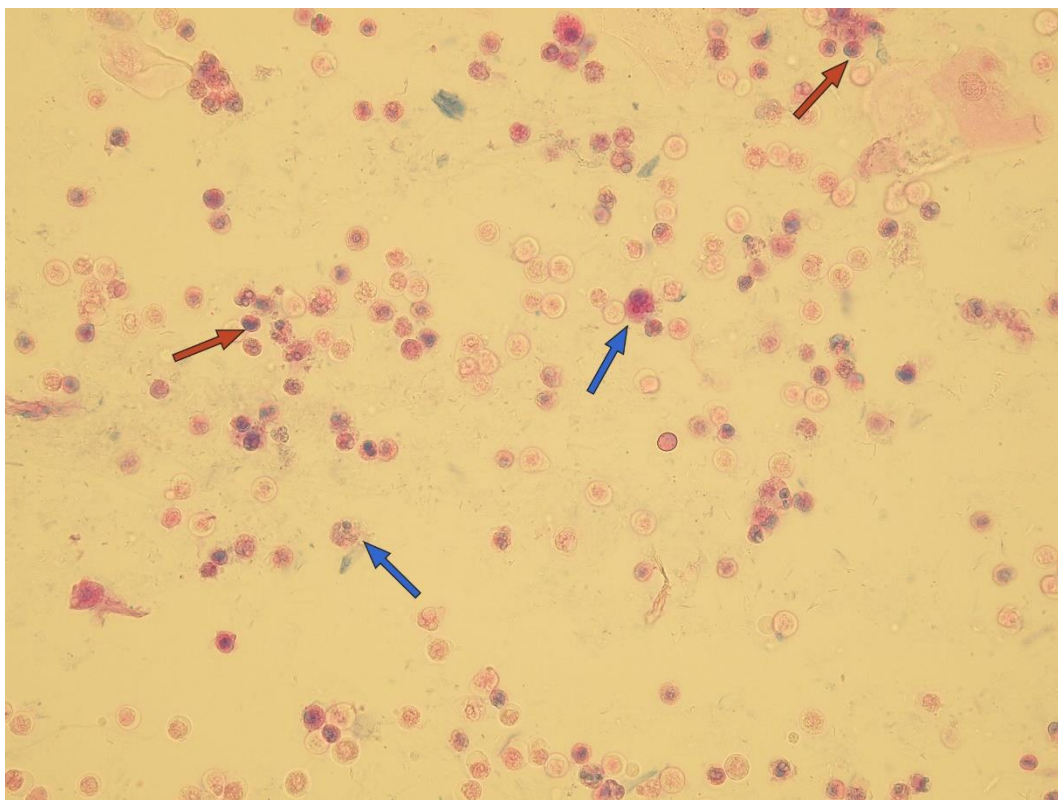


Leukocyty (granulocyty)

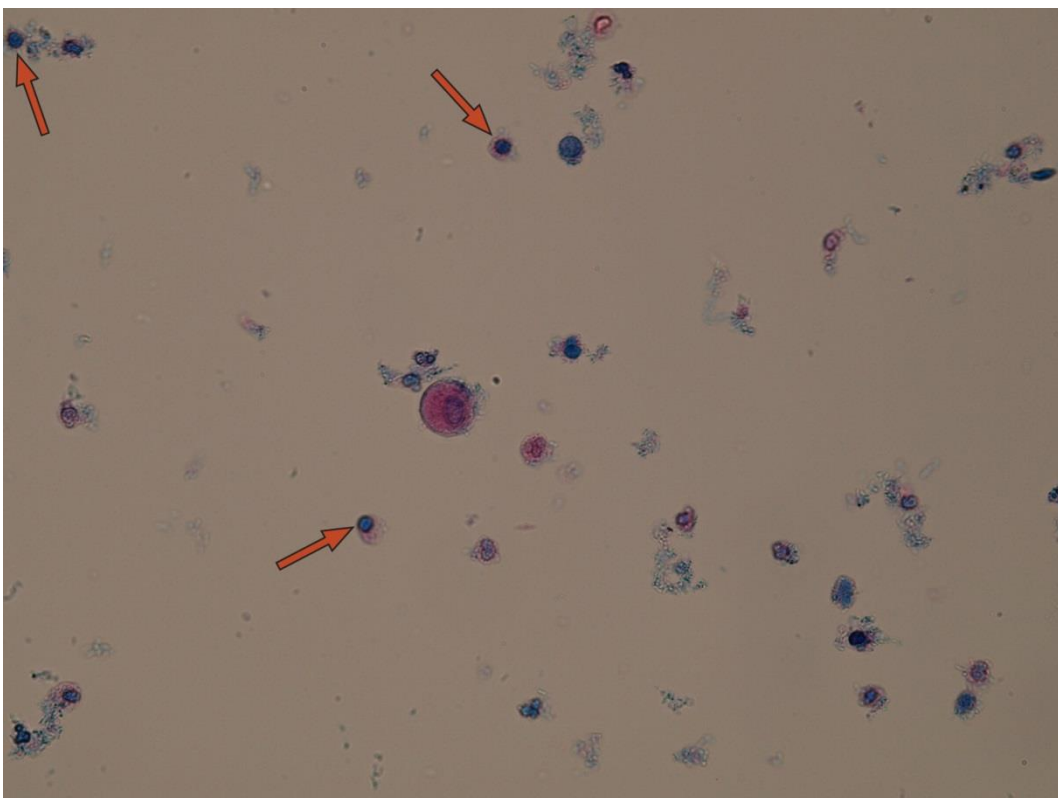


Granulocyty – třpytivé buňky

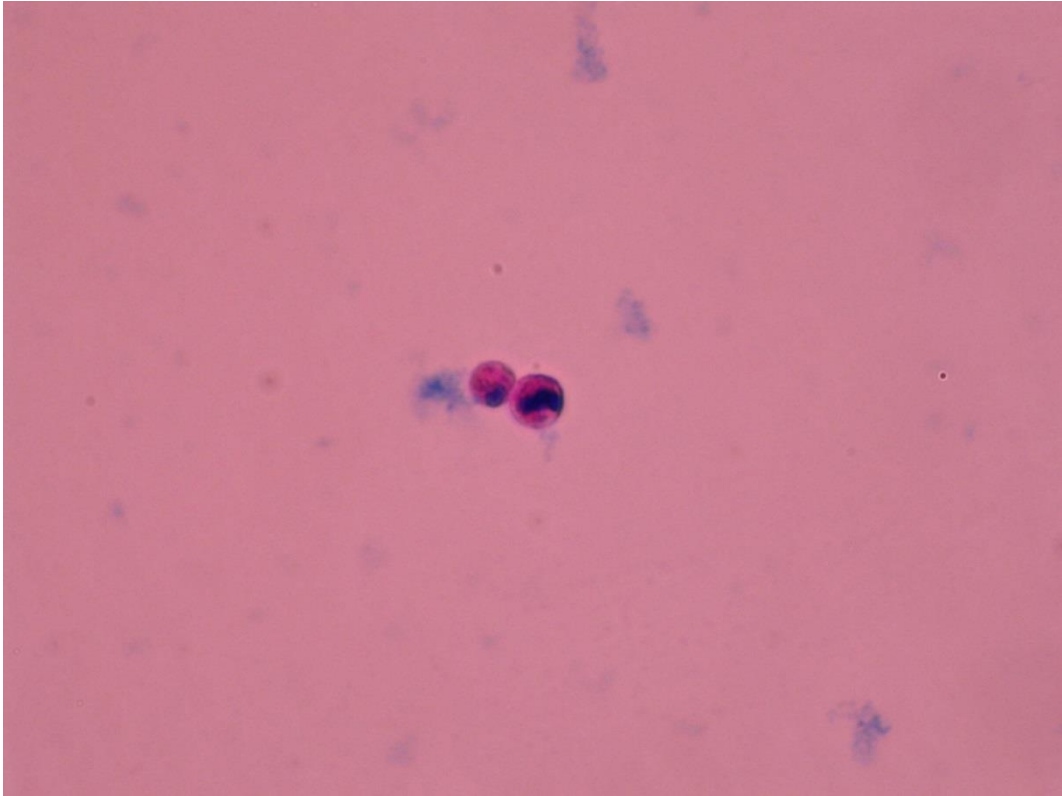




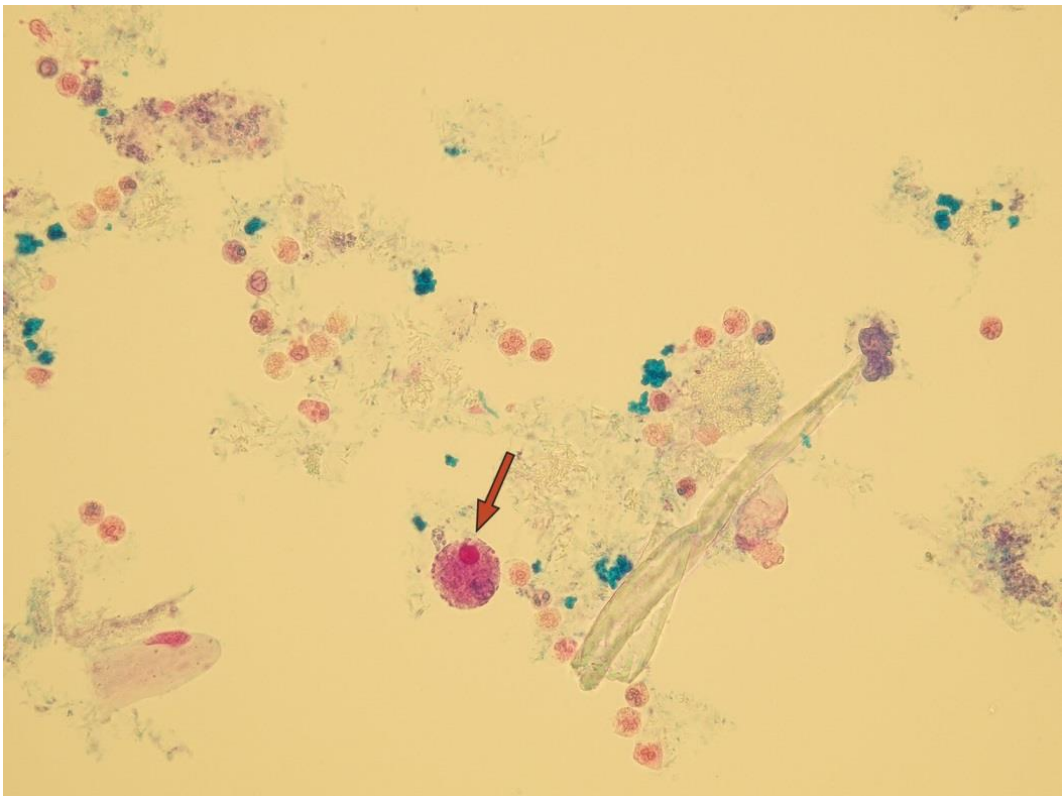
Monocyty (oranžové šípky) a aktivované monocyty (modré šípky)



Leukocyty (lymfocyty – šípky)

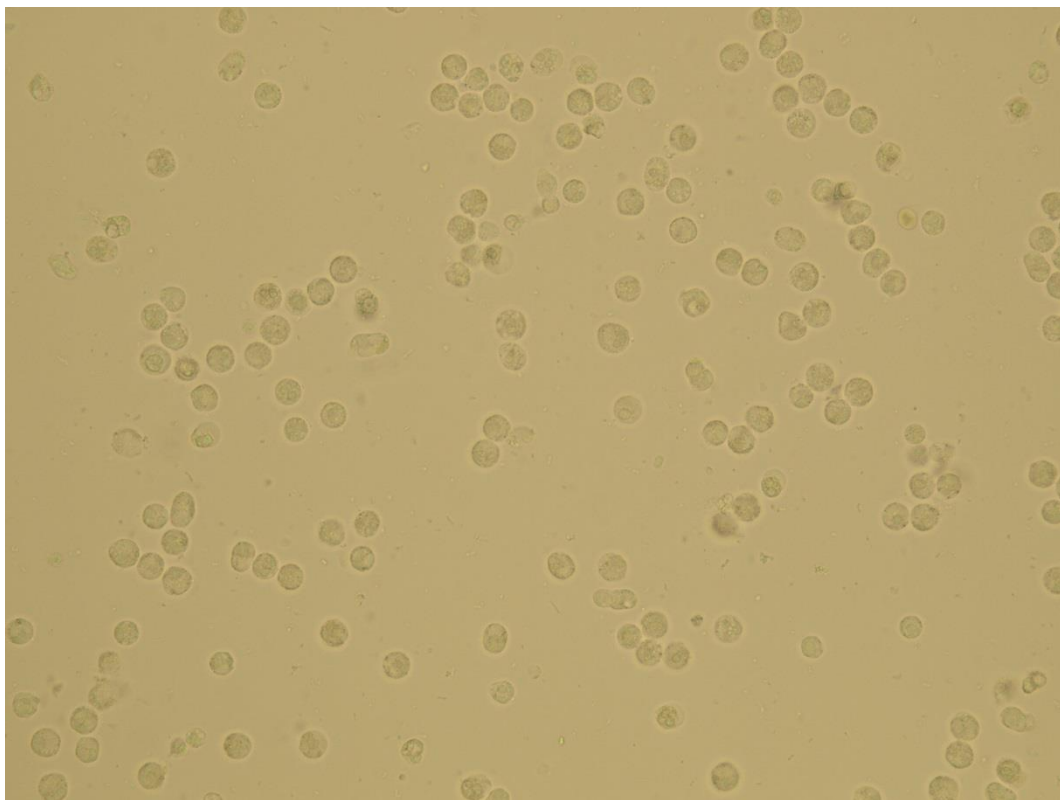


Leukocyty (monocyty) zvětšeno 1000×

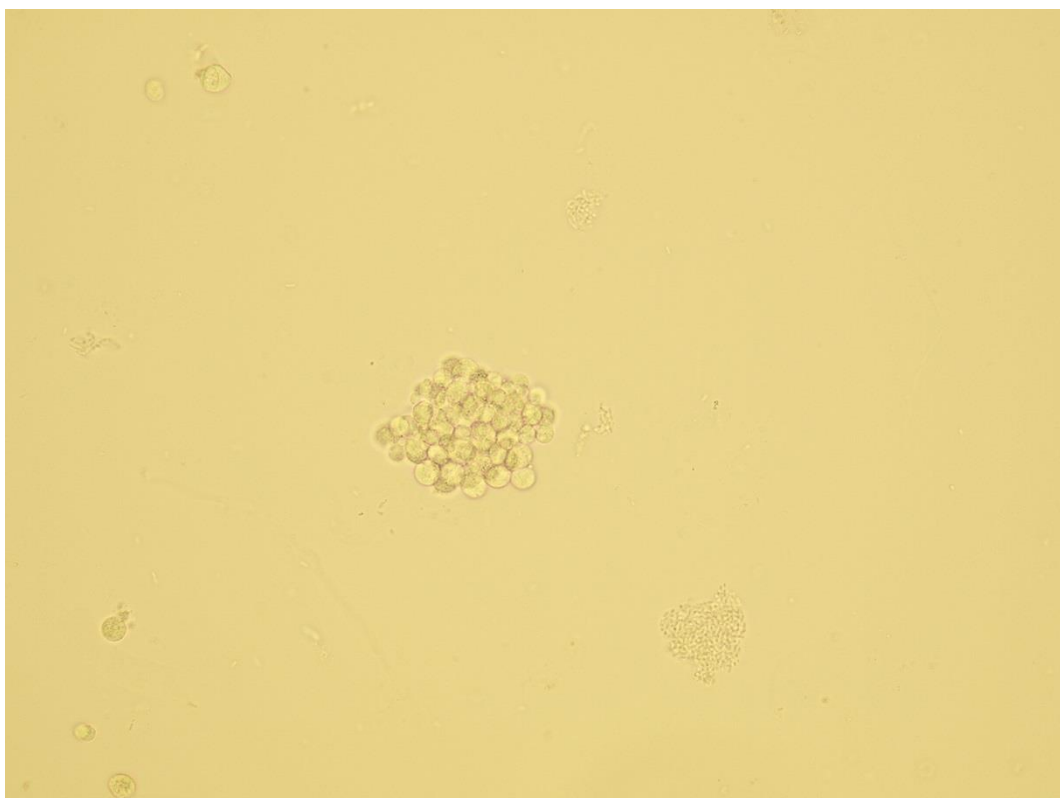


Leukocyty včetně makrofágu s fagocytovanými bakteriemi (šipka)

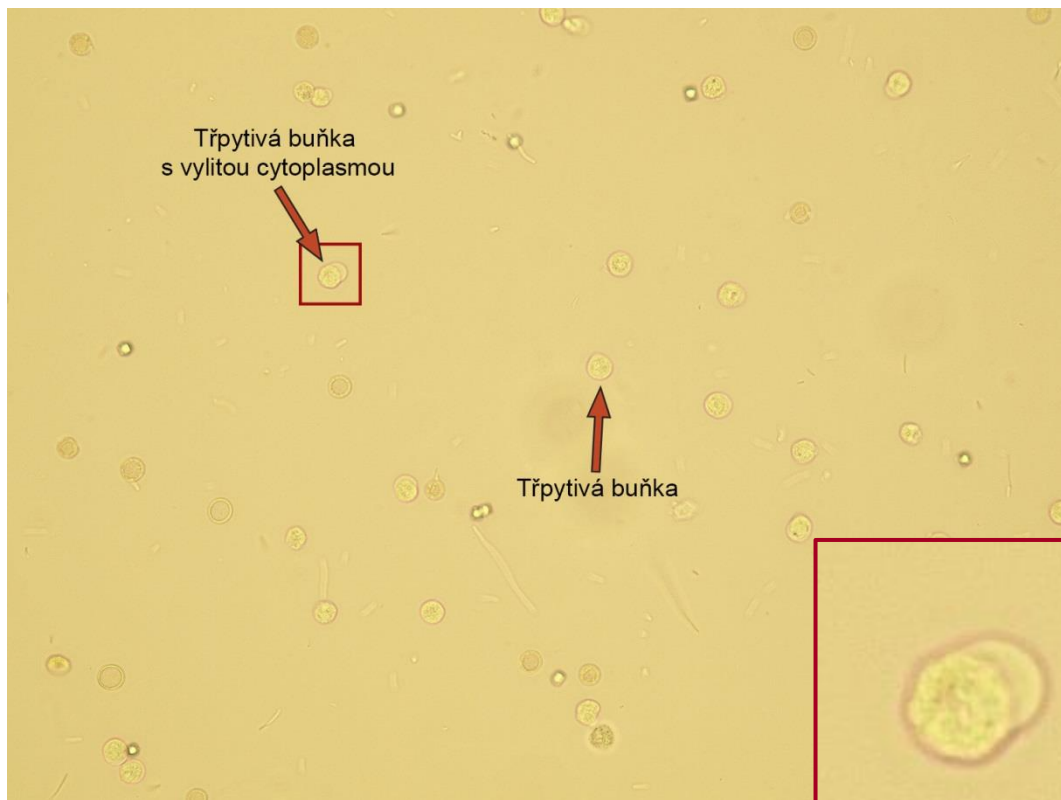
Nebarvený preparát



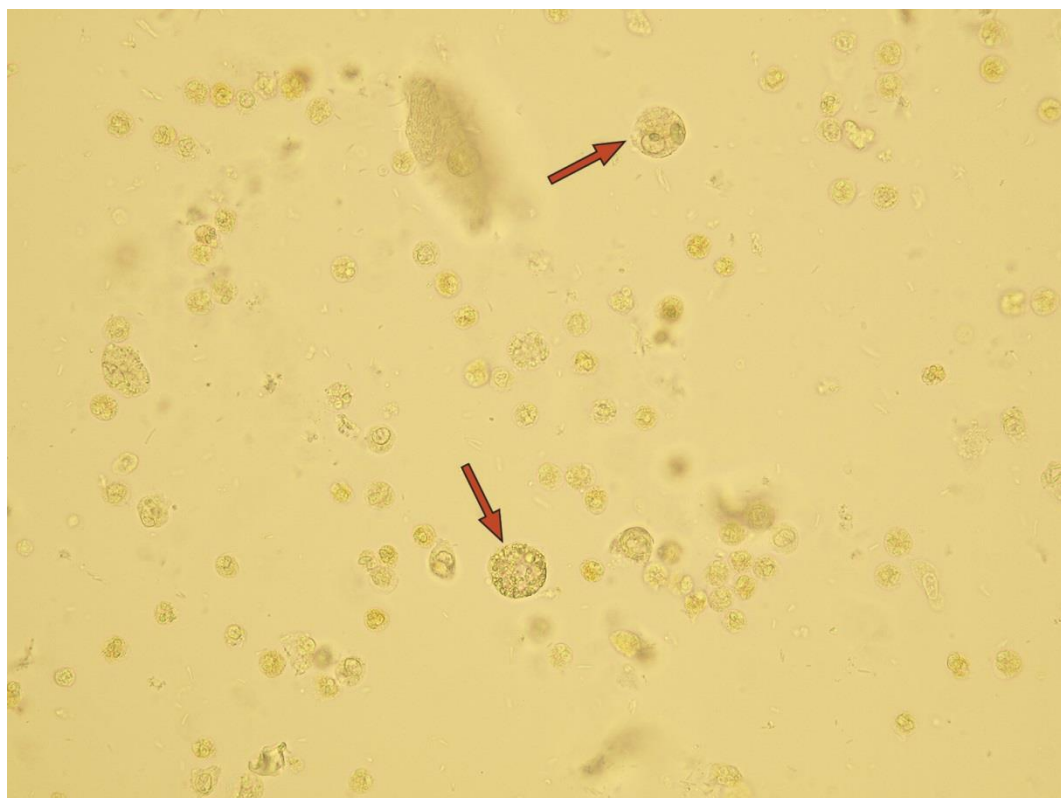Leukocyty



Shluk leukocytů

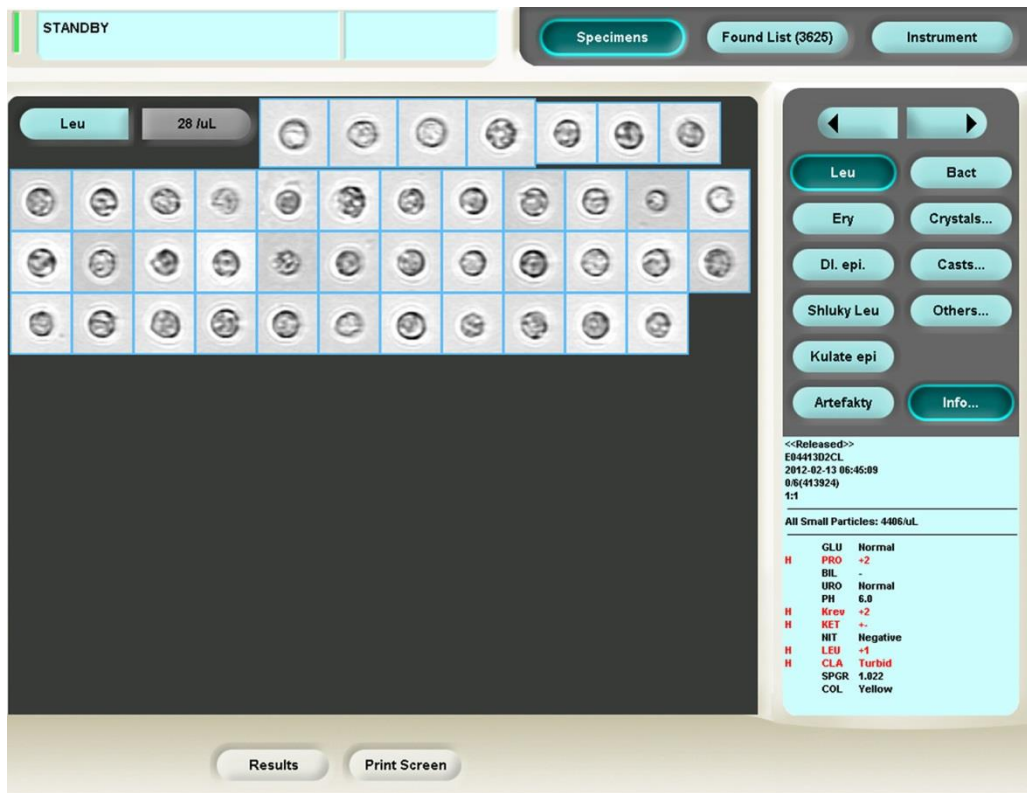


Granulocyty – třpytivé buňky

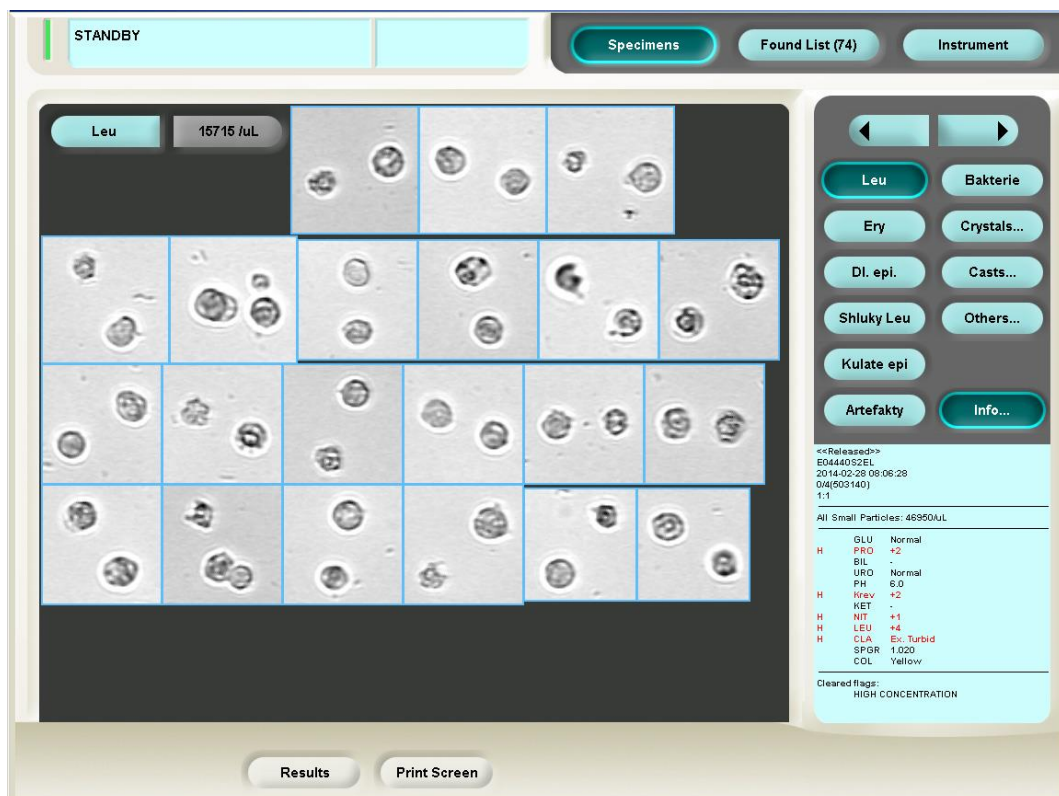


Leukocyty včetně makrofágů (šipky)

Fotografie z přístroje iQ 200, IRIS



Leukocyty (granulocyty)

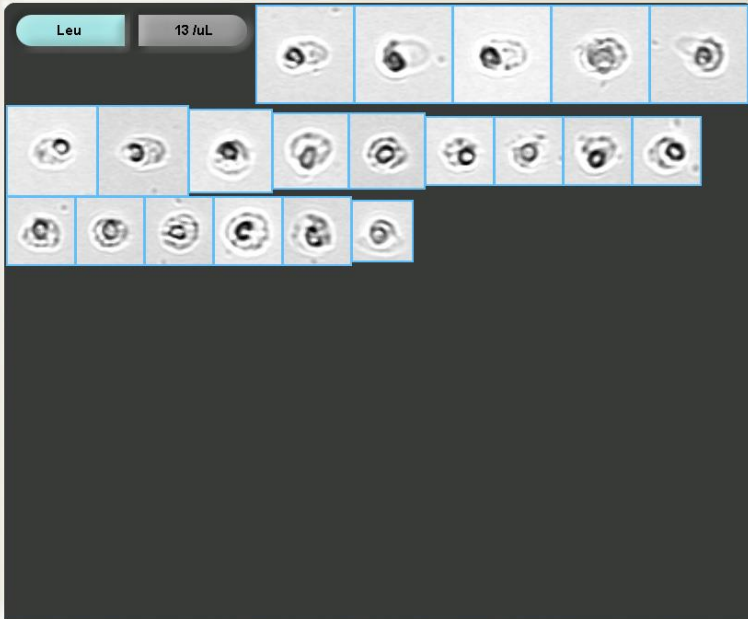


Leukocyty (monocyty a granulocyty)

STANDBY

Specimens Found List (122) Instrument

Leu 13 JuL



Leu Bakterie
Ery Crystals...
Dl. epi. Casts...
Shluky Leu Others...
Kulate epi
Artefakty Info...

<<Released>>
6404916896
2014-12-22 07:38:27
07(637172)
1:1

All Small Particles: 56006/uL

GLU	Normal
PRO	-
BIL	-
URO	Normal
PH	6.0
Krev	-
KET	-
H NIT	+2
H LEU	+4
H CLA	Turbid
H SPGR	1.006
H COL	Colorless


Cleared flags:
Possible Amorphous

Results Print Screen

Leukocyty (lymfocyty)

MEASURE 23/1(631332)

Specimens Found List (201) Instrument



Leu Bakterie
Ery Crystals...
Dl. epi. Casts...
Shluky Leu Others...
Kulate epi
Artefakty Info...

<<Released>>
E044596AEL
2014-10-06 08:17:34
0/6(528284)
1:1

All Small Particles: 4539/uL

GLU	Normal
PRO	+1
BIL	-
URO	Normal
PH	6.0
H Krev	+2
H KET	-
H NIT	Negative
H LEU	+1
H CLA	Turbid
H SPGR	1.821
H COL	Yellow

Results Print Screen

Makrofagy

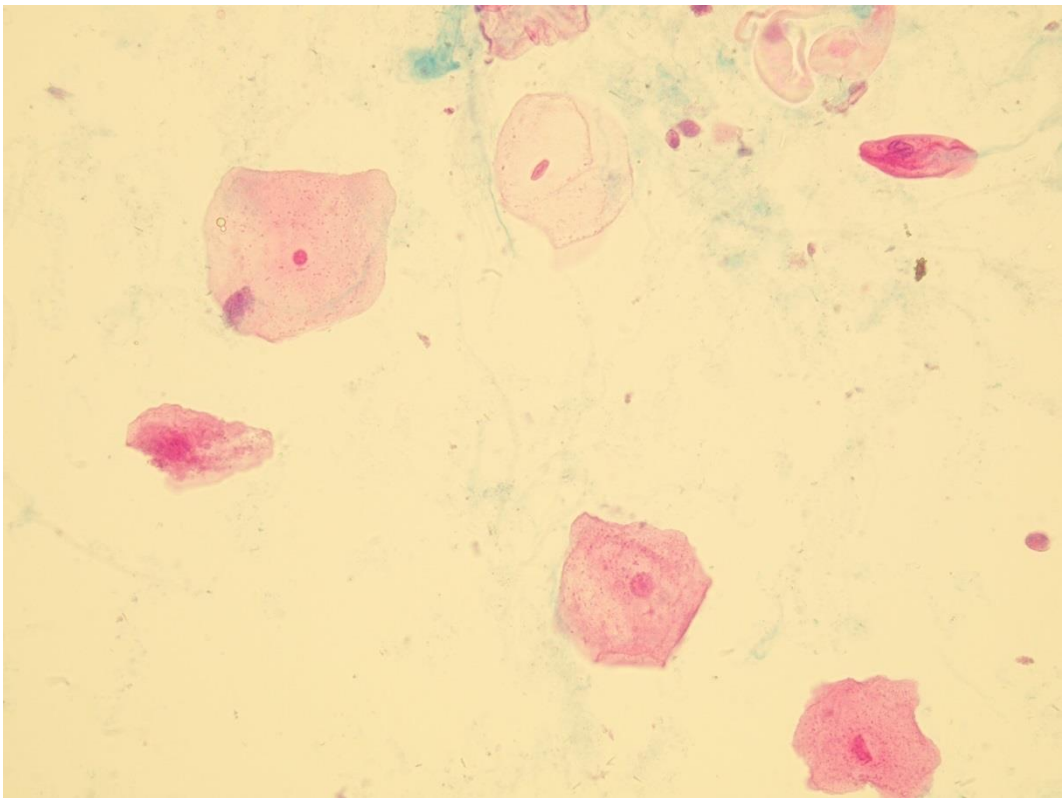
Epitelie

Vnější nebo vnitřní povrch organismu je kryt epitelem. Epitelové buňky se mohou dostávat do moče.

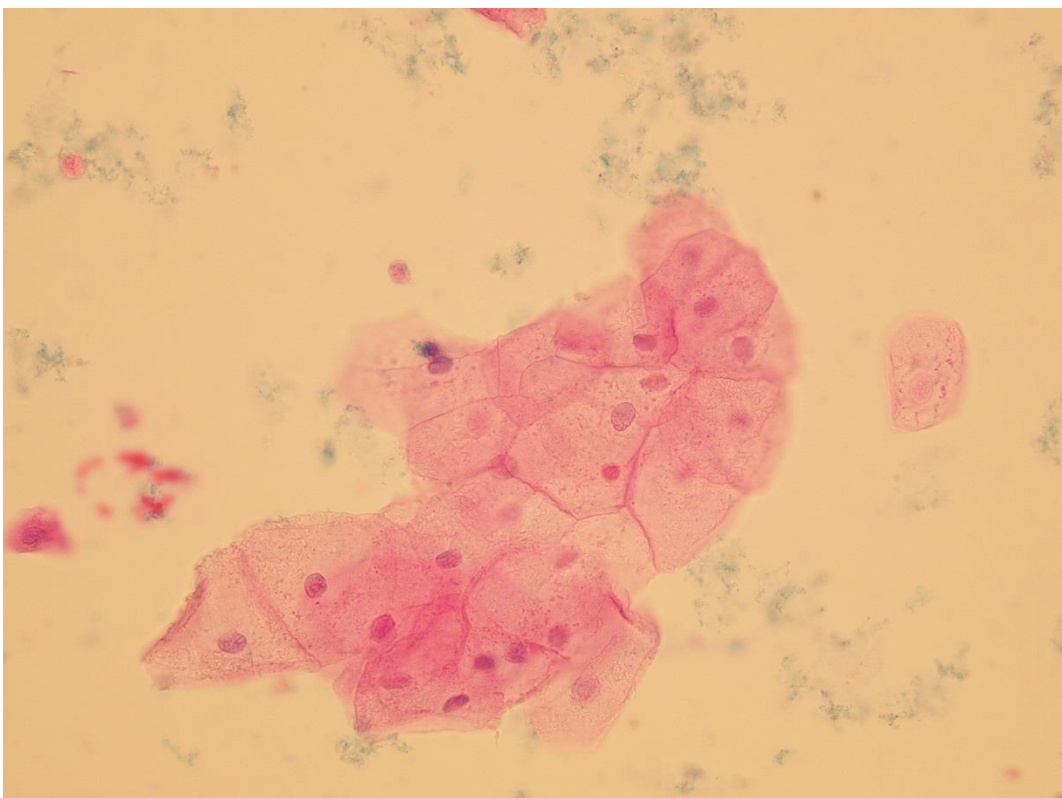
Dlaždicové epitelie

Dlaždicové epitelie jsou velké nepravidelné buňky s dobře viditelným jádrem uprostřed. Pochází z uretry a vagíny. Jedná se o velmi častý nález s minimálním klinickým významem.

Barvený preparát

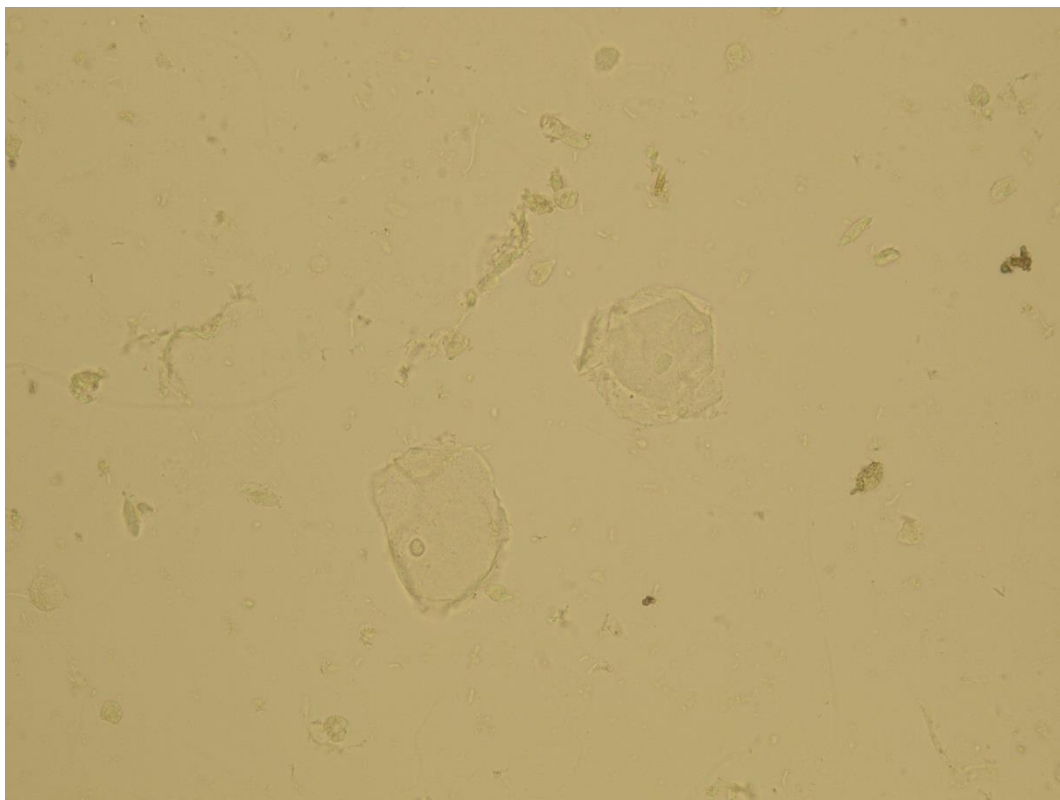


Dlaždicové epitelie

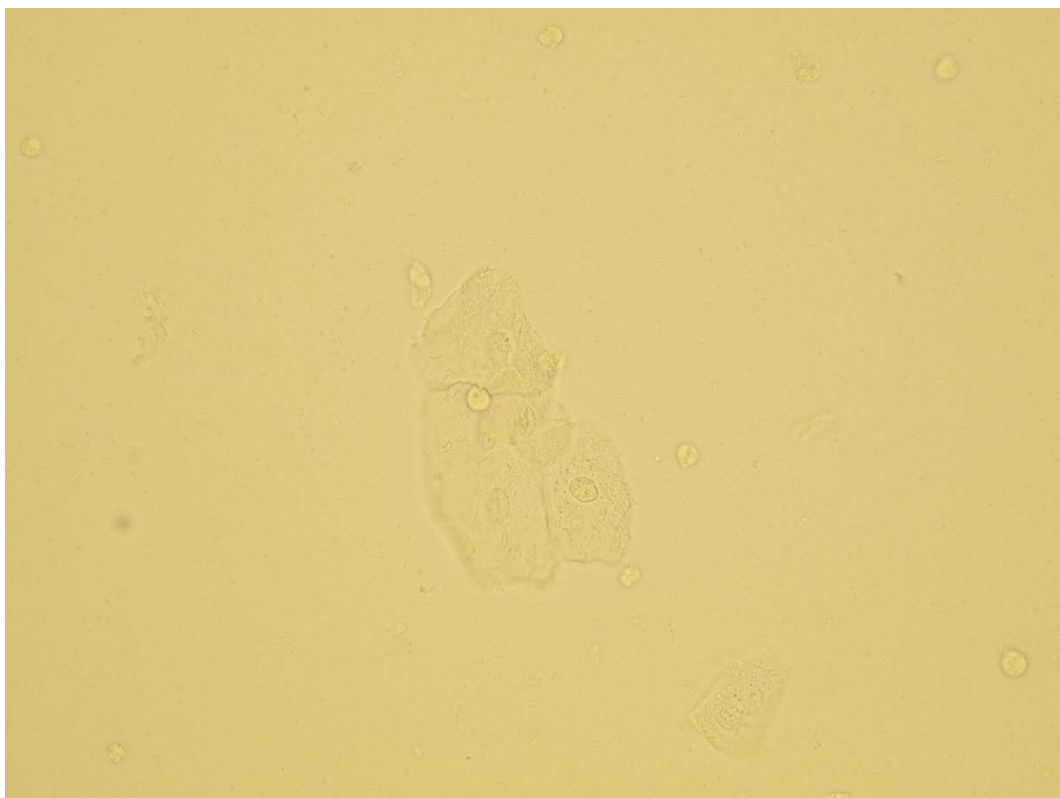


Dlaždicové epitelie

Nebarvený preparát



Dlaždicové epitelie



Dlaždicové epitelie

Fotografie z přístroje iQ 200, IRIS

STANDBY Specimens Found List (90) Instrument

DI. epi. 53 /uL

Leu Bakterie
Ery Crystals...
DI. epi. Casts...
Shluky Leu Others...
Kulate epi
Artefakty Info...

<<Released>>
8404043151
2013-12-19 10:19:04
0/8(495423)
1:1

All Small Particles: 3538/uL

H	GLU	+-
H	PRO	+-
H	BIL	-
	URO	Normal
	PH	6.0
	Krev	-
	KET	-
	NIT	Negative
H	LEU	+1
H	CLA	Turbid
	SPGR	1.818
	COL	Yellow

Results Print Screen

Dlaždicové epitelie

STANDBY Specimens Found List (226) Instrument

DI. epi. 38 /uL

Leu Bakterie
Ery Crystals...
DI. epi. Casts...
Shluky Leu Others...
Kulate epi
Artefakty Info...

<<Released>>
8404072089
2014-01-06 09:11:49
0/7(98668)
1:1

All Small Particles: 13004/uL

H	GLU	Normal
H	PRO	+-
H	BIL	-
	URO	Normal
	PH	6.0
H	Krev	+-
H	KET	+1
	NIT	Negative
H	LEU	+4
H	CLA	Ex. Turbid
	SPGR	1.822
	COL	Yellow

Results Print Screen

Dlaždicové epitelie

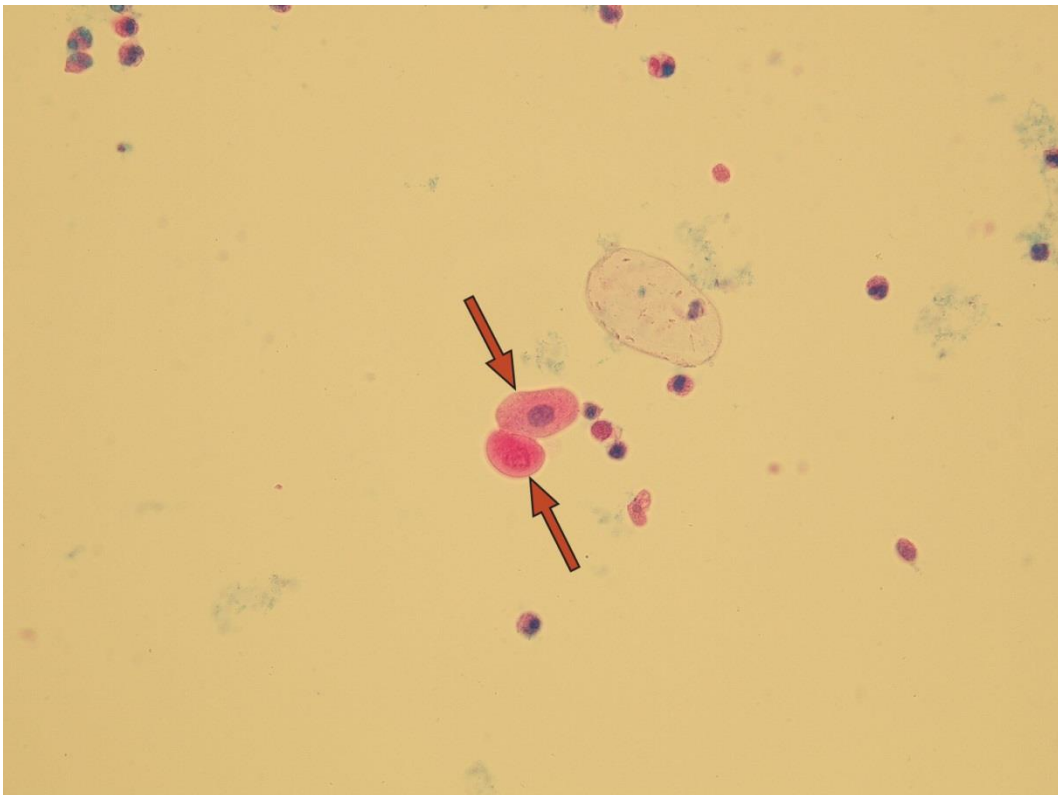
Buňky přechodného epitelu

Buňky přechodného epitelu mají různý tvar a velikost dle jejich původu. Nejčastěji se jedná o kulaté buňky menší než dlaždicové epitelie s jádrem uprostřed, pocházející z močového měchýře nebo proximální části uretry u mužů. Pokud jsou z hlubších vrstev epitelu a z blízkosti ledvinové pánvičky, jsou menší a kulatější.

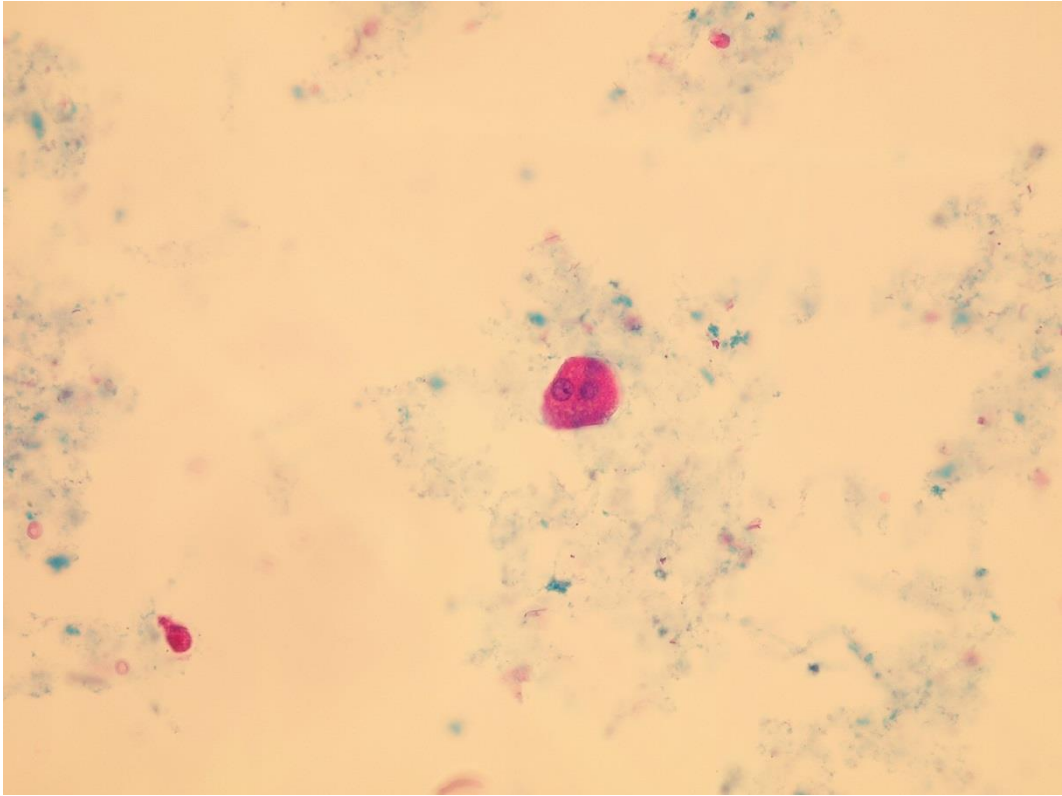
Menší počet kulatých buněk přechodného epitelu může být normální, velké množství svědčí pro infekci vývodových cest močových.

Mezi buňky přechodného epitelu patří dále buňky „ocasaté“, pocházející z hlubokých vrstev močového měchýře. Rovněž dvojjaderné epitelie se řadí k buňkám přechodného epitelu. S větším množstvím dvojjaderných buněk nebo buněk s velkým nepravidelným jádrem se setkáváme v moči pacientů s uroteliálními karcinomy.

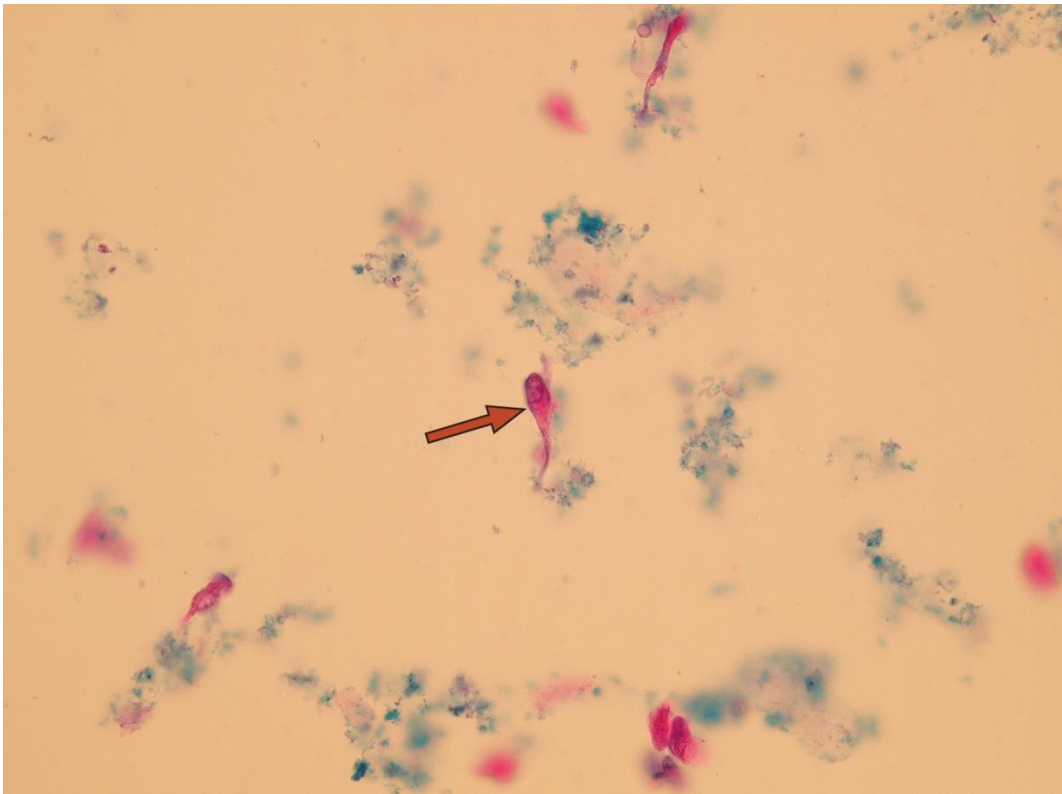
Barvený preparát



Buňky přechodného epitelu

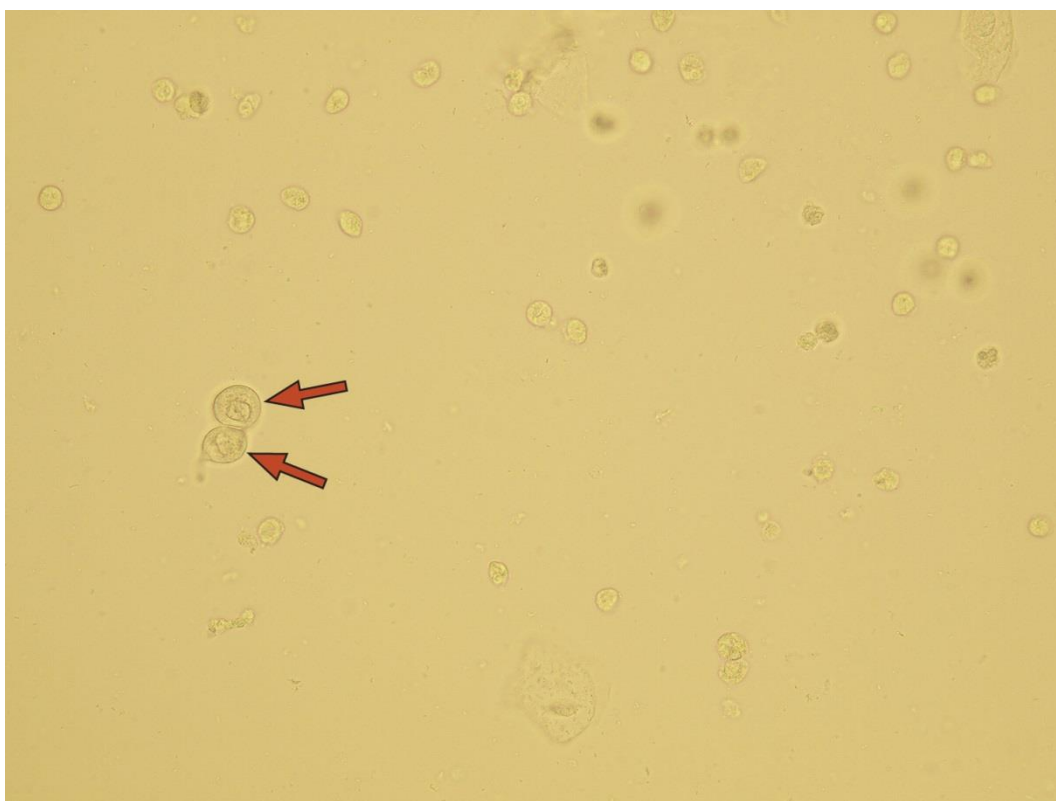


Dvojjaderná buňka přechodného epitelu

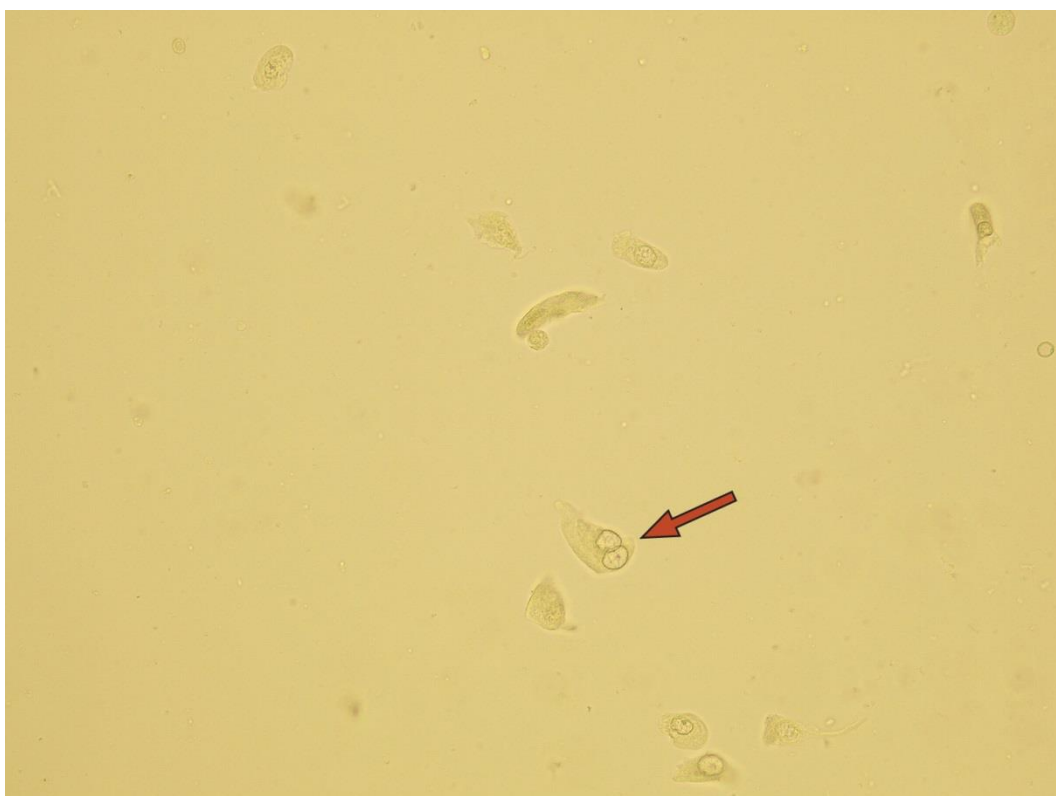


Ocasaté buňky přechodného epitelu


Nebarvený preparát



Buňky přechodného epitelu



Dvojjaderná buňka přechodného epitelu



Ocasatá buňka přechodného epitelu

Fotografie z přístroje iQ 200, IRIS

STANDBY Specimens Found List (99) Instrument

Kulate epi 13 /uL

Leu Bakterie
Ery Crystals...
Dl. epi. Casts...
Shluky Leu Others...
Kulate epi
Artefakty Info...

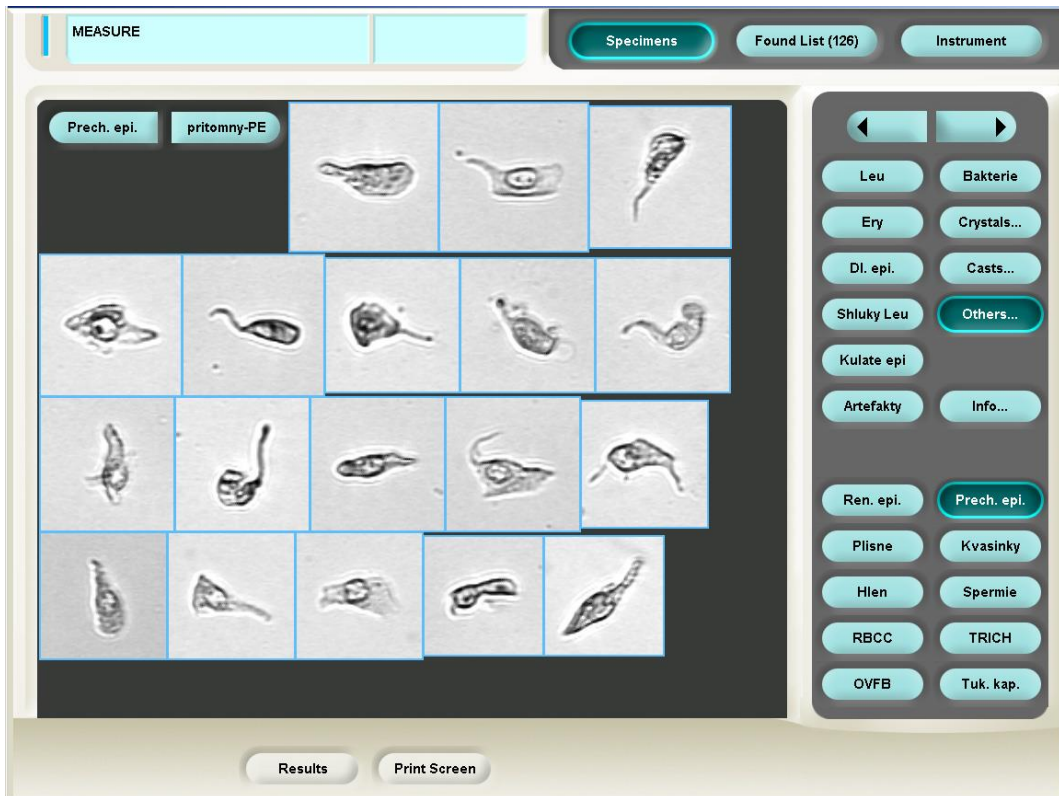
<<Released>>
8404077969
2014-01-08 08:00:10
014(97048)
1:1

All Small Particles: 6473/uL

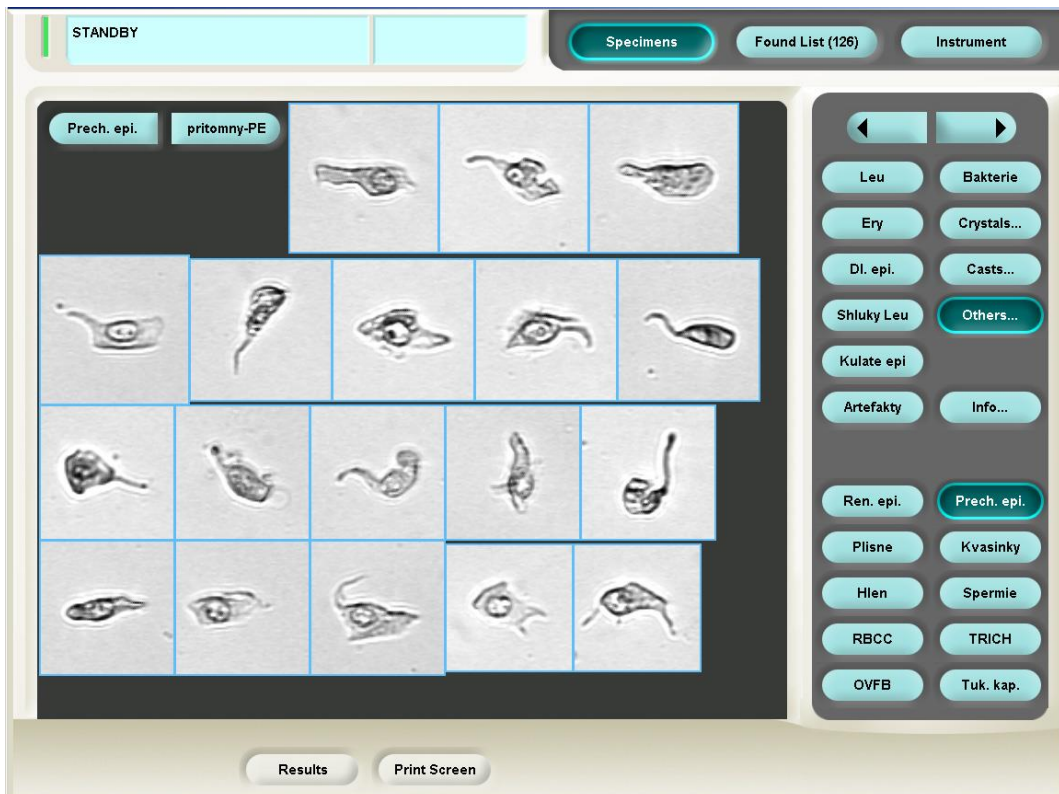
	GLU	Normal
H	PRO	+1
	BIL	-
	URO	Normal
	PH	6.0
H	Krev	+2
	KET	-
	NIT	Negative
H	LEU	+4
H	CLA	Turbid
	SPGR	1.015
	COL	Yellow

Results Print Screen

Buňky přechodného epitelu



Ocasaté buňky přechodného epitelu včetně několika dvojjaderných



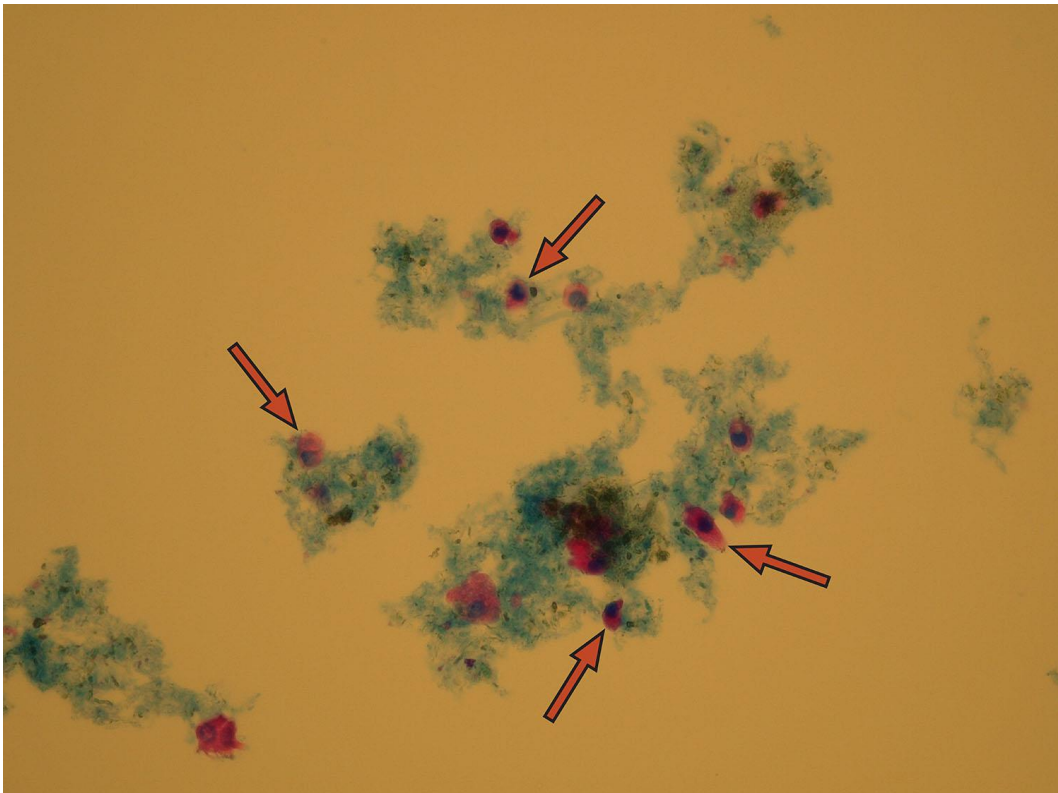
Ocasaté buňky přechodného epitelu

Renální tubulární epitelie

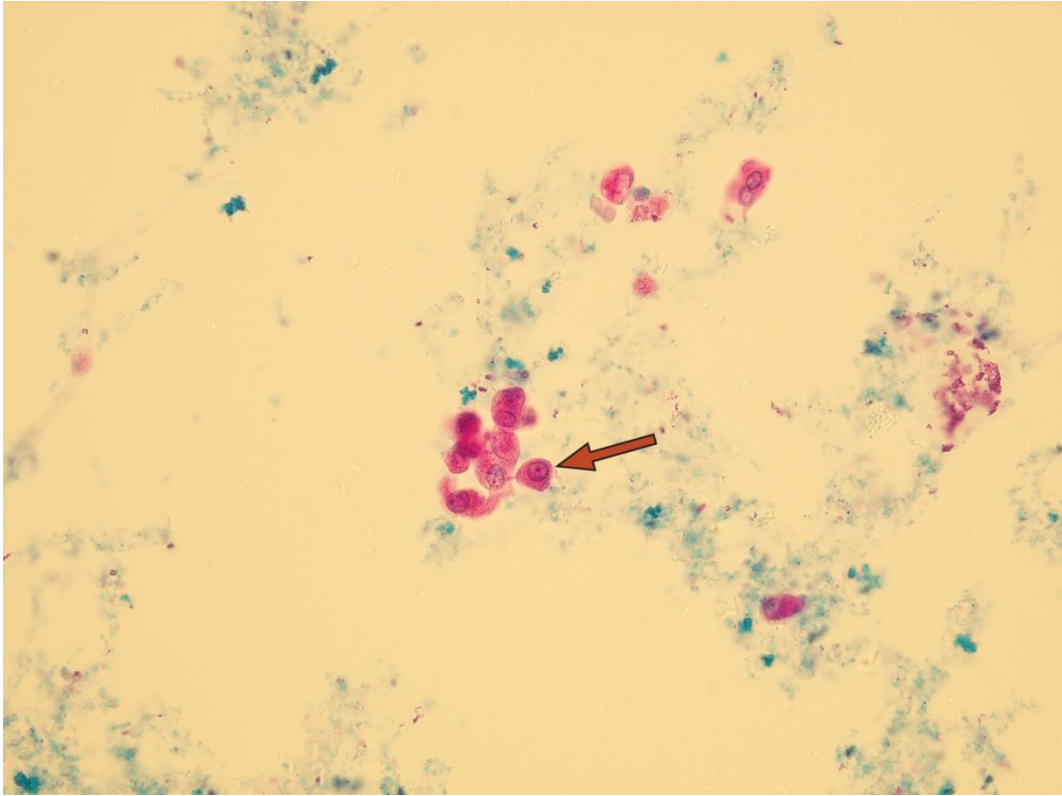
Renální tubulární epitelie jsou polyedrické buňky s nesegmentovaným excentrickým jádrem. Mezi epitelii jsou nejmenší, asi dvakrát větší než granulocyty. Renální tubulární epitelie neabsorbují vodu, ale zachovávají polyedrický tvar. Proximální tubulární epitelie díky granularitě mohou v některých případech připomínat malé granulované válce či jejich fragmenty. Renální tubulární epitelie představují významný nález při akutní tubulární nekróze, virové infekci nebo lékové toxicitě či toxicitě z těžkých kovů.

Fragmenty renálních epitelálních buněk představují uskupení několika renálních epitelii pocházejících ze sběrných kanálků. Jejich výskyt v moči je považován za velmi závažný nález indikující silné poškození renálních tubulů.

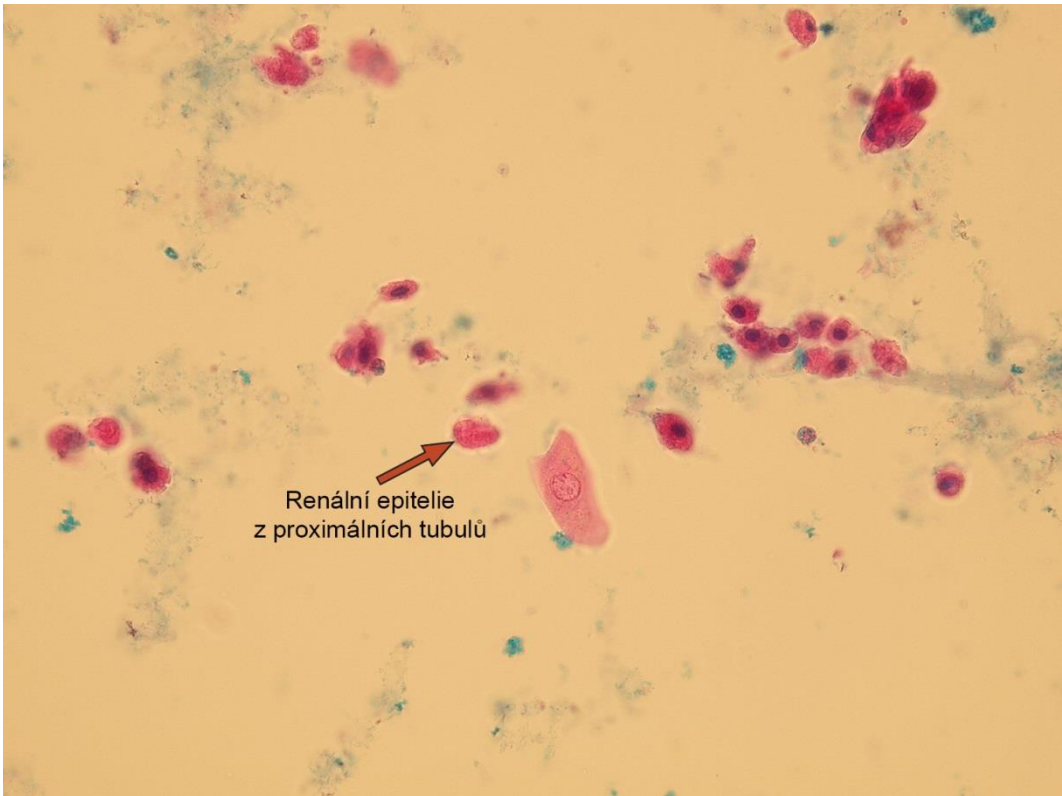
Barvený preparát



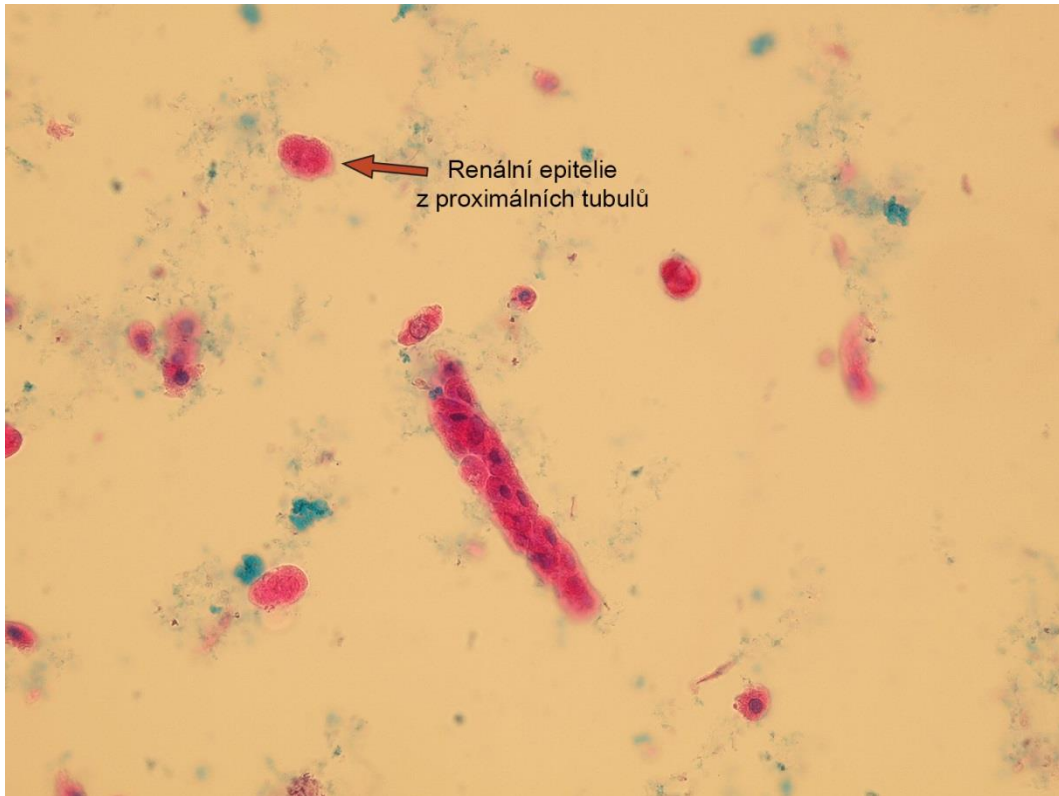
Renální tubulární epitelie



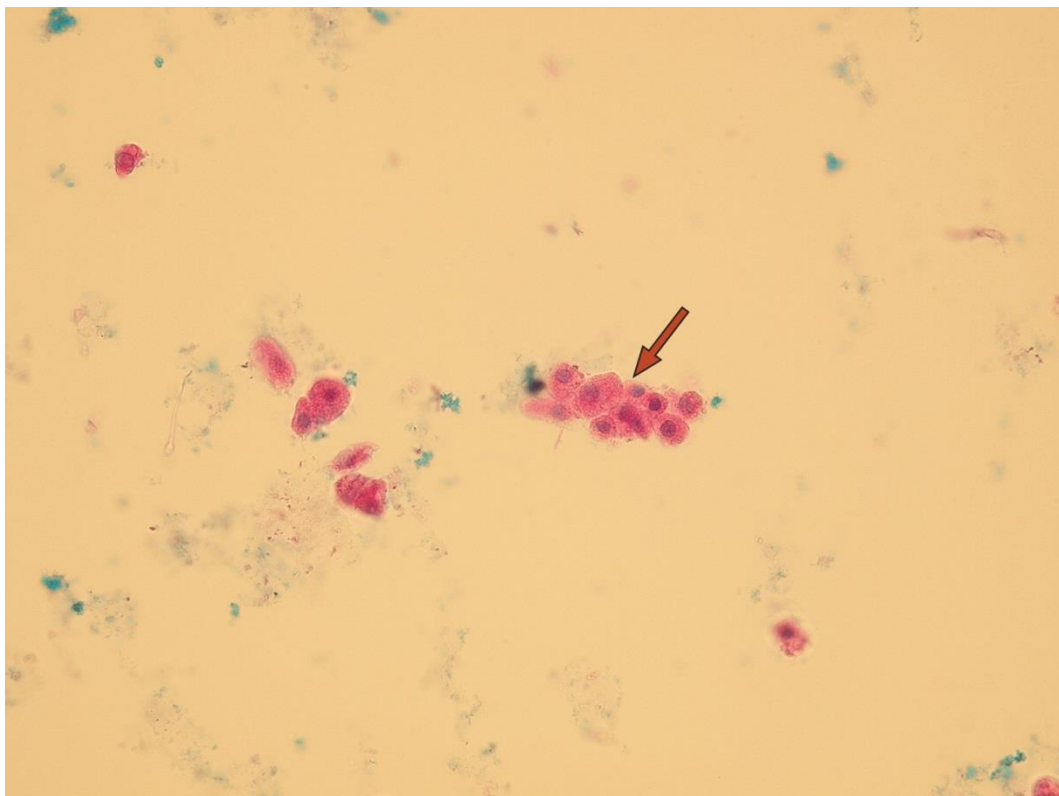
Renální tubulární epitelie



Renální tubulární epitelie

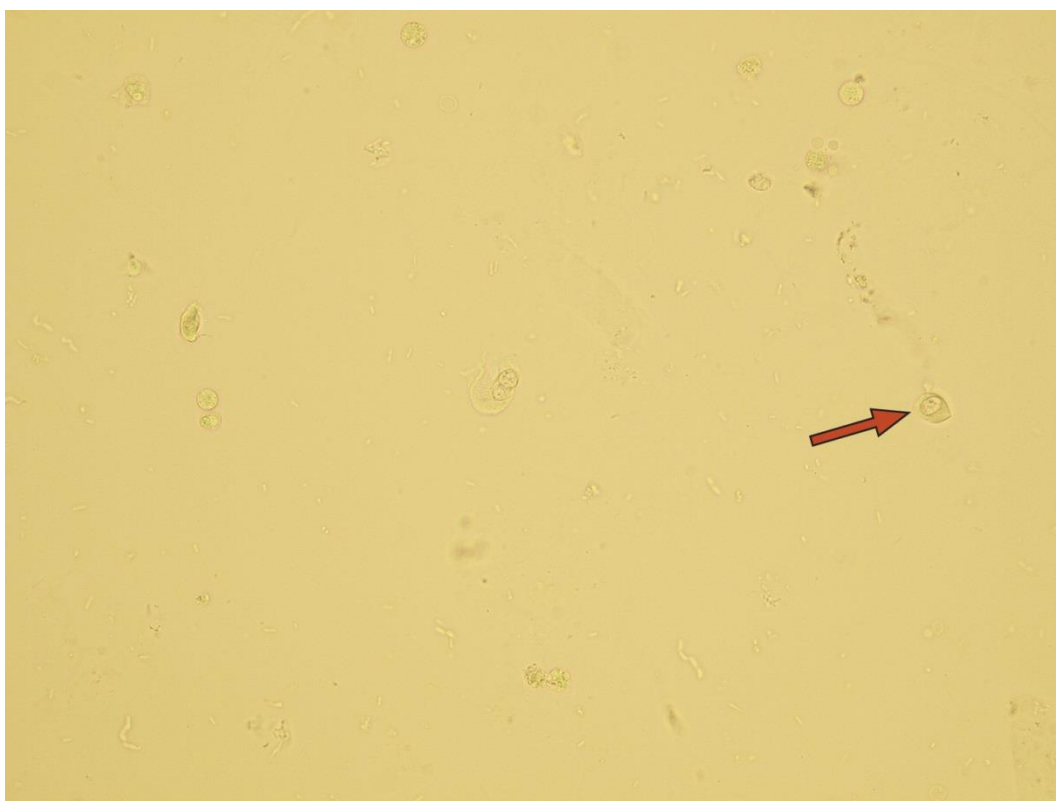


Renální tubulární epiteliie

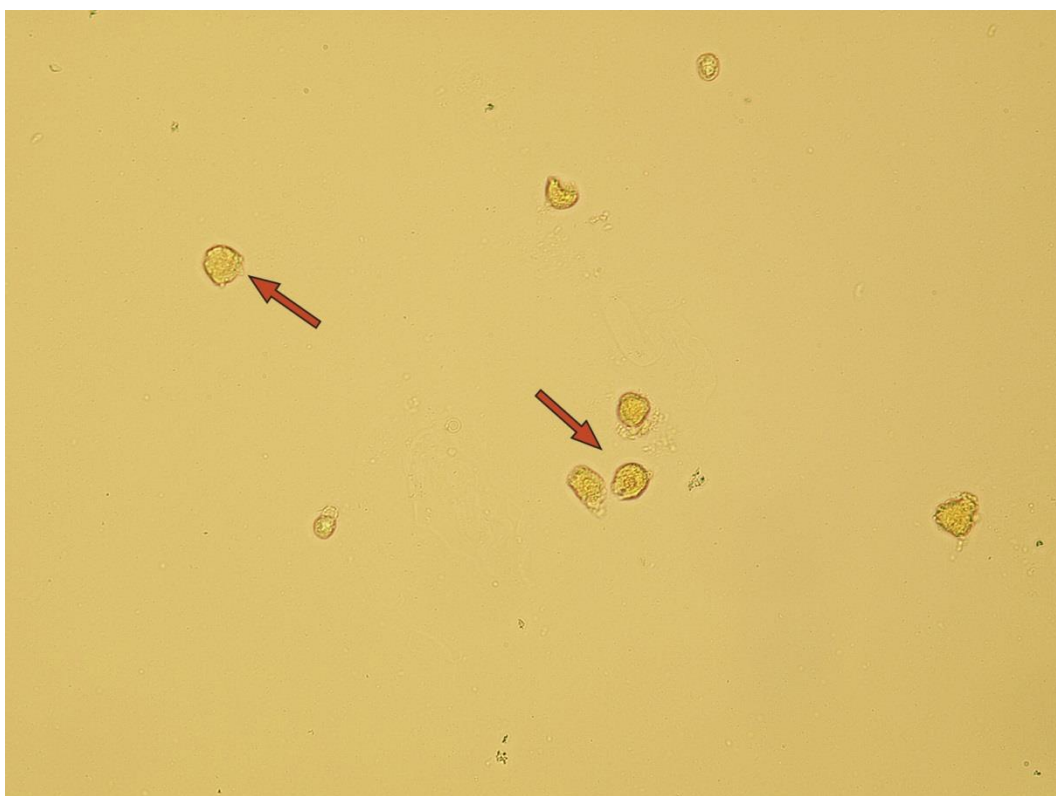


Fragment z renálních tubulárních epitelií

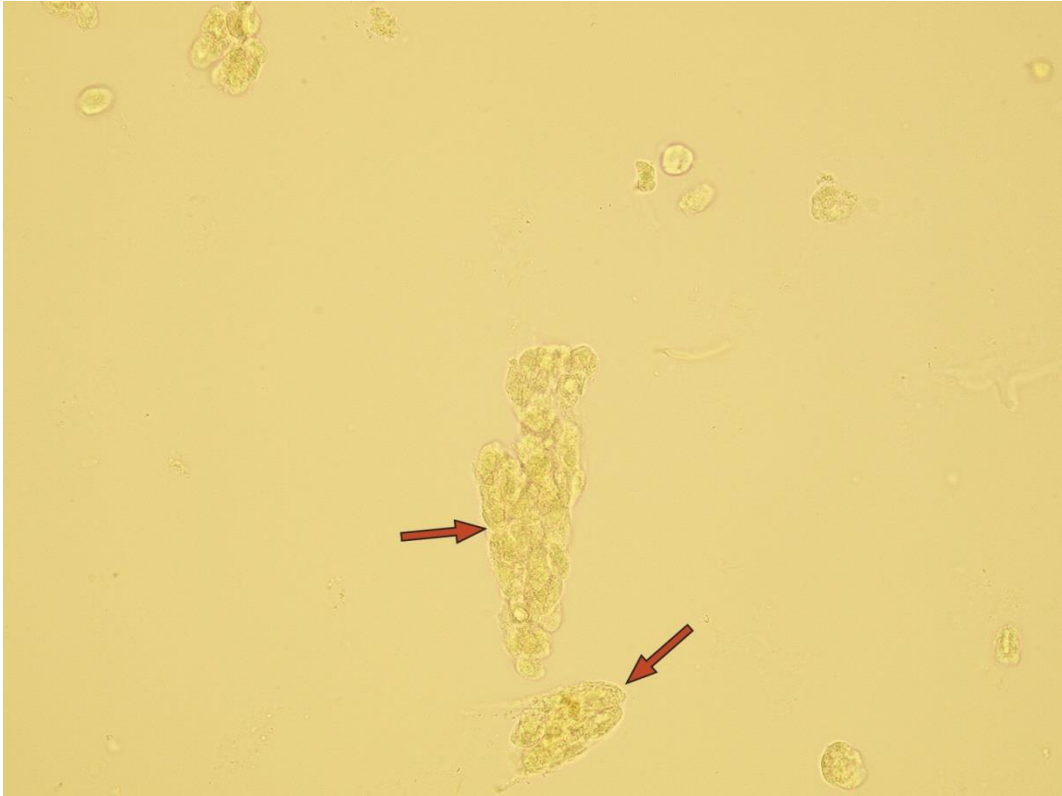
Nebarvený preparát



Renální tubulární epitelie

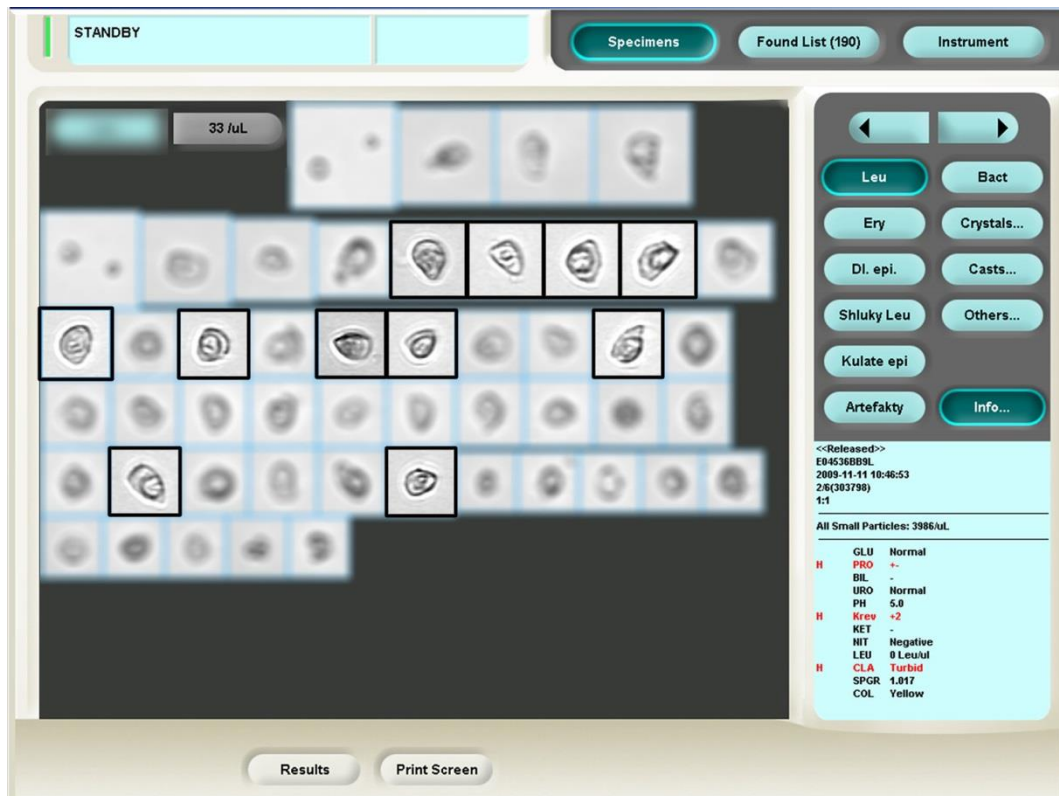


Renální tubulární epitelie pravděpodobně z proximálních tubulárních buněk

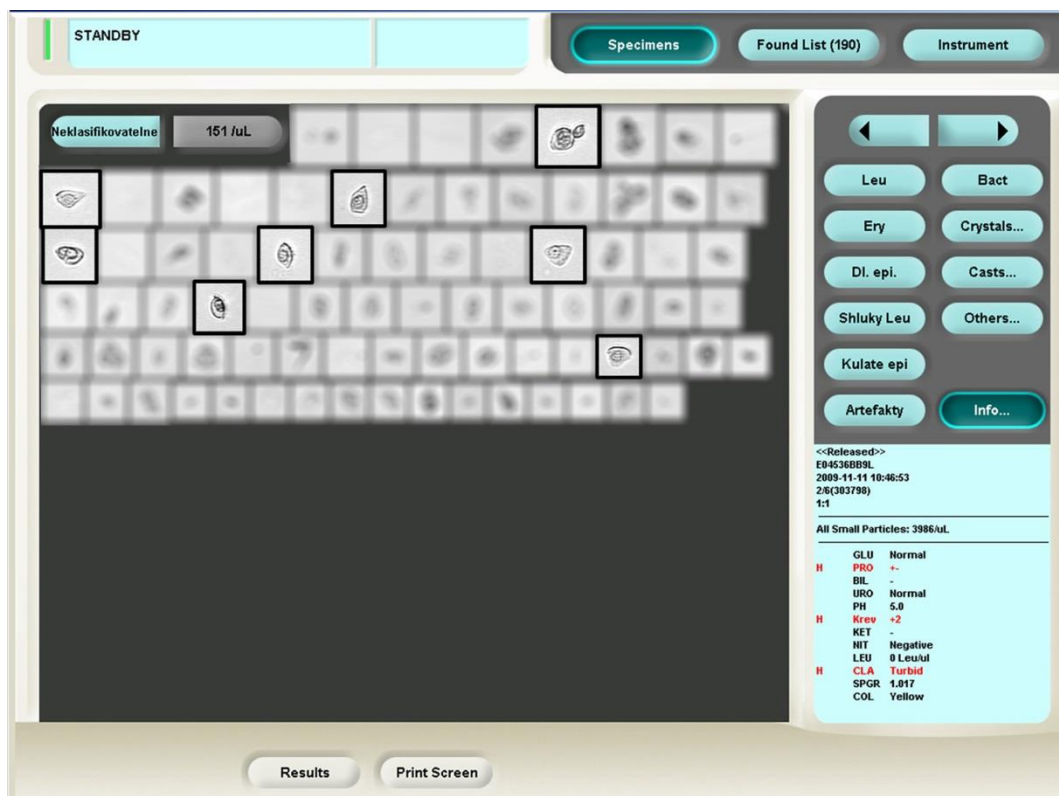


Fragmenty z renálních tubulárních epitelíí

Fotografie z přístroje iQ 200, IRIS



Renální tubulární epitelie



Renální tubulární epitelie

Válce

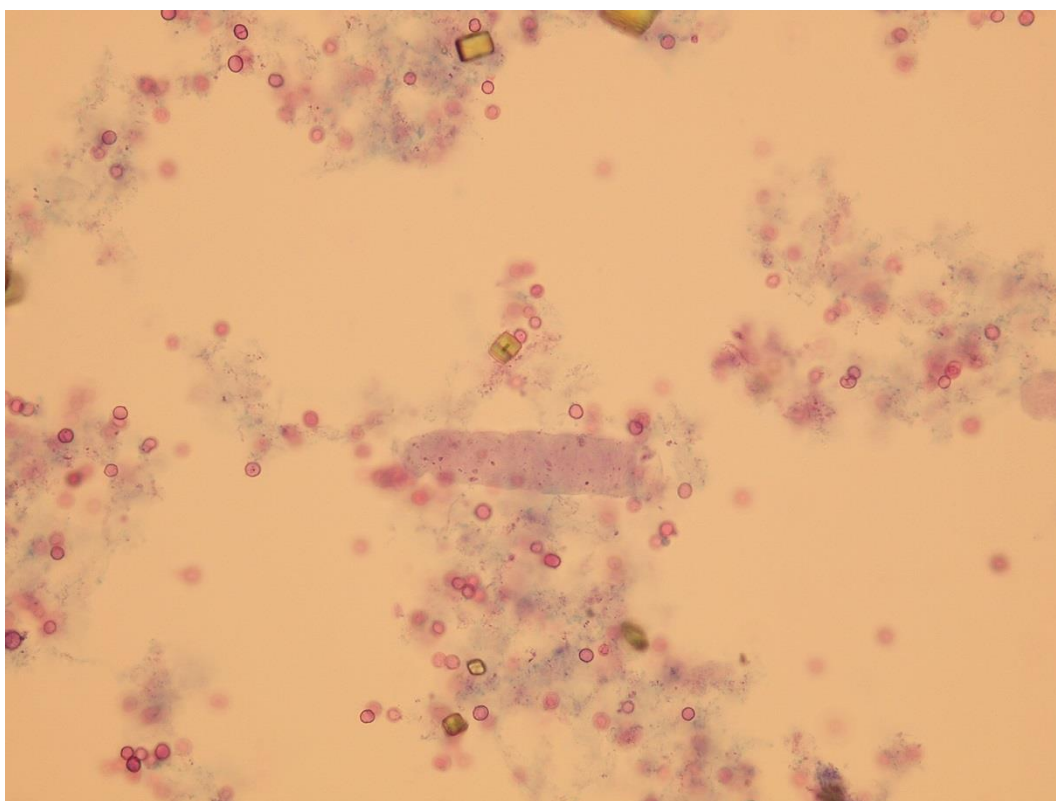
Tyto útvary vznikají v tubulech ledvin precipitací Tamm–Horsfallova glykoproteinu, který je sekretován z renálních tubulárních buněk. Jejich tvorbu podporuje kyslejší pH, větší koncentrace plazmatických bílkovin, dehydratace organismu a náročná fyzická aktivita. Kopírují tvar tubulu, mají definovanou vnější linii, paralelní strany a zakulacené konce.

Rozeznáváme válce hyalinní, buněčné, granulované, voskové, tukové, bakteriální a směsné. Kromě výskytu malého počtu válců hyalinních jsou všechny válce považovány za patologický nález. Válec je klasifikován jako buněčný či granulovaný, představují-li buňky či granula více než třetinu objemu. V ostatních případech se nazývá hyalinní. Dle délky setrvání válce v tubulu ledvin může válec procházet postupným vývojem: buněčný válec → granulovaný válec → voskový válec

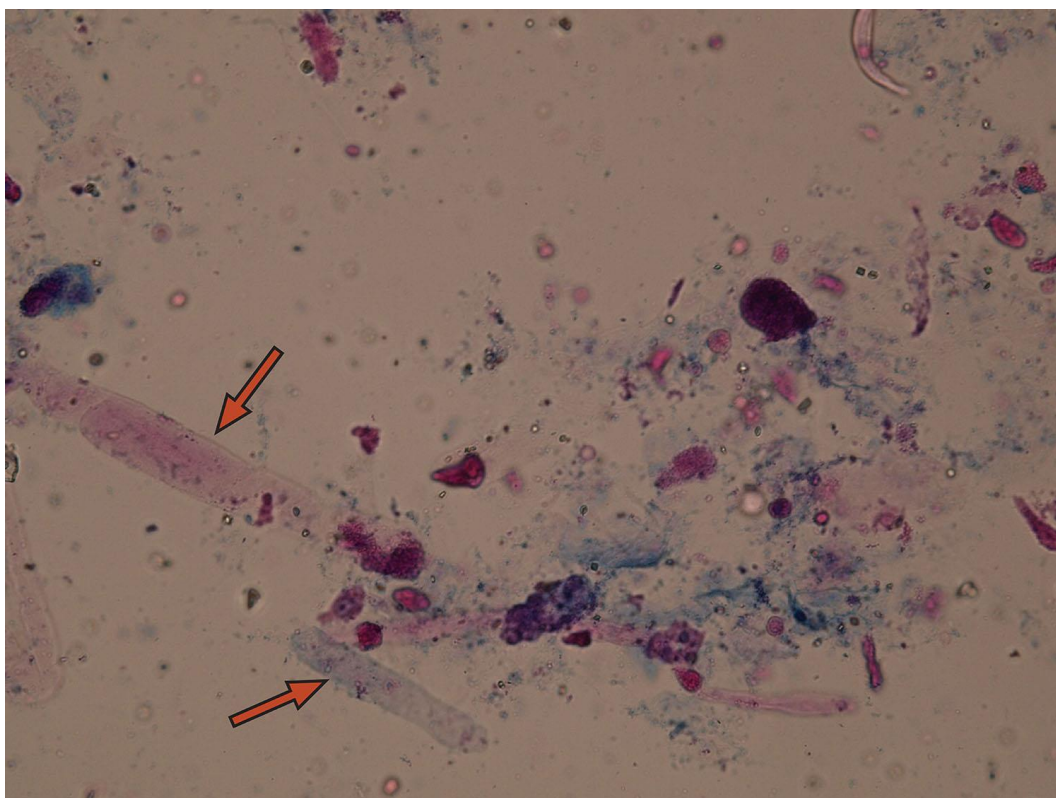
Hyalinní válce

Hyalinní válce jsou tvořeny Tamm-Horsfallovým glykoproteinem. V nativním preparátu jsou díky jejich složení velmi špatně viditelné.

Barvený preparát

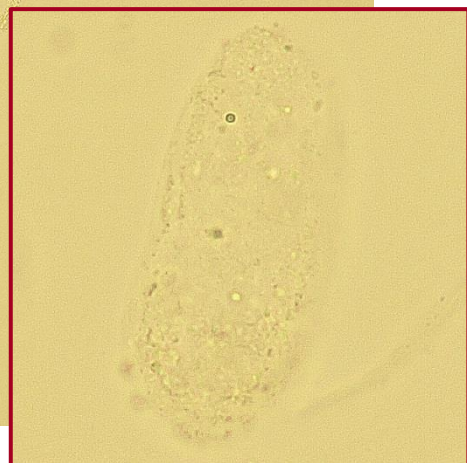


Hyalinní válec

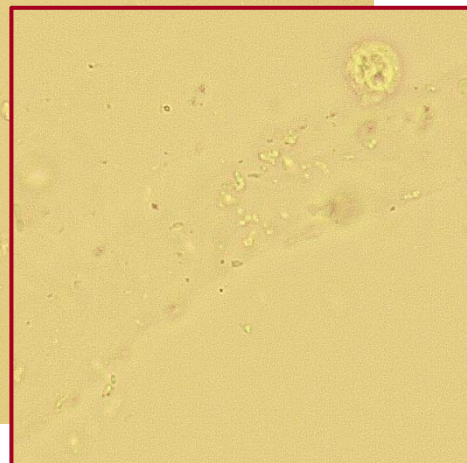



Hyalinní válec

Nebarvený preparát

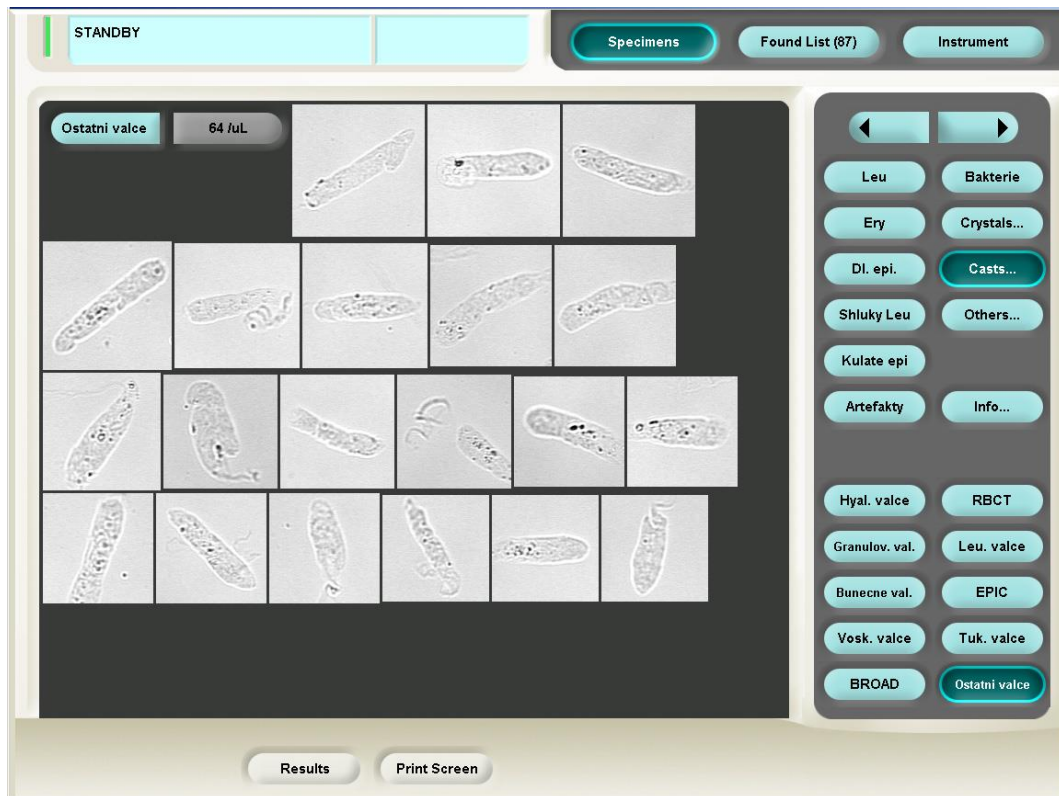


Hyalinní válec

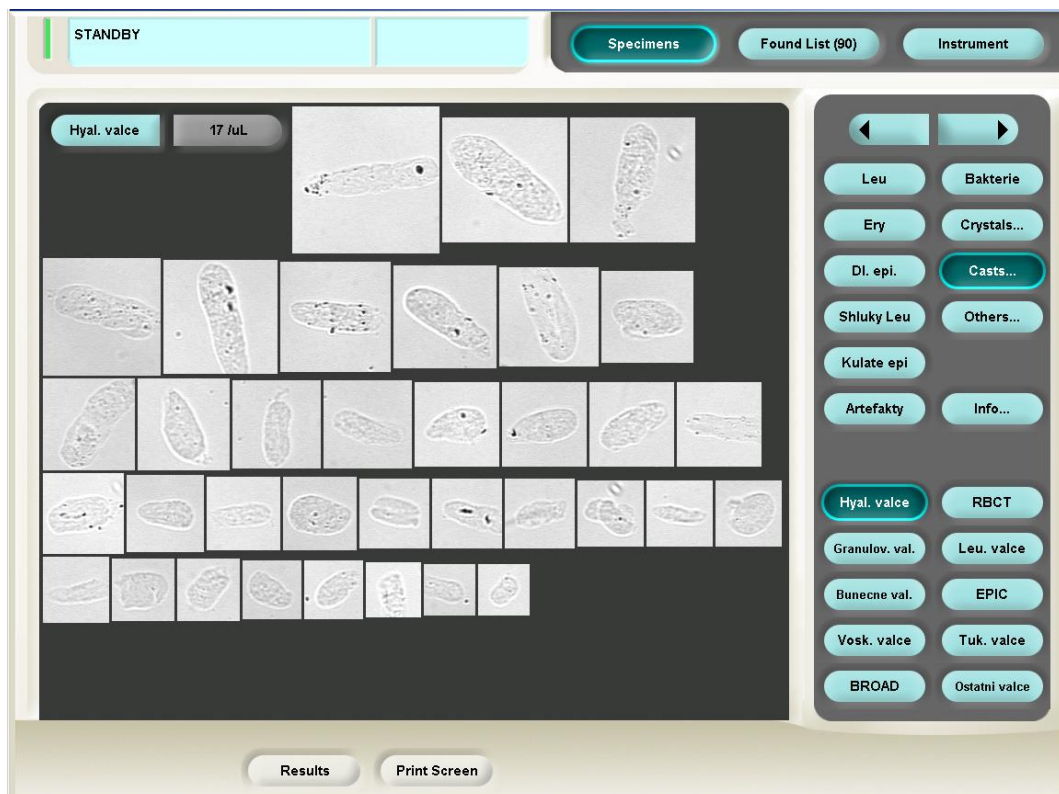


Hyalinní válec

Fotografie z přístroje iQ 200, IRIS



Hyalinní válce

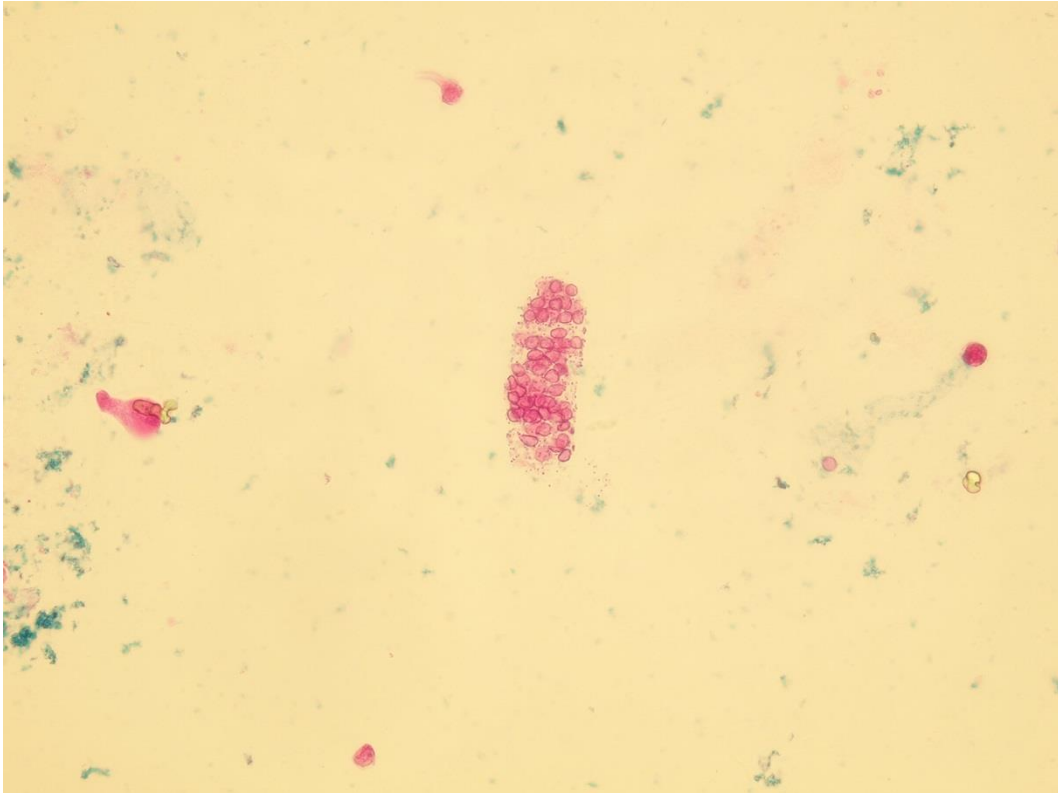


Hyalinní válce

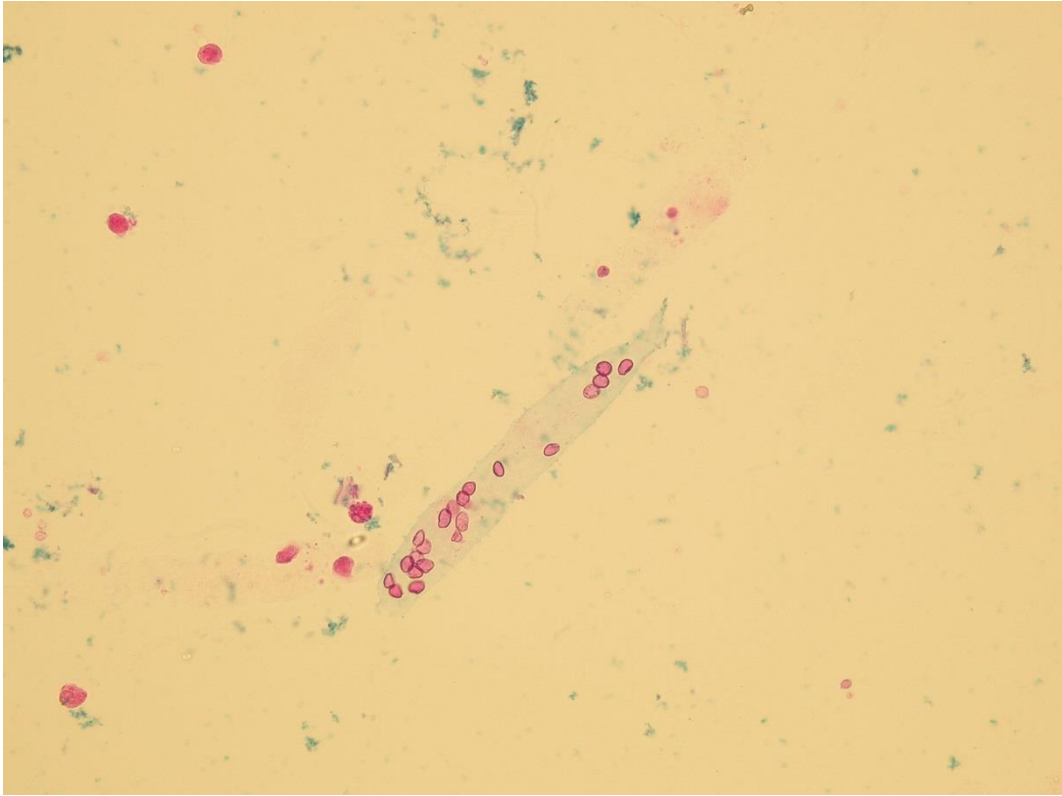
Buněčné válce

Buněčné válce jsou tvořeny buňkami, které se mohou vyskytovat v renálních tubulech (leukocyty, erythrocyty a renální tubulární epitelie). Nahromaděné buňky jsou uloženy v proteinové matrici. Rozeznáváme válce leukocytární, erythrocytární a válce z renálních tubulárních epitelí. V některých případech je nemožné určit buňky ve válci. Potom je válec klasifikován pouze jako buněčný.

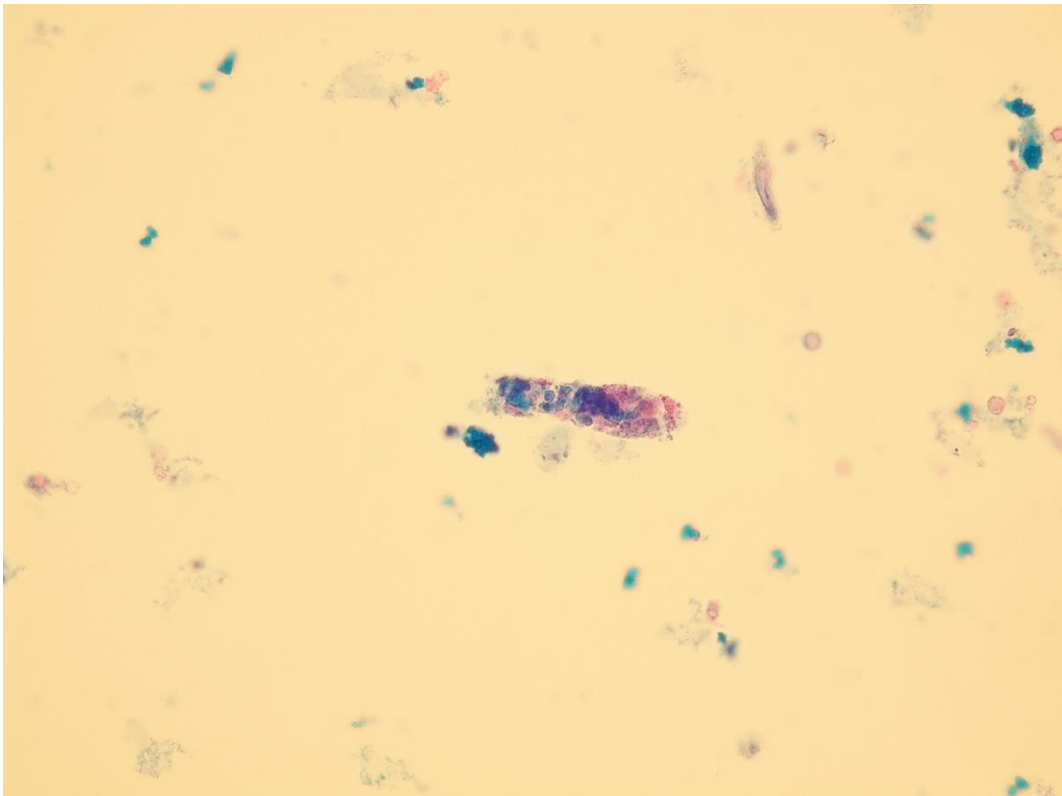Barvený preparát



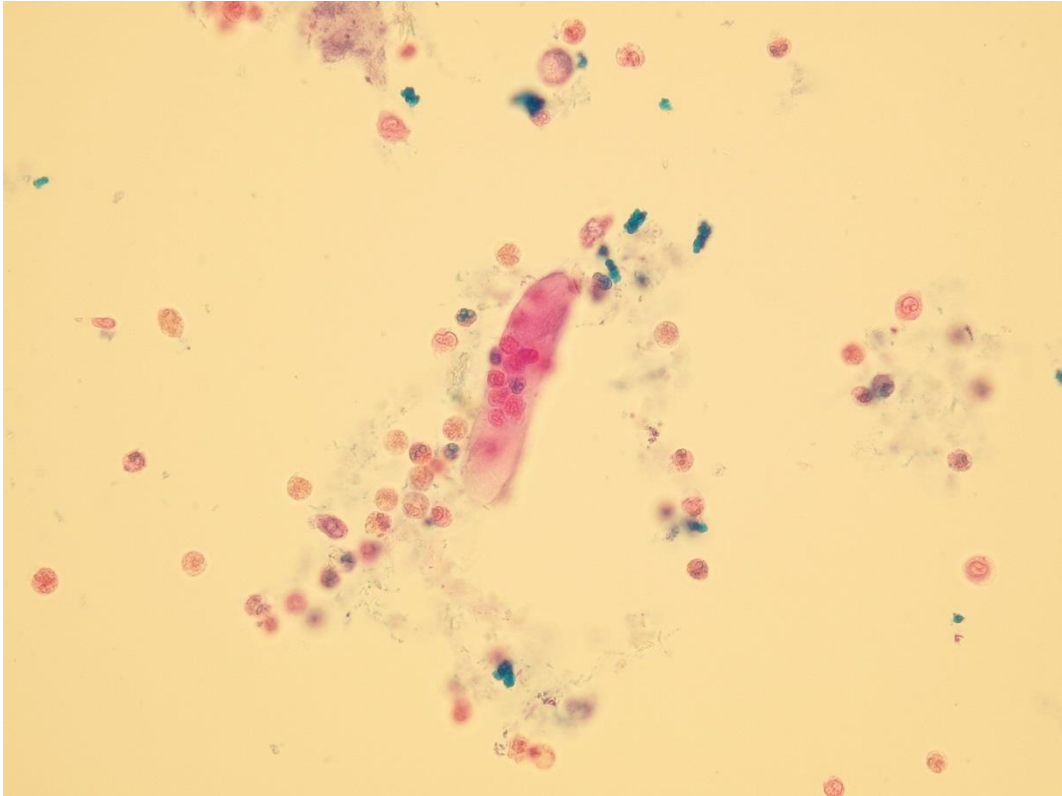
Erythrocytární válec



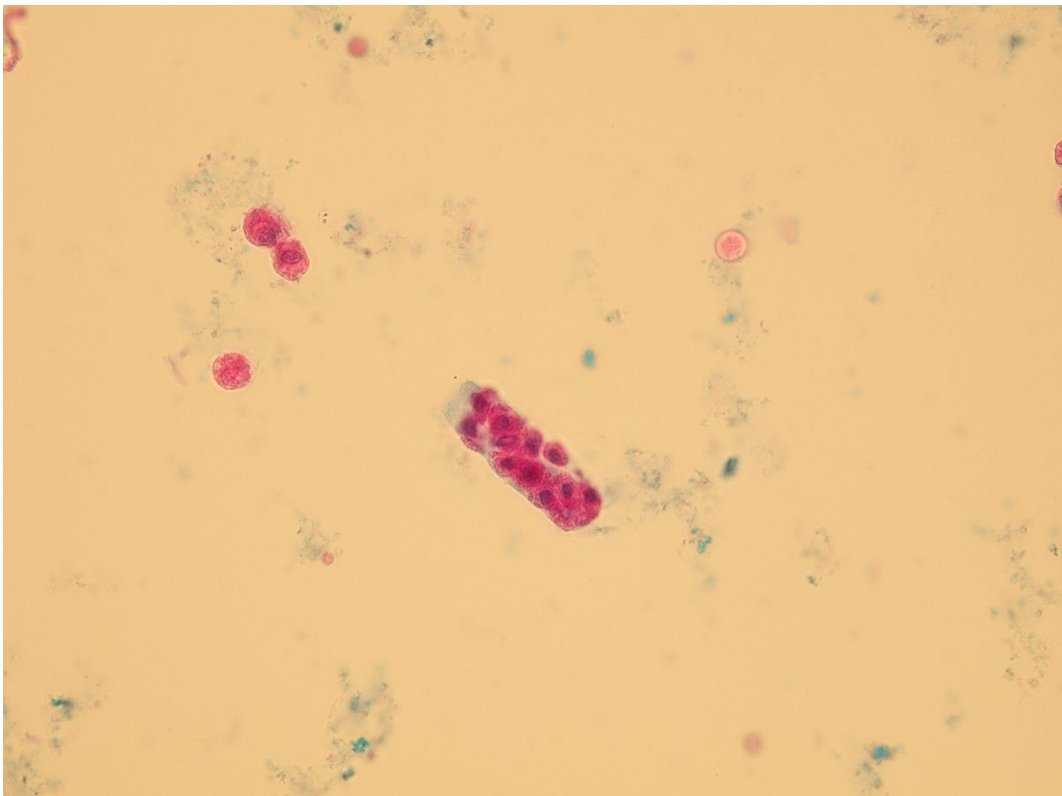
Hyalinní válec s erytrocyty



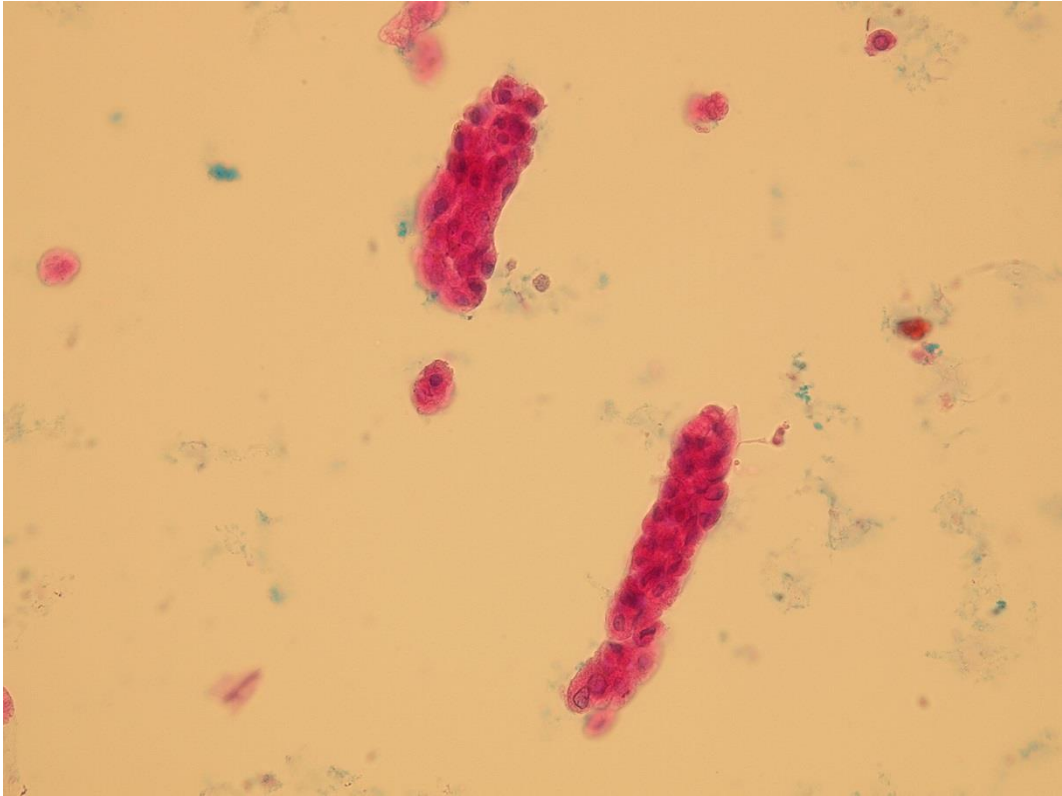
Leukocytární válec



Hyalinní válec s leukocyty uvnitř

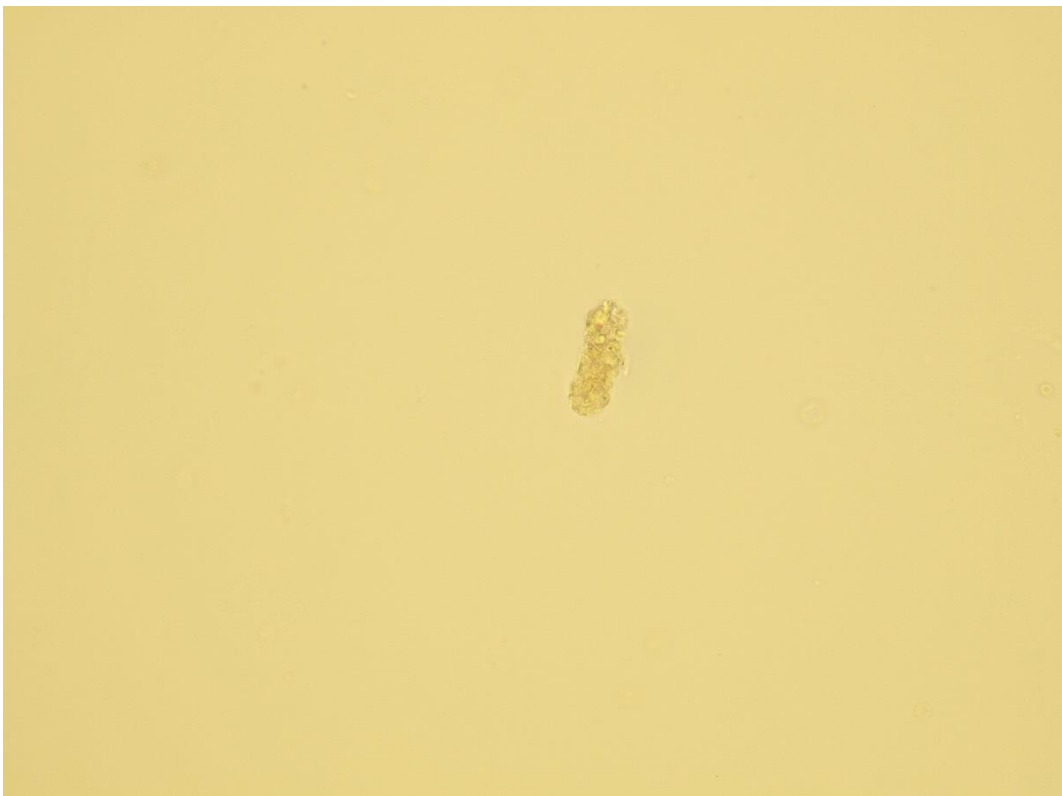

Válec z renálních tubulárních epiteli

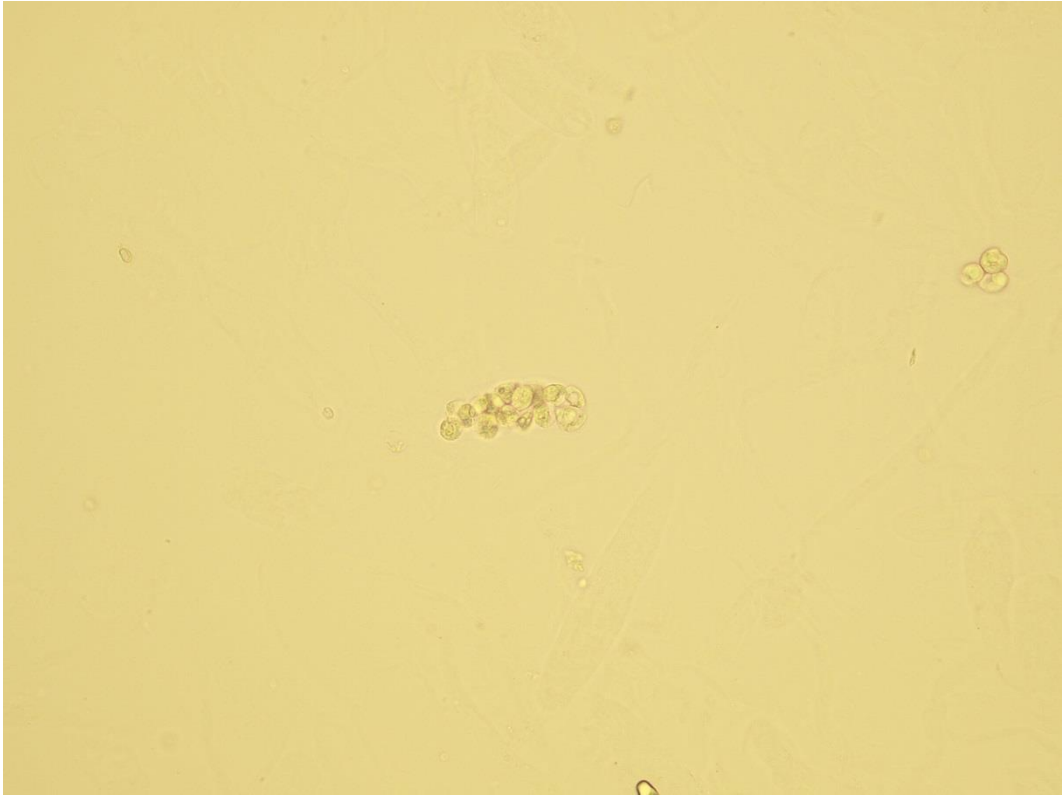


Válce z renálních tubulárních epitelíí

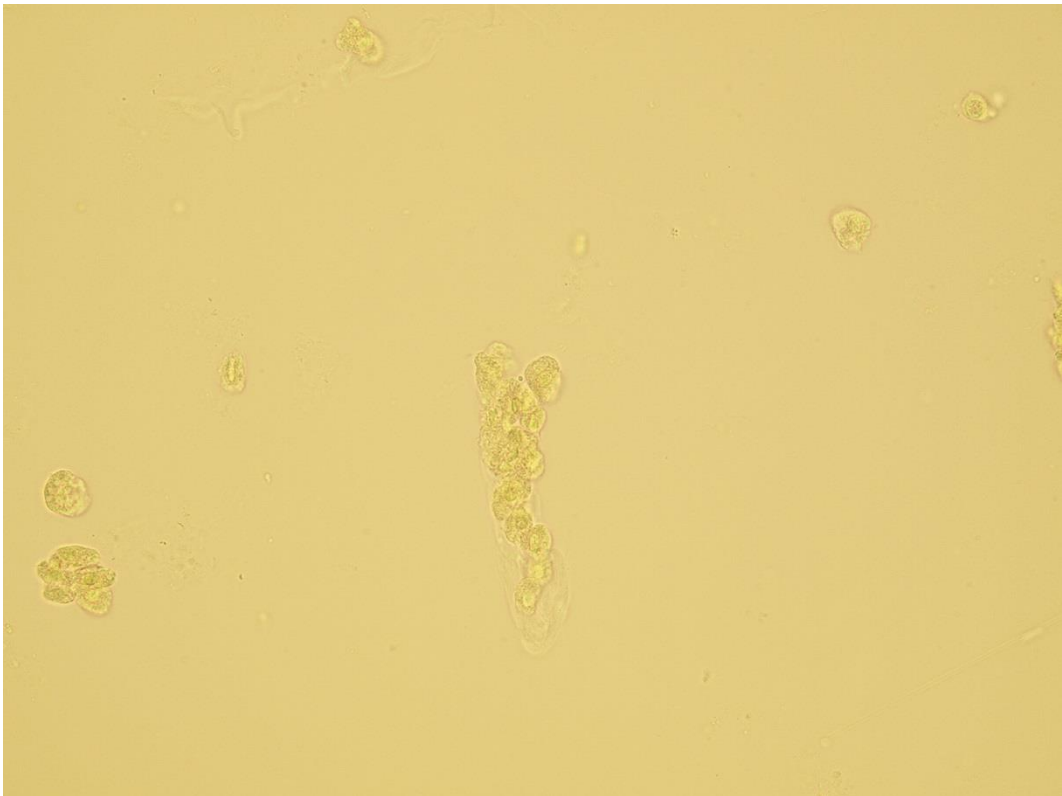Nebarvený preparát



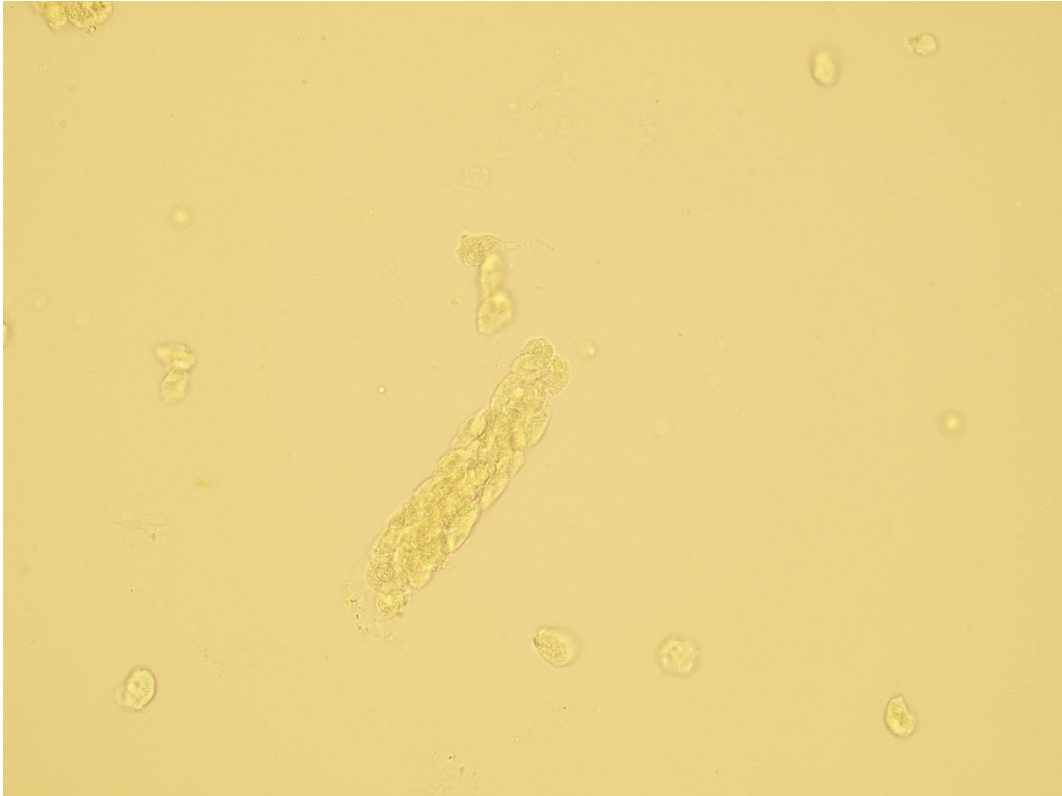
Erytrocytární válec



Leukocytární válec

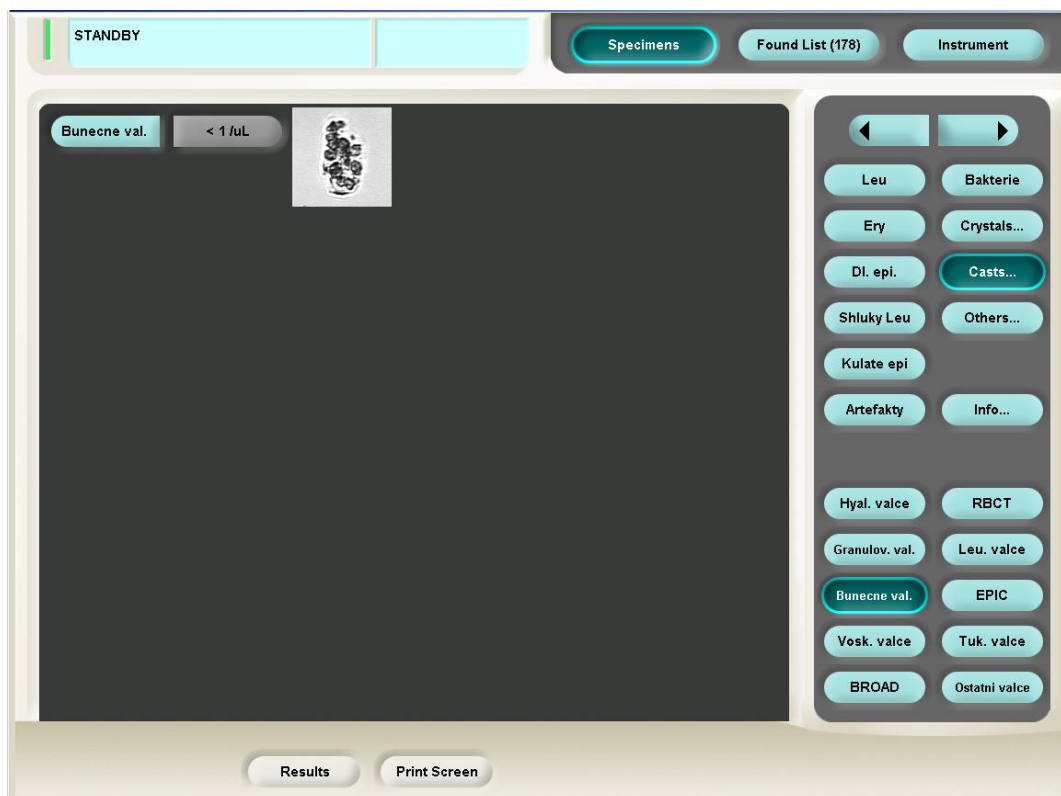


Válec z renálních tubulárních epiteli

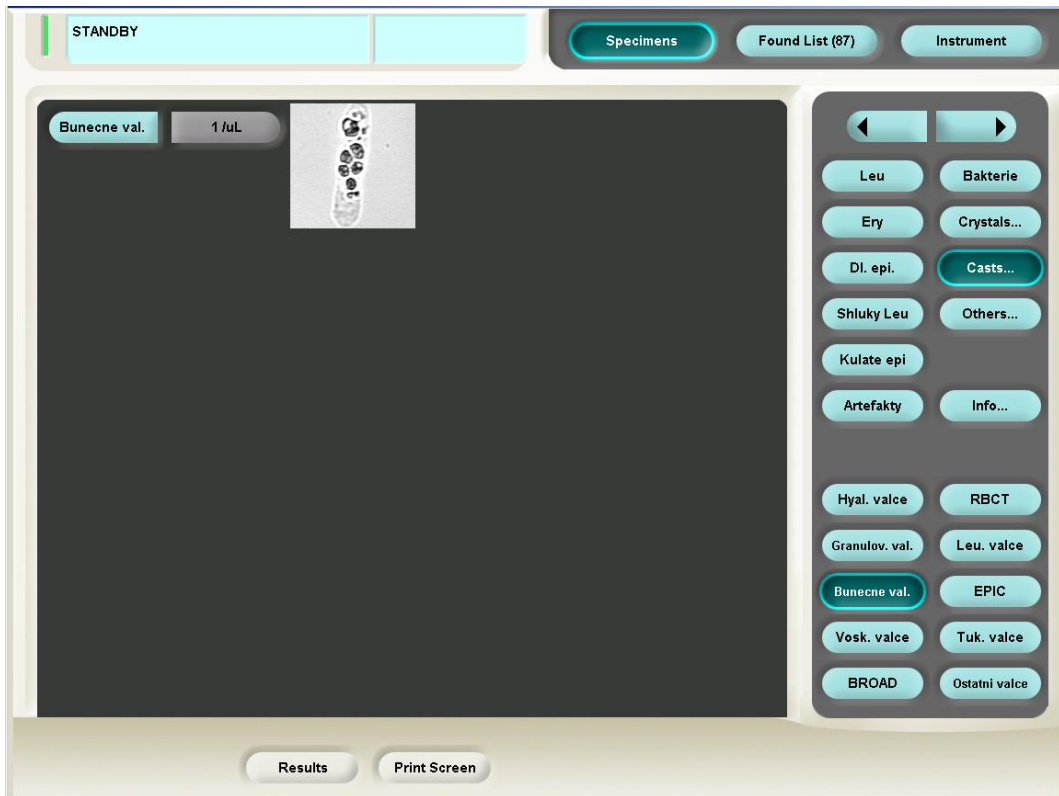


Válec z renálních tubulárních epitelíí

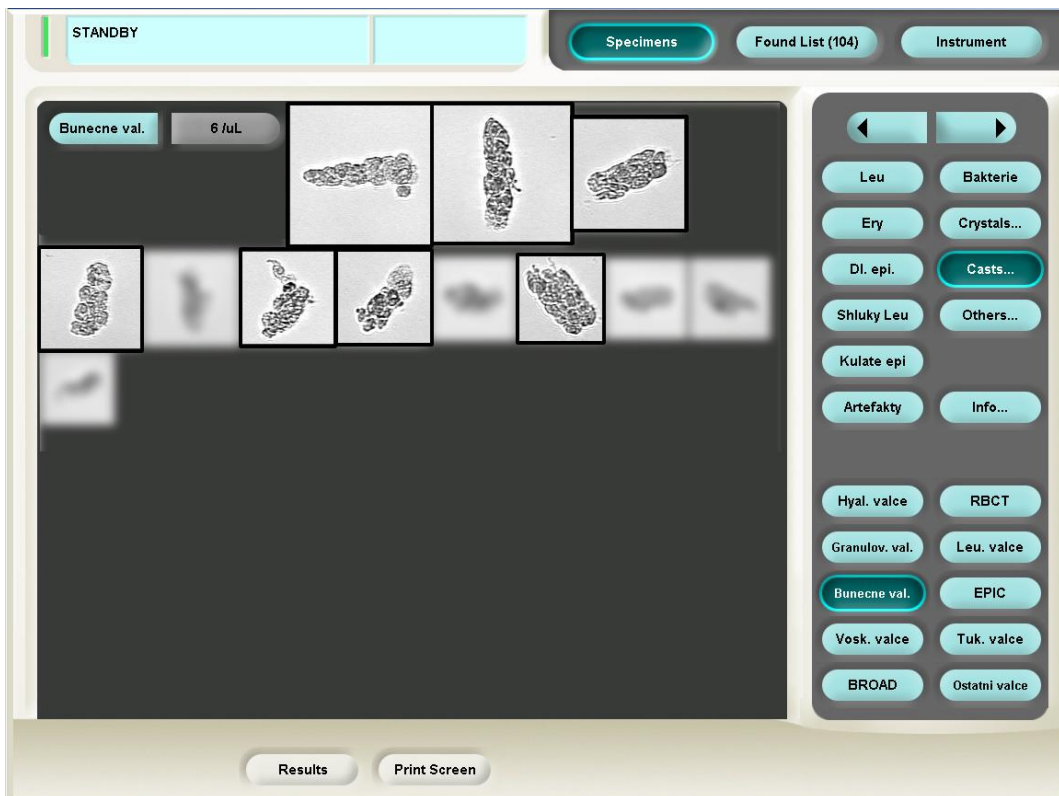
Fotografie z přístroje iQ 200, IRIS



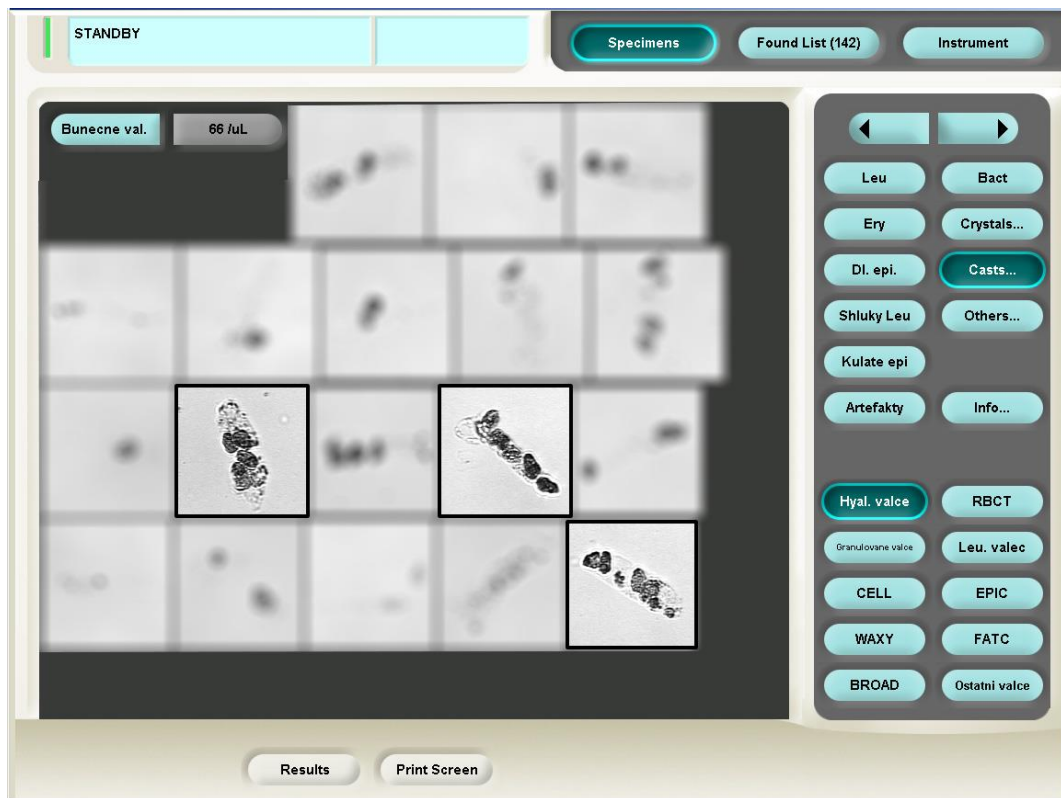
Erytrocytární válec



Leukocytární válec



Válce z renálních tubulárních epitelů

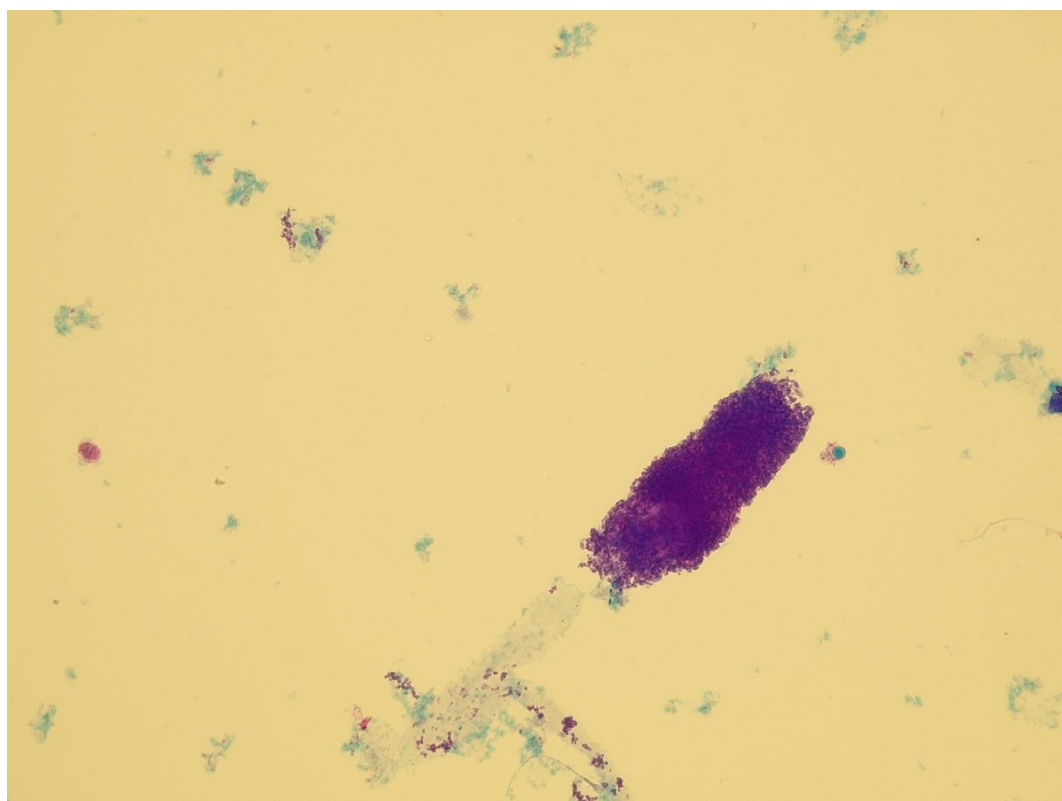


Válce z renálních tubulárních epitelí

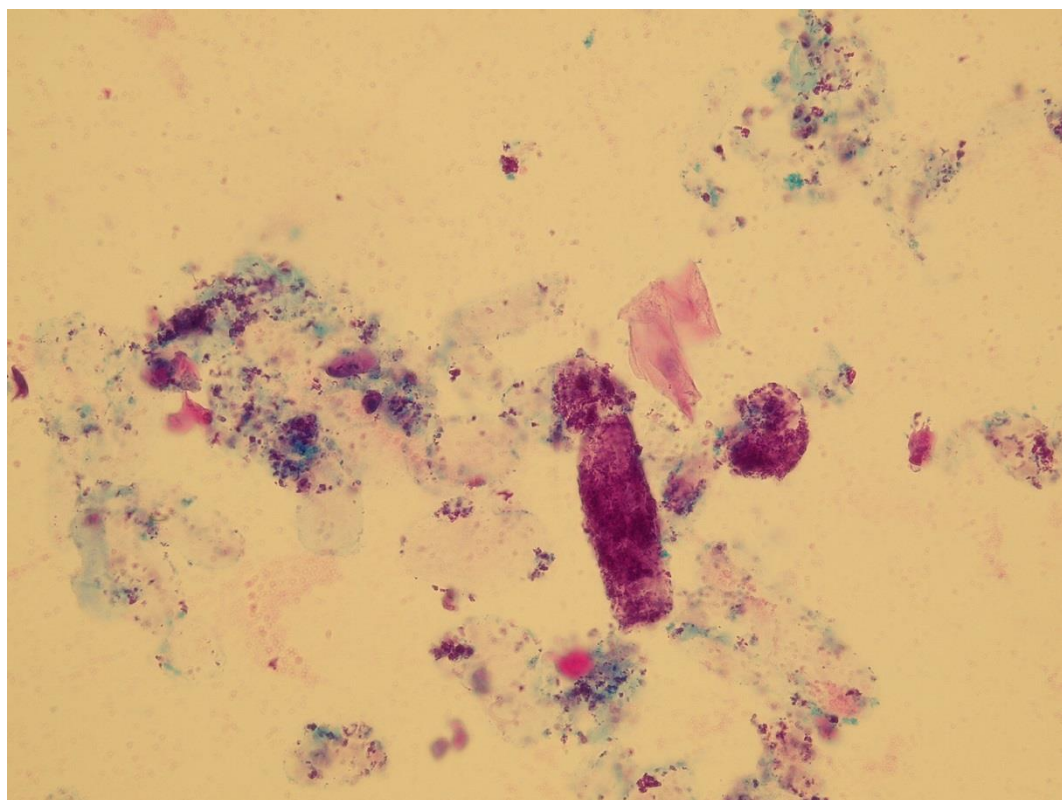
Granulované válce

Granula uvnitř těchto válců vznikají po rozbití membrány buněk ve válci či tubulech. Granulované válce se mohou vyskytovat od hrubě granulovaných se zbytky buněk až po velmi jemně granulované, které začínají voskovatět. Malý počet se může vyskytovat po intenzivní fyzické aktivitě (u otužilců). Větší počet je silně patologický.

Barvený preparát

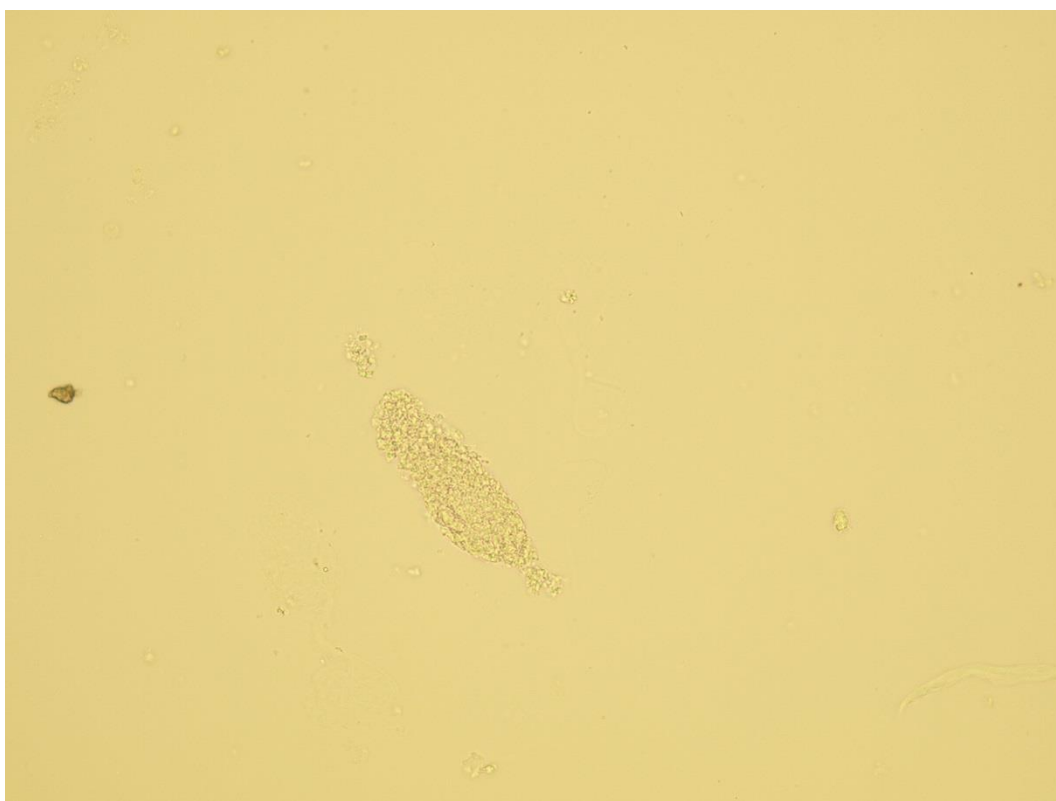


Granulovaný válec

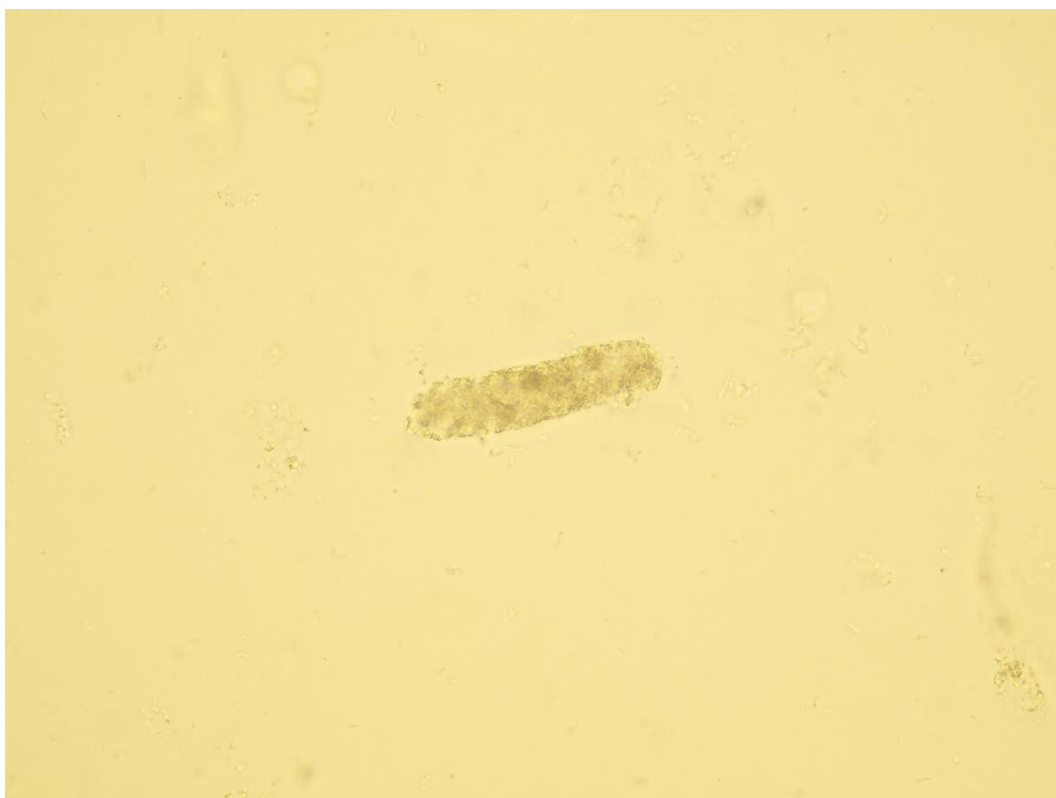

Granulovaný válec

Nebarvený preparát

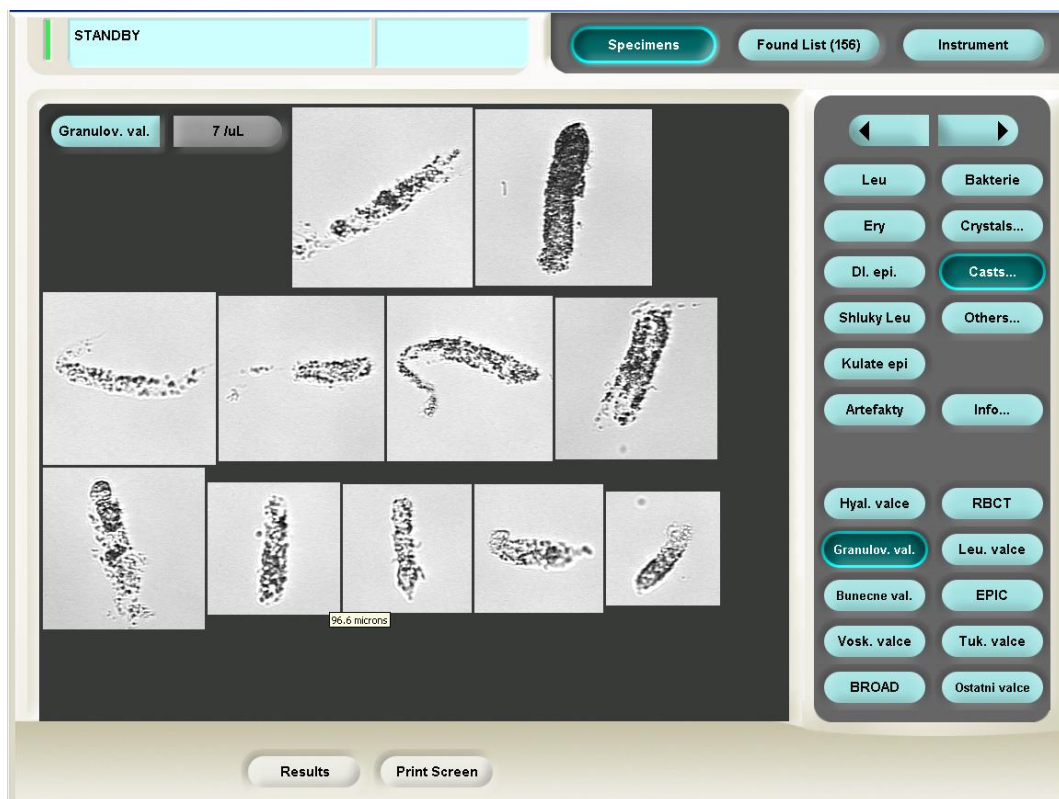


Granulovaný válec

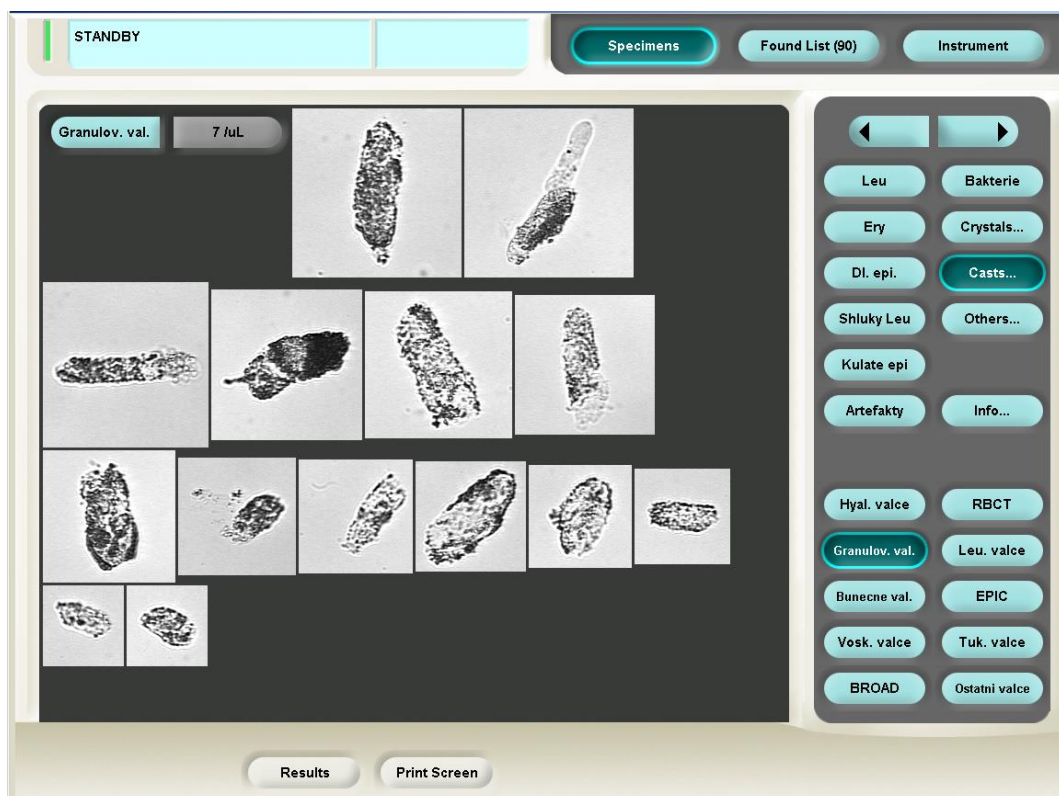


Granulovaný válec

Fotografie z přístroje iQ 200, IRIS



Granulované válce

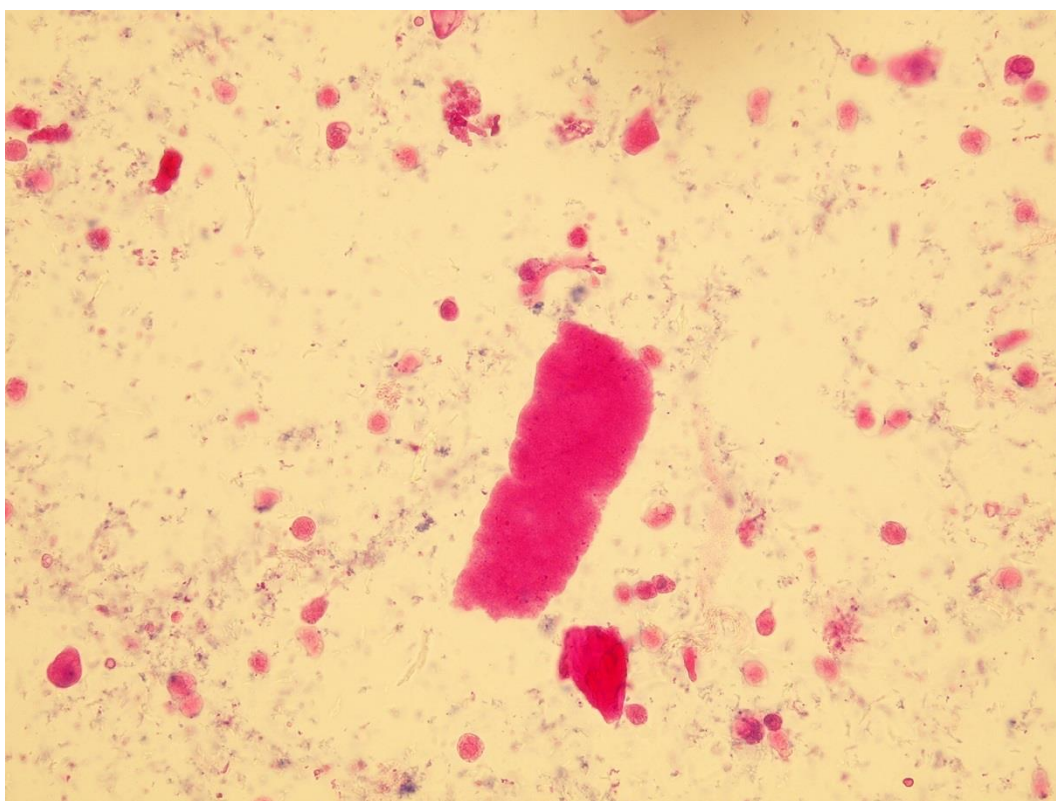


Granulované válce

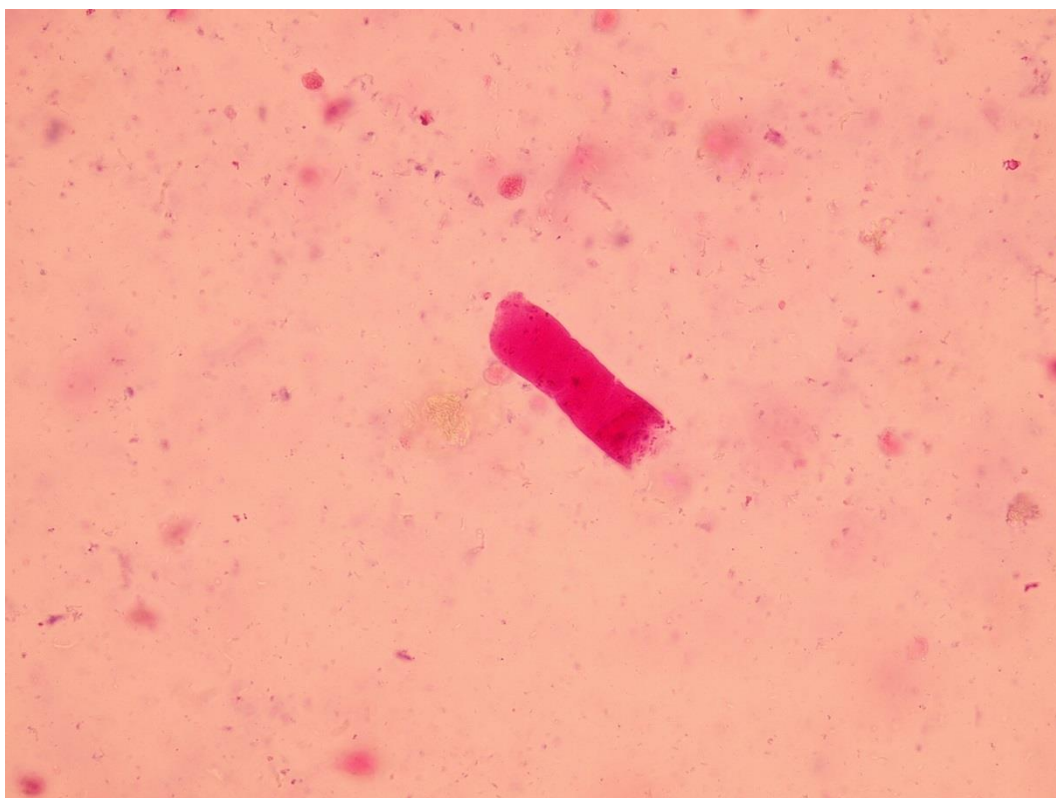
Voskové válce

Jedná se o nejzávažnější typ válců. Objevují se při chronickém onemocnění ledvin a říká se jim válce renálního selhání. Mají homogenní strukturu, nepravidelné zlomené konce a jsou nejširší. Často jsou nesourodé, částečně tvořené válcem granulovaným. Vypovídají o poškození tubulů.

Barvený preparát

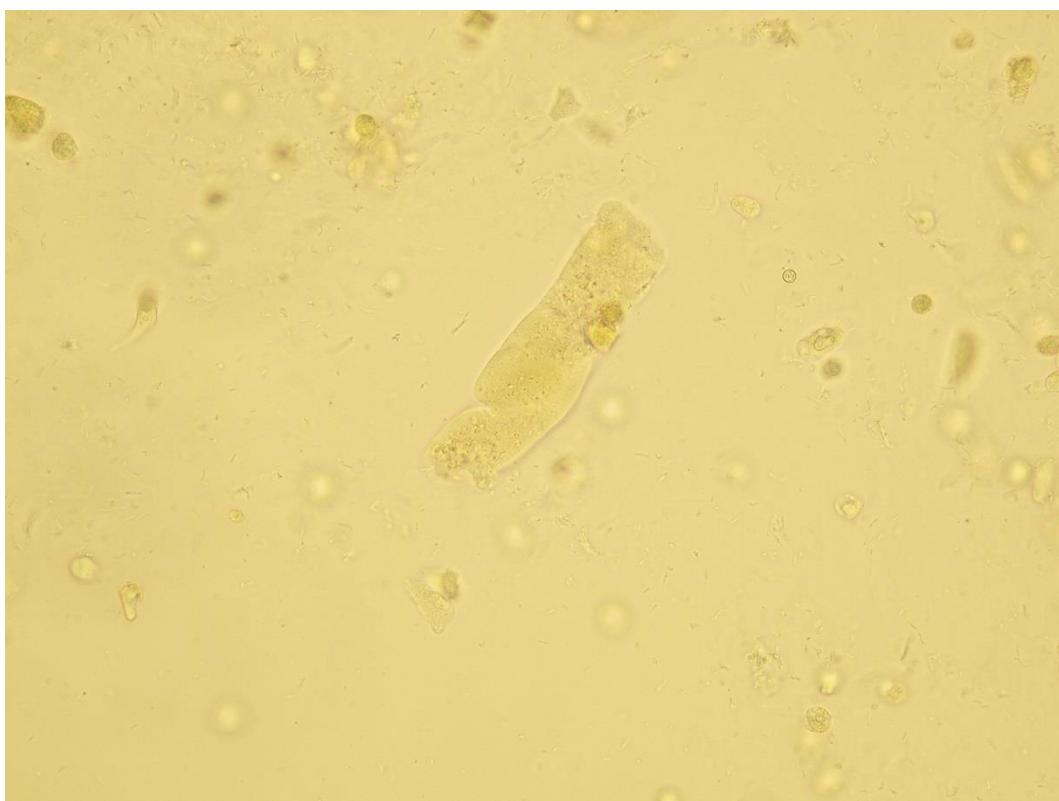

Voskový válec

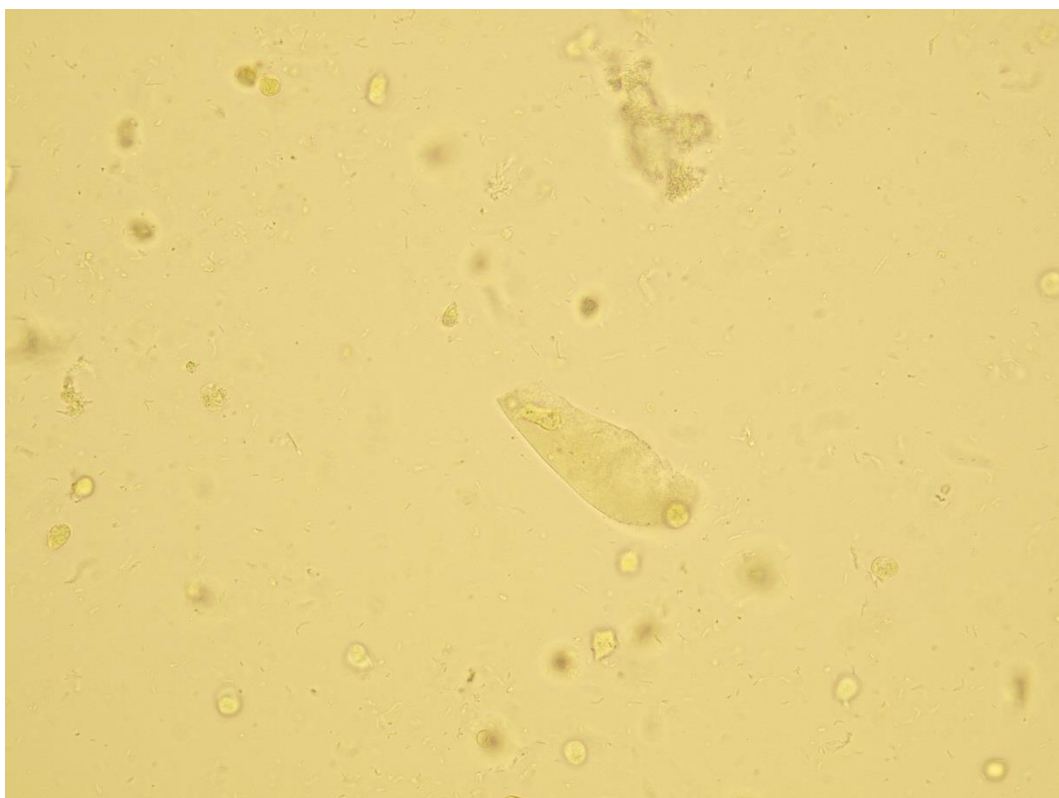

Voskový válec

Nebarvený preparát

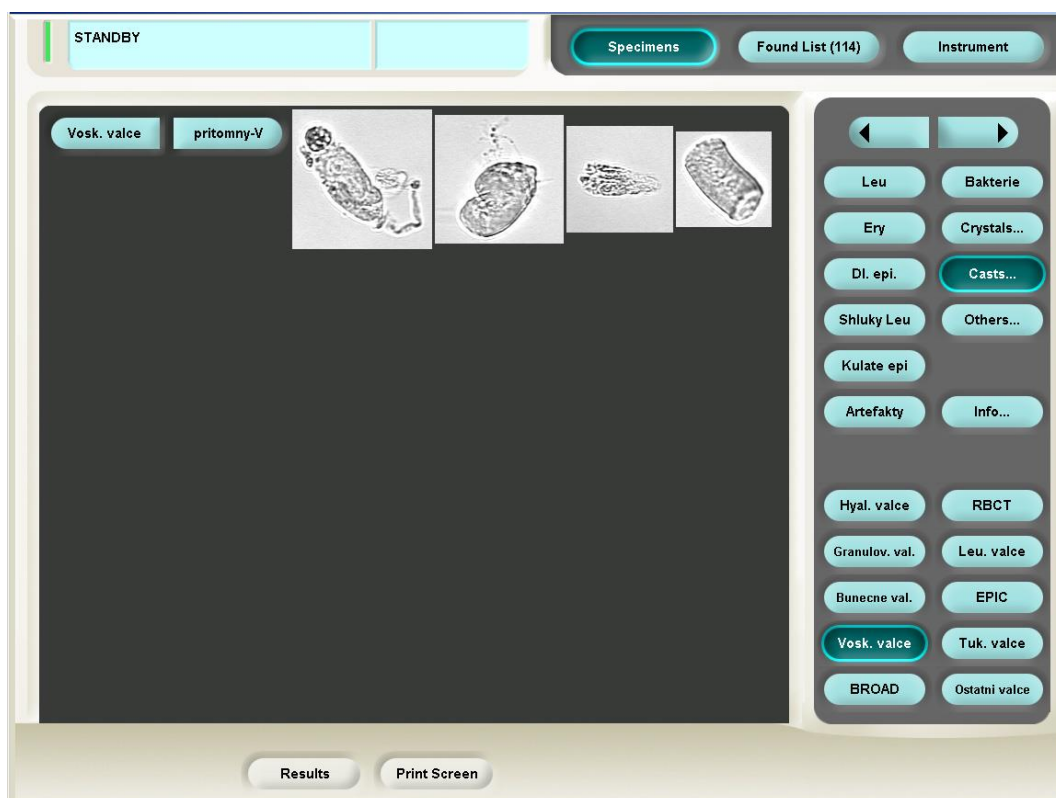


Voskový válec

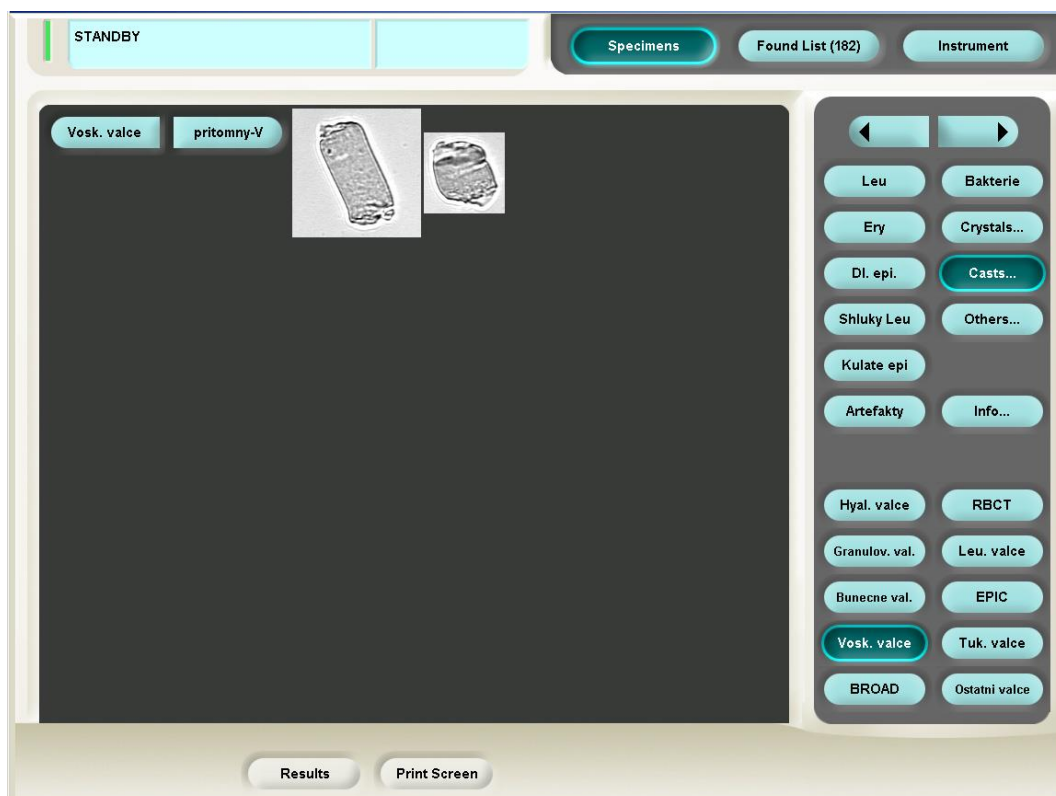


Voskový válec

Fotografie z přístroje iQ 200, IRIS



Voskové válce

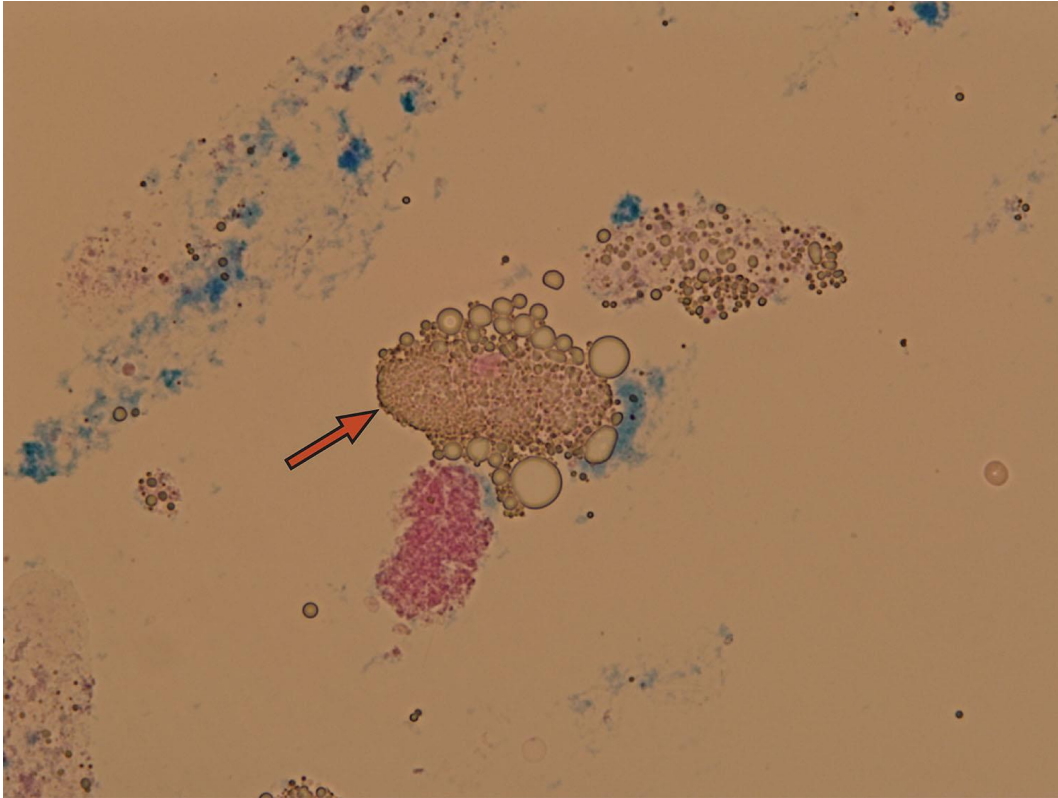


Voskové válce

Tukové válce

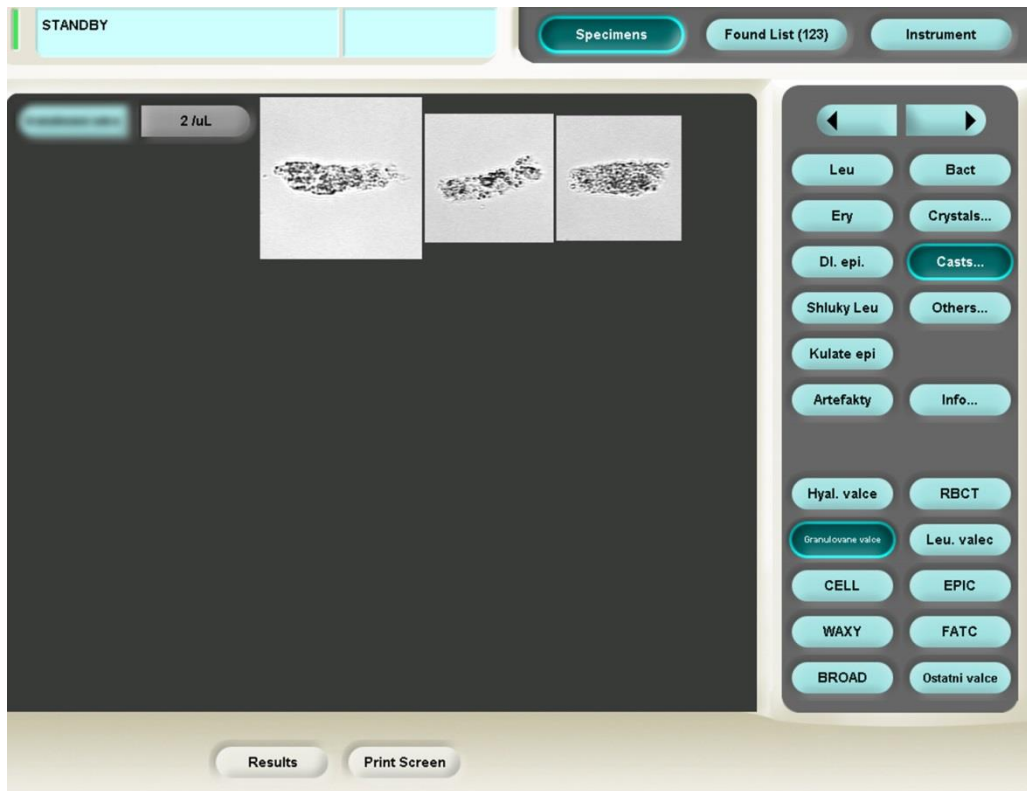
Tukové válce obsahují v proteinové matici tukové kapénky. Vyskytují se v moči při renální insuficienci, nefrotickém syndromu, u diabetiků a po intoxikaci rtuťí.

Barvený preparát



Tukové válce

Fotografie z přístroje iQ 200, IRIS

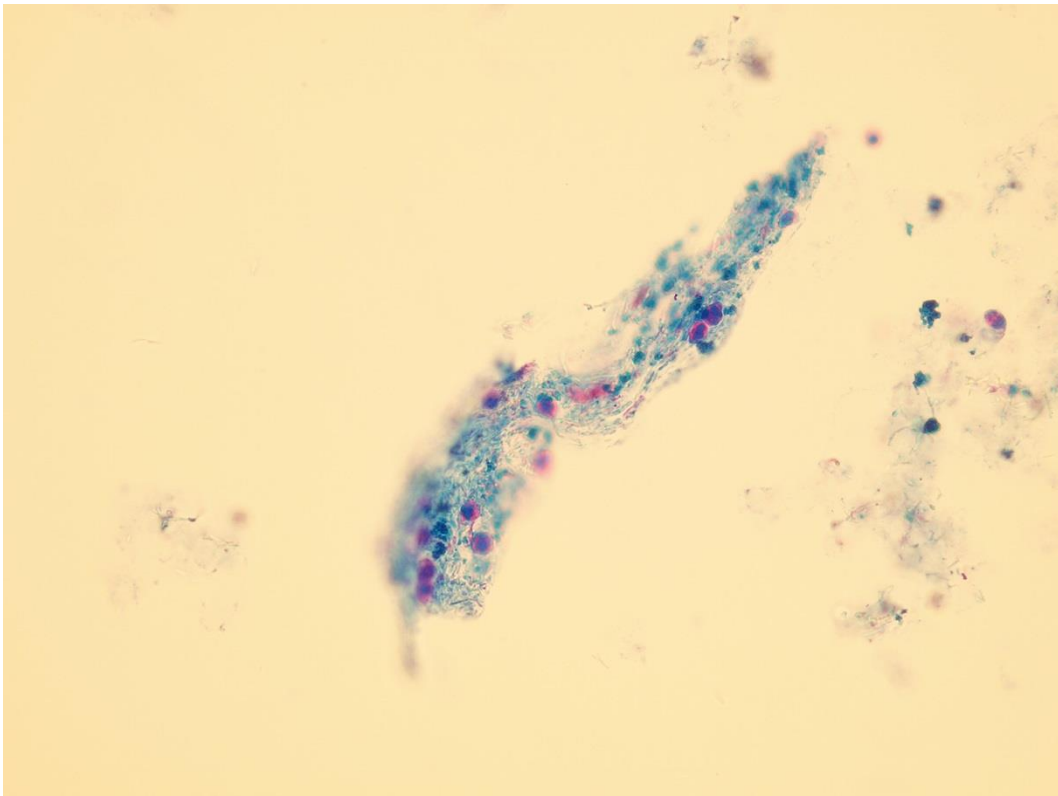


Tukové válce

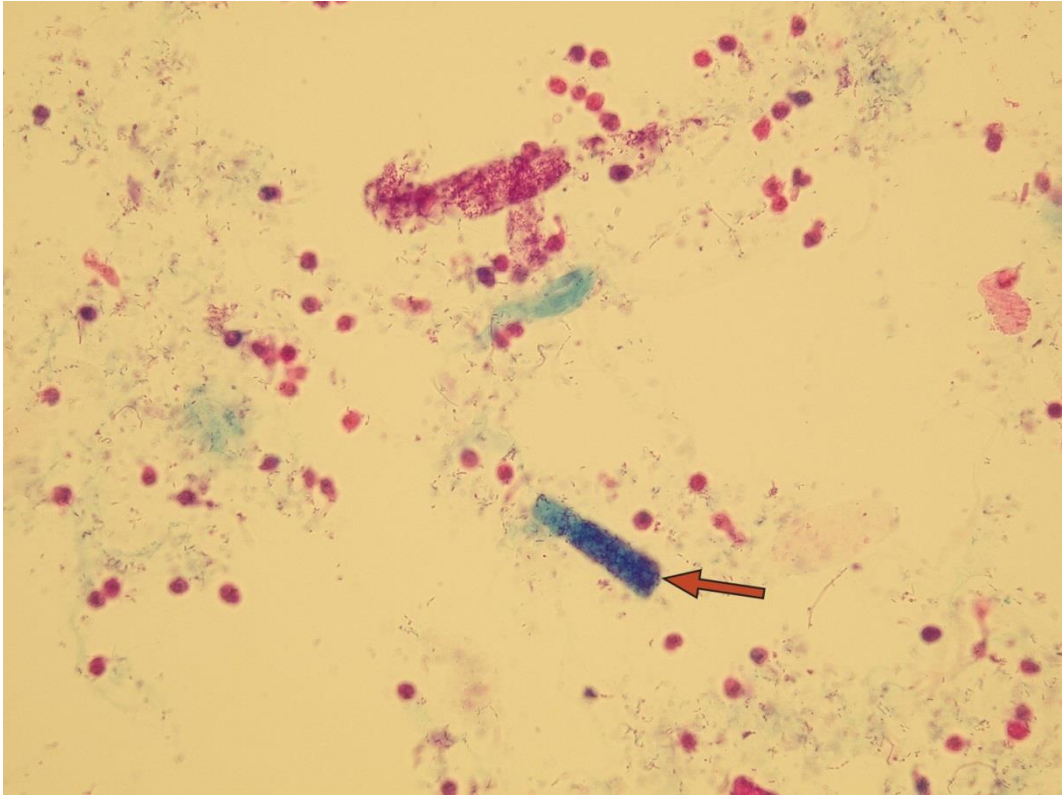
Bakteriální válce

Bakteriální válce jsou válce tvořené proteinovou maticí s bakteriemi. Mohou se vyskytnout při pyelonefritidě a intersticiální bakteriální nefritidě. Jejich výskyt bývá doprovázen bakteriurií, leukocyty a leukocytárními válci. Nález bakteriálních válců je v současnosti díky běžnému používání antibiotik a také jejich křehkosti extrémně vzácný.

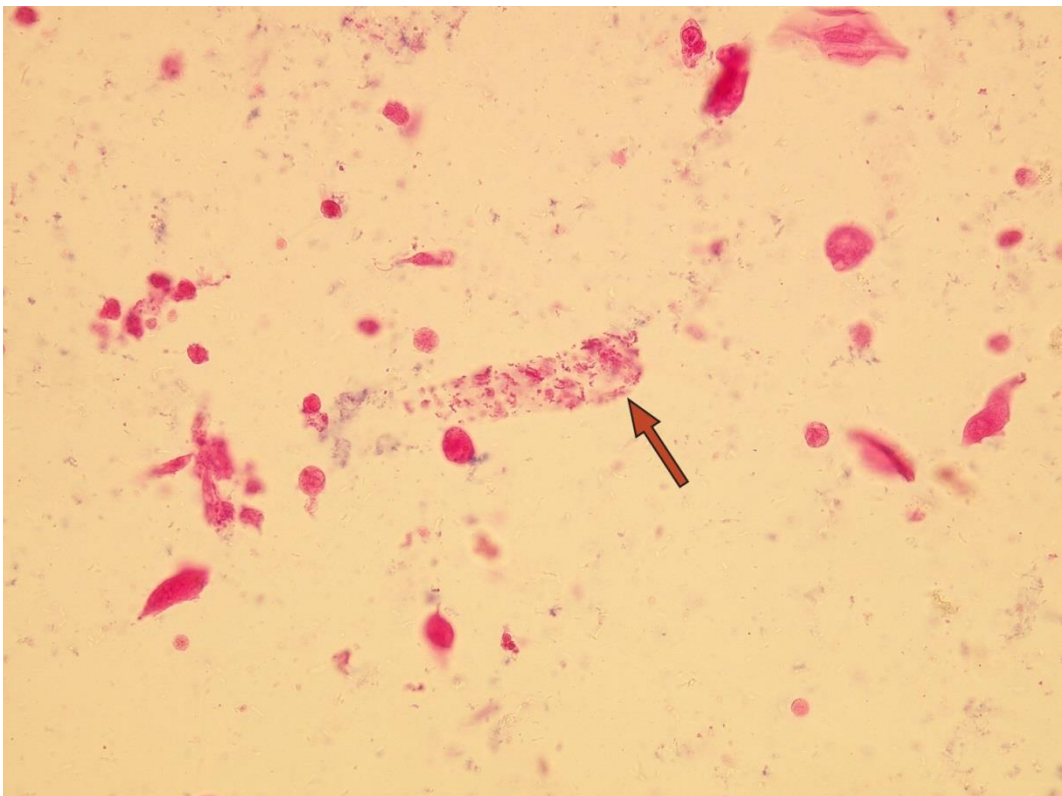
Barvený preparát



Bakteriální válec

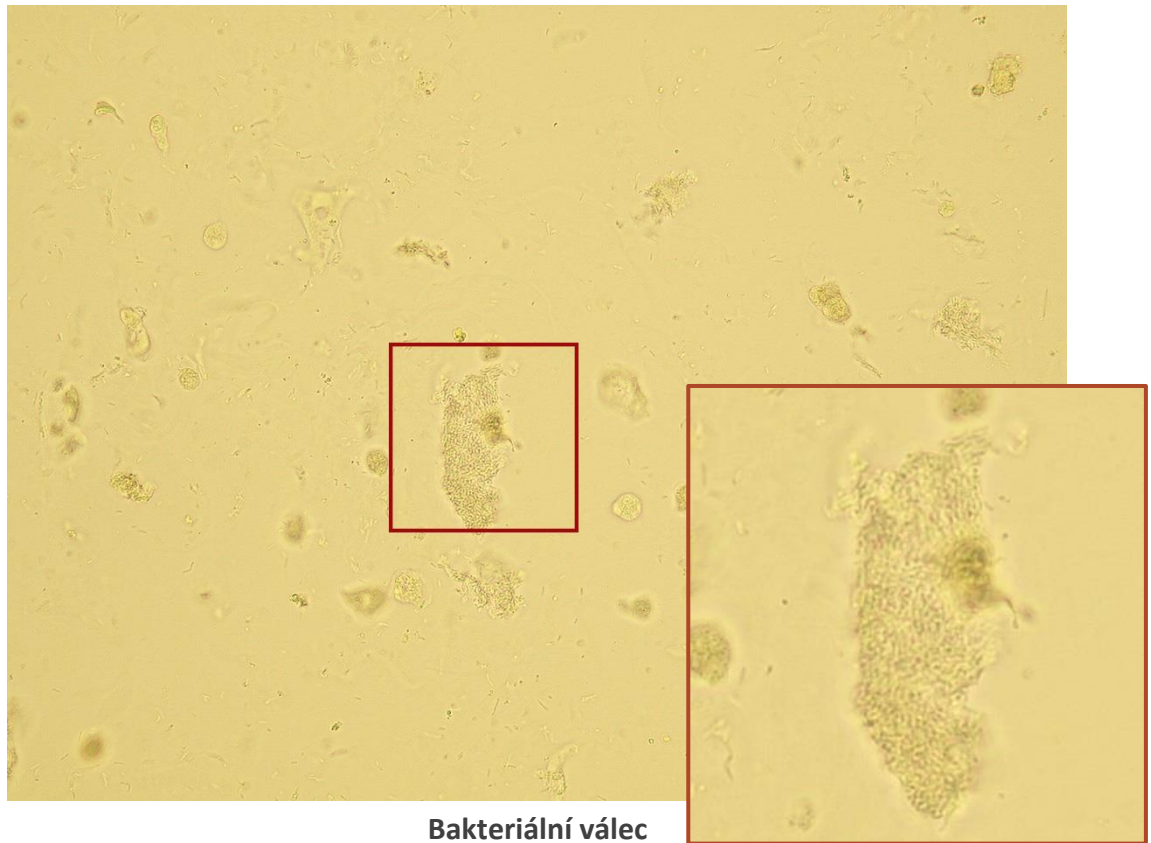


Bakteriální válec



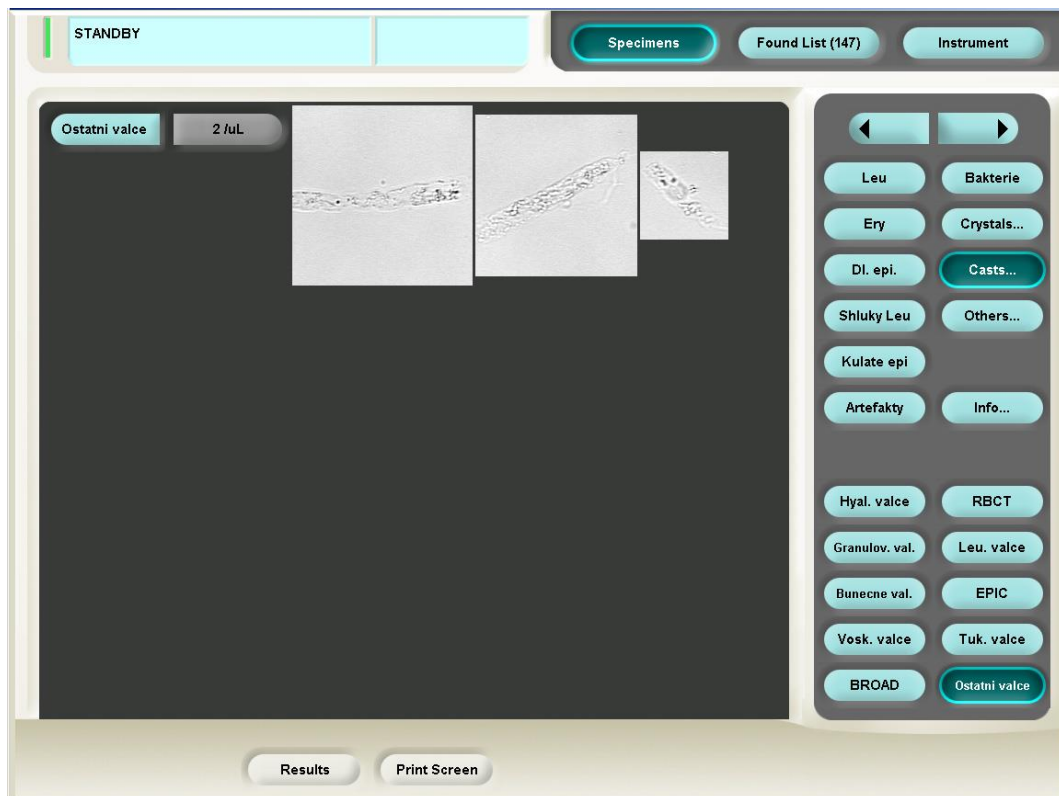
Bakteriální válec

Nebarvený preparát



Bakteriální válec

Fotografie z přístroje iQ 200, IRIS

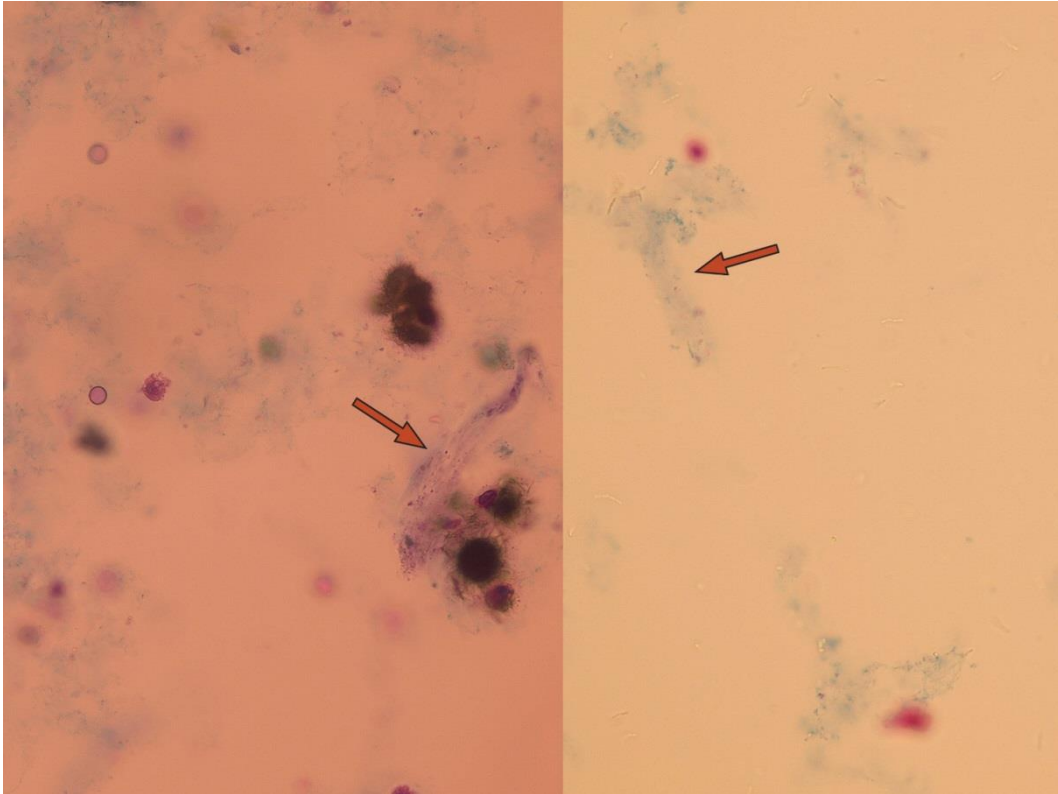


Bakteriální válec

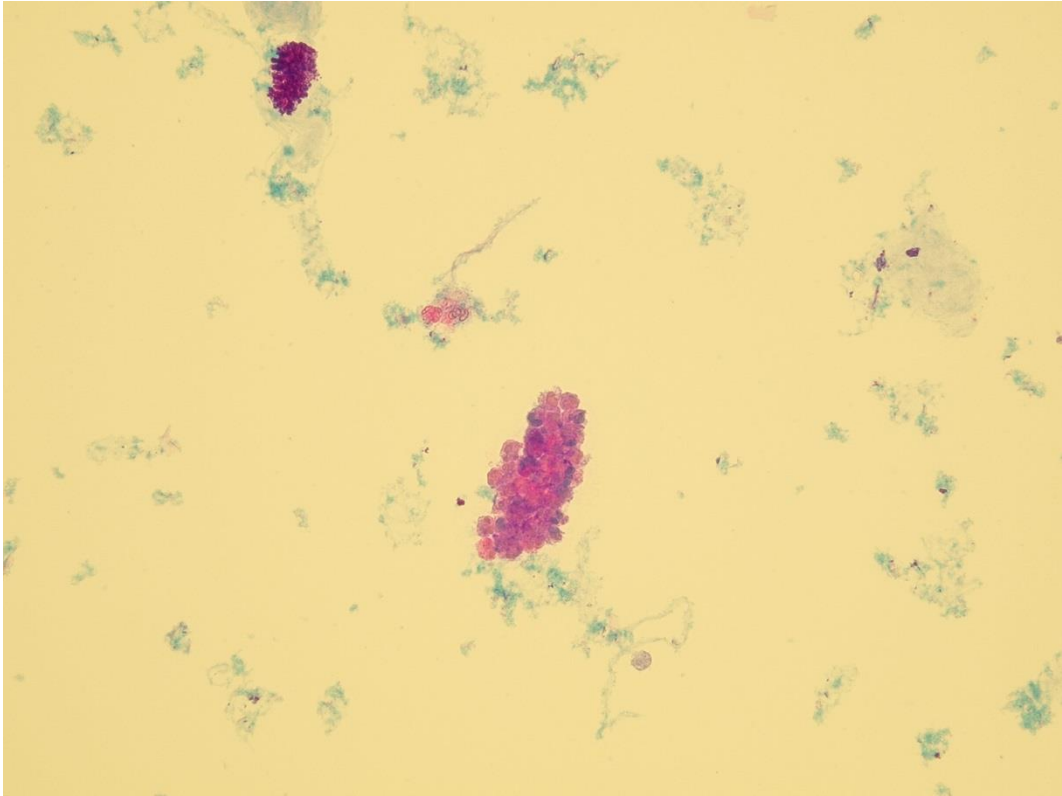
Pseudoválce

Pseudoválce jsou agregované struktury vznikající z materiálů obsažených v moči, které tvarem připomínají válce. Nemají diagnostický význam. Vznikají z vláken hleny, z leukocytů nebo krystalů zachycených v hleny či z nahromaděných dlaždicových epitelů. Do této kategorie nepatří artefakty.

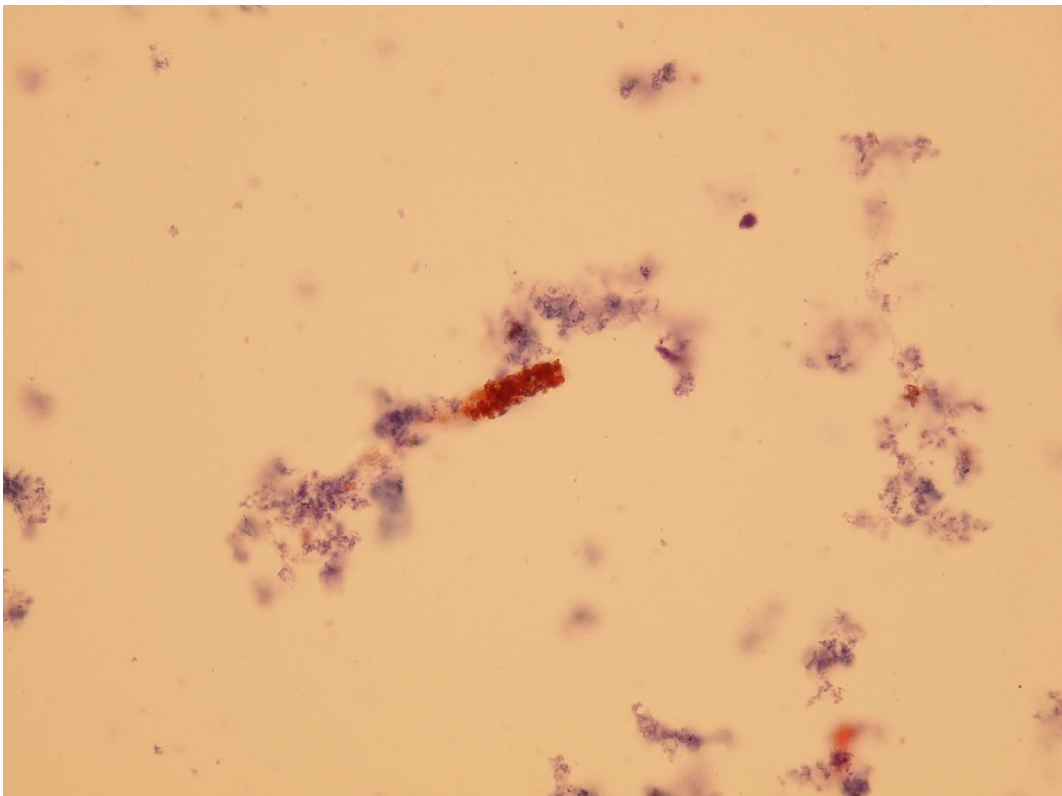
Barvený preparát



Pseudoválce – hlen

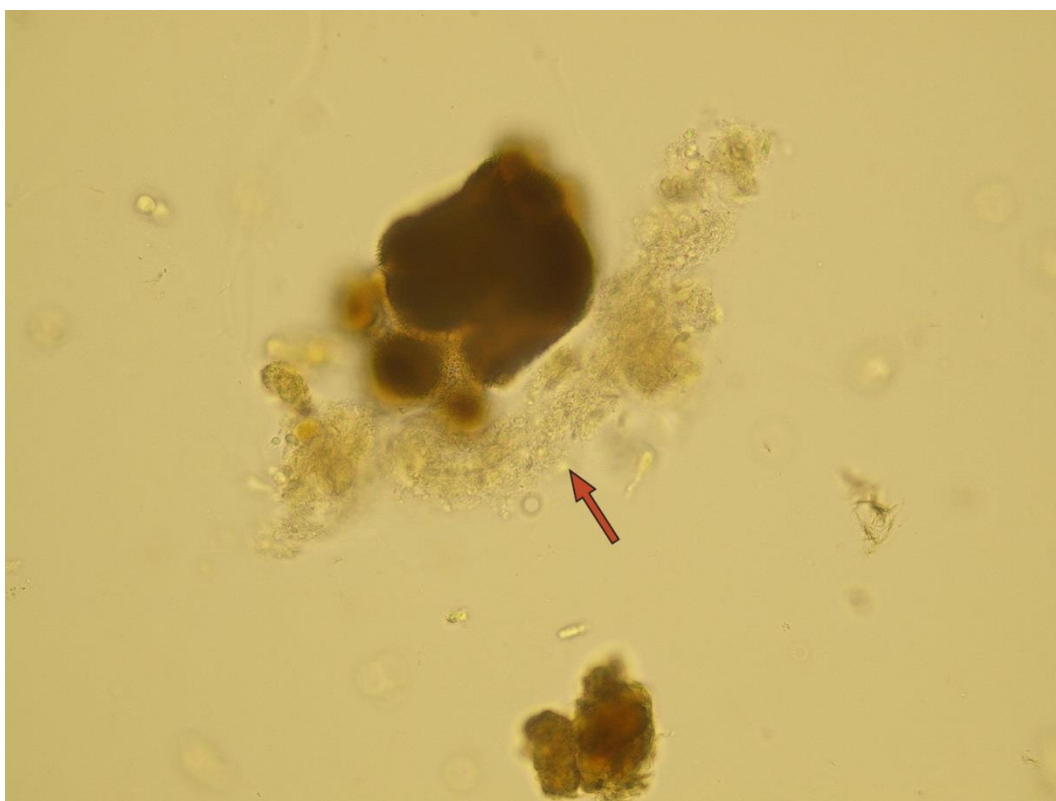


Pseudoválec – shluk leukocytů



Pseudoválec – krystaly bilirubinu

Nebarvený preparát



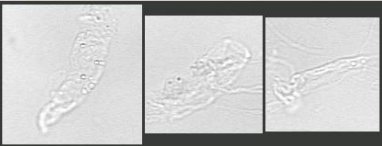
Pseudoválec – krystaly močanu amonného (šipka)

Fotografie z přístroje iQ 200, IRIS

STANDBY

Specimens Found List (150) Instrument

Artefakty 1 /uL



Leu Bakterie
Ery Crystals...
Dl. epi. Casts...
Shluky Leu Others...
Kulate epi
Artefakty Info...

<<Released>>
8404986073
2015-01-22 10:54:46
0/7(540625)
1:1

All Small Particles: 13992/uL

H	GLU	Normal
	PRO	++
	BIL	-
	URO	Normal
	PH	5.0
H	Krev	+2
	KET	-
	NIT	Negative
	LEU	0 Leu/uL
H	CLA	Turbid
	SPGR	1.025
	COL	Yellow

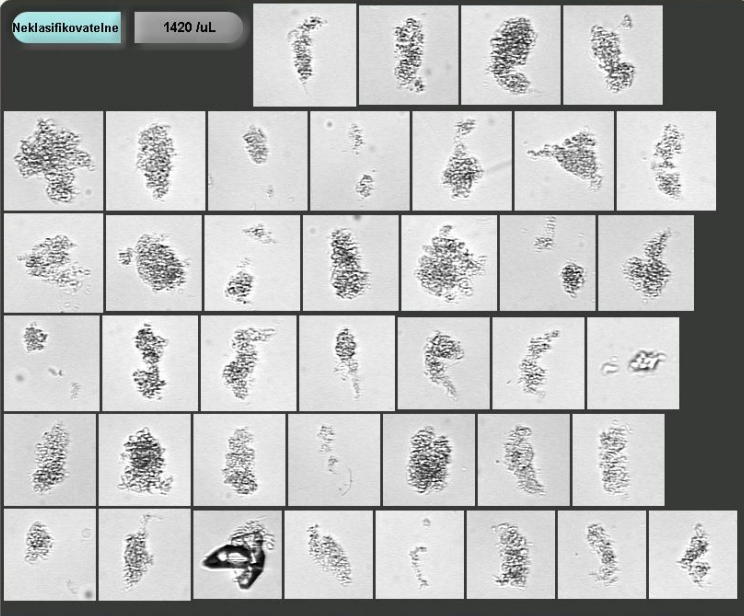
Results Print Screen

Pseudoválce – hlen

MEASURE 6/3(497108)

Specimens Found List (99) Instrument

Neklasifikovatelné 1420 /uL



Leu Bakterie
Ery Crystals...
Dl. epi. Casts...
Shluky Leu Others...
Kulate epi
Artefakty Info...

<<Released>>
8404077225
2014-01-08 07:15:50
0/2(497028)
1:1

All Small Particles: 26014/uL

H	GLU	Normal
	PRO	+1
	BIL	-
H	URO	+1
H	PH	8.0
	Krev	-
	KET	-
	NIT	Negative
H	LEU	+2
H	CLA	Ex. Turbid
	SPGR	1.012
	COL	Yellow

Cleared flags:
HIGH CONCENTRATION
Possible Amorphous

Results Print Screen

Pseudoválce – fosfatová drť

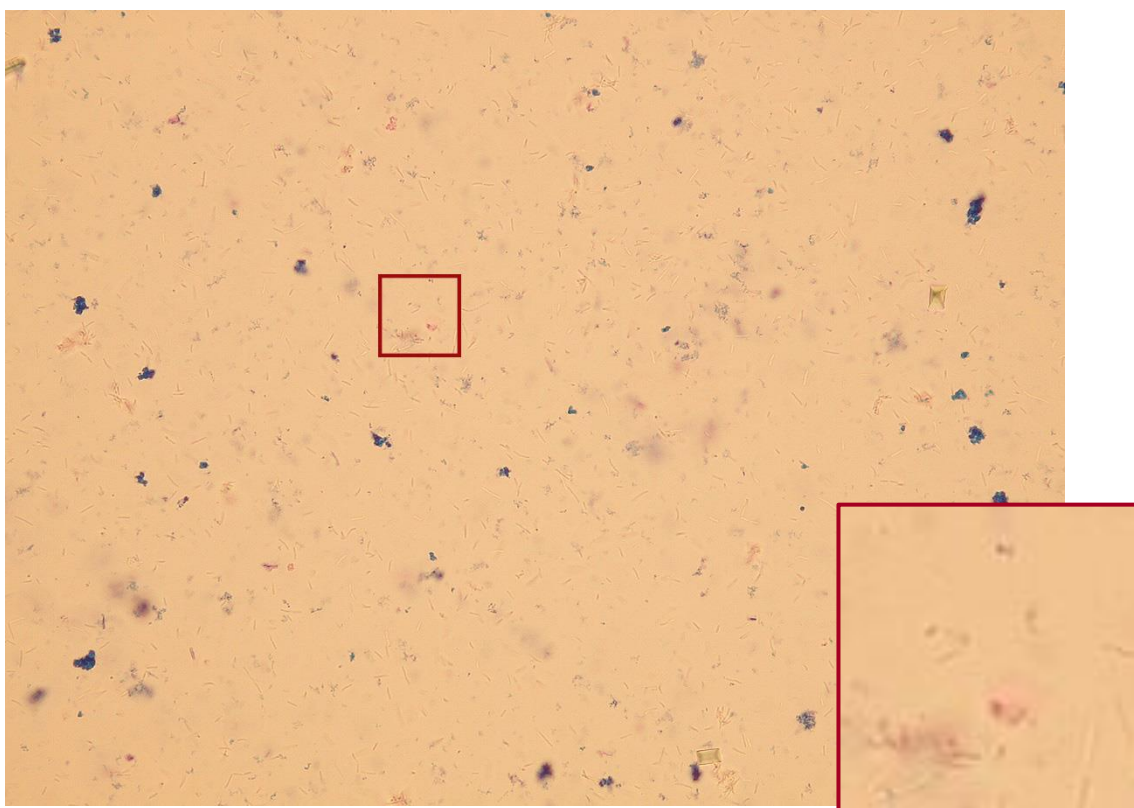
Mikroorganismy

Bakterie

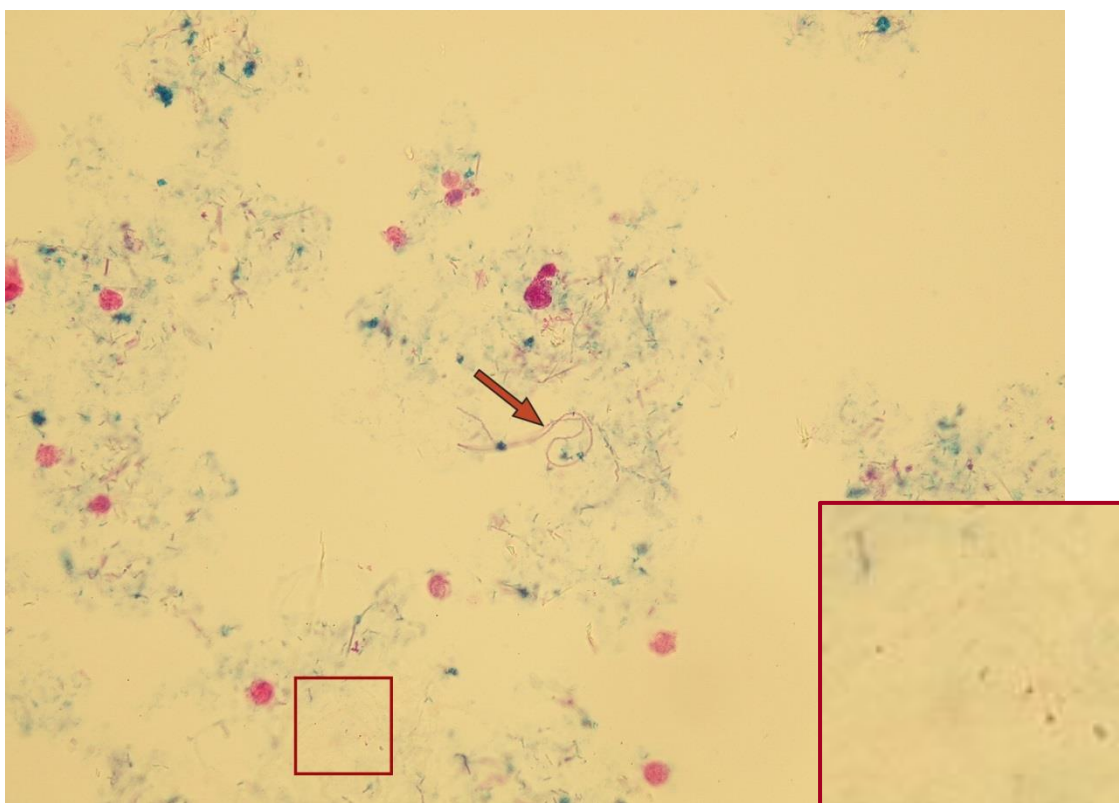
Bakterie jsou jednobuněčné organizmy. Mají kokovitý či tyčkovitý tvar a zpravidla dosahují velikosti několika mikrometrů. Jako následek antibiotické léčby se mohou objevit dlouhá vlákna tyčkovitých bakterií, u kterých byla poškozena či zničena buněčná stěna (protoplasty).

Malé množství bakterií je v moči zcela běžným nálezem. Moč je nutné zpracovat do 1 hodiny, jinak dochází k jejich pomnožení. Mají tendenci k řetízování nebo se vyskytují jako delší vlákna. Větší množství bakterií se často vyskytuje v patologické moči s leukocyty.

Barvený preparát

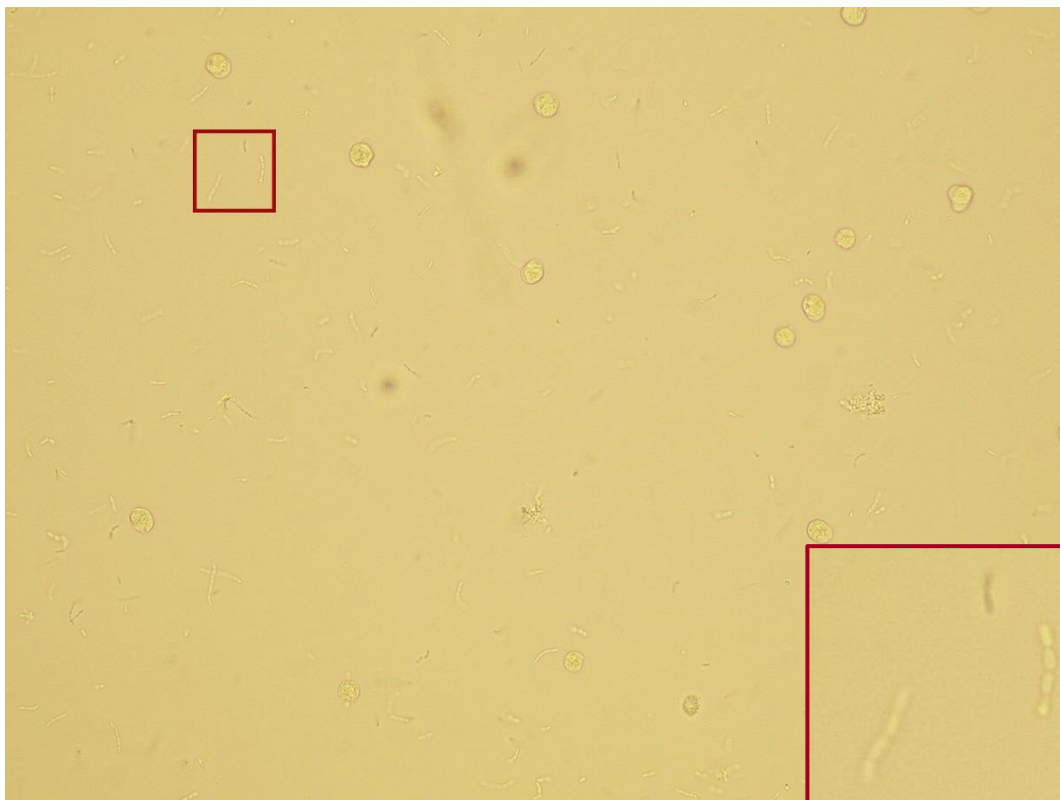


Neprobarvené bakterie – tyčky a řetízující koky

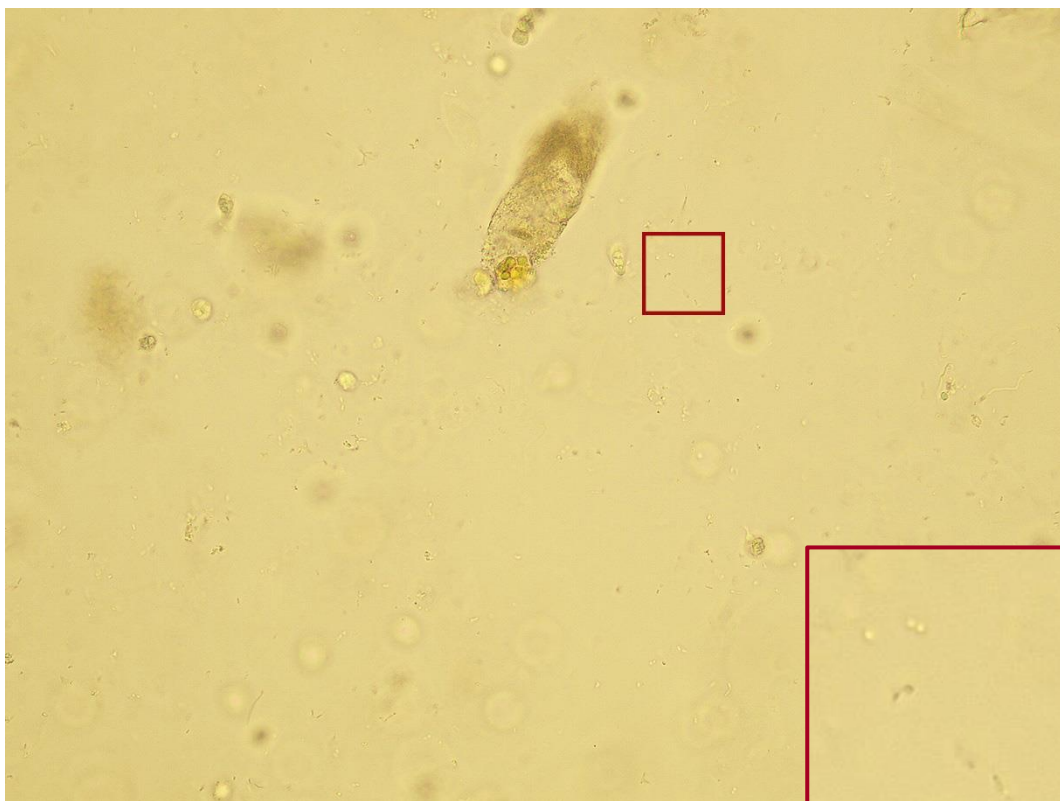

Probarvené bakterie – koky (výřez) a protoplast (šipka)


Nebarvený preparát



Řetízkující bakterie – koky

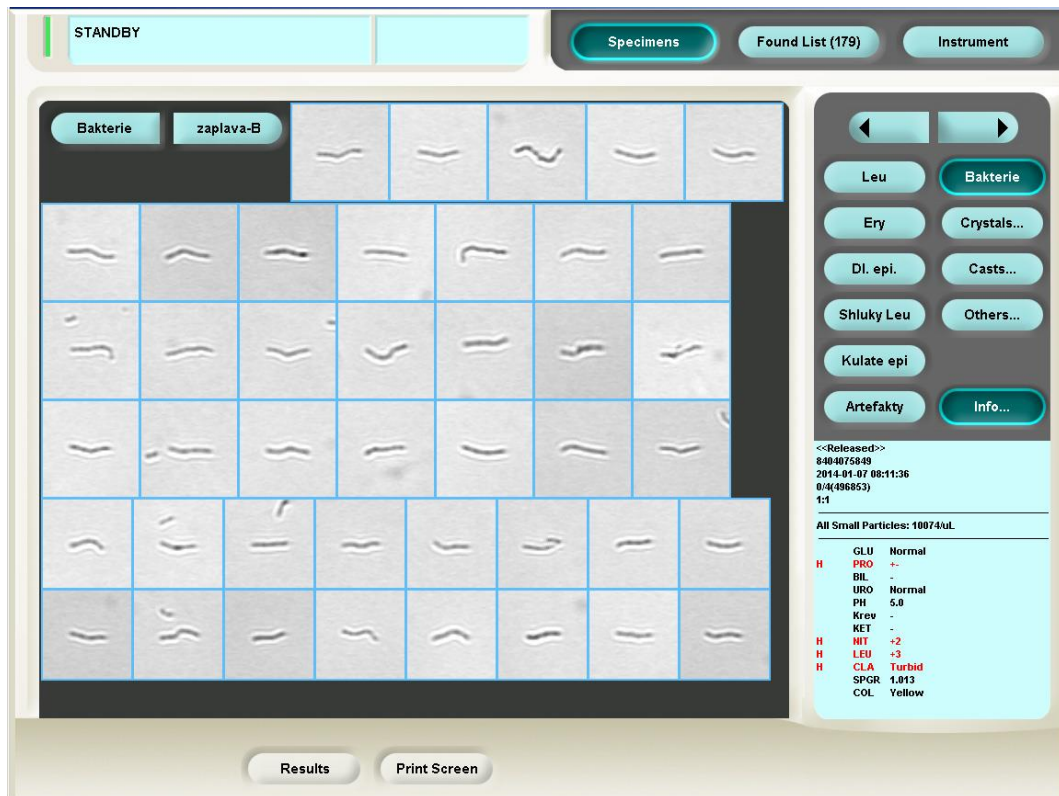


Bakterie – koky

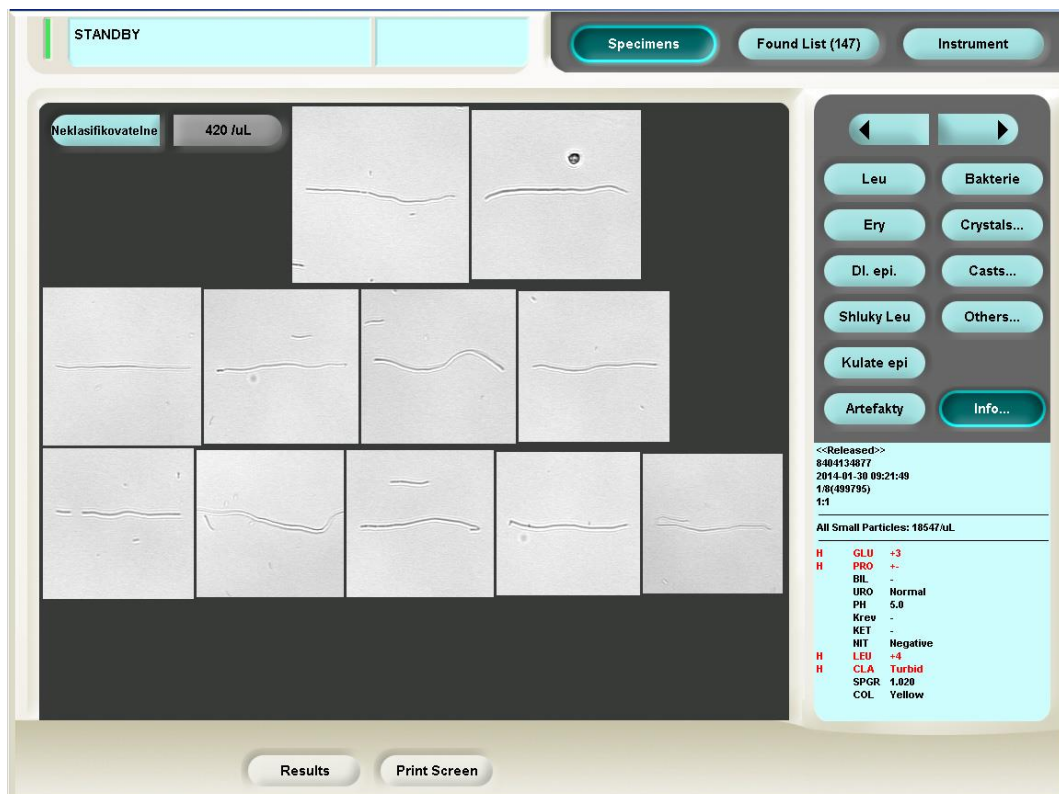


Bakterie – tyčky

Fotografie z přístroje iQ 200, IRIS



Bakterie

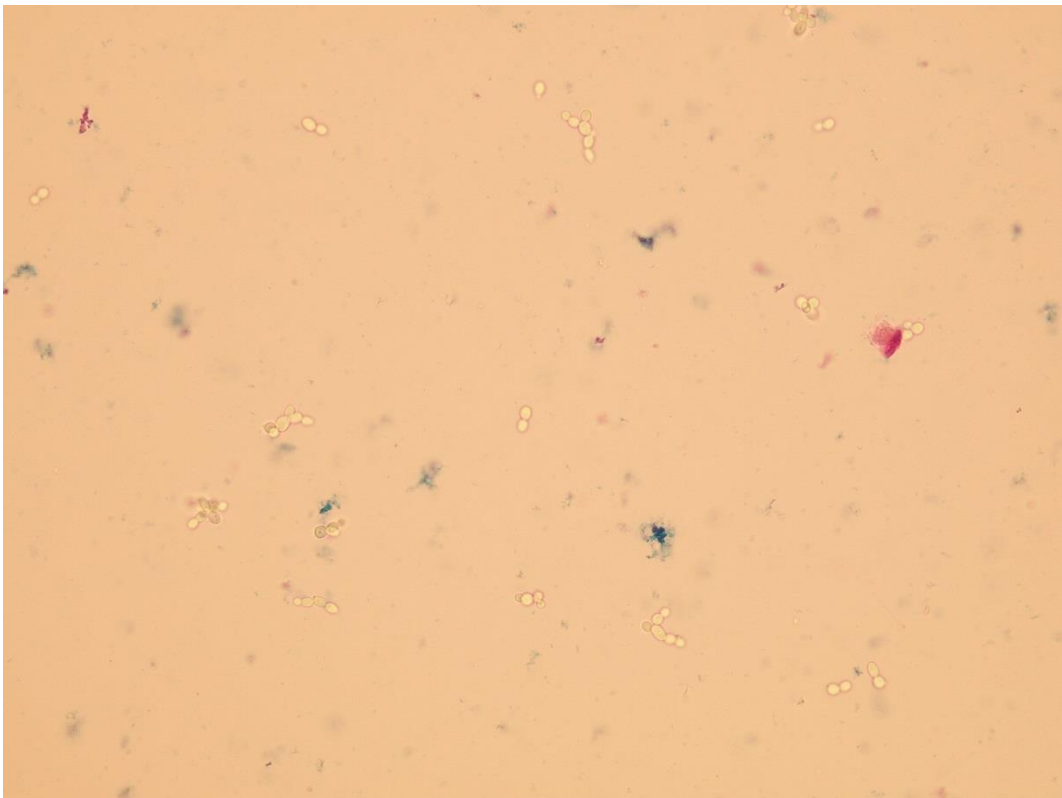


Vlákna bakterií, kolem ojediné koky

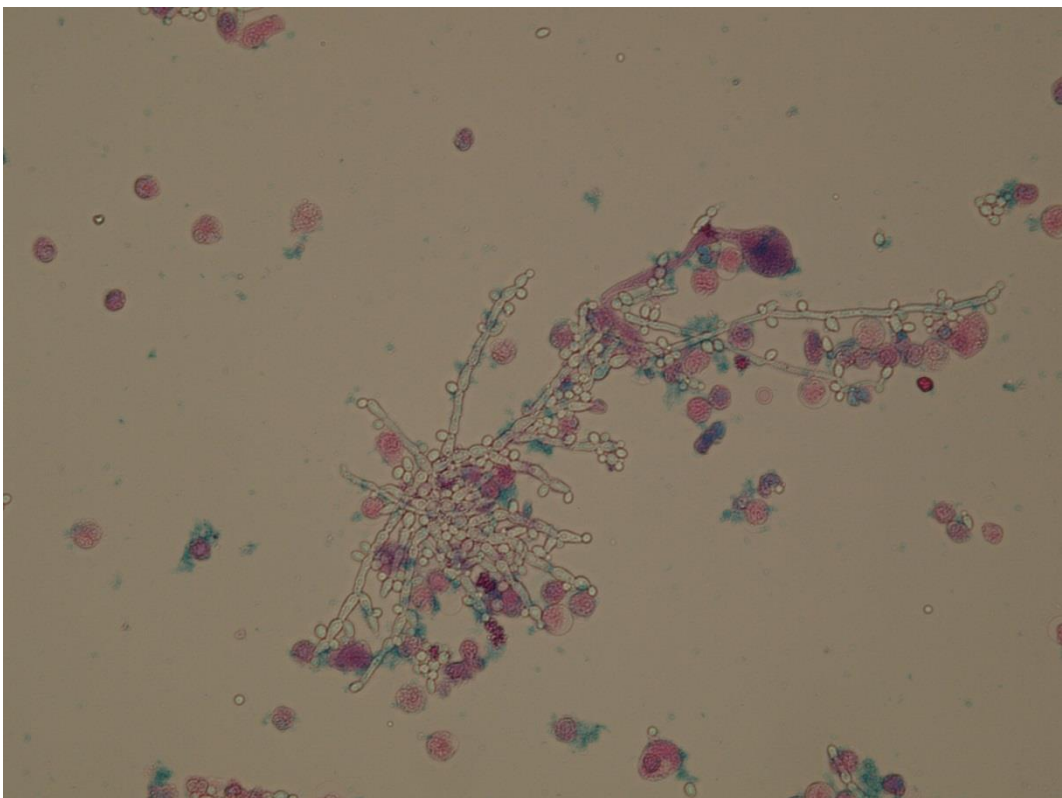
Kvasinky

Kvasinky v moči jsou jednobuněčné mikroorganismy, nejčastěji druhu *Candida albicans*. Jedná se o běžný patologický nález. Vyskytují se v moči pacientů s imunodeficiencí nebo léčených imunosupresivou a často u diabetiků, neboť k růstu kvasinek přispívá glukosa v moči. Mají typický oválný tvar a množí se pučením. V některých případech dochází u k tvorbě pseudomycélií, což je vláknitá forma *Candida albicans*.

Barvený preparát

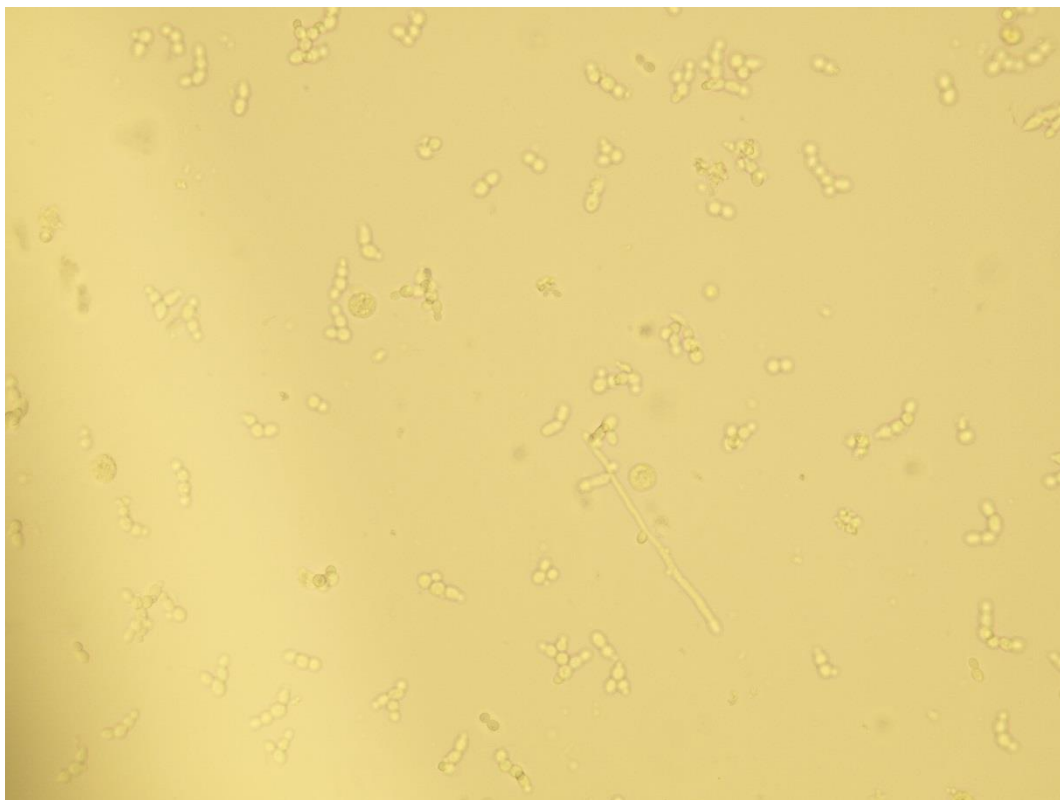


Kvasinky

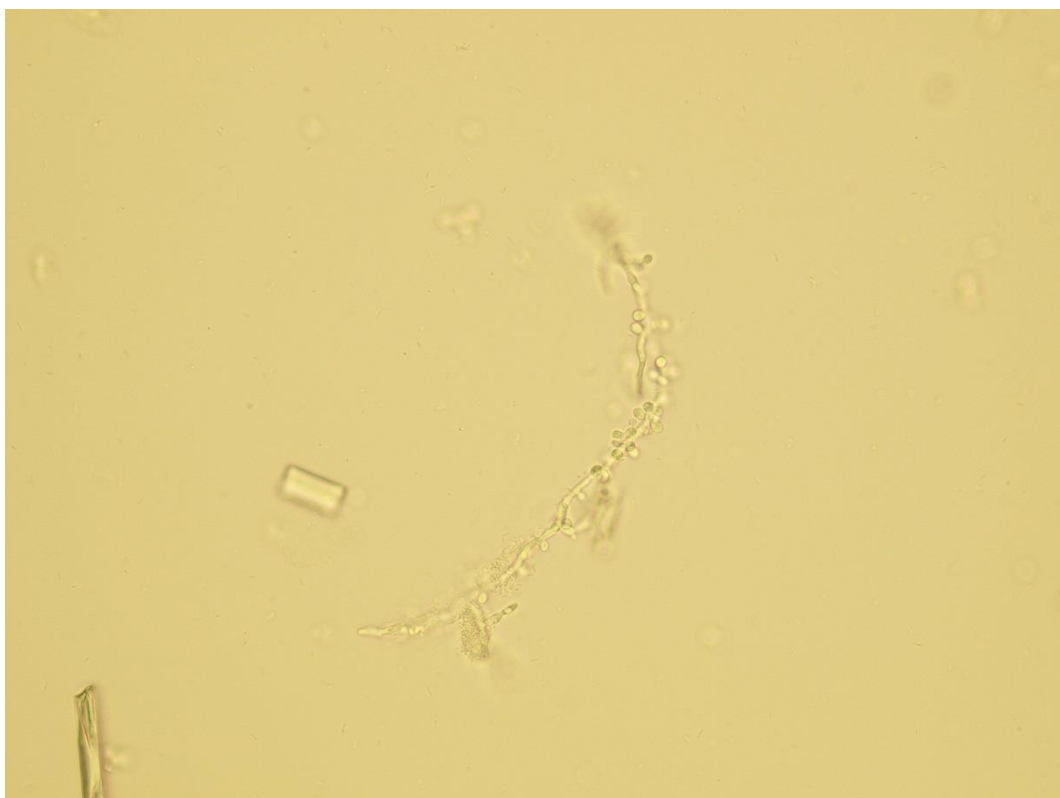


Pseudomycelia kvasinek

Nebarvený preparát

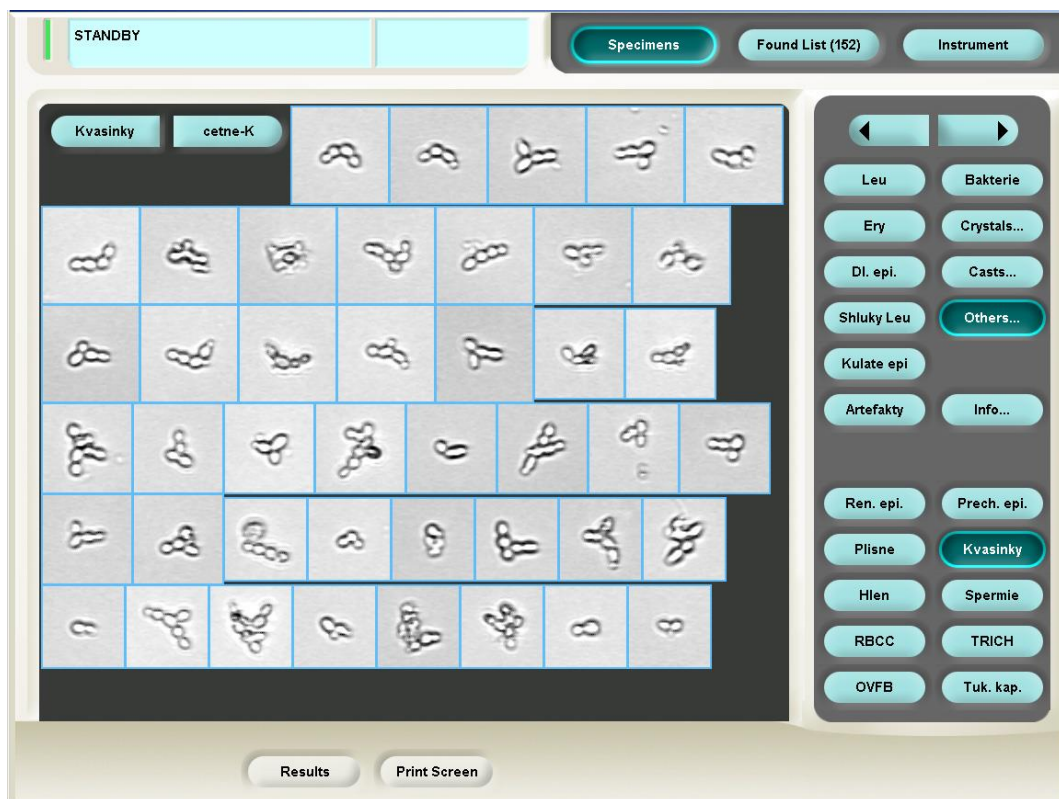


Kvasinky

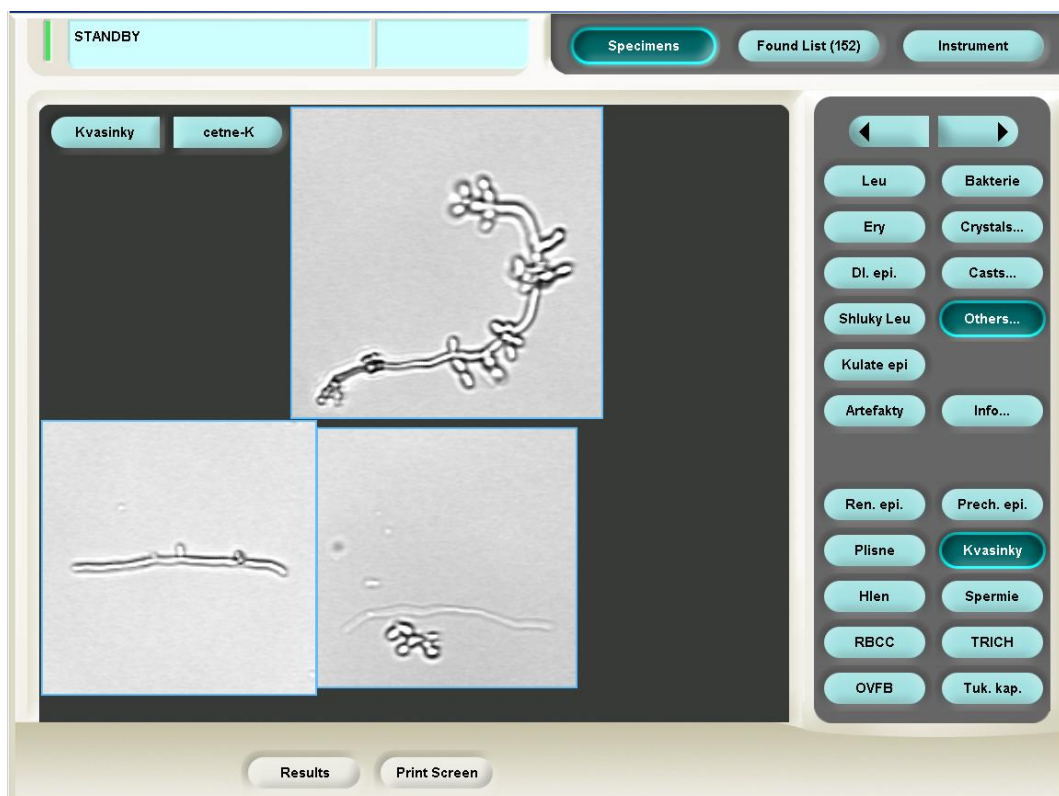


Pseudomycelia kvasinek

Fotografie z přístroje iQ 200, IRIS



Kvasinky



Pseudomycelia kvasinek

Krystaly

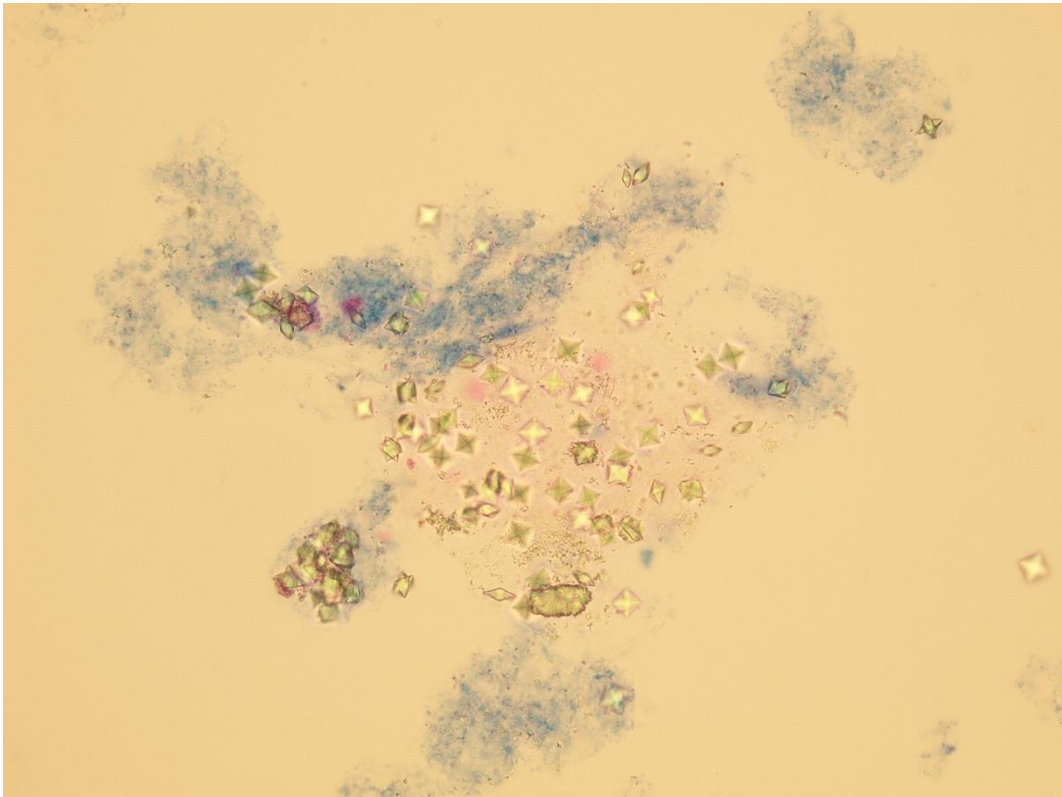
Přítomnost krystalů a amorfni drti v moči není považována za významný klinický nález. Oba parametry jsou však určovány a jejich množství hodnoceno. Krystaly mohou mít nejrůznější krystalovou strukturu a vyskytují se v mnoha formách. Při jejich hodnocení se využívá pH moče. Přesto je jejich rozlišení někdy obtížné. V nálezů pak mohou být klasifikovány pouze jako krystaly bez další specifikace.

V moči se nejčastěji nachází krystaly oxalátů a kyseliny močové (kyselá moč) nebo fosfátů (alkalická moč), výjimečně pak krystaly bilirubinu, cystinu, leucinu, tyrosinu nebo krystaly lékové.

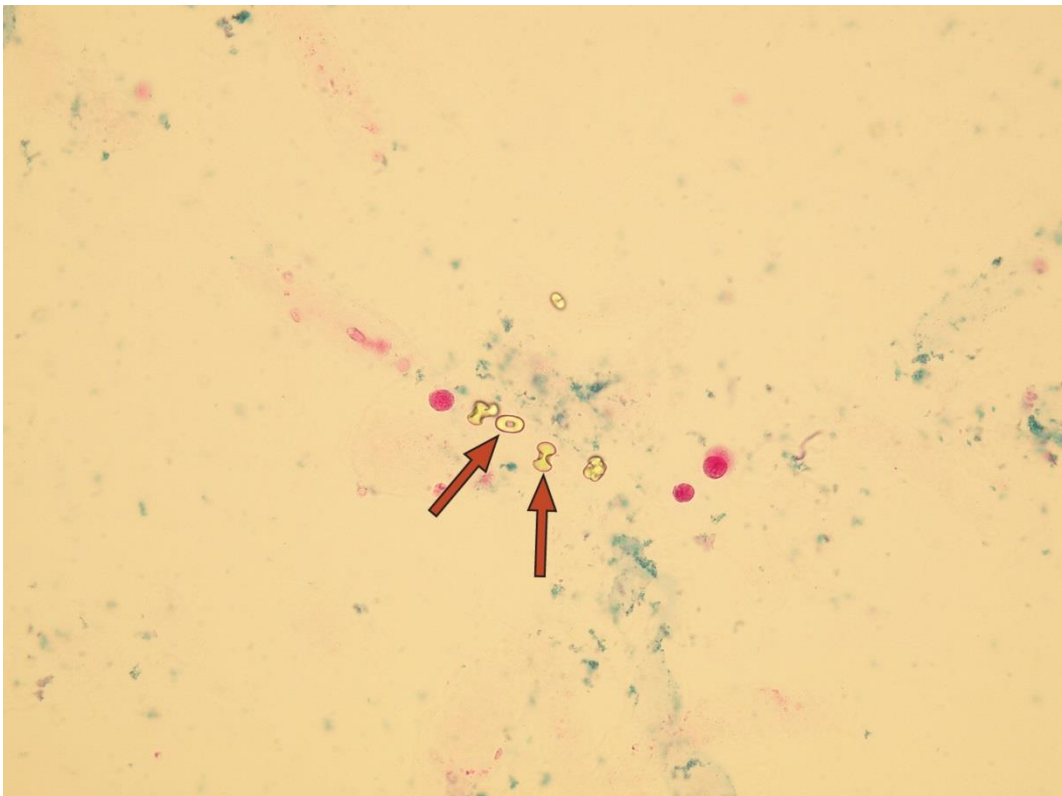
Amorfni drť (mikrokrystaly) je dvojího typu – amorfni uráty v kyselé moči a amorfni fosfáty v moči alkalické.

Oxaláty

Barvený preparát




Dihydrát oxalátu vápenatého (psaníčka)

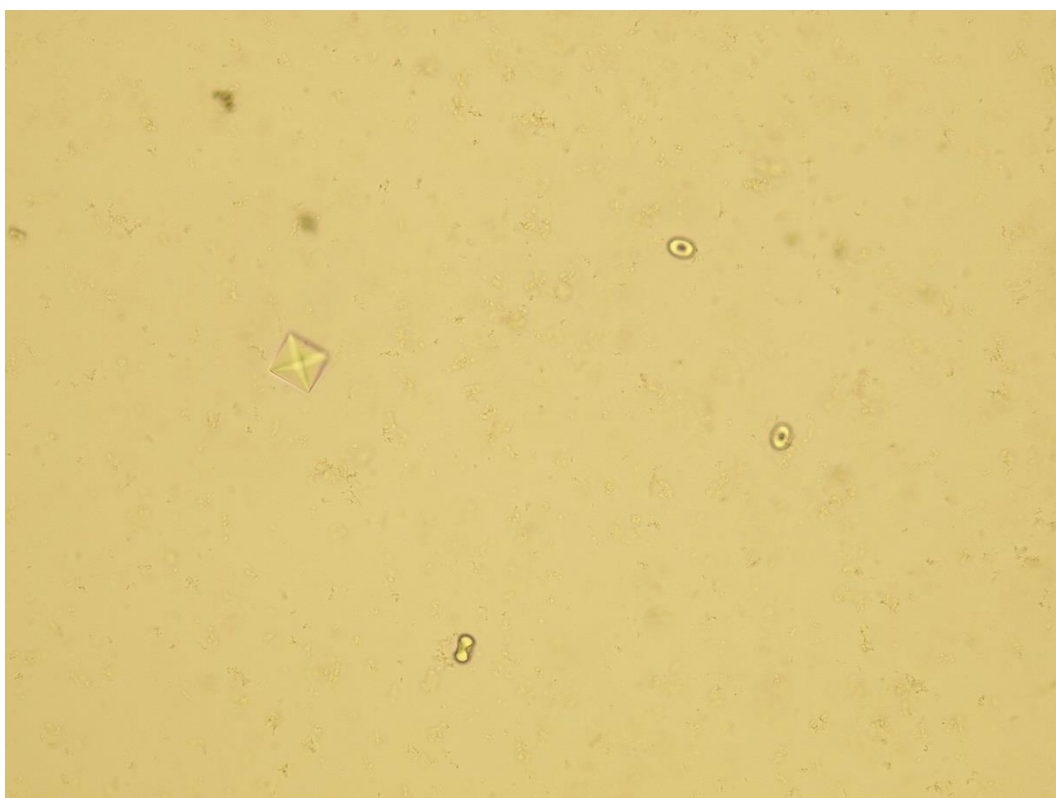


Monohydrát oxalátu vápenatého (piškotky)

Nebarvený preparát

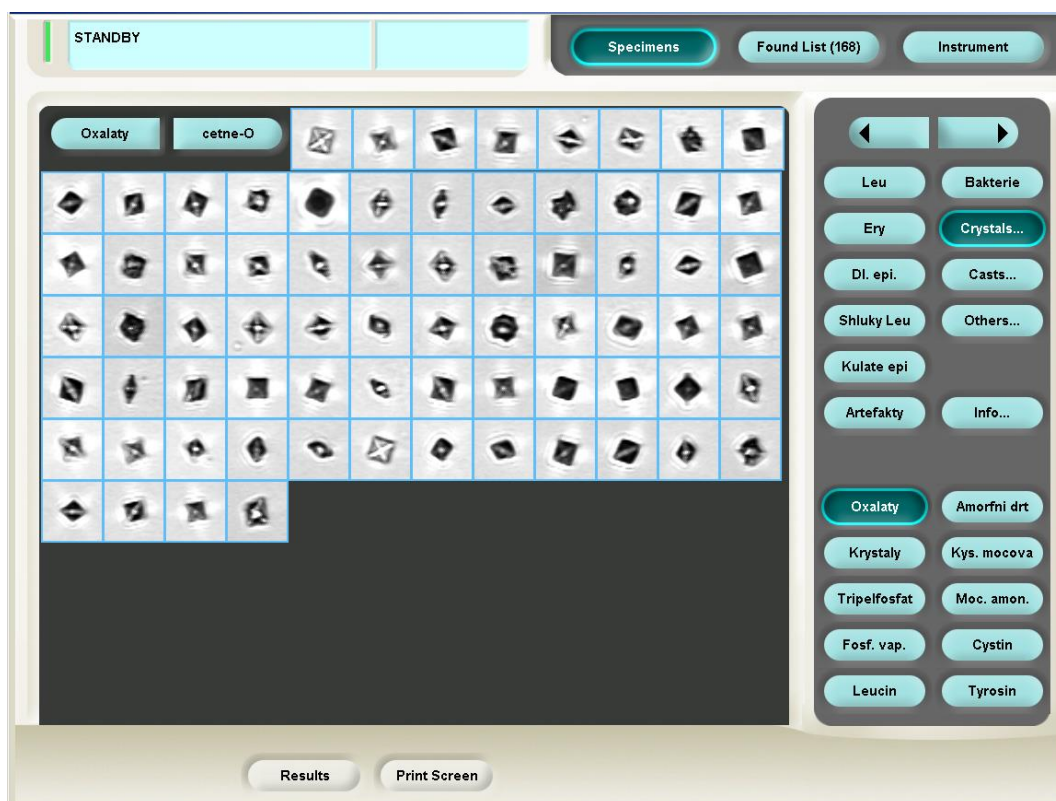


Monohdrát a dihydrát oxalátu vápenatého

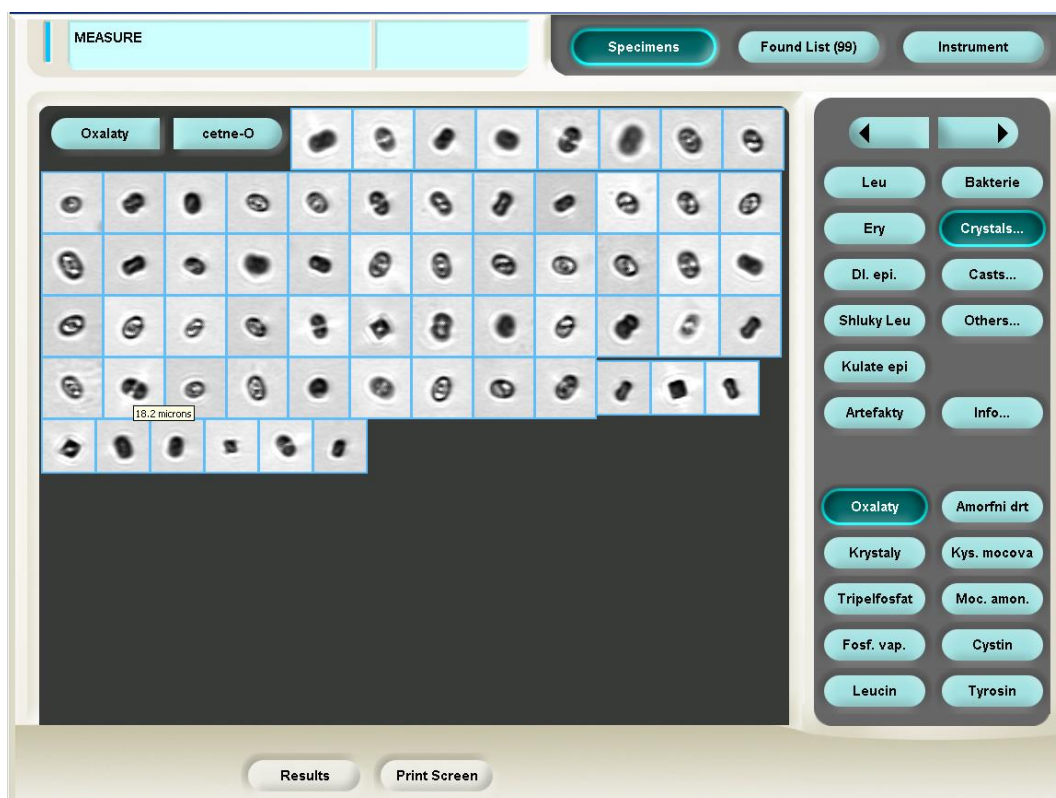


Monohdrát a dihydrát oxalátu vápenatého

Fotografie z přístroje iQ 200, IRIS



Dihydrát oxalátu vápenatého (psanička)

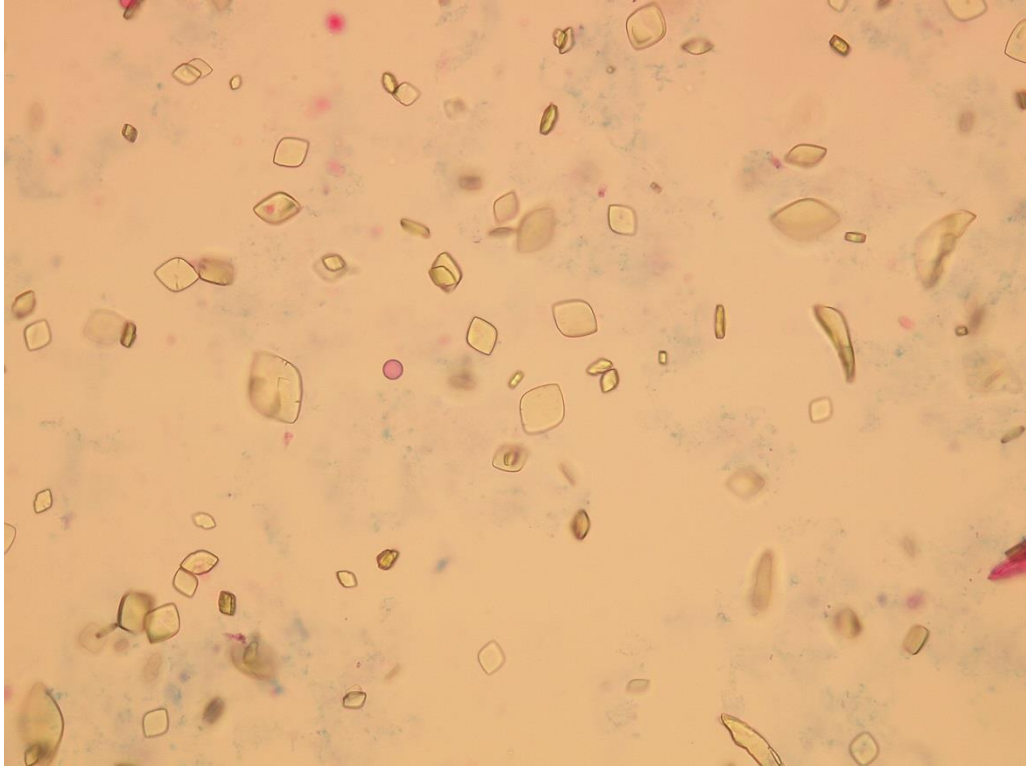


Monohydrát a dihydrát oxalátu vápenatého

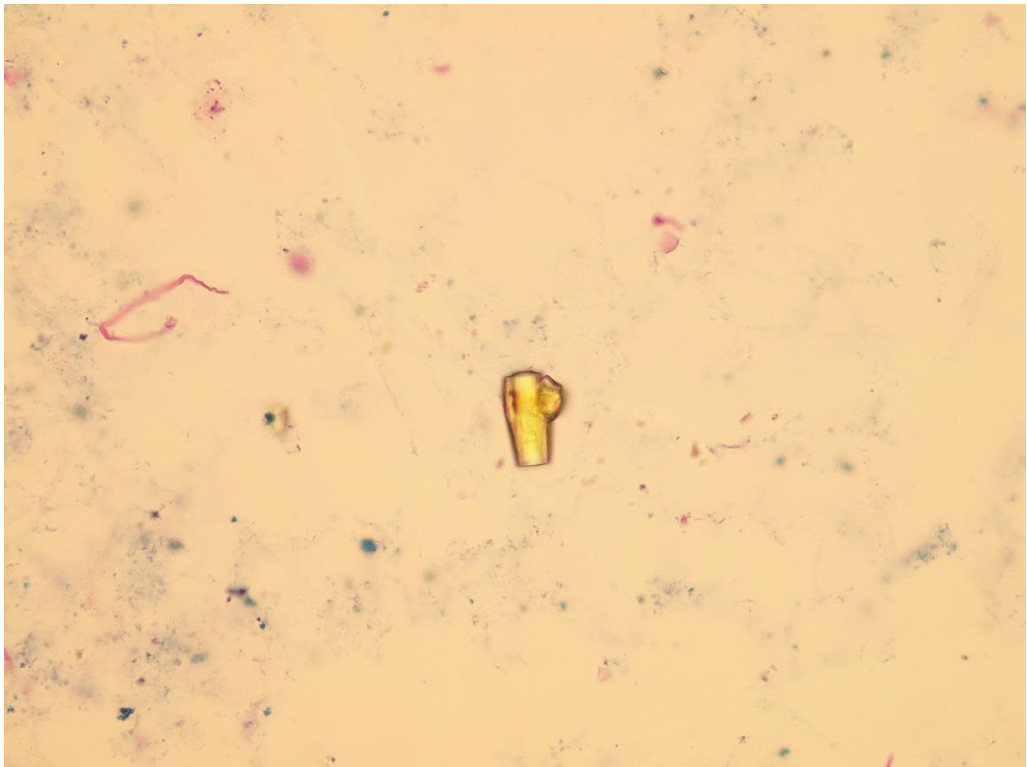
Kyselina močová

Různé formy krystalů kyseliny močové.

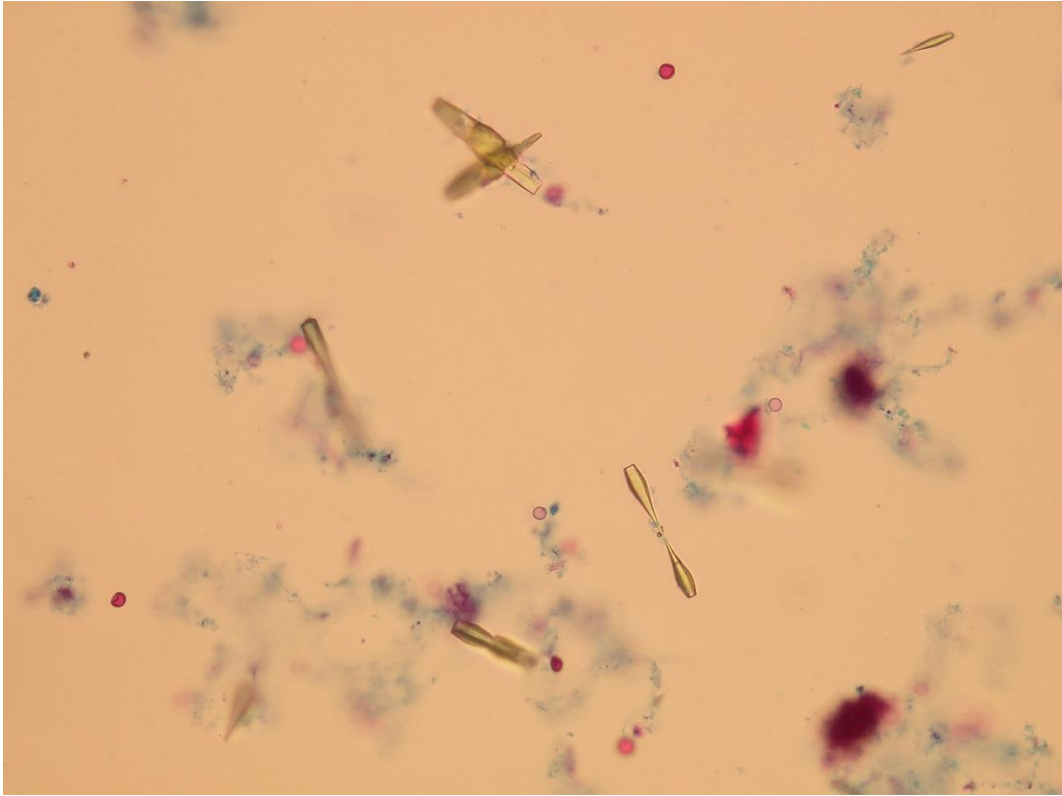
Barvený preparát



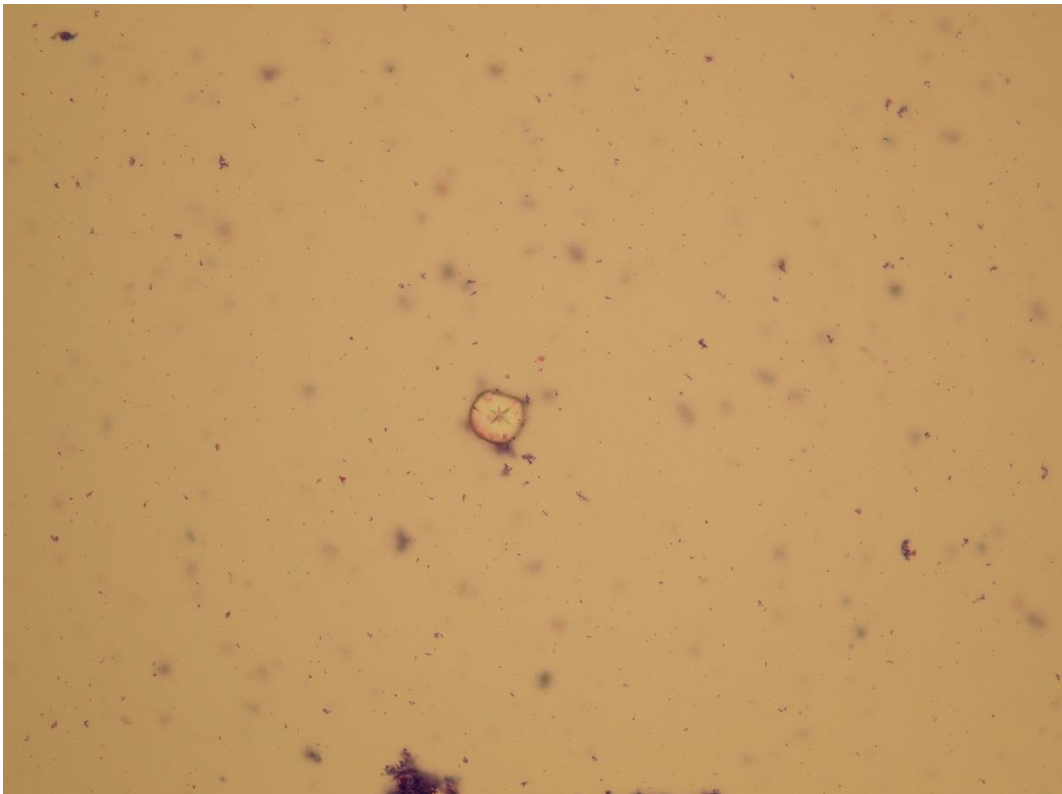
Kyselina močová (citrónky)



Kyselina močová (barel)




Kyselina močová (jehličky)




Kyselina močová

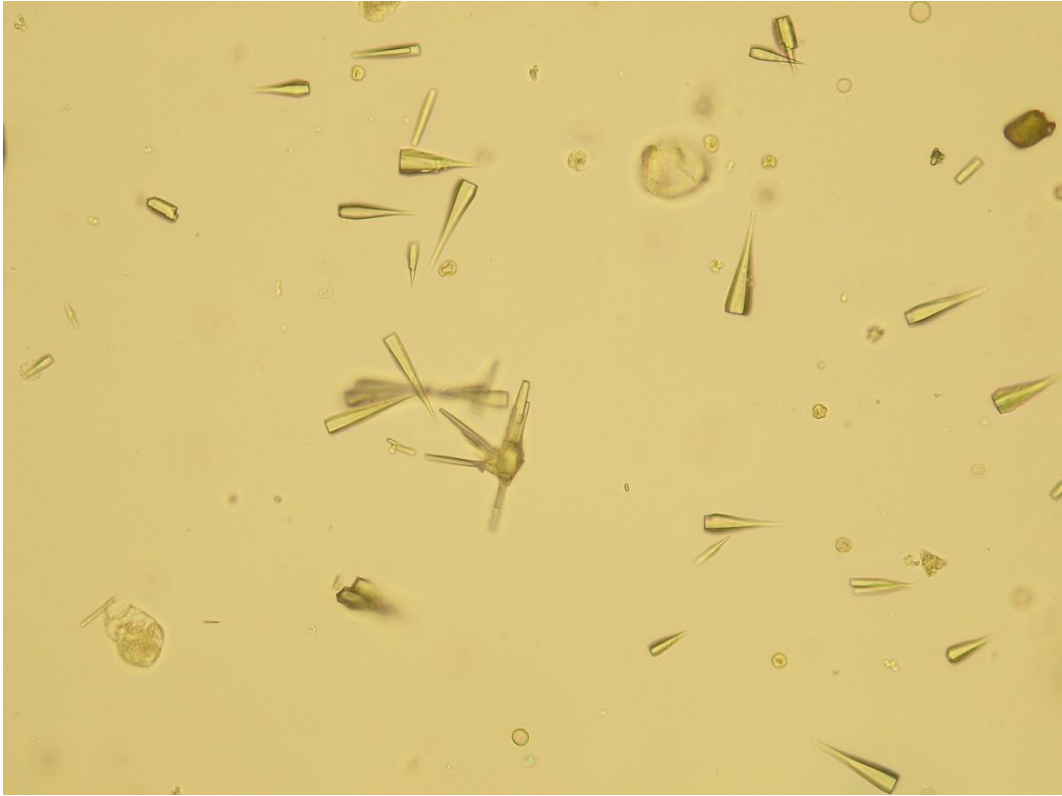Nebarvený preparát



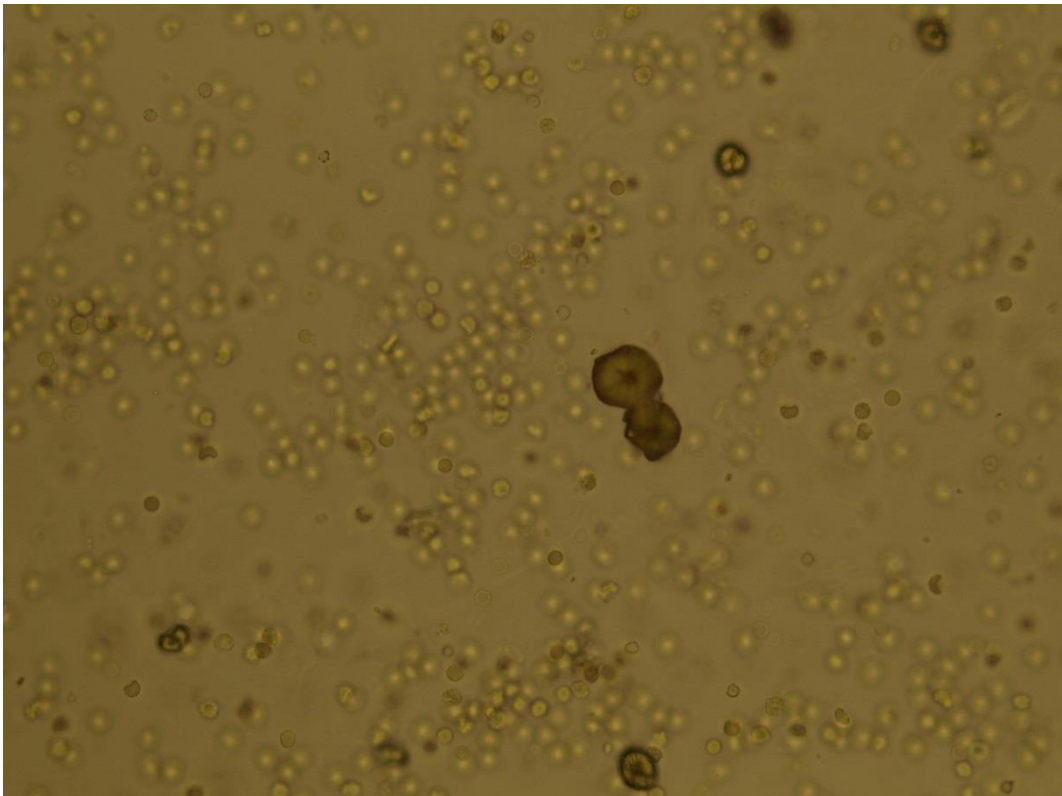
Kyselina močová (citronky)



Kyselina močová (barely)

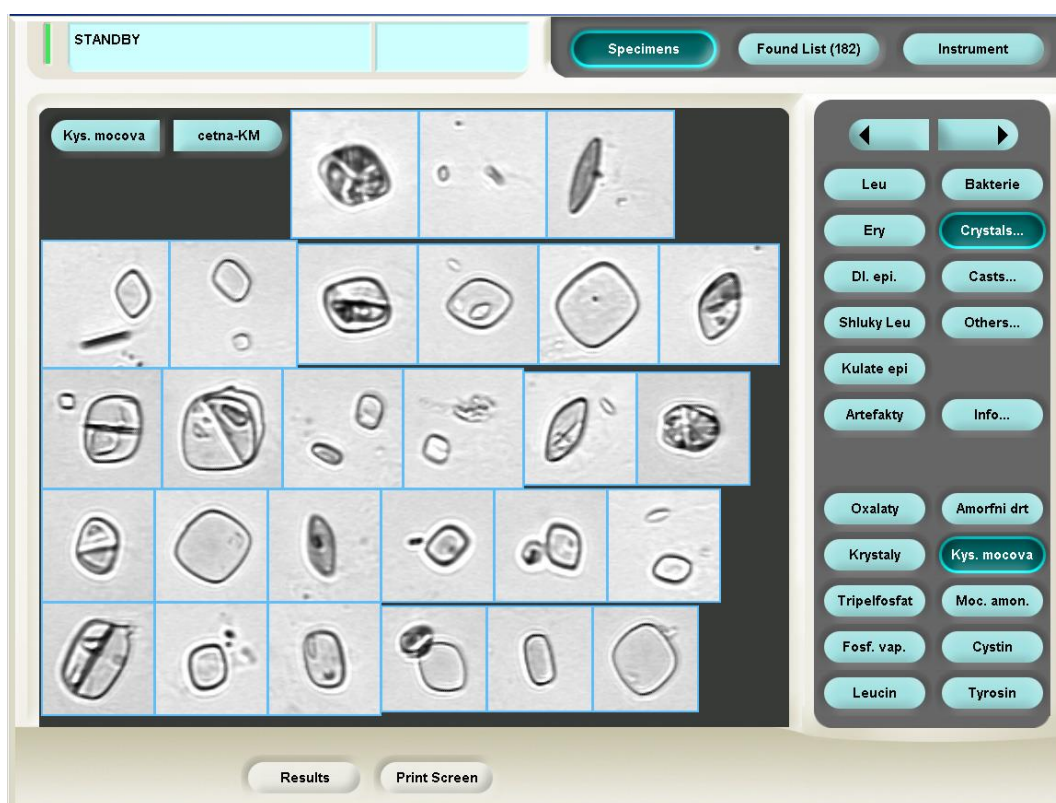


Kyselina močová (jehličky)

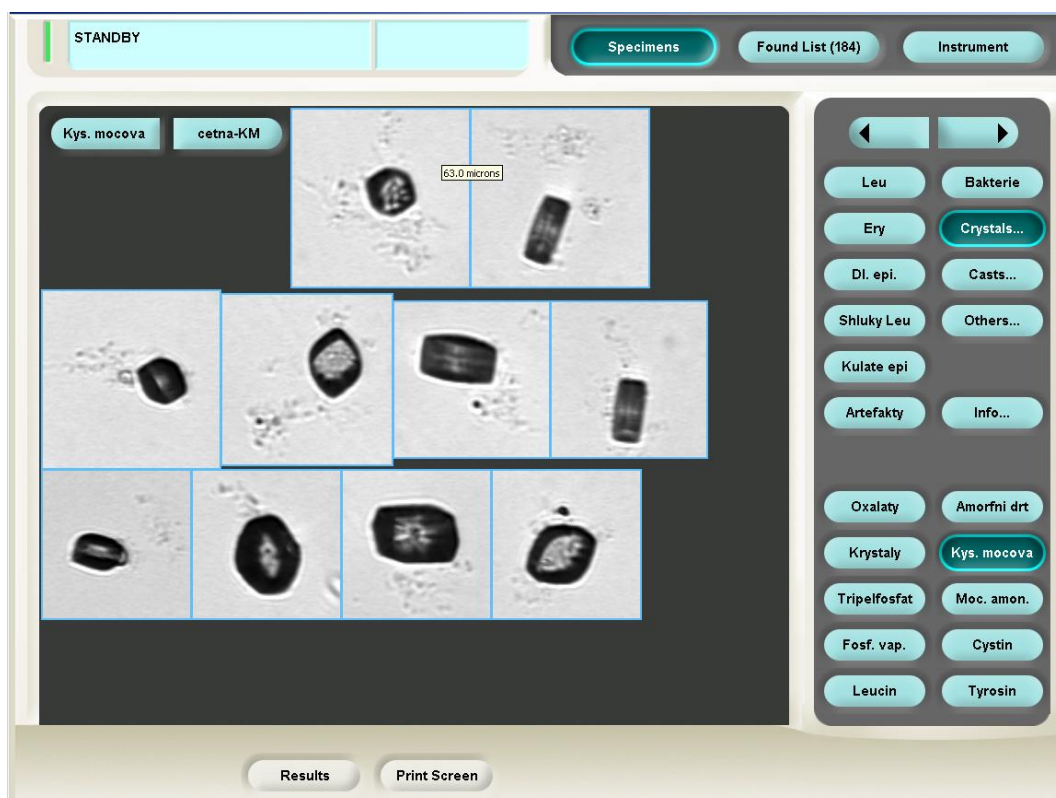


Kyselina močová

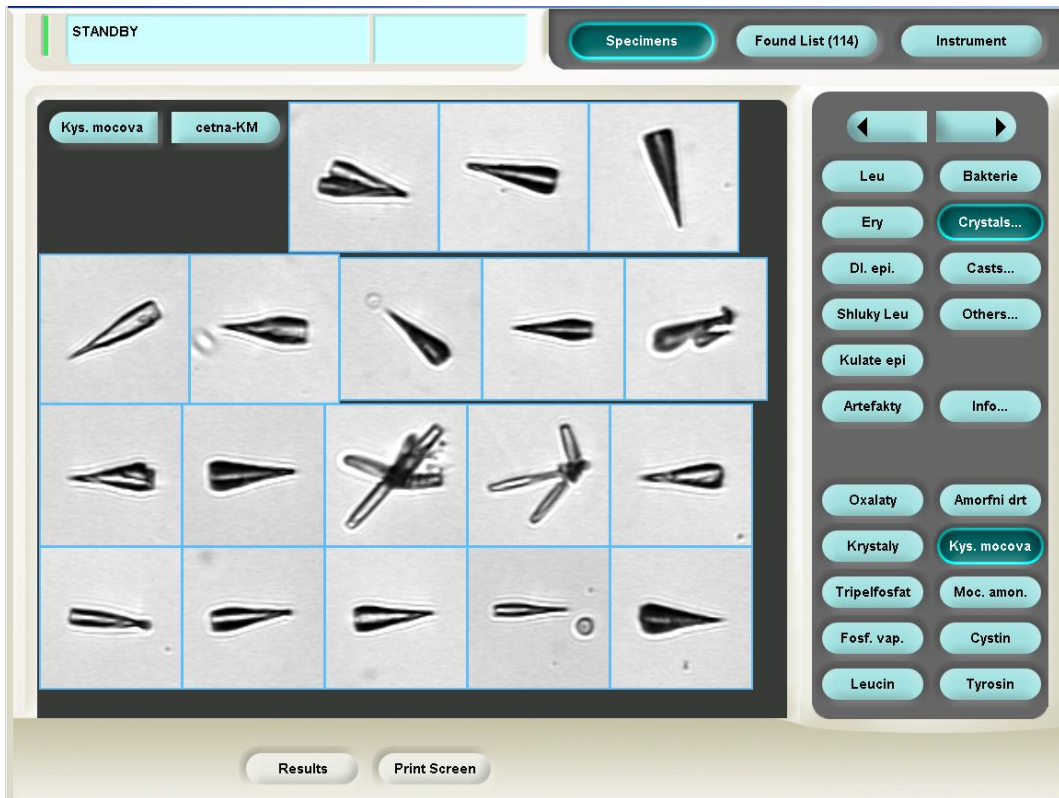
Fotografie z přístroje iQ 200, IRIS



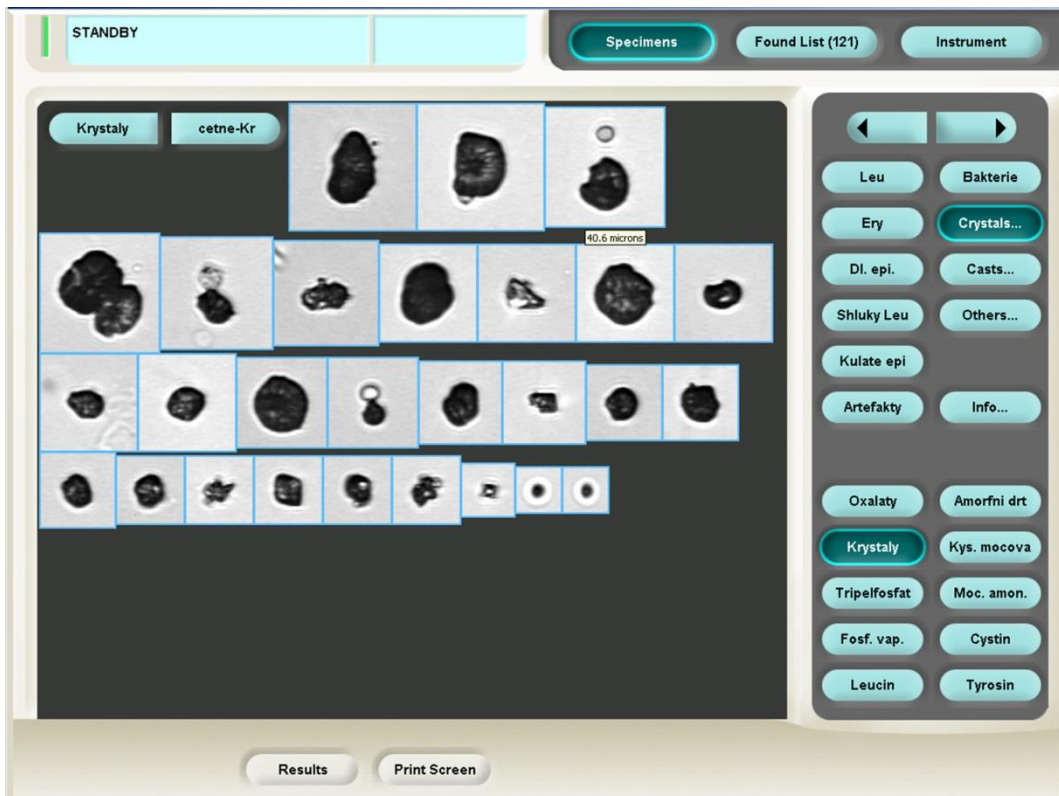
Kyselina močová (citrónky)



Kyselina močová



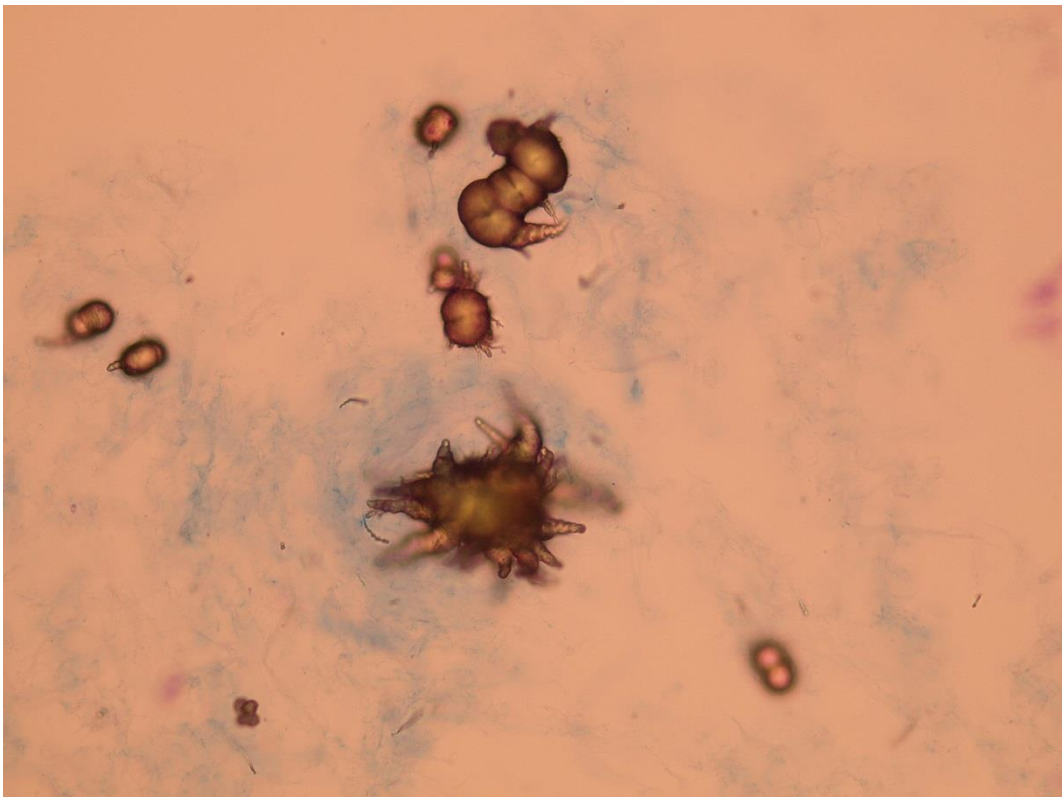
Kyselina močová (jehličky)



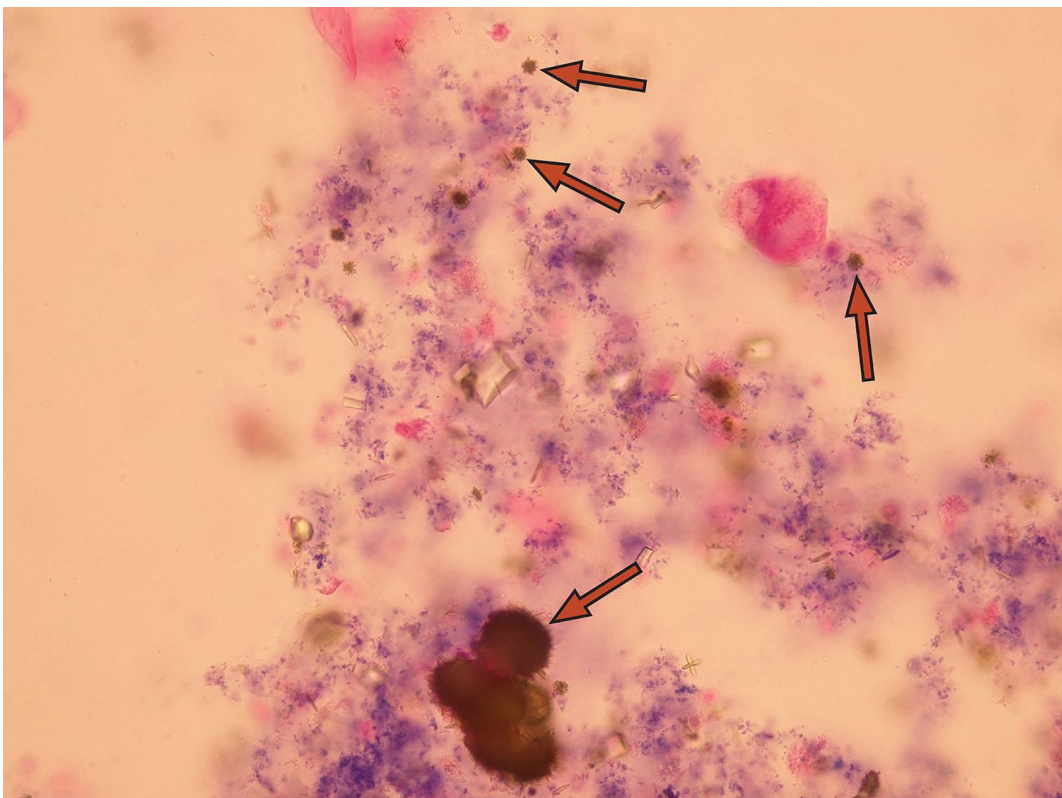
Kyselina močová

Močan amonný

Barvený preparát

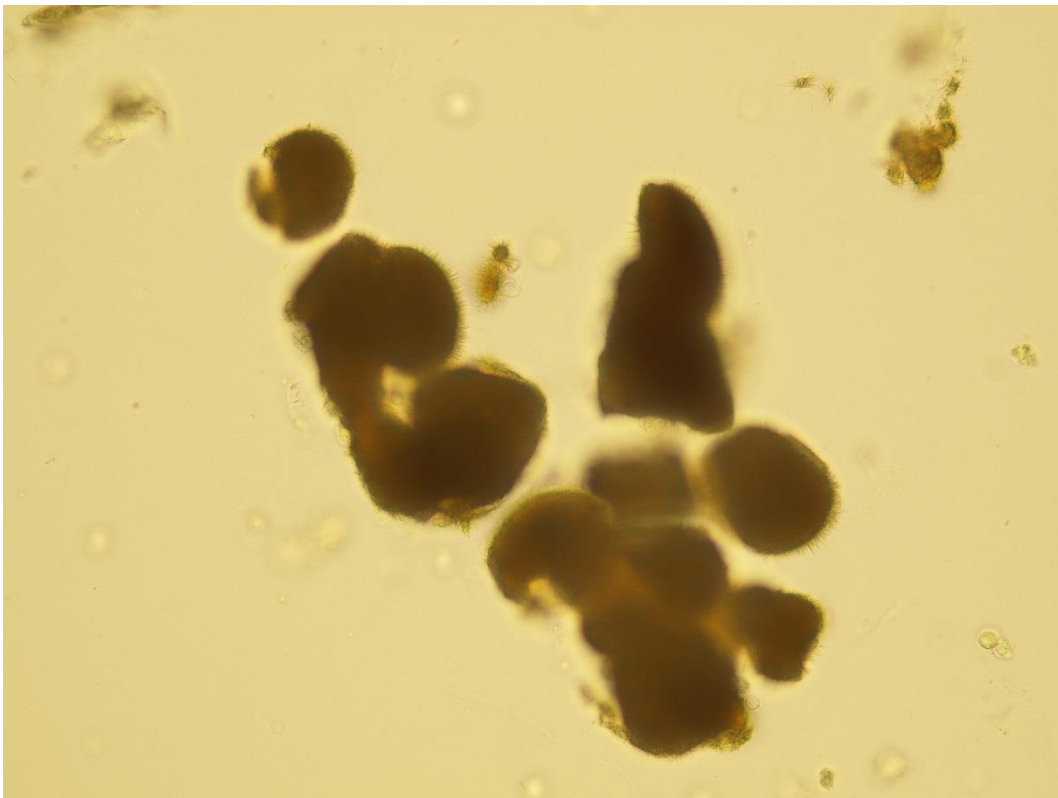


Močan amonný



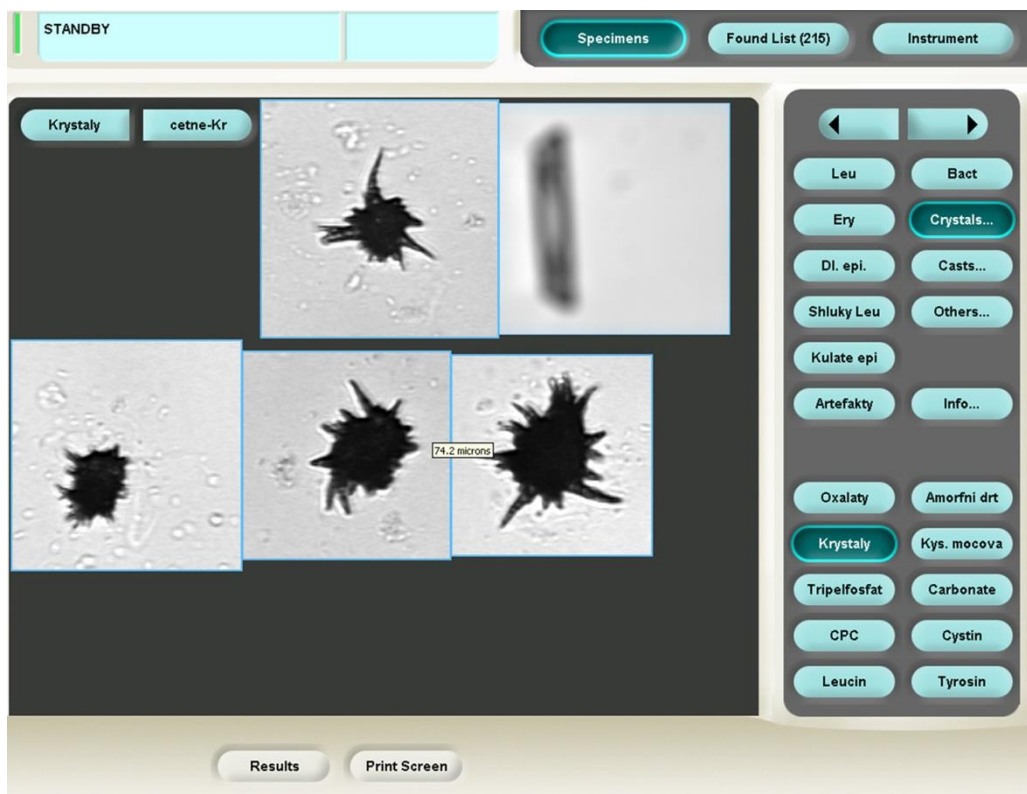
Močan amonný

Nebarvený preparát

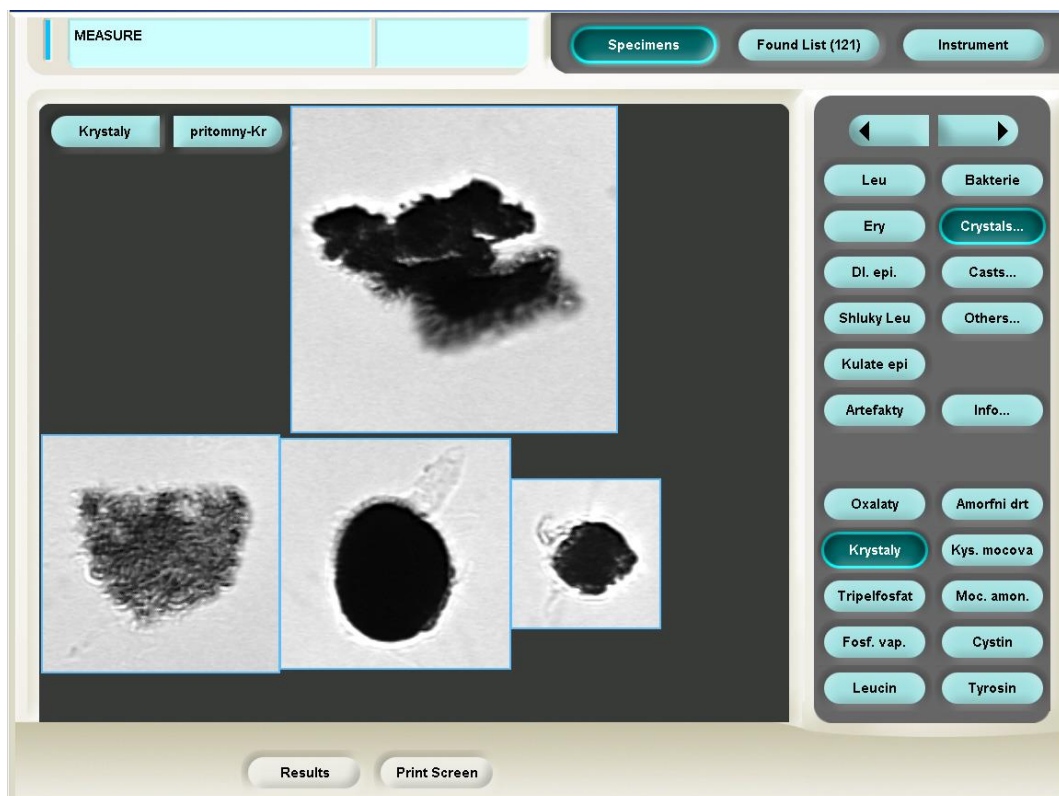


Močnan amonný

Fotografie z přístroje iQ 200, IRIS



Močán amonný

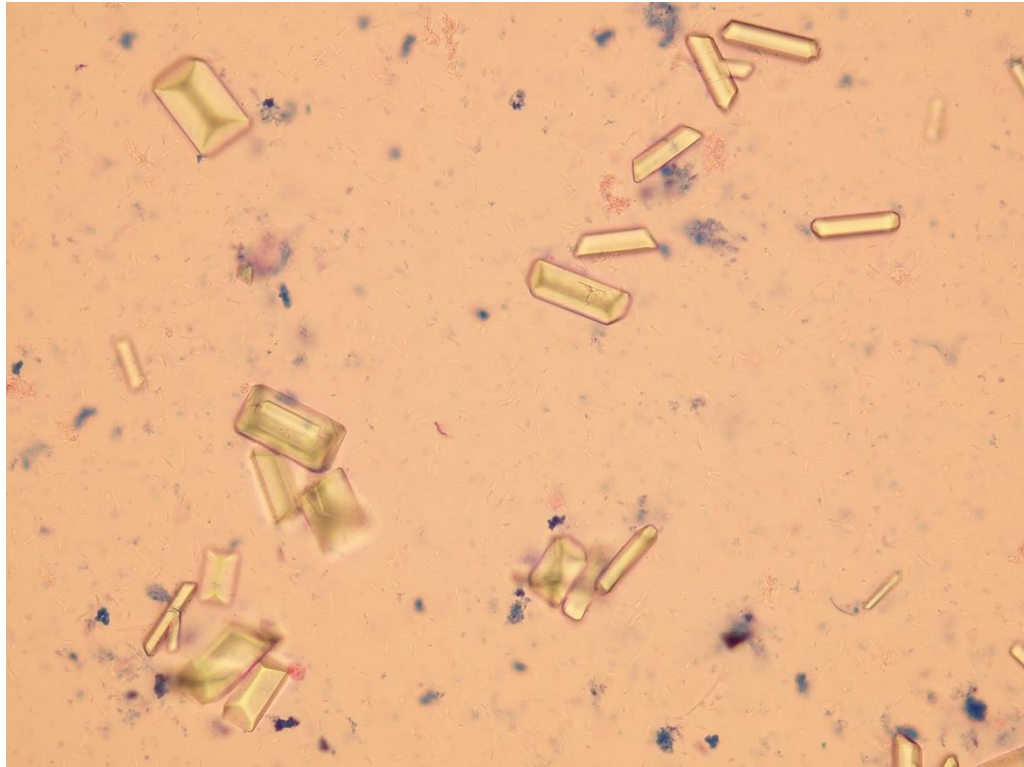


Močán amonný


Tripelfosfát

Krystaly fosforečnanu hořečnato-amonného (tripelfosfáty).

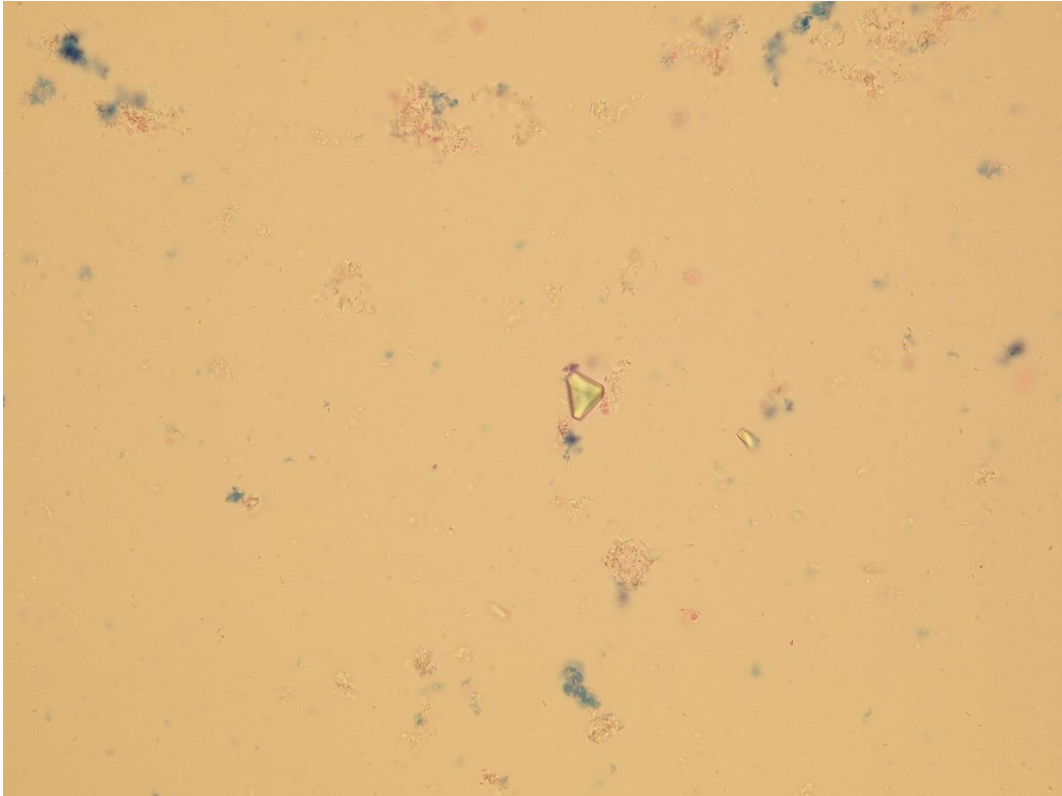
Barvený preparát




Tripelfosfát (rakvičky)



Tripelfosfát

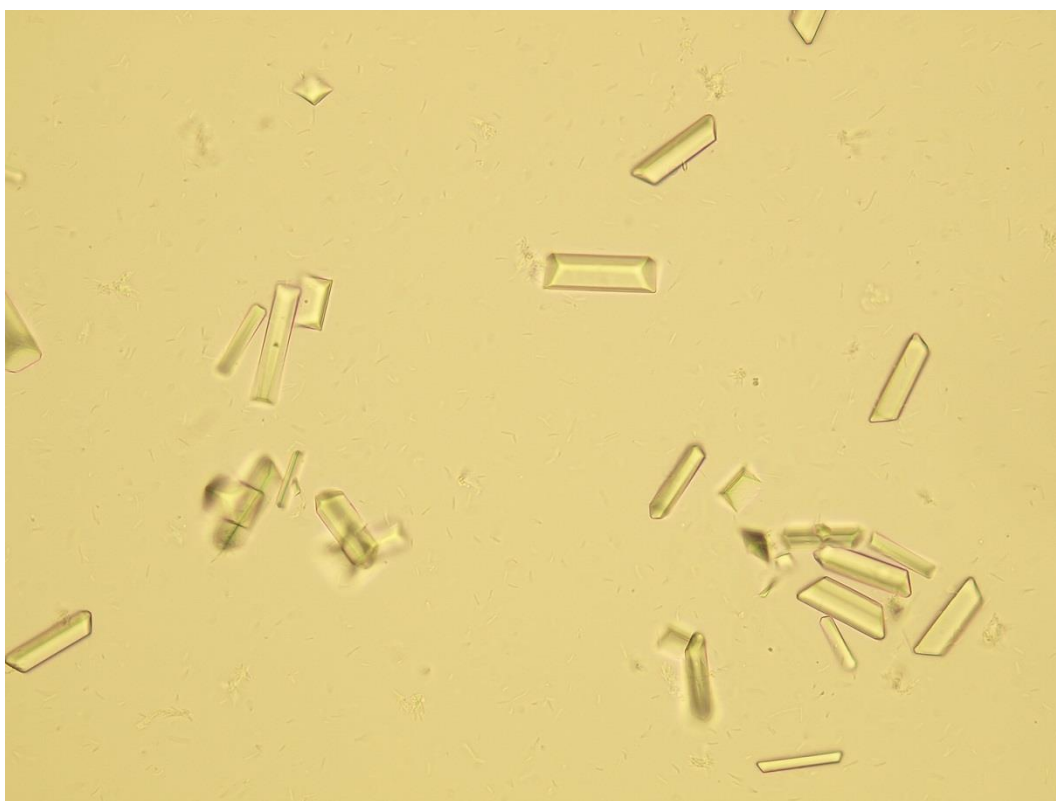

Krystal tripelfosfátu

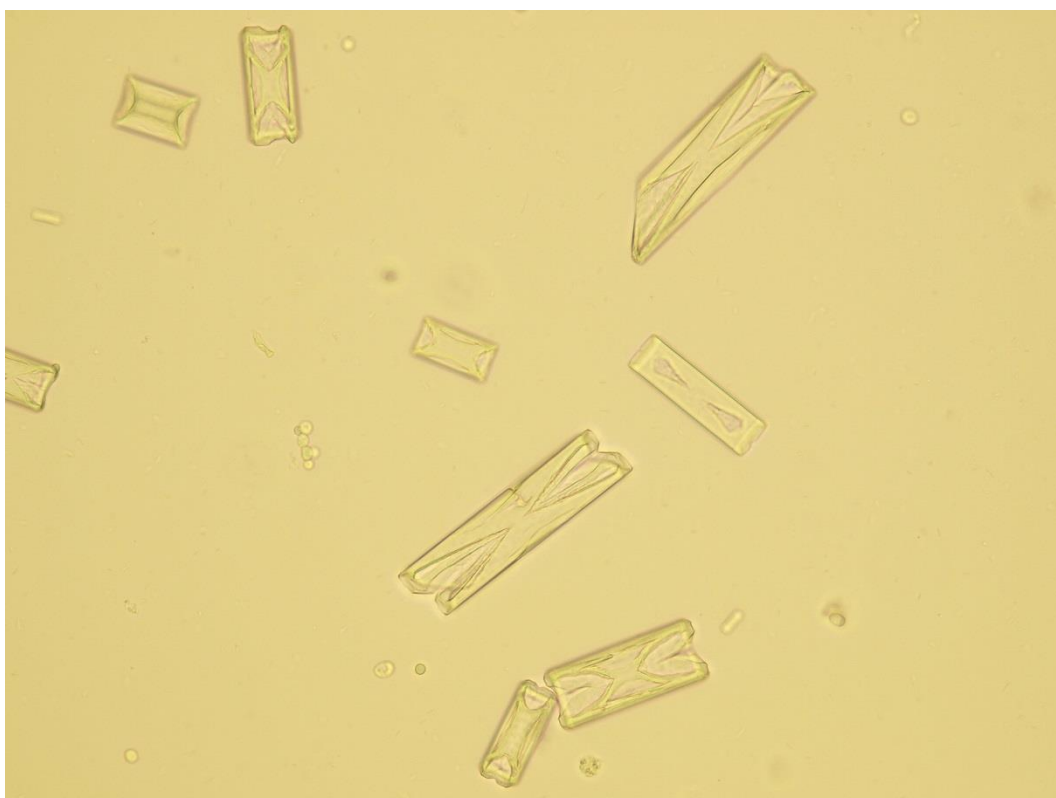


Tripelfosfát (šipky)

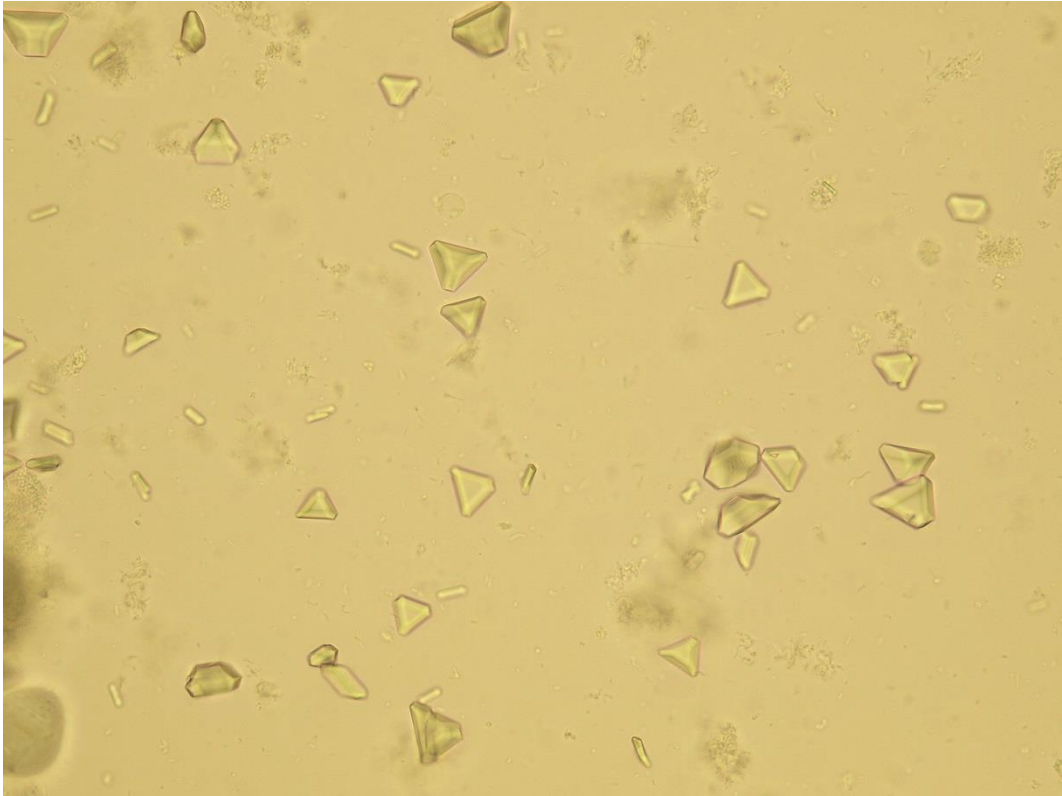
Nebarvený preparát




Tripelfosfát (rakvičky)



Tripelfosfát

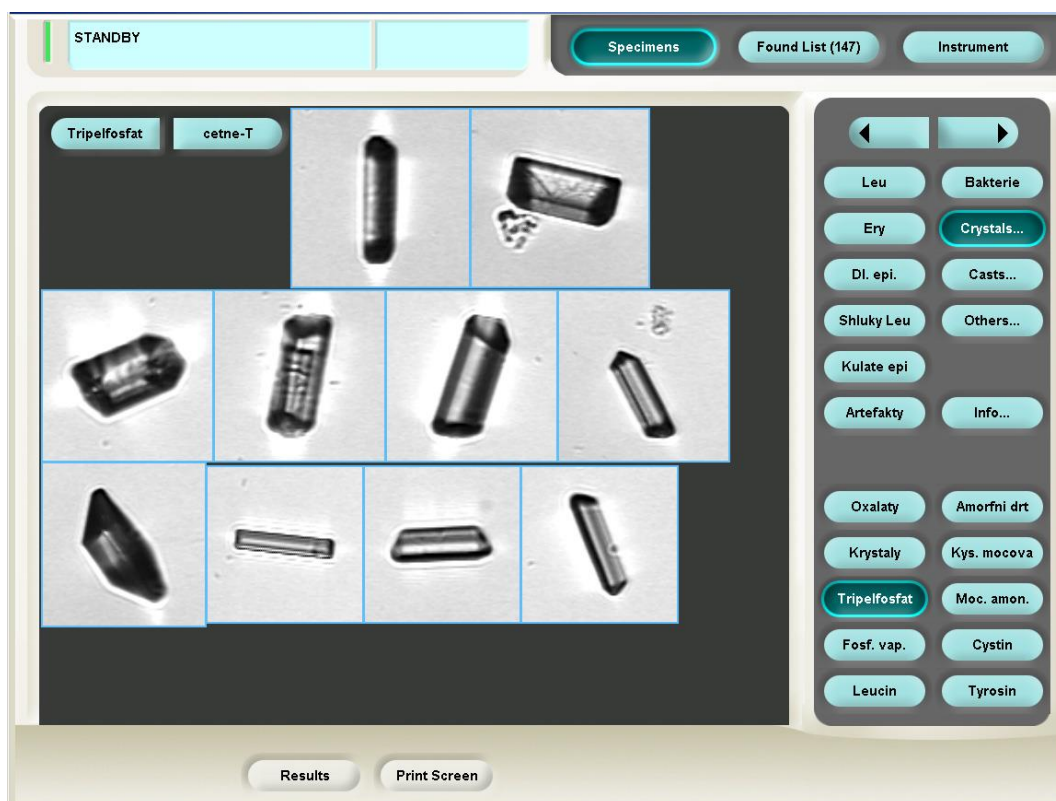


Tripelfosfát

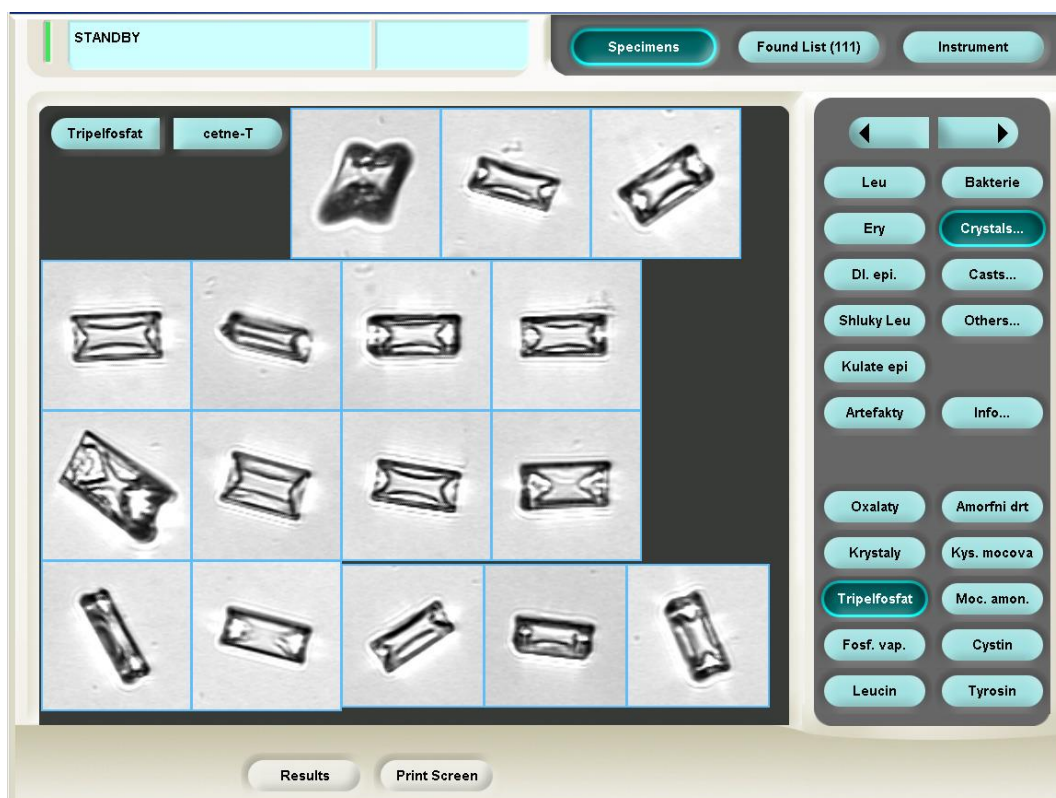


Tripelfosfát (šipky)

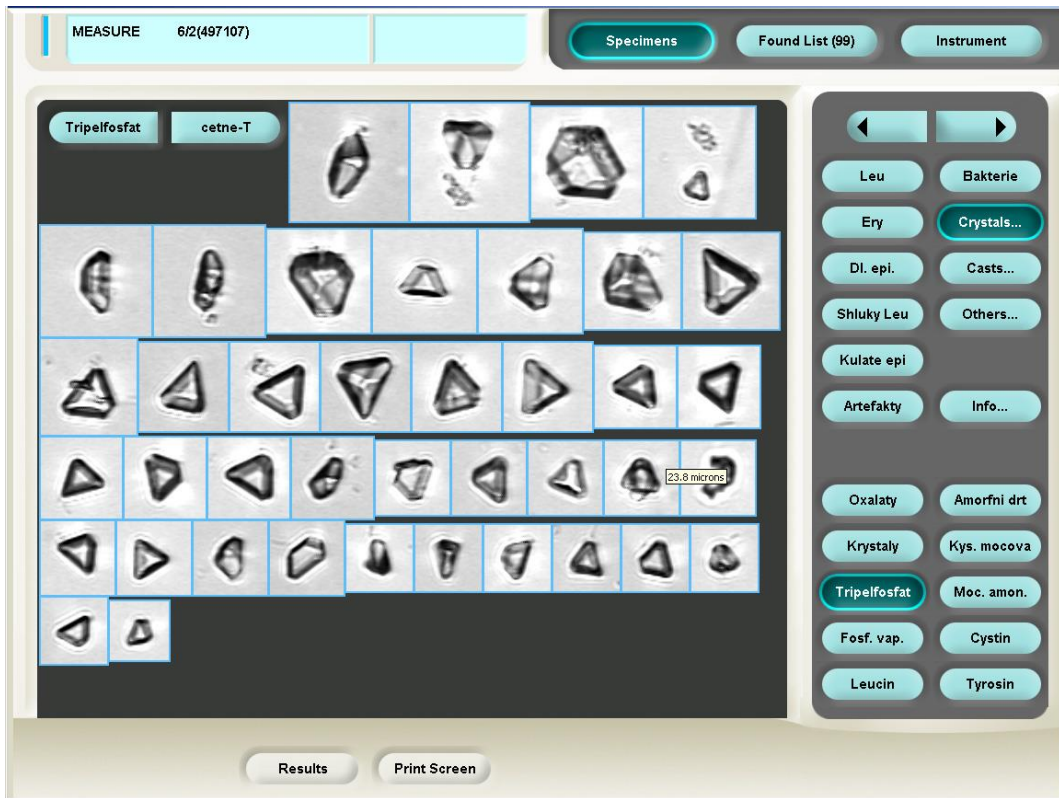
Fotografie z přístroje iQ 200, IRIS



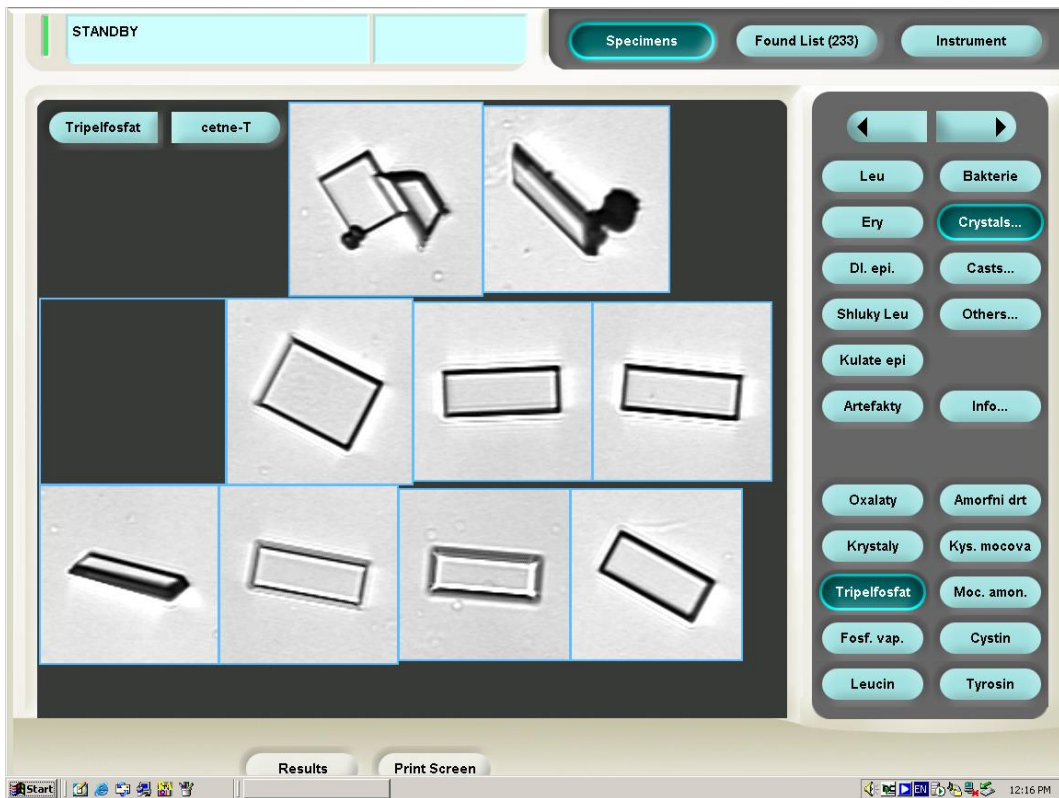
Tripelfosfát (rakvičky)



Tripelfosfát



Tripelphosfat




Tripelphosfat

STANDBY

Specimens Found List (233) Instrument

Tripelfosfat cetne-T



Leu Bakterie
 Ery Crystals...
 Dl. epi. Casts...
 Shluky Leu Others...
 Kulate epi
 Artefakty Info...
 Oxalaty Amorfni drt
 Krystaly Kys. mocova
 Tripelfosfat Moc. amon.
 Fosf. vap. Cystin
 Leucin Tyrosin

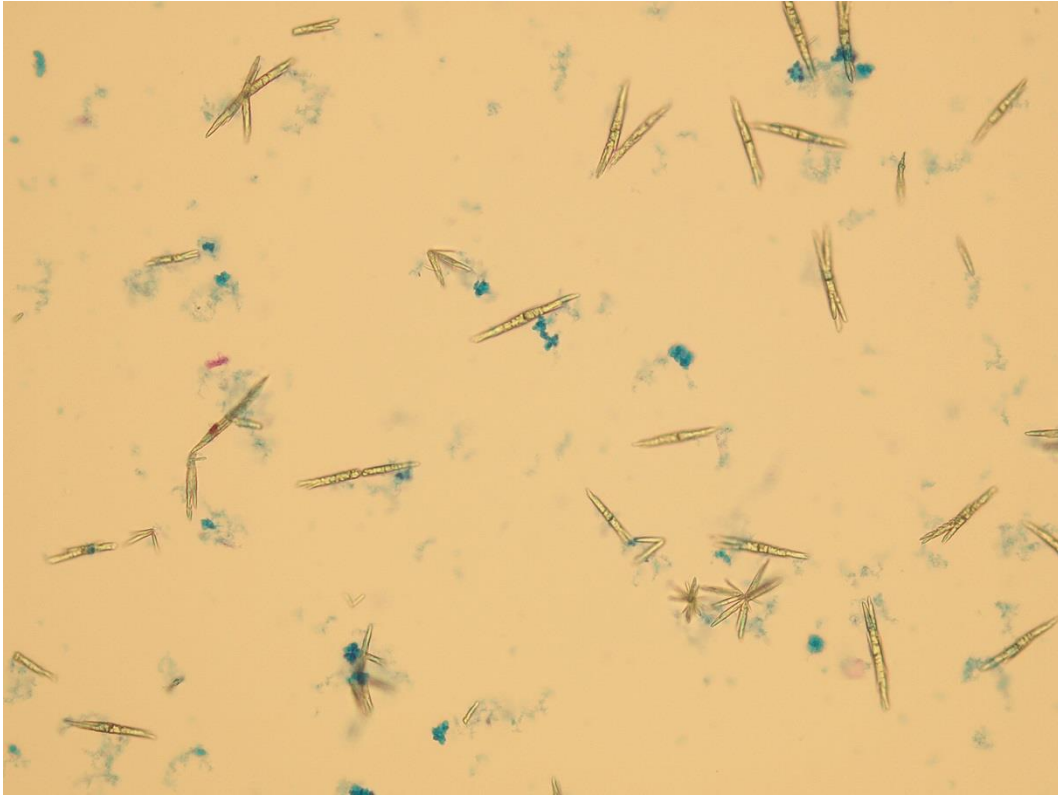
Results Print Screen

Masivní krystaly tripelfosfátu

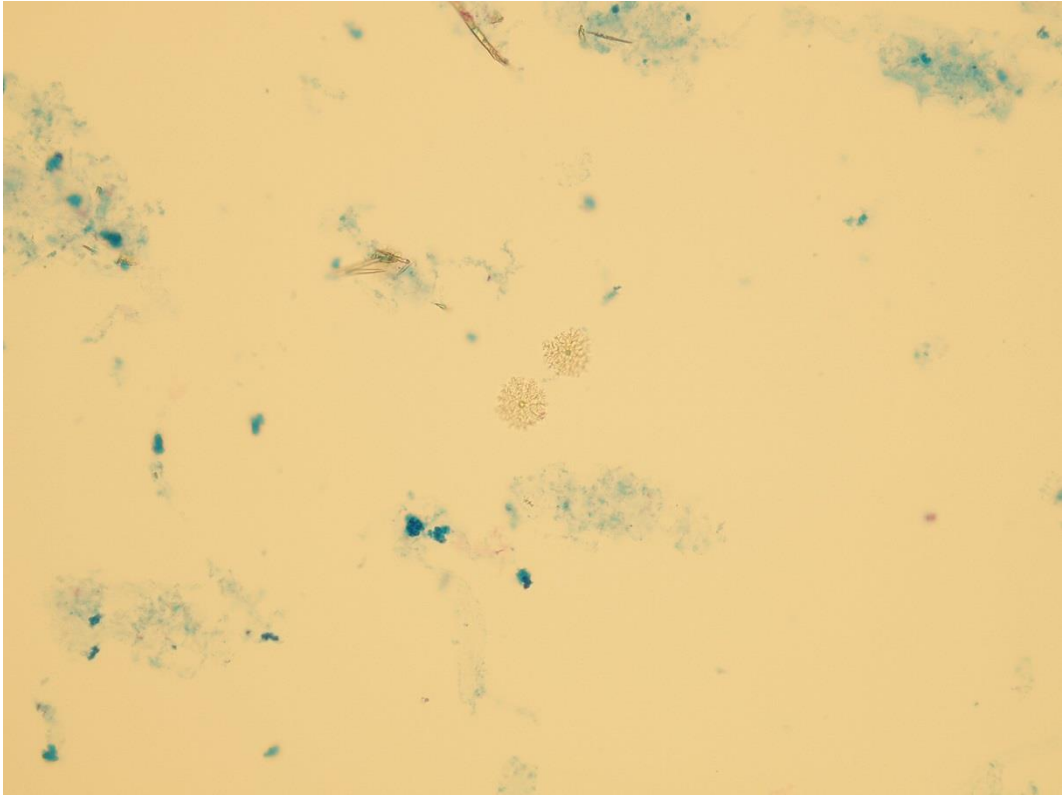
Fosforečnan vápenatý

Identifikaci krystalů fosforečnanu vápenatého lze potvrdit pomocí polarizační mikroskopie. Na rozdíl od krystalů kyseliny močové nestáčí rovinu polarizovaného světla.

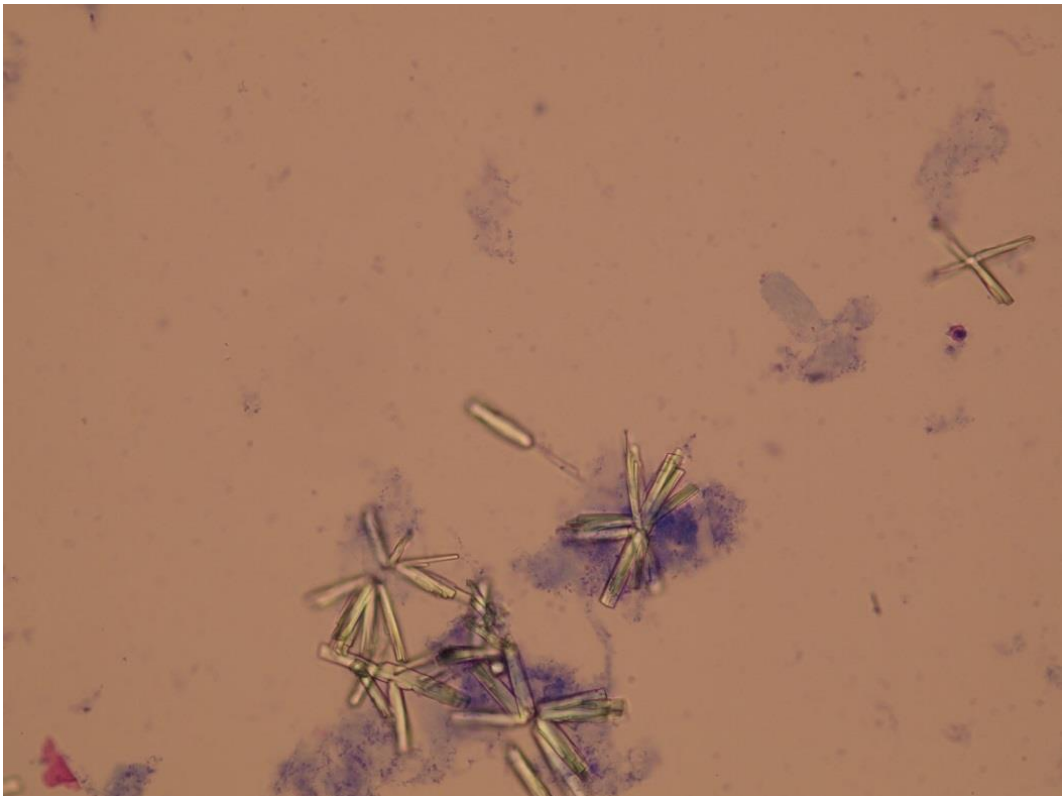
Barvený preparát



Fosforečnan vápenatý

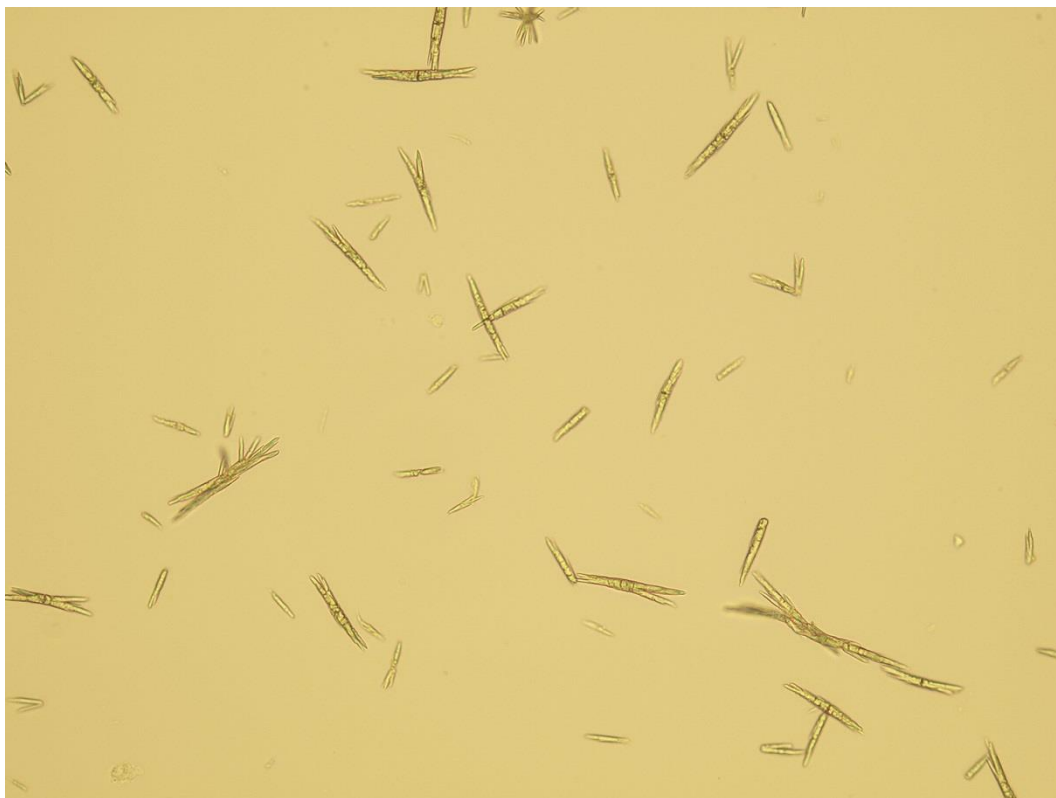

Jehlicovité krystaly a hvězdicové drúzy fosforečnanu vápenatého

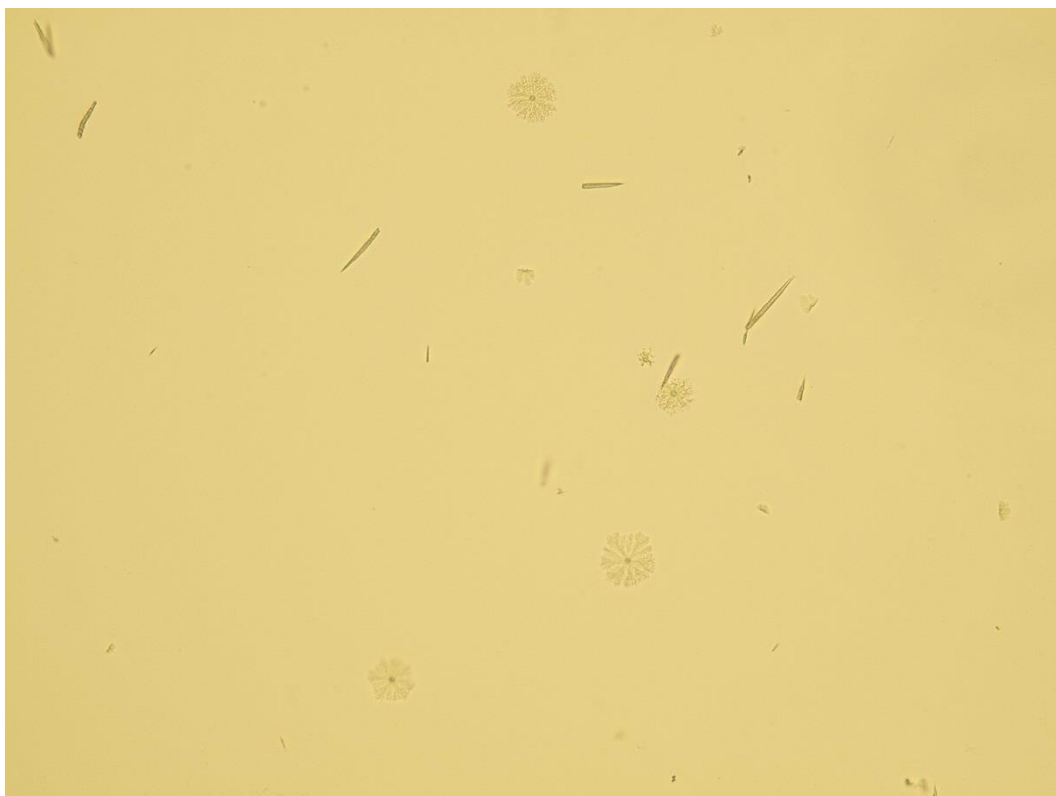


Fosforečnan vápenatý

Nebarvený preparát



Fosforečnan vápenatý

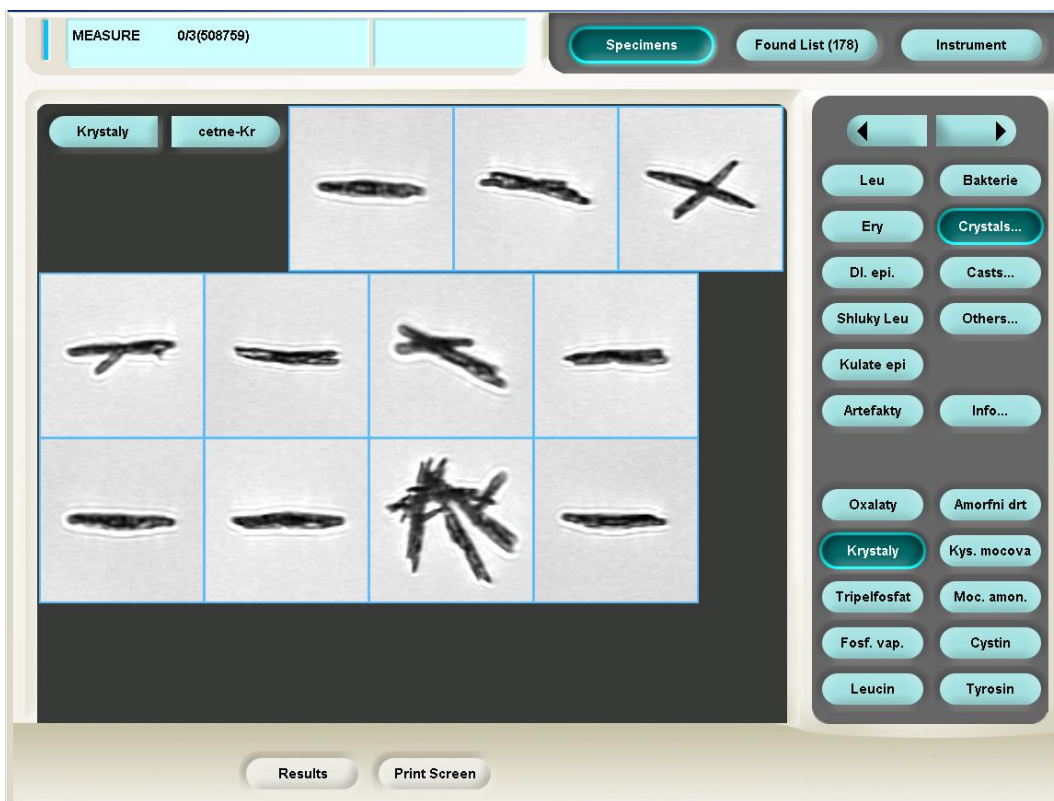


Jehlicovité krystaly a hvězdicové drúzy fosforečnanu vápenatého

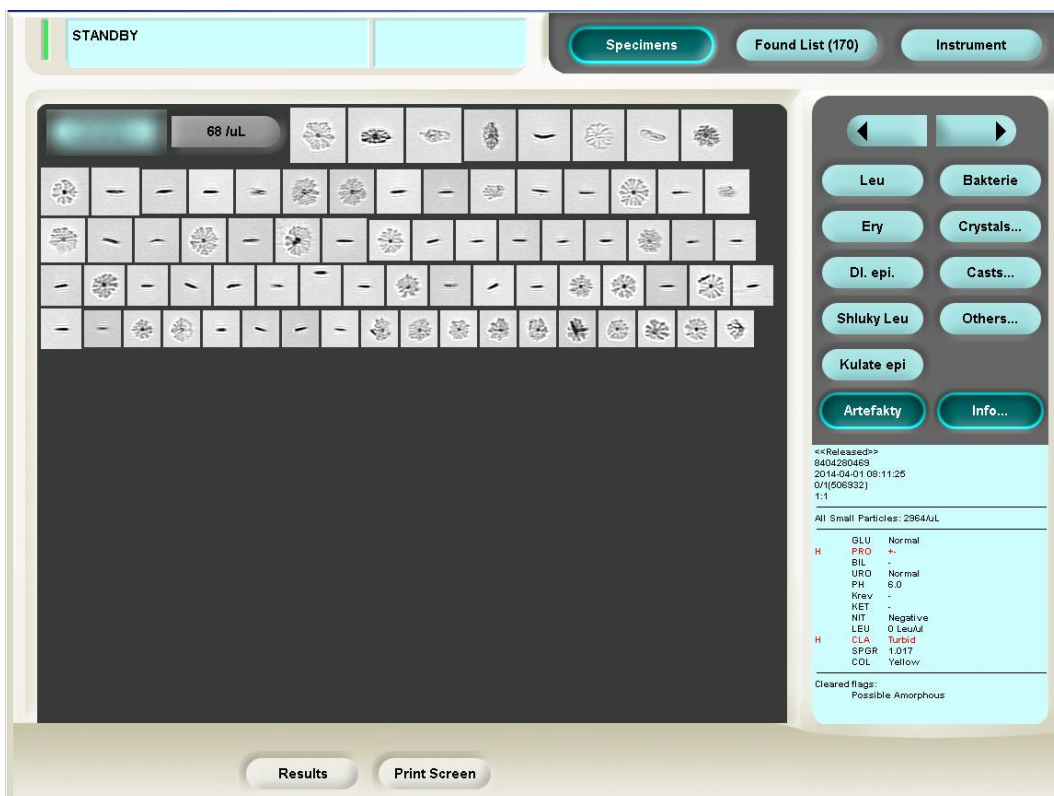


Fosforečnan vápenatý

Fotografie z přístroje iQ 200, IRIS



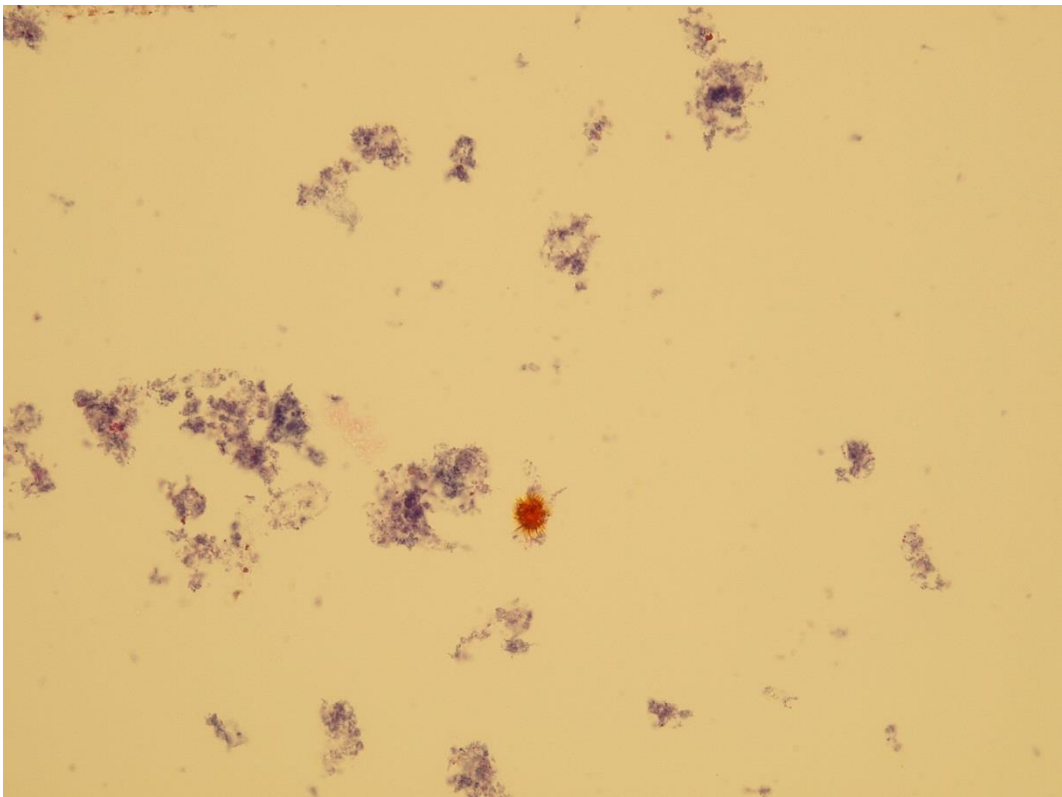
Fosforečnan vápenatý



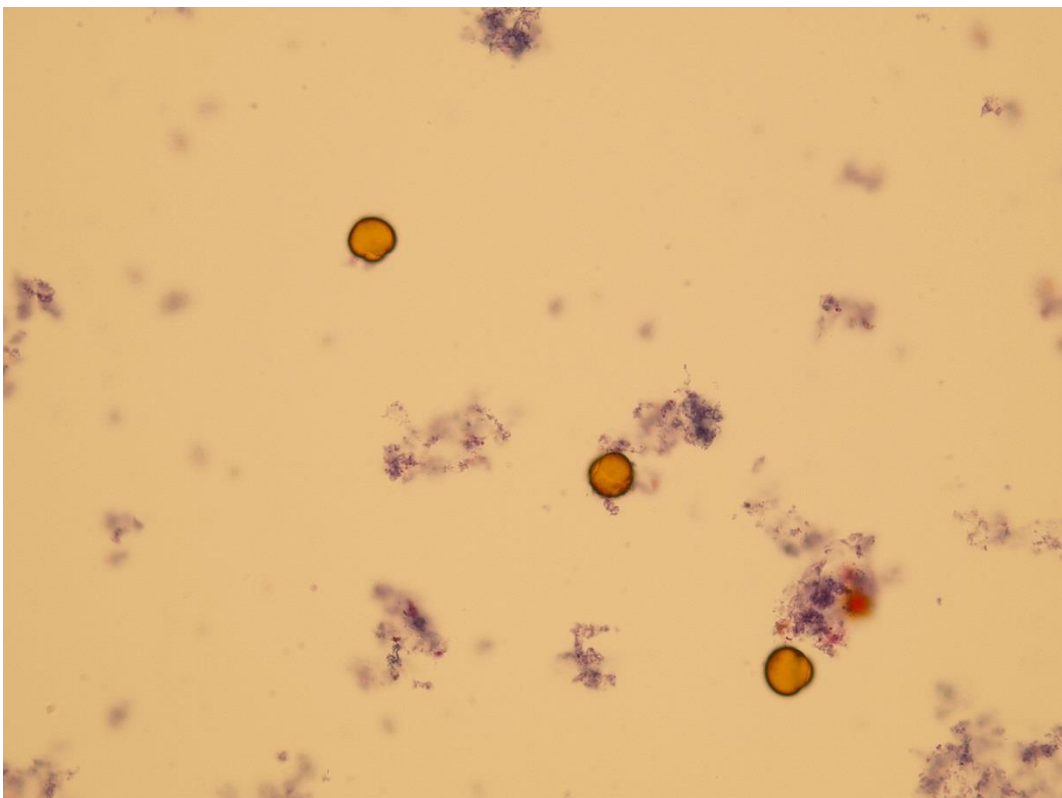
Jehlicovité krystaly a hvězdicové drůzy fosforečnanu vápenatého

Bilirubin

Barvený preparát

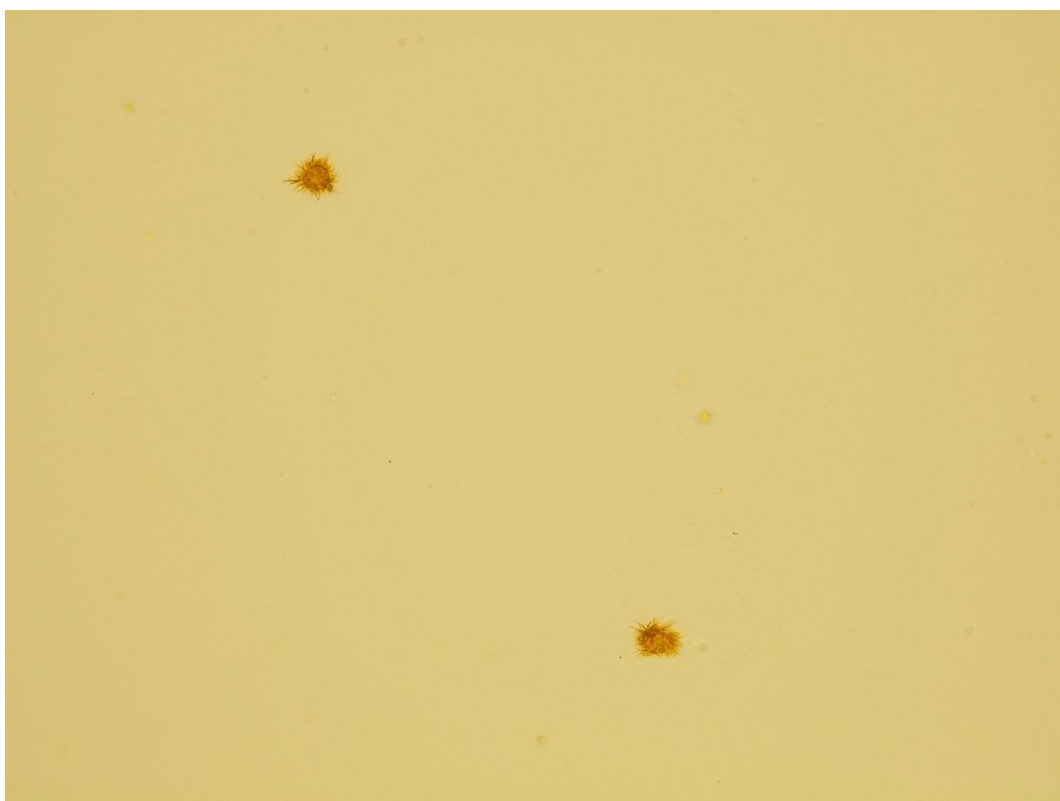


Bilirubin




Bilirubin

Nebarvený preparát

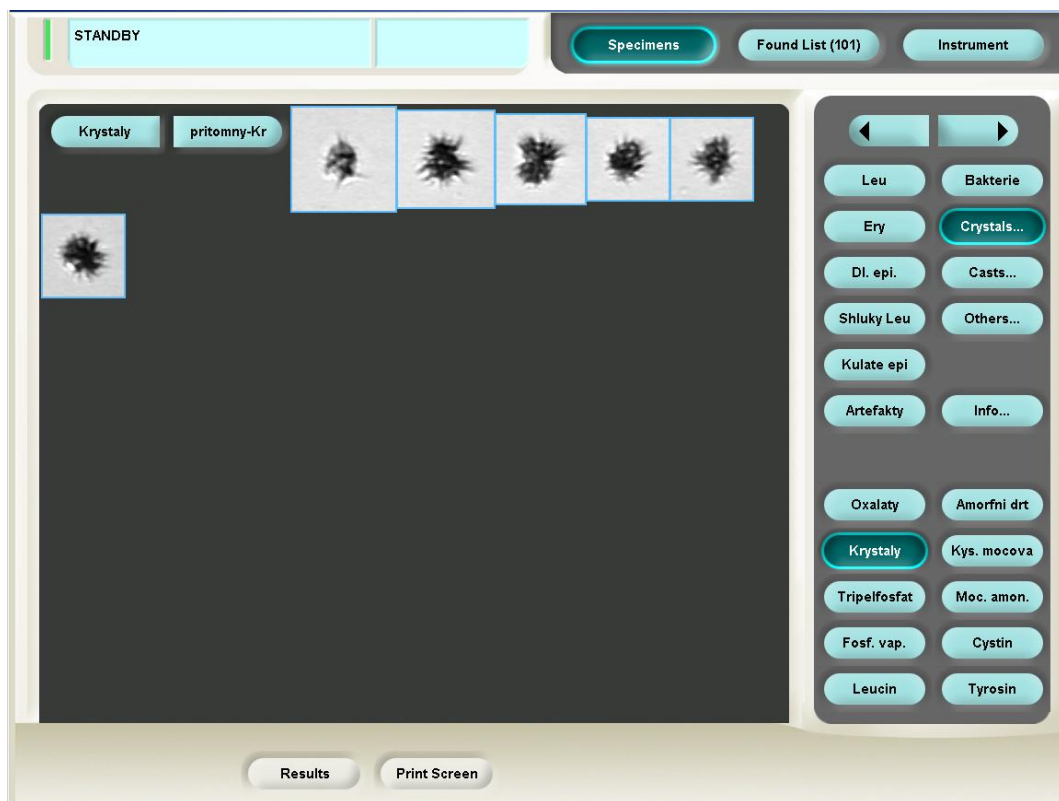


Bilirubin

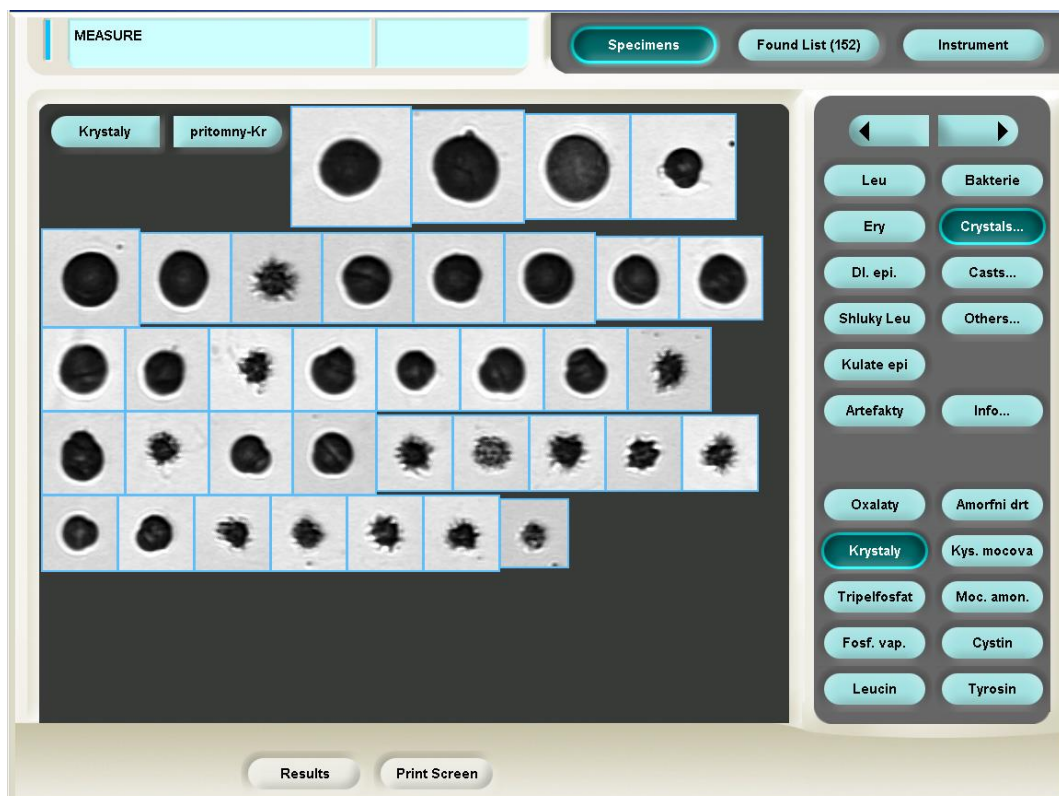


Bilirubin

Fotografie z přístroje iQ 200, IRIS



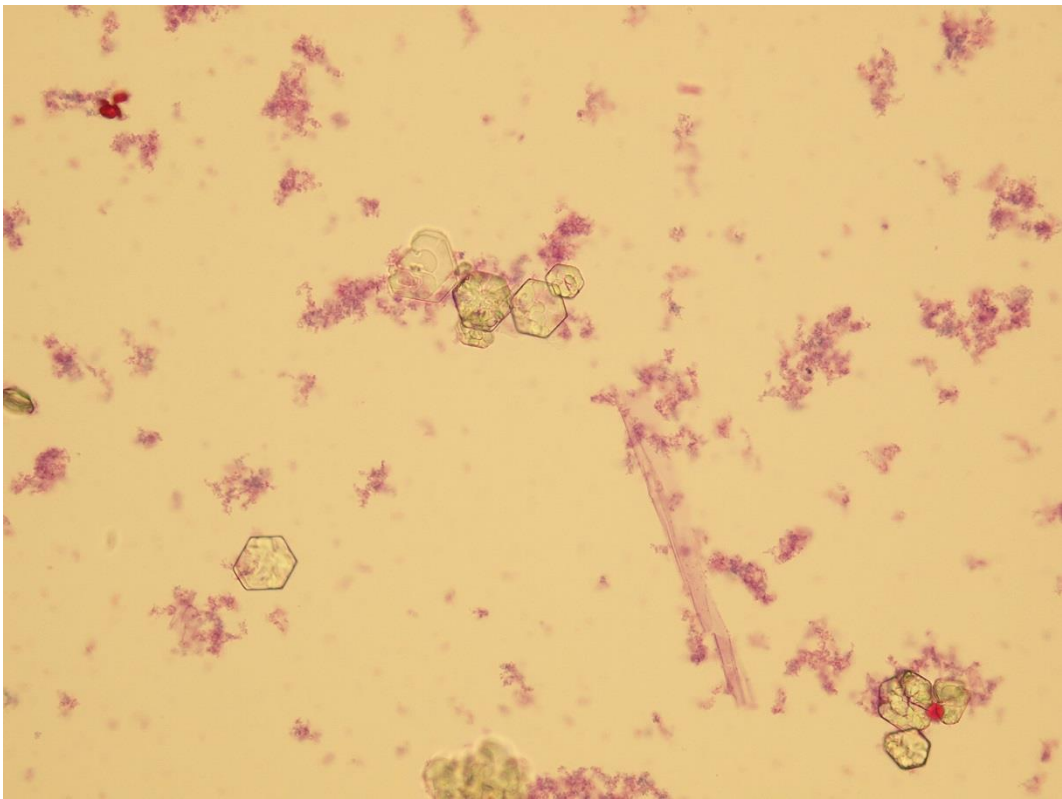
Bilirubin



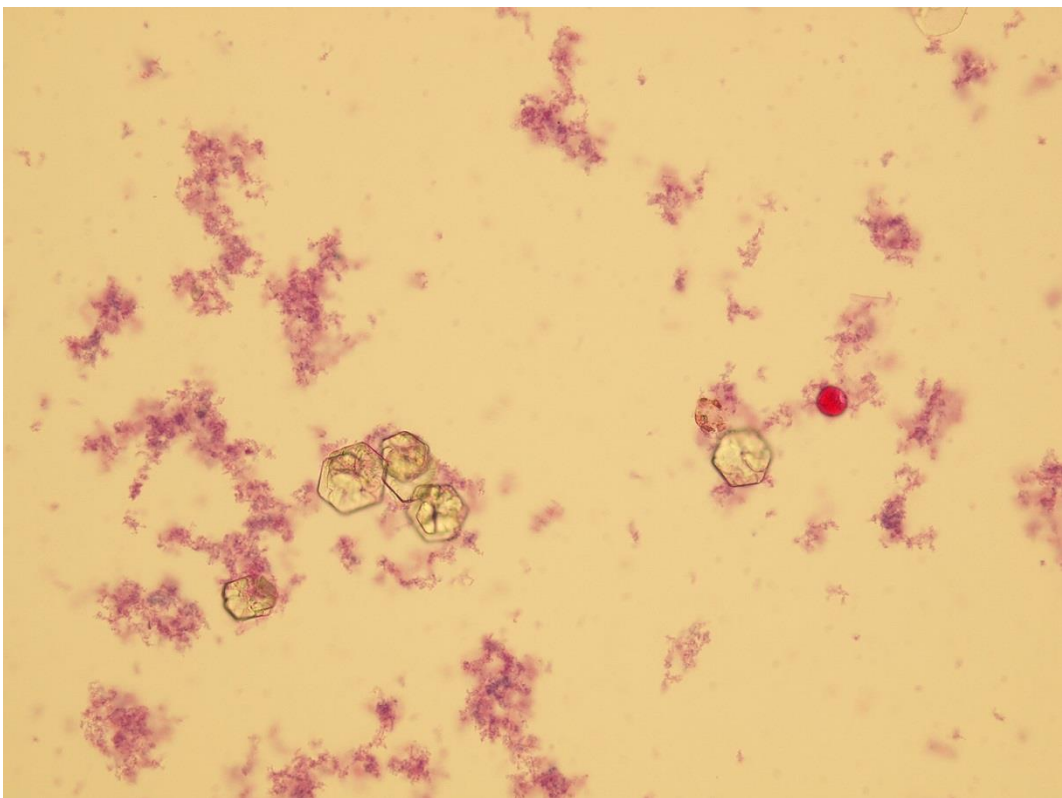
Bilirubin

Cystin

Barvený preparát

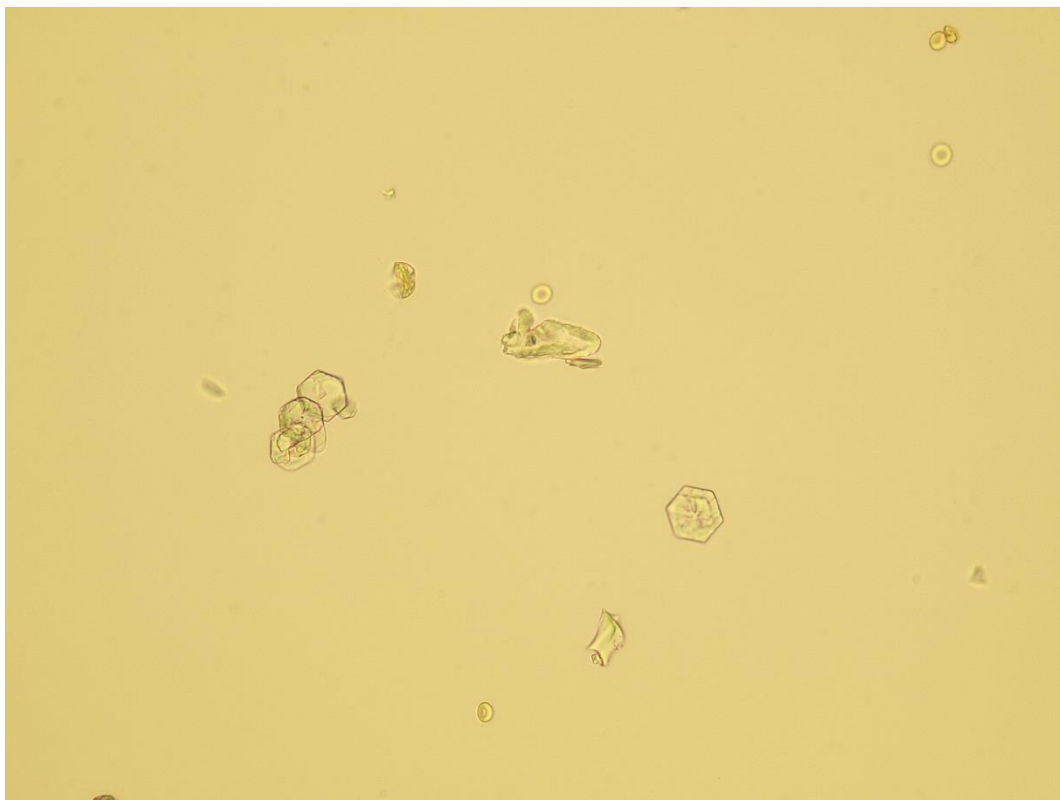


Cystin

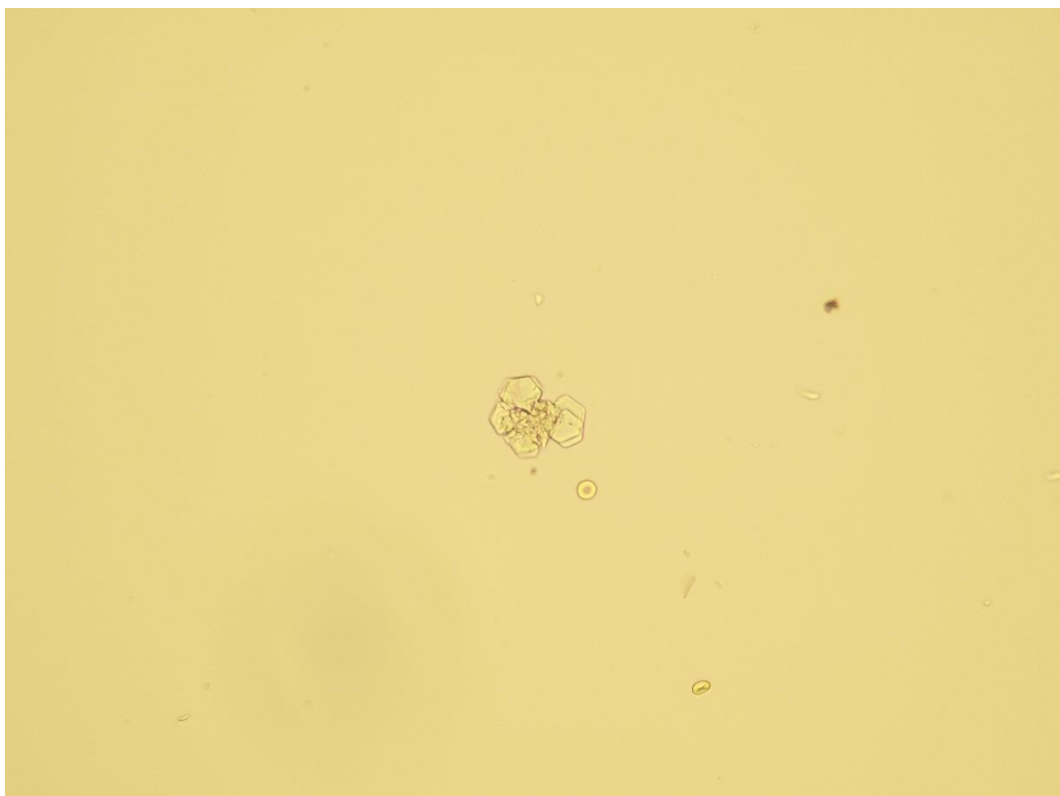


Cystin

Nebarvený preparát

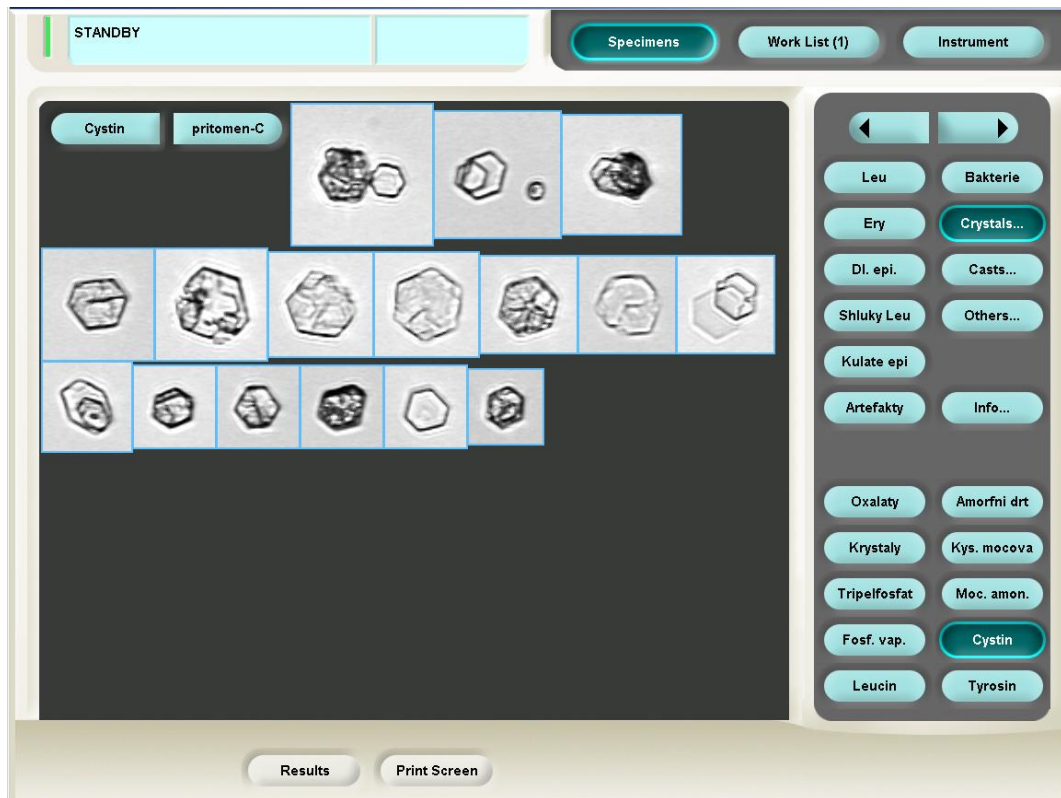


Cystin

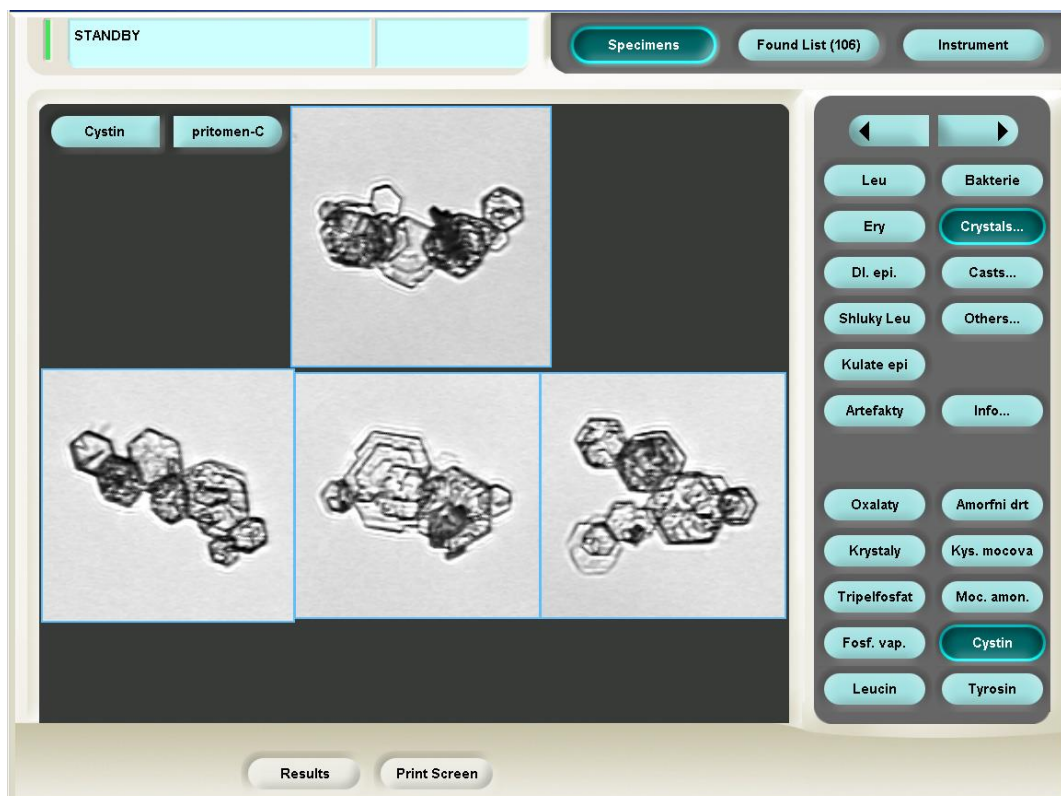


Cystin

Fotografie z přístroje iQ 200, IRIS



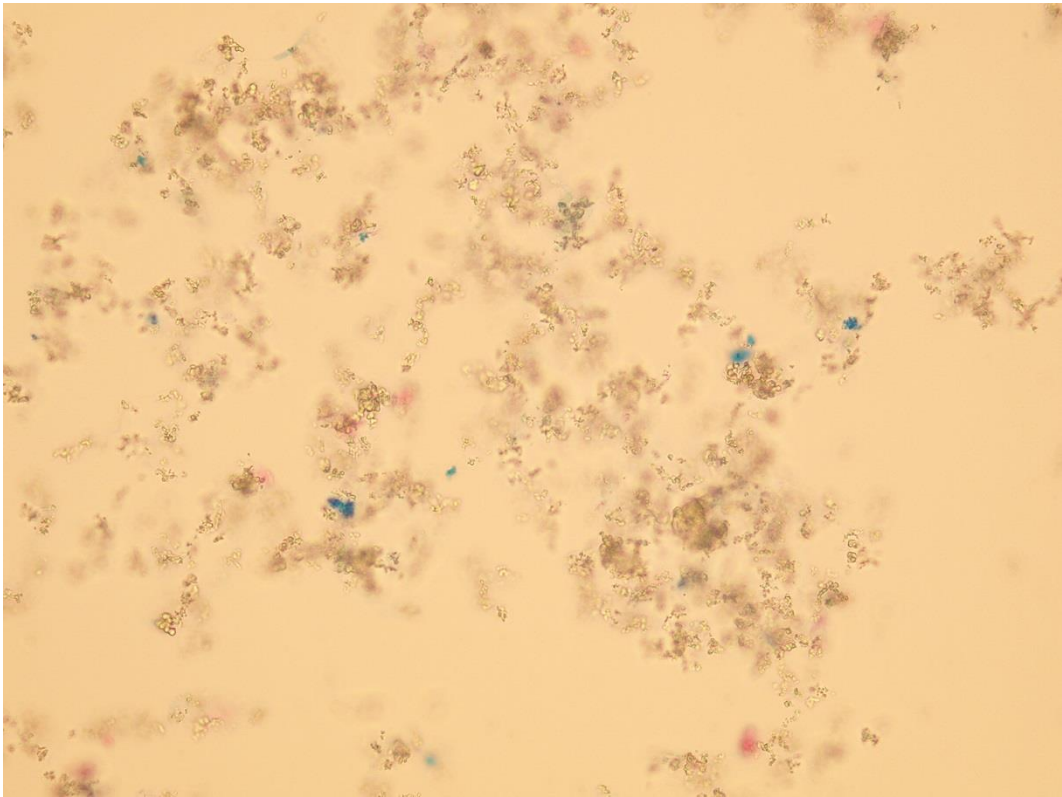
Cystin



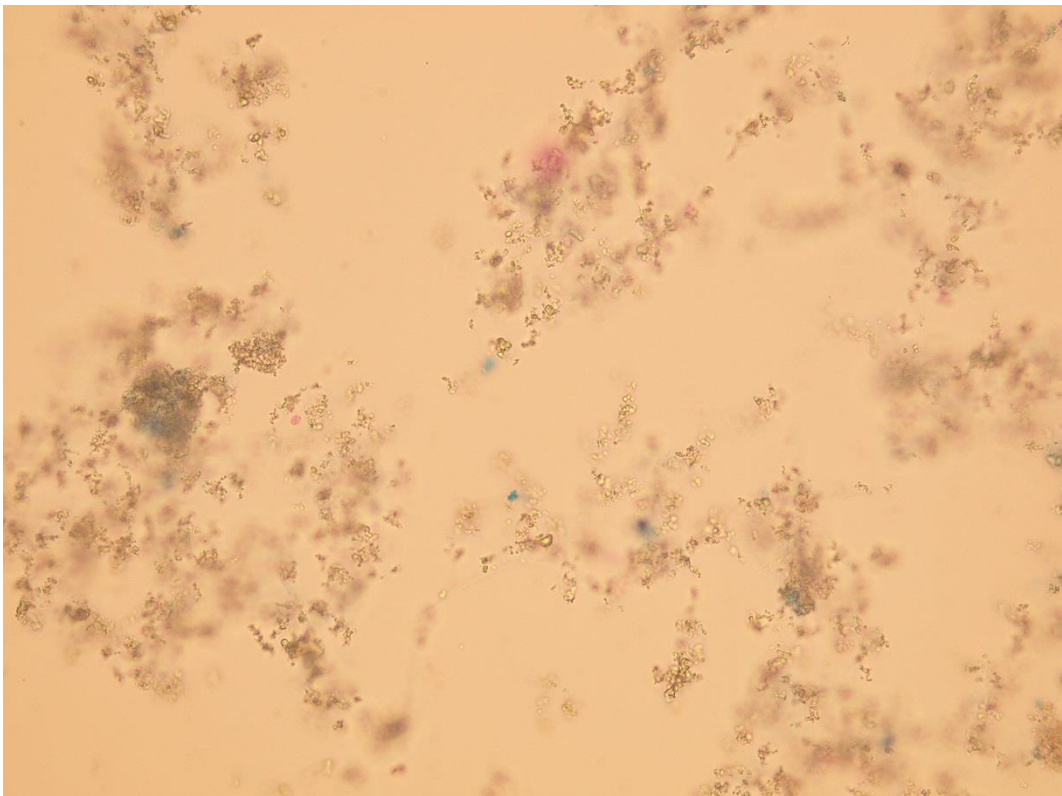
Cystin

Amorfní drť

Barvený preparát

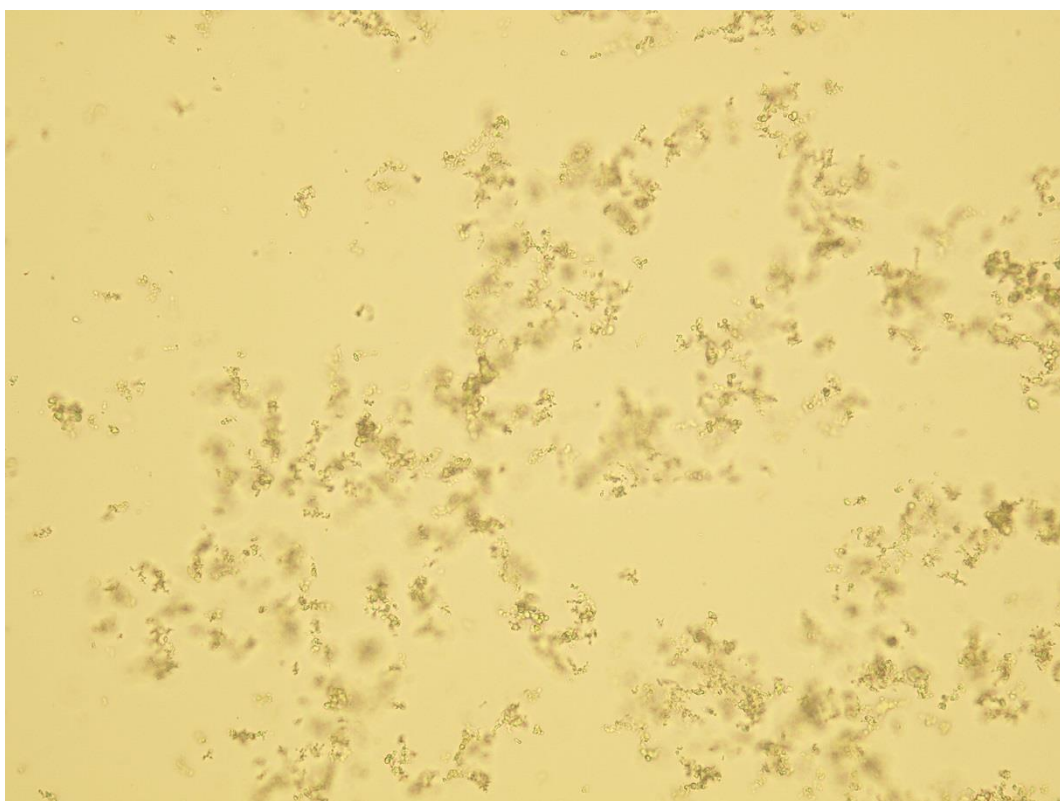


Amorfní drť

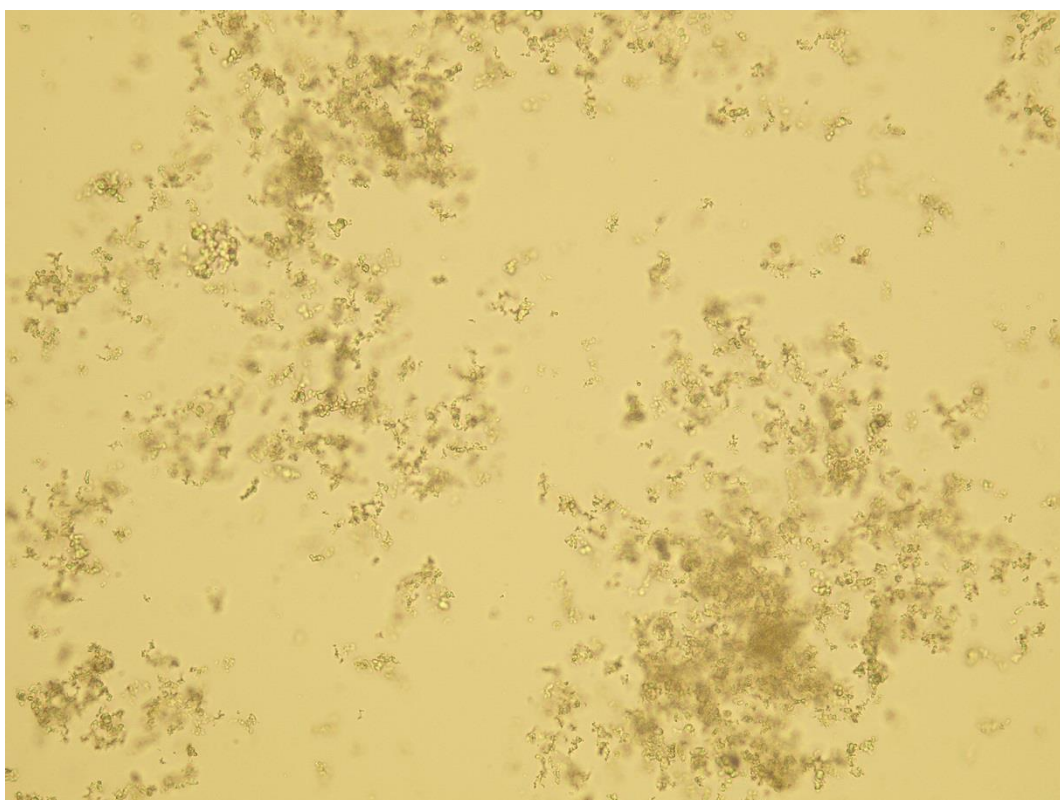


Amorfní drť

Nebarvený preparát

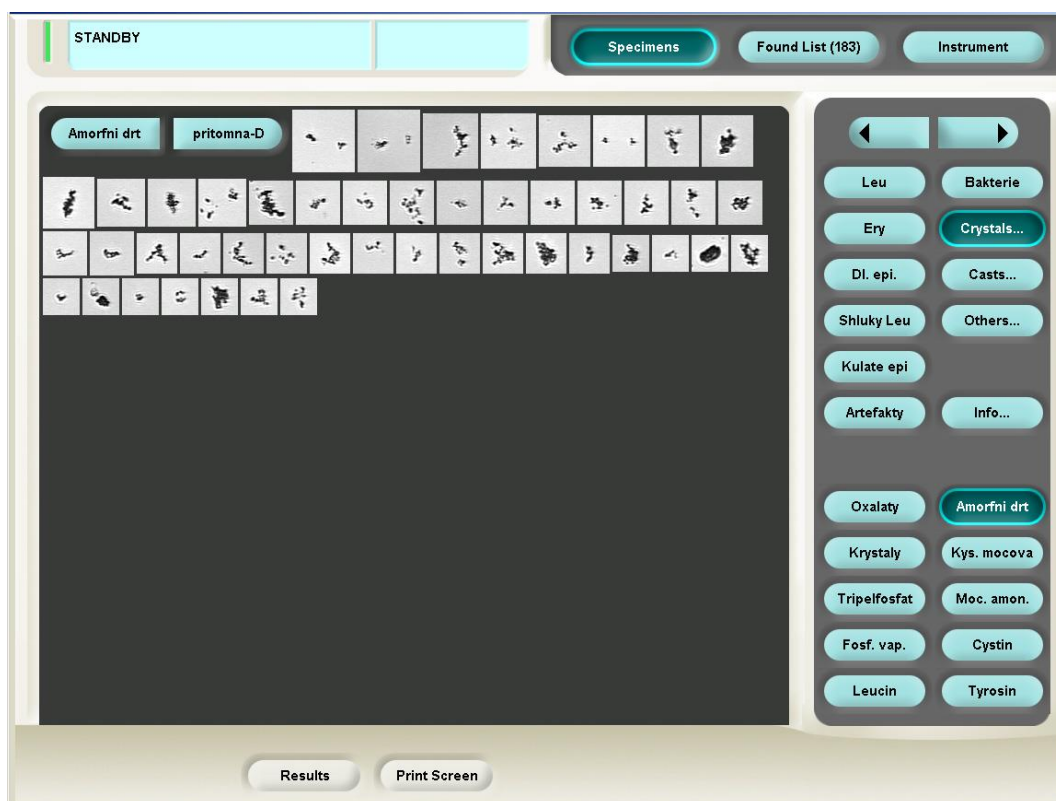


Amorfní drť

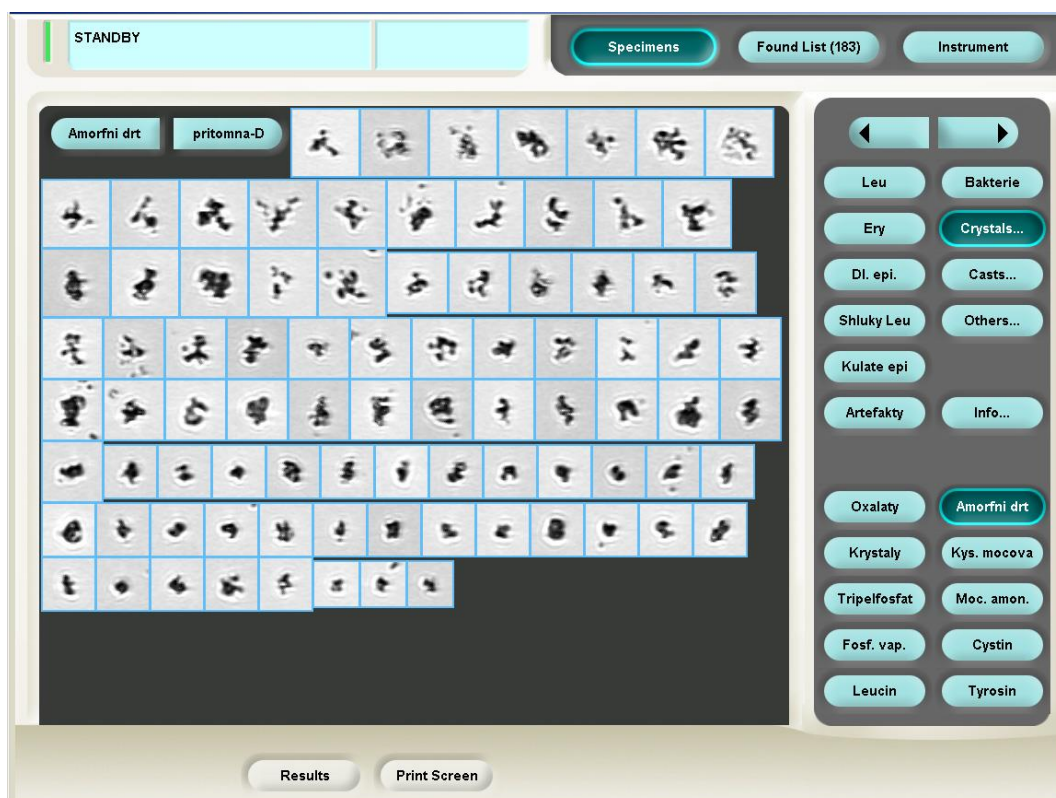


Amorfní drť

Fotografie z přístroje iQ 200, IRIS



Amorfni drt



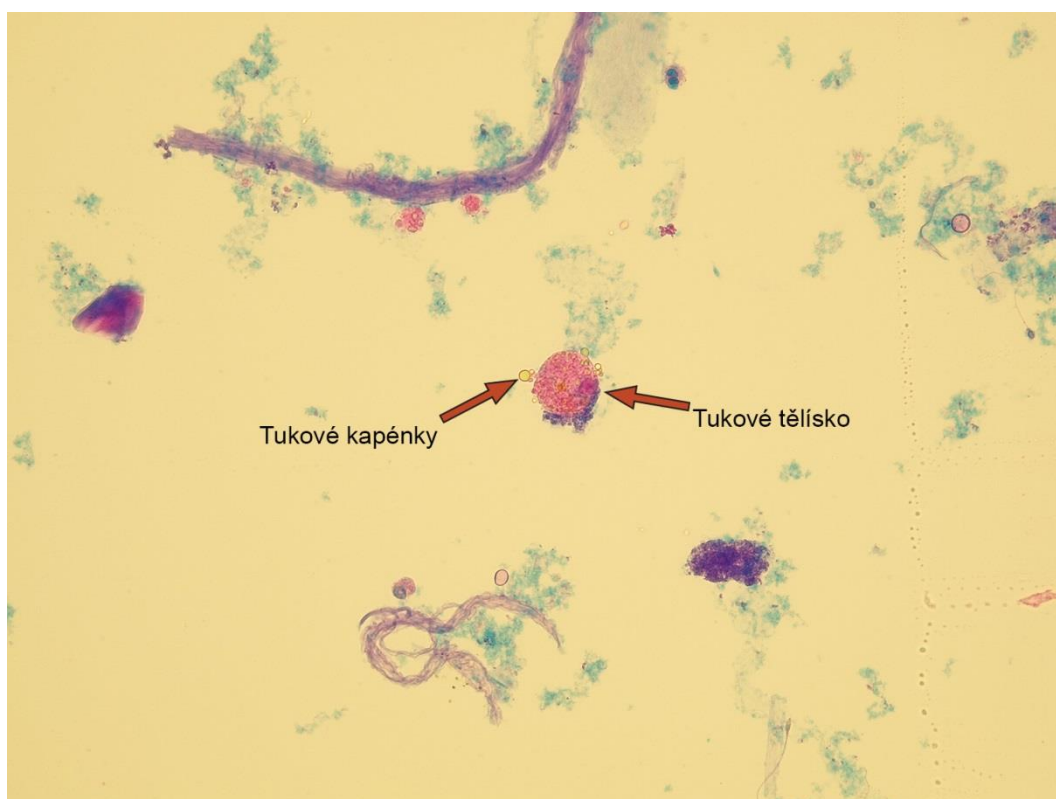
Amorfni drt

Tukové částice

Tuková tělíska jsou renální tubulární epitelie nebo makrofágy naplněné tukovými kapénkami. Jádro těchto buněk bývá špatně viditelné. Nález tukových tělísek je doprovázen přítomností volných tukových kapek, případně hyalinních válců s tukovými kapénkami nebo tukových válců. Nález tukových tělísek a tukových kapének v moči je považován za výjimečný a závažný. Přítomnost tuku biologického původu v moči se nazývá lipidurie. Indikuje těžkou renální dysfunkci. Objevuje se při silném poškození a nekróze renálních buněk, jako u nefrotického syndromu, pokročilého diabetu mellitu nebo některých intoxikací.

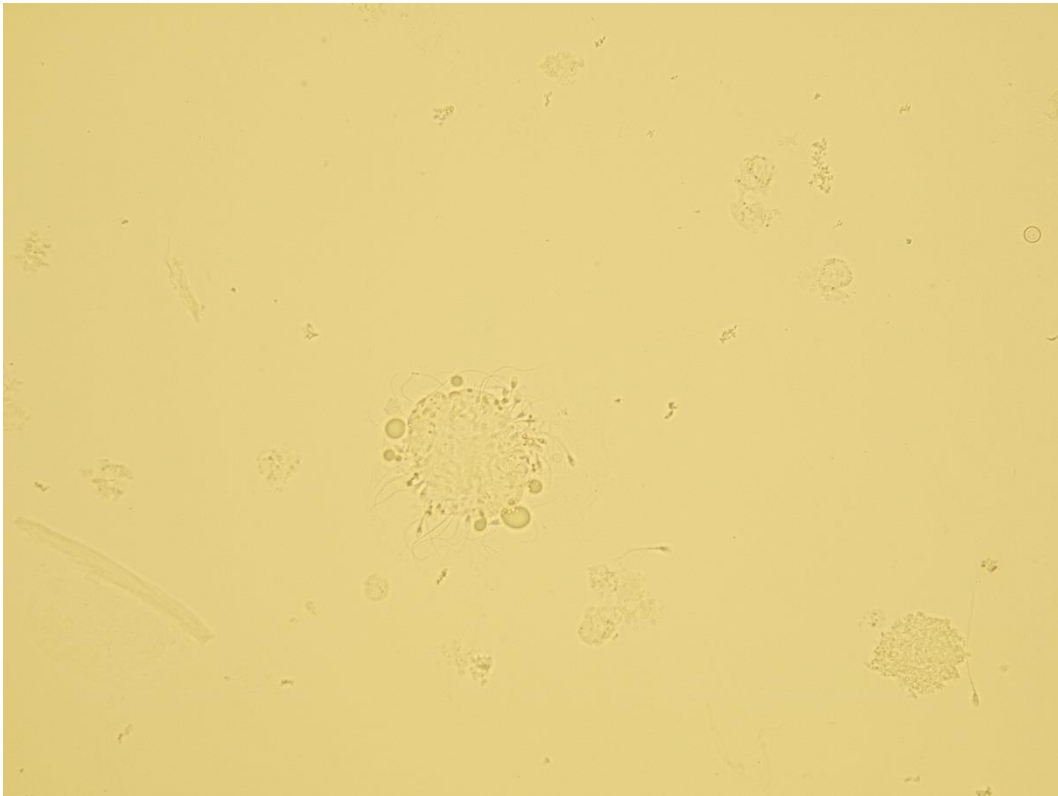
Tukové kapénky se mohou objevit v moči také jako kontaminace z katetru nebo vaginálního krému. V tomto případě ale ve vzorku nejsou přítomna tuková tělíska ani tukové válce. Příklady jsou uvedeny v kategorii artefakty.

Barvený preparát



Makrofág a tukové kapénky

Nebarvený preparát



Makrofág s tukovými kapénkami a spermii

Fotografie z přístroje iQ 200, IRIS

A screenshot of the iQ 200, IRIS interface. The top bar shows 'STANDBY' on the left and 'Specimens', 'Found List (123)', and 'Instrument' on the right. Below this, there is a grid of microscopic images. The first row is labeled 'Kulate epi' and '10 /uL'. The grid contains several images of cells, with one image in the first row highlighted. To the right of the grid is a control panel with buttons for 'Leu', 'Bact', 'Ery', 'Crystals...', 'DI. epi.', 'Casts...', 'Shluky Leu', 'Others...', 'Kulate epi', 'Artefakty', and 'Info...'. Below the control panel is a results panel with the following text: '<<Released>>', '8402730275', '2012-02-01 09:19:10', '632612619', '1:1', 'All Small Particles: 19573uL', a table of results, and 'Cleared flags: HIGH CONCENTRATION, Possible Amorphous'. At the bottom of the interface are 'Results' and 'Print Screen' buttons.

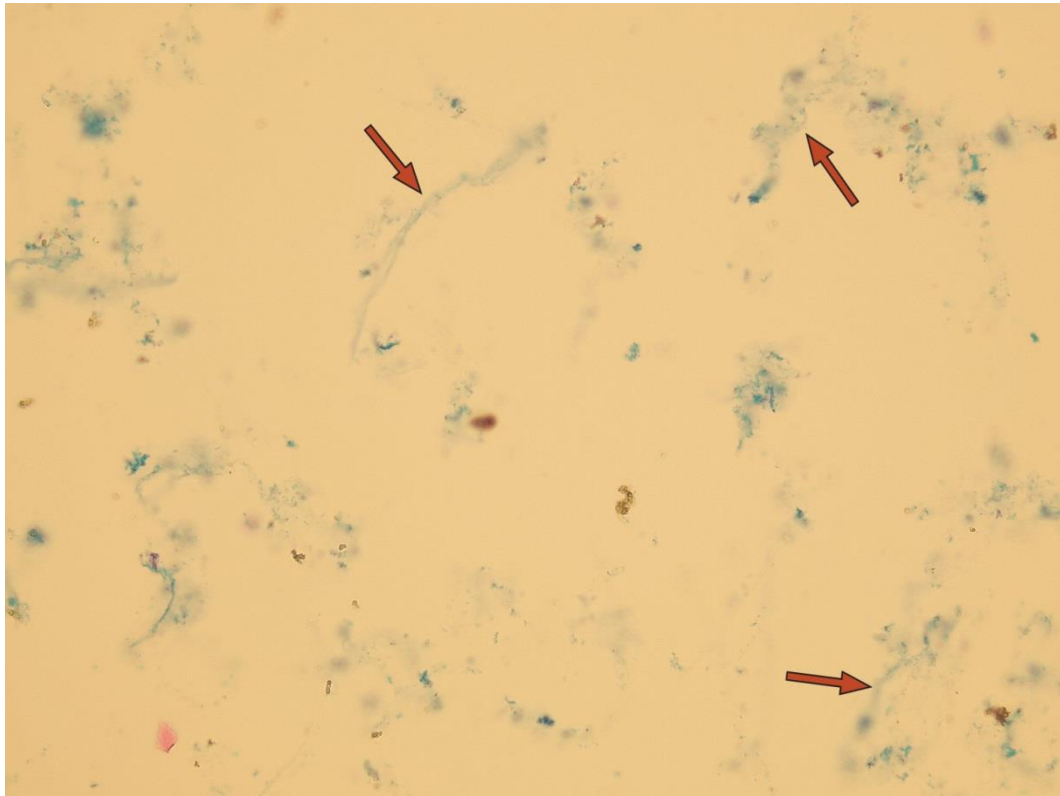
H	GLU	Normal
	PRD	+4
	BIL	-
	URO	Normal
	PH	6.5
H	Krev	+3
	KET	-
	NIT	Negative
H	LEU	+1
H	CLA	Turbid
	SPGR	1.017
	CDL	Yellow

Makrofágy s tukovými kapénkami

Hlen

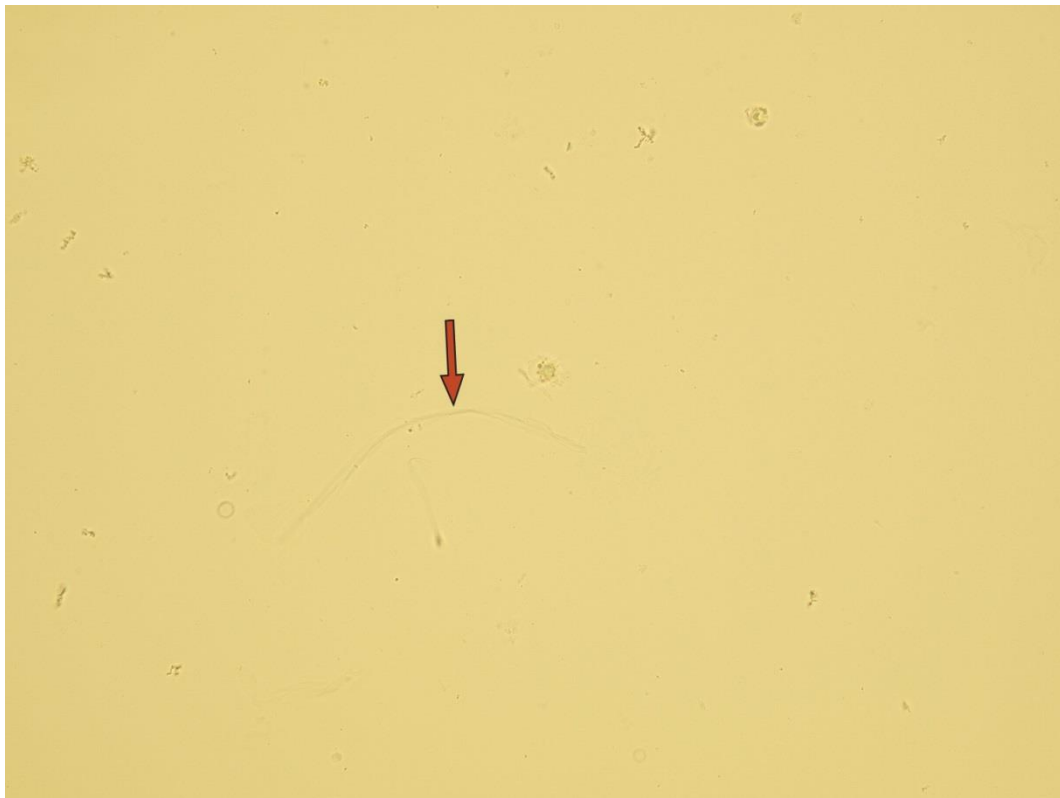
Hlen je sekretován žlázami v urinárním traktu a vagíně. Jeho tvorba se zvyšuje při zánětlivých stavech. Jedná se o běžný nález bez diagnostického významu.

Barvený preparát



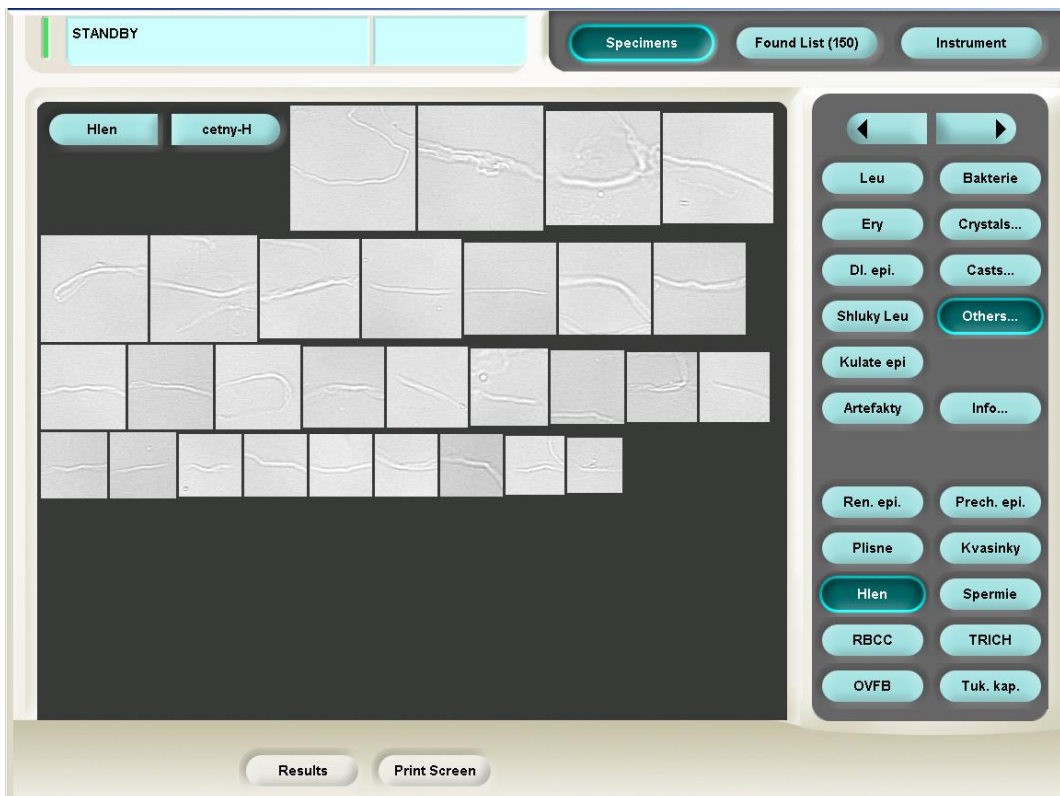
Hlen

Nebarvený preparát



Hlen

Fotografie z přístroje iQ 200, IRIS

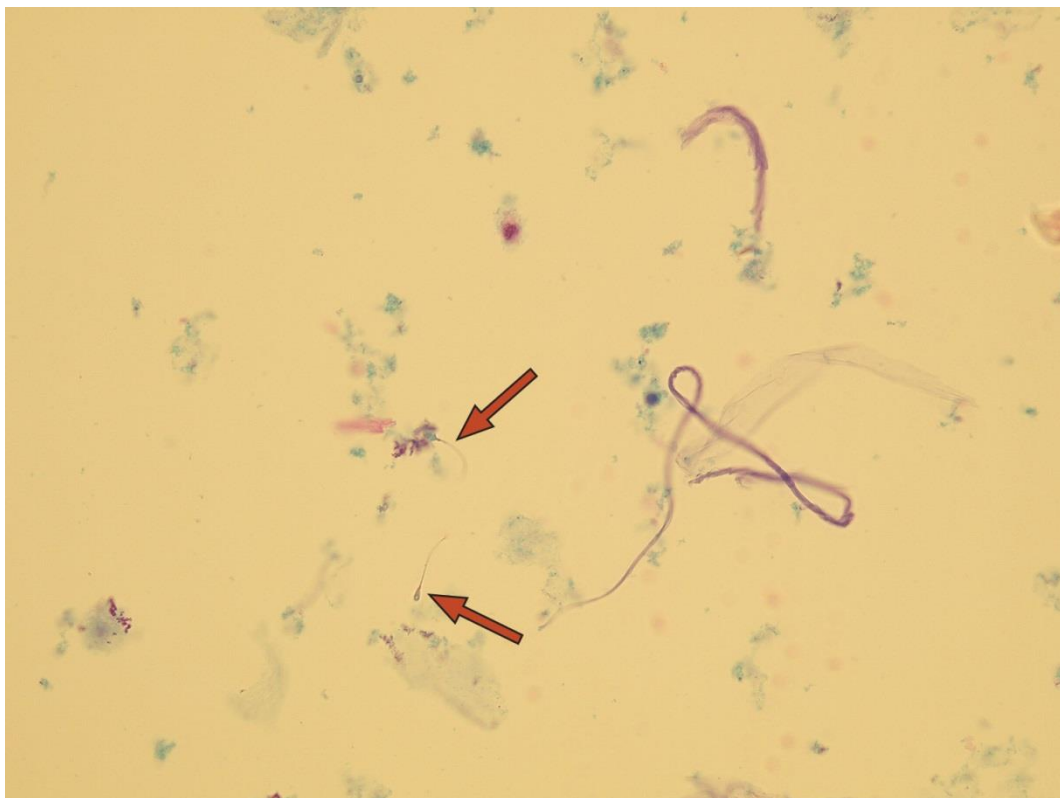


Hlen

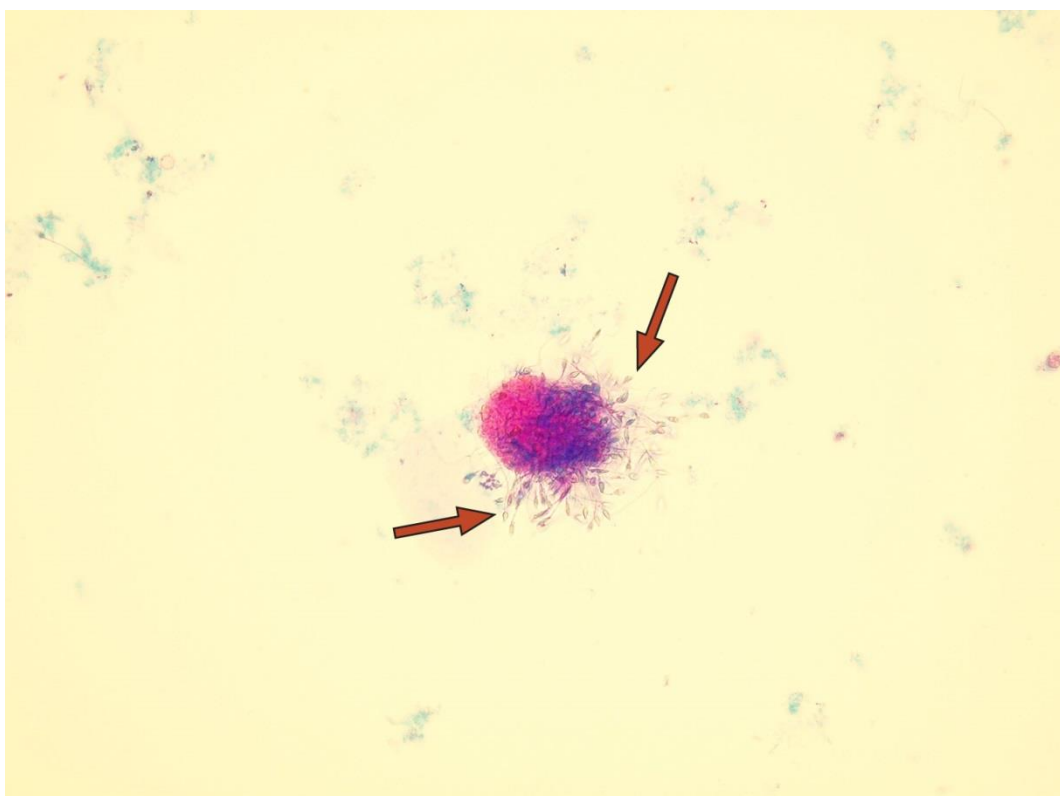
Spermie

Nález spermií v moči u mužů je běžný, u žen není významný, pokud se nevyskytnou v moči nezletilých dívek.

Barvený preparát



Spermie




Spermie

Nebarvený preparát

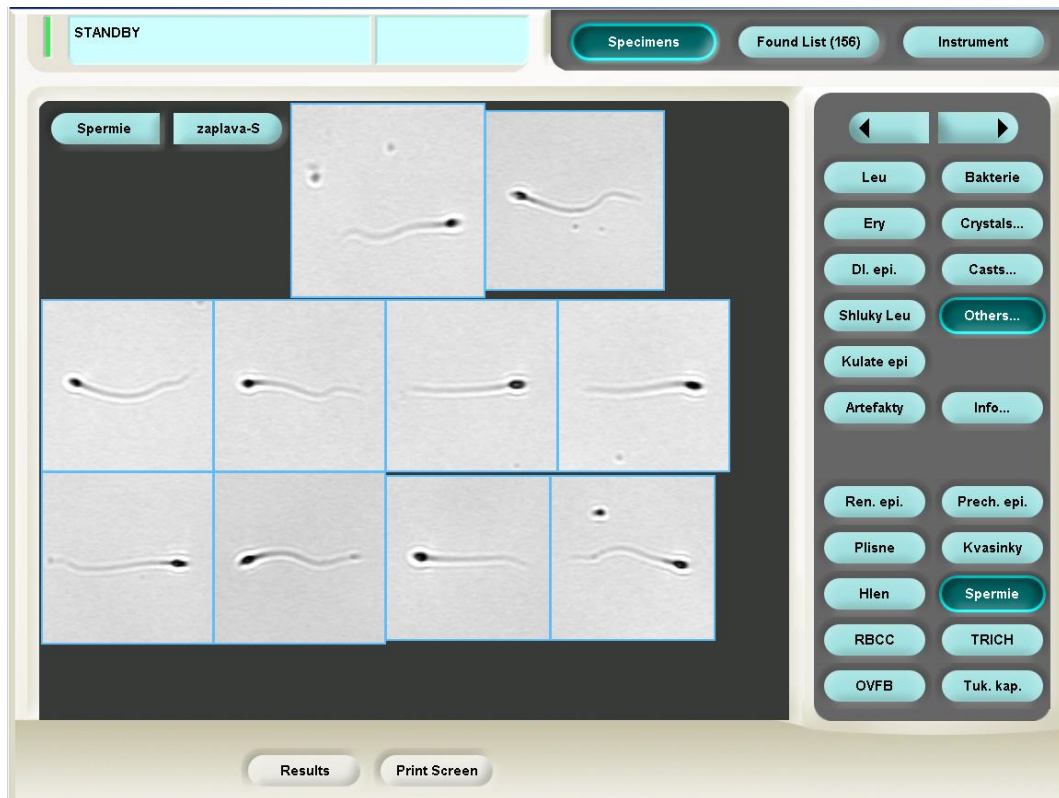


Spermie

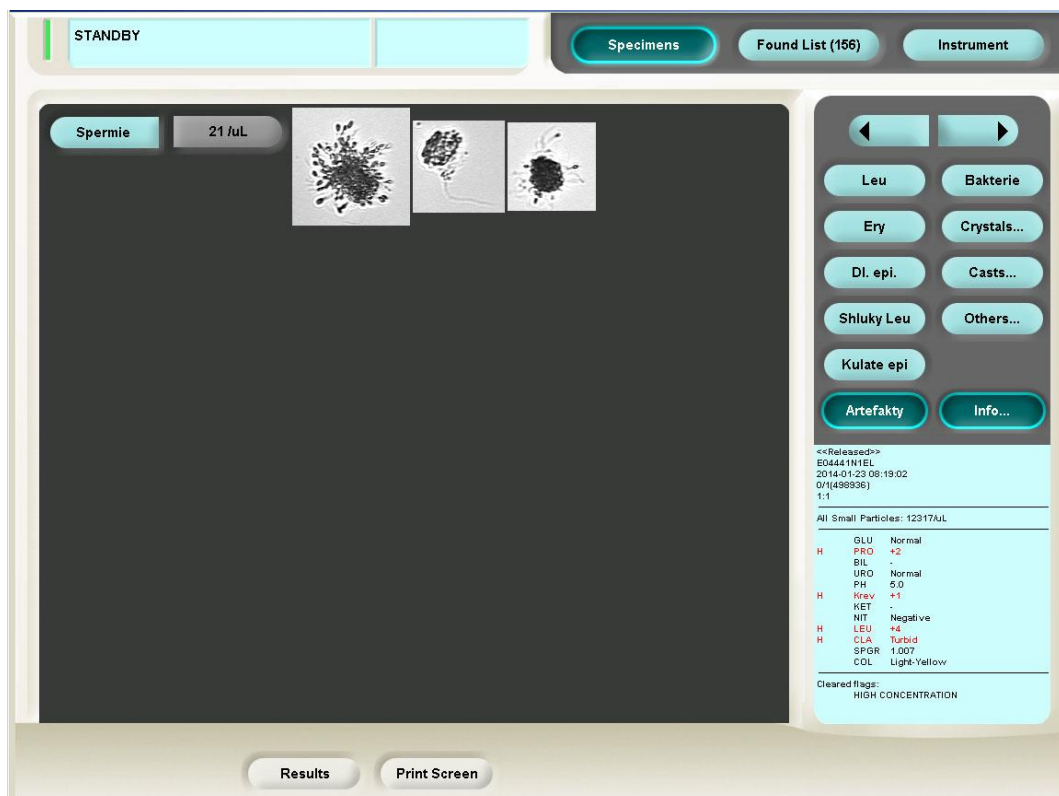


Spermie

Fotografie z přístroje iQ 200, IRIS



Spermie

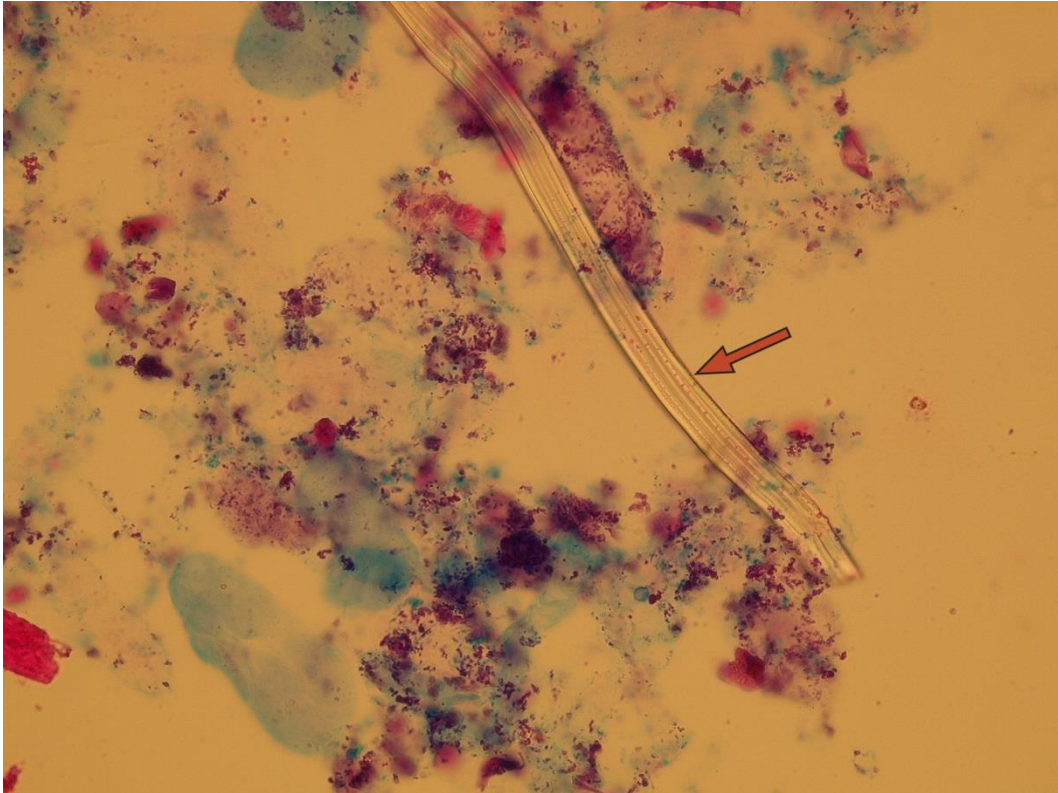


Spermie

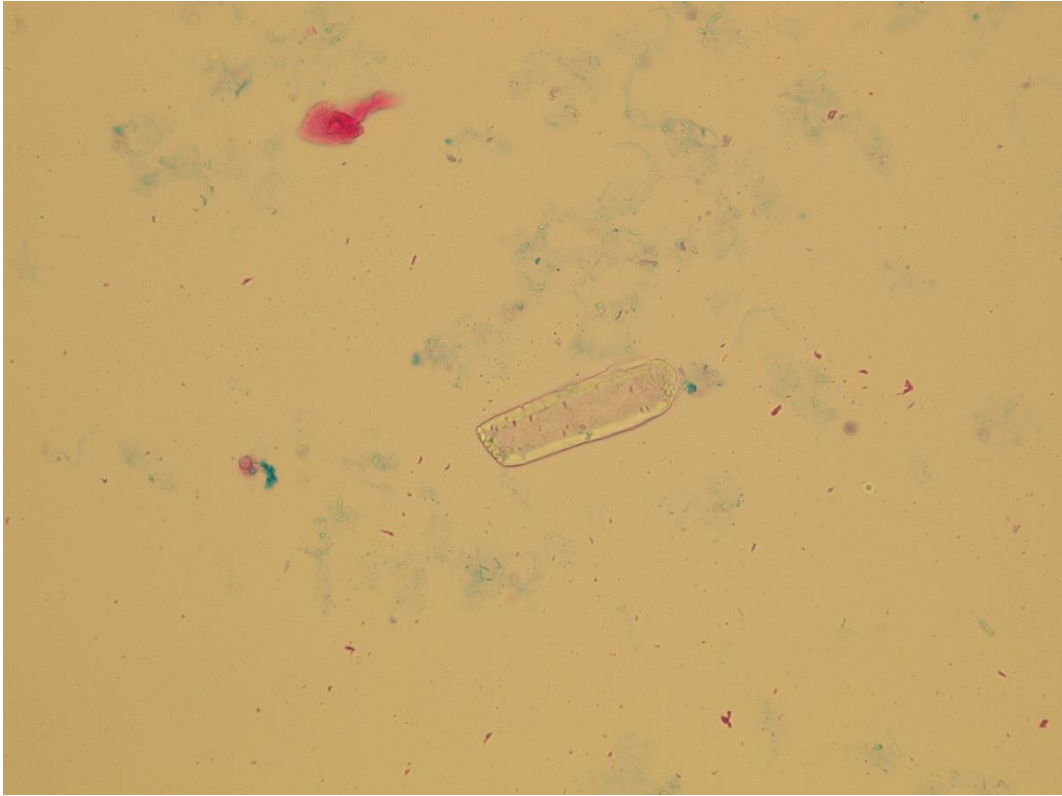
Artefakty

V moči se mohou vyskytovat také nálezy, které nepocházejí z organismu pacienta. Nemají klinický význam, ale je důležité, aby byly rozpoznány a nedošlo k záměně za jinou částici. Mohou mít nejrůznější tvar. Poměrně častá jsou vlákna textilií nebo papíru, olejové kapky apod.

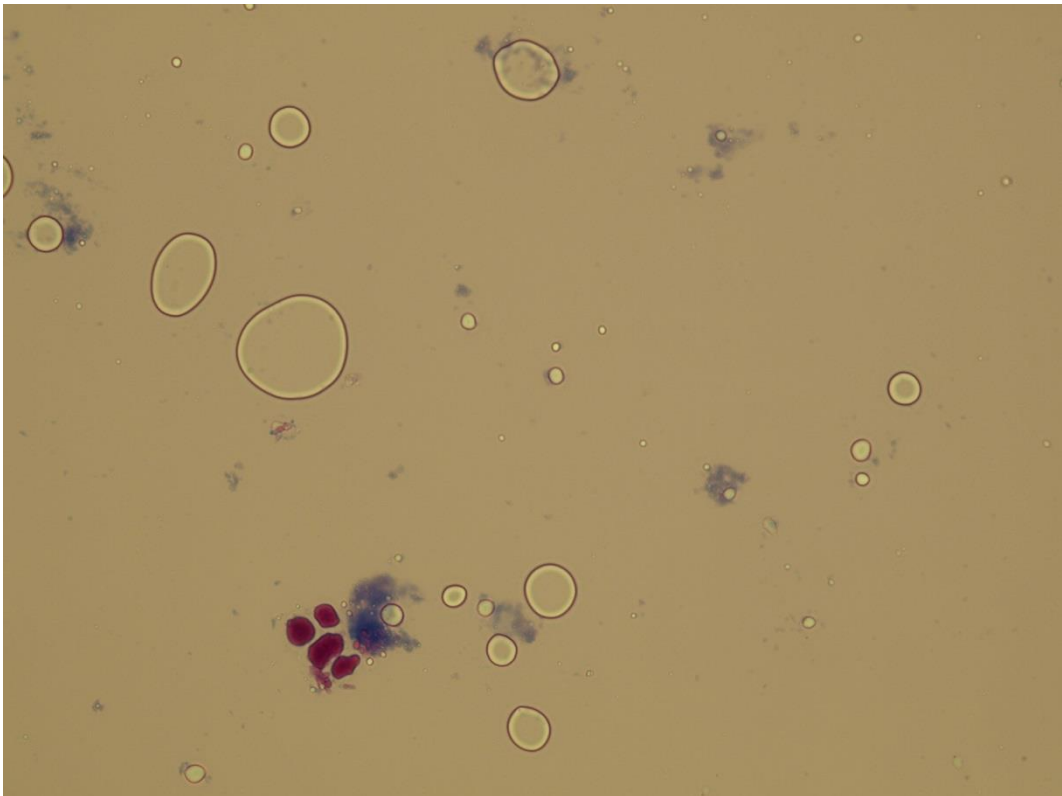
Barvený preparát



Artefakt

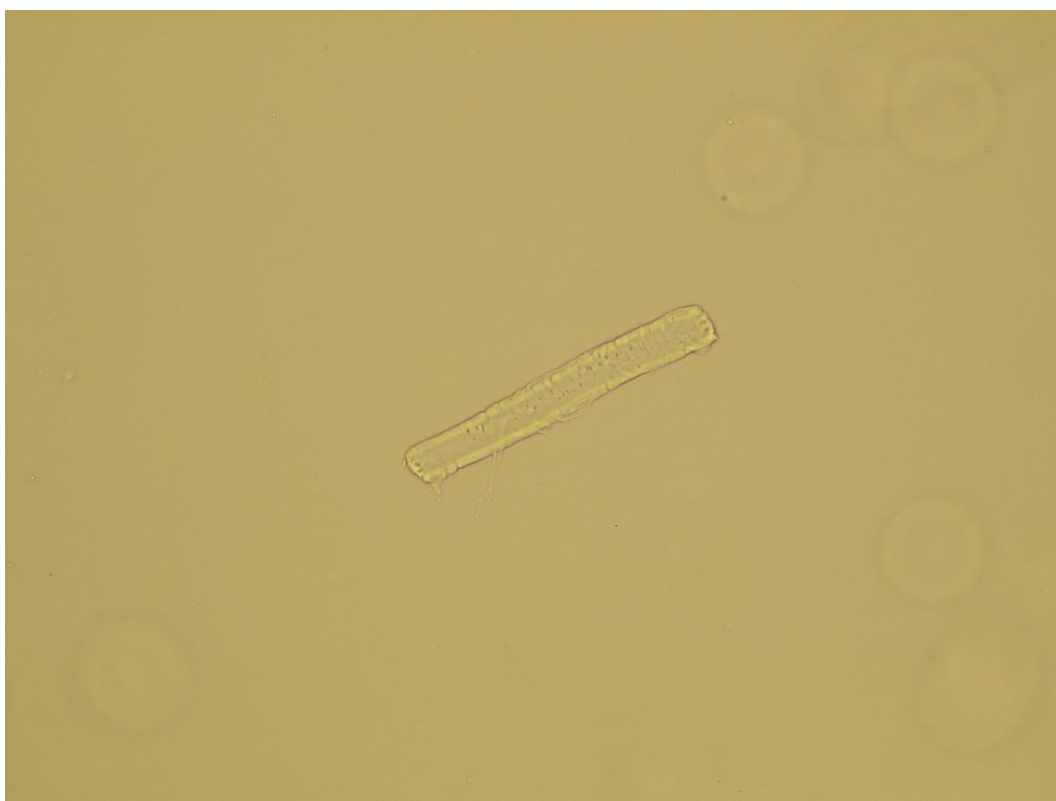


Artefakt




Tukové kapénky (arteficiální kontaminace)

Nebarvený preparát



Artefakt



Tukové kapénky (arteficiální kontaminace)

Fotografie z přístroje iQ 200, IRIS

STANDBY Specimens Found List (97) Instrument

Artefakty 2 /uL

Leu Bakterie
Ery Crystals...
Dl. epi. Casts...
Shluky Leu Others...
Kulate epi
Artefakty Info...

<<Released>>
8404047319
2013-12-20 11:22:50
0/2(495539)
1:1

All Small Particles: 5520/uL

GLU	Normal
PRO	-
BIL	-
URO	Normal
PH	5.0
Krev	-
KET	-
NIT	Negative
H LEU	+4
H CLA	Turbid
SPGR	1.011
COL	Light-Yellow

Results Print Screen

Artefakt

STANDBY Specimens Found List (182) Instrument

Artefakty 14 /uL

Leu Bakterie
Ery Crystals...
Dl. epi. Casts...
Shluky Leu Others...
Kulate epi
Artefakty Info...

<<Released>>
8404876686
2014-12-08 08:40:32
0/0(535848)
1:1

All Small Particles: 3355/uL

GLU	Normal
PRO	-
BIL	-
URO	Normal
PH	6.0
Krev	-
KET	-
NIT	Negative
LEU	0 Leu/uL
CLA	Clear
SPGR	1.012
COL	Colorless

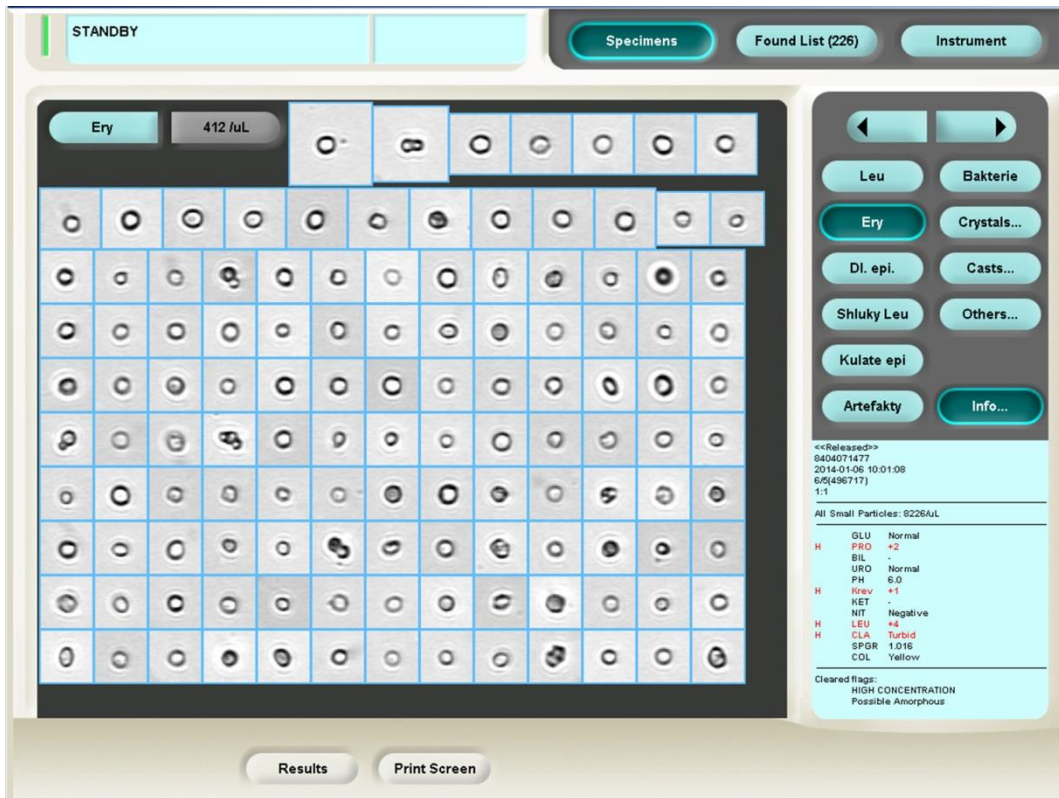
Results Print Screen

Tukové kapénky (arteficiální kontaminace)

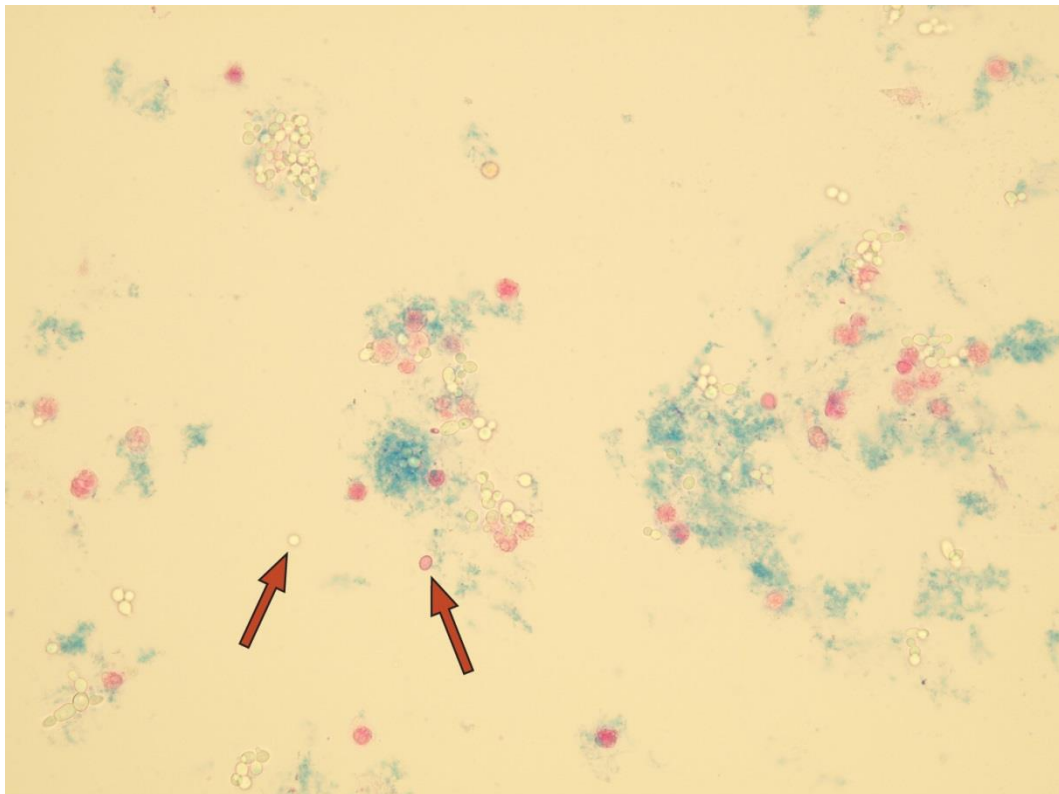
Zajímavé nálezy

Erythrocyty x kvasinky

V automatickém analyzátoru a nativním sedimentu bývá obtížné od sebe odlišit jednotlivé kvasinky a erythrocyty z důvodu jejich podobného tvaru a velikosti. K rozhodčí analýze lze využít barvený sediment, protože erythrocyty se barví typicky růžově, kvasinky jsou bezbarvé.



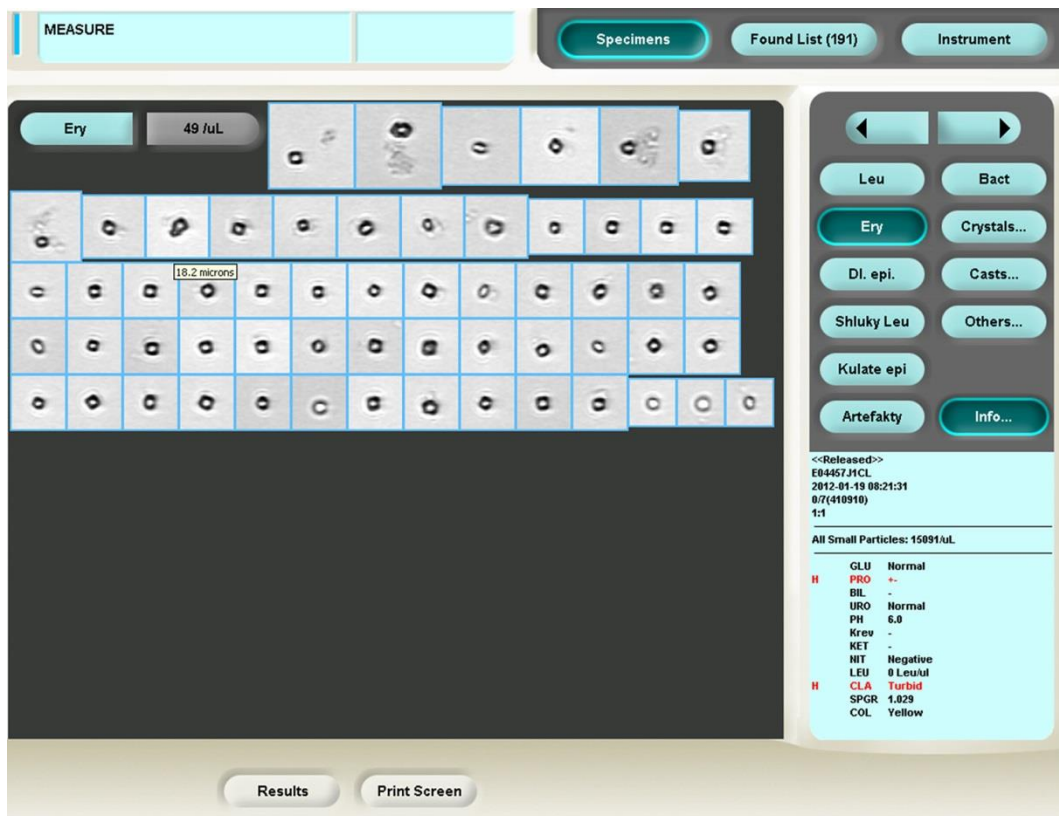
Erythrocyty a kvasinky vedle sebe



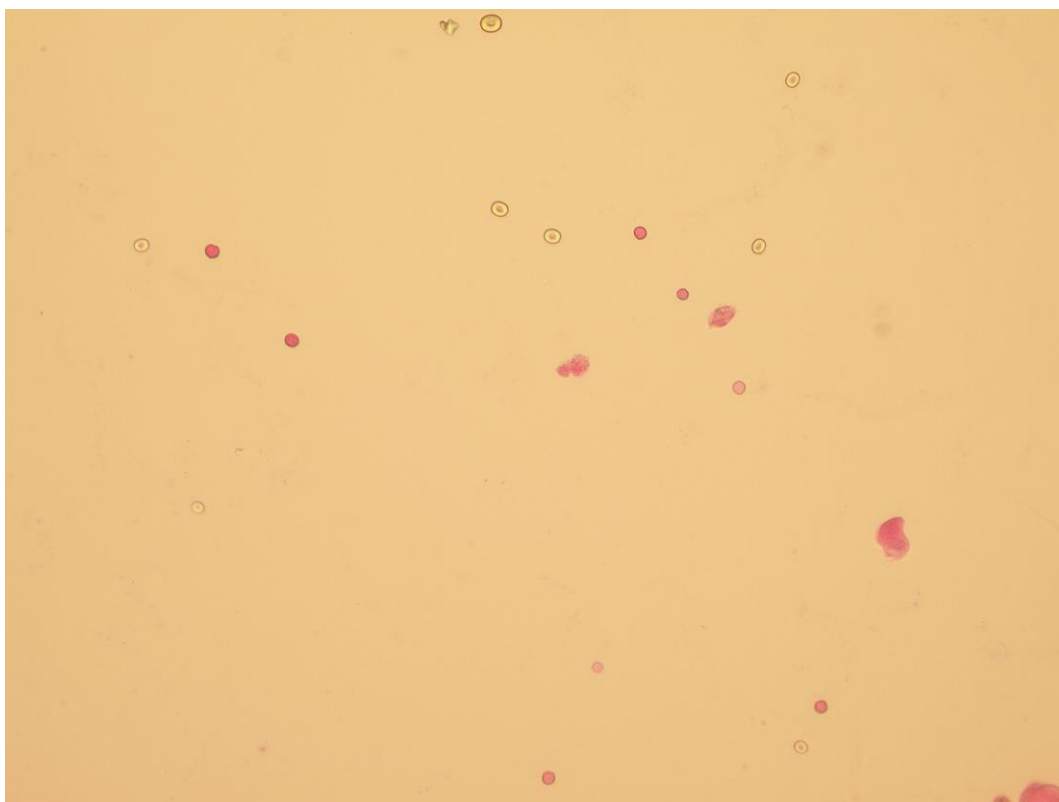
Erythrocyty a kvasinky vedle sebe

Erytrocyty x oxaláty

Jsou-li v močovém nálezu vedle sebe erytrocyty a oxaláty, bývá je obtížné z důvodu jejich podobné velikosti v automatickém analyzátoru správně odlišit. Týká se to především monohydrátu oxalátu vápenatého. Erytrocyty se barví růžově, oxaláty se nebarví, takže v močovém sedimentu lze krystalickou strukturu oxalátů rozlišit.



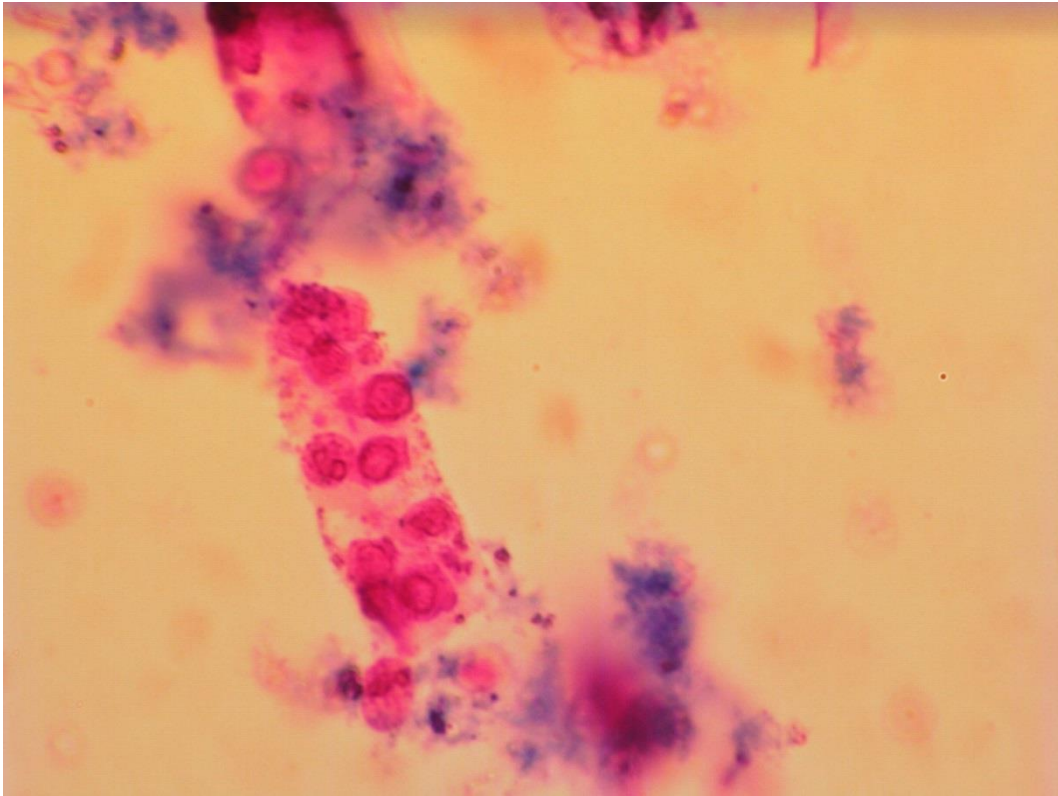
Krystaly mono a dihydrátů oxalátu vápenatého vedle erythrocytů automaticky zařazené do kategorie erythrocytů



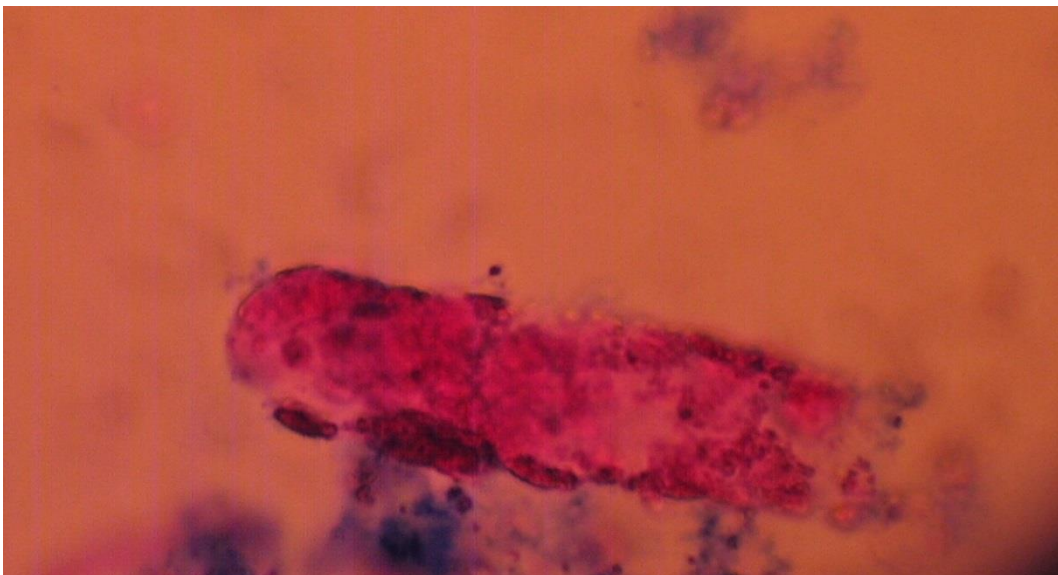
Krystaly monohydrátu oxalátu vápenatého vedle erythrocytů

Postupný vývoj patologických válců

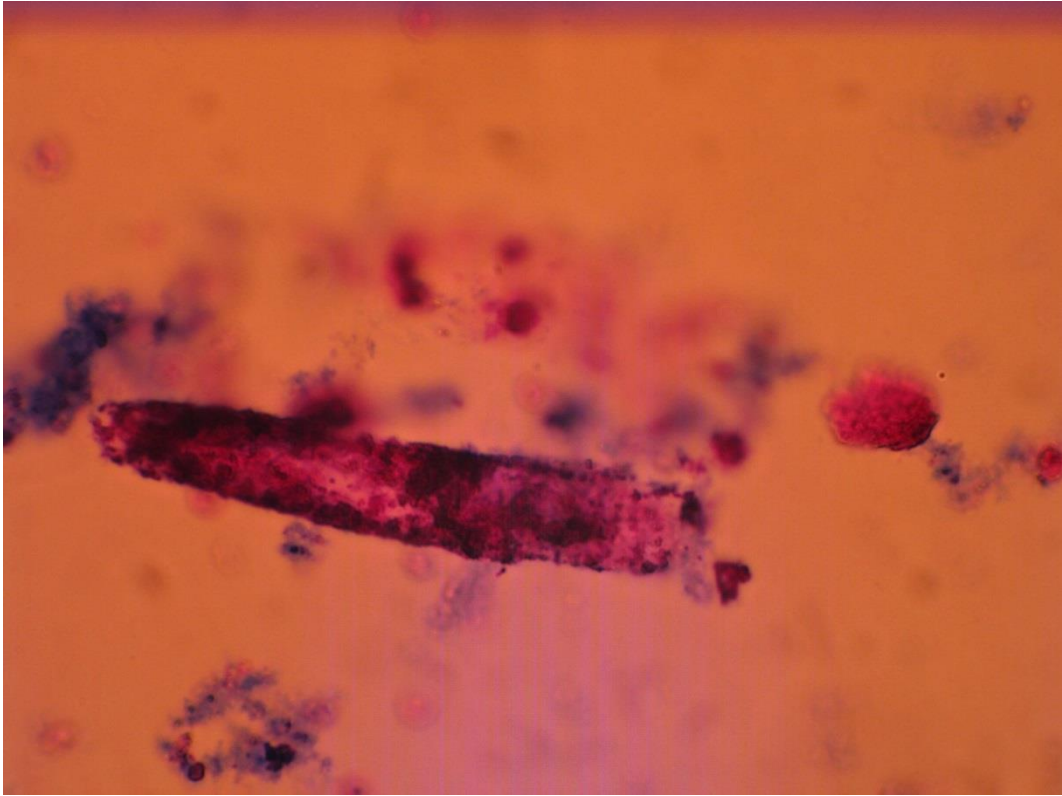
Výjimečně lze v jednom nálezu vedle sebe pozorovat všechna vývojová stádia válců.



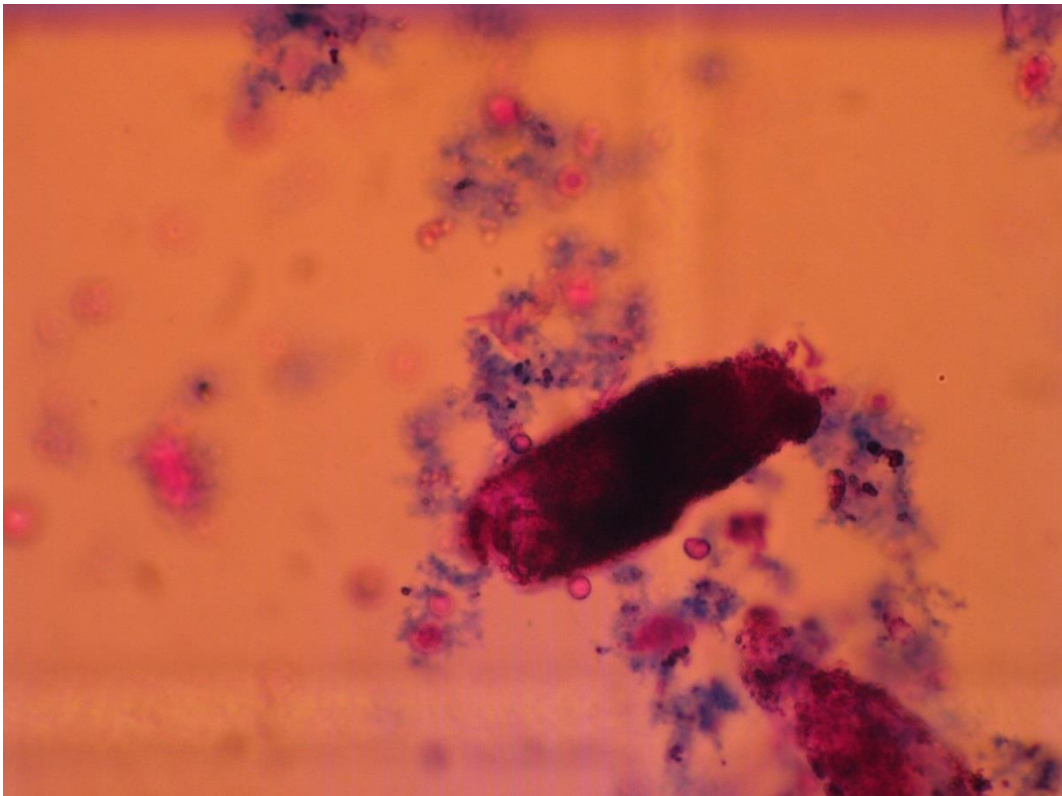
Buněčný válec



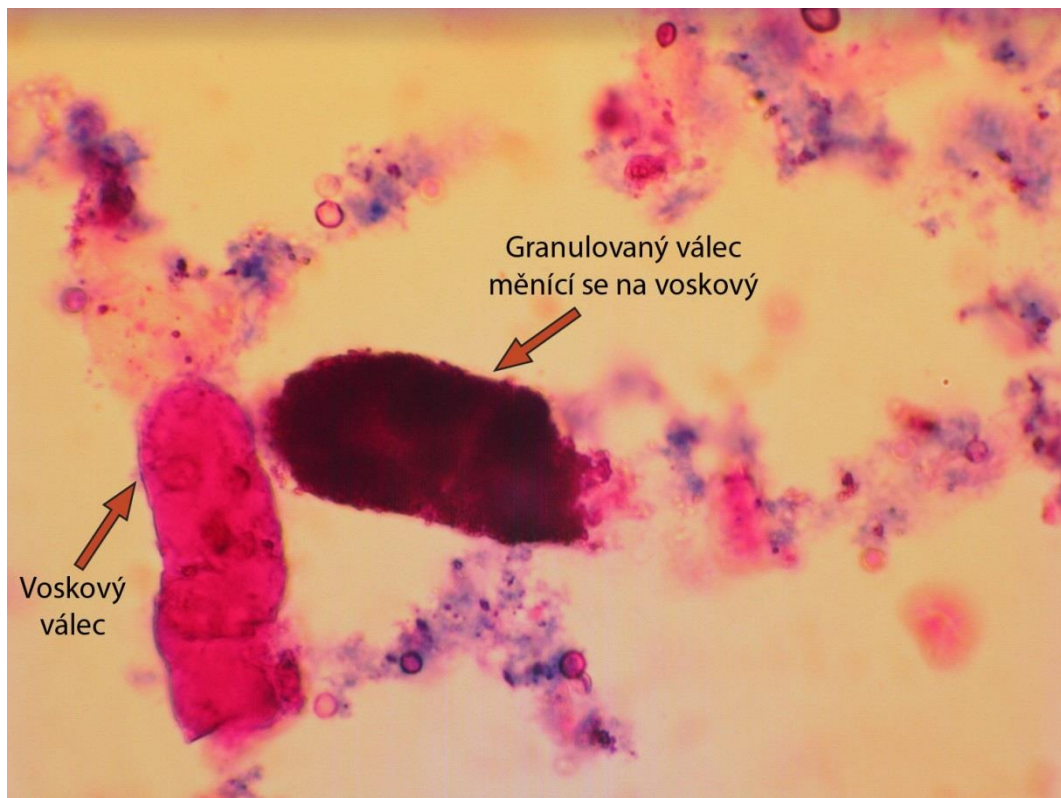Přechodné stádium válce z buněčného na granulovaný (zvětšeno 600×)



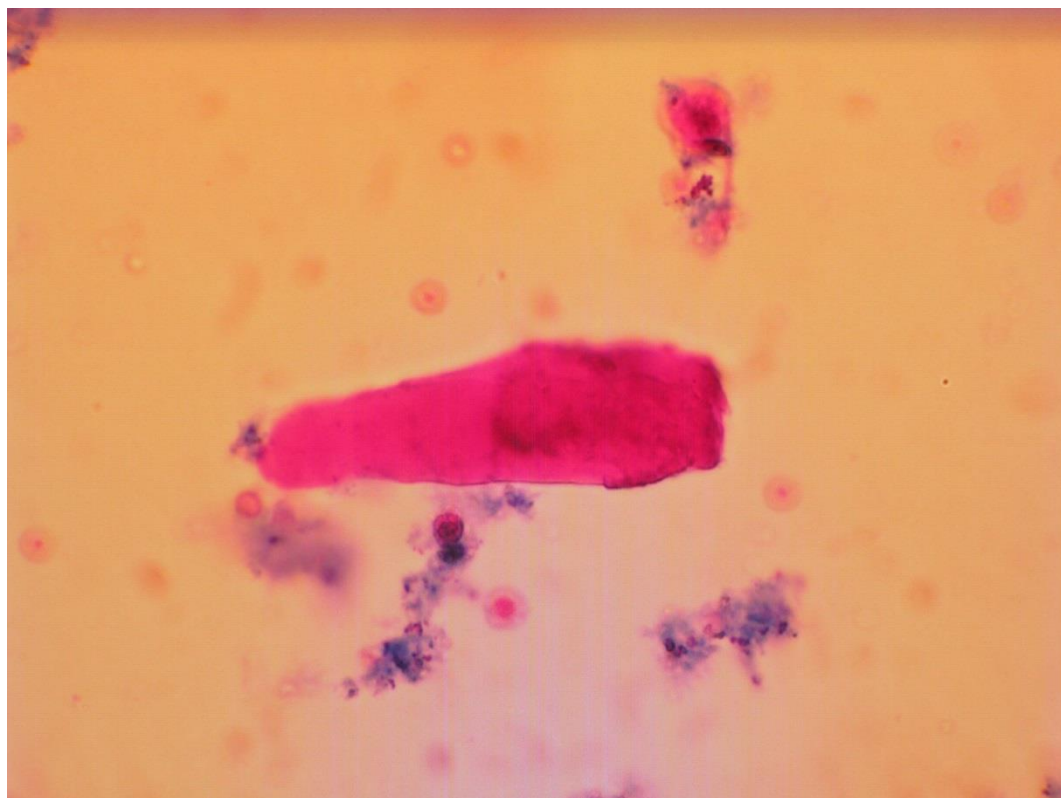Přechodné stádium válce z buněčného na granulovaný



Granulovaný válec



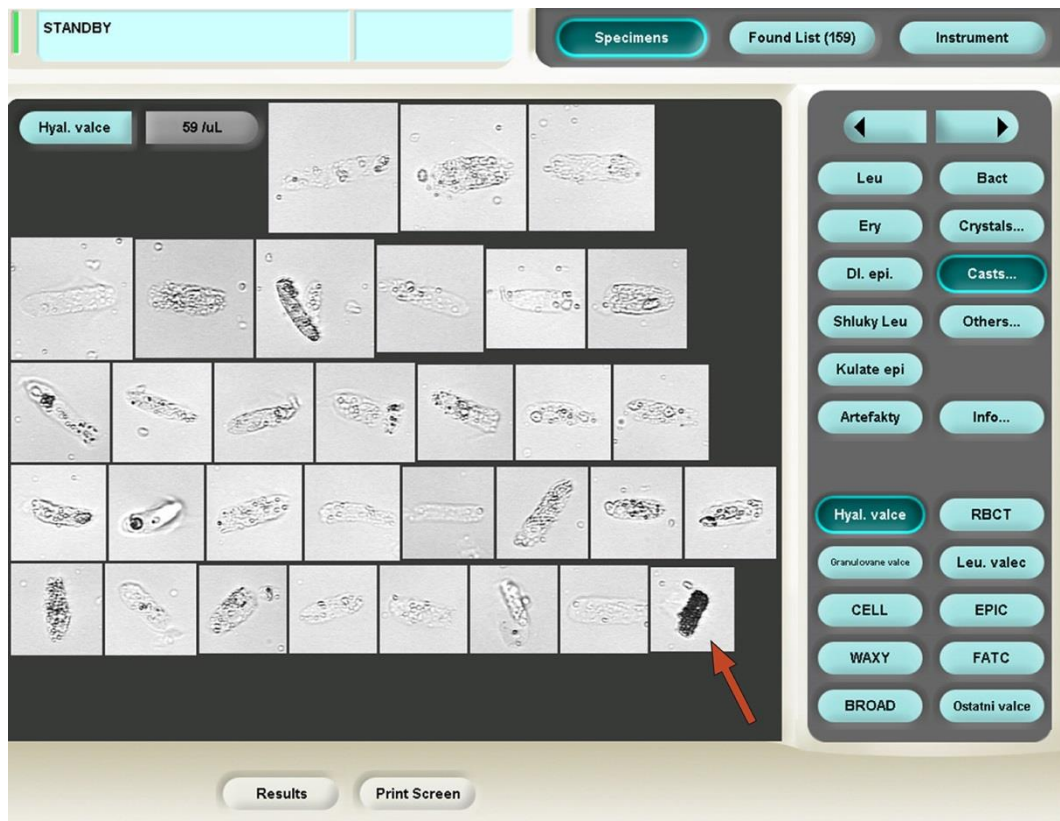
Přechodné stádium válce z granulovaného na voskový a voskový válec



Voskový válec

Nález u diagnózy nefrotický syndrom

Tukové částice ve vzorku moči považujeme za výjimečný a závažný nález. Uvedené elementy byly nalezeny u pacienta s nefrotickým syndromem.

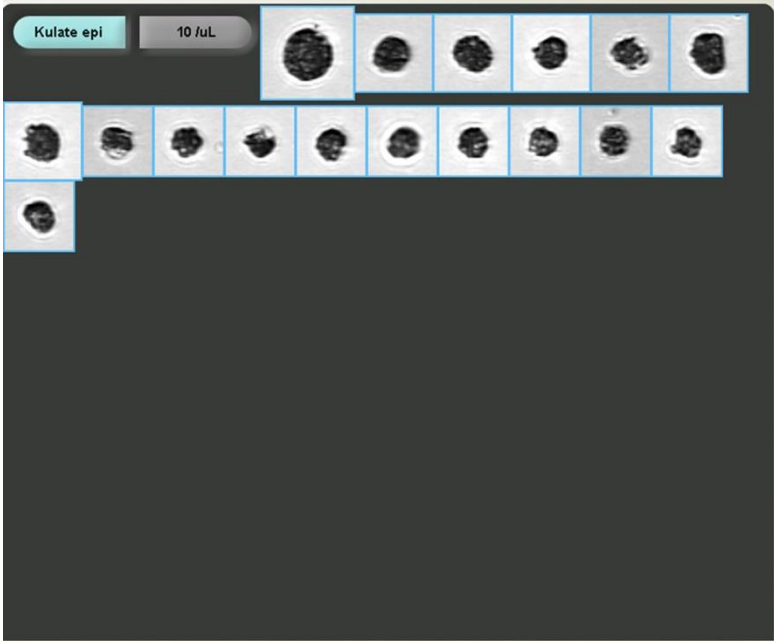


Hyalinní válce s tukovými kapénkami a tukový válec (šipka)

STANDBY

Specimens Found List (123) Instrument

Kulate epi 10 /uL



Leu Bact
Ery Crystals...
Dl. epi. Casts...
Shluky Leu Others...
Kulate epi
Artefakty Info...

<<Released>>
8402730275
2012-02-01 09:19:10
6/3(412618)
1:1

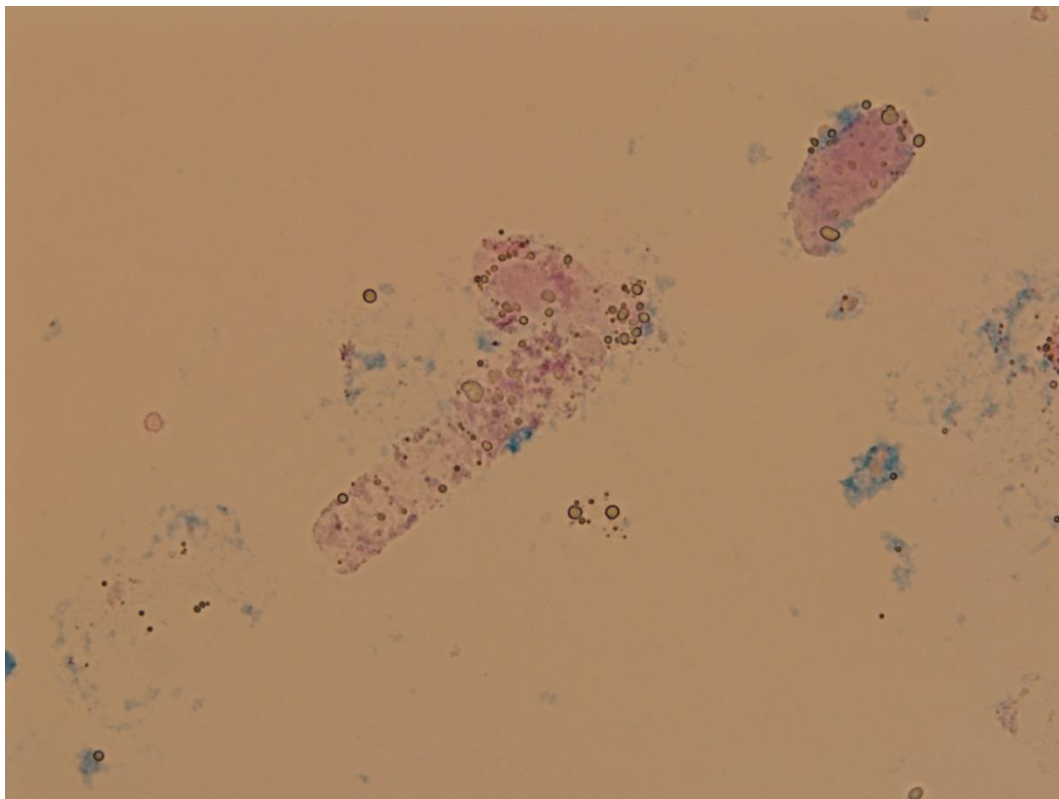
All Small Particles: 18673uL

H	GLU	Normal
	PRO	+4
	BIL	-
	URO	Normal
	PH	6.5
H	Krev	+3
	HET	-
	NIT	Negative
H	LEU	+1
H	CLA	Turbid
	SPGR	1.017
	COL	Yellow

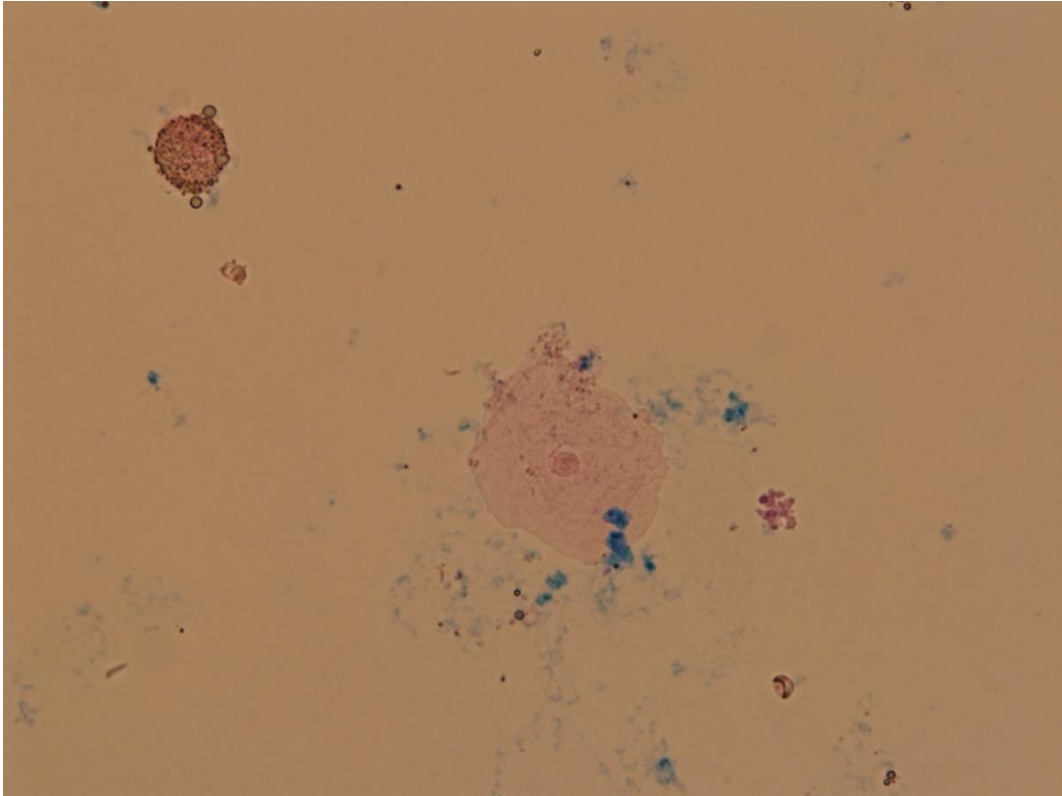
Cleared flags:
HIGH CONCENTRATION
Possible Amorphous

Results Print Screen

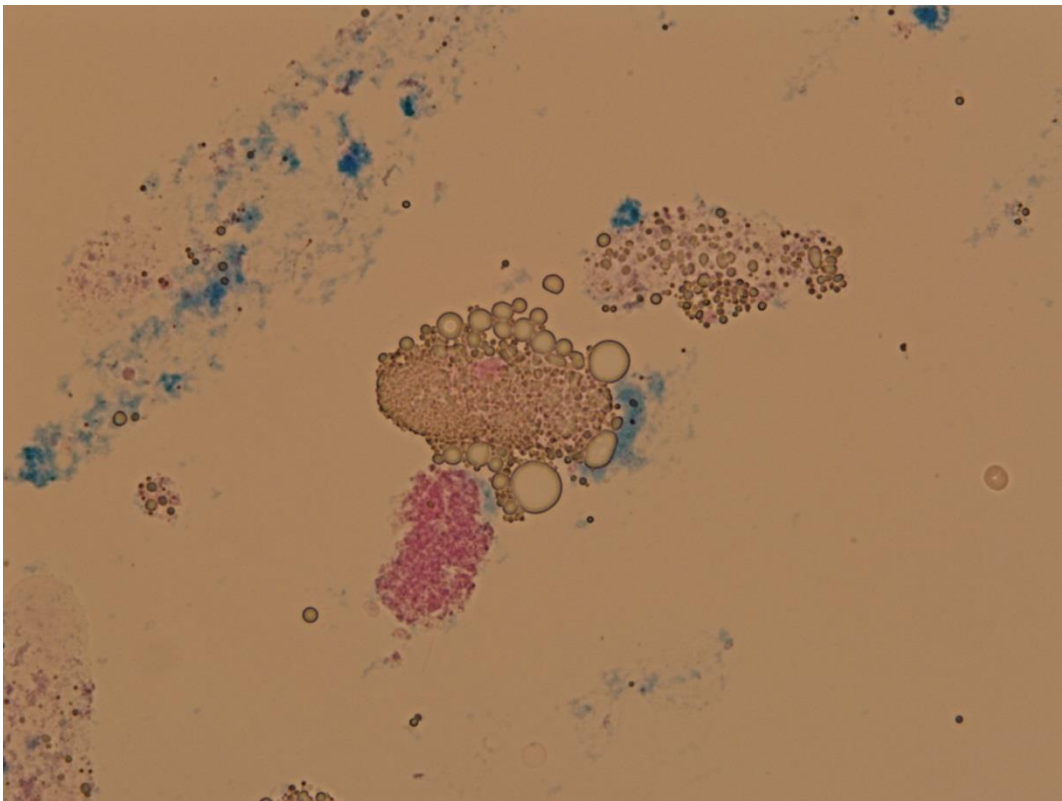
Makrofágy s tukovými kapénkami



Hyalinní válec s tukovými kapénkami



Plochá epitelie a makrofág s tukovými kapénkami



Tukový válec a tukové kapénky

Elementy v hypotonické moči

V hypotonické moči pacienta s akutním zánětem močového měchýře byly po úmyslném zavodňování nalezeny „třpytivé buňky“ – neutrofilní granulocyty vykazující Brownův pohyb cytoplazmatických granul. U některých buněk došlo k prasknutí buněčné membrány a částečnému vylití cytoplasmy. Takovým buňkám se někdy říká „okřídlené leukocyty“.

Vedle leukocytů jsou na fotografiích zachyceny také nafouklé erythrocyty, které se jim velikostí vyrovnají. Na automatickém analyzátoru iQ 200 byly některé z těchto erythrocytů vzhledem k jejich velikosti nesprávně zařazeny do kategorie leukocyty.

MEASURE

Specimens Found List (201) Instrument

Erythrocyt

Leu 293 /uL

Leu Bakterie

Ery Crystals...

DI. epi. Casts...

Shluky Leu Others...

Kulate epi

Artefakty Info...

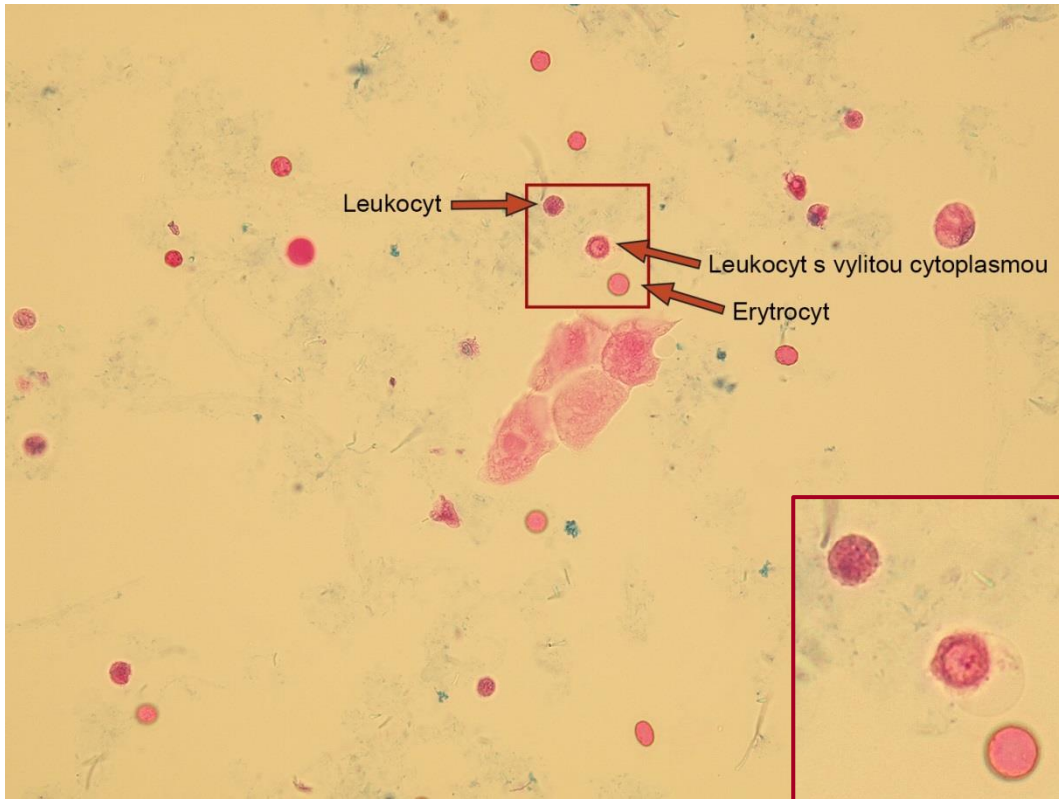
<<Released>>
E044595A1L
2014-10-06 08:17:34
0/6(528284)
1:1

All Small Particles: 4539/uL

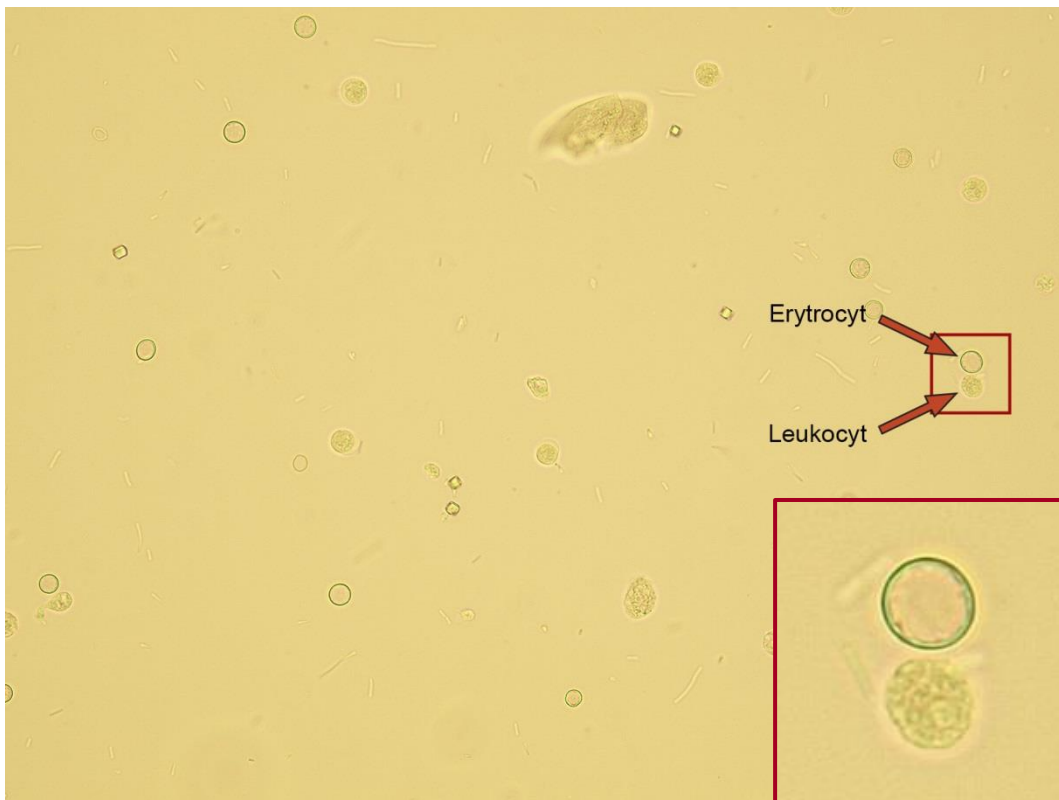
H	GLU	Normal
H	PRO	+1
	BIL	-
	URO	Normal
	PH	6.0
H	Krev	+2
	KET	-
	NH	Negative
H	LEU	+1
H	CLA	Turbid
	SPGR	1.021
	COL	Yellow

Leukocyt s vylitou cytoplasmou

Leukocyty (třpytivé buňky) a erythrocyty zařazené v kategorii leukocytů



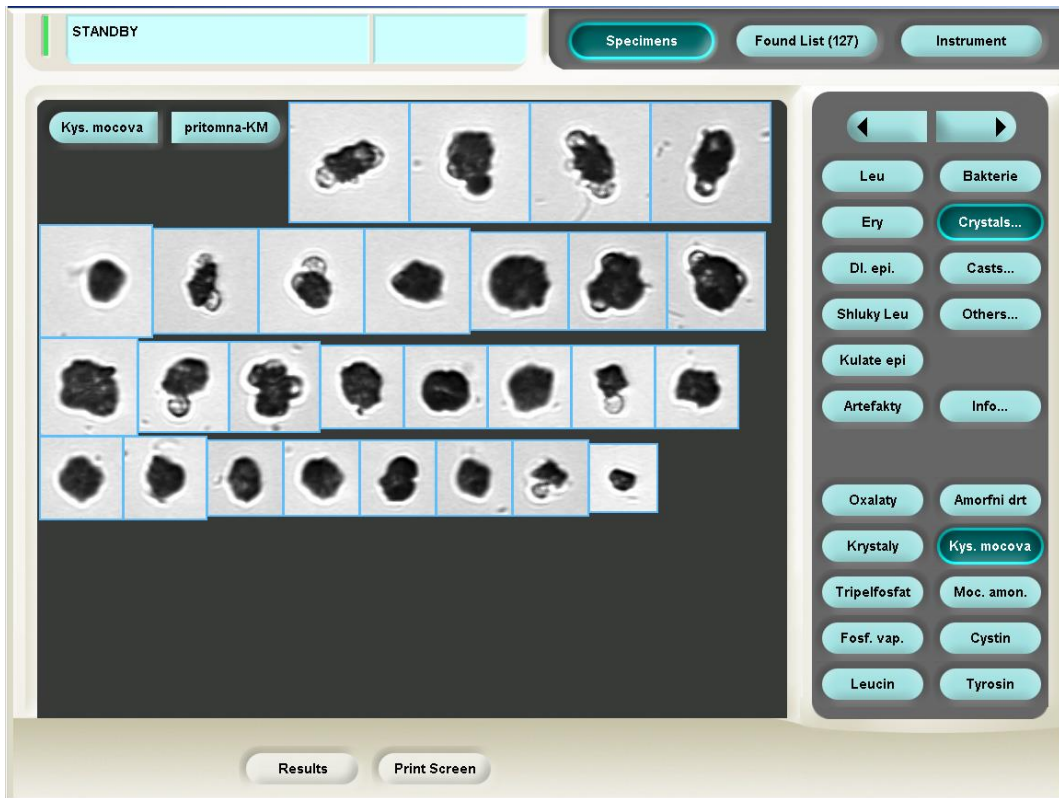
Leukocyty (třpytivé buňky) vedle erytrocytu



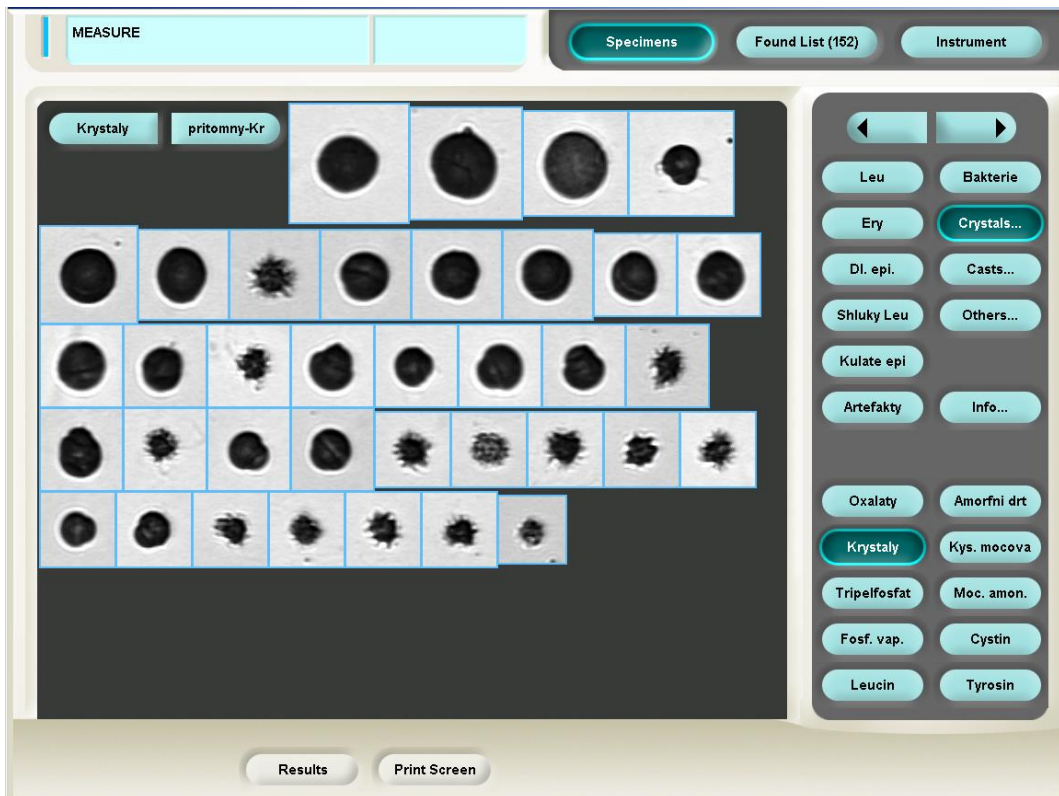
Leukocyty (třpytivé buňky) vedle erytrocytu

Obtížně rozlišitelné kulaté částice

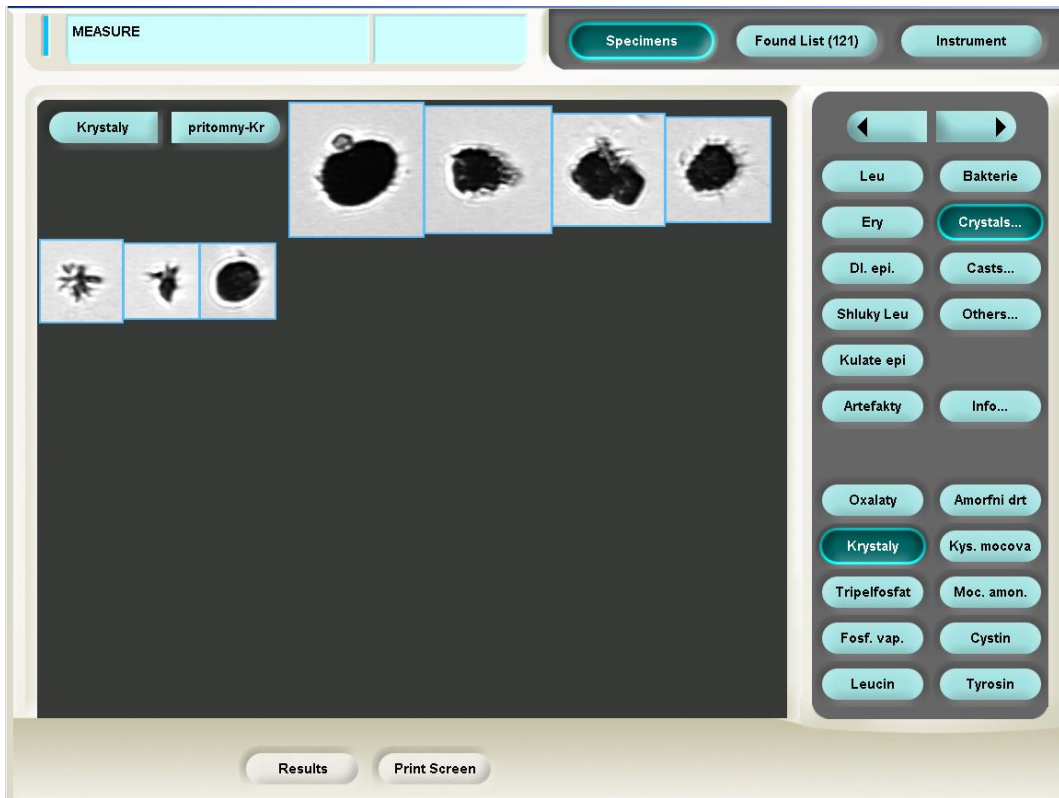
Při automatické mikroskopické analýze může dojít k nálezů útvarů připomínající velké černé koule. Takovéto útvary mívají různý původ. Většinou se jedná o některý druh krystalů, případně o méně obvyklé buňky. K identifikaci využijeme chemické vyšetření diagnostickými proužky a mikroskopii barveného sedimentu.



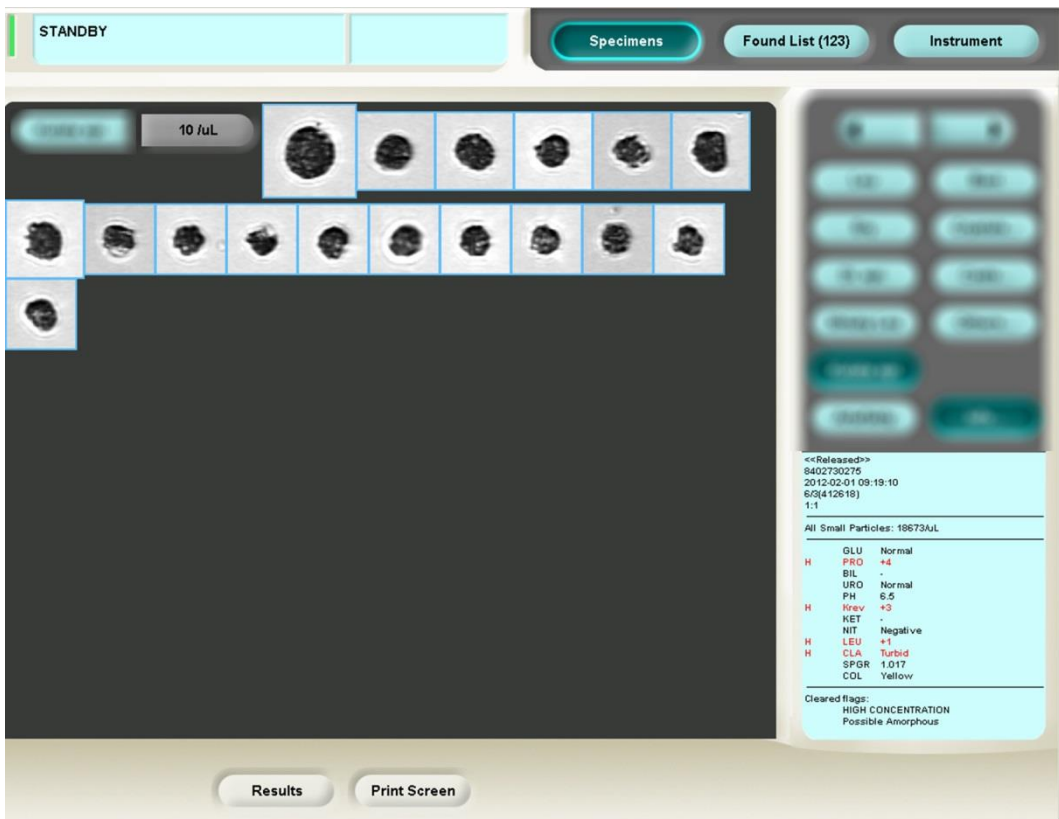
Kyselina močová



Krystaly bilirubinu



Močan amonný



Makrofág s tukovými kapénkami

Vzorek kontaminovaný stolicí

Při analýze moče na přístroji IQ 200 se v kategorii dlaždicové epitelie mezi skutečnými epitelii objevily tmavé nepravidelné útvary. Z následného vyšetření pod mikroskopem vyplynulo, že se jedná o částičky stolice. Ke kontaminaci moče stolicí může vzácně dojít např. u pacientů s píštělí do močového měchýře.

STANDBY

Specimens Found List (117) Instrument

Dl. epi. 185 /uL

Leu Bakterie
Ery Crystals...
Dl. epi. Casts...
Shluky Leu Others...
Kulate epi
Artefakty Info...

<<Released>>
6404753392
2014-10-17 09:38:28
0/6(52801)
1:1

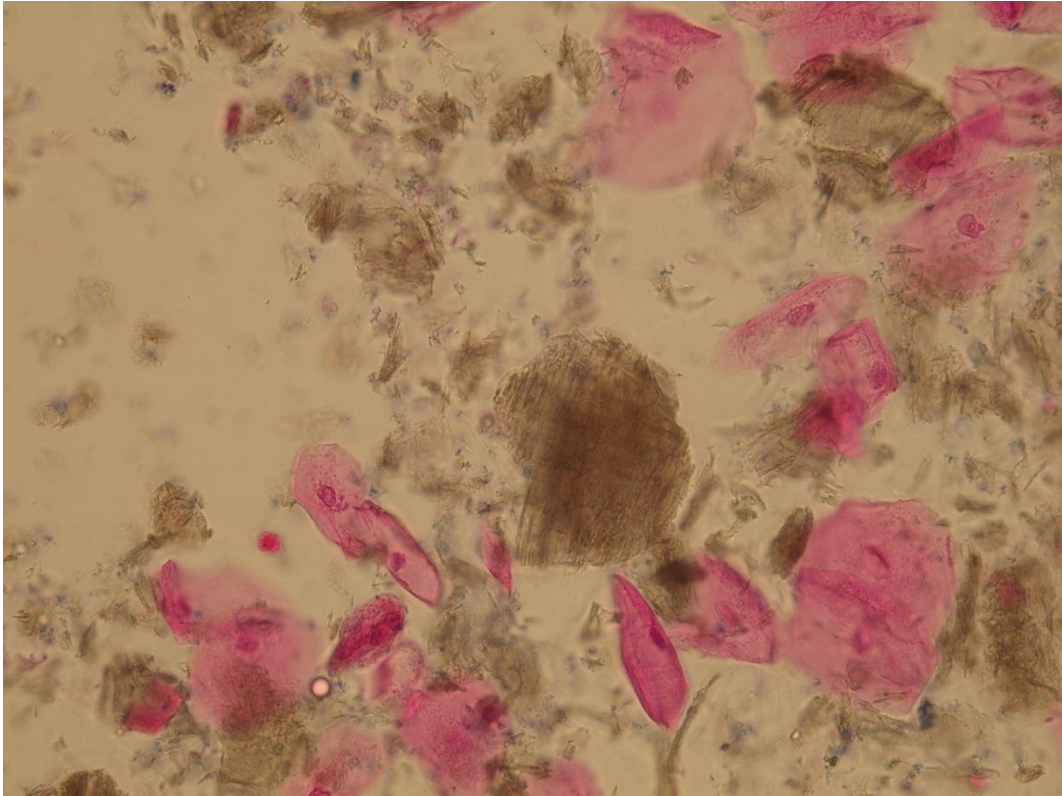
All Small Particles: 66515/uL

H GUU +
H PRO +1
BIL -
URD Normal
PH 6.0
H Krev +
KET -
NIT Negative
LEU 0 Leu/uL
H CLA Ex. Turbid
H SPGR 1.033
COL Yellow

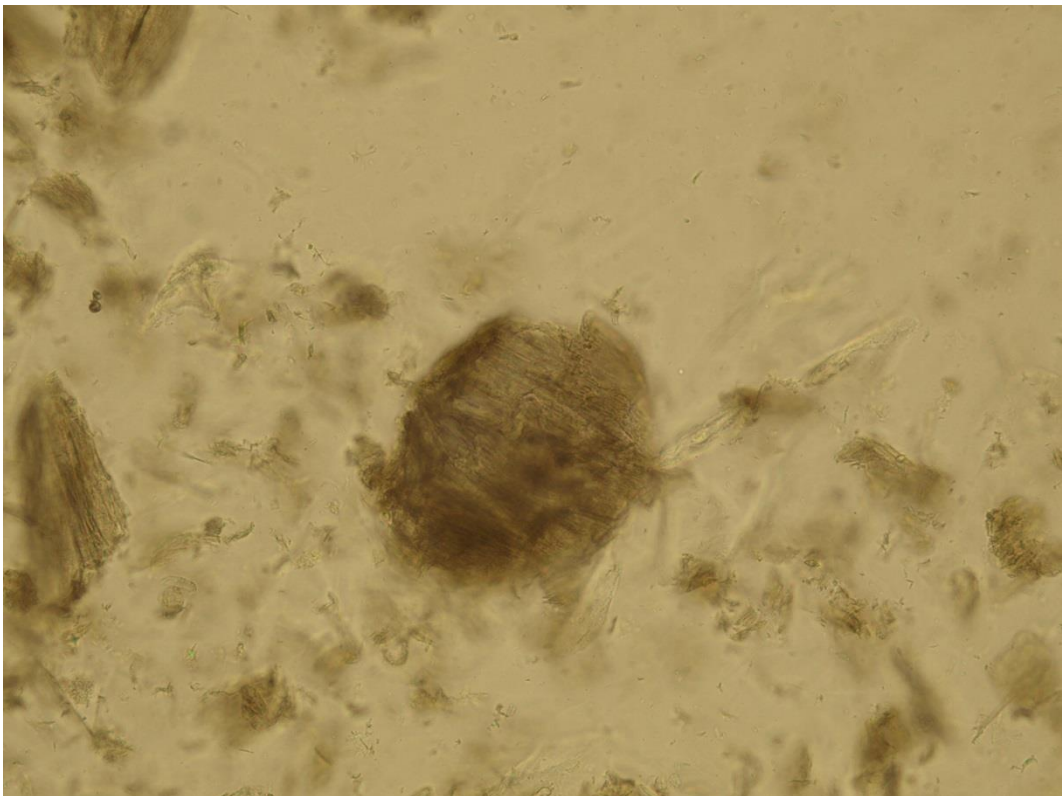
Cleared flags:
HIGH CONCENTRATION
Possible Amorphous

Results Print Screen

Stolice (tmavé útvary) zařazená mezi epitelii



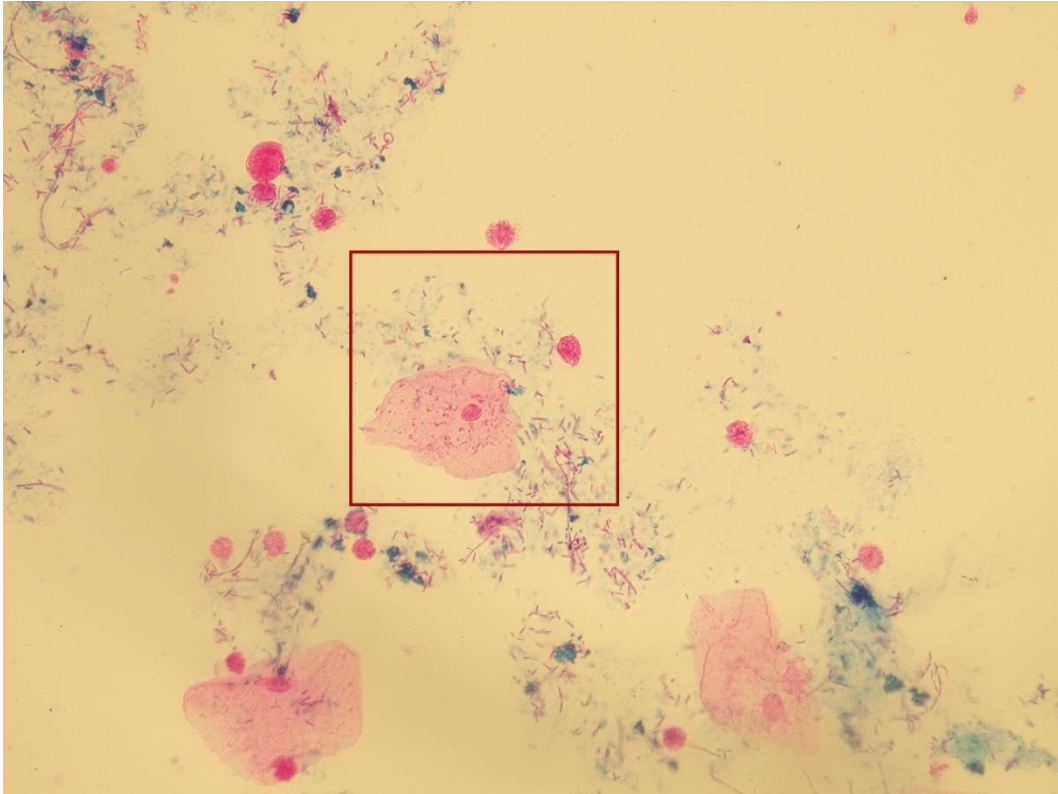
Kousky stolice (hnědé útvary) mezi dlaždicovými epitelii



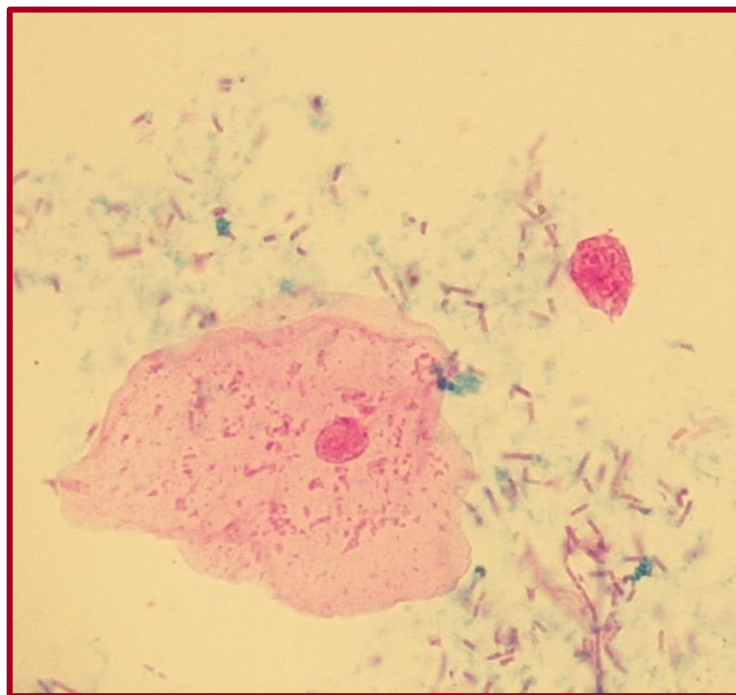
Kousky stolice

Intracelulární bakterie

U pacientů s infekcí močových cest je možné pozorovat bakterie uvnitř epitelíí pocházejících z močového měchýře. Nejčastěji se jedná o *E. coli*. Při nedostatečné antibiotické léčbě mohou zůstat bakterie uvnitř buňky i v případech, kdy vně buňky již vymizely.



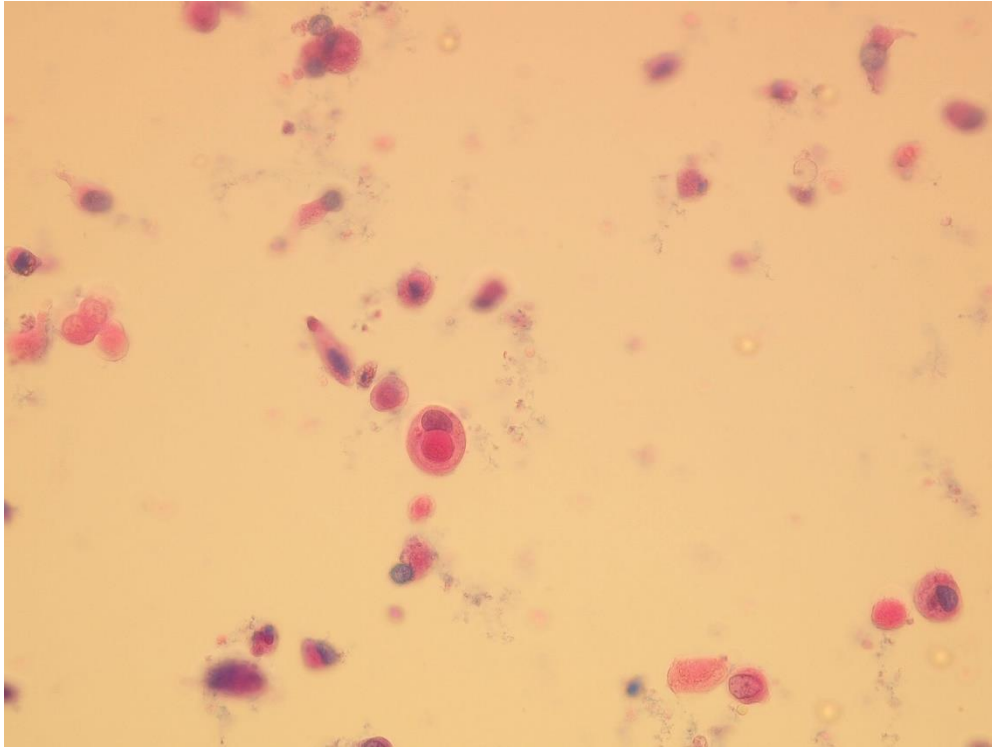
Bakterie uvnitř dlaždicové a přechodné epitelie



Bakterie uvnitř dlaždicové a přechodné epitelie – výřez z obrázku výše

Atypické buňky

Při mikroskopické analýze moči se mohou čas od času objevit atypické buňky. V uvedeném případě se patrně jednalo o buňky epiteliálního původu různých tvarů a velikostí s větším počtem jader. Na nález je vhodné upozornit ordinujícího lékaře. U pacienta byl diagnostikován karcinom močového měchýře.



Atypické buňky

Obsah

Úvodem	2
Erythrocyty	3
Leukocyty.....	9
Epitelie.....	18
Dlaždicové epitelie	18
Buňky přechodného epitelu	22
Renální tubulární epitelie	27
Válce	33
Hyalinní válce	33
Buněčné válce	37
Granulované válce.....	45
Voskové válce	49
Tukové válce.....	53
Bakteriální válce	55
Pseudoválce.....	58
Mikroorganizmy	62
Bakterie	62
Kvasinky.....	67
Krystaly	71
Oxaláty.....	72
Kyselina močová.....	75
Močan amonný.....	81
Tripelfosfát	84
Fosforečnan vápenatý.....	91
Bilirubin	96
Cystin	99
Amorfní drť.....	102
Tukové částice	105
Hlen	107
Spermie	109

Atrefakty.....	113
Zajímavé nálezy	117
Erytrocyty x kvasinky	117
Erytrocyty x oxaláty	119
Postupný vývoj patologických válců.....	121
Nálezy u diagnózy nefrotický syndrom	124
Elementy v hypotonické moči	127
Obtížně rozlišitelné kulaté částice.....	129
Vzorek kontaminovaný stolicí	132
Intracelulární bakterie	134
Atypické buňky	135
Obsah.....	136