

**MASARYKOVA UNIVERZITA**

**LÉKAŘSKÁ FAKULTA**

KLINIKA POPÁLENIN A PLASTICKÉ CHIRURGIE

FAKULTNÍ NEMOCNICE BRNO

**MASARYKOVA  
UNIVERZITA**

**MUNI  
LÉKAŘSKÁ  
FAKULTA**

**MIKROVASKULÁRNÍ REKONSTRUKCE DEFEKTŮ V OBLASTI  
HLAVY**

Habilitační práce

**MUDr. Petr Šín, Ph.D., MBA**

Brno 2022

## **Abstrakt**

**Úvod:** Rozsáhlé defekty měkkých tkání nebo kostí různé etiologie jsou vždy výzvou pro plastického chirurga. Mikrovaskulární rekonstrukce rozsáhlých defektů v oblasti hlavy je v současné době zlatým standardem, vyžaduje stabilní mikrochirurgický tým a multidisciplinární přístup.

**Cíle:** Cílem této habilitační práce bylo přehledně prezentovat základní rekonstrukční mikrovaskulární techniky rozsáhlých měkkotkáňových defektů hlavy a kostních defektů mandibuly, sumarizovat výsledky mikrovaskulárních rekonstrukcí těchto defektů provedených autorem práce za posledních 5 roků, prezentovat modelový příklad rekonstrukce mandibuly volnou vaskularizovanou fibulou s využitím 3D plánování a vytvořit doporučení optimalizované techniky pro klinickou praxi plastické chirurgie.

**Metody:** Byly analyzovány indikace, průběhy a výsledky mikrovaskulární rekonstrukce rozsáhlých defektů v oblasti hlavy řešených volnými laloky u 27 pacientů na Klinice popálenin a plastické chirurgie FN Brno v letech 2015 - 2020. Dále byl studován soubor 14 pacientů po mikrovaskulární rekonstrukci defektů v oblasti mandibuly s okamžitou rekonstrukcí volnou vaskularizovanou fibulou pomocí 3D virtuálního plánování a konvenční metodou.

**Výsledky:** Úspěšnost námi provedených mikrochirurgických měkkotkáňových lalokových plastik uvedených v prvním souboru pacientů je 96,29 %. U provedených rekonstrukcí mandibuly ve druhém souboru pacientů jsme měli možnost srovnat pouze jednoho pacienta (konvenční technika) vs. 13 pacientů (virtuální plánování) a zjistili jsme markantní zkrácení perioperačních časů a souvisejících pooperačních komplikací.

**Závěr:** Tato habilitační práce předkládá variabilitu volných, námi nejčastěji používaných laloků v rekonstrukci měkkotkáňových defektů v oblasti hlavy a také kostních defektů v oblasti mandibuly. Důraz je kladen také na pokrokové medicínské metody v oblasti bioinženýrství, které jsou implantovány do každodenní praxe na poli rekonstrukčních technik mandibuly.

**Klíčová slova:** defekty hlavy, defekty mandibuly, mikrovaskulární rekonstrukce, volná vaskularizovaná fibula, virtuální 3D plánování

## **Abstract**

**Introduction:** Extensive defects of soft tissues or bones of various aetiology always represent a challenge for plastic surgeon. At present, microvascular reconstructions of extensive head defects is a gold standard, it needs stable microsurgery team and multidisciplinary approach.

**Aims:** Aims of this habilitation thesis were to overview basic reconstruction microvascular techniques of extensive soft tissues defects of head and mandibular defects, to summarize the results of microvascular reconstructions of these defects performed by the author during last 5 years, to present model example of mandibular reconstruction by free vascularised fibula using 3D planning, and to suggest optimised technique for clinical practice of plastic surgery.

**Methods:** Indications, courses and results of microvascular free flaps reconstructions of extensive defects in the area of head were analysed, in 27 patients of Clinic of burns and plastic surgery of Faculty Hospital Brno, within 2015 - 2020. Next, study of 14 microvascular reconstructions of mandibular defects with immediate reconstruction by free vascularized fibula based on 3D virtual planning and by conventional method was performed.

**Results:** Success rate of microsurgery soft-tissues flap operations in the first study was 96.29 %. In the study of mandibular reconstructions, 13 patients operated with help of virtual planning could be compared with only one patient who underwent surgery by conventional technique. However, marked shortening of peri-operation times and associated post-operation complications was observed.

**Conclusion:** This habilitation thesis presents variability of free flaps, most often used by our team in reconstructions of both soft-tissue defects in area of head and bone defects in the mandibular area. This work emphasises progressive methods introduced by biomedical engineering, which are implanted into routine practice in the field of mandibular reconstruction techniques.

**Keywords:** head defects, mandibular defects, microvascular reconstruction, free vascularized fibula flap, virtual 3D planning

Prohlašuji, že jsem habilitační práci vypracoval samostatně s využitím zdrojů uvedených v soupisu literatury.

.....

podpis autora

## Poděkování

V úvodu práce bych chtěl poděkovat přednostovi Kliniky popálenin a plastické chirurgie prof. MUDr. Pavlu Brychtovi, CSc. za pomoc a vstřícnost při zavádění nejenom „nových“ mikrochirurgických rekonstrukcí na našem pracovišti. Velké poděkování patří také všem, kteří jsou součástí multidisciplinárního týmu (lékařům, sestřám, instrumentářkám i nelékařskému personálu Kliniky popálenin a plastické chirurgie, Kliniky ústní, čelistní a obličejové chirurgie, Oddělení ORL a Kliniky anesteziologie a resuscitace FN Brno), jež se věnuje právě rekonstrukcím rozsáhlých měkkotkáňových i kostních defektů v oblasti hlavy a krku. Z tohoto týmu bych rád jmenovitě poděkoval doc. MUDr. Oliveru Bulikovi, Ph.D., MUDr. et MUDr. Zdeňku Daňkovi, Ph.D. a MDDr. et MUDr. Jiřímu Blahákovi, Ph.D. z Kliniky ústní, čelistní a obličejové chirurgie a MUDr. Radku Pejčochovi z Oddělení ORL FN Brno za pomoc a cenné připomínky při psaní této práce.

Z akademické půdy si poděkování zaslouží prof. MUDr. Marie Nováková, Ph.D. za pomoc při formálním zpracování mé práce.

Dále bych velmi rád poděkoval mé rodině a partnerce Alici za podporu, pomoc a poskytnutí podmínek k mému profesnímu růstu.

## **OBSAH**

<i>Předmluva</i>	8
<b>1 Úvod</b>	<b>9</b>
<b>2 Cíle práce</b>	<b>10</b>
<b>3 Teoretická část</b>	<b>11</b>
<b>3.1 Rekonstrukční techniky defektů kůže a měkkých tkání hlavy obecně</b>	<b>12</b>
<b>3.2 Mikrovaskulární rekonstrukce defektů kůže a měkkých tkání hlavy</b>	<b>13</b>
3.2.1 Indikace	13
3.2.2 Příjmové cévy	14
3.2.3 Výběr typu volného laloku	14
3.2.3.1 Volný „čínský předloketní lalok“- radial forearm flap-RFF	16
3.2.3.2 Volný lalok anterolateral thigh flap- „anterolaterální stehenní lalok“-ALT	17
3.2.3.3 Volný lalok musculus serratus anterior-MSA	18
3.2.3.4 Volný lalok musculus latissimus dorsi-MLTD	19
<b>3.3. Rekonstrukce mandibuly obecně</b>	<b>20</b>
3.3.1 Historie	21
3.3.2 Druhy rekonstrukcí	22
3.3.2.1 Avaskulární kostní štěp	23
3.3.2.2 Stopkované osteomyokutánní laloky	23
3.3.2.3 Volné vaskularizované laloky	24
<b>3.4 Volná fibula v rekonstrukci mandibuly</b>	<b>29</b>
3.4.1 Historické a anatomické poznámky	29
3.4.2 Fibula jako kompozitní lalok	30

3.4.3 Konvenční technika rekonstrukce mandibuly volnou fibulou	31
3.4.5 3D virtuální plánování a řezací šablony v rekonstrukci mandibuly volnou fibulou	31
3.4.6 Komplikace	32
3.4.7 Morbidita donorského místa	32
<b>4 Praktická část</b>	<b>33</b>
<b>4.1 Materiál a metody I</b>	<b>34</b>
<b>4.2 Materiál a metody II</b>	<b>36</b>
<b>5 Výsledky</b>	<b>37</b>
<b>5.1 Výsledky I</b>	<b>37</b>
<b>5.2 Výsledky II</b>	<b>50</b>
<b>5.3 Modelový příklad rekonstrukce – náš obecný postup</b>	<b>53</b>
5.3.1 Předoperační příprava pacienta	53
5.3.2 3D plánování a příprava řezacích šablon	54
5.3.3 Perioperační fáze, vlastní rekonstrukce	58
5.3.4 Pooperační péče, sledování, komplikace	63
<b>6 Diskuze</b>	<b>65</b>
<b>7 Závěr</b>	<b>75</b>
<b>8 Soupis literatury a pramenů</b>	<b>76</b>
<b>9 Seznam zkratk</b>	<b>87</b>
<b>10 Seznam obrázků</b>	<b>88</b>
<b>11 Seznam tabulek</b>	<b>91</b>

## *Předmluva*

Plastická chirurgie v sobě snoubí prvky rekonstrukční a estetické medicíny. Jejím cílem je mimo jiné navrátit chybějící funkci částí lidského těla s důrazem na přirozený estetický výsledek. U závažnějších rekonstrukčních případů se neobejdeme bez použití mikrochirurgických postupů, jež jsou mnohdy povýšeny na „umění“. Mikrochirurgie vyžaduje nejenom mnohaleté zkušenosti a trpělivost operátora a celého mikrochirurgického týmu a zázemí daného pracoviště, ale často je nutný také multidisciplinární přístup.

Jsem velmi rád, že jsem mohl stát u rozvoje stabilního mikrochirurgického programu na Klinice popálenin a plastické chirurgie Fakultní nemocnice Brno, který se věnuje rekonstrukcím prsu, rekonstrukcím (převážně) posttraumatických defektů dolních končetin vedoucích k jejich záchraně před amputací, ale také rekonstrukcím v orofaciální oblasti v rámci onkochirurgické problematiky. Naše pracoviště nám poskytuje podmínky a možnosti multioborové spolupráce, která je v mnoha případech nezbytná v péči o takto medicínsky náročné pacienty. Zároveň nám ale také umožňuje využívání a zavádění nových metod a technologií, a to nejen v rámci mikrochirurgie. Díky tomu můžeme „držet krok“ se světovými pracovišti.

Ne vždy však novinky v medicínském pokroku vedou k očekávaným pozitivním výsledkům, vnímaným jak subjektivně pacientem, tak objektivně operátorem. Proto je velmi důležité shrnout výsledky našeho dosavadního snažení v dané oblasti, „ohlédnout se zpět“ a zaměřit se na nedostatky, komplikace či subjektivní stesky pacienta a snažit se o jejich eliminaci v dalších operačních výkonech. Proto se ve své práci věnuji přehledu nejnáročnějších technik a jejich výsledků užívaných v rekonstrukci rozsáhlých defektů v oblasti hlavy, které jsou dnes již standardní součástí naší klinické praxe.



## 1 Úvod

Hlava a zejména obličej tvoří estetickou a funkční dominantu lidského těla. Jakýkoliv rozsáhlý defekt v této oblasti je pro pacienta z obou hledisek mutilující.

Rozsáhlé defekty měkkých tkání nebo defekty kostní ať už traumatického, posttraumatického (pseudoartrózy), tumorózního, kongenitálního či jiného (osteoradionekrózy) původu jsou vždy výzvou pro rekonstrukční tým z řad ústních, čelistních a obličejových chirurgů, otorinolaryngologů, neurochirurgů a plastických chirurgů. Multidisciplinární přístup k této problematice za účelem dosažení uspokojivých estetických a funkčních výsledků je nezbytný.

Rekonstrukce defektů měkkých tkání se řídí, stejně jako u jiných defektů, tzv. „rekonstrukčním žebříkem“, tedy uzávěrem nejjednodušší možnou technikou (od přímé sutury až po rekonstrukci volnou lalokovou plastikou).

V rekonstrukci kostních defektů bylo historicky popsáno několik rekonstrukčních technik – kostní štěp, stopkované myokutánní laloky atd., nicméně rozvoj mikrochirurgie přinesl obrovský posun v léčbě i na poli rekonstrukce defektů skeletálního systému využitím volných vaskularizovaných kostí. Fibula ve formě volného laloku představuje univerzální metodu pro rekonstrukci rozsáhlých defektů kosti (mnohdy spojených i s defekty měkkých tkání) na různých anatomických lokalitách, a je tedy v dnešní době právem považována za zlatý standard v těchto indikacích.

Ve své habilitační práci bych rád vyzvedl indikační variabilitu volných muskulárních, muskulokutánních či fasciokutánních laloků, námi nejčastěji užívaných v rekonstrukci defektů v oblasti hlavy se zaměřením se na obličejovou část. Další součástí této práce je i přesný popis chirurgické rekonstrukční techniky odběru volné fibuly v rekonstrukci dolní čelisti. Snažil jsem se také poukázat na pokroky a nové trendy v rekonstrukcích tohoto typu, které moderní medicína nabízí (3

D virtuální plánování a využití tzv. „cutting guidů“ - řezacích šablon) a které se staly součástí naší klinické praxe s cílem zkrácení operačního výkonu a snížení perioperačních a pooperačních komplikací u našich pacientů, což komplexně ovlivňuje i kvalitu života daného jedince.

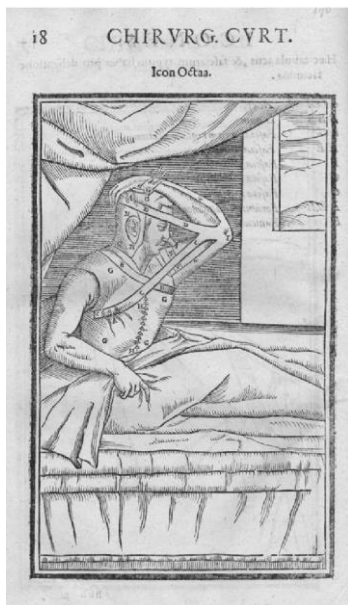## 2 Cíle práce

1. Podat ucelený přehled základních mikrovaskulárních rekonstrukčních technik rozsáhlých defektů kůže a měkkých tkání hlavy a kostních defektů mandibuly
2. Sumarizovat výsledky námi prováděných mikrovaskulárních rekonstrukcí v oblasti hlavy (defekty měkkých tkání, defekty kostní) v období 2015 - 2020
3. Předložit obecný postup – modelový příklad rekonstrukce mandibuly volnou vaskularizovanou fibulou s využitím 3D plánování a „cutting guidů“ a doporučit optimalizovanou, námi užívanou techniku pro klinickou praxi plastické chirurgie

### **3 TEORETICKÁ ČÁST**

### 3.1 Rekonstrukční techniky defektů kůže a měkkých tkání hlavy obecně

Velikost, charakter, hloubka a lokalizace měkkotkáňových defektů v oblasti hlavy a obličeje určuje i způsob plánované rekonstrukce daného defektu. Již historicky se řídí tzv. „rekonstrukčním žebříkem“, tedy využitím nejjednodušších a esteticky nejpříjemnějších technik - přímá sutura defektu, kožní transplantát (v oblasti obličeje štěp v plné tloušťce), nepřeborné množství místních posunů (VY posun, rotační či transpoziční lalok, „bilobed flap“) a jiné. Historicky asi nejznámější doloženou rekonstrukcí v oblasti obličeje je čelní lalok, jež byl využit k rekonstrukci defektu nosu a je v určitých indikacích dodnes používán. V minulosti se k vykrytí rozsáhlejších defektů využívaly také vzdálené laloky, které dočasně zůstávaly v kontinuitě s donorským místem. Nejznámějším typem této rekonstrukce je pažní lalok, (viz Obr. č. 1), který byl popsán italským chirurgem Tagliacozzim v r. 1957<sup>1</sup>.



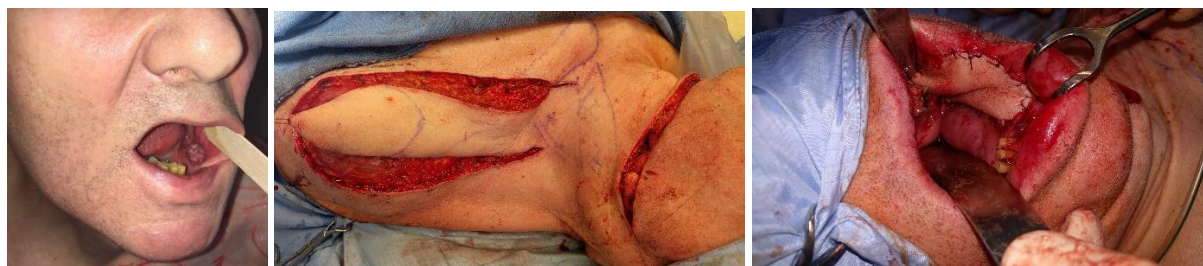Obr. č. 1: Rekonstrukce nosu pažním lalokem popsany Tagliacozzim. Převzato z [https://www.researchgate.net/figure/Gaspere-Tagliacozzi-De-Curtorum-Chirurgia-per-Insitionem-Venezia-Roberto-Meietti\\_fig1\\_260647026](https://www.researchgate.net/figure/Gaspere-Tagliacozzi-De-Curtorum-Chirurgia-per-Insitionem-Venezia-Roberto-Meietti_fig1_260647026)

V rámci rozvoje mikrochirurgických rekonstrukcí obecně upadaly vzdálené laloky postupně v zapomnění, nicméně v raritních indikacích je možné na ně myslet. V určitých indikacích se stále uplatňují i stopkované muskulární, muskulokutánní (např. m. pectoralis

---

<sup>1</sup> TOMBA, P et al. Gaspare Tagliacozzi, pioneer of plastic surgery and the spread of his technique throughout Europe in „De Curtorum Chirurgia per Insitionem“. *European Review for Medical & Pharmacological Sciences*. 2014, roč. 18, č. 4.

major, m. trapezius a jiné) nebo fasciální (např. fascia m. temporalis) či fasciokutánní (např. supraklavikulární) laloky (Obr. č. 2)<sup>2</sup>. Detailní popis těchto technik je součástí mnoha publikací a zdaleka přesahuje rámec této práce, která je zaměřena na mikrovaskulární rekonstrukce defektů.



Obr. č. 2: Příklad využití supraklavikulárního laloku v rekonstrukci intraorálního defektu po excisi tumoru

### 3.2 Mikrovaskulární rekonstrukce defektů kůže a měkkých tkání hlavy

Rekonstrukce defektů volnými laloky v oblasti hlavy a krku představuje zlatý standard, jelikož poskytuje možnost výběru vhodného typu tkáně volného laloku s ohledem na 3D tvar defektu a zároveň zlepšuje prokrvení příjmového místa<sup>345678</sup>. Další výhodou je možnost současné ablativní operace a rekonstrukčního výkonu v případě závažnějších

<sup>2</sup> ŠÍN, P et al. Rekonstrukce defektů dutiny ústní supraklavikulárním lalokem. *Supraclavicular flap in reconstruction of intraoral defects*. Czech Medical Association of JE Purkyne, 2018, roč. 81.

<sup>3</sup> YANG, G.-F. et al. Classic reprint Forearm free skin flap transplantation: a report of 56 cases. *British Journal of Plastic Surgery*. 1997, roč. 50, č. 3.  
DOI: [https://doi.org/10.1016/S0007-1226\(97\)91363-1](https://doi.org/10.1016/S0007-1226(97)91363-1)

<sup>4</sup> FUTRAN, Neal D, T J GAL a D.Gregory FARWELL. Radial forearm free flap. *Oral and Maxillofacial Surgery Clinics of North America*. 2003, roč. 15, č. 4.  
DOI: [https://doi.org/10.1016/S1042-3699\(03\)00062-1](https://doi.org/10.1016/S1042-3699(03)00062-1)

<sup>5</sup> MORENO-SÁNCHEZ, Manuel et al. Closure of the Radial Forearm Free Flap Donor Site Using the Combined Local Triangular Full-Thickness Skin Graft. *Journal of Oral and Maxillofacial Surgery*. 2016, roč. 74, č. 1. DOI: <https://doi.org/10.1016/j.joms.2015.08.003>

<sup>6</sup> RIECKE, B et al. Local full-thickness skin graft of the donor arm—a novel technique for the reduction of donor site morbidity in radial forearm free flap. *International Journal of Oral and Maxillofacial Surgery*. 2015, roč. 44, č. 8.  
DOI: <https://doi.org/10.1016/j.ijom.2015.02.021>

<sup>7</sup> AVERY, C M E. Review of the radial free flap: is it still evolving, or is it facing extinction? Part one: soft-tissue radial flap. *British Journal of Oral and Maxillofacial Surgery*. 2010, roč. 48, č. 4. DOI: <https://doi.org/10.1016/j.bjoms.2009.09.004>

<sup>8</sup> CHERUBINO, Mario et al. Chimeric anterolateral thigh free flap for reconstruction of complex cranio-orbito-facial defects after skull base cancers resection. *Journal of Cranio-Maxillofacial Surgery*. 2017, roč. 45, č. 1. DOI: <https://doi.org/10.1016/j.jcms.2016.10.017>

onkochirurgických operací. S rozvojem mikrochirurgických technik došlo i k posunu hranic operability v určitých indikacích, jak kurabilních, tak paliativních. Některé mikrochirurgické rekonstrukce také zpravidla vykazují lepší funkční výsledky ve srovnání s původními technikami.

### 3.2.1 Indikace

Mikrovaskulární rekonstrukce defektů hlavy volnými laloky využívá zdravou, dobře prokrvenou tkáň v oblastech se sníženou schopností hojení, čímž podporuje hojení a přináší lepší funkční výsledek ve srovnání s místními nebo stopkovanými laloky<sup>9</sup>. Procento přežívání volných laloků se v posledních letech pohybuje od 95 do 98%<sup>10</sup>. Indikační kritéria k mikrovaskulární rekonstrukci defektů hlavy jsou poměrně široká. Jedná se o defekty, jež vznikají v důsledku traumat (střelné poranění, popáleniny), zhoubných tumorů kůže, měkkých tkání a kostí (melanomy, basaliomy, spinaliomy, adenokarcinomy, sarkomy atd.), dále to jsou defekty po resekcích nezhoubných útvarů (neurofibromatózy, hemangiomy, cysty, paklouby v oblasti dolní čelisti, rozsáhlé kongenitální névy atd.). Může se jednat o izolované defekty kůže, měkkých tkání a kostí, ale také o defekty kombinované. Resekce tumorů hlavy a krku může vést ke komplexním a kompozitním defektům, které mohou zahrnovat více funkčních oblastí/regionů (např. tvář, dutinu ústní nebo pharynx) s postižením různých tkání - kost horní

---

<sup>9</sup> ROCHE, N A et al. The role of the internal mammary vessels as recipient vessels in secondary and tertiary head and neck reconstruction. *Journal of Plastic, Reconstructive & Aesthetic Surgery*. 2012, roč. 65, č. 7.

<sup>10</sup> JACOBSON, Adam S, Mark SMITH a Mark L URKEN. Internal mammary artery and vein as recipient vessels in head and neck reconstruction. *JAMA otolaryngology-- head & neck surgery*. Department of Otolaryngology–Head and Neck Surgery, Beth Israel Medical Center, 10 Union Square E, Ste 5B, New York, NY 10003, USA. [ajacobson@chpnet.org](mailto:ajacobson@chpnet.org): American Medical Association, 2013, roč. 139, č. 6. DOI: 10.1001/jamaoto.2013.3062

nebo dolní čelisti, měkké tkáně, kůže tvářové oblasti nebo sliznice dutiny ústní<sup>111213141516</sup>. Důraz rekonstrukčních technik defektů v oblasti hlavy je kladen na dosažení co nejlepšího estetického efektu, ale také na obnovu funkce rekonstruovaných tkání, jako je žvýkání či polykání, integrita trávicího traktu, což nepochybně významně ovlivňuje kvalitu života postiženého. Mikrovaskulární rekonstrukce defektů v oblasti hlavy a krku představuje výzvu pro mikrochirurga a kooperující tým z řad maxilofaciálních chirurgů či ORL specialistů na tuto problematiku.

### 3.2.2 Příjmové cévy

Příjmové cévy k mikrovaskulární rekonstrukci jsou dány především lokalizací příjmového defektu, ale také kalibrem a délkou cévní stopky odebraného volného laloku. Využívanými cévami jsou např. a. et v. temporalis superficialis, a. et v. facialis, a. maxillaris, a. lingualis, a. thyroidea superior a truncus thyrocervicalis, a to zpravidla s prováděnou mikrosuturou end-to-end. V případě nepříznivého nálezu na těchto cévách, např. po radioterapii, je nutno využít cév většího kalibru – např. a. carotis externa a v. jugularis interna,

---

<sup>11</sup> CHEN, Collin L et al. Complications of double free flap and free flap combined with locoregional flap in head and neck reconstruction: A systematic review. *Head & neck*. Department of Otolaryngology - Head and Neck Surgery, Washington University in St Louis School of Medicine, St Louis, Missouri.: John Wiley And Sons, 2018, roč. 40, č. 3. DOI: 10.1002/hed.25005

<sup>12</sup> WALLACE, Christopher G, Chung-Kan TSAO a Fu-Chan WEI. Role of multiple free flaps in head and neck reconstruction. *Current opinion in otolaryngology & head and neck surgery*. Department of Plastic Surgery, Chang Gung Memorial Hospital, Chang Gung University and Medical College, Tao-Yuan Hsien, Taiwan.: Lippincott Williams & Wilkins, 2014, roč. 22, č. 2. DOI: 10.1097/MOO.0000000000000039

<sup>13</sup> WEI, Fu-Chan et al. Double Free Flaps in Head and Neck Reconstruction. *Clinics in Plastic Surgery*. Elsevier Inc., 2005, roč. 32, č. 3.

<sup>14</sup> OFFODILE 2ND, Anaeze C et al. Anterolateral Thigh Flap Combined with Reconstruction Plate Versus Double Free Flaps for Composite Mandibular Reconstruction: A Propensity Score-Matched Study. *Annals of surgical oncology*. Department of Plastic Surgery, MD Anderson Cancer Center, Houston, TX, USA.: Springer, 2018, roč. 25, č. 3. DOI: 10.1245/s10434-017-6309-1

<sup>15</sup> STALDER, Mark W et al. Single Versus Simultaneous Double Free Flaps for Head and Neck Reconstruction: Comparison of Flap Outcomes and Donor-Site Morbidity. *Annals of plastic surgery*. Department of Otolaryngology, Tulane University School of Medicine, New Orleans, LA.: Little, Brown And Company, 2019, roč. 82, č. 2. DOI: 10.1097/SAP.0000000000001713

<sup>16</sup> YAZAR, Sukru et al. Selection of recipient vessels in double free-flap reconstruction of composite head and neck defects. *Plastic and reconstructive surgery*. Department of Plastic and Reconstructive Surgery, Chang Gung Memorial Hospital, Taipei, Taiwan.: Lippincott Williams & Wilkins, 2005, roč. 115, č. 6.

v. jugularis externa s mikrosuturou end-to-side na stejné nebo protilehlé straně defektu s nebo bez použití venózního štěpu. V určitých případech však může dojít k fibrotizaci kůže a měkkých tkání po předchozích operacích nebo po ozáření, což může vést ke klinické situaci známé jako „vessel-depleted neck“, tedy „spotřebované cévy na krku“. Tato situace nutí operátora k hledání příjmových cév mimo rutinní oblast, a snižuje tak procento úspěšné rekonstrukce<sup>1718</sup>. Takovými cévami jsou např. a. et v. mammaria interna, jež jsou standardními příjmovými cévami k rekonstrukci prsou volnými laloky<sup>19</sup>.

### 3.2.3 Výběr typu volného laloku

Při výběru typu volného laloku se rozhodujeme i na základě toho, zda je nutné rekonstruovat integritu trávicího traktu, tváře a krku, zda bude pacient profitovat pouze ze znovuobnovené funkce nebo zda lalok poslouží pouze ke krytí orgánů hlavy a krku<sup>20</sup>. Výběr typu a velikosti volného laloku v rekonstrukci měkkotkáňových defektů v oblasti hlavy závisí nejen na lokalizaci, velikosti a typu defektu (chybějící tkáň), ale také na charakteru defektu (iradiační změny, jizvy atd.), hojivých schopnostech organismu, celkové kondici nemocného atd. Dle výše uvedených charakteristik defektu využíváme laloky na základě přenášené tkáně: fasciokutánní (např. radial forearm flap, tedy „čínský předloketní lalok“) - obsahující kůži a fascii, muskulární nebo muskulokutánní - obsahující svalovou tkáň izolovaně (např. m. serratus anterior, m. rectus abdominis, m. gracilis) nebo v kombinaci s přilehlou kůží (např. m. latissimus dorsi), případně osteomuskulokutánní- obsahující kost, sval a kůži; laloky mohou být použity izolovaně nebo kombinovaně (budou blíže popsány v kapitole 3.3 *Rekonstrukce kostních defektů*). Dále můžeme využít perforátorové laloky, jež obsahují kůži s podkožní tukovou vrstvou se zabezpečenou výživou pomocí perforátorových cév vycházejících z jedné cévní stopky, procházející přilehlým svalem nebo intermuskulárním septem (např. ALT - anterolateral thigh flap nebo DIEP - deep inferior epigastric artery perforator flap). Výběr typu

---

<sup>17</sup> SCHUSTERMAN, M A et al. A single center's experience with 308 free flaps for repair of head and neck cancer defects. *Plastic and reconstructive surgery*. Department of Reconstructive and Plastic Surgery, University of Texas M. D. Anderson Cancer Center, Houston.: Lippincott Williams & Wilkins, 1994, roč. 93, č. 3.

<sup>18</sup> KHOURI, R K et al. A prospective study of microvascular free-flap surgery and outcome. *Plastic and reconstructive surgery*. Miami Hand Center, Fla 33176, USA.: Lippincott Williams & Wilkins, 1998, roč. 102, č. 3.

<sup>19</sup> JACOBSON, Adam S, Mark SMITH a Mark L URKEN. *Internal mammary artery and vein as recipient vessels in head and neck reconstruction*..

<sup>20</sup> CHIM, Harvey. Principles of Head and Neck Reconstruction: An Algorithm to Guide Flap Selection. *Seminars in Plastic Surgery*. 2010, roč. 24, č. 2.



laloku je samozřejmě dán také zkušenostmi a preferencemi mikrochirurga. Dále budou stručně popsány nejčastěji používané laloky na našem pracovišti – přehled jejich základních charakteristik shrnuje *Tabulka č. 1*.

	<b>RFF</b>	<b>ALT</b>	<b>MLTD</b>	<b>MSA</b>
<b>Cévní zásobení</b>	a. radialis	a. circumflexa femoris lateralis- descendentní větev	a. thoracodorsalis	a. subscapularis- větev pro m. serratus ant.
<b>Délka stopky</b>	15 cm	7 cm	15 cm	15 cm
<b>Kalibr stopky</b>	2,5 mm	1,5-2,5 mm	2-5 mm	3-4 mm
<b>Velikost laloku</b>	35x15 cm	25x8 cm	20x40 cm	8x12 cm
<b>Typ tkáně</b>	Fasciokutánní	Fasciokutánní	Muskulární	Muskulární
<b>Možné kombinace</b>	+ šlacha + sval + kost	+ sval	+ kůže + kost	+ kůže + kost
<b>Morbidita a komplikace donorského místa</b>	<ul style="list-style-type: none"> <li>kožní transplantát</li> <li>jizva</li> <li>obnažení šlach flexorů</li> <li>porucha funkce</li> <li>porucha citlivosti</li> <li>neadekvátní prokrvení ruky</li> </ul>	<ul style="list-style-type: none"> <li>jizva, ev. transplantát</li> <li>porucha citlivosti</li> <li>muskulární dysfunkce</li> <li>serom, infekce, hematom</li> <li>kompartment syndrom</li> <li>parciální svalová nekróza</li> </ul>	<ul style="list-style-type: none"> <li>jizva</li> <li>omezená pohyblivost ramene</li> <li>„vlající“ lopatka</li> <li>serom, infekce, hematom</li> </ul>	<ul style="list-style-type: none"> <li>jizva, ev. transplantát</li> <li>omezení pohybu ramene</li> <li>snížení svalové síly v oblasti ramene</li> <li>serom, infekce, hematom</li> </ul>

*Tabulka č. 1: Srovnání základních charakteristik nejčastěji užívaných volných laloků v rekonstrukci defektů kůže a měkkých tkání v oblasti hlavy na našem pracovišti*

### **3.2.3.1 Volný „čínský předloketní lalok“ - radial forearm flap - RFF**

Radial forearm free flap neboli volný čínský předloketní lalok je široce užíván a je vhodným rekonstrukčním řešením, protože poskytuje tenké a měkké tkáně, a je tedy užitečný

v rekonstrukci defektů dutiny ústní a jiných oblastí hlavy a krku<sup>21</sup>. Tento volný lalok byl poprvé popsán Yangem v roce 1981<sup>22</sup>. Jedná se tedy o fasciokutánní typ laloku, obsahující kůži a fascii na cévní stopce arteria radialis a vena cephalica (viz Obr. č. 3). Před operací je nutné provést Allenův test ke zjištění prokrvení ruky ulnární arterií. Tento lalok má všestranné využití, poskytuje tenkou, plikabilní dobře prokrvenou tkáň s dlouhou cévní stopkou dobrého kalibru, což usnadňuje cévní anastomózu<sup>23242526</sup>. Byly popsány různé designy provedení tohoto laloku ve vztahu ke tvarovým či objemovým modifikacím ke zlepšení funkčního a estetického výsledku, jako např. dvoulaločnatý tvar - „bilobed“<sup>27</sup>, longitudinální<sup>28</sup>, obdélníkový<sup>29</sup> nebo omega tvar k rekonstrukci jazyka<sup>30</sup>. Tento lalok může být použit jako fasciokutánní, ale také v kombinaci se šlachou, svařem či kostí. Na druhou stranu má tento lalok poměrně velkou nevýhodu ve formě morbidit donorského místa. Sekundární defekt je nutno téměř vždy uzavřít kožním transplantátem a v rámci pooperačního hojení může dojít k obnažení šlach flexorů, ztrátě funkce, poruše citlivosti, prodlouženému hojení rány, neadekvátnímu prokrvení ruky či

---

<sup>21</sup> CHERUBINO, Mario et al. Radial forearm free flap in head and neck cancer treatment : may dermal substitutes have a role in minimizing the donor site morbidity ? . 2020.

<sup>22</sup> YANG, G.-F. et al. *Classic reprint Forearm free skin flap transplantation: a report of 56 cases.*

<sup>23</sup> FUTRAN, Neal D, T J GAL a D.Gregory FARWELL. *Radial forearm free flap.*

<sup>24</sup> MORENO-SÁNCHEZ, Manuel et al. *Closure of the Radial Forearm Free Flap Donor Site Using the Combined Local Triangular Full-Thickness Skin Graft.*

<sup>25</sup> RIECKE, B et al. *Local full-thickness skin graft of the donor arm—a novel technique for the reduction of donor site morbidity in radial forearm free flap.*

<sup>26</sup> AVERY, C M E. *Review of the radial free flap: is it still evolving, or is it facing extinction? Part one: soft-tissue radial flap.*

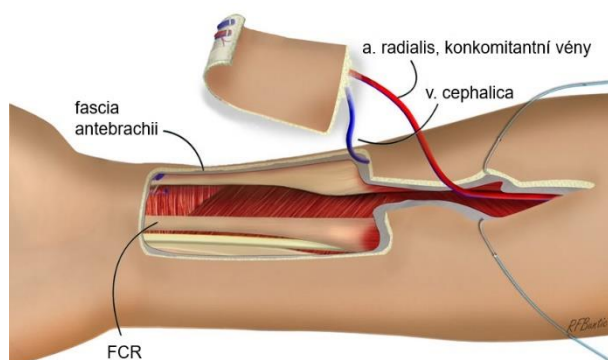
<sup>27</sup> URKEN, Mark L a Hugh F BILLER. A New Bilobed Design for the Sensate Radial Forearm Flap to Preserve Tongue Mobility Following Significant Glossectomy. *Archives of Otolaryngology–Head & Neck Surgery.* 1994, roč. 120, č. 1.  
DOI: 10.1001/archotol.1994.01880250022002

<sup>28</sup> HAUGHEY, Bruce H, S Mark TAYLOR a Dennis FULLER. Fasciocutaneous Flap Reconstruction of the Tongue and Floor of Mouth: Outcomes and Techniques. *Archives of Otolaryngology–Head & Neck Surgery.* 2002, roč. 128, č. 12.  
DOI: 10.1001/archotol.128.12.1388

<sup>29</sup> CHEPEHA, Douglas B et al. Rectangle Tongue Template for Reconstruction of the Hemiglossectomy Defect. *Archives of Otolaryngology–Head & Neck Surgery.* 2008, roč. 134, č. 9. DOI: 10.1001/archotol.134.9.993

<sup>30</sup> HSIAO, Hung-Tao, Yi-Shing LEU a Chang-Ching LIN. Tongue reconstruction with free radial forearm flap after hemiglossectomy: a functional assessment. *Journal of reconstructive microsurgery.* Division of Plastic Surgery, Department of Surgery, Mackay Memorial Hospital and Mackay Junior College of Nursing, Taipei, Taiwan.: Thieme-Stratton, 2003, roč. 19, č. 3.

špatnému estetickému výsledku<sup>31</sup>. V poslední době se jako alternativa tohoto volného laloku začíná využívat lateral forearm flap, který poskytuje tenkou a plikabilní tkáň, ale dle studií s nižší morbiditou donorského místa<sup>32</sup>.



Obr. č. 3: Schematické znázornění odběru volného radial forearm flap s cévním zásobením. Přeloženo, upraveno a převzato z <https://www.microsurgeon.org/radialforearmflap>

### 3.2.3.2 Volný lalok anterolateral thigh flap - „anterolaterální stehenní lalok“ - ALT

Volný perforátorový lalok anterolateral thigh flap je fasciokutánní lalok, který využívá k rekonstrukci defektů kůže a podkožní tukové tkáně z anterolaterální strany stehna. Tento poměrně velký kožní lalok poskytuje přizpůsobivý objem měkkých tkání s možností zavzít do odběru i část m. vastus lateralis, m. rectus femoris nebo m. tensor fasciae latae. Je možné jej tedy využít také jako tzv. chimerní lalok při použití kožních ostrovů na samostatném perforátoru či v kombinaci se svalovou tkání<sup>33</sup>. Septokutánní a muskulokutánní perforátory stehna vycházejí z descendentní větve a. circumflexa femoris lateralis s doprovodnými komitánními věnami (viz Obr. č. 4). Cévy stopky mají zpravidla velký kalibr, což je predisponuje

<sup>31</sup> KARIMI, Abbas, Pierre MAHY a Hervé REYCHLER. Closure of radial forearm free flap donor site defect with a local meshed full-thickness skin graft: A retrospective study of an original technique. *Journal of Cranio-Maxillofacial Surgery*. 2007, roč. 35, č. 8. DOI: <https://doi.org/10.1016/j.jcms.2007.07.004>

<sup>32</sup> SHUCK, John et al. Free Lateral Forearm Flap in Head and Neck Reconstruction: An Attractive Alternative to the Radial Forearm Flap. *Plastic & Reconstructive Surgery*. 2020, roč. 146, č. 4. DOI: [10.1097/prs.00000000000007163](https://doi.org/10.1097/prs.00000000000007163)

<sup>33</sup> SHAW, Richard J et al. The anterolateral thigh flap in head and neck reconstruction: “Pearls and pitfalls”. *British Journal of Oral and Maxillofacial Surgery*. 2010, roč. 48, č. 1. DOI: <https://doi.org/10.1016/j.bjoms.2009.07.026>

k jednodušší anastomóze, prevenci použití venózního štěpu při dostatečně dlouhé cévní stopce (až 7cm), a tím zvyšuje pravděpodobnost úspěšné rekonstrukce<sup>34</sup>. Tento lalok byl poprvé popsán v roce 1984 Songem<sup>35</sup> a začal být populární v rekonstrukci různých defektů, zejména v Asii<sup>36,37,38,39</sup>. ALT lalok skýtá proti RFF laloku určité výhody: hlavní arterie je preservována a jizva je skrytá. Největší nevýhodou tohoto laloku je anatomická variabilita perforátorů. Tyto perforátory jsou však jemnější/choulostivější než u cév fasciokutánního laloku, jako jsou předloketní laloky, a jsou i méně odolné vůči kompresi, kontaminaci a infekci<sup>40</sup>. U pacientů z Evropy a Severní Ameriky je odebraný lalok silnější než u pacientů z Asie, a to v závislosti na habitu a výskytu obezity<sup>41</sup>. Je tedy vhodné brát zřetel na tloušťku laloku, aby nedošlo k abundanci tkáně v intraorální lokalizaci, a používá se tedy rekonstrukcích větších defektů. Tento typ laloku dovoluje souběžnou dvoutýmovou operaci - tedy současnou resekci postižené tkáně a odběr laloku. Morbidita donorského místa je dána především velikostí a kompozicí (zda obsahuje i svalovou tkáň) odebraného laloku. Velmi často lze sekundární defekt uzavřít přímou suturou (předoperačně zjištělné pomocí tzv. „pinch“ testu), pokud je šířka laloku v poměru

---

<sup>34</sup> XIAO, Yan et al. Comparison between anterolateral thigh perforator free flaps and pectoralis major pedicled flap for reconstruction in oral cancer patients--a quality of life analysis. *Medicina oral, patologia oral y cirugia bucal*. Department of Stomatology, the First Affiliated Hospital of Zhengzhou University, Zhengzhou, Henan 450052, China, zzyfykq1@126.com.: *Medicina Oral S.L.*, 2013, roč. 18, č. 6.

<sup>35</sup> SONG, Y G, G Z CHEN a Y L SONG. The free thigh flap: a new free flap concept based on the septocutaneous artery. *British journal of plastic surgery*. England: Elsevier, 1984, roč. 37, č. 2.

<sup>36</sup> XIAO, Yan et al. *Comparison between anterolateral thigh perforator free flaps and pectoralis major pedicled flap for reconstruction in oral cancer patients--a quality of life analysis.*

<sup>37</sup> CHEN, Chun-Ming et al. Anterolateral thigh flaps for reconstruction of head and neck defects. *Journal of oral and maxillofacial surgery : official journal of the American Association of Oral and Maxillofacial Surgeons*. Department of Oral and Maxillofacial Surgery, Kaohsiung University, Kaohsiung, Taiwan. komschen@seed.net.tw: W.B. Saunders Co, 2005, roč. 63, č. 7.

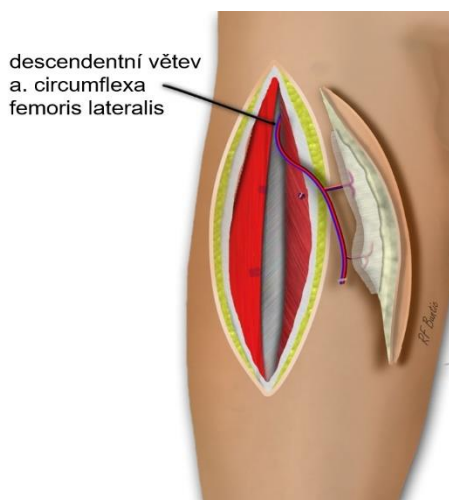
<sup>38</sup> WEI, Fu-chan et al. Have we found an ideal soft-tissue flap? An experience with 672 anterolateral thigh flaps. *Plastic and reconstructive surgery*. Department of Plastic and Reconstructive Surgery, Chang Gung Memorial Hospital, Medical College and University, 199 Tung Hwa North Road, Taipei 10591, Taiwan. fcw2007@adm.cgmh.org.tw: Lippincott Williams & Wilkins, 2002, roč. 109, č. 7.

<sup>39</sup> Ibid.

<sup>40</sup> SHAW, Richard J et al. *The anterolateral thigh flap in head and neck reconstruction: "Pearls and pitfalls"*.

<sup>41</sup> MÄKITIE, Antti A et al. Head and neck reconstruction with anterolateral thigh flap. *Otolaryngology--head and neck surgery : official journal of American Academy of Otolaryngology-Head and Neck Surgery*. Wharton Head and Neck Centre, Princess Margaret Hospital, University Health Network, Toronto, Ontario, USA.: Sage, 2003, roč. 129, č. 5.

k obvodu stehna <16% <sup>42</sup>. V případě nutnosti odběru většího laloku se neobejdeme bez autotransplantace vzniklého sekundárního defektu. V případě odběru i svalové tkáně (m. vastus lateralis nebo m. rectus femoris) je morbidita umocněna oslabením extenzorového aparátu kolenního kloubu. Dalšími popsány morbiditami donorského místa jsou: parestézie laterální strany stehna, muskuloskeletální dysfunkce, bolest v místě odběru laloku, serom, infekce, hematom, kompartment syndrom a parciální svalová nekróza <sup>43</sup>. ALT lalok dává optimální výsledky jak donorského, tak příjmového místa, a je tedy vhodnou rekonstrukční volbou <sup>44</sup>.



Obr. č. 4: Schematické znázornění odběru ALT laloku se zobrazením cévního zásobení descendentní větve a. circumflexa femoris lateralis. Přeloženo, upraveno a převzato z <https://www.microsurgeon.org/radialforearmflap>

### 3.2.3.3 Volný lalok musculus serratus anterior - MSA

<sup>42</sup> BOCA, Radovan et al. A Reliable Parameter for Primary Closure of the Free Anterolateral Thigh Flap Donor Site. *Plastic & Reconstructive Surgery*. 2010, roč. 126, č. 5.

<sup>43</sup> COLLINS, Jessica, Olubimpe AYENI a Achilleas THOMA. A systematic review of anterolateral thigh flap donor site morbidity. *The Canadian journal of plastic surgery = Journal canadien de chirurgie plastique*. Department of Surgery, Division of Plastic and Reconstructive Surgery; Pulsus Group, 2012, roč. 20, č. 1.

<sup>44</sup> LIANG, Jiwang et al. Free tissue flaps in head and neck reconstruction: clinical application and analysis of 93 patients of a single institution. *Retalhos livres de tecido para reconstrução em cirurgias de cabeça e pescoço: aplicação clínica e análise de 93 pacientes de uma única instituição (Portuguese)*. Elsevier Editora Ltda., 2018, roč. 84, č. 4.

Volný lalok m. serratus anterior byl poprvé popsán Takanayagim a Tsukiem v roce 1982 k rekonstrukci defektu dolní končetiny a také k rekonstrukci defektů hlavy<sup>45 4647</sup>. Tento lalok je využíván v rekonstrukci hlavy a krku - rekonstrukce defektů dutiny ústní, jazyka, esofagu, skalpu, baze lební, maxily, mandibuly a kraniofaciálních defektů<sup>4849505152</sup>. Musculus serratus anterior začíná na laterálním okraji scapuly a upíná se na prvních devět žeber. Cévní zásobení je zajištěno dlouhou cévní stopkou - terminální větví a. thoracodorsalis (viz *Obr. č. 5*). Sval je poměrně tenký, průměrná tloušťka je popisována v rozmezí 7-10 mm<sup>53</sup>. Výhody tohoto volného laloku tkví především v jednoduchosti jeho odběru, dlouhé a spolehlivé cévní stopce

---

<sup>45</sup> HARI, Kiyonori, Isamu ONO a Satoshi EBIHARA. Closure of Total Cheek Defects With Two Combined Myocutaneous Free Flaps. *Archives of Otolaryngology*. 1982, roč. 108, č. 5. DOI: 10.1001/archotol.1982.00790530039010

<sup>46</sup> DUMONT, Charles, Christian DOMENGHINI a Jonny KESSLER. Donor Site Morbidity After Serratus Anterior Free Muscular Flap: A Prospective Clinical Study. *Annals of plastic surgery*. 2004, roč. 52. DOI: 10.1097/01.sap.0000096378.59694.54

<sup>47</sup> TAKAYANAGI, Susumu a Tomio TSUKIE. Free Serratus Anterior Muscle and Myocutaneous Flaps. *Annals of Plastic Surgery*. 1982, roč. 8, č. 4.

<sup>48</sup> ANGEL, M F et al. The serratus anterior free tissue transfer for craniofacial reconstruction. *The Journal of craniofacial surgery*. Division of Plastic Surgery, Johns Hopkins Medical School, Baltimore, MD.: Lippincott Williams & Wilkins, 1992, roč. 3, č. 4.

<sup>49</sup> JANIK, Stefan et al. Use of the myocutaneous serratus anterior free flap for reconstruction after salvage glossectomy. *European archives of oto-rhino-laryngology : official journal of the European Federation of Oto-Rhino-Laryngological Societies (EUFOS) : affiliated with the German Society for Oto-Rhino-Laryngology - Head and Neck Surgery*. Department of Otolaryngology, Head and Neck Surgery, Medical University of Vienna, Vienna, Austria.: Springer International, 2019, roč. 276, č. 2. DOI: 10.1007/s00405-018-5245-4

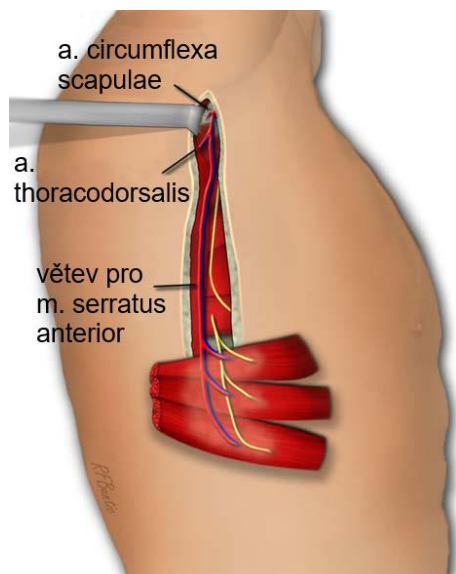
<sup>50</sup> PITTET, Brigitte et al. The free serratus anterior flap and its cutaneous component for reconstruction of the face: a series of 27 cases. *Plastic and reconstructive surgery*. Department of Plastic and Reconstructive Surgery, University of Geneva Medical Center, Geneva, Switzerland. brigitte.pittet-cuenod@hcuge.ch: Lippincott Williams & Wilkins, 2006, roč. 117, č. 4.

<sup>51</sup> HERRERA, Fernando et al. Microvascular approach to scalp replantation and reconstruction: a thirty-six year experience. *Microsurgery*. The Buncke Clinic and Division of Microsurgery, California Pacific Medical Center, San Francisco, CA, USA.: Wiley-Liss, 2012, roč. 32, č. 8. DOI: 10.1002/micr.22037

<sup>52</sup> LIFCHEZ, Scott D et al. The serratus anterior subslip: anatomy and implications for facial and hand reanimation. *Plastic and reconstructive surgery*. Department of Plastic Surgery, Medical College of Wisconsin, Milwaukee, USA.: Lippincott Williams & Wilkins, 2004, roč. 114, č. 5.

<sup>53</sup> KHAN, Mohemmed N et al. The versatility of the serratus anterior free flap in head and neck reconstruction. *The Laryngoscope*. John Wiley & Sons, Ltd, 2017, roč. 127, č. 3. DOI: 10.1002/lary.26116

(až 15 cm), jeho tenké tloušťce, plikabilitě a relativně nízké morbiditě donorského místa <sup>545556</sup>. Je vhodný k rekonstrukci defektů menšího rozsahu, např. k rekonstrukci jazyka, patra, orbity atd., na rozdíl od jiných volných svalových laloků, jež disponují abundancí objemu tkáně, jako např. u m. latissimus dorsi nebo m. rectus abdominis. Další výhodou tohoto laloku je využití dobře prokrvené svalové tkáně v místech s předpokládaným prodlouženým hojením, např. v rekonstrukci defektů v místech po předchozím ozáření. Může být využit i v rekonstrukci kombinovaných kostních defektů maxily a mandibuly, pokud je odebrán i se žebrem ve formě osteomyokutánního laloku <sup>57</sup>. V rekonstrukci extenzivních defektů v oblasti hlavy je možné jej využít jako tzv. chimérický volný lalok, kdy je možné odebrat na jedné cévní stopce více laloků - např. m. latissimus dorsi s nebo bez kožního ostrova, subscapulární lalok nebo i volnou scapulu. Poloha pacienta na boku zpravidla neumožňuje současnou ablativní chirurgii a odběr laloku, nicméně průměrná doba odběru tohoto laloku se pohybuje mezi 30 - 45 minutami <sup>58</sup>. Komplikace související s morbiditou donorského místa jsou častější výskyt seromů, omezená pohyblivost ramene, bolest nebo „vlající“ scapula.



<sup>54</sup> DUMONT, Charles, Christian DOMENGHINI a Jonny KESSLER. *Donor Site Morbidity After Serratus Anterior Free Muscular Flap: A Prospective Clinical Study.*

<sup>55</sup> AVIV, Jonathan E et al. The Combined Latissimus Dorsi—Scapular Free Flap in Head and Neck Reconstruction. *Archives of Otolaryngology-Head & Neck Surgery.* 1991, roč. 117, č. 11.

<sup>56</sup> LIFCHEZ, Scott D et al. *The serratus anterior subslip: anatomy and implications for facial and hand reanimation.*

<sup>57</sup> Ibid.

<sup>58</sup> Ibid.

Obr. č. 5: Schematické znázornění odběru *m. serratus anterior* s cévním zásobením. Přeloženo, upraveno a převzato z <https://www.microsurgeon.org/serratus>

#### 3.2.3.4 Volný lalok *musculus latissimus dorsi* - MLTD

Volný lalok *m. latissimus dorsi* je univerzálním a jeden z nejspolehlivějších laloků užívaných v rekonstrukční chirurgii<sup>59</sup>. Svalový lalok *m. latissimus dorsi* je využíván ve srovnání s předchozím typem laloku v rekonstrukci extenzivních defektů v oblasti hlavy, velmi často vznikajících po rozsáhlých ablativních výkonech v rámci onkochirurgické operativy<sup>60</sup>. Tento lalok má - stejně jako v případě předešlého laloku - kvalitní cévní zásobení v podobě relativně dlouhé thorakodorsální stopky (5 - 15cm) dobrého kalibru (Obr. č. 6), která díky centrálnímu uložení zpravidla nevykazuje známky aterosklerotického postižení. Lze ho odebrat i s kožním ostrovem, jako myokutánní lalok, a je tedy vhodný k rekonstrukci kompozitních defektů<sup>61</sup>, např. intraorálních a extraorálních. Dobře prokrvená svalová tkáň je vhodná k překrytí titanových dlah v náhradě mandibuly bez rekonstrukce kostního defektu u paliativních typů onkochirurgických výkonů. Díky dobře vaskularizované tkáni je zároveň i odolnější vůči radiačním změnám nebo k infekčním komplikacím než u fasciokutánní či perforátorové laloky. Může být i součástí tzv. chimérického laloku (osteomuskulární nebo osteomyokutánní) - viz podkapitola *Volný lalok musculus serratus anterior*, v rekonstrukci kombinovaných měkkotkáňových a kostních defektů, přičemž nezávislé cévní stopky jednotlivých „podlaloků“ dovolují volnou orientaci různých tkáňových segmentů<sup>62</sup>. Morbidita donorského místa je spojována se vznikem seromu, omezením pohybu a snížením svalové síly

---

<sup>59</sup> ECKARDT, A M et al. The latissimus dorsi myocutaneous flap for reconstruction of head and neck defects - a comparative analysis of pedicled vs free vascularized flap. *International Journal of Oral & Maxillofacial Surgery*. Elsevier Ltd, 2019, roč. 48, č. Supplement 1.

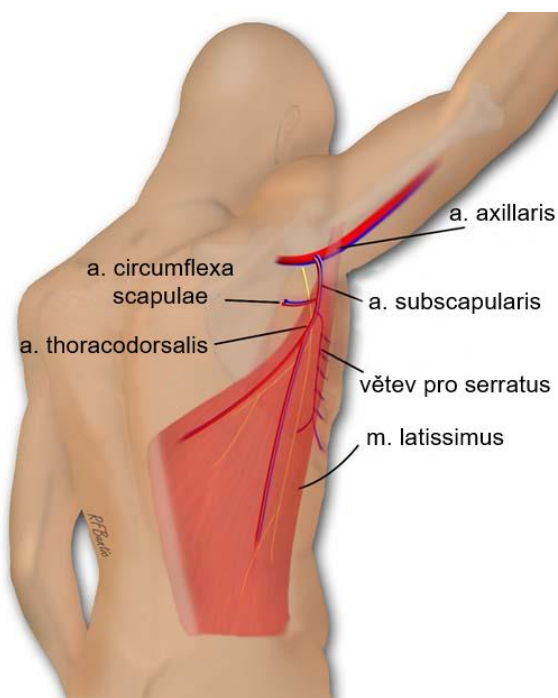
<sup>60</sup> ZHU, Guiquan et al. Modified free latissimus dorsi musculocutaneous flap in the reconstruction of extensive postoncologic defects in the head and neck region. *The Journal of craniofacial surgery*. From the Departments of \*Head and Neck Surgery, and †Stomatology, Sichuan Cancer Hospital, Chengdu, China.: Lippincott Williams & Wilkins, 2015, roč. 26, č. 2. DOI: 10.1097/SCS.0000000000001409

<sup>61</sup> HIERNER, Robert et al. Free latissimus dorsi flap transfer for subtotal scalp and cranium defect reconstruction: Report of 7 cases. *Microsurgery*. John Wiley & Sons, Ltd, 2007, roč. 27, č. 5. DOI: 10.1002/micr.20386

<sup>62</sup> AVIV, Jonathan E et al. *The Combined Latissimus Dorsi—Scapular Free Flap in Head and Neck Reconstruction*.



v oblasti ramene<sup>63</sup>. Po odběru tohoto laloku vzniká na hrudníku podélná, případně plošná jizva při uzavěru defektu kožním transplantátem. Vzhledem k morbiditě donorského místa je preferován odběr laloku ze strany nedominantní horní končetiny.



Obr. č. 6: Schematické znázornění odběru laloku *m. latissimus dorsi* s cévním zásobením. Přeloženo, upraveno a převzato z <https://www.microsurgeon.org/serratus>

### 3.3 Rekonstrukce mandibuly obecně

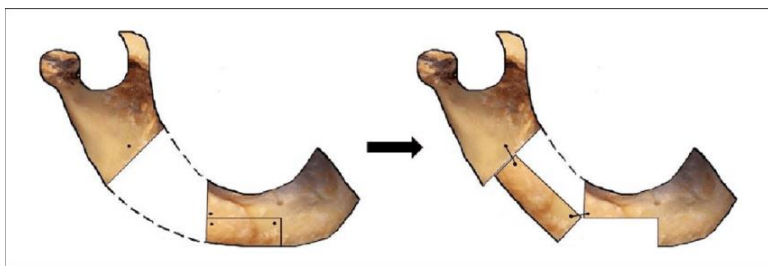
Rekonstrukce kostních defektů je závislá na velikosti kostního defektu, kvalitě a přítomnosti zbylých kostěných struktur a okolních měkkých tkání, na původu kostního defektu, ale také na další plánované léčbě (např. chemoterapie nebo radioterapie), stejně jako na kurabilitě resekcčního výkonu. Kostní defekty v oblasti neurokrania spadají většinou do oboru neurochirurgie. Obličejové kostní defekty jsou doménou maxilofaciálních chirurgů, kteří komplexně vedou celou léčbu. Vzhledem k tomu, že problematika kostních defektů celé orofaciální oblasti je velmi obšírná, soustředil jsem se v této práci zejména na širší pojetí

<sup>63</sup> ISHIDA, A et al. Donor site morbidity: standard versus partial latissimus dorsi free flap. *European Journal of Plastic Surgery*. 1999, roč. 22, č. 8.

rekonstrukčních technik v léčbě defektů dolní čelisti, o kterou se opírá větší soubor pacientů praktické části této práce.

### 3.3.1 Historie

Historie metod rekonstrukcí mandibuly prošla za posledních 40 let doslova evolucí. V rekonstrukci této kosti je a bylo užíváno mnoho chirurgických přístupů, jež hrají stěžejní roli v obnovení mandibulární kontinuity a oromandibulárních funkcí<sup>64</sup>. První kroky vztahující se k pokusům o rekonstrukci kosti vedly k použití kostních štěpů. Již v roce 1668 popsal van Meekeren korekci defektu krania u vojáka kostním xenograftem ze psa, provedenou neznámým ruským chirurgem<sup>65</sup>. První známý autograft byl provedený v roce 1821 Von Waltherem na Bonnské univerzitě. K obnovení kontinuity mandibuly jako první použil stopkovaný kostní štěp Bardenheuer v roce 1892 (*Obr. č.7*), ovšem tento operační postup nevedl k přestavbě chybějící kostní tkáně<sup>66</sup>.



*Obr. č. 7: Schematické znázornění stopkovaného kostního štěpu provedeného Bardenheuerem. Převzato z<sup>67</sup>*

Další pokusy využívaly přenos volných nevaskularizovaných kostních štěpů odebraných ze vzdálené oblasti a fixaci na příjmovém místě pomocí kovových rekonstrukčních dlah zhotovených převážně z titanu. Donorským místem kostních štěpů byly nejčastěji tibiae,

<sup>64</sup> FERREIRA, José et al. Mandible reconstruction: History, state of the art and persistent problems. *Prosthetics and orthotics international*. 2014, roč. 39.  
DOI: 10.1177/0309364613520032

<sup>65</sup> HJØRTING-HANSEN, Erik. Bone grafting to the jaws with special reference to reconstructive preprosthetic surgery Kieferknochentransplantation und rekonstruktive präprothetische Chirurgie. *Mund-, Kiefer- und Gesichtschirurgie*. 2002, roč. 6, č. 1.

<sup>66</sup> Ibid.

<sup>67</sup> FERREIRA, José et al. *Mandible reconstruction: History, state of the art and persistent problems*.

lopata kosti kyčelní nebo žebra<sup>68</sup>. Converse v roce 1950 popsal využití 12 kostních štěpů a 14 kostních a chrupavčitých štěpů k rekonstrukci maxilárních a mandibulárních defektů<sup>69</sup>. Nezbytná radioterapie měla bohužel často za následek fragilitu měkkých tkání s obnažením materiálu a s následnou kontaminací a resorpcí štěpů. Další limitací tohoto přístupu byla absence vaskularizace a s ní spojená omezená velikost kostního štěpu ve vztahu k vzniklému defektu kosti<sup>70</sup>. Potřeba rekonstrukce rozsáhlejších kostních defektů vedla k využití vaskularizovaných stopkovaných laloků. Stopkované osteomyokutánní laloky byly poprvé popsány v 70-tých letech 20. století<sup>71</sup>. Tyto laloky zůstávají ve spojení s donorskou oblastí, obsahují kost, sval, kůži a krevní cévy a jsou transferovány do místa defektu. Typy těchto laloků budou blíže specifikovány v podkapitole 3.1.2 *Druhy rekonstrukcí*. Navzdory úspěšným rekonstrukcím mají tyto metody také své limity, a to zejména neadekvátní vaskularitu kostního štěpu a omezenou pohyblivost měkkých tkání, které jsou spojeny s kostním štěpem<sup>72</sup>. Jako alternativní pokusy náhrady segmentálních defektů mandibuly bylo v roce 1970 využito meshovaného nosiče z dakronu nebo kovu, který byl vyplněn drtí kostních štěpů. Často však docházelo k extruzi a spotřebování drobných kostních štěpů, proto bylo od této metody upuštěno<sup>73</sup>. Kovové dlahy, jež se v tomto období začaly používat v jiných ortopedických lokalitách, se staly součástí rekonstrukčních technik mandibuly a používají se dodnes v různém provedení, velikosti či délce. Největší zlom v problematice rekonstrukcí dolní čelisti nastal v 80-tých letech 20. století, kdy došlo k významnému rozvoji mikrochirurgie a k možnosti volného přenosu tkáňových celků ze vzdálených míst. V roce 1979 popsali Taylor a spol.<sup>74</sup>, Sanders a Mayou<sup>75</sup> volný lalok na arteria circumflexa ilium profunda, který je možné přenášet

---

<sup>68</sup> Ibid.

<sup>69</sup> CONVERSE, J M. Restoration of facial contour by bone grafts introduced through the oral cavity. *Plastic and reconstructive surgery* (1946). United States: Williams & Wilkins Co, 1950, roč. 6, č. 4.

<sup>70</sup> FOSTER, Robert D et al. Vascularized bone flaps versus nonvascularized bone grafts for mandibular reconstruction: An outcome analysis of primary bony union and endosseous implant success. *Head & Neck*. 1999, roč. 21, č. 1.

<sup>71</sup> BAK, Mathew et al. Contemporary reconstruction of the mandible. *Oral Oncology*. Elsevier Ltd, 2010, roč. 46, č. 2. DOI: 10.1016/j.oraloncology.2009.11.006

<sup>72</sup> Ibid.

<sup>73</sup> GUTOWSKI, Karol A. Grabb & Smith's Plastic Surgery, 6th Edition. *Plastic & Reconstructive Surgery*. 2007, roč. 120, č. 2.

<sup>74</sup> TAYLOR, G I, P TOWNSEND a R CORLETT. Superiority of the deep circumflex iliac vessels as the supply for free groin flaps. Clinical work. *Plastic and reconstructive surgery*. United States: Lippincott Williams & Wilkins, 1979, roč. 64, č. 6.

<sup>75</sup> SANDERS, R a B J MAYOU. A new vascularized bone graft transferred by microvascular anastomosis as a free flap. *The British journal of surgery*. England: Wiley, 1979, roč. 66, č. 11.

jako kompozitní lalok - tedy jako osteokutánní či osteomyokutánní formu. Další možnost přenosu volné vaskularizované kosti v rekonstrukci mandibuly představil Schwartz v roce 1986 - osteokutánní scapulu <sup>76</sup>. Doposud není překonaná metoda rekonstrukce dolní čelisti zavedená Hildagem v roce 1989, a to volný přenos vaskularizované fibuly <sup>77</sup>.

### 3.3.2 Druhy rekonstrukcí

Dolní čelist formuje dolní třetinu tvářového skeletu, plní důležitou funkci (žvýkání, řeč, polykání, dýchání) a tvoří významnou estetickou součást obličeje a celkového vzhledu jedince. Cílem ideální rekonstrukce je obnovení integrity mandibulárního oblouku, vytvoření dostatečného objemu (výšky a šířky) mandibuly pro umístění dentálních implantátů a přijatelné připojení svalů k dosažení normálního tvaru a funkce <sup>78</sup>. Umístění dentálních implantátů do rekonstruované kosti pomůže obnovit mastikatorní funkci, což má významný vliv na přijatelný celkový vzhled pacienta po tak náročném rekonstrukčním (až devastujícím) operačním výkonu <sup>79</sup>. Přijatelný estetický a funkční výsledek dosažený v rámci jednodobé rekonstrukce má tedy i přímý vliv na kvalitu života postiženého. Defekty v oblasti mandibuly mohou vzniknout následkem ablace benigního nebo maligního tumoru, jako komplikace radioterapie (osteoradionekróza), po traumatu (autonehoda, střelné poranění, výbuch), vlivem zánětlivého onemocnění (osteomyelitida) nebo i jako kongenitální defekt <sup>80</sup>. Defekty dolní čelisti bývají mnohdy kombinované, a kromě postižené kosti se tedy setkáváme i s deficitem měkkých tkání. Proto existuje více způsobů a možností rekonstrukce dolní čelisti v závislosti na typu a velikosti defektu, příčině vzniklého defektu, nutnosti pooperační radioterapie. Výběr typu rekonstrukce se řídí také preferencemi a zkušenostmi maxilofaciálního či plastického chirurga, nicméně velmi důležitá je compliance pacienta. Mezi metody rekonstrukce defektů dolní čelisti se řadí

---

<sup>76</sup> SWARTZ, W M et al. The osteocutaneous scapular flap for mandibular and maxillary reconstruction. *Plastic and reconstructive surgery*. United States: Lippincott Williams & Wilkins, 1986, roč. 77, č. 4.

<sup>77</sup> HIDALGO, D A. Fibula free flap: a new method of mandible reconstruction. *Plastic and reconstructive surgery*. Division of Plastic and Reconstructive Surgery, Memorial Sloan-Kettering Cancer Center, New York, N.Y.: Lippincott Williams & Wilkins, 1989, roč. 84, č. 1.

<sup>78</sup> GOH, Bee Tin et al. Mandibular reconstruction in adults: a review. *International journal of oral and maxillofacial surgery*. Department of Oral & Maxillofacial Surgery, National Dental Centre, Singapore. gohbee@cyberway.com.sg: Churchill Livingstone, 2008, roč. 37, č. 7. DOI: 10.1016/j.ijom.2008.03.002

<sup>79</sup> BAK, Mathew et al. *Contemporary reconstruction of the mandible*.

<sup>80</sup> BRAIMAH, Ramat Oyeunmi et al. Mandibular reconstruction with autogenous non-vascularised bone graft. *African Health Sciences*. 2019, roč. 19, č. 3. DOI: 10.4314/ahs.v19i3.53

využití nevaskularizovaného kostního štěpu, stopkované myokutánní nebo osteomyokutánní laloky, které jsou již v převážné míře nahrazeny volnými laloky obsahujícími vaskularizovanou kost. Tyto výkony se neobejdou bez stabilizace skeletu osteosyntetickým materiálem, zpravidla kovovými titanovými dlahami, a mohou být obohaceny prvky tkáňového inženýrství <sup>81</sup>, prefabrikovanými kostními štěpy, osteogenetickou distrakcí <sup>82</sup> nebo modulárními endoprotézami <sup>83</sup>. Zlatým standardem v rekonstrukci dolní čelisti zůstává mikrochirurgický přenos volné vaskularizované fibuly.

### 3.3.2.1 Avaskulární kostní štěp

Kostní štěp v rekonstrukci mandibuly je stále využíván, ale pouze v omezených indikacích. Tato tradiční technika je indikována převážně k přemostění segmentálních defektů mandibuly a u pacientů, u kterých není po ablativní chirurgii radioterapie indikována, dále v rekonstrukci kondylu, širokých rozštěpů patra a v preprotetické chirurgii <sup>84</sup>. Limitace této metody tkví hlavně v tom, že kostní štěp je avaskulární, a je tedy náchylnější k infekci a může dojít k jeho selhání v závislosti na velikosti defektu <sup>85</sup>. Pogrel a kol. ve své studii uvádějí, selhání nevaskularizovaného štěpu v 17 % u defektů do 6 cm a v 75 % a více u defektů větších než 12 cm. U defektů větších než 9 cm doporučují využití již vaskularizovaných kostních štěpů <sup>86</sup>. Autologní nevaskularizované kostní štěpy jsou dostupné v těchto lokalizacích: crista iliaca,

---

<sup>81</sup> Ibid.

<sup>82</sup> STOŠIĆ, Srboljub. Mandibular reconstruction - State of the art and perspectives. *Vojnosanitetski Pregled*. 2008, roč. 65, č. 5. DOI: 10.2298/VSP0805397S

<sup>83</sup> WONG, Raymond et al. The modular endoprosthesis for mandibular body replacement. Part 1: Mechanical testing of the reconstruction. *Journal of cranio-maxillo-facial surgery : official publication of the European Association for Cranio-Maxillo-Facial Surgery*. 2012, roč. 40. DOI: 10.1016/j.jems.2012.03.009

<sup>84</sup> MORRISON, Archie a James BRADY. Mandibular reconstruction using nonvascularized autogenous bone grafting. *Current opinion in otolaryngology & head and neck surgery*. Department of Oral and Maxillofacial Surgery, Dalhousie University and the QEII HSC, Halifax, Nova Scotia, Canada. amorrison@eastlink.ca: Lippincott Williams & Wilkins, 2010, roč. 18, č. 4. DOI: 10.1097/MOO.0b013e32833a46ed

<sup>85</sup> VU, David D a Brian L SCHMIDT. Quality of life evaluation for patients receiving vascularized versus nonvascularized bone graft reconstruction of segmental mandibular defects. *Journal of oral and maxillofacial surgery : official journal of the American Association of Oral and Maxillofacial Surgeons*. School of Dentistry, University of California, San Francisco, CA 94143-0440, USA.: W.B. Saunders Co, 2008, roč. 66, č. 9. DOI: 10.1016/j.joms.2008.04.021

<sup>86</sup> POGREL, M A et al. A comparison of vascularized and nonvascularized bone grafts for reconstruction of mandibular continuity defects. *Journal of oral and maxillofacial surgery : official journal of the American Association of Oral and Maxillofacial Surgeons*. Department

scapula, žebra, tibie, fibula, humerus, radius a metatarzální kosti a mohou dodat viabilní a imunokompatibilní osteoblastické buňky <sup>87</sup>.

### 3.3.2.2 Stopkované osteomyokutánní laloky

Rekonstrukce stopkovanými osteomyokutánními laloky využívají transpozice vaskularizovaného kostního štěpu spolu s přilehlým svalem, přičemž cévní stopka zůstává v kontinuitě s donorským místem. Dobře vaskularizovaná a objemná tkáň je využita ke krytí defektu do oblasti mandibuly. Tyto laloky svou blízkostí k příjmovému místu zvětšují primární ránu, a tím zvyšují potenciální morbiditu příjmového místa. Distální část laloku, která je transponována do požadovaného místa, má většinou marginální cévní zásobení, což zvyšuje riziko ischemizace a následné nekrózy té porce laloku, jež je stěžejní pro rekonstruovanou část. Dalším negativním aspektem tohoto typu rekonstrukcí je omezený pohyb měkkých tkání, jež jsou spojeny s fixovanou rekonstruovanou kostí. Velký objem svalu v místě pivot pointu - stopky laloku má za následek ne zcela přijatelný estetický výsledek. Rekonstrukce stopkovanými kostními laloky jsou zatíženy vysokým rizikem komplikací a nejsou v současné době doporučovány, nicméně v některých případech mohou být užitečné <sup>88</sup>. Nejčastěji užívanými stopkovanými laloky jsou m. pectoralis major s přilehlým žebrem <sup>89</sup>, m. sternocleidomastoideus s klavikulou <sup>90</sup> a m. trapezius s lopatkou <sup>91</sup>.

### 3.3.2.3 Volné vaskularizované laloky

Volné vaskularizované laloky jsou jako tkáňový celek přenášeny mikrochirurgickou technikou z donorského místa na vzdálené příjmové místo. Tyto laloky mají vlastní cévní zásobení v cévní stopce, jež je pod mikroskopem našita na příjmovou cévu v místě defektu.

---

of Oral and Maxillofacial Surgery, University of California, San Francisco 94143-0440, USA.: W.B. Saunders Co, 1997, roč. 55, č. 11.

<sup>87</sup> Ibid.

<sup>88</sup> Cuono CB, Ariyan S. Immediate reconstruction of a composite mandibular defect with a regional osteomusculocutaneous flap. *Plast Reconstr Surg.* 1980;65(4):477-484. doi:10.1097/00006534-198004000-00012. .

<sup>89</sup> STOŠIĆ, Srboľjub. *Mandibular reconstruction - State of the art and perspectives.*

<sup>90</sup> CONLEY, John a Patrick J GULLANE. The sternocleidomastoid muscle flap. *Head & Neck Surgery.* 1980, roč. 2, č. 4.

<sup>91</sup> PANJE, William a Court CUTTING. Trapezius osteomyocutaneous island flap for reconstruction of the anterior floor of the mouth and the mandible. *Head & Neck Surgery.* 1980, roč. 3, č. 1.

Volné laloky v rekonstrukci mandibuly mohou obsahovat nejenom kostní tkáň - osseální, ale mohou být a často jsou přenášeny i jako laloky kompozitní, jejichž součástí je tedy i kůže nebo sval – osteokutánní či osteomyokutánní laloky. Jsou indikovány u pacientů s nutností preoperační a pooperační radioterapie, se současnou rekonstrukcí kosti a měkkých tkání a u pacientů s předpokládanou aplikací dentálních implantátů <sup>92</sup>, a to s úspěšností více než 95% <sup>93,94,95</sup>. Volné osteokutánní laloky jsou v rámci rekonstrukce fixovány titanovými dlahami, které mohou být později odstraněny <sup>96</sup>. Prvními volnými laloky, které byly používány v rekonstrukci mandibuly byly žebra, metatarsy a ilium <sup>97</sup>, později se donorským místem stal i radius, scapula a fibula. Výběr laloku závisí na délce a tvaru kostního defektu, na délce stopky laloku, druhu chybějící měkké tkáně a na zkušenostech operačního týmu <sup>98</sup>. Přehled vlastností volných laloků v rekonstrukci segmentálních defektů mandibuly shrnuje *Tabulka č. 2*.

---

<sup>92</sup> NDUKWE, Kizito Chioma et al. Reconstruction of mandibular defects using nonvascularized autogenous bone graft in Nigerians. *Nigerian Journal of Surgery*. Wolters Kluwer Medknow Publications, 2014, roč. 20, č. 2. DOI: 10.4103/1117-6806.137309

<sup>93</sup> POGREL, M A et al. *A comparison of vascularized and nonvascularized bone grafts for reconstruction of mandibular continuity defects..*

<sup>94</sup> MEHTA, Ritvik P a Daniel G DESCHLER. Mandibular reconstruction in 2004: an analysis of different techniques. *Current opinion in otolaryngology & head and neck surgery*. Department of Otolaryngology and Laryngology, Massachusetts Eye and Ear Infirmary, Harvard Medical School, Boston, Massachusetts 02114, USA.: Lippincott Williams & Wilkins, 2004, roč. 12, č. 4.

<sup>95</sup> ANTHONY, J P, R D FOSTER a M A POGREL. The free fibula bone graft for salvaging failed mandibular reconstructions. *Journal of oral and maxillofacial surgery : official journal of the American Association of Oral and Maxillofacial Surgeons*. Division of Plastic and Reconstructive Surgery, University of California at San Francisco 94115-1632, USA.: W.B. Saunders Co, 1997, roč. 55, č. 12.

<sup>96</sup> BAK, Mathew et al. *Contemporary reconstruction of the mandible*.

<sup>97</sup> TAYLOR, G I. Reconstruction of the mandible with free composite iliac bone grafts. *Annals of plastic surgery*. United States: Little, Brown And Company, 1982, roč. 9, č. 5.

<sup>98</sup> PARÉ, Arnaud et al. Reconstruction of segmental mandibular defects: Current procedures and perspectives. *Laryngoscope Investigative Otolaryngology*. 2019, roč. 4, č. 6. DOI: 10.1002/lio2.325

	<b>Fibula</b>	<b>Ilium</b>	<b>Scapula laterální hrana</b>	<b>Scapula vrchol</b>	<b>Radius</b>
<b>Kost</b>					
<b>Délka</b>	20 - 25 cm	10 – 15 cm	10 – 12 cm	6 – 8 cm	10 – 12 cm
<b>Tvarování</b>	jednoduché	průměrné	jednoduché	nepřizpůsobené	jednoduché
<b>Místo rekonstrukce</b>	všechny části	úhel a tělo	všechny části	symfýza	všechny části
<b>Dentální implantáty</b>	ano	ano	Ano ± kostní štěp	nepřizpůsobené, + kostní štěp	Ano ± kostní štěp
<b>Délka stopky</b>	dlouhá	krátká	střední		dlouhá
<b>Kožní ostrov</b>					
<b>Tenkost</b>	střední	střední	tlustý		tenký
<b>Počet</b>	různý	různý	jediný		různý
<b>Fixace ke kosti</b>	fixovaný	fixovaný	volný		volný
<b>Dostupný</b>	m.soleus	m.obliquus internus abdominis	<ul style="list-style-type: none"> <li>• m.latissimus dorsi</li> <li>• m.serratus anterior</li> </ul>		žádný
<b>Sval</b>	fixovaný je kosti	fixovaný je kosti	volný		fixovaný ke stopce, volný od kosti
<b>Morbidita donorského místa a nevýhody</b>	<ul style="list-style-type: none"> <li>• jizva</li> <li>• kulhání</li> <li>• chronická bolest</li> <li>• kontrindikace při obstrukční nemoci periferních arterií DKK</li> </ul>	<ul style="list-style-type: none"> <li>• este tick a deformace</li> <li>• kulhání</li> <li>• chronická bolest</li> <li>• eviscerace</li> </ul>	<ul style="list-style-type: none"> <li>• chronická bolest</li> <li>• oslabení ramene</li> <li>• dvě chirurgické polohy</li> </ul>		<ul style="list-style-type: none"> <li>• parestzie palce</li> <li>• adheze cí kožní štěp</li> <li>• obětování radiálního cévního systému</li> <li>• riziko fraktury radia</li> </ul>



Tabulka č. 2: Přehled vlastností volných laloků v rekonstrukci segmentálních defektů mandibuly. Přeloženo, upraveno a převzato z<sup>99</sup>

### *Volné vaskularizované ilium*

Volný lalok z crista iliaca je přenášen na cévní stopce *arteria circumflexa ilium profunda*. Tento osteokutánní lalok nahrazuje kost, která je svou výškou srovnatelná s přirozenou konturou mandibuly, což zlepšuje orální kompetenci podporou dolního rtu<sup>100</sup>. Odebraná kost je primárně spongiozní a poskytuje vynikající oporu pro implantáty díky své výšce a tloušťce<sup>101</sup>. Konturovaná kyčelní kost může vyplnit většinu segmentálních defektů mandibuly. Je tedy vhodná k rekonstrukci předních mandibulárních, krátkých laterálních a hemimandibulárních defektů s obnovením úhlu mandibuly<sup>102</sup>. Přenosem osteomyokutánního laloku - m. obliquus internus abdominis včetně ascendentní větve *a. circumflexa ilium profunda* (Obr. č. 8) - je možné rekonstruovat i intraorální mukózní defekty. Tento sval je tenký, plikabilní a relativně pohyblivější než přilehlá kůže<sup>103</sup>. K fixaci laloku ke kosti se zpravidla využívá titanová dlaha. Uzávěr donorského místa je náročnější z pohledu možného vzniku kýly nebo oslabení laterální porce břišní stěny<sup>104</sup>. Užití tohoto laloku je v dnešní době dosti limitované a jsou preferovány laloky z jiných odběrových míst.

---

<sup>99</sup> Ibid.

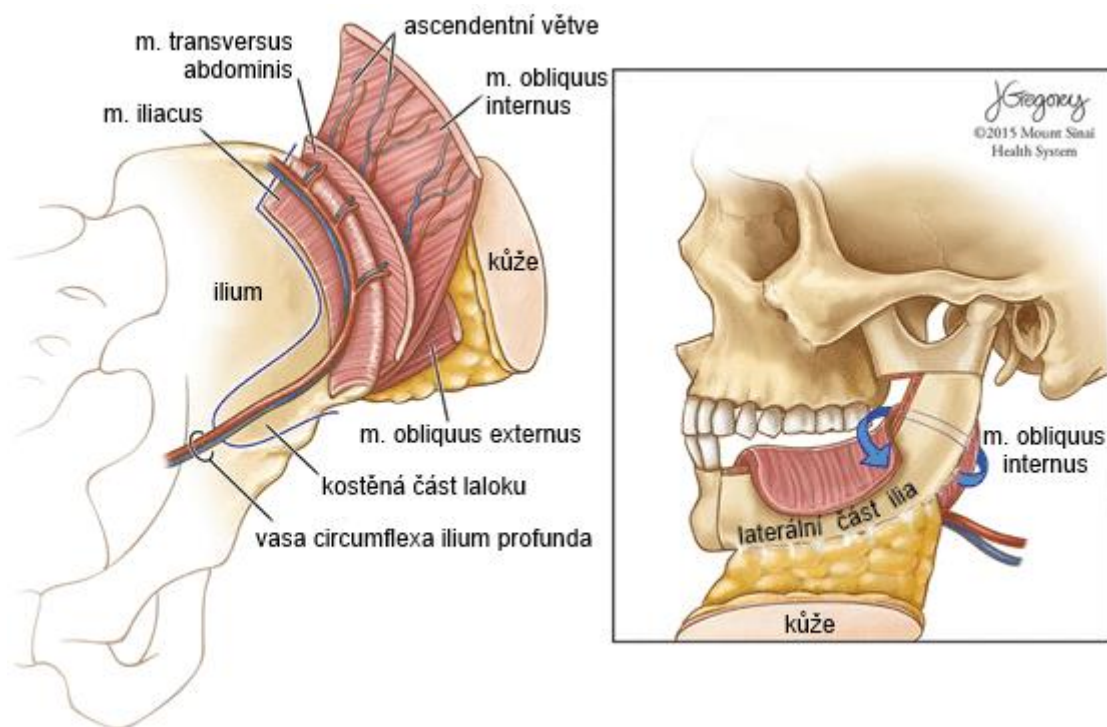
<sup>100</sup> MOSCOSO, J F et al. Vascularized bone flaps in oromandibular reconstruction. A comparative anatomic study of bone stock from various donor sites to assess suitability for enosseous dental implants. *Archives of otolaryngology--head & neck surgery*. Department of Otolaryngology, Mount Sinai Medical Center, New York, NY.: American Medical Association, 1994, roč. 120, č. 1.

<sup>101</sup> BAK, Mathew et al. *Contemporary reconstruction of the mandible*.

<sup>102</sup> MANCHESTER, W M. Some technical improvements in the reconstruction of the mandible and temporomandibular joint. *Plastic and reconstructive surgery*. United States: Lippincott Williams & Wilkins, 1972, roč. 50, č. 3.

<sup>103</sup> BAK, Mathew et al. *Contemporary reconstruction of the mandible*.

<sup>104</sup> GUTOWSKI, Karol A. *Grabb & Smith's Plastic Surgery, 6th Edition.*



Obr. č. 8: Schematické znázornění přenosu volného osteomyokutánního laloku z kosti kyčelní.  
Přeloženo, upraveno a převzato z <sup>105</sup>

#### Volná vaskularizovaná scapula

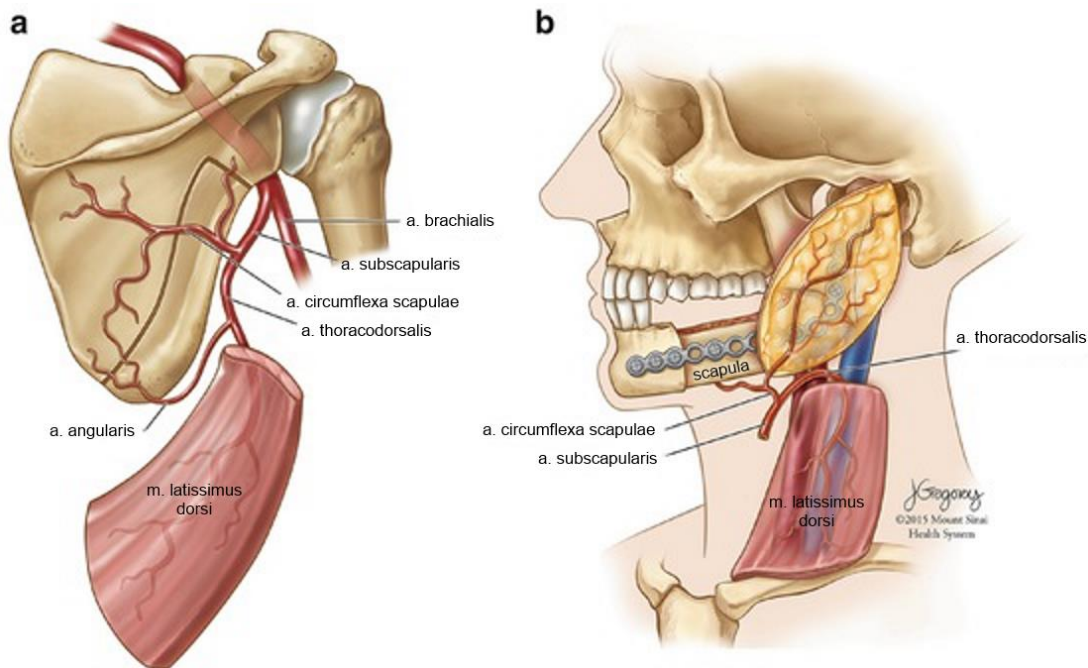
Volný lalok ze scapuly je zásobován cévní stopkou na *arteria circumflexa scapulae*, jež je větví *arteria subscapularis*, která umožňuje přenos i více tzv. chimerních laloků na jedné cévní stopce. Tento lalok je univerzální a poskytuje velký objem měkkých tkání - m. latissimus dorsi a přilehlá kůže (Obr. č. 9). Z laterální strany lopatky je možné odebrat kost v délce až 14 cm. Tato kost však nemá segmentální cévní zásobení, a proto mnohočetné osteotomie by byly příliš rizikové z hlediska viability kostní části laloku <sup>106</sup>. K rekonstrukci se využívá laterální hrana nebo vrchol lopatky <sup>107</sup>. Nevýhodou této techniky je nemožnost simultánního operování maxilofaciálního týmu (resekce postižené části mandibuly a příprava příjmového místa) a mikrochirurgického týmu (odběr a příprava laloku) z důvodu polohování pacienta. To vede k prodloužení operačního času, a s tím i souvisejících rizik pro pacienta (délka anestezie, riziko

<sup>105</sup> BAK, Mathew et al. *Contemporary reconstruction of the mandible*.

<sup>106</sup> GUTOWSKI, Karol A. *Grabb & Smith's Plastic Surgery, 6th Edition*.

<sup>107</sup> CHOI, Nayeon et al. Scapular Tip Free Flap for Head and Neck Reconstruction. *Clinical and Experimental Otorhinolaryngology*. Korean Society of Otorhinolaryngology-Head and Neck Surgery, 2015, roč. 8, č. 4. DOI: 10.3342/ceo.2015.8.4.422

vzniku dekubitů atd.). Další nevýhodou je možné oslabení a zhoršení pohyblivosti ramenního kloubu. Tento lalok je převážně indikován pro krátké segmentální defekty mandibuly, ovšem s chybějícím větším objemem měkkých tkání, při kombinovaném intraorálním a extraorálním defektu nebo při radikální krční disekci. Může být také užitečný jako „záchranný“ lalok v salvage chirurgii ke krytí vitálních cévních struktur na krku po chemoradioterapii <sup>108</sup>. Kvalita a barva kožního markeru odebraného ze zad je odlišná, a tedy více viditelná než barva a textura kůže v oblasti obličeje a krku.



Obr. č. 9: Schematické znázornění přenosu volného osteomyokutánního laloku z lopatky. Přeloženo, upraveno a převzato z <sup>109</sup>

#### Volný vaskularizovaný radius

Volný vaskularizovaný radius má cévní stopku na *arteria radialis* a vykazuje nejlepší kvalitu kožního ostrova - markeru ze všech zmíněných odběrových míst. Cévní stopka je dostatečně dlouhá a s dobrým kalibrem, což může být využito k mikrosuturě na kontralaterální straně krku, pokud nejsou vhodné příjmové cévy ipsilaterálně <sup>110</sup>. Tento typ kostního laloku však vykazuje nejhorší výsledky týkající se právě přenášené kosti, a to ve smyslu nutnosti

<sup>108</sup> BAK, Mathew et al. *Contemporary reconstruction of the mandible.*

<sup>109</sup> Ibid.

<sup>110</sup> GUTOWSKI, Karol A. *Grabb & Smith's Plastic Surgery, 6th Edition.*

pečlivého oddělení, aby nedošlo k patologickým frakturám v donorské oblasti. Délka přenášené kosti je limitována připojenými svaly a činí cca 10 cm. Tento lalok je indikován převážně u defektů ramu a proximální části mandibuly s rozsáhlejšími intraorálními defekty. V extraorálním umístění neposkytuje dostatečné množství objemu ke konturování dolní třetiny obličeje. Morbidita donorského místa je umocněna nutností použití kožního štěpu při jeho uzavěru a přítomností jizvy k dosažení dlouhé cévní stopky.

## 3.4 Volná fibula v rekonstrukci mandibuly

### 3.4.1 Historické a anatomické poznámky

Využití volné vaskularizované fibuly (VVF) v léčbě rozsáhlých kostních defektů v klinické praxi poprvé popsal Taylor v roce 1975 <sup>111</sup>. V roce 1983 byla Chanem a Yanem i Yoshimurou a spol. fibula použita jako volný osteofasciokutánní lalok s kožním ostrovem na laterální straně bérce k rekonstrukci extenzivních defektů a pseudoartróz dlouhých kostí končetin <sup>112</sup><sup>113</sup>. S velkým úspěchem byl pak tento lalok poprvé použit v rekonstrukci mandibuly Hídalgem v roce 1989 <sup>114</sup>. Sadove a Yim jej pak využili i v rekonstrukci maxily v letech 1993 a 1994 <sup>115</sup><sup>116</sup>. VVF se díky svým výhodám stala velmi populární a je lalokem „volby“ u většiny mandibulárních defektů. VVF je přenášena na cévní stopce *arteria fibularis/peronea* (přibližně 5 cm), s dobrým kalibrem 1,5 - 4 mm, provázené zpravidla dvěma konkomitantními vénami a ve většině případů má konstantní anatomické uspořádání. Z fibuly je možné odebrat 20 - 25 cm vaskularizovaného volného štěpu (*Obr. č. 10*)

---

<sup>111</sup> Free vascularized bone grafts : Taylor I. G., Miller G. D. H. and Ham F. J. (1975) The free vascularized bone graft. *Plast. Reconstr. Surg.* 55, 533. *Injury*. Elsevier Ltd, 1976, roč. 7, č. 3.

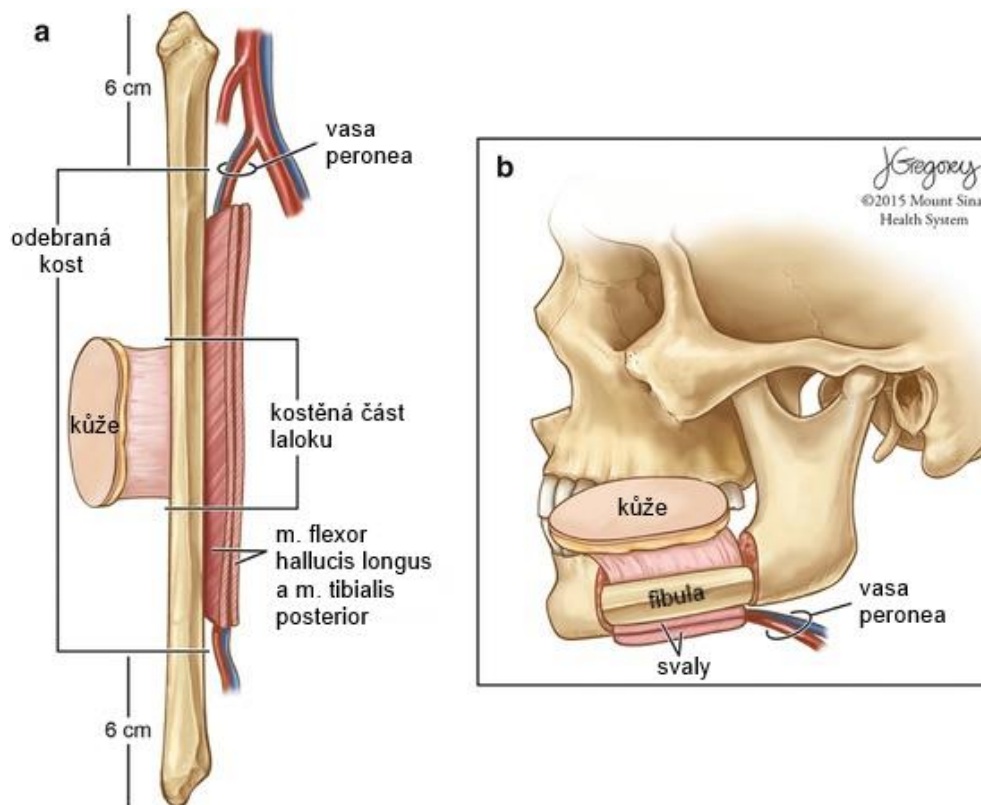
<sup>112</sup> CHEN, Zhong-Wei et al. Treatment of Tibial Defect with Vascularized Osteocutaneous Pedicled Transfer of Fibula. *Journal of Reconstructive Microsurgery*. 1986, roč. 2, č. 3.

<sup>113</sup> YOSHIMURA, M et al. Free vascularized fibular transplant. A new method for monitoring circulation of the grafted fibula. *The Journal of bone and joint surgery. American volume*. United States: Journal of Bone and Joint Surgery, 1983, roč. 65, č. 9.

<sup>114</sup> HIDALGO, D A. *Fibula free flap: a new method of mandible reconstruction*.

<sup>115</sup> SADOVE, R C a L A POWELL. Simultaneous maxillary and mandibular reconstruction with one free osteocutaneous flap. *Plastic and reconstructive surgery*. Department of Surgery, University of Kentucky Chandler Medical Center, Lexington.: Lippincott Williams & Wilkins, 1993, roč. 92, č. 1.

<sup>116</sup> YIM, K K a F C WEI. Fibula osteoseptocutaneous free flap in maxillary reconstruction. *Microsurgery*. Department of Plastic and Reconstructive Surgery, Chang Gung Memorial Hospital and Medical College, Taipei, Taiwan, Republic of China.: Wiley-Liss, 1994, roč. 15, č. 5.



Obr. č. 10: Schematické znázornění přenosu volného osteomyokutánního laloku z fibuly. Přeloženo, upraveno a převzato z [https://link.springer.com/chapter/10.1007/978-3-319-43854-2\\_3](https://link.springer.com/chapter/10.1007/978-3-319-43854-2_3)


### 3.4.2 Fibula jako kompozitní lalok

Lalok může být přenášen pouze jako vaskularizovaná kost, tedy jako lalok osseální<sup>117</sup>. Poskytuje silnou bikortikální kost vynikající kvality, která je odolná vůči fyzikálnímu napětí (žvýkání) rekonstruované mandibuly po umístění implantátů<sup>118</sup>. Kostní komponenta má periosteální cévní zásobení umožňující vícečetné osteotomie k vytvoření požadovaného tvaru dolní čelisti. V případě nedostatečné výšky rekonstruovaného segmentu, tedy vyšší vertikální vzdáleností mezi fibulou a zbylou mandibulou se zachovanou denticí, lze využít tzv. „doubl-

<sup>117</sup> CHO, B C et al. Blood supply to osteocutaneous free fibula flap and peroneus longus muscle: prospective anatomic study and clinical applications. *Plastic and reconstructive surgery*. Department of Plastic and Reconstructive Surgery, Kyungpook National University Hospital, Taegu, Korea. bccho@knu.ac.kr: Lippincott Williams & Wilkins, 2001, roč. 108, č. 7.

<sup>118</sup> PAPADOPULOS, Nikolaos A. et al. Mandibular reconstruction with free osteofasciocutaneous fibula flap: A 10 years experience. *Injury*. 2008, roč. 39, č. 3 SUPPL.. DOI: 10.1016/j.injury.2008.05.017

barrel technique“ (viz Obr. č. 11) <sup>119</sup>. Dále může být transferován i jako lalok kompozitní, obsahující kůži - osteokutánní. Kožní ostrov je středně tlustý, uniformní, dostatečně veliký a plikabilní, ideální tedy i k současné rekonstrukci měkkotkáňových defektů. Jestliže je pak lalok přenášen s přilehlým svalem a kožním ostrovem, označujeme jej jako osteomuskulokutánní. Nejčastěji využívaným svalem v této lokalizaci je m. flexor hallucis longus, který může vyplnit mrtvý prostor a nahradit kožní ostrov v rekonstrukci intraorálního defektu <sup>120</sup>. Tento sval, pokud je součástí přenášeného volného laloku, zvyšuje krevní zásobení a zabezpečuje viabilitu laloku <sup>121122</sup>. Obecně je doporučováno předoperační vyšetření cév dolních končetin k vyloučení anatomických cévních variací nebo onemocnění periferních cév, a to zejména při plánování kompozitního laloku. Limitací tohoto laloku je především množství přenášených měkkých tkání, a není tedy vhodný k rekonstrukci rozsáhlých měkkotkáňových defektů.



Obr. č. 11: Schematické znázornění „double-barrel“ techniky z VFF.

<sup>119</sup> BÄHR, Wolfgang, Peter STOLL a Rüdiger WÄCHTER. Use of the “double barrel” free vascularized fibula in mandibular reconstruction. *Journal of Oral and Maxillofacial Surgery*. Elsevier Inc., 1998, roč. 56, č. 1.

<sup>120</sup> NI, Youkang et al. The application of fibular free flap with flexor hallucis longus in maxilla or mandible extensive defect: A comparison study with conventional flap. *World Journal of Surgical Oncology*. 2018, roč. 16, č. 1. DOI: 10.1186/s12957-018-1450-2

<sup>121</sup> CHO, B C et al. Blood supply to osteocutaneous free fibula flap and peroneus longus muscle: prospective anatomic study and clinical applications..

<sup>122</sup> SCHUSTERMAN, M A et al. The osteocutaneous free fibula flap: is the skin paddle reliable? *Plastic and reconstructive surgery*. Reconstructive Plastic Surgery Service, University of Texas M.D. Anderson Cancer Center, Houston.: Lippincott Williams & Wilkins, 1992, roč. 90, č. 5.

*Přeloženo, upraveno a převzato z: <https://entokey.com/reconstruction-of-the-composite-oromandibular-defect-fibular-free-flap/>*

### **3.4.3 Konvenční technika rekonstrukce mandibuly volnou fibulou**

Tradiční technika rekonstrukce mandibuly volnou fibulou zavedená Hildagem nebyla ideální z hlediska konturování pro rovný tvar fibuly a postrádala precizní dosažení správné kontury mandibuly a správné pozice kosti z hlediska kostního kontaktu, pozice kondylů a symetrie dolní třetiny tváře <sup>123</sup>. K dosažení přirozené kontury „neomandibuly“ je někdy zapotřebí provést vícečetnou osteotomii přenášené fibuly. Kostní segmenty vaskularizovaného štěpu jsou pak fixovány pomocí rekonstrukčních, zpravidla titanových dlah. Tyto dlahy jsou většinou manuálně upravovány/modelovány v průběhu operace pomocí několika perioperativních měření <sup>124</sup> nebo se využívá „pre-plating“ - technika (předmodelování) s použitím přirozené mandibuly jako šablony nebo repoziční šablony <sup>125</sup><sup>126</sup>. Tato metoda je sice účinná, ale je velmi náročné reprodukovat 3D tvar mandibuly a vytvořit normální morfologii profilu mandibuly co nejpodobnější originálu. Jakékoliv odchylky strukturálního uspořádání mohou vést k estetickým a funkčním změnám zapříčiněným malokluzí a temporomandibulárními poruchami <sup>127</sup>. To je důvod, proč tato metoda nevykazuje konzistentní optimální výsledky, ani funkční, ani estetické <sup>128</sup>.

---

<sup>123</sup> WANG, Y. Y. et al. Mandibular reconstruction with the vascularized fibula flap: comparison of virtual planning surgery and conventional surgery. *International Journal of Oral and Maxillofacial Surgery*. 2016, roč. 45, č. 11. DOI: 10.1016/j.ijom.2016.06.015

<sup>124</sup> MAHENDRU, Sanjay et al. CAD-CAM vs conventional technique for mandibular reconstruction with free fibula flap: A comparison of outcomes. *Surgical Oncology*. Elsevier Ltd, 2020, roč. 34, č. November 2019. DOI: 10.1016/j.suronc.2020.04.012

<sup>125</sup> WANG, Y. Y. et al. *Mandibular reconstruction with the vascularized fibula flap: comparison of virtual planning surgery and conventional surgery*.

<sup>126</sup> BERRONE, M, E CROSETTI a G SUCCO. Repositioning template for mandibular reconstruction with fibular free flaps: an alternative technique to pre-plating and virtual surgical planning. *Acta otorhinolaryngologica Italica : organo ufficiale della Societa italiana di otorinolaringologia e chirurgia cervico-facciale*. Dept. of Oncology, University of Turin, Resident, PhD program in Experimental Medicine and Therapy, San Luigi Gonzaga Hospital, Orbassano, Turin, Italy; Pacini editore, 2014, roč. 34, č. 4.

<sup>127</sup> TARSITANO, A et al. Mandibular reconstruction using fibula free flap harvested using a customised cutting guide: how we do it. *Acta otorhinolaryngologica Italica : organo ufficiale della Societa italiana di otorinolaringologia e chirurgia cervico-facciale*. 2015, roč. 35, č. 3.

<sup>128</sup> MAHENDRU, Sanjay et al. *CAD-CAM vs conventional technique for mandibular reconstruction with free fibula flap: A comparison of outcomes*.



### 3.4.4 3D virtuální plánování a řezací šablony v rekonstrukci mandibuly volnou fibulou

Precizní osteotomie, exaktní sesazení a fixace kostních segmentů přenášené fibuly jsou předpokladem úspěšné rekonstrukce dolní čelisti. K té patří zhojení operační rány, obnovení funkční dentice a žvýkání, usnadnění řeči, polykání a obnovení kontury dolní čelisti <sup>129</sup>. Pokroky v softwarových technologiích dokázaly vytvořit 3D počítačové obrazy faciálního skeletu a fibuly, a tím i provádět virtuální chirurgii. Nezbytná je ale spolupráce mezi specialistou - bioinženýrem a chirurgem (ideálně maxilofaciálním i plastickým) a naplánování jednotlivých kroků rekonstrukčního výkonu. Počítačové programy zpravidla využívají techniky „zrcadlení“, tedy nepostižená strana mandibuly se stane předlohou pro vytvoření 3D obrazu rekonstruované strany. Tyto pokroky dovolují na základě virtuálních chirurgických dat výrobu a 3D tisk prefabrikovaných stereomodelů a „guidů“ - šablon k precizní rekonstrukci defektů hlavy a krku <sup>130131132</sup>. Využití sterilizovaných modelů a šablon dovoluje osteotomie a rekonstrukce přesně odpovídající virtuálnímu plánu. Prefabrikované stereomodely jsou použity jako šablony pro modelování titanových dlah, jež jsou určeny k fixaci kostního štěpu k přirozené kosti <sup>133</sup>. To dovoluje lepší tvarování mandibulární kontury a lepší pozici kondylu. 3D virtuální plánování usnadňuje i komplexní umístění laloku a může být také použito k rozvržení umístění dentálních implantátů ve stejném operačním čase v průběhu prováděné operace <sup>134</sup>. Proti konvenční metodě skýtá 3D virtuální plánování několik výhod, týkajících se zejména preciznosti a rychlosti mandibulární rekonstrukce. Využití těchto technologií usnadňuje tvarování fibulárního laloku, které probíhá po osteotomii ještě před odpojením cévní stopky *in situ* na bérce, čím dochází k významnému zkrácení času ischemie laloku <sup>135</sup>. Použití předmodelovaných dlah zkracuje i celkový čas operace.

---

<sup>129</sup> WANG, Y. Y. et al. *Mandibular reconstruction with the vascularized fibula flap: comparison of virtual planning surgery and conventional surgery.*

<sup>130</sup> AVRAHAM, Tomer et al. Functional Outcomes of Virtually Planned Free Fibula Flap Reconstruction of the Mandible. *Plastic & Reconstructive Surgery*. 2014, roč. 134, č. 4.

<sup>131</sup> WANG, W. H. et al. Three-dimensional virtual technology in reconstruction of mandibular defect including condyle using double-barrel vascularized fibula flap. *Journal of Cranio-Maxillofacial Surgery*. 2013, roč. 41, č. 5. DOI: 10.1016/j.jcms.2012.11.008

<sup>132</sup> SUCCO, G. et al. Step-by-step surgical technique for mandibular reconstruction with fibular free flap: Application of digital technology in virtual surgical planning. *European Archives of Oto-Rhino-Laryngology*. 2015, roč. 272, č. 6. DOI: 10.1007/s00405-014-3078-3

<sup>133</sup> WANG, Y. Y. et al. *Mandibular reconstruction with the vascularized fibula flap: comparison of virtual planning surgery and conventional surgery.*

<sup>134</sup> BAK, Mathew et al. *Contemporary reconstruction of the mandible.*

<sup>135</sup> SAAD, Adam et al. Virtual surgical planning in complex composite maxillofacial reconstruction. *Plastic and reconstructive surgery*. Division of Plastic Surgery, Louisiana

### 3.4.5 Komplikace

Komplikace mandibulárních rekonstrukcí jsou spojeny především s hojením rány, zejména po radioterapii. Problém osteoradionekrózy je vhodné řešit segmentální resekci s rekonstrukcí volnými kompozitními laloky<sup>136</sup>. Někteří pacienti mají problémy s obnažením kosti nebo patologickými frakturami. Pooperační ozáření také způsobuje fibrózu tkání, xerostomii, ztrátu chuti a trismus u 47% pacientů<sup>137</sup><sup>138</sup>. Právě trismus představuje významný problém u pacientů podstupujících rekonstrukci dolní čelisti, zejména z hlediska zabezpečení dýchání, omezení perorálního příjmu, hygieny dutiny ústní, dentální rehabilitace a sledování tumoru<sup>139</sup>.

### 3.2.6 Morbidita donorského místa

Morbidita donorského místa většinou zahrnuje otok, senzitivní deficit, intoleranci chladu, chronickou bolest, omezení motorické funkce či rozsahu pohybu, potíže s chůzí, ztuhlost nebo nestabilitu kotníku, omezení pohybu kotníku, dále oslabení flexe či extenze palce

---

State University Health Sciences Center, New Orleans, LA, USA.: Lippincott Williams & Wilkins, 2013, roč. 132, č. 3. DOI: 10.1097/PRS.0b013e31829ad299

<sup>136</sup> BAK, Mathew et al. *Contemporary reconstruction of the mandible*.

<sup>137</sup> RAPIDIS, A D et al. Trismus in patients with head and neck cancer: etiopathogenesis, diagnosis and management. *Clinical Otolaryngology*. Wiley-Blackwell, 2015, roč. 40, č. 6.

<sup>138</sup> BUCHBINDER, D et al. Mobilization regimens for the prevention of jaw hypomobility in the radiated patient: a comparison of three techniques. *Journal of oral and maxillofacial surgery : official journal of the American Association of Oral and Maxillofacial Surgeons*. Department of Oral & Maxillo-Facial Surgery, Mount Sinai Medical Center, New York, NY 10029-6574.: W.B. Saunders Co, 1993, roč. 51, č. 8.

<sup>139</sup> BHRANY, Amit D et al. Coronoidectomy for the treatment of trismus in head and neck cancer patients. *The Laryngoscope*. Department of Otolaryngology-Head and Neck Surgery, University of Washington, Seattle, WA 98195, USA.: Wiley-Blackwell, 2007, roč. 117, č. 11.

<sup>140</sup><sup>141</sup>, či vytvoření kladívkové deformity palce <sup>142</sup>. Morbiditu zvyšuje i možnost hypertrofického jizvení, obzvlášť pokud je odebírán kožní ostrov širší než 5 cm, a vyžaduje tedy autotransplantaci vzniklého defektu na laterální straně bérce.

---

<sup>140</sup> PAPANIKOLAOS, Nikolaos A et al. Donor site morbidity after harvest of free osteofasciocutaneous fibular flaps with an extended skin island. *Annals of plastic surgery*. Department of Plastic and Reconstructive Surgery, Technical University Munich, Germany.: Little, Brown And Company, 2002, roč. 49, č. 2.

<sup>141</sup> PHILLIPS, C M. Primary and secondary reconstruction of the mandible after ablative surgery. Report of twenty-four cases using stainless steel prostheses. *American journal of surgery*. United States: Excerpta Medica, 1967, roč. 114, č. 4.

<sup>142</sup> NI, Youkang et al. Assessment of fibula flap with flexor hallucis longus's effect on head & neck tumor patients' quality of life and function of donor site. *Oral Oncology*. Elsevier, 2020, roč. 100, č. 117. DOI: 10.1016/j.oraloncology.2019.104489

## **PRAKTICKÁ ČÁST**

## 4.1 Materiál a metody I

V této části práce analyzují indikace, průběh a výsledky všech pacientů, jež podstoupili mikrovaskulární rekonstrukci rozsáhlých měkkotkáňových a kostních defektů v oblasti hlavy řešených volnými fasciokutánními, muskulárními nebo muskulokutánními laloky v letech 2015 - 2020 na Klinice popálenin a plastické chirurgie Fakultní nemocnice Brno. Do tohoto souboru byli zařazeni pouze pacienti, u kterých byla provedena mikrochirurgická rekonstrukce jedním mikrochirurgem v daném období. U pacientů v našem souboru byly sledovanými parametry pohlaví, věk, komorbidita, kouření, abusus alkoholu, příčina vzniklého defektu (tumor, trauma), lokalizace defektu, typ resekcce u onkochirurgické problematiky, nutnost krční disekce (unilaterální nebo bilaterální), typ zvolené mikrovaskulární rekonstrukce (fasciokutánní, muskulární nebo muskulokutánní lalok), čas odběru laloku, čas ischemie laloku, celkový čas operačního výkonu, výběr příjmových cév a typ mikroanastomózy (end-to-end nebo end-to-side), celková délka hospitalizace, komplikace akutní (arteriální nebo venózní trombóza na mikroanastomóze, krvácení), subakutní (infekce, částečná nebo úplná nekróza laloku, hematom) nebo pozdní (dehiscence rány, píštěl, prodloužené hojení, bolestivá či kontrahující jizva, morbidita donorského místa, lokoregionální recidiva tumoru u onkologických pacientů). Námi rozdělené sledované komplikace shrnuje *Tabulka č. 3*.

Pooperační sledování volných laloků bylo prováděno každou hodinu po dobu prvních 72 hodin, poté každé 3 hodiny po dobu následujících 3 dní šoleným zdravotnickým personálem; u laloků s kožním ostrovem nebo fasciokutánních laloků subjektivně s pečlivou dokumentací barvy, teploty a kapilárního návratu a u laloků muskulárních objektivně za použití Dopplerovské sondy (*Edan SD3 Ultrasonic Vascular Pocket Doppler 8 MHz®*, Čína) k detekci průtoku krve cévní stopkou, jež je peroperačně vyznačena. Všechna sledovaná data byla vyhodnocována zpětně na základě příjmových zpráv, operačních protokolů, záznamů Kliniky anesteziologie a resuscitační medicíny FN Brno, jednotky intenzivní péče, standardních oddělení a ambulancí Kliniky popálenin a plastické chirurgie, Kliniky ústní, čelistní a obličejové chirurgie a Oddělení ORL FN Brno Bohunice. Všechna data byla statisticky zpracována.

KOMPLIKACE	AKUTNÍ	SUBAKUTNÍ	POZDNÍ
Čas od operace	0 - 72 hodin	72 hodin - 7. den	8. den a více
Typ komplikace			
Příjmové místo - lalok	Trombóza – arteriální  venózní  Krvácení	Infekce  Nekróza laloku  - částečná  - úplná  Dehiscence rány  Píštěl	Recidiva tumoru  Kontrahující jizvy
Odběrová plocha	Krvácení, hematom	Prodloužené hojení, serom	Morbidita donorského místa:  Jizvení  Porucha funkce

*Tabulka č. 3: Naše rozdělení sledovaných perioperačních a pooperačních komplikací v závislosti na čase od operace*

## 4.2 Materiál a metody II

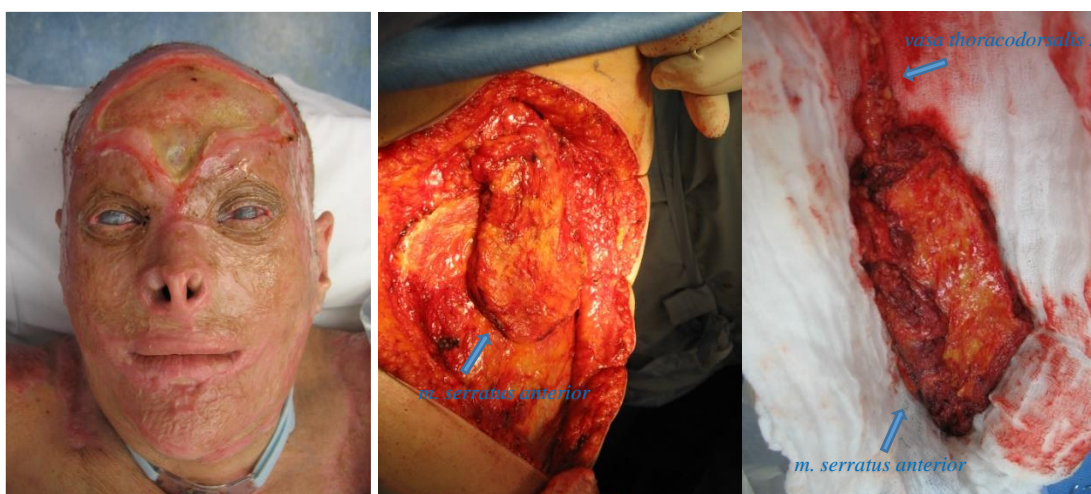
Druhá část práce je věnována souboru 14 pacientů, jež podstoupili mikrovaskulární rekonstrukci izolovaných kostních nebo kombinovaných kostních a měkkotkáňových defektů v oblasti mandibuly s okamžitou rekonstrukcí volnou vaskularizovanou fibulou (VFF) ve formě osseálního nebo osteokutánního volného laloku v letech 2017 - 2020. Všechny mikrovaskulární rekonstrukční výkony tohoto typu v tomto období byly prováděny jedním operátorem. U jednoho pacienta byla provedena rekonstrukce mandibuly VFF pomocí konvenční techniky, u ostatních 13 pacientů byla provedena mikrovaskulární rekonstrukce volnou fibulou za použití 3D plánování a pomocí tzv. "cutting guidů" - řezacích šablon, v těsné součinnosti s lékaři Kliniky ústní, čelistní a obličejové chirurgie FN Brno a s firmou Tescan Medical. Pooperační sledování volných laloků (kožní marker) bylo prováděno každou hodinu po dobu prvních 72 hodin, poté každé 3 hodiny následující 3 dny školeným zdravotnickým personálem; byla sledována a pečlivě dokumentována barva, teplota a kapilární návrat. U všech pacientů byly sledovanými parametry: pohlaví, věk, komorbidity, kouření, abusus alkoholu, příčina vzniklého defektu, provedení tracheostomie jako součást jednoho operačního výkonu, nutnost krční disekce (unilaterální nebo bilaterální), typ zvolené mikrovaskulární rekonstrukce (osseální nebo osteokutánní lalok), čas odběru laloku, čas ischemie laloku, celkový čas operačního výkonu, výběr příjmových cév a typ mikroanastomózy (end-to-end nebo end-to-side), celková délka hospitalizace a komplikace akutní (arteriální nebo venózní trombóza na mikroanastomóze, krvácení v oblasti příjmového místa nebo odběrové plochy), subakutní (infekce, nekróza laloku, hematom) nebo pozdní (dehiscence rány, píštěl, prodloužené hojení, bolestivá či kontrahující jizva, morbidita donorského místa, lokoregionální recidiva tumoru u onkologických pacientů). Všechna sledovaná data byla vyhodnocována zpětně na základě příjmových zpráv, operačních protokolů, záznamů Kliniky anesteziologie a resuscitační medicíny FN Brno, jednotky intenzivní péče, standardních oddělení a ambulancí Kliniky popálenin a plastické chirurgie a Kliniky ústní, čelistní a obličejové chirurgie. Všechna data byla statisticky zpracována pomocí.

## 5.1 Výsledky I

Za sledované období 2015 - 2020 bylo na Klinice popálenin a plastické chirurgie ve FN Brno provedeno celkem 27 rekonstrukcí defektů v oblasti hlavy mikrovaskulární technikou s použitím fasciokutánních, muskulárních nebo muskulokutánních laloků. Výkony byly prováděny vždy jedním operátorem.

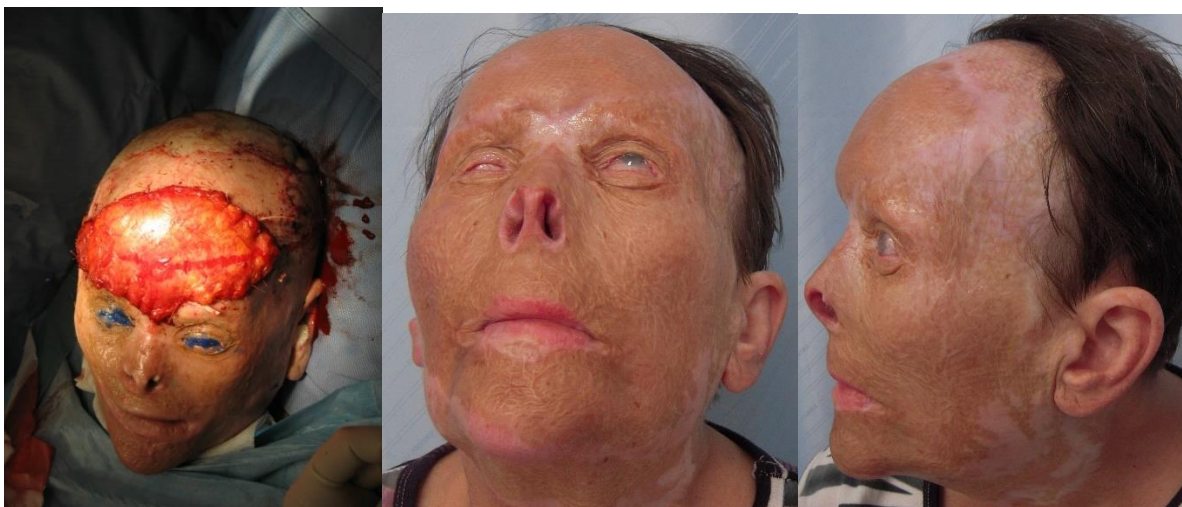
Do sledovaného souboru bylo zařazeno 12 žen (44,4 %) a 15 mužů (55,6 %) ve věku od 40 - 72 let, průměrného věku 61 let ( $\pm 10$  let).

Příčina vzniklého defektu byla ve 26 případech onkologického charakteru, pouze v jednom případě se jednalo o neonkologickou diagnózu (hluboká popálenina). V 6 případech se jednalo o karcinom jazyka, ve 4 případech byl karcinom lokalizován v oblasti měkkých tkání tváře a přilehlé parotideomasseterické oblasti, ve 4 případech se jednalo o nádor infiltrující kost (1x patro a 3x mandibula), ve 4 případech se jednalo o zhoubný novotvar paranasálních dutin, v dalších 3 případech o tumor orbity a periorbitální krajiny, ve 3 případech byl zhoubný nádor lokalizován do oblasti tonsily nebo mesopharyngu, v 1 případě se jednalo o karcinom dolního rtu a v 1 případě o karcinom spodiny dutiny ústní. Z histopatologické charakteristiky významně dominovalo procentuální zastoupení spinocelulárního karcinomu - 81,48 % uvedených lokalit (ve 22 případech). Jiné onkologické diagnózy se vyskytovaly 4 případech - 14,81 %. Jednalo se o maligní melanom cévnatky (1x), o sebaceózní karcinom orbity (1x), mukoepidermoidní karcinom tvrdého patra (1x) a rhabdomyosarkom maxilární dutiny (1x). Pouze v jednom případě (3,70 %) se jednalo o rekonstrukci posttraumatického defektu po hluboké popálenině čela pomocí volného MSA (viz *Obr. č. 12, 13*).



*Obr. č. 12: Hluboký defekt po popálení frontální krajiny; odběr MS; odpojení volného MSA*





*Obr. č. 13: Rozprostření a modelace laloku MSA na defekt frontální krajiny po popálení; stav 18 měsíců po rekonstrukci*

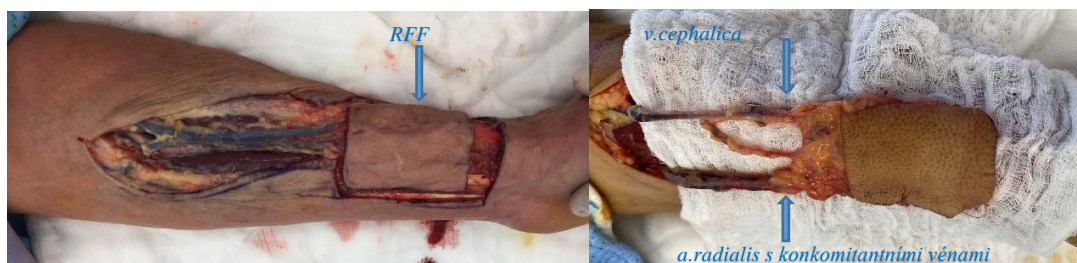
Dalším sledovaným parametrem bylo kouření: u 10 pacientů z celkového počtu nebyl přítomen faktor abusu cigaret, 10 pacientů bylo v době operace aktivními kuřáky (průměrně 15 - 20 cigaret denně), 7 pacientů mělo v anamnéze kouření. Sledován byl také vztah kouření k pooperačním komplikacím. Bylo zjištěno, že přímé komplikace v souvislosti s lalokem (nekróza, trombotický uzávěr cévní stopky) byly zaznamenány ve 2 případech, a to u nekuřáků. Prodloužené hojení v místě operační rány hlavy nebo donorského místa bylo pozorováno v přibližně stejném poměru u kuřáků a nekuřáků.

Anamnéza nadměrného abusu alkoholu byla zjištěna ve 3 případech, příležitostná konzumace alkoholu byla zaznamenána ve zbylých 24 případech. Vztah abusu alkoholu k pooperačním komplikacím byl taktéž zaznamenán - bylo zjištěno, že v jednom případě došlo ke krvácení v místě odběrové plochy hrudníku u chronického ethylika.

Dalším sledovaným parametrem byly závažné komorbidity. Nejvíce zastoupenou komorbiditou byla hypertenze (11 pacientů). Dále jsme se zaměřili na přítomnost onkologického onemocnění v anamnéze. Zjistili jsme pozitivní anamnézu na tuto problematiku u 10 pacientů, z toho se jednalo 2x o onkologické onemocnění v anamnéze s lokalizací mimo hlavy a 8x se jednalo o zhoubný novotvar v rámci recidivy nebo v blízkosti operovaného ložiska; u dvou pacientů došlo k lokoregionální recidivě tumoru do 12 měsíců po rekonstrukci.

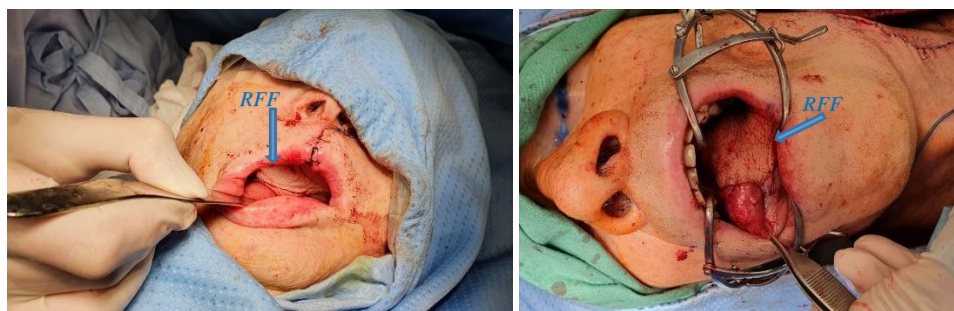Celkem bylo zrekonstruováno 27 defektů v oblasti hlavy mikrovaskulární technikou pomocí fasciokutánních, muskulárních nebo muskulokutánních laloků. Jednalo se o defekty extraorální - 10x (rekonstrukce tváře 4x, orbity 5x, rekonstrukce defektu frontální krajiny 1x), intraorální - 14x (rekonstrukce jazyka 5x, mesopharyngu a epipharyngu 3x, rekonstrukce defektu patra a maxily 2x, defekt v oblasti mandibuly 1x, defekt spodiny dutiny ústní 1x, defekt tváře bukálně 1x) a kombinované defekty 3x (rekonstrukce dolního rtu 1x, rekonstrukce defektu mandibuly 2x). Dalším sledovaným parametrem byl tedy typ použitého laloku v rekonstrukci.

Fasciokutánní lalok ve formě radial forearm flap (*Obr. č. 14*) byl proveden v 11 případech.



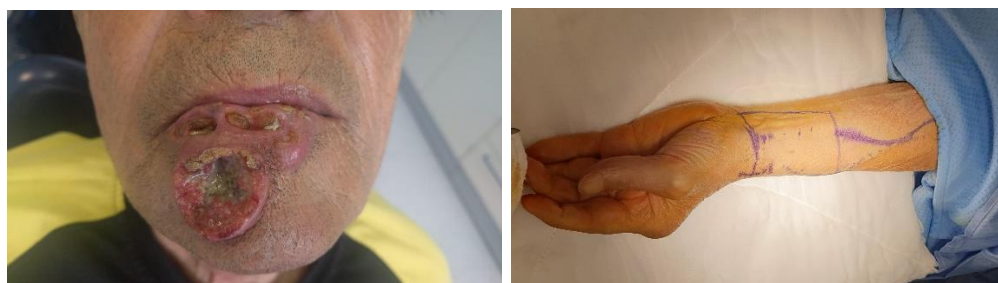*Obr. č. 14: Odběr RFF s vypreparovanou cévní stopkou; a. radialis s konkomitantními věnami, v.cephalica*

Z toho 5x k rekonstrukci extraorálních defektů tváře a rtu, 6x k rekonstrukci intraorálních defektů - 2x k rekonstrukci defektů epipharyngu a mesopharyngu, 2x k rekonstrukci defektů maxily a patra (*Obr. č. 15*), 1x k rekonstrukci jazyka (*Obr. č. 15*), 1x k rekonstrukci defektu spodiny dutiny ústní.

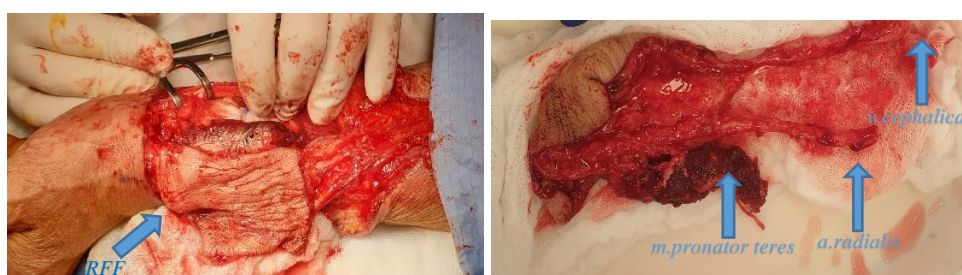


*Obr. č. 15: Příklad rekonstrukce defektu patra (vlevo) a jazyka (vpravo) pomocí RFF*

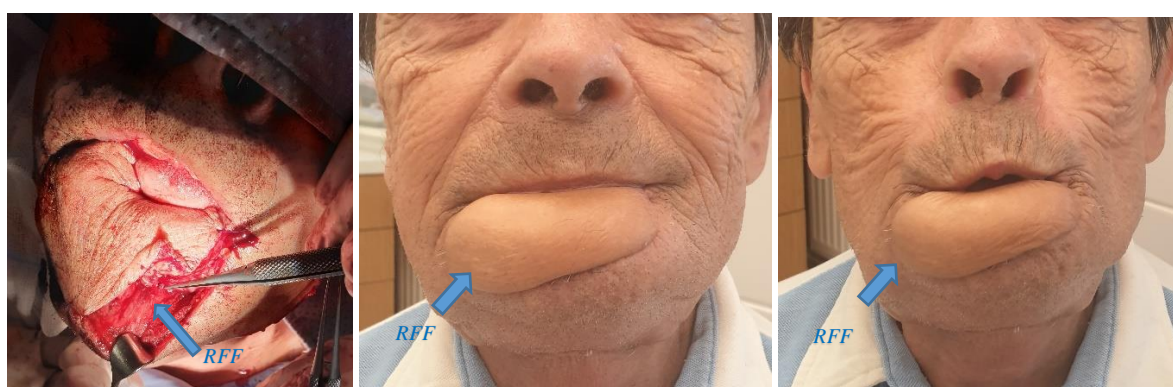
Jedenkrát byl tento typ laloku použit v kombinaci se svalem - m. pronator teres k rekonstrukci vzniklého defektu dolního rtu s cílem zabezpečit orální kompetenci (Obr. č. 16, 17, 18).



Obr. č. 16: Příklad rekonstrukce defektu po resekci spinocelulárního karcinomu dolního rtu, předoperační foto tumoru, plánovaný RFF s m. pronator teres



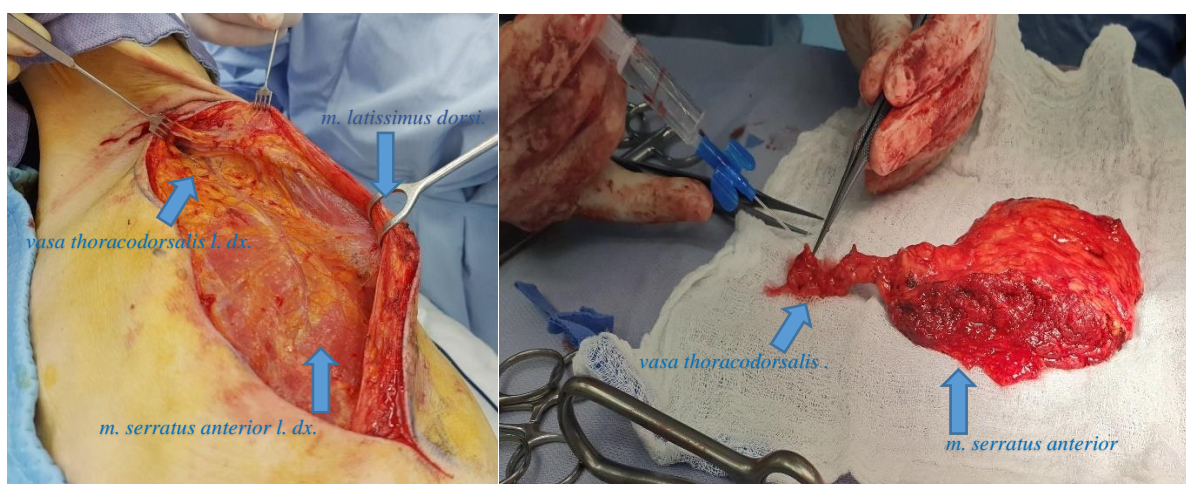
Obr. č. 17: Odběr RFF s vyznačeným m. pronator teres, a. radialis a v. cephalica



Obr. č. 18: Rozprostření a modelace RFF do defektu dolního rtu. Výsledek 3 měsíce po operaci se zachovalou orální kompetencí dolního rekonstruovaného rtu

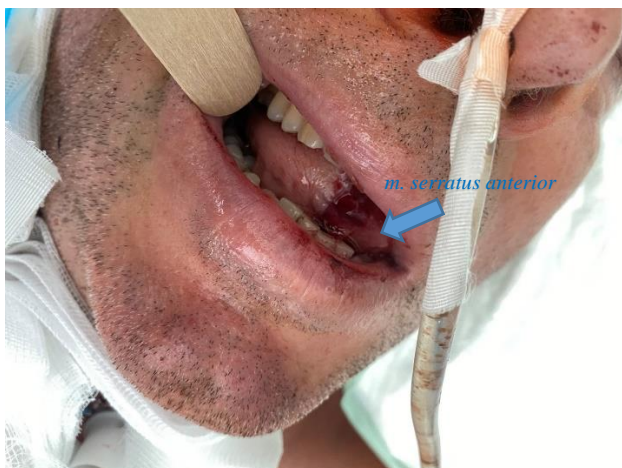Ve všech případech byl tento lalok odebrán z levého předloktí, vždy z nedominantní horní končetiny.

Muskulární lalok ve formě volného m. serratus anterior (*Obr. č. 19*) byl proveden ve 12 případech.

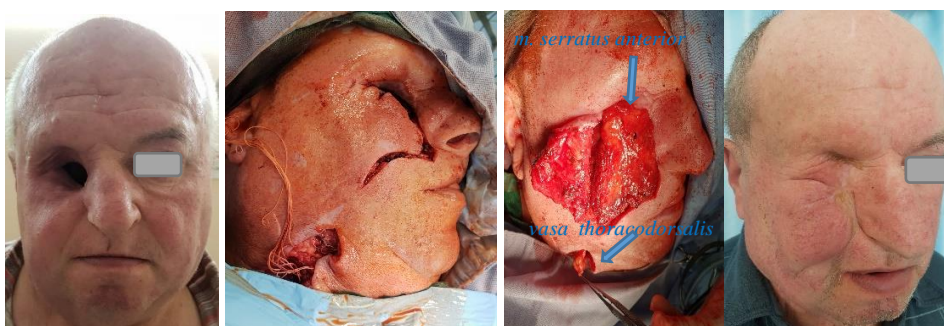


*Obr. č. 19: Odběr MSA z pravé strany hrudníku s vyznačenou cévní stopkou vasa thoracodorsalis; vlevo retrakce m. latissimus dorsi, vpravo proplach cévní stopky*

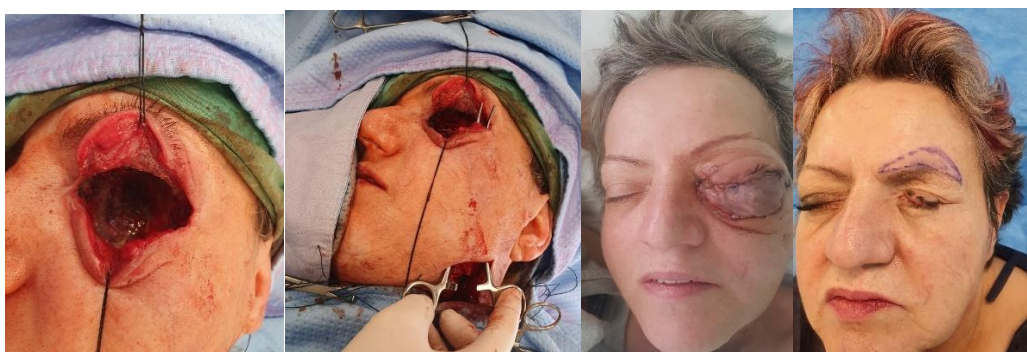Z toho 5x v rekonstrukci defektů jazyka (*Obr. č. 20*), 4x v rekonstrukci defektu orbity (*Obr. č. 21*), 1x v rekonstrukci defektu mandibuly, 1x v rekonstrukci defektu mesopharyngu, 1x k rekonstrukci rozsáhlého popáleninového traumatu frontální krajiny (*Obr. č. 22*). V 9 případech byl m. serratus anterior odebrán z levé strany hrudníku, opět s přihlédnutím na stranu nedominantní horní končetiny.



Obr. č. 20: Příklad rekonstrukce jazyka po hemiglossectomii pro spinocelulární karcinom levé strany jazyka



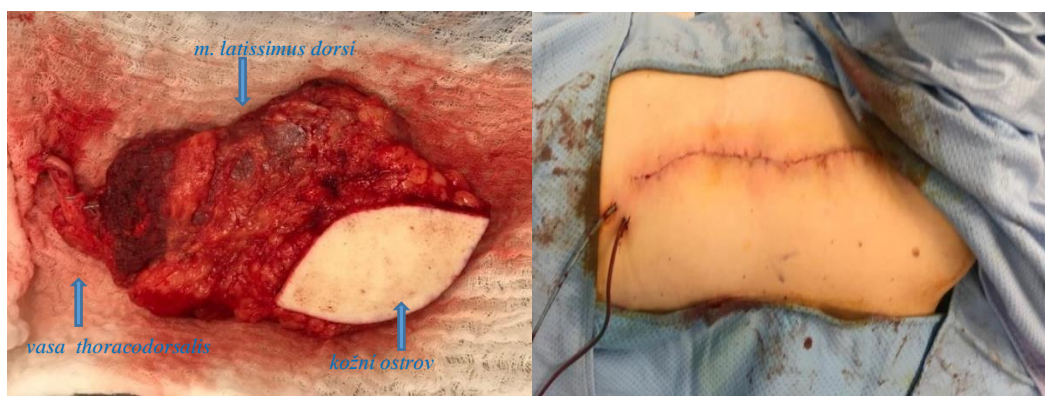
Obr. č. 21: Příklad rekonstrukce objemového deficitu pravé orbity po exenteraci pomocí MSA, příprava příjmových cév na ipsilaterální straně krku, vpravo protažená cévní stopka laloku, výsledný efekt 3 měsíce po rekonstrukci (plánovaná silikonová epitéza)



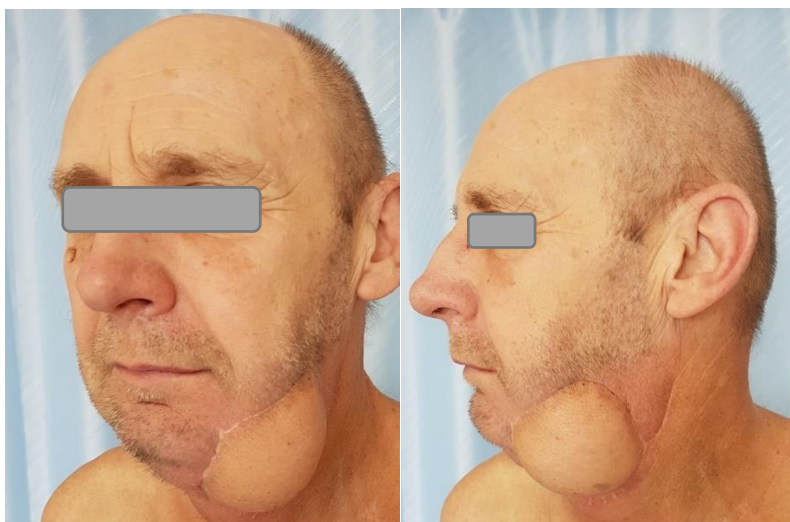Obr. č. 22: Rekonstrukce objemového deficitu levé orbity po exenteraci se zachovaným horním a dolním víčkem pomocí MSA, příprava tunelu k protažení cévní stopky, stav 2 týdny po

rekonstrukci s přihojeným kožním transplantátem, vpravo viditelná retrakce laloku za 6 měsíců po rekonstrukci s vyznačenou excisí přímého browliftu, v plánu korekce víček a oční protéza

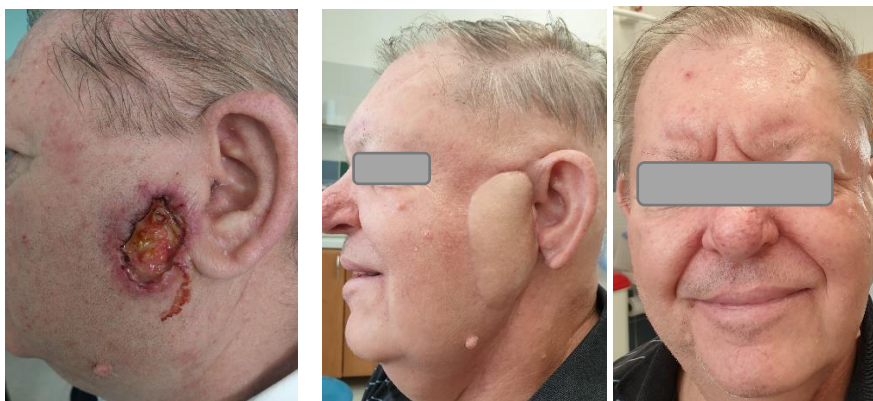Volný lalok musculus latissimus dorsi (Obr. č. 23) byl využit v rekonstrukci defektů v oblasti hlavy ve formě muskulokutánní - tedy s kožním ostrovem celkem ve 4 případech, z toho 2x k rekonstrukci defektu po resekci mandibuly (Obr. č. 24) a 2x k rekonstrukci extraorálních defektů (Obr. č. 25).



Obr. č. 23: Odebraný lalok MLTD s kožním ostrovem, vpravo rána levého hemithoraxu po odběru laloku



Obr. č. 24: Příklad rekonstrukce defektu po resekci levé strany mandibuly pomocí MLTD; stav 3 měsíce po operaci



*Obr. č. 25: Příklad rekonstrukce defektu levé parotideomasseterické oblasti po resekci spinocelulárního karcinomu pomocí MLTD s kožním ostrovem; stav 3 měsíce po rekonstrukci*

Lalok byl odebrán 2x z pravé a 2x z levé strany hrudníku, opět s ohledem na stranu nedominantní končetiny.

Vzhledem k vysokému zastoupení onkochirurgických výkonů byla jedním ze sledovaných parametrů i TNM klasifikace ve vztahu k recidivě onemocnění. Zjistili jsme, že u 5 pacientů, kteří měli v TNM klasifikaci nález T4NXMX došlo k recidivě onemocnění do 12 měsíců. Dalším sledovaným parametrem byla i nutnost provedení krční disekce u 26 sledovaných pacientů. V rámci jednoho chirurgického výkonu byla provedena jednostranná krční disekce 16x (levostranná 6x, pravostranná 10x), oboustranná ve 4 případech, v 5 případech byla krční disekce provedena již v minulosti.

Dalším sledovaným parametrem byl čas odběru laloku, délka ischemie laloku a délka operačního výkonu; tyto hodnoty a vzájemné srovnání a statistické zhodnocení u jednotlivých typů laloků přehledně shrnuje *Tabulka č. 4*.

	Typ laloku	N platných	% případů z celkového počtu	Průměr	Medián	Minimum	Maximum	Dolní kvartil	Horní kvartil	Sm.odch.
Délka operace (hod)	MSA	12	44	6,37083	6,50000	4,50000	8,00000	5,00000	7,47500	1,32981
Čas odběru laloku (min)	MSA	12	44	61,91667	63,50000	44,00000	72,00000	58,00000	67,00000	7,64506
Délka ischémie (min)	MSA	12	44	58,08333	57,50000	38,00000	75,00000	47,00000	70,00000	12,98571
Délka operace (hod)	RFF	11	41	6,54545	6,50000	4,50000	8,00000	6,00000	7,50000	0,98627
Čas odběru laloku (min)	RFF	11	41	62,81818	60,00000	45,00000	90,00000	52,00000	72,00000	13,05234
Délka ischémie (min)	RFF	11	41	59,54545	55,00000	45,00000	80,00000	50,00000	70,00000	12,61240
Délka operace (hod)	LTD	4	15	8,12500	8,00000	6,50000	10,00000	7,00000	9,25000	1,493039
Čas odběru laloku (min)	LTD	4	15	65,75000	66,50000	60,00000	70,00000	62,50000	69,00000	4,349329
Délka ischémie (min)	LTD	4	15	63,25000	62,50000	58,00000	70,00000	59,00000	67,50000	5,377422
Délka operace (hod)	celkem	27		6,70185	6,50000	4,50000	10,00000	6,00000	7,50000	1,32364
Čas odběru laloku (min)	celkem	27		62,85185	65,00000	44,00000	90,00000	58,00000	70,00000	9,70212
Délka ischémie (min)	celkem	27		59,44444	58,00000	38,00000	80,00000	50,00000	70,00000	11,78765

Tabulka č. 4: Vzájemné srovnání času odběru laloku, délky ischémie laloku a délky operačního výkonu a jejich statistické zhodnocení u jednotlivých typů laloků

Výsledky byly statisticky zhodnoceny Kruskal-Wallisovým testem (viz Tabulka č. 5), Bylo zjištěno, že jednotlivé časy se signifikantně neliší. Lze tedy říct, že ve výsledku typ laloku neovlivnil žádný z časů – tedy čas odběru laloku, délku ischémie laloku, ani délku operačního výkonu.

Kruskal-Wallis				
Typ laloku	MSA	RFF	LTD	p
Délka operace	6,37083	6,54545	8,12500	ns
Čas odběru laloku	61,91667	62,81818	65,75000	ns
Délka ischémie	58,08333	59,54545	63,25000	ns

Tabulka č. 5: Statistické zhodnocení závislosti délky operace, času odběru laloku a délky ischémie u jednotlivých typů laloků Kruskal-Wallisovým testem



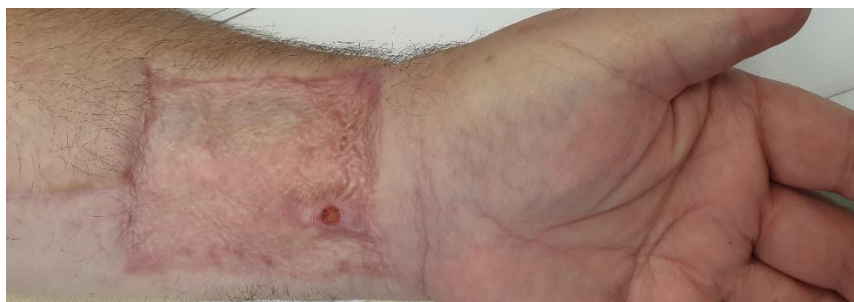Dále jsme se zaměřili typ mikroanastomózy a recipientní cévy. Všechny mikrosutury byly provedeny ručně bez použití mikrostapleru. Venózní mikrosutura byla provedena end-to-side (EtS) na v. jugularis interna ve 4 případech a na větev v. jugularis interna end-to-end (EtE) ve 3 případech, EtS v. jugularis externa v jednom případě a na větev v. jugularis externa ve 3 případech EtE. Venózní mikrosutura na v. temporalis superficilias EtE byla provedena v jednom případě. V. facialis s mikrosuturou EtE byla využita jako recipientní céva v 5 případech, v. lingualis a v. submandibularis byla použita 1x s typem mikrosutury EtE, v. thyroidea superior byla použita ve 3 případech formou EtE a 7x EtE na truncus thyreocervicalis. Žilní štěp byl použit pouze v jednom případě a jeho použití nebylo spojeno s pooperační komplikací v místě mikroanastomóz. V jednom případě byla venózní drenáž posílena mikrosuturou jak konkomitantní vény, tak v. cephalica. Tepenná mikroanastomóza typu E-S na a. carotis externa byla provedena ve 3 případech, ostatní mikrosutury byly EtE - a. facialis ve 12 případech, a. thyroidea sup. v 9 případech, a. ligualis 2x, a. temporalis superficialis 1x. Ve třech případech bylo nutné vzhledem k nepříznivému nálezu příjmových cév na ipsilaterální straně krku provést mikroanastomózy na kontralaterální straně krku.

Statistické zhodnocení délky operace, času odběru laloku, délky ischemie a celkové doby hospitalizace počítáno dnem rekonstrukčního výkonu v závislosti na základní diagnóze přehledně shrnuje *Tabulka č. 6*.

Zaměřili jsme se také na akutní komplikace (0–72 hodin od rekonstrukce). V jednom případě jsme zaznamenali nutnost akutní operační revize pro trombotický tepenný uzávěr na mikroanastomóze a jedenkrát nutnost revize pro krvácení z odběrové plochy hrudníku po odběru MSA. Subakutní komplikace (od 72 hodin do 7 dnů od rekonstrukce) zahrnovaly v jednom případě těžkou infekci se selháním laloku s nutností jeho nekrektomie, dále jsme sledovali poruchy hojení ve smyslu dehiscencí - pozorováno v jednom případě v místě původního defektu, hematom v místě příjmového místa bez nutnosti chirurgické revize v 1 případě, v jednom případě se objevil serom s nutností punkční evakuace, prodloužené hojení odběrové plochy se objevilo 2x, v obou případech se jednalo o odběr RFF (*Obr. č. 26*).

	Diagnóza	N počet	% případů z celkového počtu	Průměr	Medián	Minimum	Maximum	Dolní kvartil	Horní kvartil	Sm.odch .
Plocha laloku cm <sup>2</sup>	spinoca	22	81,48148148	61,31818	48,50000	24,00000	120,00000	30,00000	99,00000	33,95289
Délka operace (hod)	spinoca	22	81,48148148	7,02045	7,00000	4,50000	10,00000	6,50000	7,50000	1,16891
Čas odběru laloku (min)	spinoca	22	81,48148148	63,13636	63,50000	45,00000	90,00000	58,00000	70,00000	9,62781
Délka ischemie (min)	spinoca	22	81,48148148	60,50000	60,00000	38,00000	80,00000	50,00000	70,00000	12,46996
Délka hospitalizace (dny)	spinoca	22	81,48148148	18,31818	17,00000	10,00000	38,00000	14,00000	21,00000	6,60726
Plocha laloku cm <sup>2</sup>	jiné onkologické	4	14,81481481	47,25000	51,00000	24,00000	63,00000	36,00000	58,50000	16,68083
Délka operace (hod)	jiné onkologické	4	14,81481481	5,50000	5,50000	4,50000	6,50000	4,50000	6,50000	1,15470
Čas odběru laloku (min)	jiné onkologické	4	14,81481481	60,50000	63,00000	44,00000	72,00000	51,00000	70,00000	12,47664
Délka ischemie (min)	jiné onkologické	4	14,81481481	52,25000	52,50000	46,00000	58,00000	48,00000	56,50000	5,31507
Délka hospitalizace (dny)	jiné onkologické	4	14,81481481	12,00000	11,00000	10,00000	16,00000	10,50000	13,50000	2,70801
Plocha laloku cm <sup>2</sup>	neonkologické	1	3,703703704	80,00000	80,00000	80,00000	80,00000	80,00000	80,00000	
Délka operace (hod)	neonkologické	1	3,703703704	4,50000	4,50000	4,50000	4,50000	4,50000	4,50000	
Čas odběru laloku	neonkologické	1	3,703703704	66,00000	66,00000	66,00000	66,00000	66,00000	66,00000	
Délka ischemie (min)	neonkologické	1	3,703703704	65,00000	65,00000	65,00000	65,00000	65,00000	65,00000	
Délka hospitalizace (dny)	neonkologické	1	3,703703704	17,00000	17,00000	17,00000	17,00000	17,00000	17,00000	
Plocha laloku cm <sup>2</sup>	všichni	27		59,92593	49,00000	24,00000	120,00000	30,00000	80,00000	31,70286
Délka operace (hod)	všichni	27		6,70185	6,50000	4,50000	10,00000	6,00000	7,50000	1,32364
Čas odběru laloku (min)	všichni	27		62,85185	65,00000	44,00000	90,00000	58,00000	70,00000	9,70212
Délka ischemie (min)	všichni	27		59,44444	58,00000	38,00000	80,00000	50,00000	70,00000	11,78765
Délka hospitalizace (dny)	všichni	27		17,33333	16,00000	10,00000	38,00000	11,00000	21,00000	6,42711

Tabulka č. 6: Statistické zhodnocení délky operace, času odběru laloku, délky ischemie a celkové doby hospitalizace v závislosti od základní diagnózy



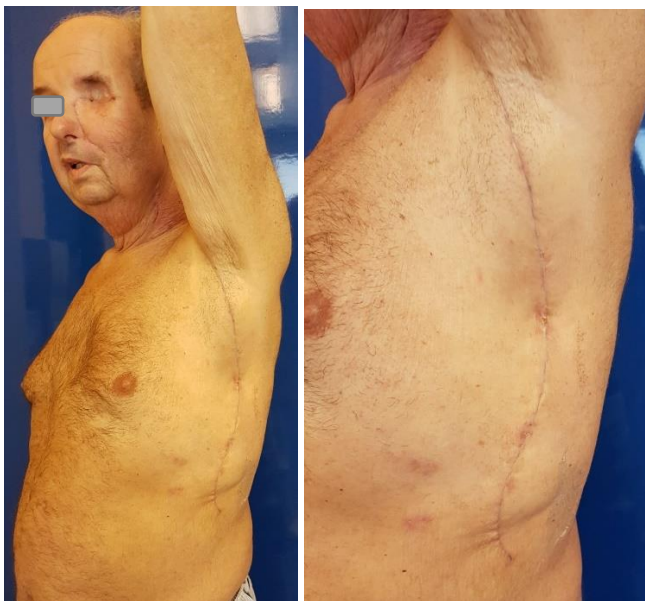Obr. č. 26: Drobný zbytkový defekt v oblasti kožního transplantátu po odběru RFF levého předloktí

Statistické zhodnocení Pearsonovým chí kvadrát testem závislosti perioperačních a pooperačních komplikací mezi jednotlivými typy laloků shrnuje *Tabulka č. 7*. Nebyla zjištěna statisticky významná závislost.

		Typ laloku			
	Významný vztah (Pearsonův chí-kvadrát) - NS	MSA	RFF	LTD	součet
komplikace	akutní	3	0	0	3
	% z každého typu	25,00%	0,00%	0,00%	
	% z všech laloků	100,00%	0,00%	0,00%	
	% z celku	11,11%	0,00%	0,00%	11,11%
	subakutní	2	3	0	5
	% z každého typu	16,67%	27,27%	0,00%	
	% ze všech laloků	40,00%	60,00%	0,00%	
	% z celku	7,41%	11,11%	0,00%	18,52%
	pozdní	2	2	2	6
	% z každého typu	16,67%	18,18%	50,00%	
	% ze všech laloků	33,33%	33,33%	33,33%	
	% z celku	7,41%	7,41%	7,41%	22,22%
	žádné	5	6	2	13
	% z každého typu	41,67%	54,55%	50,00%	
	% ze všech laloků	38,46%	46,15%	15,38%	
	% z celku	18,52%	22,22%	7,41%	48,15%
		12	11	4	27
	Celkové % sloupce ze všech	44,44%	40,74%	14,81%	100,00%

*Tabulka č. 7: Statistické zhodnocení Pearsonovým chí kvadrát testem závislosti perioperačních a pooperačních komplikací mezi jednotlivými typy laloků*

V rámci sledování morbidit donorského místa nebyly zaznamenány závažnější komplikující faktory. Jizvy hrudníku po odběru MSA a MLTD nebyly ze strany pacientů vnímány negativně, ani nečinily závažnější funkční obtíže (*Obr. č. 27*). V pozdních komplikacích (od 8. dne dále) dominovaly lokoregionální recidivy tumoru, a to v 5 případech, přičemž se objevily do 12 měsíců od rekonstrukce.



*Obr. č. 27: Jizva levého hemithoraxu 3 měsíce po odběru MSA, plná exkurze pohybů v levém ramenním kloubu*

## 5.2 Výsledky II

V letech 2017 - 2020 bylo na Klinice popálenin a plastické chirurgie v součinnosti s Klinikou ústní, čelistní a obličejové chirurgie FN Brno provedeno celkem 14 rekonstrukcí kostních defektů volnou vaskularizovanou fibulou. U 13 pacientů byla provedena současná resekce kostní afekce s okamžitou rekonstrukcí volnou vaskularizovanou fibulou prováděnou jedním mikrochirurgem ze stabilního týmu Kliniky ústní, čelistní a obličejové chirurgie pomocí 3D virtuálního plánování. Pouze u jednoho pacienta byla rekonstrukce mandibuly provedena konvenční technikou.

Ve sledovaném souboru bylo zařazeno celkem 12 mužů a jedna žena ve věku od 38 - 71 let, průměrného věku 59 ( $\pm 12$  let).

Stejně jako v předchozí části práce, i u těchto pacientů byly sledovanými parametry: pohlaví, věk, komorbidity, kouření, abusus alkoholu, příčina vzniklého defektu (tumor, pseudoartróza), nutnost krční disekce (unilaterální nebo bilaterální), čas odběru volného kostního laloku - fibuly, čas ischemie laloku, celkový čas operačního výkonu, výběr příjmových cév a typ mikroanastomózy (end-to-end, nebo end-to-side), celková délka hospitalizace, komplikace akutní (arteriální nebo venózní trombóza na mikroanastomóze, krvácení), subakutní (infekce, nekróza laloku, hematom) nebo pozdní (dehiscence rány, píštěl, prodloužené hojení, bolestivá či kontrahující jizva, morbidita donorského místa, lokoregionální recidiva tumoru u onkologických pacientů).

Příčinou vzniklého kostního defektu byl v 10 případech spinocelulární karcinom mandibuly (lokalizace: 7x processus alveolaris mandibulae, 2x v oblasti trigonum retromolare mandibulae a 1x v oblasti baseos oris). V jednom případě se jednalo o low grade fibromyxosarkom, 2x o pseudoartrózu, 1x o osteoradionekrózu.

Kouření bylo zaznamenáno v 11 případech, přičemž ve 3 případech se jednalo o těžké kuřáky s abusem 20 cigaret za den a více. U všech komplikací (nekróza kožního markeru, nekróza laloku, infekt, prodloužení hojení) byl zaznamenán abusus kouření. Nadměrný abusus alkoholu nebyl zaznamenán ani v jednom případě.

Z komorbidit se nejčastěji objevila hypertenze (u 5 pacientů) a diabetes mellitus na perorálních antidiabeticích (u 2 pacientů). Tyto komorbidity neměly souvislost s pooperačními komplikacemi u tohoto rekonstrukčního výkonu.

Dalším sledovaným parametrem byla nutnost provedení tracheostomie v rámci daného rekonstrukčního výkonu. Ta byla zaznamenána jako součást ablativního a rekonstrukčního výkonu v jedné době u 10 pacientů.

Jednostranná krční disekce byla provedena v 6 případech (levostranná 3x, pravostranná 3x) a oboustranná ve 4 případech.

Pouze v jednom případě byla VFF použita jako osseální lalok. Ve 13 případech byla použita osteokutánní forma laloku, tedy s kožním ostrovem orientovaným extraorálně (ve 4 případech) a intraorálně (9 případů). U jednoho pacienta byl odebrán osteokutánní lalok v kombinaci se svalem - m. flexor hallucis pedis ke krytí kombinovaného intraorálního a extraorálního defektu, přičemž sval byl orientován intraorálně a kožní ostrov extraorálně. Průměrná plocha kožního ostrova byla  $65,7\text{cm}^2 (\pm 25,4\text{cm}^2)$ .

Odebraná volná fibula byla v 6 případech z levé dolní končetiny a v 7 případech z pravé dolní končetiny. Výběr byl proveden mimo jiné také na základě předoperačního angiografického zobrazení tepen dolních končetin. Příjmovými vénami byly: truncus thyrocervicalis 8x, v. facialis 3x, v. retromandibularis 1x a větev v. jugularis externa 1x. V 11 případech byla tepenná mikroanastomóza provedena na a. facialis a 2x na a. thyroidea superior. U všech mikroanastomóz byla provedena mikrosutura typu end-to-end. V jednom případě byl použit venózní graft k posílení krevního průtoku (antgrádně i retrográdně) dvou osteotomicky resekovaných částí volné fibuly. Průměrná délka kostní části laloku byla 9,6cm ( $\pm 2,2\text{cm}$ ).

Průměrný čas odběru laloku byl 120,3 min ( $\pm 18,9\text{min}$ ). Doba ischemie laloku se pohybovala od 50 - 70 minut, průměrný čas byl 63,5 ( $\pm 7,8\text{min}$ ). Celková délka operačního výkonu se pohybovala od 6,5 - 10 hodin, průměrná doba operace byla 7,9 hod ( $\pm 1,1\text{hod}$ ).

Revize pro akutní komplikace na mikroanastomózách nebyla zaznamenána ani v jednom případě. U dvou pacientů došlo k nekróze kožního markeru s nutností nekrektomie. U jednoho pacienta došlo k nekróze celého kostního laloku vlivem infekce a byla provedena nekrektomie. Nepřihojení kožního transplantátu na intraorální defekt bylo zaznamenáno v jednom případě. Prodloužené hojení kožního transplantátu na dolní končetině bylo zaznamenáno také v jednom případě.

Průměrná doba hospitalizace byla 26,5 dnů ( $\pm 10\text{dnů}$ ). Morbidita donorského místa byla z našeho hlediska sledována po dobu 6 měsíců od operace a bylo zaznamenáno pouze lehké omezení svalové síly - extenze palce operované dolní končetiny u pacienta, u kterého byl

součástí laloku i m. flexor hallucis pedis. Plošná jizva po autotransplantaci defektu na odběrové ploše dolní končetiny nebyla ani jedním pacientem vnímána negativně.

Statistické zhodnocení perioperačních parametrů - délka výkonu, čas odběru laloku, velikost kožního ostrova, délka kostního laloku, čas ischemie laloku a délka hospitalizace ve vztahu k popsaným komplikacím shrnuje *Tabulka č. 8*.

	Komplikace	N	% případů z celk. počtu	Průměr	Medián	Minimum	Maximum	Dolní kvartil	Horní kvartil	Sm.odch.
Délka hospitalizace podle komplikace										
Věk	ne	8	61,5384 6	59,1250	58,5000	38,0000 0	79,0000	53,5000	66,0000	12,4147 1
Délka operace (hod)	ne	8	61,5384 6	7,6875	7,2500	6,50000	9,5000	7,0000	8,5000	1,06695
Čas odběru laloku (min)	ne	8	61,5384 6	118,500 0	117,500 0	95,0000 0	155,000 0	106,500 0	125,000 0	18,0317 2
Kožní ostrov – velikost (cm <sup>2</sup> )	ne	8	61,5384 6	62,8750	57,5000	50,0000 0	98,0000	52,5000	67,5000	15,9502 6
Délka kostního laloku (cm)	ne	8	61,5384 6	9,7500	9,7500	8,50000	11,0000	9,2500	10,2500	0,80178
Délka ischemie laloku (min)	ne	8	61,5384 6	63,7500	65,0000	50,0000 0	70,0000	61,0000	69,0000	6,62786
Délka hospitalizace	ne	8	61,5384 6	24,1250	21,5000	18,0000 0	33,0000	19,0000	30,5000	6,22065
Věk	ano	5	38,4615 4	59,4000	58,0000	47,0000 0	77,0000	50,0000	65,0000	12,0954 5
Délka operace (hod)	ano	5	38,4615 4	8,2000	8,5000	7,00000	10,0000	7,0000	8,5000	1,25499
Čas odběru laloku (min)	ano	5	38,4615 4	123,200 0	120,000 0	98,0000 0	158,000 0	115,000 0	125,000 0	21,9476 7
Kožní ostrov – velikost (cm <sup>2</sup> )	ano	5	38,4615 4	70,2000	60,0000	28,0000 0	120,000 0	45,0000	98,0000	37,9894 7
Délka kostního laloku (cm)	ano	5	38,4615 4	9,4200	11,0000	3,10000	12,0000	9,5000	11,5000	3,65472
Délka ischemie laloku (min)	ano	5	38,4615 4	63,0000	60,0000	55,0000 0	80,0000	55,0000	65,0000	10,3682 2
Délka hospitalizace	ano	5	38,4615 4	30,2000	37,0000	12,0000 0	46,0000	18,0000	38,0000	14,4637 5
Věk	všichni	13	100	59,2308	58,0000	38,0000 0	79,0000	50,0000	65,0000	11,7767 7
Délka operace (hod)	všichni	13	100	7,8846	7,5000	6,50000	10,0000	7,0000	8,5000	1,12090
Čas odběru laloku (min)	všichni	13	100	120,307 7	120,000 0	95,0000 0	158,000 0	108,000 0	125,000 0	18,8652 4
Kožní ostrov – velikost (cm <sup>2</sup> )	všichni	13	100	65,6923	60,0000	28,0000 0	120,000 0	50,0000	72,0000	25,3619 9
Délka kostního laloku (cm)	všichni	13	100	9,6231	10,0000	3,10000	12,0000	9,5000	11,0000	2,20346
Délka ischemie laloku (min)	všichni	13	100	63,4615	64,0000	50,0000 0	80,0000	60,0000	68,0000	7,84873
Délka hospitalizace	všichni	13	100	26,4615	22,0000	12,0000 0	46,0000	18,0000	33,0000	10,0880 7

*Tabulka č. 8.: Statistické zhodnocení perioperačních parametrů - délka výkonu, čas odběru laloku, velikost kožního ostrova, délka kostního laloku, čas ischemie laloku a délka hospitalizace ve vztahu k popsaným komplikacím*

Jediný pacient, který podstoupil rekonstrukci dvou částí mandibuly konvenční metodou pro patologické hojení po osteomyelitidě mandibuly po předchozím traumatu, byl 42-letý muž. Celková délka operačního výkonu byla cca 16 hodin s pooperačními komplikacemi ve smyslu sakrálního dekubitu II. kategorie a dekubitu v oblasti P lokte s následnou parciální parézou n. ulnaris.

## **5.3 Modelový příklad rekonstrukce – náš obecný postup**

### *5.3.1 Předoperační příprava pacienta*

Předoperační příprava pacienta před plánovanou několikahodinovou rekonstrukcí dolní čelisti sestává z několika částí a je koordinována maxilofaciálním chirurgem, specialistou na tuto problematiku. Lze ji rozdělit na přípravu obecnou, týkající se především celkového stavu pacienta a přípravu speciální, týkající se místa rekonstrukce.

Celková příprava zabezpečuje komplexní předoperační vyšetření s ohledem na komorbiditu a jejich eventuální kompenzaci, anesteziologické konzilium, ale také návštěvu specializované nutriční ambulance. Kompenzace malnutrice, která je u našich pacientů s abusem alkoholu a nikotinu poměrně častá, je velmi důležitá z hlediska eliminace případných pooperačních komplikací, týkajících se zejména hojení rekonstruované i odběrové oblasti. Nutriční specialista také zváží zavedení PEGu ještě před rekonstrukčním výkonem se stanovením individuálních potřeb výživy a indikací typu pooperační parenterální substituce, která je modulována na základě pravidelných nutričních odběrů po operačním zákroku. Součástí předoperačního vyšetření je také zobrazení průchodnosti tepen periferního řečiště dolních končetin. Nejčastěji je využívána CT angiografie a Dopplerovské vyšetření cév dolních končetin, které však není reprodukovatelné, a není tak průkazné zejména v případech anatomických variant cév DKK. Do budoucna lze zvážit MR angiografii, která využívá gadolinium a není nutná monitorace pacienta za hospitalizace. Rekonstrukce volnou fibulou je kontraindikována v případě aterosklerotického postižení cév dolních končetin, ischemické choroby dolních končetin, kongenitálních cévních anomálií, předchozího těžkého traumatu této lokalizace, u diabetické nohy či bérceových defektů.

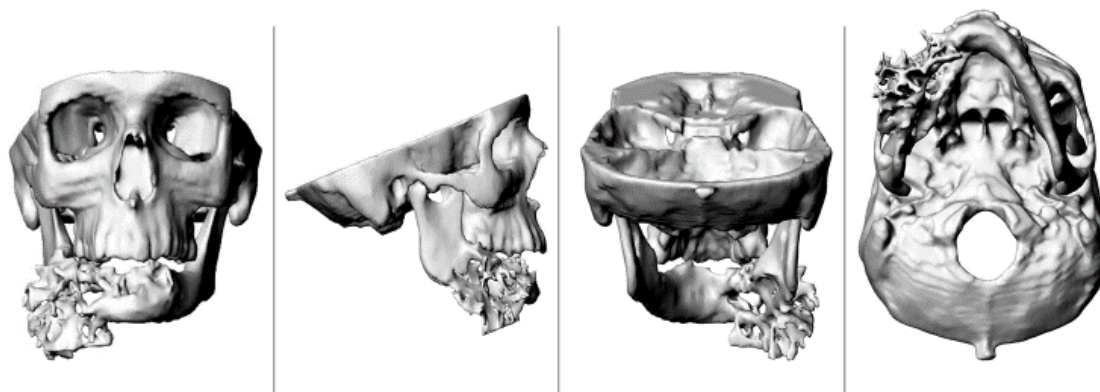


Dalším krokem je již vyšetření a konzultace zkušeným plastickým chirurgem - mikrochirurgem, který určí stranovou orientaci odebíraného laloku, pacientovi vysvětlí princip samotné rekonstrukce, průběh a eventuální pooperační komplikace, včetně rizik plynoucích z morbidit donorského místa. Specializovaná příprava se opírá o CT vyšetření hlavy se stanovením rozsahu resekce dolní čelisti, včetně případně plánované krční disekce a nutnosti pooperační radioterapie - to vše po souhlasu Indikační komise pro nádory hlavy a krku ve FN Brno. CT vyšetření je také základem pro 3D virtuální plánování (viz níže).

### 5.3.2 3D virtuální plánování a příprava řezacích šablon

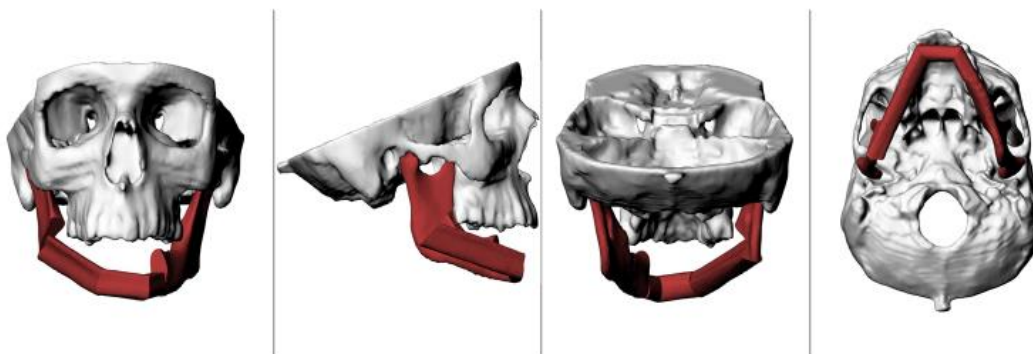
3D virtuální plánování bylo zavedeno do klinické praxe ve FN Brno lékaři Kliniky ústní, čelistní a obličejové chirurgie - doc. MUDr. Oliver Bulik, Ph.D., MUDr. et MUDr. Zdeněk Daněk, Ph.D. a MDDr. et MUDr. Jiří Blahák, Ph.D. - v součinnosti s doc. Ing. Přemyslem Krškem, Ph.D. z firmy Tescan Medical s.r.o.

CT hlavy a multidisciplinární konzilium (maxilofaciální chirurg, plastický chirurg a bioinženýr) tvoří platformu pro 3D virtuální plánování. Nejdříve jsou z nemocnice zaslány CT data (viz Obr. č. 28).

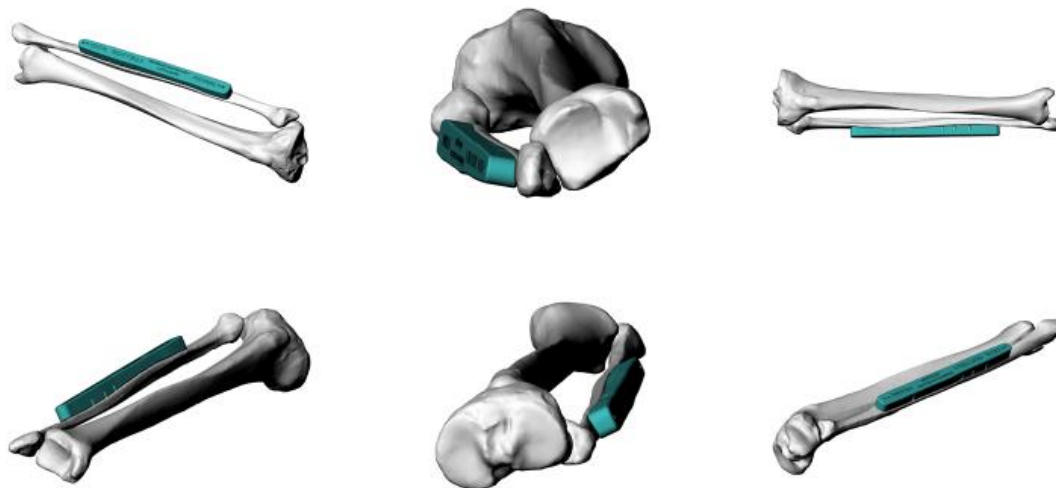


Obr. č. 28: 3D CT scany hlavy s identifikací kostní afekce

Následně jsou bioinženýrem vyžádány parametry řešení: umístění defektu, resekční linie, koncept řešení, typ laloku, plánované umístění cévní stopky. Ve firmě Tescan Medical jsou připraveny 3D modely tkání, návrh řešení rekonstrukce (*Obr. č. 29*), „cutting guidy“ - řezací šablony (*Obr. č. 30*), šablony, fixační dlahy atd.

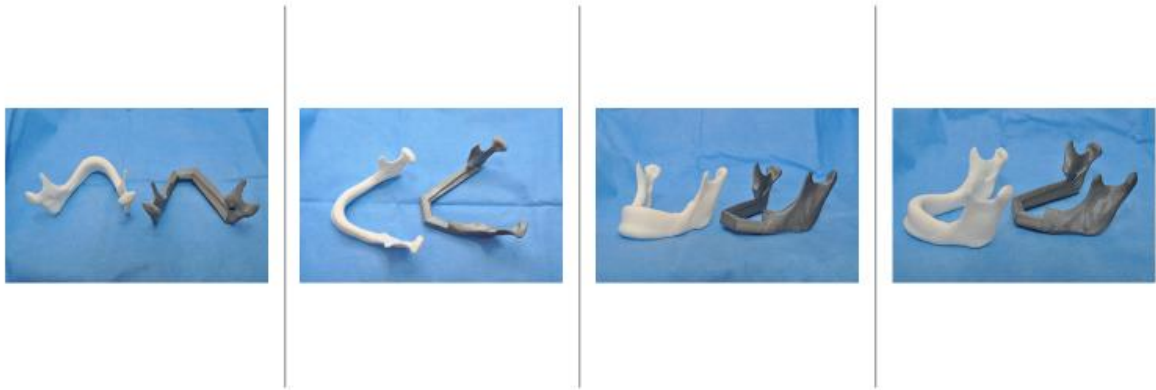

*Obr. č. 29: 3D CT scany hlavy s označením plánované rekonstrukce*



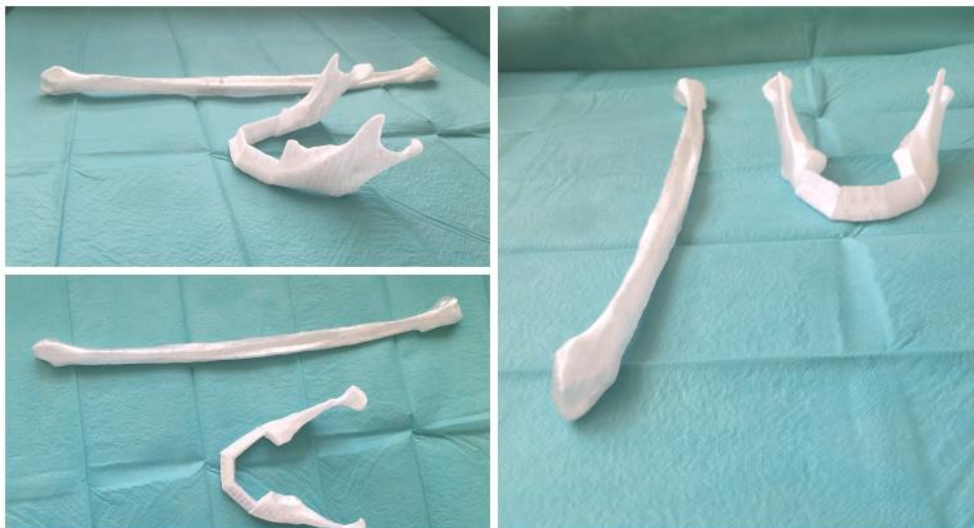*Obr. č. 30: 3D virtuální návrh stranově odpovídajícího „cutting guidu“ - řezací šablony fibuly*

Model rekonstruované části mandibuly je počítačovým systémem vytvořen na základě dat nepostižené strany (*Obr. č. 31*).

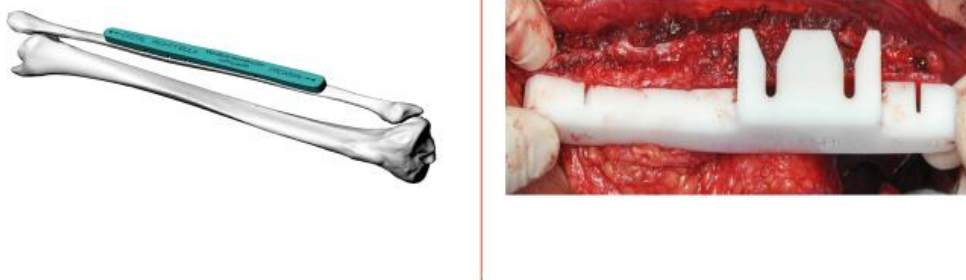


*Obr. č. 31: Plastové modely mandibuly, postižená část nahrazena zdravou na základě přenesených dat (bílý model), předpokládaný stav po rekonstrukci VFF (tmavý model)*

Poté probíhá online konzultace, řešení připomínek a schválení návrhu. Po schválení jsou vyrobeny příslušné modely, šablony a implantáty k operaci. 3D modely jsou tisknuty na 3D tiskárně z vysokoteplotních, sterilizovatelných biokompatibilních plastů. K dispozici máme plastový model rekonstruované mandibuly, stranový model fibuly pro odběr štěpu (*Obr. č. 32*), plastové řezací a vrtací šablony (cutting guidy) pro resekci mandibuly a fibuly (*Obr. č. 33*) a plastový model kostního laloku (spacer).



*Obr. č. 32: Ukázka 3D tiskem vyrobených plastových modelů mandibuly a fibuly*



*Obr. č. 33: „Cutting guide“ - řezací šablona pro fibulu*

Vyrobené díly jsou odeslány do nemocnice, sterilizovány a nachystány k operačnímu výkonu. U tohoto řešení se pro fixaci přenášené kosti používají standardní fixační titanové dlahy (DePuy **Synthes** MatrixMANDIBLE®, *Obr. č. 34*), které se manuálně vymodelují do požadovaného tvaru podle plastového modelu rekonstruované mandibuly.



*Obr. č. 34: Předmodelovaná titanová dlaha*

Pro výrobu titanových dílů je používána technologie SLS 3D tisku laserem z titanového prášku. Používá se titanová slitina Ti64 (Ti6Al4V, grade 5). Součástí každé zakázky jsou příslušné dokumenty:

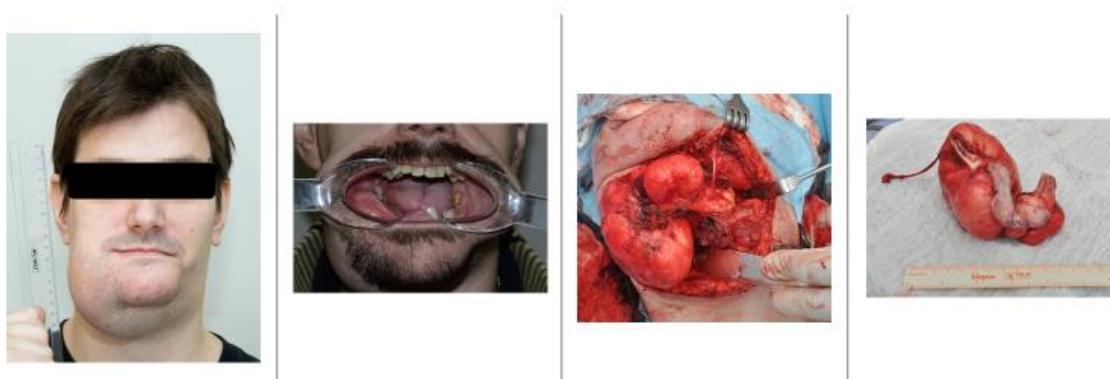
1. Jedná se individuální zdravotnický prostředek třídy IIa (plastové šablony) nebo IIb (titanové řešení s fixačním implantátem)
2. Individuální prohlášení o shodě, podle požadavků EU předpisů 2017/745

3. Textový (specifikace, popis, indikace, upozornění atd.) a grafický návod k použití (obrázky jednotlivých dílů, celková sestava řešení včetně rozměrů, orientací a označení). Jde o laminovaný dokument pro použití na operačním sále.

4. Při složitějších operačních výkonech (rotace, skládání fibuly, složitější resekce atd.) je dodáván také podrobný grafický postup zobrazující jednotlivé operační kroky.

### 5.3.3 Perioperační fáze, vlastní rekonstrukce

Virtuální plánování, a tím i předem očekávaný rozsah resekce mandibuly, přesný tvar přenášeného laloku, umístění cévní stopky atd. umožňuje simultánní dvou-týmový operační výkon. Plánovaná několikahodinová rekonstrukce vyžaduje přítomnost zkušeného perioperačního personálu (zpravidla 3 lékaři maxilofaciální chirurgie, 3 lékaři plastické chirurgie, 3 instrumentářky, anesteziolog a anesteziologická sestra, pomocný personál). Maxilofaciální chirurg provede nejdříve tracheostomii (pokud je indikována), poté resekci vlastní afekce mandibuly s eventuální krční disekcí (pokud je plánovaná) a s nebo bez frozen biopsií. Při resekci postižené tkáně v oblasti mandibuly se přikládá mandibulární „cutting guide“, který je fixován ke zdravým okrajům obou kostí šroubky. Poté je provedena vlastní mandibulární osteotomie na obou stranách a resekát odeslán na histologické vyšetření (*Obr. č. 35*).

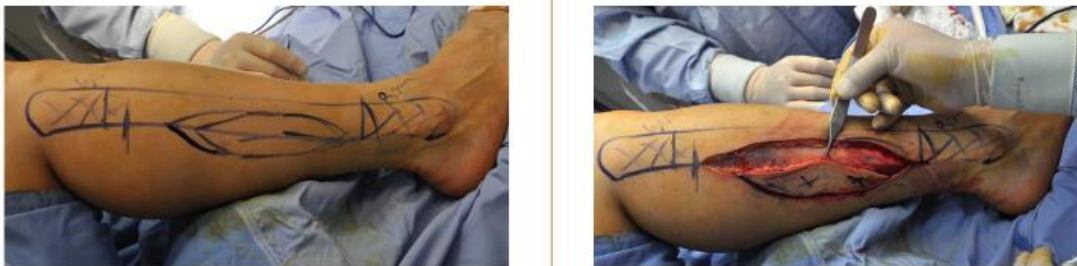

*Obr. č. 35: Předoperační a peri-operační foto resekce low grade myxosarkomu mandibuly, vlastní resekát*

Pokud vznikne defekt měkkých tkání intraorálně nebo extraorálně, pak je vyměřen a zaznačen. Podle tohoto vzoru je pak proveden odběr kompozitního laloku. V této fázi jsou

identifikovány příjmové cévy v okolí defektu. Zpravidla se jedná o truncus thyrocervicalis nebo a. thyroidea superior a větve v. jugularis interna.

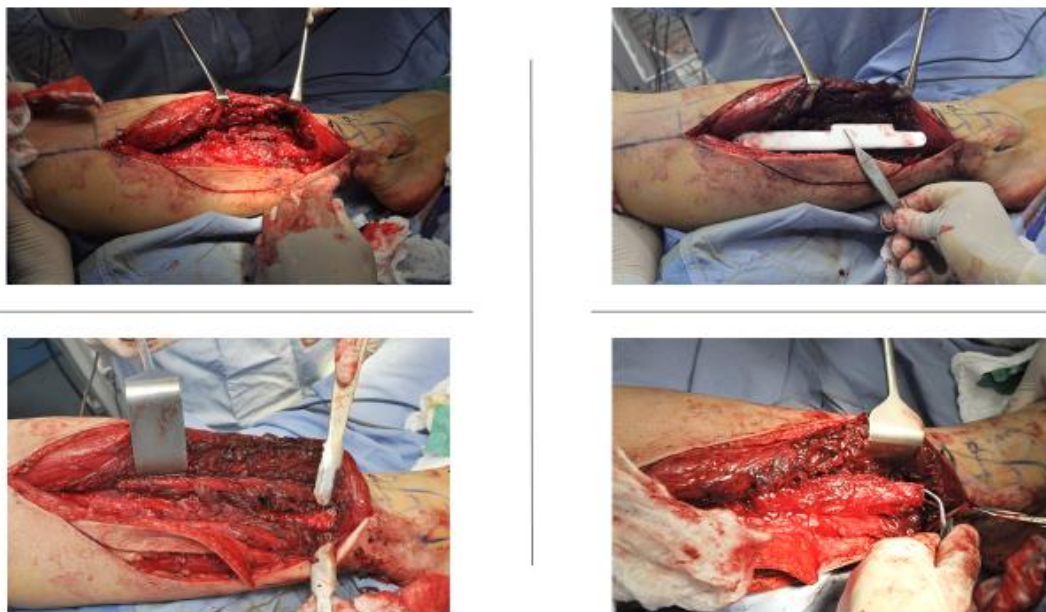
Poloha na zádech umožňuje souběžný odběr vlastního laloku - volné fibuly. Výkon provádíme ve flexi dolní končetiny v kyčelním i kolenním kloubu, aby mohla být prováděna vnitřní rotace bérce, ze kterého je lalok odebírán. Při odběru používáme turniket umístěný přibližně v polovině stehna. Vyznačíme si průběh fibuly. Pokud je lalok plánován jako kompozitní, tedy s kožním ostrovem nebo svalem, vyznačíme kožní ostrov zhruba 5 cm pod krčkem fibuly v místě předpokládaných probíhajících perforátorů, jež mohou být peroperačně detekovány pomocí Dopplerovské sondy. Pokud neplánujeme odběr kůže, pak provádíme incize podél dorsálního okraje souběžně s osou fibuly. Při preparaci pokračujeme předním přístupem k laterálnímu intermuskulárnímu septu pod svalovou fascii až k perforátorům (*Obr. č. 36*).



*Obr. č. 36: Označení průběhu fibuly s kožním ostrovem, preparace předním přístupem s identifikací perforátorů (na obrázku vpravo na kůži označeny křížkem)*

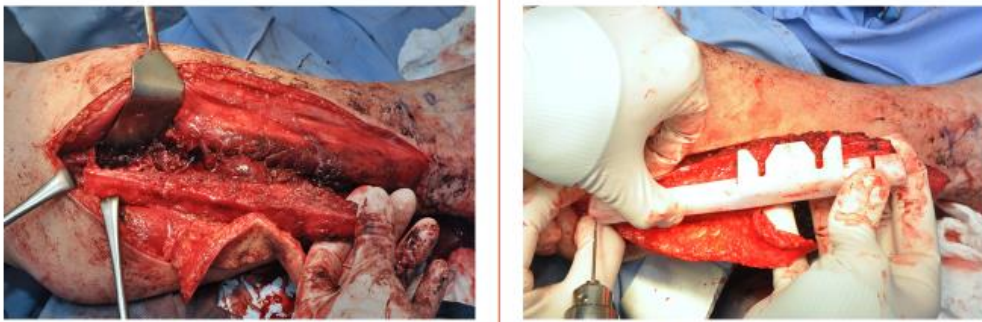
Pokud nejsou perforátory předním přístupem viditelné, pokračujeme zadním přístupem po přední hraně m. soleus. Perforátory musí být prezervovány, aby zůstalo zachováno cévní zásobení kožního ostrova. Pokračujeme uvolňováním fibuly od svalových vláken upínajících se na periost kosti v celém jejím průběhu, od distálního konce směrem proximálním. Při preparaci kolem krčku fibuly je třeba sledovat eventuální průběh n. peroneus. V této fázi je ke kosti přiložený stranový fibulární „cutting guide“, který určuje délku rekonstruované části a průběh jednotlivých osteotomií. Cutting guide přikládáme distálně ke kosti minimálně 6 - 7cm od kotníku, aby pooperačně nedošlo k instabilitě hlezenního kloubu, a označíme distální i proximální okraj plánovaného kostního laloku. Pomocí Homanových retraktorů obnažíme kost od měkkých tkání a oscilační pilkou provedeme osteotomii proximální a distální části kosti.

Kostními háky potom lehce luxujeme fibulu, abychom měli přístup k membrana interossea, kterou oddělíme, a získáme tím přístup k a. peronea, která je zpravidla provázena dvěma konkomitantními vénami (*Obr. č. 37*). Následně provádíme ligaturu cév distálně a pokračujeme v uvolnění kostního laloku proximálním směrem podél cévního svazku. Kostní lalok přechodně fixujeme k okolitým měkkým tkáním, aby nedošlo k tahu nebo eventuálně k rotaci cévní stopky. Po uvolnění turniketu pečlivě stavíme krvácení.



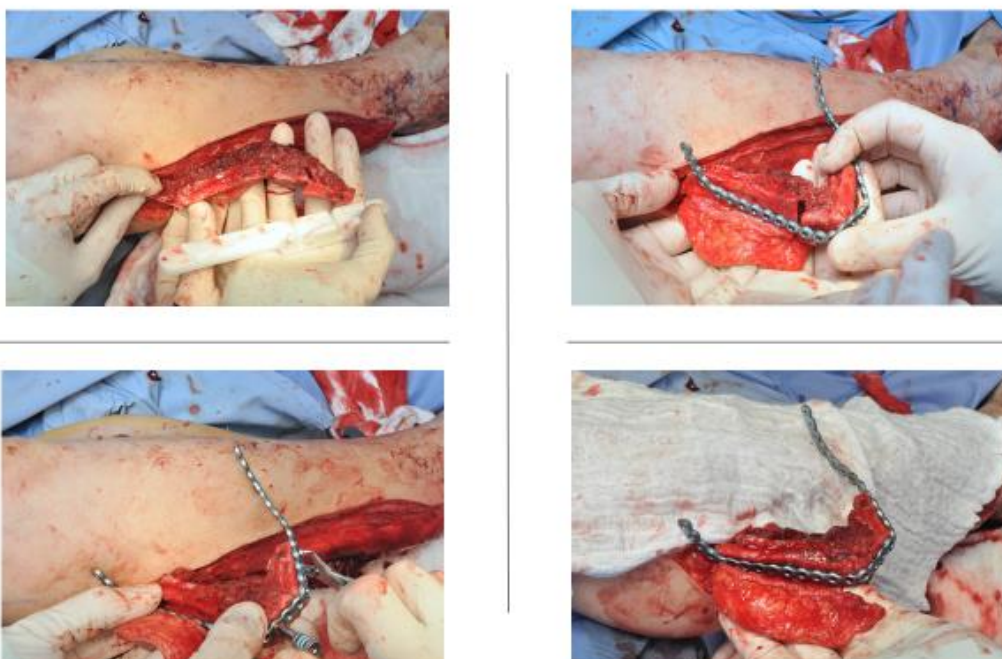
*Obr. č. 37: Preparace laloku, umístění cutting guidu, distální osteotomie*

V kooperaci s lékařem KÚČOCH poté opět přikládáme a fixujeme cutting guide k fibule k přesnému označení plánovaných osteotomií, které následně provádíme *in situ* oscilační pilkou za pečlivé prezervace probíhajícího cévního svazku a perforátorů vyživujících kost (*Obr. č. 38*).



*Obr. č. 38: Proximální osteotomie a fixace cutting guidu k fibule*

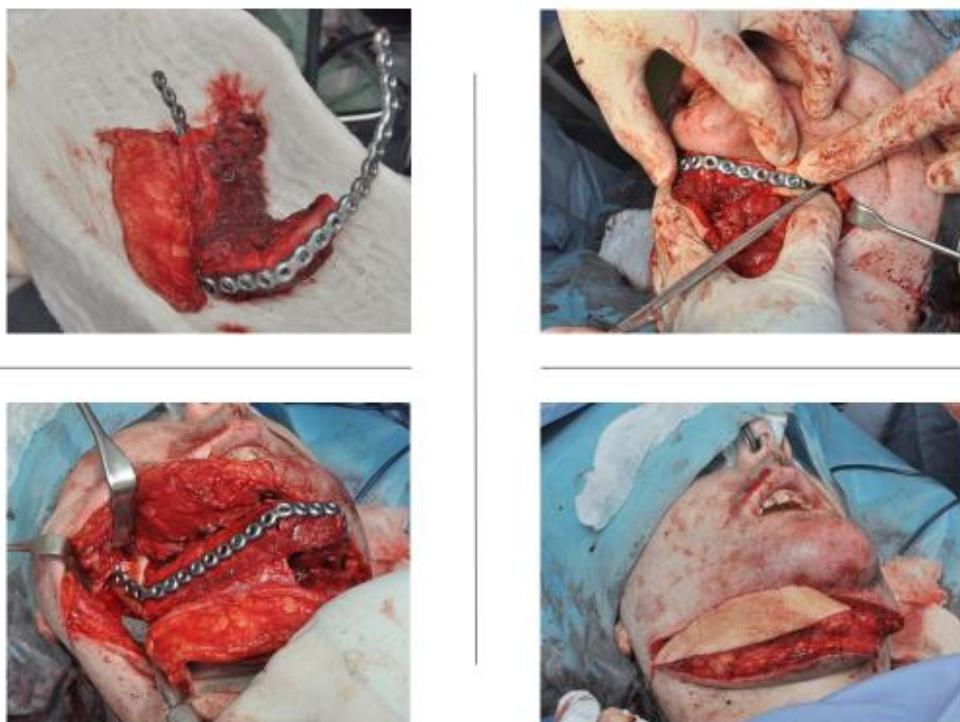
Fibula je poté seskládána do požadovaného tvaru a fixována do předmodelované titanové dlahy titanovými šroubky v režii týmu KÚČOCH (*Obr. č. 39*).



*Obr. č. 39: Provedené osteotomie fibuly dle cutting guidu a fixace k předmodelované titanové dlaze in situ na bérce*

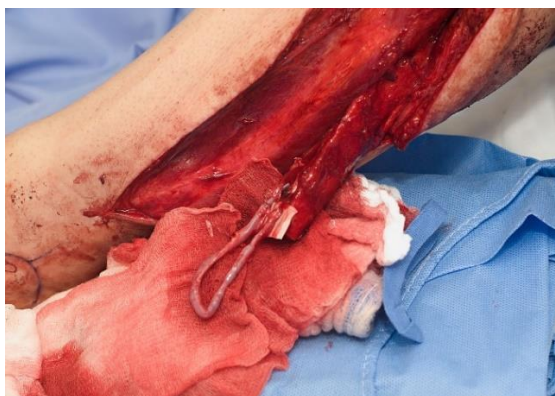

V dalším kroku opatrně lalok odpojíme za pečlivé ligace proximálního konce cévního svazku a transferujeme do místa defektu. Neomandibula je fixována šroubky k obou koncům mandibuly – lékaři KÚČOCH (*Obr. č. 40*).



*Obr. č. 40: Přenos vymodelovaného osteokutánního laloku z fibuly na titanové dlaze a jeho fixace k mandibule*

V průběhu manipulace je třeba neustále sledovat průběh cévního svazku, aby nedošlo k mechanickému poranění či jeho rotaci. Následně provádíme mikrosuturu donorských a recipientních cév. V případě rekonstrukce dvou vzdálených částí mandibuly je možné fibulu rozdělit a separátně zajistit cévní zásobení obou vaskularizovaných kostních štěpů; distální kostní štěp reverzním tokem přes cévní kličku žilního štěpu – „vessel loop“ (*Obr. č. 41*).



Obr. č. 41: „Vessel loop“ k využití reverzního toku v distální části laloku

Odběrová plocha je uzavřena přímou suturou, pokud je ale lalok odebírán i s kožním ostrovem větším než 5 cm, pak je nutné provést autotransplantaci vzniklého defektu. Tu zpravidla provádíme až v druhé době, po odeznění otoku (cca za týden) a přechodně defekt kryjeme COMem.

#### 5.3.4 Pooperační péče, sledování, komplikace

Po rekonstrukci dolní čelisti trvající několik hodin je v rámci pooperační péče pacient sledován na Klinice anesteziologie a intenzivní medicíny a zůstává na umělé plicní ventilace zpravidla do druhého dne. Následně je přeložen k monitoraci laloku (pokud je jeho součástí kožní marker) na Kliniku popálenin a plastické chirurgie. Lalok je monitorován každou hodinu ihned po operaci; sledujeme barvu, teplotu a kapilární návrat. Samozřejmostí je dostatečná hydratace, antikoagulační terapie, korekce parametrů vnitřního prostředí a nutriční podpora. Pokud se nevyskytnou komplikace a je již uzavřena odběrová plocha bérce, pak pacienta překládáme na Kliniku ústní, čelistní a obličejové chirurgie k dohojení. Poté následují pravidelné ambulantní kontroly na obou specializovaných ambulancích. Z hlediska maxilofaciální chirurgie je sledováno hojení v dutině ústní, včetně RTG nebo CT vyšetření hlavy v pravidelných intervalech po rekonstrukci ke sledování kontury neomandibuly a kostního hojení. Maxilofaciální chirurg se zaměřuje na funkční zhodnocení výsledků rekonstrukce - stav okluze, žvýkání, polykání, dýchání, možnosti aplikace dentálních implantátů atd. Z plastického hlediska sledujeme hojení a jizvení jak příjmového, tak odběrového místa. Soustředíme se především na morbiditu donorského místa na bérce, kterou

je jizva, chronická bolest, omezení pohybu či instabilita v hlezenním kloubu, deformita palce typu kladívkového prstu, senzitivní deficit či intolerance chladu.

## 6 Diskuze

Rozsáhlé defekty v oblasti hlavy jsou vždy výzvou pro celý multidisciplinární tým zabývající se touto problematikou. Cílem je nejenom „restaurovat“ poškozené fyziologické funkce, ale také dbát na co nejpříznivější estetický efekt. Oba tyto aspekty významně ovlivňují kvalitu života postiženého, nejenom po stránce funkční a estetické, ale mají také dopad na psychické zdraví jedince.

Rekonstrukční techniky v řešení defektů hlavy a krku prošly za posledních 20 let dynamickými obdobími: stopkované a lokoregionální laloky byly z větší části nahrazeny laloky volnými, jež jsou v současné době právem označovány za zlatý standard v rekonstrukci těchto defektů. Většina laloků - RFF, ALT, MLTD, MSA nebo VFF - se v rekonstrukci orofaciálních defektů stala součástí rutinní klinické praxe na mikrochirurgických nebo specializovaných pracovištích. Právě vysoká úspěšnost mikrovaskulárních rekonstrukcí, omezená morbidita donorského místa a snížení doby hospitalizace poskytuje chirurgovi možnost provést radikální resekci s minimálními kosmetickými a funkčními nedostatky <sup>143144145</sup>.

Na našem pracovišti bylo provedeno celkem 27 mikrovaskulárních rekonstrukcí rozsáhlých defektů hlavy fasciokutánními (izolovanými nebo v kombinaci se svalem), muskulárními nebo muskulokutánními laloky v období 2015 – 2020, a to jedním operátorem. Tato skutečnost ukazuje, že výsledky operací jsou konzistentní a je vyloučen vliv různých technických dovedností, pokud je rekonstrukce prováděna v různých centrech a různými operátory. Výběr typu laloku se řídil velikostí a lokalizací defektu, celkovou kondicí nemocného a mimo jiné také zkušenostmi a preferencemi mikrochirurga. V rekonstrukci izolovaných měkkotkáňových defektů nebo kombinovaných (měkkotkáňových i kostních

---

<sup>143</sup> CANNADY, Steven B et al. Total parotidectomy defect reconstruction using the buried free flap. *Otolaryngology--head and neck surgery : official journal of American Academy of Otolaryngology-Head and Neck Surgery*. Rochester Head and Neck Center, Rochester, NY, USA.: Sage, 2010, roč. 143, č. 5. DOI: 10.1016/j.otohns.2010.08.014

<sup>144</sup> HANASONO, Matthew M et al. Adipofascial perforator flaps for „aesthetic" head and neck reconstruction. *Head & neck*. Department of Plastic Surgery, The University of Texas MD Anderson Cancer Center, Houston, Texas, USA. mhanasono@mdanderson.org: John Wiley And Sons, 2011, roč. 33, č. 10. DOI: 10.1002/hed.21637

<sup>145</sup> KNOTT, P Daniel et al. Short-term donor site morbidity: A comparison of the anterolateral thigh and radial forearm fasciocutaneous free flaps. *Head & neck*. Department of Otolaryngology-Head and Neck Surgery, University of California San Francisco, San Francisco, California.: John Wiley And Sons, 2016, roč. 38 Suppl 1. DOI: 10.1002/hed.24131

defektů) byly použity laloky radial forearm flap (RFF) v 11 případech, m. serratus anterior ve 12 případech a m. latissimus dorsi ve 4 případech.

RFF byl použit v rekonstrukci pěti extraorálních a šesti intraorálních defektů. V jednom případě byl tento lalok odebrán i se svalem - m. pronator teres - k vykrytí kombinovaného defektu dolního rtu, kdy svalová tkáň zabezpečila „pevnou vnitřní oporu“ s orientací kožního ostrova extraorálně. Obnovila se tak kontinuita chybějící (resekované) části m. orbicularis oris, bez které by došlo k pooperačnímu funkčnímu deficitu ve smyslu orální inkompetence s únikem slin a potravy. Velká indikační variabilita tohoto laloku jej predisponuje právě k rekonstrukci defektů v oblasti hlavy. Extraorální lokalizace umožňuje rekonstruovat defekty kůže a měkkých tkání nejčastěji v oblasti maxilofaciálního regionu, přičemž výhoda této tkáně je také v tom, že se barvou a texturou kůže přibližuje rekonstruované oblasti. Intraorální lokalizace využívá právě tenkosti a plikability tohoto typu laloku, např. v rekonstrukcích defektů patra, jazyka či epipharyngu nebo mesopharyngu, protože nedochází k objemové abundanci tkáně. Nadbytek tkáně v dutině ústní pacientovi překáží v polykání a způsobuje nepříjemný pocit cizího tělesa. Další výhodou je možnost využití nejenom výše popsané svalové tkáně, ale také kosti - radius k rekonstrukci kombinovaných defektů. Dalšími výhodami tohoto laloku jsou jednoduchost odběru, konstantní anatomické uspořádání dlouhé cévní stopky s dobrým průměrem a možnost konturování „3D“ defektů v oblasti hlavy<sup>146147</sup>.

V našem souboru došlo k „selhání“ laloku vlivem těžké infekce v jednom případě, a to u rekonstrukce kořene jazyka. Komplikujícími faktory v rámci pooperačního hojení byla také morbidita donorského místa, a to ve smyslu prodlouženého hojení transplantátu na odběrové ploše předloktí ve dvou případech. Funkční porucha ani subjektivně negativně vnímaná jizva nebyla u našich pacientů zaznamenána. Právě morbidita donorského místa je základní nevýhodou tohoto laloku, zejména jeho estetická stránka a proto je nyní celosvětovým trendem soustředění se na snížení těchto morbidit využitím dermálních náhrad k rekonstrukci

---

<sup>146</sup> JACOBSON, M C et al. Free forearm flap in oral reconstruction. Functional outcome. *Archives of otolaryngology--head & neck surgery*. Speech Pathology Service, Sunnybrook Health Science Centre, North York, Ontario.: American Medical Association, 1995, roč. 121, č. 9.

<sup>147</sup> SOUTAR, D S a I A MCGREGOR. The radial forearm flap in intraoral reconstruction: the experience of 60 consecutive cases. *Plastic and reconstructive surgery*. United States: Lippincott Williams & Wilkins, 1986, roč. 78, č. 1.

sekundárního defektu <sup>148</sup> či hledání alternativ v podobě např. lateral forearm flap s nižší morbiditou donorského místa ve srovnání s RFF <sup>149</sup>.

V našem souboru jsme dále v rekonstrukci defektů hlavy využili MSA ve 12 případech s velmi dobrými výsledky v rekonstrukci jazyka - 5x, defektů v oblasti orbity - 4x, dále 1x v rekonstrukci defektu mandibuly, 1x v rekonstrukci defektu mesopharyngu, 1x k rekonstrukci rozsáhlého popáleninového traumatu frontální krajiny. MSA je volný tenký svalový lalok odebraný z laterální části hrudníku s relativně dlouhou cévní stopkou dobrého kalibru, což jej predisponuje k rekonstrukci defektů menšího rozsahu s možností mikroanatomózy příjmových cév na kontralaterální straně krku a v případech nepříznivého terénu příjmového místa po předchozím ozařování. Dobře prokrvená a relativně pevná svalová tkáň poskytuje vyšší hojivý potenciál. MSA volný svalový lalok je popisován jako univerzální v rekonstrukci defektů hlavy a krku díky jeho nízké morbiditě donorského místa, tenkosti, plikabilitě, stejně jako v jednoduchosti jeho odběru <sup>150</sup>.

Všechny výše zmíněné aspekty jistě přispěly k tomu, že v námi sledovaném souboru pacientů, u kterých byla provedena rekonstrukce defektů hlavy MSA, byla zaznamenána 100% úspěšnost v rámci „přežívání“ tohoto typu laloku. Tento lalok byl v našem souboru využit v 5 případech v rekonstrukcích jazyka s velmi dobrými výsledky. V dostupné literatuře je v rekonstrukcích jazyka u defektů menších než polovina jazyka preferován spíše RFF a u pokročilých karcinomů ALT lalok, jež poskytuje větší objem chybějící tkáně, skryté jizvy a nižší frekvenci komplikací donorského místa s posílením funkce jazyka <sup>151</sup>. Je ale nutno vzít v potaz konstituční variabilitu jedinců v různých regionech a s tím související tloušťku laloku. Lalok u pacientů z Asie, kde je tento lalok velmi populární <sup>152</sup> je zpravidla tenčí ve srovnání s většinou pacientů v našich podmínkách, což by zejména v intraorální lokalizaci laloku vedlo

---

<sup>148</sup> CHERUBINO, Mario et al. Radial forearm free flap in head and neck cancer treatment: may dermal substitutes have a role in minimizing the donor site morbidity? *European Journal of Plastic Surgery*. 2020, roč. 43, č. 1. DOI: 10.1007/s00238-019-01564-4

<sup>149</sup> SHUCK, John et al. *Free Lateral Forearm Flap in Head and Neck Reconstruction: An Attractive Alternative to the Radial Forearm Flap*.

<sup>150</sup> KHAN, Mohemmed N et al. *The versatility of the serratus anterior free flap in head and neck reconstruction*.

<sup>151</sup> CAI, Y.-C. et al. Comparative Analysis of Radial Forearm Free Flap and Anterolateral Thigh Flap in Tongue Reconstruction after Radical Resection of Tongue Cancer. *ORL*. 2019, roč. 81, č. 5–6. DOI: 10.1159/000502151

<sup>152</sup> VAN LANDUYT, Koenraad. The Anterolateral Thigh Flap for Lower Extremity Reconstruction. *Seminars in Plastic Surgery*. 2006, roč. 20, č. 2.

k abundanci tkáně<sup>153</sup>. Nicméně mnoho pacientů s defekty v oblasti hlavy trpí základním onkologickým onemocněním, ve vysokém procentu se navíc jedná o abuséry tabáku a alkoholu<sup>154</sup>, což často vede k malnutrici či kachexii, s hypostenickým habitem a k možnosti tento typ laloku v intraorální aplikaci využít.

Naše výsledky využití MSA s funkčním zhodnocením řeči, manipulace s potravou, žvýkáním a polykáním byly hodnocené ORL specialistou a jsou srovnatelné s výsledky RFF a ALT. Naše výsledky jsou v souladu se studií Janika a kol. (2018), kteří zjišťovali využití myokutánního m. serratus anterior volného laloku v rekonstrukcích jazyka u sedmi pacientů se zaměřením se na morbiditu donorského místa.<sup>155</sup> I morbidita donorského místa byla zaznamenána jako nízká. Pouze v jednom případě došlo k akutní revizi pro krvácení z odběrové plochy v rekonstrukci hluboké popáleniny frontální krajiny. Podélná jizva na laterální části hrudníku nebyla pacienty vnímána jako esteticky nepříznivá a nezpůsobovala svým nositelům větší obtíže. Morbidita donorského místa je i v literatuře popisována jako relativně nízká s ohledem na funkci horní končetiny ze strany odběrové plochy. Omezení funkce horní končetiny byla posuzována na základě DASH skóre - Disabilities of the Arm, Shoulder and Hand score a u našich pacientů nebylo zjištěno závažnější poškození funkce uvedených parametrů.

Soubor našich pěti pacientů, u kterých byla provedena rekonstrukce jazyka, je sice malý, ale s dobrými výsledky, což nás vede k pokračování v tomto typu rekonstrukcí za účelem zabezpečení statisticky významných výsledků. Další alternativou, které se chceme věnovat do budoucna, je zjištění přínosu potencionální sensorické reinervace „neojazyka“, pokud je v rámci odběru zavzat i n. thoracicus longus k mikroanastomóze s n. hypoglossus.

MSA jako volný lalok byl použit v námi sledovaném souboru pacientů ve 4 případech k rekonstrukci defektů orbity po exenteraci a u jednoho pacienta se současně provedenou maxilectomií. I u těchto pacientů jsme zaznamenali 100% úspěšnost mikrovaskulární rekonstrukce s minimální morbiditou donorského místa, pouze v jednom případě se v rámci subakutních komplikací objevil serom, jež byl evakuován punkcí. Dostupná literatura v těchto

---

<sup>153</sup> SHAW, Richard J et al. *The anterolateral thigh flap in head and neck reconstruction: "Pearls and pitfalls"*.

<sup>154</sup> HASHIBE, M et al. Socioeconomic status, lifestyle factors and oral premalignant lesions. *Oral Oncology*. 2003, roč. 39, č. 7. DOI: [https://doi.org/10.1016/S1368-8375\(03\)00074-5](https://doi.org/10.1016/S1368-8375(03)00074-5)

<sup>155</sup> KHAN, Mohemmed N et al. *The versatility of the serratus anterior free flap in head and neck reconstruction*.

rekonstrukcích preferuje využití spíše fasiokutánních laloků - RFF a perforátorových laloků - ALT. Studie Lópeza a kol. (2012) popsala 22 laloků u 21 pacientů po exenteraci orbity s využitím volného ALT laloku v 56%, RFF v 22% a paraskapulárního laloku v 22% případů. Komplikace se vyskytly u 33% pacientů s úspěšností přežití laloku v 91%<sup>156</sup>. Srovnání našich výsledků vzhledem k nízkému souboru pacientů podstoupivších tento typ rekonstrukce pomocí MSA není možný. Tento lalok v rekonstrukci periorbitálních defektů se nám jeví jako výhodný zejména v případech, kdy chybí pouze objem podkožní tkáně, ale kůže - víčka jsou zachována. Doplnění dostatečného objemu je výhodné z hlediska možnosti aplikace a fixace oční protézy. V případě chybění i kožního krytu je nevýhodou nutnost aditivní autotransplantace defektu po odeznění otoku měkkých tkání, zpravidla týden po rekonstrukčním výkonu. Není to však limitací v případě, že je v budoucnu v plánu aplikace silikonové oční epitézy.

Rozsáhlé periorbitální defekty je nutné řešit objemnější lalokem ideálně s kožním ostrovem. Takovým lalokem je MLTD s kožním ostrovem, který jsme použili u jednoho pacienta v rekonstrukci rozsáhlého periorbitálního defektu. U tohoto pacienta došlo v rámci popisu pozdních komplikací k místní recidivě spinocelulárního karcinomu při peroperačním nálezu TNM klasifikace T4N2MX. Dále jsme volný MLTD využili v rekonstrukci defektů mandibuly, u kterých nebyla indikována rekonstrukce volnou vaskularizovanou fibulou z důvodu pouze paliativní rekonstrukce k překrytí titanové dlahy fixující zbylé konce kosti po parciální mandibulectomii. U jednoho z těchto pacientů byla jako pozdní komplikace lokoregionální recidiva pozorovaná do 6 měsíců od rekonstrukčního výkonu. V jednom případě byl volný MLTD použit k rekonstrukci rozsáhlého tvářového defektu s velmi dobrým estetickým výsledkem se žádnými pooperačními komplikacemi. Úspěšnost - „přežívání“ laloku u všech 4 rekonstrukcí volným svalovým lalokem s kožním ostrovem byla 100 %. U všech pacientů byla sledována morbidita odběrového místa ve smyslu estetickém i funkčním (DASH skóre, jako u MSA). Ani u jednoho pacienta nebyla nutnost provedení autotransplantace defektu laterální plochy hrudníku po odběru kožního ostrova a výsledkem byla tedy podélná jizva, která nebyla našimi pacienty vnímána negativně, stejně jako nebyl pozorován funkční deficit ve smyslu snížení svalové síly či omezení pohyblivosti stejnostranné horní končetiny.

---

<sup>156</sup> LÓPEZ, Fernando et al. Free flaps in orbital exenteration: A safe and effective method for reconstruction. *European archives of oto-rhino-laryngology : official journal of the European Federation of Oto-Rhino-Laryngological Societies (EUFOS) : affiliated with the German Society for Oto-Rhino-Laryngology - Head and Neck Surgery*. 2012, roč. 270. DOI: 10.1007/s00405-012-2308-9



Výběr tohoto laloku jsme volili v rekonstrukční terapii rozsáhlých nebo kombinovaných defektů a u paliativních typů rekonstrukcí, u který je očekávaná pooperační radioterapie. Právě u těchto pacientů předpokládáme vyšší odolnost dobře prokrvené svalové tkáně na rozdíl od perforátorových nebo izolovaných fasciokutánních laloků. Naše výsledky jsou srovnatelné s výsledky studie Zhu a kol. (2015), kteří provedli rekonstrukce rozsáhlých defektů v oblasti hlavy a krku u 36 pacientů pomocí MLTD <sup>157</sup>. K dosažení statisticky významných výsledků je zapotřebí větší soubor našich pacientů.

Komorbidity pacientů byly často zaznamenány jako rizikový faktor pooperačních komplikací po mikrovaskulární rekonstrukci v některých studiích <sup>158</sup>. Naši pacienti podstoupili před mikrovaskulární rekonstrukcí vyšetření na anesteziologické ambulanci se zařazením do skórovacího systému ASA (American Society of Anesthesiologists), jež zhodnotilo možnost náročný rekonstrukční výkon podstoupit s posouzením rizik celkové anestezie. V prvním souboru našich pacientů v rámci komorbidit byla nejvíce zastoupená hypertenze, a to v 11 případech z 27 pacientů v případě rekonstrukcí měkkotkáňových defektů. V souboru našich pacientů nebyl zjištěn přímý vliv této komorbidity na komplikace ve smyslu „selhání“ laloku, pooperační krvácení nebo prolongované hojení jak příjmového, tak donorského místa.

Indikační kritéria mikrovaskulární rekonstrukce, potažmo výběr typu laloku je závislý také na věku a celkové kondici nemocného. V literatuře se objevují i prediktivní faktory včetně vypracovaných diagnostických kritérií, které by měly označit míru rizika pooperačních komplikací u geriatrických pacientů. <sup>159</sup>Pacienti nad 70 let jsou ve skupině „pokročilého věku“, u nichž je bezesporu velmi důležitá i rychlost provedené ablativní a současně rekonstrukční operace, a to zejména s ohledem na délku celkové anestezie. Práce Torabiho a kol. (2018)

---

<sup>157</sup> ZHU, Guiquan et al. *Modified free latissimus dorsi musculocutaneous flap in the reconstruction of extensive postoncologic defects in the head and neck region..*

<sup>158</sup> SUH, Jeffrey D et al. Analysis of outcome and complications in 400 cases of microvascular head and neck reconstruction. *Archives of otolaryngology--head & neck surgery*. Division of Head and Neck Surgery, Department of Surgery, David Geffen School of Medicine at University of California, Los Angeles, CA 90095, USA.: American Medical Association, 2004, roč. 130, č. 8.

<sup>159</sup> KOŠEC, Andro et al. Systemic Inflammatory Markers as Predictors of Postoperative Complications and Survival in Patients With Advanced Head and Neck Squamous Cell Carcinoma Undergoing Free-Flap Reconstruction. *Journal of Oral and Maxillofacial Surgery*. Elsevier, 2022, roč. 80, č. 4.; NAKAYAMA, Yuki et al. The geriatric-8 screening tool for predicting complications in older adults after surgery for locally advanced head and neck cancer with free flap reconstruction. *European Archives of Oto-Rhino-Laryngology*. Springer, 2022, roč. 279, č. 5.

popisuje mikrovaskulární rekonstrukci defektů hlavy a krku v kohortě pacientů 71 - 90 let jako bezpečnou <sup>160</sup>. V našem souboru bylo celkem 6 pacientů ve věku 71 - 82 let, u kterých nedošlo k významnějším perioperačním nebo pooperačním komplikacím. Příčinou defektů byla v 96,3% onkologická problematika. Pouze v jednom případě se jednalo o poúrazový defekt (popáleninové trauma).

Celosvětově je incidence zhoubných útvarů hlavy a krku uváděna více než 550 000 případů s přibližným úmrtím v souvislosti s touto malignitou kolem 300 000 ročně <sup>161</sup>. Poměr zastoupení pohlaví kolísá od 2:1 do 4:1 (muži vs. ženy) <sup>162</sup>, v našem souboru však bylo poměrné zastoupení žen vyšší ve srovnání s celosvětovým poměrem, a to 1,25:1 (muži vs. ženy).

Přibližně 90% všech malignit hlavy a krku je způsobenou spinocelulárním karcinomem <sup>163</sup>, což koreluje i s našimi výsledky, kdy spinocelulární karcinom byl z malignit zastoupen v 81,48%. V anamnéze jsme se zaměřili také na výskyt předchozího onkologického onemocnění, ve dvou případech se jednalo o onkologické onemocnění v anamnéze s lokalizací mimo hlavu a v 8 případech se jednalo o zhoubný novotvar v rámci recidivy nebo v blízkosti operovaného ložiska. U dvou pacientů došlo k lokoregionální recidivě tumoru do 12 měsíců po rekonstrukci. S touto pozdní komplikací souvisí také TNM klasifikace u defektů po onkologických rekonstrukcích. Recidiva tumorů byla zjištěna u 5 pacientů, kteří měli v TNM klasifikaci nález T4NXMX.

---

<sup>160</sup> TORABI, Sina J et al. Impact of advanced age on microvascular reconstruction of the lower facial third: An American College of Surgeons NSQIP study. *Microsurgery*. Department of Surgery (Section of Plastic and Reconstructive Surgery), Yale University School of Medicine, New Haven, Connecticut.: Wiley-Liss, 2019, roč. 39, č. 6. DOI: 10.1002/micr.30455

<sup>161</sup> FERLAY, Jacques et al. Cancer incidence and mortality worldwide : Sources , methods and major patterns in GLOBOCAN 2012. . 2015, roč. 386. DOI: 10.1002/ijc.29210

<sup>162</sup> RATNAGIRI, Ranganath et al. Reconstruction in head-and-neck cancers - analysis of the learning curve. *National journal of maxillofacial surgery*. Medknow Publications & Media Pvt Ltd, 2018, roč. 9, č. 2. DOI: 10.4103/njms.NJMS\_66\_17

<sup>163</sup> CHATURVEDI, Anil K et al. Worldwide trends in incidence rates for oral cavity and oropharyngeal cancers. *Journal of clinical oncology : official journal of the American Society of Clinical Oncology*. American Society of Clinical Oncology, 2013, roč. 31, č. 36. DOI: 10.1200/JCO.2013.50.3870

Některé studie ukazují, že kouření, diabetes a onemocnění cév mohou ovlivňovat úspěšnost mikrochirurgické rekonstrukce<sup>164165166</sup>. Naše výsledky však ukazují, že kouření, abusus alkoholu či komorbidity typu diabetes a hypertenze neměly prokazatelný vliv na úspěšnost námi provedené mikrochirurgické rekonstrukce, podobně jako výsledky práce Liang a kol. (2018)<sup>167</sup>. Vzhledem k nízkému počtu pacientů v našem souboru nemůžeme tvrdit, že tyto rizikové faktory nemají žádný vliv na komplikace spojené s mikrovaskulární rekonstrukcí lalokovou plastikou. Akutní perioperační komplikace spojené s mikroanastomózou s nutností okamžité operační revize jsme zaznamenali pouze v jednom případě, tedy v 3,7 %. Tyto výsledky jsou nižší než např. u studie Lianga a kol. (2018)<sup>168</sup>, která udává nutnost chirurgické reexplorace ke kontrole mikrovaskulární anastomózy v 9,7 %. V této práci se ale jednalo o soubor 93 pacientů na rozdíl od našeho souboru 27 pacientů. Z důvodu nízkého počtu pacientů v našem souboru nelze provést statistickou významnost komparace. V našem případě se jednalo o primární arteriální trombózu z důvodu sníženého průtoku tepennou mikroanastomózou při aterosklerotickém postižení recipientní a. facialis a následnou resuturou na a. thyroidea superior. Po revizi již nedošlo k dalším komplikacím.

Obecně dochází k trombóze častěji v místě venózní mikrosutury z důvodu mechanické obstrukce - komprese, zalomení, zkroucení, vytvoření „kolínka“ nebo natažení. Většina lalokových „krizí“ je úspěšně řešitelná do 3 hodin po operaci<sup>169</sup>. Proto je velmi důležité pravidelné monitorování laloku, v případě kožního ostrova zaznamenání barvy, teploty a kapilárního návratu a v případě muskulárních laloků detekce průtoku cévní stopky Dopplerem.

---

<sup>164</sup> PENG, Xiaowei et al. [Analysis of the causes of flap necrosis after head and neck reconstruction]. *Zhonghua er bi yan hou tou jing wai ke za zhi = Chinese journal of otorhinolaryngology head and neck surgery*. Department of Head and Neck Surgery and Oncology Plastic Surgery, Affiliated Cancer Hospital of Xiangya Medical School, Central South University, Changsha 410013, China.: *Zhonghua yi xue hui za zhi she*, 2015, roč. 50, č. 2.

<sup>165</sup> VALENTINI, Valentino et al. Diabetes as main risk factor in head and neck reconstructive surgery with free flaps. *The Journal of craniofacial surgery*. Maxillo-Facial Surgery Department, Policlinico Umberto I, University of Rome La Sapienza, Rome, Italy.: Lippincott Williams & Wilkins, 2008, roč. 19, č. 4. DOI: 10.1097/SCS.0b013e3181763531

<sup>166</sup> KIM, Heejin, Woo-Jin JEONG a Soon-Hyun AHN. Results of free flap reconstruction after ablative surgery in the head and neck. *Clinical and experimental otorhinolaryngology*. Department of Otorhinolaryngology-Head and Neck Surgery, Kyungpook National University College of Medicine, Daegu, Korea.: Korean Society of Otorhinolaryngology--Head and Neck Surgery, 2015, roč. 8, č. 2. DOI: 10.3342/ceo.2015.8.2.167

<sup>167</sup> LIANG, Jiwang et al. *Free tissue flaps in head and neck reconstruction: clinical application and analysis of 93 patients of a single institution*.

<sup>168</sup> Ibid.

<sup>169</sup> Ibid.

Monitorování provádí zkušený personál, který je schopen identifikovat i jemné nuance ve změně uvedených parametrů, ale také v případě monitorace Dopplerovou sondou odfiltrovat interferenci okolních cév. V některých „skrytých“ lokalitách, jako je oblast kořene jazyka či oblast epipharyngu nebo mesopharyngu, je velmi náročná a někdy téměř nemožná monitorace laloku zhodnocením barvy, teploty či kapilárního návratu, protože v prvních několika hodinách po výkonu dochází k nástupu masivního otoku v oblasti laloku a okolních měkkých tkání. Stejně tak bývá svízelná monitorace Dopplerovou sondou, pokud jsou příjmovými cévami hlavní tepny a vény na krku (mikrosutury end-to-side na a.carotis externa a v. jugularis interna), právě z hlediska výše zmíněné interference okolních cév. Takový případ nastal u jednoho z našich 27 pacientů, kdy došlo ke kompletnímu selhání laloku. Příčinou byl těžký infekční ložisko v místě rozptřčení laloku v oblasti kořene jazyka. Abscesové ložisko vedlo k utlačení cévní stopky s venózní trombózou, která následně vedla i k tromboze arteriální. Nemožnost pečlivé monitorace pak vedla k nutné nekrektomii laloku a sanaci infekčního ložiska. V literatuře je incidence perioperačního selhání laloku udávána v méně než 1% případů<sup>170171</sup>.

Vyšetřovaným parametrem byl i typ mikroanastomózy s identifikací příjmových cév ve vztahu k akutním pooperačním komplikacím ve smyslu revize mikroanastomózy. Bylo provedeno 7 venózních anastomóz ve formě EtS na VJI nebo na její větev ve formě EtE, 3x byla provedena EtE anastomóza na VJE, další anastomózy byly provedeny EtE na truncus thyreocervicalis (7x) na v. facialis (5x), v. submandibularis (1x), v.thyroidea superior (1x) a v.lingualis (1x). Práce Chaliana a kol. (2001) se věnovala právě vztahu komplikací k lokalizaci a typu mikrosutury a výsledky ukazují, že mikrosutura na VJI vykazuje nižší riziko pooperačních komplikací ve srovnání s mikrosuturou provedenou na VJE<sup>172</sup>. Podobné výsledky udává i novější práce Yina a kol. (2020), jež doporučuje upřednostnit jako recipientní cévu VJI před VJE pro nižší riziko trombotických komplikací na venózní anastomóze VJI<sup>173</sup>.

---

<sup>170</sup> CHALIAN, A A et al. Internal jugular vein versus external jugular vein anastomosis: implications for successful free tissue transfer. *Head & neck*. University of Pennsylvania Medical Center, Department of Otorhinolaryngology-Head and Neck Surgery, 5th Floor Silverstein Building, 34th and Spruce Streets, Philadelphia, Pennsylvania 19104, USA. chaliana@uphs.upenn.edu: John Wiley And Sons, 2001, roč. 23, č. 6.

<sup>171</sup> DISA, J J et al. Simplifying microvascular head and neck reconstruction: a rational approach to donor site selection. *Annals of plastic surgery*. Division of Plastic and Reconstructive Surgery, Memorial Sloan-Kettering Cancer Center, New York, NY 10021, USA.: Little, Brown And Company, 2001, roč. 47, č. 4.

<sup>172</sup> CHALIAN, A A et al. *Internal jugular vein versus external jugular vein anastomosis: implications for successful free tissue transfer..*

<sup>173</sup> YIN, Shou-Cheng et al. Comparison of Internal Jugular Vein System Anastomosis and External Jugular Vein System Anastomosis in Free Flaps for Head and Neck Reconstruction:

V našem souboru 3 anastomóz na VJE nebyly zaznamenány trombotické ani jiné venózní komplikace. Žilní štěp byl použit pouze v jednom případě a jeho použití nebylo spojeno s pooperační komplikací v místě mikroanastomóz. Tepenné mikroanastomózy stejně jako venózní byly prováděny manuálně jedním operátorem bez použití mikrostopleru. Příjmovými cévami byla a.carotis externa (EtS 3x) a její větve (EtE), nejčastěji a.facialis (12x), a. thyroidea superior (9x), a. lingualis (2x) a a. temporalis superficialis (1x). Tepenná trombóza byla zjištěna v jednom případě na podkladě nízkého průtoku aterosklerotického postižení a. facialis. V našem souboru bylo nutné provedení mikroanastomóz na kontralaterální straně krku ve 3 případech. Využili jsme tedy „standardních“ příjmových cév a nebyla nutnost hledat alternativní cévy jako vasa mammaria interna či a. cervicalis transversa v indikacích jako je tzv. „frozen neck“<sup>174</sup> k provedení úspěšné mikrovaskulární rekonstrukce.

Komplexní, funkční a kosmetické výsledky stejně jako morbidita donorského místa byly podobné jako ve světové literatuře<sup>175176</sup>. Úspěšnost námi provedených mikrochirurgických měkkotkáňových lalokových plastik uvedených v prvním souboru pacientů je 96,29%, což je

---

A Meta-Analysis. *Journal of Oral and Maxillofacial Surgery*. Elsevier Inc., 2020, roč. 78, č. 1.

<sup>174</sup> REISSIS, M et al. A morphometric analysis of the suitability of the transverse cervical artery as a recipient artery in head and neck free flap microvascular reconstruction. *Surgical and radiologic anatomy : SRA*. Human Anatomy Unit, Department of Surgery and Cancer, Imperial College London, Charing Cross Campus, St Dunstan's Road, London, W6 8RP, UK.: Springer International, 2018, roč. 40, č. 8. DOI: 10.1007/s00276-018-2019-z

<sup>175</sup> NELIGAN, Peter C, Patrick J GULLANE a Ralph W GILBERT. Functional reconstruction of the oral cavity. *World journal of surgery*. Wharton Head and Neck Center, Princess Margaret Hospital, University Health Network, University of Toronto, 610 University Avenue, Toronto, Ontario, Canada M5G 2M9. p.neligan@utoronto.ca: Springer International, 2003, roč. 27, č. 7.

<sup>176</sup> VALENTINI, Valentino et al. *Diabetes as main risk factor in head and neck reconstructive surgery with free flaps.*

v souladu s výsledky prací mnoha studií, ve kterých úspěšnost tohoto typu rekonstrukcí přesahuje 90%<sup>177178179180</sup>.

V druhé a třetí části práce jsme se zaměřili na rekonstrukci defektů mandibuly volnou vaskularizovanou fibulou, která byla provedena celkem u 14 pacientů ve FN Brno za období 2017 - 2020 s popisem modelového případu rekonstrukce. Pouze u jednoho pacienta jsme prováděli rekonstrukci mandibuly VFF konvenční technikou na rozdíl od souboru 13 pacientů, jež tuto rekonstrukci podstoupili za pomoci 3D virtuálního plánování.

Základní rysy úspěšné rekonstrukce mandibuly zahrnují hojení ran, obnovení funkční dentice a žvýkání, usnadnění řeči, polykání a dýchání a obnova kontury mandibuly. Mikrovaskulární kostěný štěp a pooperační dentální rehabilitace jsou nejčastějšími a preferovanými metodami k dosažení tohoto cíle<sup>181</sup>. Snahou je tedy vytvořit stabilní platformu dutiny ústní, na kterou je možné připojit svaly a poslouží jako základ k přichycení dentice. Důležitým prvkem rekonstrukce je také ponechání dostatečného prostoru v dutině ústní ke správné funkci jazyka. Důraz je kladen na estetický výsledek k obnovení 3D projekce dolní třetiny tváře<sup>182</sup>. Defekty mandibuly zapříčiněné ablací tumoru, infekcí, traumatem nebo kongenitálními defekty mají tedy jak estetický, tak funkční dopad na pacienta a významně ovlivňují kvalitu jeho života. Precizní rekonstrukce defektů mandibuly je velmi náročná

---

<sup>177</sup> LIANG, Jiwang et al. *Free tissue flaps in head and neck reconstruction: clinical application and analysis of 93 patients of a single institution.*

<sup>178</sup> POHLENZ, P et al. Microvascular free flaps in head and neck surgery: complications and outcome of 1000 flaps. *International journal of oral and maxillofacial surgery*. Department of Plastic and Reconstructive Surgery, University Medical Center Hamburg-Eppendorf, Germany. ppohlenz@uke.de: Churchill Livingstone, 2012, roč. 41, č. 6.  
DOI: 10.1016/j.ijom.2012.02.012

<sup>179</sup> SUH, Jeffrey D et al. *Analysis of outcome and complications in 400 cases of microvascular head and neck reconstruction.*

<sup>180</sup> CAMAIONI, A et al. Anterolateral thigh cutaneous flap vs. radial forearm free-flap in oral and oropharyngeal reconstruction: an analysis of 48 flaps. *Acta otorhinolaryngologica Italica : organo ufficiale della Societa italiana di otorinolaringologia e chirurgia cervicofacciale*. ENT Department, „San Giovanni - Addolorata" Hospital, Rome, Italy.  
acamaioni@hsangiiovanni.roma.it: Pacini editore, 2008, roč. 28, č. 1.

<sup>181</sup> WANG, Y. Y. et al. *Mandibular reconstruction with the vascularized fibula flap: comparison of virtual planning surgery and conventional surgery.*

<sup>182</sup> CHIM, Harvey et al. *Reconstruction of Mandibular Defects.* . United States, North America: Thieme Medical Publishers, 2010. DOI: 10.1055/s-0030-1255336

procedura <sup>183</sup>. V minulosti bylo využito k rekonstrukci těchto defektů mnoho rekonstrukčních technik, od nevaskularizovaných kostních štěpů přes stopkované osteomyokutánní laloky až po přenos volné vaskularizované kosti. Z vaskularizovaných štěpů byly nejčastěji využívány scapula, ilium a volný radius. Ani jedna z těchto metod však nebyla ideální, což vedlo k hledání nových rekonstrukčních kostních zdrojů.

Tím se stala volná vaskularizovaná fibula, která byla v rekonstrukci maxilofaciální oblasti představena v roce 1989 Hidalgem <sup>184</sup> a je v současné době považována za stěžejní rekonstrukční metodu v řešení mandibulárních defektů <sup>185186187</sup>. Tato tradiční technika není ideální pro tvarování rovné kosti fibuly z hlediska nedostatku dosažení precizní kontury mandibuly, kostního kontaktu, kondylární pozice a symetrie dolní třetiny tváře <sup>188</sup>. Další vývoj v této problematice směřoval ke zlepšení těchto uvedených parametrů s nutností provedení jednočetných až vícečetných osteotomií.

Medicínský rozvoj a pokroky v počítačem podporovaném návrhu a výrobě CAD-CAM (Computer Assisted Design-Computer Assisted Manufacturing) softwaru se zavedením třídimenzionálního plánování umožňuje provádění přesných osteotomií s možností zkrácení operačního času <sup>189190</sup>. Tyto precizní medicínské techniky kombinované s pokroky bioinženýrství dovolují již předoperační plánování rozsahu resekce mandibuly, osteotomie fibuly a vložení fibulárního vaskularizovaného štěpu. Jsou tedy základem virtuální chirurgie,

---

<sup>183</sup> BALASUNDARAM, Indran, Ihsaan AL-HADAD a Sat PARMAR. Recent advances in reconstructive oral and maxillofacial surgery. *British Journal of Oral & Maxillofacial Surgery*. 2012, roč. 50, č. 8.

<sup>184</sup> HIDALGO, D A. *Fibula free flap: a new method of mandible reconstruction*.

<sup>185</sup> CHIM, Harvey et al. *Reconstruction of Mandibular Defects*.

<sup>186</sup> LI, Jin-song et al. Pediatric mandibular reconstruction after benign tumor ablation using a vascularized fibular flap. *The Journal of craniofacial surgery*. Department of Oral and Maxillofacial Surgery, Second Affiliated Hospital of Sun Yat-sen University, Guangzhou, China.: Lippincott Williams & Wilkins, 2009. DOI: 10.1097/SCS.0b013e31819b96db

<sup>187</sup> HIDALGO, David A a Andrea L PUSIC. Free-flap mandibular reconstruction: a 10-year follow-up study. *Plastic and reconstructive surgery*. Division of Plastic Surgery, Cornell University Medical College, New York, NY, USA. [hidalgod@drdavidhidalgo.com](mailto:hidalgod@drdavidhidalgo.com): Lippincott Williams & Wilkins, 2002, roč. 110, č. 2.

<sup>188</sup> WANG, Y. Y. et al. *Mandibular reconstruction with the vascularized fibula flap: comparison of virtual planning surgery and conventional surgery*.

<sup>189</sup> HALLERMANN, Wock et al. A new method for computer-aided operation planning for extensive mandibular reconstruction. . Switzerland, Europe: Lippincott Williams & Wilkins, 2006.

<sup>190</sup> ROSER, Steven M et al. The Accuracy of Virtual Surgical Planning in Free Fibula Mandibular Reconstruction: Comparison of Planned and Final Results. *Journal of Oral and Maxillofacial Surgery*. Elsevier Inc., 2010, roč. 68, č. 11.

jejíž součástí jsou i předoperačně vytvořené templáty - předlohy fibulárního segmentu a tzv. "cutting guidey", tedy řezací šablony, podle kterých jsou přesné osteotomie prováděny. Využití těchto metod má za následek zlepšení perioperační přesnosti, ale také snížení rizika selhání přeneseného vaskularizovaného fibulárního štěpu<sup>191</sup>. Součástí mnoha studií je právě srovnávání konvenčních, tradičních rekonstrukcí a jejich výsledků s výsledky dosaženými pomocí virtuálního chirurgického plánování. Výsledky jsou vždy ve prospěch předoperačního 3D plánování ve smyslu provedení optimální rekonstrukce a zkrácení operačního času<sup>192193194</sup>. Počítačem podporovaný návrh a výroba rychlého prototypového modelu může zlepšit preciznost provedených osteotomií a optimalizovat tvar neomandibuly při využití předmodelovaných dlah. Může tedy zlepšit celkový přínos rekonstrukčního procesu a zkrácení jak operačního času, tak doby ischemie laloku<sup>195</sup>. Kromě zkrácení operačního času byly popsány lepší estetické a funkční výsledky, minimalizace selhání laloku a zlepšení komplexní účinnosti léčby<sup>196197198</sup>.

Na rozdíl od výše uvedeného, studie Ritschla a kol. (2017) popisuje srovnatelné výsledky tradiční - konvenční metody a CAD-CAM (Computer Assisted Design-Computer Assisted Manufacturing) plánování u 30 pacientů, kteří podstoupili rekonstrukci mandibuly

---

<sup>191</sup> WANG, Y. Y. et al. *Mandibular reconstruction with the vascularized fibula flap: comparison of virtual planning surgery and conventional surgery.*

<sup>192</sup> ZHENG, Guang-sen et al. Mandible reconstruction assisted by preoperative virtual surgical simulation. *Oral Surgery, Oral Medicine, Oral Pathology and Oral Radiology*. Mosby, Inc., 2012, roč. 113, č. 5.

<sup>193</sup> HOU, Jin-Song et al. Application of CAD/CAM-assisted technique with surgical treatment in reconstruction of the mandible. *Journal of Cranio-Maxillofacial Surgery*. Elsevier Ltd, 2012, roč. 40, č. 8.

<sup>194</sup> CIOCCA, Leonardo et al. CAD/CAM guided secondary mandibular reconstruction of a discontinuity defect after ablative cancer surgery. *Journal of Cranio-Maxillofacial Surgery*. Elsevier Ltd, 2012, roč. 40, č. 8.

<sup>195</sup> WANG, Y. Y. et al. *Mandibular reconstruction with the vascularized fibula flap: comparison of virtual planning surgery and conventional surgery.*

<sup>196</sup> VALENTINI, V et al. Surgical planning in reconstruction of mandibular defect with fibula free flap: 15 patients. *The Journal of craniofacial surgery*. Maxillofacial Surgery Department of Tor Vergata, University of Rome, Rome, Italy.: Lippincott Williams & Wilkins, 2005, roč. 16, č. 4.

<sup>197</sup> MAHENDRU, Sanjay et al. *CAD-CAM vs conventional technique for mandibular reconstruction with free fibula flap: A comparison of outcomes.*

<sup>198</sup> CHANG, Eric I et al. Long-Term Operative Outcomes of Preoperative Computed Tomography-Guided Virtual Surgical Planning for Osteocutaneous Free Flap Mandible Reconstruction. *Plastic and reconstructive surgery*. Philadelphia, Pa. From the Division of Plastic and Reconstructive Surgery, Fox Chase Cancer Center.: Lippincott Williams & Wilkins, 2016, roč. 137, č. 2. DOI: 10.1097/01.prs.0000475796.61855.a7



volnou vaskularizovanou fibulou <sup>199</sup>. V našem souboru jsme měli možnost srovnat pouze jednoho pacienta podstoupivšího rekonstrukci dolní čelisti VFF konvenční technikou se souborem 13 pacientů, u kterých jsme využili nově zavedené 3D plánování s aplikací řezacích šablon v rekonstrukci mandibulárních defektů volnou vaskularizovanou fibulou. U tohoto pacienta se délka celé operace pohybovala kolem 16-ti hodin, což mělo za následek komplikace ve smyslu sakrálního dekubitu a dekubitu P lokte s parciální parézou n. ulnaris dominantní končetiny. Prodlouženou délku výkonu lze samozřejmě připsat i nutnosti provést mikroanastomózy ve vyšším počtu (celkem 6 mikroanastomóz) a odběru žilního štěpu. Přesto však přetrvává markantní rozdíl v operačním čase na rozdíl od souboru pacientů, u kterých bylo použito virtuální plánování a řezací šablony: průměrná délka výkonu u těchto pacientů byla 6,7 hodiny (směrodatná odchylka 1,32).

Z pohledu plastického chirurga považuji za nejprínosnější využití fibulárního „cutting guidu“, tedy řezací šablony, která je přiložena na neodpojenou fibulu a umožňuje bezpečné provedení osteotomií za prezervace cévní stopky. Jak popisuje Hirsch a kol., „guidy“ jak pro fibulu, tak pro mandibulu jsou pomocí 3D tisku určeny k perioperačnímu využití k dosažení přesného spojení kostních segmentů. Jsou součástí standardní léčby v různých centrech na celém světě <sup>200</sup> a své využití mají v rekonstrukci mandibuly v rámci pediatrické onkochirurgie a rekonstrukce. <sup>201</sup>Virtuální plánování umožňuje i přípravu samotné fixační titanové dlahy. Délka ischemie laloku je zkrácena zejména procesem aplikace předmodelované titanové dlahy, jež probíhá na fibulárním kostním segmentu po provedených osteotomiích stále *in situ*, kdy je cévní stopka v kontinuitě s dolní končetinou.

---

<sup>199</sup> RITSCHL, Lucas M et al. Functional Outcome of CAD/CAM-Assisted versus Conventional Microvascular, Fibular Free Flap Reconstruction of the Mandible: A Retrospective Study of 30 Cases. *Journal of reconstructive microsurgery*. Department of Oral and Maxillofacial Surgery, Klinikum rechts der Isar, Technische Universität München, Germany.: Thieme-Stratton, 2017. DOI: 10.1055/s-0036-1597823

<sup>200</sup> HIRSCH, David L et al. Use of computer-aided design and computer-aided manufacturing to produce orthognathically ideal surgical outcomes: a paradigm shift in head and neck reconstruction. *Journal of oral and maxillofacial surgery : official journal of the American Association of Oral and Maxillofacial Surgeons*. Department of Oral and Maxillofacial Surgery, New York University, New York, NY 10001, USA. davidlhirsch@yahoo.com: W.B. Saunders Co, 2009. DOI: 10.1016/j.joms.2009.02.007

<sup>201</sup> DOWGIERD, Krzysztof et al. Analysis of the effects of mandibular reconstruction based on microvascular free flaps after oncological resections in 21 patients, using 3D planning, surgical templates and individual implants. *Oral Oncology*. Elsevier, 2022, roč. 127.

Diskutabilní otázkou jsou výhody aplikace 3D plánování u pacientů, u kterých je použit pouze jeden segment fibuly v rekonstrukci dolní čelisti, tedy v případech, kdy nejsou potřebné rekonstrukce s využitím jedné či více osteotomií<sup>202</sup>. V našem souboru pacientů jeden segment fibuly použit nebyl, vždy se jednalo o jednočetné<sup>203</sup> či vícečetné osteotomie. V případě pouze jednosegmentálních rekonstrukcí považujeme za výhodu rychlé a přesné naměření délky resekce kostního segmentu, ale také zkrácení operačního času a zejména délky ischemie laloku při aplikaci předmodelované fixační dlahy ještě na dolní končetině. Po odpojení laloku je zaznamenán čas ischemie a lalok je přenesen do místa defektu, kde by měl zapadnout přesně do místa předchozí virtuálně plánované mandibulární resekce za použití mandibulárního „cutting guidu“ jako puzzle<sup>204205206</sup>. Tato část rekonstrukčního výkonu stejně jako fixace vaskularizovaného kostního štěpu titanovými šroubky je prováděna týmem maxilofaciálních chirurgů. Následně je prováděna venózní a arteriální mikroanastomóza na ipsilaterální nebo kontralaterální straně krku.

---

<sup>202</sup> MAHENDRU, Sanjay et al. *CAD-CAM vs conventional technique for mandibular reconstruction with free fibula flap: A comparison of outcomes*.

<sup>203</sup> ŠÍN, P et al. Reverse blood flow as an option in mandibular reconstruction using a two-segment fibula free flap. *International Journal of Oral and Maxillofacial Surgery*. Elsevier, 2022.

<sup>204</sup> SERUYA, Mitchel, Mark FISHER a Eduardo D RODRIGUEZ. Computer-assisted versus conventional free fibula flap technique for craniofacial reconstruction: an outcomes comparison. *Plastic and reconstructive surgery*. Melbourne, Victoria, Australia; and Baltimore, Md. From the Department of Plastic and Maxillofacial Surgery, Royal Children's Hospital; The Johns Hopkins University School of Medicine; and the Division of Plastic, Reconstructive, and Maxillofacial Surgery: Lippincott Williams & Wilkins, 2013, roč. 132, č. 5. DOI: 10.1097/PRS.0b013e3182a3c0b1

<sup>205</sup> MAHENDRU, Sanjay et al. *CAD-CAM vs conventional technique for mandibular reconstruction with free fibula flap: A comparison of outcomes*.

<sup>206</sup> METZLER, Philipp et al. Three-dimensional virtual surgery accuracy for free fibula mandibular reconstruction: planned versus actual results. *Journal of oral and maxillofacial surgery : official journal of the American Association of Oral and Maxillofacial Surgeons*. Craniofacial Fellow, Yale Plastic Surgery, Department of Plastic and Reconstructive Surgery, Yale University School of Medicine, New Haven, CT.: W.B. Saunders Co, 2014, roč. 72, č. 12. DOI: 10.1016/j.joms.2014.07.024

Naše funkční a estetické výsledky jsou srovnatelné s výsledky jiných prací<sup>207208209</sup>. Větší část výše zmíněných prací je orientována na srovnání operačních časů, estetických a funkčních výsledků mezi konvenční metodou a 3D plánováním. U námi provedených rekonstrukcí jsme měli možnost srovnat pouze jednoho pacienta (konvenční technika) vs. 13 pacientů (virtuální plánování) a zjistili jsme markantní zkrácení perioperačních časů a souvisejících pooperačních komplikací, což je v souladu např. s prací Mahendru a kol.<sup>210</sup>.

Nové pokroky „medicínského modelování“ představují nový nástroj pro rekonstrukčního chirurga a mají také mnoho užití v rekonstrukcích mandibuly<sup>211</sup>. Vyšší cenové náklady této metody ve srovnání s konvenční technikou jsou jednoduše vykompenzovány snížením operačního času a lepšími výsledky<sup>212</sup>.

---

<sup>207</sup> SANTAMARIA, E, F C WEI a H C CHEN. Fibula osteoseptocutaneous flap for reconstruction of osteoradionecrosis of the mandible. *Plastic and reconstructive surgery*. Department of Plastic and Reconstructive Surgery at the Chang Gung Memorial Hospital and College of Medicine, Chang Gung University, Taipei, Taiwan, ROC.: Lippincott Williams & Wilkins, 1998, roč. 101, č. 4.

<sup>208</sup> PAPADOPULOS, Nikolaos A. et al. *Mandibular reconstruction with free osteofasciocutaneous fibula flap: A 10 years experience*.

<sup>209</sup> TAKUSHIMA, Akihiko et al. Choice of osseous and osteocutaneous flaps for mandibular reconstruction. *International Journal of Clinical Oncology*. 2005, roč. 10, č. 4.

<sup>210</sup> MAHENDRU, Sanjay et al. *CAD-CAM vs conventional technique for mandibular reconstruction with free fibula flap: A comparison of outcomes*.

<sup>211</sup> BAK, Mathew et al. *Contemporary reconstruction of the mandible*.

<sup>212</sup> MAHENDRU, Sanjay et al. *CAD-CAM vs conventional technique for mandibular reconstruction with free fibula flap: A comparison of outcomes*.

## 7 Závěr

Izolované či kombinované rozsáhlé defekty kůže, měkkých tkání a kostní defekty v oblasti hlavy a krku jsou pro rekonstrukčního chirurga vždy velkou výzvou. Snažíme se o neoptimálnější znovuoobnovení poškozené funkce a o dosažení co nejpříjemnějšího kosmetického výsledku. Problematika defektů hlavy a krku a komplexní pohled na jejich rekonstrukci je velmi obšírná. Spadá do kategorie neurochirurgů, maxilofaciálních chirurgů, ORL specialistů a plastických chirurgů.

Vzhledem k rozsahu této práce bohužel nebylo možné podat kompletní a detailní zpracování všech typů defektů z různých úhlů pohledů. Proto jsem se ve své habilitační práci soustředil na námi nejpoužívanější rekonstrukční techniky po stránce teoretické, která ve větší části koresponduje s technikami uvedenými v praktické části. Výsledky mikrovaskulárních rekonstrukcí defektů měkkých tkání i v kombinaci s defekty kostními za definované časové období jsou přehledně a statisticky zpracovány a následně srovnány s výsledky zahraničních studií podobného zaměření.

Přínos této práce vidím také v popisu našeho metodického postupu rekonstrukce defektů mandibuly volnou vaskularizovanou fibulou pomocí 3D plánování v součinnosti s Klinikou ústní a čelistní chirurgie, jež by mohl být doporučen jako optimalizovaný postup pro klinickou praxi plastické chirurgie.

Tato práce by mohla být základním stavebním kamenem pro knižní publikaci na téma rekonstrukce orofaciálních defektů v rámci multioborové součinnosti.

## 8 Soupis literatury a pramenů

ANGEL, M F et al. The serratus anterior free tissue transfer for craniofacial reconstruction. *The Journal of craniofacial surgery*. Division of Plastic Surgery, Johns Hopkins Medical School, Baltimore, MD.: Lippincott Williams & Wilkins, 1992, roč. 3, č. 4, s. 207–212. ISSN 1049-2275.

ANTHONY, J P, R D FOSTER a M A POGREL. The free fibula bone graft for salvaging failed mandibular reconstructions. *Journal of oral and maxillofacial surgery : official journal of the American Association of Oral and Maxillofacial Surgeons*. Division of Plastic and Reconstructive Surgery, University of California at San Francisco 94115-1632, USA.: W.B. Saunders Co, 1997, roč. 55, č. 12, s. 1417–1421. ISSN 0278-2391.

AVERY, C M E. Review of the radial free flap: is it still evolving, or is it facing extinction? Part one: soft-tissue radial flap. *British Journal of Oral and Maxillofacial Surgery*. 2010, roč. 48, č. 4, s. 245–252. ISSN 0266-4356. DOI: <https://doi.org/10.1016/j.bjoms.2009.09.004>

AVIV, Jonathan E et al. The Combined Latissimus Dorsi—Scapular Free Flap in Head and Neck Reconstruction. *Archives of Otolaryngology-Head & Neck Surgery*. 1991, roč. 117, č. 11, s. 1242–1250. ISSN 08864470.

AVRAHAM, Tomer et al. Functional Outcomes of Virtually Planned Free Fibula Flap Reconstruction of the Mandible. *Plastic & Reconstructive Surgery*. 2014, roč. 134, č. 4, s. 628e. ISSN 00321052.

BÄHR, Wolfgang, Peter STOLL a Rüdiger WÄCHTER. Use of the “double barrel” free vascularized fibula in mandibular reconstruction. *Journal of Oral and Maxillofacial Surgery*. Elsevier Inc., 1998, roč. 56, č. 1, s. 38–44. ISSN 0278-2391.

BAK, Mathew et al. Contemporary reconstruction of the mandible. *Oral Oncology*. Elsevier Ltd, 2010, roč. 46, č. 2, s. 71–76. ISSN 13688375. DOI: 10.1016/j.oraloncology.2009.11.006

BALASUNDARAM, Indran, Ihsaan AL-HADAD a Sat PARMAR. Recent advances in reconstructive oral and maxillofacial surgery. *British Journal of Oral & Maxillofacial Surgery*. 2012, roč. 50, č. 8, s. 695–705. ISSN 02664356.

BERRONE, M, E CROSETTI a G SUCCO. Repositioning template for mandibular reconstruction with fibular free flaps: an alternative technique to pre-plating and virtual surgical planning. *Acta otorhinolaryngologica Italica : organo ufficiale della Societa italiana di otorinolaringologia e chirurgia cervico-facciale*. Dept. of Oncology, University of Turin, Resident, PhD program in Experimental Medicine and Therapy, San Luigi Gonzaga Hospital, Orbassano, Turin, Italy; Pacini editore, 2014, roč. 34, č. 4, s. 278–282. ISSN 1827-675X.

BHRANY, Amit D et al. Coronoidectomy for the treatment of trismus in head and neck cancer patients. *The Laryngoscope*. Department of Otolaryngology-Head and Neck Surgery, University of Washington, Seattle, WA 98195, USA.: Wiley-Blackwell, 2007, roč. 117, č. 11, s. 1952–1956. ISSN 0023-852X.

BOCA, Radovan et al. A Reliable Parameter for Primary Closure of the Free Anterolateral Thigh Flap Donor Site. *Plastic & Reconstructive Surgery*. 2010, roč. 126, č. 5, s. 1558. ISSN 00321052.

BRAIMAH, Ramat Oyebunmi et al. Mandibular reconstruction with autogenous non-vascularised bone graft. *African Health Sciences*. 2019, roč. 19, č. 3, s. 2768–2777. ISSN 16806905. DOI: 10.4314/ahs.v19i3.53

BUCHBINDER, D et al. Mobilization regimens for the prevention of jaw hypomobility in the radiated patient: a comparison of three techniques. *Journal of oral and maxillofacial surgery : official journal of the American Association of Oral and Maxillofacial Surgeons*. Department of Oral & Maxillo-Facial Surgery, Mount Sinai Medical Center, New York, NY 10029-6574.: W.B. Saunders Co, 1993, roč. 51, č. 8, s. 863–867. ISSN 0278-2391.

CAI, Y.-C. et al. Comparative Analysis of Radial Forearm Free Flap and Anterolateral Thigh Flap in Tongue Reconstruction after Radical Resection of Tongue Cancer. *ORL*. 2019, roč. 81, č. 5–6, s. 252–264. ISSN 0301-1569. DOI: 10.1159/000502151

CAMAIONI, A et al. Anterolateral thigh cutaneous flap vs. radial forearm free-flap in oral and oropharyngeal reconstruction: an analysis of 48 flaps. *Acta otorhinolaryngologica Italica : organo ufficiale della Societa italiana di otorinolaringologia e chirurgia cervico-facciale*. ENT Departmen, „San Giovanni - Addolorata" Hospital, Rome, Italy. acamaioni@hsangiovanni.roma.it: Pacini editore, 2008, roč. 28, č. 1, s. 7–12. ISSN 0392-100X.

CANNADY, Steven B et al. Total parotidectomy defect reconstruction using the buried free flap. *Otolaryngology--head and neck surgery : official journal of American Academy of Otolaryngology-Head and Neck Surgery*. Rochester Head and Neck Center, Rochester, NY, USA.: Sage, 2010, roč. 143, č. 5, s. 637–643. ISSN 1097-6817. DOI: 10.1016/j.otohns.2010.08.014

CIOCCA, Leonardo et al. CAD/CAM guided secondary mandibular reconstruction of a discontinuity defect after ablative cancer surgery. *Journal of Cranio-Maxillofacial Surgery*. Elsevier Ltd, 2012, roč. 40, č. 8, s. e511–e515. ISSN 1010-5182.

COLLINS, Jessica, Olubimpe AYENI a Achilleas THOMA. A systematic review of anterolateral thigh flap donor site morbidity. *The Canadian journal of plastic surgery = Journal canadien de chirurgie plastique*. Department of Surgery, Division of Plastic and Reconstructive Surgery; Pulsus Group, 2012, roč. 20, č. 1, s. 17–23. ISSN 1195-2199.

CONLEY, John a Patrick J GULLANE. The sternocleidomastoid muscle flap. *Head & Neck Surgery*. 1980, roč. 2, č. 4, s. 308. ISSN 01486403.

CONVERSE, J M. Restoration of facial contour by bone grafts introduced through the oral cavity. *Plastic and reconstructive surgery (1946)*. United States: Williams & Wilkins Co, 1950, roč. 6, č. 4, s. 295–300. ISSN 1075-1270.

DISA, J J et al. Simplifying microvascular head and neck reconstruction: a rational approach to donor site selection. *Annals of plastic surgery*. Division of Plastic and Reconstructive Surgery, Memorial Sloan-Kettering Cancer Center, New York, NY 10021, USA.: Little, Brown And Company, 2001, roč. 47, č. 4, s. 385–389. ISSN 0148-7043.

DOWGIERD, Krzysztof et al. Analysis of the effects of mandibular reconstruction based on microvascular free flaps after oncological resections in 21 patients, using 3D planning, surgical templates and individual implants. *Oral Oncology*. Elsevier, 2022, roč. 127, s. 105800.

DUMONT, Charles, Christian DOMENGHINI a Jonny KESSLER. Donor Site Morbidity After Serratus Anterior Free Muscular Flap: A Prospective Clinical Study. *Annals of plastic surgery*. 2004, roč. 52, s. 195–198. DOI: 10.1097/01.sap.0000096378.59694.54

ECKARDT, A M et al. The latissimus dorsi myocutaneous flap for reconstruction of head and neck defects - a comparative analysis of pedicled vs free vascularized flap. *International Journal of Oral & Maxillofacial Surgery*. Elsevier Ltd, 2019, roč. 48, č. Supplement 1, s. 137. ISSN 0901-5027.

- FERLAY, Jacques et al. Cancer incidence and mortality worldwide : Sources , methods and major patterns in GLOBOCAN 2012. . 2015, roč. 386. DOI: 10.1002/ijc.29210
- FERREIRA, José et al. Mandible reconstruction: History, state of the art and persistent problems. *Prosthetics and orthotics international*. 2014, roč. 39. DOI: 10.1177/0309364613520032
- FOSTER, Robert D et al. Vascularized bone flaps versus nonvascularized bone grafts for mandibular reconstruction: An outcome analysis of primary bony union and endosseous implant success. *Head & Neck*. 1999, roč. 21, č. 1, s. 66–71. ISSN 10433074.
- FUTRAN, Neal D, T J GAL a D.Gregory FARWELL. Radial forearm free flap. *Oral and Maxillofacial Surgery Clinics of North America*. 2003, roč. 15, č. 4, s. 577–591. ISSN 1042-3699. DOI: [https://doi.org/10.1016/S1042-3699\(03\)00062-1](https://doi.org/10.1016/S1042-3699(03)00062-1)
- GOH, Bee Tin et al. Mandibular reconstruction in adults: a review. *International journal of oral and maxillofacial surgery*. Department of Oral & Maxillofacial Surgery, National Dental Centre, Singapore. [gohbee@cyberway.com.sg](mailto:gohbee@cyberway.com.sg): Churchill Livingstone, 2008, roč. 37, č. 7, s. 597–605. ISSN 0901-5027. DOI: 10.1016/j.ijom.2008.03.002
- GUTOWSKI, Karol A. Grabb & Smith's Plastic Surgery, 6th Edition. *Plastic & Reconstructive Surgery*. 2007, roč. 120, č. 2, s. 570. ISSN 00321052.
- HALLERMANN, Wock et al. A new method for computer-aided operation planning for extensive mandibular reconstruction. . Switzerland, Europe: Lippincott Williams & Wilkins, 2006. ISSN 0032-1052.
- HANASONO, Matthew M et al. Adipofascial perforator flaps for „aesthetic" head and neck reconstruction. *Head & neck*. Department of Plastic Surgery, The University of Texas MD Anderson Cancer Center, Houston, Texas, USA. [mhanasono@mdanderson.org](mailto:mhanasono@mdanderson.org): John Wiley And Sons, 2011, roč. 33, č. 10, s. 1513–1519. ISSN 1097-0347. DOI: 10.1002/hed.21637
- HARII, Kiyonori, Isamu ONO a Satoshi EBIHARA. Closure of Total Cheek Defects With Two Combined Myocutaneous Free Flaps. *Archives of Otolaryngology*. 1982, roč. 108, č. 5, s. 303–307. ISSN 0003-9977. DOI: 10.1001/archotol.1982.00790530039010
- HASHIBE, M et al. Socioeconomic status, lifestyle factors and oral premalignant lesions. *Oral Oncology*. 2003, roč. 39, č. 7, s. 664–671. ISSN 1368-8375. DOI: [https://doi.org/10.1016/S1368-8375\(03\)00074-5](https://doi.org/10.1016/S1368-8375(03)00074-5)
- HAUGHEY, Bruce H, S Mark TAYLOR a Dennis FULLER. Fasciocutaneous Flap Reconstruction of the Tongue and Floor of Mouth: Outcomes and Techniques. *Archives of Otolaryngology–Head & Neck Surgery*. 2002, roč. 128, č. 12, s. 1388–1395. ISSN 0886-4470. DOI: 10.1001/archotol.128.12.1388
- HERRERA, Fernando et al. Microvascular approach to scalp replantation and reconstruction: a thirty-six year experience. *Microsurgery*. The Buncke Clinic and Division of Microsurgery, California Pacific Medical Center, San Francisco, CA, USA.: Wiley-Liss, 2012, roč. 32, č. 8, s. 591–597. ISSN 1098-2752. DOI: 10.1002/micr.22037
- HIDALGO, D A. Fibula free flap: a new method of mandible reconstruction. *Plastic and reconstructive surgery*. Division of Plastic and Reconstructive Surgery, Memorial Sloan-Kettering Cancer Center, New York, N.Y.: Lippincott Williams & Wilkins, 1989, roč. 84, č. 1, s. 71–79. ISSN 0032-1052.

HIDALGO, David A a Andrea L PUSIC. Free-flap mandibular reconstruction: a 10-year follow-up study. *Plastic and reconstructive surgery*. Division of Plastic Surgery, Cornell University Medical College, New York, NY, USA. hidalgod@drdavidhidalgo.com: Lippincott Williams & Wilkins, 2002, roč. 110, č. 2, s. 438–449. ISSN 0032-1052.

HIERNER, Robert et al. Free latissimus dorsi flap transfer for subtotal scalp and cranium defect reconstruction: Report of 7 cases. *Microsurgery*. John Wiley & Sons, Ltd, 2007, roč. 27, č. 5, s. 425–428. ISSN 0738-1085. DOI: 10.1002/micr.20386

HIRSCH, David L et al. Use of computer-aided design and computer-aided manufacturing to produce orthognathically ideal surgical outcomes: a paradigm shift in head and neck reconstruction. *Journal of oral and maxillofacial surgery : official journal of the American Association of Oral and Maxillofacial Surgeons*. Department of Oral and Maxillofacial Surgery, New York University, New York, NY 10001, USA. davidhirsch@yahoo.com: W.B. Saunders Co, 2009, s. 2115–2122. ISSN 1531-5053. DOI: 10.1016/j.joms.2009.02.007

HJØRTING-HANSEN, Erik. Bone grafting to the jaws with special reference to reconstructive preprosthetic surgery Kieferknochentransplantation und rekonstruktive präprothetische Chirurgie. *Mund-, Kiefer- und Gesichtschirurgie*. 2002, roč. 6, č. 1, s. 6. ISSN 14329417.

HOU, Jin-Song et al. Application of CAD/CAM-assisted technique with surgical treatment in reconstruction of the mandible. *Journal of Cranio-Maxillofacial Surgery*. Elsevier Ltd, 2012, roč. 40, č. 8, s. e432–e437. ISSN 1010-5182.

HSIAO, Hung-Tao, Yi-Shing LEU a Chang-Ching LIN. Tongue reconstruction with free radial forearm flap after hemiglossectomy: a functional assessment. *Journal of reconstructive microsurgery*. Division of Plastic Surgery, Department of Surgery, Mackay Memorial Hospital and Mackay Junior College of Nursing, Taipei, Taiwan.: Thieme-Stratton, 2003, roč. 19, č. 3, s. 137–142. ISSN 0743-684X.

CHALIAN, A A et al. Internal jugular vein versus external jugular vein anastomosis: implications for successful free tissue transfer. *Head & neck*. University of Pennsylvania Medical Center, Department of Otorhinolaryngology-Head and Neck Surgery, 5th Floor Silverstein Building, 34th and Spruce Streets, Philadelphia, Pennsylvania 19104, USA. chaliana@uphs.upenn.edu: John Wiley And Sons, 2001, roč. 23, č. 6, s. 475–478. ISSN 1043-3074.

CHANG, Eric I et al. Long-Term Operative Outcomes of Preoperative Computed Tomography-Guided Virtual Surgical Planning for Osteocutaneous Free Flap Mandible Reconstruction. *Plastic and reconstructive surgery*. Philadelphia, Pa. From the Division of Plastic and Reconstructive Surgery, Fox Chase Cancer Center.: Lippincott Williams & Wilkins, 2016, roč. 137, č. 2, s. 619–623. ISSN 1529-4242. DOI: 10.1097/01.prs.0000475796.61855.a7

CHATURVEDI, Anil K et al. Worldwide trends in incidence rates for oral cavity and oropharyngeal cancers. *Journal of clinical oncology : official journal of the American Society of Clinical Oncology*. American Society of Clinical Oncology, 2013, roč. 31, č. 36, s. 4550–4559. ISSN 1527-7755. DOI: 10.1200/JCO.2013.50.3870

CHEN, Collin L et al. Complications of double free flap and free flap combined with locoregional flap in head and neck reconstruction: A systematic review. *Head & neck*. Department of Otolaryngology - Head and Neck Surgery, Washington University in St Louis School of Medicine, St Louis, Missouri.: John Wiley And Sons, 2018, roč. 40, č. 3, s. 632–646. ISSN 1097-0347. DOI: 10.1002/hed.25005

CHEN, Chun-Ming et al. Anterolateral thigh flaps for reconstruction of head and neck defects. *Journal of oral and maxillofacial surgery : official journal of the American Association of Oral and*



*Maxillofacial Surgeons*. Department of Oral and Maxillofacial Surgery, Kaohsiung University, Kaohsiung, Taiwan. komschen@seed.net.tw: W.B. Saunders Co, 2005, roč. 63, č. 7, s. 948–952. ISSN 0278-2391.

CHEN, Zhong-Wei et al. Treatment of Tibial Defect with Vascularized Osteocutaneous Pedicled Transfer of Fibula. *Journal of Reconstructive Microsurgery*. 1986, roč. 2, č. 3, s. 199–203. ISSN 0743684X.

CHEPEHA, Douglas B et al. Rectangle Tongue Template for Reconstruction of the Hemiglossectomy Defect. *Archives of Otolaryngology–Head & Neck Surgery*. 2008, roč. 134, č. 9, s. 993–998. ISSN 0886-4470. DOI: 10.1001/archotol.134.9.993

CHERUBINO, Mario et al. Radial forearm free flap in head and neck cancer treatment: may dermal substitutes have a role in minimizing the donor site morbidity? *European Journal of Plastic Surgery*. 2020, roč. 43, č. 1, s. 29–36. ISSN 1435-0130. DOI: 10.1007/s00238-019-01564-4

CHERUBINO, Mario et al. Chimeric anterolateral thigh free flap for reconstruction of complex cranio-orbito-facial defects after skull base cancers resection. *Journal of Cranio-Maxillofacial Surgery*. 2017, roč. 45, č. 1, s. 87–92. ISSN 1010-5182. DOI: <https://doi.org/10.1016/j.jcms.2016.10.017>

CHERUBINO, Mario et al. Radial forearm free flap in head and neck cancer treatment : may dermal substitutes have a role in minimizing the donor site morbidity ? . 2020, s. 29–36.

CHIM, Harvey. Principles of Head and Neck Reconstruction: An Algorithm to Guide Flap Selection. *Seminars in Plastic Surgery*. 2010, roč. 24, č. 2, s. 148. ISSN 15352188.

CHIM, Harvey et al. Reconstruction of Mandibular Defects. . United States, North America: Thieme Medical Publishers, 2010. DOI: 10.1055/s-0030-1255336

CHO, B C et al. Blood supply to osteocutaneous free fibula flap and peroneus longus muscle: prospective anatomic study and clinical applications. *Plastic and reconstructive surgery*. Department of Plastic and Reconstructive Surgery, Kyungpook National University Hospital, Taegu, Korea. bccho@knu.ac.kr: Lippincott Williams & Wilkins, 2001, roč. 108, č. 7, s. 1963–1971. ISSN 0032-1052.

CHOI, Nayeon et al. Scapular Tip Free Flap for Head and Neck Reconstruction. *Clinical and Experimental Otorhinolaryngology*. Korean Society of Otorhinolaryngology-Head and Neck Surgery, 2015, roč. 8, č. 4, s. 422–429. ISSN 1976-8710. DOI: 10.3342/ceo.2015.8.4.422

ISHIDA, A et al. Donor site morbidity: standard versus partial latissimus dorsi free flap. *European Journal of Plastic Surgery*. 1999, roč. 22, č. 8, s. 362–365. ISSN 0930343X.

JACOBSON, Adam S, Mark SMITH a Mark L URKEN. Internal mammary artery and vein as recipient vessels in head and neck reconstruction. *JAMA otolaryngology-- head & neck surgery*. Department of Otolaryngology–Head and Neck Surgery, Beth Israel Medical Center, 10 Union Square E, Ste 5B, New York, NY 10003, USA. ajacobson@chpnet.org: American Medical Association, 2013, roč. 139, č. 6, s. 623–628. ISSN 2168-619X. DOI: 10.1001/jamaoto.2013.3062

JACOBSON, M C et al. Free forearm flap in oral reconstruction. Functional outcome. *Archives of otolaryngology--head & neck surgery*. Speech Pathology Service, Sunnybrook Health Science Centre, North York, Ontario.: American Medical Association, 1995, roč. 121, č. 9, s. 959–964. ISSN 0886-4470.

JANIK, Stefan et al. Use of the myocutaneous serratus anterior free flap for reconstruction after salvage glossectomy. *European archives of oto-rhino-laryngology : official journal of the European*

*Federation of Oto-Rhino-Laryngological Societies (EUFOS) : affiliated with the German Society for Oto-Rhino-Laryngology - Head and Neck Surgery*. Department of Otolaryngology, Head and Neck Surgery, Medical University of Vienna, Vienna, Austria.: Springer International, 2019, roč. 276, č. 2, s. 559–566. ISSN 1434-4726. DOI: 10.1007/s00405-018-5245-4

KARIMI, Abbas, Pierre MAHY a Hervé REYCHLER. Closure of radial forearm free flap donor site defect with a local meshed full-thickness skin graft: A retrospective study of an original technique. *Journal of Cranio-Maxillofacial Surgery*. 2007, roč. 35, č. 8, s. 369–373. ISSN 1010-5182. DOI: <https://doi.org/10.1016/j.jcms.2007.07.004>

KHAN, Mohemmed N et al. The versatility of the serratus anterior free flap in head and neck reconstruction. *The Laryngoscope*. John Wiley & Sons, Ltd, 2017, roč. 127, č. 3, s. 568–573. ISSN 0023-852X. DOI: 10.1002/lary.26116

KHOURI, R K et al. A prospective study of microvascular free-flap surgery and outcome. *Plastic and reconstructive surgery*. Miami Hand Center, Fla 33176, USA.: Lippincott Williams & Wilkins, 1998, roč. 102, č. 3, s. 711–721. ISSN 0032-1052.

KIM, Heejin, Woo-Jin JEONG a Soon-Hyun AHN. Results of free flap reconstruction after ablative surgery in the head and neck. *Clinical and experimental otorhinolaryngology*. Department of Otorhinolaryngology-Head and Neck Surgery, Kyungpook National University College of Medicine, Daegu, Korea.: Korean Society of Otorhinolaryngology--Head and Neck Surgery, 2015, roč. 8, č. 2, s. 167–173. ISSN 1976-8710. DOI: 10.3342/ceo.2015.8.2.167

KNOTT, P Daniel et al. Short-term donor site morbidity: A comparison of the anterolateral thigh and radial forearm fasciocutaneous free flaps. *Head & neck*. Department of Otolaryngology-Head and Neck Surgery, University of California San Francisco, San Francisco, California.: John Wiley And Sons, 2016, roč. 38 Suppl 1, s. E945–E948. ISSN 1097-0347. DOI: 10.1002/hed.24131

KOŠEČ, Andro et al. Systemic Inflammatory Markers as Predictors of Postoperative Complications and Survival in Patients With Advanced Head and Neck Squamous Cell Carcinoma Undergoing Free-Flap Reconstruction. *Journal of Oral and Maxillofacial Surgery*. Elsevier, 2022, roč. 80, č. 4, s. 744–755.

VAN LANDUYT, Koenraad. The Anterolateral Thigh Flap for Lower Extremity Reconstruction. *Seminars in Plastic Surgery*. 2006, roč. 20, č. 2, s. 127–132. ISSN 15352188.

LI, Jin-song et al. Pediatric mandibular reconstruction after benign tumor ablation using a vascularized fibular flap. *The Journal of craniofacial surgery*. Department of Oral and Maxillofacial Surgery, Second Affiliated Hospital of Sun Yat-sen University, Guangzhou, China.: Lippincott Williams & Wilkins, 2009, s. 431–434. ISSN 1536-3732. DOI: 10.1097/SCS.0b013e31819b96db

LIANG, Jiwang et al. Free tissue flaps in head and neck reconstruction: clinical application and analysis of 93 patients of a single institution. *Retalhos livres de tecido para reconstrução em cirurgias de cabeça e pescoço: aplicação clínica e análise de 93 pacientes de uma única instituição (Portuguese)*. Elsevier Editora Ltda., 2018, roč. 84, č. 4, s. 416–425. ISSN 1808-8694.

LIFCHEZ, Scott D et al. The serratus anterior subslip: anatomy and implications for facial and hand reanimation. *Plastic and reconstructive surgery*. Department of Plastic Surgery, Medical College of Wisconsin, Milwaukee, USA.: Lippincott Williams & Wilkins, 2004, roč. 114, č. 5, s. 1068–1076. ISSN 1529-4242.

LÓPEZ, Fernando et al. Free flaps in orbital exenteration: A safe and effective method for reconstruction. *European archives of oto-rhino-laryngology : official journal of the European*

*Federation of Oto-Rhino-Laryngological Societies (EUFOS) : affiliated with the German Society for Oto-Rhino-Laryngology - Head and Neck Surgery*. 2012, roč. 270. DOI: 10.1007/s00405-012-2308-9

MAHENDRU, Sanjay et al. CAD-CAM vs conventional technique for mandibular reconstruction with free fibula flap: A comparison of outcomes. *Surgical Oncology*. Elsevier Ltd, 2020, roč. 34, č. November 2019, s. 284–291. ISSN 18793320. DOI: 10.1016/j.suronc.2020.04.012

MÄKITIE, Antti A et al. Head and neck reconstruction with anterolateral thigh flap. *Otolaryngology--head and neck surgery : official journal of American Academy of Otolaryngology-Head and Neck Surgery*. Wharton Head and Neck Centre, Princess Margaret Hospital, University Health Network, Toronto, Ontario, USA.: Sage, 2003, roč. 129, č. 5, s. 547–555. ISSN 0194-5998.

MANCHESTER, W M. Some technical improvements in the reconstruction of the mandible and temporomandibular joint. *Plastic and reconstructive surgery*. United States: Lippincott Williams & Wilkins, 1972, roč. 50, č. 3, s. 249–256. ISSN 0032-1052.

MEHTA, Ritvik P a Daniel G DESCHLER. Mandibular reconstruction in 2004: an analysis of different techniques. *Current opinion in otolaryngology & head and neck surgery*. Department of Otolaryngology and Laryngology, Massachusetts Eye and Ear Infirmary, Harvard Medical School, Boston, Massachusetts 02114, USA.: Lippincott Williams & Wilkins, 2004, roč. 12, č. 4, s. 288–293. ISSN 1068-9508.

METZLER, Philipp et al. Three-dimensional virtual surgery accuracy for free fibula mandibular reconstruction: planned versus actual results. *Journal of oral and maxillofacial surgery : official journal of the American Association of Oral and Maxillofacial Surgeons*. Craniofacial Fellow, Yale Plastic Surgery, Department of Plastic and Reconstructive Surgery, Yale University School of Medicine, New Haven, CT.: W.B. Saunders Co, 2014, roč. 72, č. 12, s. 2601–2612. ISSN 1531-5053. DOI: 10.1016/j.joms.2014.07.024

MORENO-SÁNCHEZ, Manuel et al. Closure of the Radial Forearm Free Flap Donor Site Using the Combined Local Triangular Full-Thickness Skin Graft. *Journal of Oral and Maxillofacial Surgery*. 2016, roč. 74, č. 1, s. 204–211. ISSN 0278-2391. DOI: <https://doi.org/10.1016/j.joms.2015.08.003>

MORRISON, Archie a James BRADY. Mandibular reconstruction using nonvascularized autogenous bone grafting. *Current opinion in otolaryngology & head and neck surgery*. Department of Oral and Maxillofacial Surgery, Dalhousie University and the QEII HSC, Halifax, Nova Scotia, Canada. amorrison@eastlink.ca: Lippincott Williams & Wilkins, 2010, roč. 18, č. 4, s. 227–231. ISSN 1531-6998. DOI: 10.1097/MOO.0b013e32833a46ed

MOSCOSO, J F et al. Vascularized bone flaps in oromandibular reconstruction. A comparative anatomic study of bone stock from various donor sites to assess suitability for enosseous dental implants. *Archives of otolaryngology--head & neck surgery*. Department of Otolaryngology, Mount Sinai Medical Center, New York, NY.: American Medical Association, 1994, roč. 120, č. 1, s. 36–43. ISSN 0886-4470.

NAKAYAMA, Yuki et al. The geriatric-8 screening tool for predicting complications in older adults after surgery for locally advanced head and neck cancer with free flap reconstruction. *European Archives of Oto-Rhino-Laryngology*. Springer, 2022, roč. 279, č. 5, s. 2565–2571.

NDUKWE, Kizito Chioma et al. Reconstruction of mandibular defects using nonvascularized autogenous bone graft in Nigerians. *Nigerian Journal of Surgery*. Wolters Kluwer Medknow Publications, 2014, roč. 20, č. 2, s. 87–91. ISSN 1117-6806. DOI: 10.4103/1117-6806.137309

NELIGAN, Peter C, Patrick J GULLANE a Ralph W GILBERT. Functional reconstruction of the oral cavity. *World journal of surgery*. Wharton Head and Neck Center, Princess Margaret Hospital, University Health Network, University of Toronto, 610 University Avenue, Toronto, Ontario, Canada M5G 2M9. p.neligan@utoronto.ca: Springer International, 2003, roč. 27, č. 7, s. 856–862. ISSN 0364-2313.

NI, Youkang et al. The application of fibular free flap with flexor hallucis longus in maxilla or mandible extensive defect: A comparison study with conventional flap. *World Journal of Surgical Oncology*. 2018, roč. 16, č. 1, s. 1–10. ISSN 14777819. DOI: 10.1186/s12957-018-1450-2

NI, Youkang et al. Assessment of fibula flap with flexor hallucis longus's effect on head & neck tumor patients' quality of life and function of donor site. *Oral Oncology*. Elsevier, 2020, roč. 100, č. 117, s. 104489. ISSN 18790593. DOI: 10.1016/j.oraloncology.2019.104489

OFFODILE 2ND, Anaeze C et al. Anterolateral Thigh Flap Combined with Reconstruction Plate Versus Double Free Flaps for Composite Mandibular Reconstruction: A Propensity Score-Matched Study. *Annals of surgical oncology*. Department of Plastic Surgery, MD Anderson Cancer Center, Houston, TX, USA.: Springer, 2018, roč. 25, č. 3, s. 829–836. ISSN 1534-4681. DOI: 10.1245/s10434-017-6309-1

PANJE, William a Court CUTTING. Trapezius osteomyocutaneous island flap for reconstruction of the anterior floor of the mouth and the mandible. *Head & Neck Surgery*. 1980, roč. 3, č. 1, s. 66. ISSN 01486403.

PAPADOPULOS, Nikolaos A et al. Donor site morbidity after harvest of free osteofasciocutaneous fibular flaps with an extended skin island. *Annals of plastic surgery*. Department of Plastic and Reconstructive Surgery, Technical University Munich, Germany.: Little, Brown And Company, 2002, roč. 49, č. 2, s. 138–144. ISSN 0148-7043.

PAPADOPULOS, Nikolaos A. et al. Mandibular reconstruction with free osteofasciocutaneous fibula flap: A 10 years experience. *Injury*. 2008, roč. 39, č. 3 SUPPL., s. 75–82. ISSN 00201383. DOI: 10.1016/j.injury.2008.05.017

PARÉ, Arnaud et al. Reconstruction of segmental mandibular defects: Current procedures and perspectives. *Laryngoscope Investigative Otolaryngology*. 2019, roč. 4, č. 6, s. 587–596. ISSN 2378-8038. DOI: 10.1002/liv.2.325

PENG, Xiaowei et al. [Analysis of the causes of flap necrosis after head and neck reconstruction]. *Zhonghua er bi yan hou tou jing wai ke za zhi = Chinese journal of otorhinolaryngology head and neck surgery*. Department of Head and Neck Surgery and Oncology Plastic Surgery, Affiliated Cancer Hospital of Xiangya Medical School, Central South University, Changsha 410013, China.: Zhonghua yi xue hui za zhi she, 2015, roč. 50, č. 2, s. 118–122. ISSN 1673-0860.

PHILLIPS, C M. Primary and secondary reconstruction of the mandible after ablative surgery. Report of twenty-four cases using stainless steel prostheses. *American journal of surgery*. United States: Excerpta Medica, 1967, roč. 114, č. 4, s. 601–604. ISSN 0002-9610.

PITTET, Brigitte et al. The free serratus anterior flap and its cutaneous component for reconstruction of the face: a series of 27 cases. *Plastic and reconstructive surgery*. Department of Plastic and Reconstructive Surgery, University of Geneva Medical Center, Geneva, Switzerland. brigitte.pittet-cuenod@hcuge.ch: Lippincott Williams & Wilkins, 2006, roč. 117, č. 4, s. 1277–1288. ISSN 1529-4242.

POGREL, M A et al. A comparison of vascularized and nonvascularized bone grafts for reconstruction of mandibular continuity defects. *Journal of oral and maxillofacial surgery : official journal of the American Association of Oral and Maxillofacial Surgeons*. Department of Oral and Maxillofacial

Surgery, University of California, San Francisco 94143-0440, USA.: W.B. Saunders Co, 1997, roč. 55, č. 11, s. 1200–1206. ISSN 0278-2391.

POHLENZ, P et al. Microvascular free flaps in head and neck surgery: complications and outcome of 1000 flaps. *International journal of oral and maxillofacial surgery*. Department of Plastic and Reconstructive Surgery, University Medical Center Hamburg-Eppendorf, Germany. ppohlenz@uke.de: Churchill Livingstone, 2012, roč. 41, č. 6, s. 739–743. ISSN 1399-0020. DOI: 10.1016/j.ijom.2012.02.012

RAPIDIS, A D et al. Trismus in patients with head and neck cancer: etiopathogenesis, diagnosis and management. *Clinical Otolaryngology*. Wiley-Blackwell, 2015, roč. 40, č. 6, s. 516–526. ISSN 17494478.

RATNAGIRI, Ranganath et al. Reconstruction in head-and-neck cancers - analysis of the learning curve. *National journal of maxillofacial surgery*. Medknow Publications & Media Pvt Ltd, 2018, roč. 9, č. 2, s. 191–195. ISSN 0975-5950. DOI: 10.4103/njms.NJMS\_66\_17

REISSIS, M et al. A morphometric analysis of the suitability of the transverse cervical artery as a recipient artery in head and neck free flap microvascular reconstruction. *Surgical and radiologic anatomy : SRA*. Human Anatomy Unit, Department of Surgery and Cancer, Imperial College London, Charing Cross Campus, St Dunstan's Road, London, W6 8RP, UK.: Springer International, 2018, roč. 40, č. 8, s. 891–897. ISSN 1279-8517. DOI: 10.1007/s00276-018-2019-z

RIECKE, B et al. Local full-thickness skin graft of the donor arm—a novel technique for the reduction of donor site morbidity in radial forearm free flap. *International Journal of Oral and Maxillofacial Surgery*. 2015, roč. 44, č. 8, s. 937–941. ISSN 0901-5027. DOI: <https://doi.org/10.1016/j.ijom.2015.02.021>

RITSCHL, Lucas M et al. Functional Outcome of CAD/CAM-Assisted versus Conventional Microvascular, Fibular Free Flap Reconstruction of the Mandible: A Retrospective Study of 30 Cases. *Journal of reconstructive microsurgery*. Department of Oral and Maxillofacial Surgery, Klinikum rechts der Isar, Technische Universität München, Germany.: Thieme-Stratton, 2017, s. 281–291. ISSN 1098-8947. DOI: 10.1055/s-0036-1597823

ROCHE, N A et al. The role of the internal mammary vessels as recipient vessels in secondary and tertiary head and neck reconstruction. *Journal of Plastic, Reconstructive & Aesthetic Surgery*. 2012, roč. 65, č. 7, s. 885–892. ISSN 17486815.

ROSER, Steven M et al. The Accuracy of Virtual Surgical Planning in Free Fibula Mandibular Reconstruction: Comparison of Planned and Final Results. *Journal of Oral and Maxillofacial Surgery*. Elsevier Inc., 2010, roč. 68, č. 11, s. 2824–2832. ISSN 0278-2391.

SAAD, Adam et al. Virtual surgical planning in complex composite maxillofacial reconstruction. *Plastic and reconstructive surgery*. Division of Plastic Surgery, Louisiana State University Health Sciences Center, New Orleans, LA, USA.: Lippincott Williams & Wilkins, 2013, roč. 132, č. 3, s. 626–633. ISSN 1529-4242. DOI: 10.1097/PRS.0b013e31829ad299

SADOVE, R C a L A POWELL. Simultaneous maxillary and mandibular reconstruction with one free osteocutaneous flap. *Plastic and reconstructive surgery*. Department of Surgery, University of Kentucky Chandler Medical Center, Lexington.: Lippincott Williams & Wilkins, 1993, roč. 92, č. 1, s. 141–146. ISSN 0032-1052.

SANDERS, R a B J MAYOU. A new vascularized bone graft transferred by microvascular anastomosis as a free flap. *The British journal of surgery*. England: Wiley, 1979, roč. 66, č. 11, s. 787–788. ISSN 0007-1323.

SANTAMARIA, E, F C WEI a H C CHEN. Fibula osteoseptocutaneous flap for reconstruction of osteoradionecrosis of the mandible. *Plastic and reconstructive surgery*. Department of Plastic and Reconstructive Surgery at the Chang Gung Memorial Hospital and College of Medicine, Chang Gung University, Taipei, Taiwan, ROC.: Lippincott Williams & Wilkins, 1998, roč. 101, č. 4, s. 921–929. ISSN 0032-1052.

SERUYA, Mitchel, Mark FISHER a Eduardo D RODRIGUEZ. Computer-assisted versus conventional free fibula flap technique for craniofacial reconstruction: an outcomes comparison. *Plastic and reconstructive surgery*. Melbourne, Victoria, Australia; and Baltimore, Md. From the Department of Plastic and Maxillofacial Surgery, Royal Children's Hospital; The Johns Hopkins University School of Medicine; and the Division of Plastic, Reconstructive, and Maxillofacial Surgery: Lippincott Williams & Wilkins, 2013, roč. 132, č. 5, s. 1219–1228. ISSN 1529-4242. DOI: 10.1097/PRS.0b013e3182a3c0b1

SHAW, Richard J et al. The anterolateral thigh flap in head and neck reconstruction: "Pearls and pitfalls". *British Journal of Oral and Maxillofacial Surgery*. 2010, roč. 48, č. 1, s. 5–10. ISSN 0266-4356. DOI: <https://doi.org/10.1016/j.bjoms.2009.07.026>

SHUCK, John et al. Free Lateral Forearm Flap in Head and Neck Reconstruction: An Attractive Alternative to the Radial Forearm Flap. *Plastic & Reconstructive Surgery*. 2020, roč. 146, č. 4, s. 446e–450e. ISSN 0032-1052. DOI: 10.1097/prs.00000000000007163

SCHUSTERMAN, M A et al. A single center's experience with 308 free flaps for repair of head and neck cancer defects. *Plastic and reconstructive surgery*. Department of Reconstructive and Plastic Surgery, University of Texas M. D. Anderson Cancer Center, Houston.: Lippincott Williams & Wilkins, 1994, roč. 93, č. 3, s. 472–478. ISSN 0032-1052.

SCHUSTERMAN, M A et al. The osteocutaneous free fibula flap: is the skin paddle reliable? *Plastic and reconstructive surgery*. Reconstructive Plastic Surgery Service, University of Texas M.D. Anderson Cancer Center, Houston.: Lippincott Williams & Wilkins, 1992, roč. 90, č. 5, s. 787–793. ISSN 0032-1052.

SONG, Y G, G Z CHEN a Y L SONG. The free thigh flap: a new free flap concept based on the septocutaneous artery. *British journal of plastic surgery*. England: Elsevier, 1984, roč. 37, č. 2, s. 149–159. ISSN 0007-1226.

SOUTAR, D S a I A MCGREGOR. The radial forearm flap in intraoral reconstruction: the experience of 60 consecutive cases. *Plastic and reconstructive surgery*. United States: Lippincott Williams & Wilkins, 1986, roč. 78, č. 1, s. 1–8. ISSN 0032-1052.

STALDER, Mark W et al. Single Versus Simultaneous Double Free Flaps for Head and Neck Reconstruction: Comparison of Flap Outcomes and Donor-Site Morbidity. *Annals of plastic surgery*. Department of Otolaryngology, Tulane University School of Medicine, New Orleans, LA.: Little, Brown And Company, 2019, roč. 82, č. 2, s. 184–189. ISSN 1536-3708. DOI: 10.1097/SAP.0000000000001713

STOŠIĆ, Srboľjub. Mandibular reconstruction - State of the art and perspectives. *Vojnosanitetski Pregled*. 2008, roč. 65, č. 5, s. 397–403. ISSN 00428450. DOI: 10.2298/VSP0805397S

SUCCO, G. et al. Step-by-step surgical technique for mandibular reconstruction with fibular free flap: Application of digital technology in virtual surgical planning. *European Archives of Oto-Rhino-Laryngology*. 2015, roč. 272, č. 6, s. 1491–1501. ISSN 14344726. DOI: 10.1007/s00405-014-3078-3

SUH, Jeffrey D et al. Analysis of outcome and complications in 400 cases of microvascular head and neck reconstruction. *Archives of otolaryngology--head & neck surgery*. Division of Head and Neck Surgery, Department of Surgery, David Geffen School of Medicine at University of California, Los Angeles, CA 90095, USA.: American Medical Association, 2004, roč. 130, č. 8, s. 962–966. ISSN 0886-4470.

SWARTZ, W M et al. The osteocutaneous scapular flap for mandibular and maxillary reconstruction. *Plastic and reconstructive surgery*. United States: Lippincott Williams & Wilkins, 1986, roč. 77, č. 4, s. 530–545. ISSN 0032-1052.

ŠÍN, P et al. Rekonstrukce defektů dutiny ústní supraklavikulárním lalokem. *Supraclavicular flap in reconstruction of intraoral defects*. Czech Medical Association of JE Purkyne, 2018, roč. 81, s. 543-46. ISSN 12107859.

ŠÍN, P et al. Reverse blood flow as an option in mandibular reconstruction using a two-segment fibula free flap. *International Journal of Oral and Maxillofacial Surgery*. Elsevier, 2022

TAKAYANAGI, Susumu a Tomio TSUKIE. Free Serratus Anterior Muscle and Myocutaneous Flaps. *Annals of Plastic Surgery*. 1982, roč. 8, č. 4. ISSN 0148-7043.

TAKUSHIMA, Akihiko et al. Choice of osseous and osteocutaneous flaps for mandibular reconstruction. *International Journal of Clinical Oncology*. 2005, roč. 10, č. 4, s. 234. ISSN 13419625.

TARSITANO, A et al. Mandibular reconstruction using fibula free flap harvested using a customised cutting guide: how we do it. *Acta otorhinolaryngologica Italica : organo ufficiale della Societa italiana di otorinolaringologia e chirurgia cervico-facciale*. 2015, roč. 35, č. 3, s. 198–201. ISSN 1827-675X.

TAYLOR, G I. Reconstruction of the mandible with free composite iliac bone grafts. *Annals of plastic surgery*. United States: Little, Brown And Company, 1982, roč. 9, č. 5, s. 361–376. ISSN 0148-7043.

TAYLOR, G I, P TOWNSEND a R CORLETT. Superiority of the deep circumflex iliac vessels as the supply for free groin flaps. Clinical work. *Plastic and reconstructive surgery*. United States: Lippincott Williams & Wilkins, 1979, roč. 64, č. 6, s. 745–759. ISSN 0032-1052.

TOMBA, P et al. Gaspare Tagliacozzi, pioneer of plastic surgery and the spread of his technique throughout Europe in „De Curtorum Chirurgia per Insitionem". *European Review for Medical & Pharmacological Sciences*. 2014, roč. 18, č. 4, s. 445–450. ISSN 11283602.

TORABI, Sina J et al. Impact of advanced age on microvascular reconstruction of the lower facial third: An American College of Surgeons NSQIP study. *Microsurgery*. Department of Surgery (Section of Plastic and Reconstructive Surgery), Yale University School of Medicine, New Haven, Connecticut.: Wiley-Liss, 2019, roč. 39, č. 6, s. 487–496. ISSN 1098-2752. DOI: 10.1002/micr.30455

URKEN, Mark L a Hugh F BILLER. A New Bilobed Design for the Sensate Radial Forearm Flap to Preserve Tongue Mobility Following Significant Glossectomy. *Archives of Otolaryngology–Head & Neck Surgery*. 1994, roč. 120, č. 1, s. 26–31. ISSN 0886-4470. DOI: 10.1001/archotol.1994.01880250022002

- VALENTINI, V et al. Surgical planning in reconstruction of mandibular defect with fibula free flap: 15 patients. *The Journal of craniofacial surgery*. Maxillofacial Surgery Department of Tor vergata, University of Rome, Rome, Italy.: Lippincott Williams & Wilkins, 2005, roč. 16, č. 4, s. 601–607. ISSN 1049-2275.
- VALENTINI, Valentino et al. Diabetes as main risk factor in head and neck reconstructive surgery with free flaps. *The Journal of craniofacial surgery*. Maxillo-Facial Surgery Department, Policlinico Umberto I, University of Rome La Sapienza, Rome, Italy.: Lippincott Williams & Wilkins, 2008, roč. 19, č. 4, s. 1080–1084. ISSN 1536-3732. DOI: 10.1097/SCS.0b013e3181763531
- VU, David D a Brian L SCHMIDT. Quality of life evaluation for patients receiving vascularized versus nonvascularized bone graft reconstruction of segmental mandibular defects. *Journal of oral and maxillofacial surgery : official journal of the American Association of Oral and Maxillofacial Surgeons*. School of Dentistry, University of California, San Francisco, CA 94143-0440, USA.: W.B. Saunders Co, 2008, roč. 66, č. 9, s. 1856–1863. ISSN 1531-5053. DOI: 10.1016/j.joms.2008.04.021
- WALLACE, Christopher G, Chung-Kan TSAO a Fu-Chan WEI. Role of multiple free flaps in head and neck reconstruction. *Current opinion in otolaryngology & head and neck surgery*. Department of Plastic Surgery, Chang Gung Memorial Hospital, Chang Gung University and Medical College, Tao-Yuan Hsien, Taiwan.: Lippincott Williams & Wilkins, 2014, roč. 22, č. 2, s. 140–146. ISSN 1531-6998. DOI: 10.1097/MOO.0000000000000039
- WANG, W. H. et al. Three-dimensional virtual technology in reconstruction of mandibular defect including condyle using double-barrel vascularized fibula flap. *Journal of Cranio-Maxillofacial Surgery*. 2013, roč. 41, č. 5, s. 417–422. ISSN 10105182. DOI: 10.1016/j.jcms.2012.11.008
- WANG, Y. Y. et al. Mandibular reconstruction with the vascularized fibula flap: comparison of virtual planning surgery and conventional surgery. *International Journal of Oral and Maxillofacial Surgery*. 2016, roč. 45, č. 11, s. 1400–1405. ISSN 13990020. DOI: 10.1016/j.ijom.2016.06.015
- WEI, Fu-chan et al. Have we found an ideal soft-tissue flap? An experience with 672 anterolateral thigh flaps. *Plastic and reconstructive surgery*. Department of Plastic and Reconstructive Surgery, Chang Gung Memorial Hospital, Medical College and University, 199 Tung Hwa North Road, Taipei 10591, Taiwan. fcw2007@adm.cgmh.org.tw: Lippincott Williams & Wilkins, 2002, roč. 109, č. 7, s. 2219–2226. ISSN 0032-1052.
- WEI, Fu-Chan et al. Double Free Flaps in Head and Neck Reconstruction. *Clinics in Plastic Surgery*. Elsevier Inc., 2005, roč. 32, č. 3, s. 303–308. ISSN 0094-1298.
- WONG, Raymond et al. The modular endoprosthesis for mandibular body replacement. Part 1: Mechanical testing of the reconstruction. *Journal of cranio-maxillo-facial surgery : official publication of the European Association for Cranio-Maxillo-Facial Surgery*. 2012, roč. 40. DOI: 10.1016/j.jcms.2012.03.009
- XIAO, Yan et al. Comparison between anterolateral thigh perforator free flaps and pectoralis major pedicled flap for reconstruction in oral cancer patients--a quality of life analysis. *Medicina oral, patologia oral y cirugia bucal*. Department of Stomatology, the First Affiliated Hospital of Zhengzhou University, Zhengzhou, Henan 450052, China, zzyfykq1@126.com.: Medicina Oral S.L, 2013, roč. 18, č. 6, s. e856–e861. ISSN 1698-6946.
- YANG, G.-F. et al. Classic reprint Forearm free skin flap transplantation: a report of 56 cases. *British Journal of Plastic Surgery*. 1997, roč. 50, č. 3, s. 162–165. ISSN 0007-1226. DOI: [https://doi.org/10.1016/S0007-1226\(97\)91363-1](https://doi.org/10.1016/S0007-1226(97)91363-1)



YAZAR, Sukru et al. Selection of recipient vessels in double free-flap reconstruction of composite head and neck defects. *Plastic and reconstructive surgery*. Department of Plastic and Reconstructive Surgery, Chang Gung Memorial Hospital, Taipei, Taiwan.: Lippincott Williams & Wilkins, 2005, roč. 115, č. 6, s. 1553–1561. ISSN 1529-4242.

YIM, K K a F C WEI. Fibula osteoseptocutaneous free flap in maxillary reconstruction. *Microsurgery*. Department of Plastic and Reconstructive Surgery, Chang Gung Memorial Hospital and Medical College, Taipei, Taiwan, Republic of China.: Wiley-Liss, 1994, roč. 15, č. 5, s. 353–357. ISSN 0738-1085.

YIN, Shou-Cheng et al. Comparison of Internal Jugular Vein System Anastomosis and External Jugular Vein System Anastomosis in Free Flaps for Head and Neck Reconstruction: A Meta-Analysis. *Journal of Oral and Maxillofacial Surgery*. Elsevier Inc., 2020, roč. 78, č. 1, s. 142–152. ISSN 0278-2391.

YOSHIMURA, M et al. Free vascularized fibular transplant. A new method for monitoring circulation of the grafted fibula. *The Journal of bone and joint surgery. American volume*. United States: Journal of Bone and Joint Surgery, 1983, roč. 65, č. 9, s. 1295–1301. ISSN 0021-9355.

ZHENG, Guang-sen et al. Mandible reconstruction assisted by preoperative virtual surgical simulation. *Oral Surgery, Oral Medicine, Oral Pathology and Oral Radiology*. Mosby, Inc., 2012, roč. 113, č. 5, s. 604–611. ISSN 2212-4403.

ZHU, Guiquan et al. Modified free latissimus dorsi musculocutaneous flap in the reconstruction of extensive postoncologic defects in the head and neck region. *The Journal of craniofacial surgery*. From the Departments of \*Head and Neck Surgery, and †Stomatology, Sichuan Cancer Hospital, Chengdu, China.: Lippincott Williams & Wilkins, 2015, roč. 26, č. 2, s. 572–576. ISSN 1536-3732. DOI: 10.1097/SCS.0000000000001409

Cuono CB, Ariyan S. Immediate reconstruction of a composite mandibular defect with a regional osteomusculocutaneous flap. *Plast Reconstr Surg*. 1980;65(4):477-484. doi:10.1097/00006534-198004000-00012.

Free vascularized bone grafts : Taylor I. G., Miller G. D. H. and Ham F. J. (1975) The free vascularized bone graft. *Plast. Reconstr. Surg*.55, 533. *Injury*. Elsevier Ltd, 1976, roč. 7, č. 3, s. 248. ISSN 0020-1383.

## 9 Seznam zkratek

ALT	anterolateral thigh flap - anterolaterální stehenní lalok
EtE	End-to-end
EtS	End-to-Side
MLTD	musculus latissimus dorsi
MSA	musculus serratus anterior
RFF	radial forearm flap-radiální předloketní lalok

VVF volná vaskularizovaná fibula

## 10 Seznam obrázků

- Obr. č. 1: *Rekonstrukce nosu pažním lalokem popsany Tagliacozzim*
- Obr. č. 2: *Příklad využití supraklavikulárního laloku v rekonstrukci intraorálního defektu po excisi tumoru*
- Obr. č. 3: *Schematické znázornění odběru volného radial forearm flap s cévním zásobením*
- Obr. č. 4: *Schematické znázornění odběry ALT laloku se zobrazením cévního zásobení descendentní větve a. circumflexa femoris lateralis*
- Obr. č. 5: *Schematické znázornění odběru m. serratus anterior s cévním zásobením*
- Obr. č. 6: *Schematické znázornění odběru laloku m. latissimus dorsi s cévním zásobením*
- Obr. č. 7: *Schematické znázornění stopkovaného kostního štěpu provedeného Bardenheuerem*
- Obr. č. 8: *Schematické znázornění přenosu volného osteomyokutánního laloku z kosti kyčelní*
- Obr. č. 9: *Schematické znázornění přenosu volného osteomyokutánního laloku z lopatky*
- Obr. č. 10: *Schematické znázornění přenosu volného osteomyokutánního laloku z fibuly*
- Obr. č. 11: *Schematické znázornění „double-barrel“ techniky z VFF*
- Obr. č. 12: *Hluboký defekt po popálení frontální krajiny; odběr MS; odpojení volného MSA*
- Obr. č. 13: *Rozprostření a modelace laloku MSA na defekt frontální krajiny po popálení; stav 18 měsíců po rekonstrukci*
- Obr. č. 14: *Odběr RFF s vypreparovanou cévní stopkou; a. radialis s konkomitantními v. cephalica*
- Obr. č. 15: *Příklad rekonstrukce defektu patra (vlevo) a jazyka (vpravo) pomocí RFF*
- Obr. č. 16: *Příklad rekonstrukce defektu po resekci spinocelulárního karcinomu dolního rtu, předoperační foto tumoru, plánovaný RFF s m. pronator teres*
- Obr. č. 17: *Odběr RFF s vyznačeným m. pronator teres, a. radialis a v. cephalica*

- Obr. č. 18: *Rozprostření a modelace RFF do defektu dolního rtu. Výsledek 3 měsíce po operaci se zachovalou orální kompetencí dolního rekonstruovaného rtu*
- Obr. č. 19: *Odběr MSA z pravé strany hrudníku s vyznačenou cévní stopkou vasa thoracodorsalis; vlevo retrakce m. latissimus dorsi, vpravo proplach cévní stopky*
- Obr. č. 20: *Příklad rekonstrukce jazyka po hemiglossectomii pro spinocelulární karcinom levé strany jazyka*
- Obr. č. 21: *Příklad rekonstrukce objemového deficitu pravé orbity po exenteraci pomocí MSA, příprava příjmových cév na ipsilaterální straně krku, vpravo protažená cévní stopka laloku, výsledný efekt 3 měsíce po rekonstrukci (plánovaná silikonová epitéza)*
- Obr. č. 22: *Rekonstrukce objemového deficitu levé orbity po exenteraci se zachovaným horním a dolním víčkem pomocí MSA, příprava tunelu k protažení cévní stopky, stav 2 týdny po rekonstrukci s přihojeným kožním transplantátem, vpravo viditelná retrakce laloku za 6 měsíců po rekonstrukci s vyznačenou excisi přímého browliftu, v plánu korekce víček a oční protéza*
- Obr. č. 23: *Odebraný lalok MLTD s kožním ostrovem, vpravo rána levého hemithoraxu po odběru laloku*
- Obr. č. 24: *Příklad rekonstrukce defektu po resekcii levé strany mandibuly pomocí MLTD; stav 3 měsíce po operaci*
- Obr. č. 25: *Příklad rekonstrukce defektu levé parotideomasseterické oblasti po resekcii spinocelulárního karcinomu pomocí MLTD s kožním ostrovem; stav 3 měsíce po rekonstrukci*
- Obr. č. 26: *Drobný zbytkový defekt v oblasti kožního transplantátu po odběru RFF levého předloktí*
- Obr. č. 27: *Jizva levého hemithoraxu 3 měsíce po odběru MSA, plná exkurze pohybů v levém ramenním kloubu*
- Obr. č. 28: *3D CT scany hlavy s identifikací kostní afekce*
- Obr. č. 29: *3D CT scany hlavy s označením plánované rekonstrukce*

- Obr. č. 30: 3D virtuální návrh stranově odpovídajícího „cutting guidu“-řezací šablony fibuly*
- Obr. č. 31: Plastové modely mandibuly, postižená část nahrazena zdravou na základě přenesených dat (bílý model), předpokládaný stav po rekonstrukci VFF (tmavý model)*
- Obr. č. 32: Ukázka 3D tiskem vyrobených plastových modelů mandibuly a fibuly*
- Obr. č. 33: „Cutting guide“-řezací šablona pro fibulu*
- Obr. č. 34: Předmodelovaná titanová dlaha*
- Obr. č. 35: Předoperační a perioperační foto resekce low grade myxosarkom mandibuly, vlastní resekát*
- Obr. č. 36: Označení průběhu fibuly s kožním ostrovem, preparace předním přístupem s identifikací perforátorů (na obrázku vpravo na kůži označeny křížkem)*
- Obr. č. 37: Preparace laloku, umístění cutting guidu, distální osteotomie*
- Obr. č. 38: Proximální osteotomie a fixace cutting guidu k fibule*
- Obr. č. 39: Provedené osteotomie fibuly dle cutting guidu a fixace k předmodelované titanové dlaze in situ na bérci*
- Obr. č. 40: Přenos vymodelovaného osteokutánního laloku z fibuly na titanové dlaze a jeho fixace k mandibule*
- Obr. č. 41: „Vessel loop“ k využití reverzního toku v distální části laloku*

## 11 Seznam tabulek

*Tabulka č. 1: Srovnání základních charakteristik nejčastěji užívaných volných laloků v rekonstrukci defektů kůže a měkkých tkání v oblasti hlavy na našem pracovišti*

*Tabulka č.2: Přehled vlastností volných laloků v rekonstrukci segmentálních defektů mandibuly*

*Tabulka č. 3: Naše rozdělení sledovaných perioperačních a pooperačních komplikací v závislosti na čase od operace*

*Tabulka č. 4: Vzájemné srovnání času odběru laloku, délky ischemie laloku a délky operačního výkonu a jejich statistické zhodnocení u jednotlivých typů laloků*

*Tabulka č. 5: Statistické zhodnocení závislosti délky operace, času odběru laloku a délky ischemie u jednotlivých typů laloků Kruskal-Wallisovým testem*

*Tabulka č. 6: Statistické zhodnocení délky operace, času odběru laloku, délky ischemie a celkové doby hospitalizace v závislosti od základní diagnózy*

*Tabulka č. 7: Statistické zhodnocení Pearsonovým chí kvadrát testem závislosti perioperačních a pooperačních komplikací mezi jednotlivými typy laloků*

*Tabulka č. 8.: Statistické zhodnocení perioperačních parametrů-délka výkonu, čas odběru laloku, velikost kožního ostrova, délka kostního laloku, čas ischemie laloku a délka hospitalizace ve vztahu k popsáním komplikacím*

