

# CHŮZE

Kineziologická analýza

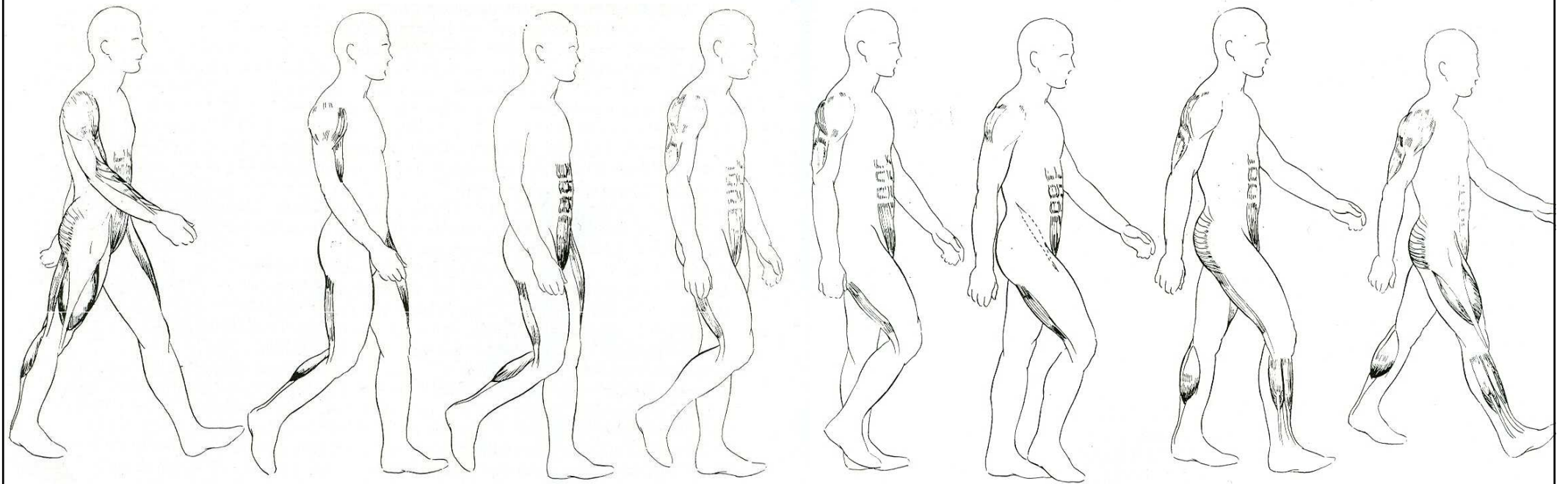


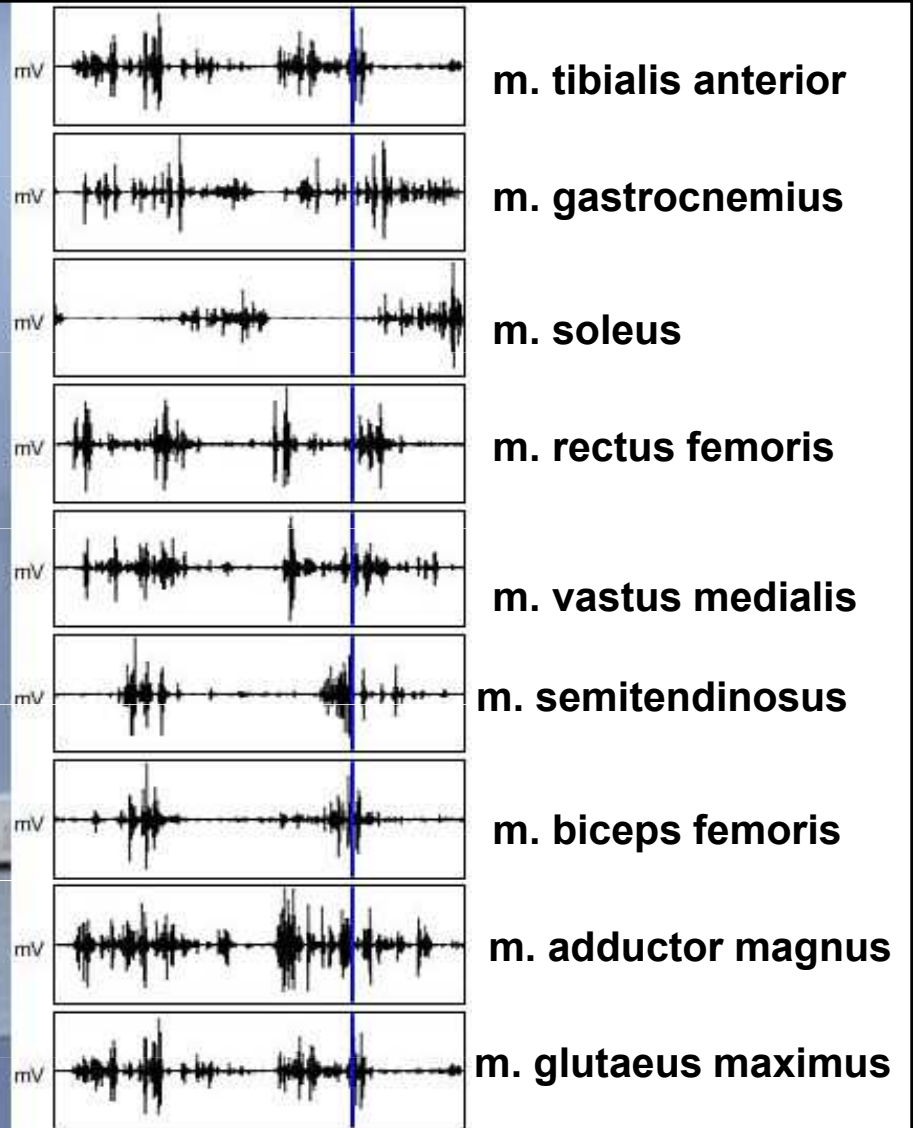
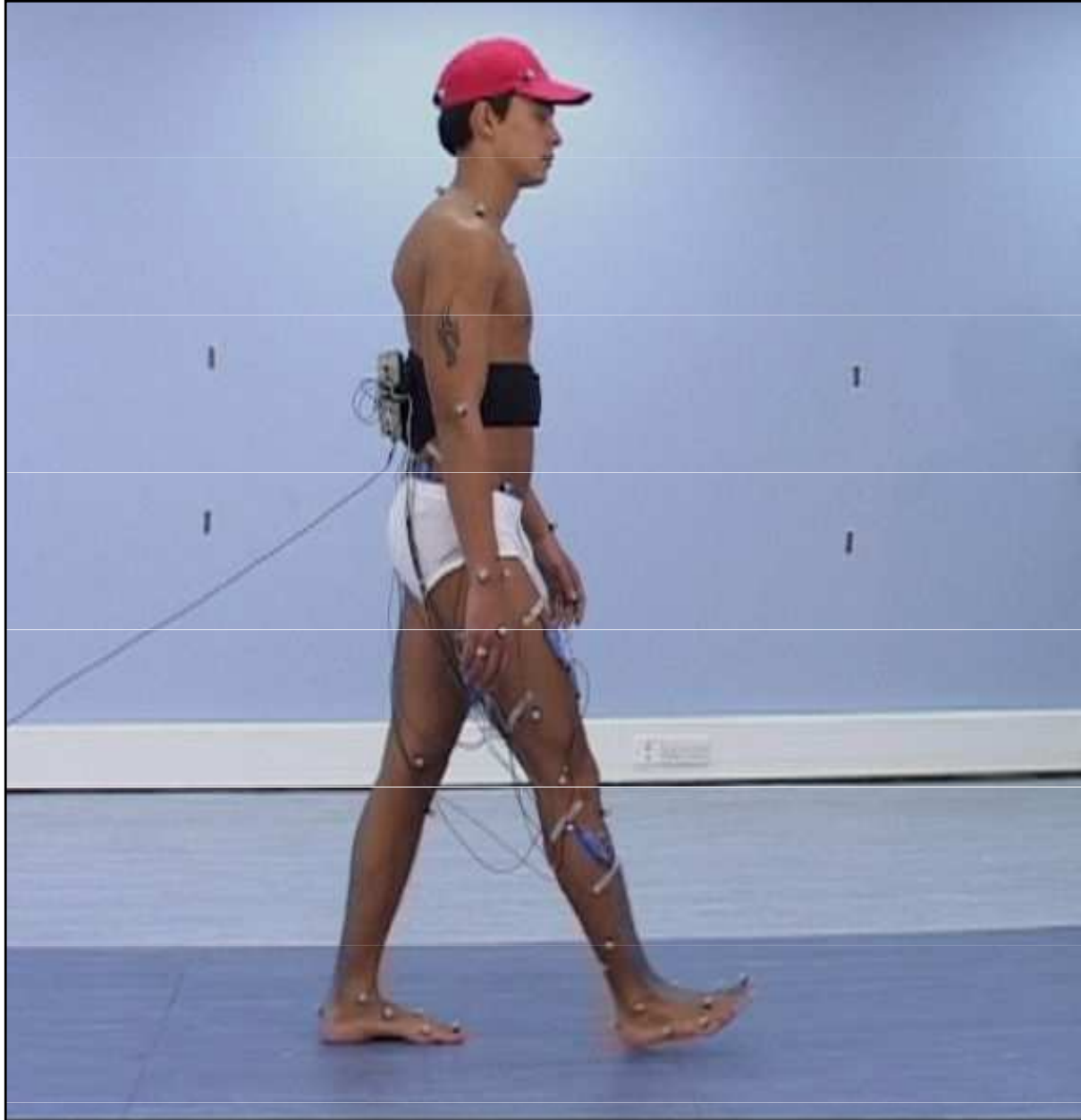# CHŮZE

- Bipedální lokomoce
- Nejpřirozenější pohybová činnost člověka
- Střídavý cyklický pohyb dolních končetin se souhyby celého těla ve vzpřímené pozici
- KROK (elementární jednotka lidské chůze)
  - fáze stojná (opěrná)
  - fáze švihovou (letová)

# MODIFIKACE CHŮZE

- SKOK
  - zkracuje se opěrná fáze v prospěch letové fáze tak, že v určitém okamžiku jsou obě končetiny v letové fázi a tělo je tak bez opory
- BĚH
  - řada po sobě jdoucích krátkých skoků na střídajících se končetinách



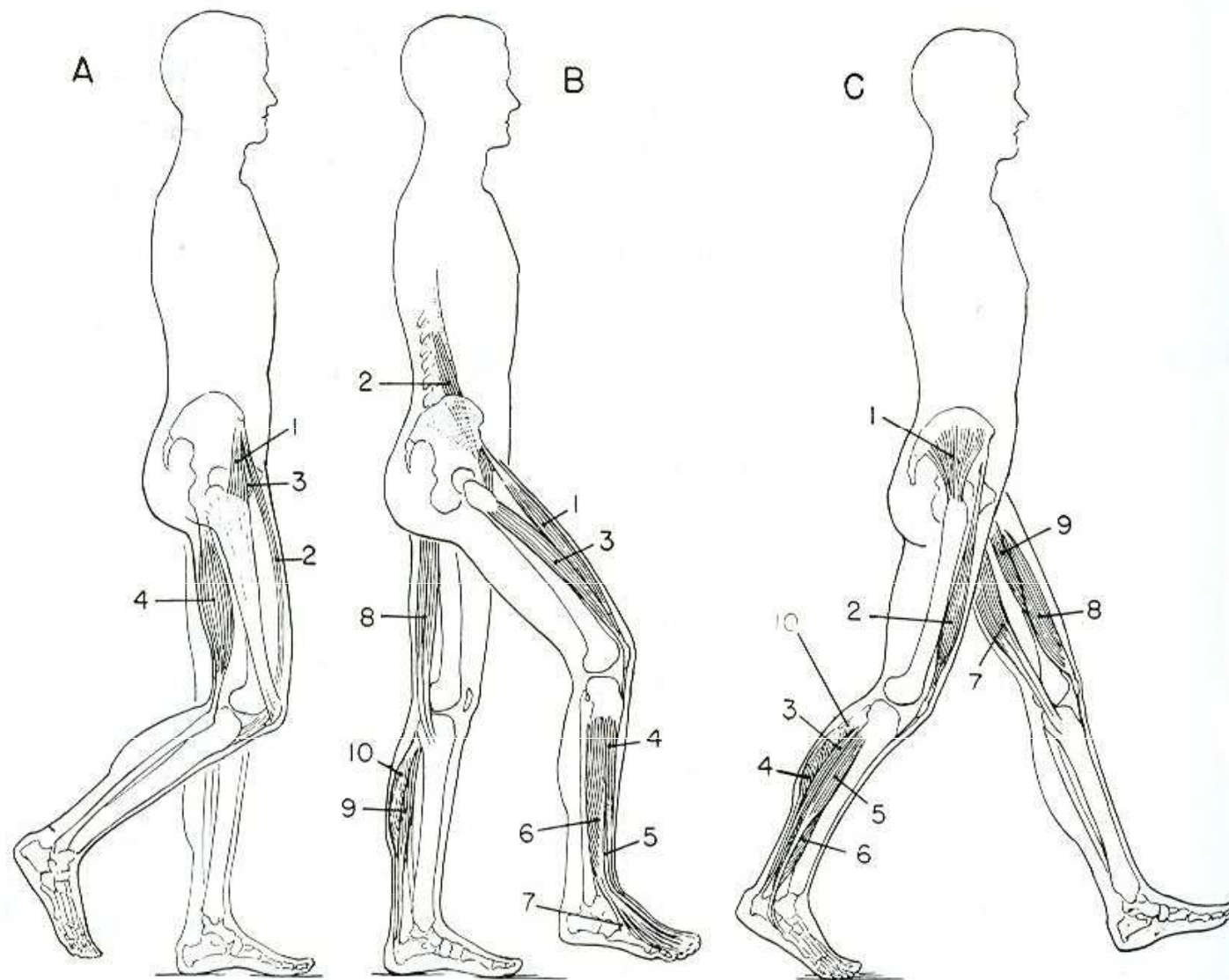


## FÁZE: stojná

KLOUB/ČÁST TĚLA	POHYB V KLOUBU	POHYBUJÍCÍ SE SEGMENT	ROVINA	IMPULS POHYBU	AGONISTÉ	KONTRAKCE
kyčel	extenze	trup	sagitální	svaly	m. gluteus maximus	koncentrická
					m. biceps femoris	
					m. semitendinosus	
					m. semimembranosus	
koleno	flexe	stehno	sagitální	gravitace	m. quadriceps femoris	excentrická
		stehno	sagitální	svaly	m. quadriceps femoris	koncentrická
hlezenní k.	plantární flexe	bérec	sagitální	svaly	m. gastrocnemius	koncentrická
					m. soleus	

## FÁZE: švihová

KLOUB/ČÁST TĚLA	POHYB V KLOUBU	POHYBUJÍCÍ SE SEGMENT	ROVINA	IMPULS POHYBU	AGONISTÉ	KONTRAKCE
kyčel	flexe	stehno	sagitální	svaly	m. iliopsoas	koncentrická
					m. rectus femoris	
					m. pectineus	
koleno	flexe (2/3)	bérec	sagitální	svaly	m. biceps femoris	koncentrická
					m. semitendinosus	
					m. semimembranosus	
	extenze (1/3)	bérec	sagitální	setrvačnost	m. biceps femoris	excentrická
					m. semitendinosus	
					m. semimembranosus	
hlezenní k.	dorzální flexe	noha	sagitální	svaly	m. tibialis anterior	koncentrická



**Figure 16-2** The muscles of the lower extremity used in walking. *Key:* *A:* 1, Tensor fasciae latae; 2, sartorius; 3, pectineus; 4, biceps femoris. *B:* 1, Rectus femoris; 2, iliopsoas; 3, vastus lateralis (medius and intermedius are not shown); 4, tibialis anterior; 5, extensor hallucis longus; 6, extensor digitorum longus; 7, peroneus tertius; 8, semitendinosus and semimembranosus; 9, soleus; 10, gastrocnemius. *C:* 1, Gluteus medius; 2, rectus femoris; 3, soleus; 4, tibialis posterior (underneath); 5, peroneus longus; 6, peroneus brevis; 7, semimembranosus and semitendinosus; 8, vastus medialis and intermedius (lateralis not shown); 9, adductor longus; 10, gastrocnemius.