

Fyziologie sportovních disciplín seminář


Martina Bernaciková

Konzultační hodiny:

Po: 11.00 - 12.00

St: 10.00 - 11.00

bernacikova@fsps.muni.cz



SEMINÁRNÍ PRÁCE + VÝSTUP

- Stručná charakteristika sportovní disciplíny
- Kineziologická analýza:
 - lokomoce, pohyby segmentů těla
 - k jakým pohybům v kterých kloubech dochází a jaké svaly tyto pohyby vykonávají
 - jaké svaly, úpony jsou nejvíce zatíženy
- Funkční a metabolická charakteristika výkonu
- Morfofunkční charakteristika sportovce
- Fyziologické zásady tréninku
- Zdravotní aspekty
- Použitá literatura

- běh na lyžích
- sjezdové lyžování
- snowboarding
- bruslení – krasobruslení
- lední hokej
- cyklistika
- plavání
- fitness-posilovna-aerobik
- bowling-kuželky
- tenis
- squash (ricochet)
- badminton
- stolní tenis
- fotbal
- ragby (americký fotbal)
- volejbal
- basketbal
- házená
- sportovní gymnastika
- moderní gymnastika
- atletika (skoky, hody, vrhy)
- softball (baseball)
- florbal
- úpolové sporty
- horolezectví
- šerm
- windsurfing
- veslování, kanoistika

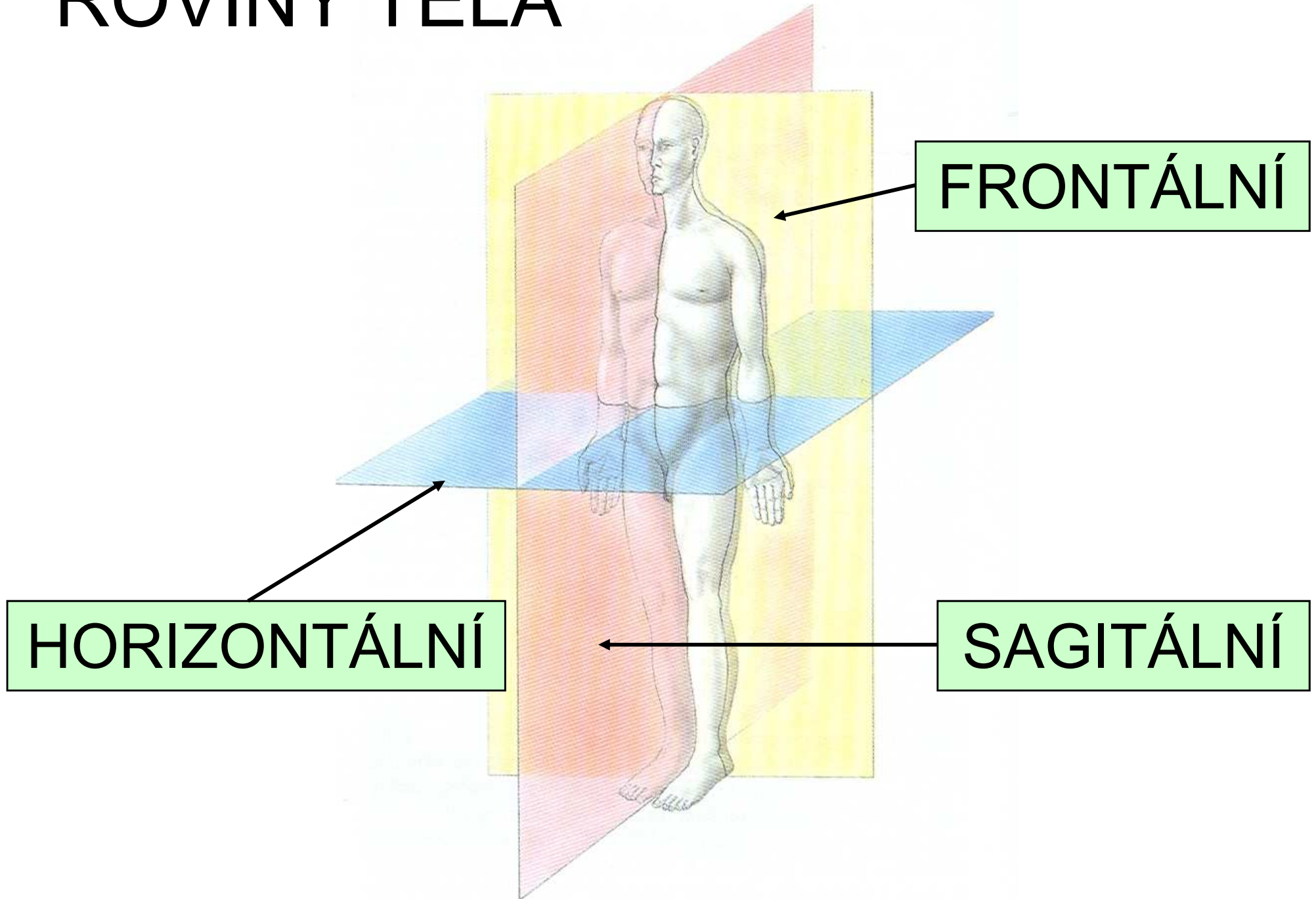
LITERATURA

- Balatka, J.: Kineziologie pro posluchače tělesné výchovy I. Hradec Králové, Gaudeamus 2002.
- Binovský A.: Funkčná anatómia pohybového systému. Bratislava Univerzita Komenského Bratislava 2003.
- Čihák R.:Anatomie I. Praha, Grada 2001.
- Dylevský I.: Funkční anatomie pohybového systému. Praha, Karolinum 1996.
- Havlíčková L. a kol.: Fyziologie tělesné zátěže II.-speciální část – 1. díl. Praha, Karolinum 1993.
- Heller J.: Fyziologie tělesné zátěže II. – speciální část – 3. díl. Praha, Karolinum 1996.
- Javůrek J.: Vybrané kapitoly ze sportovní kineziologie. Praha, ČSTV 1986.
- Juráková M.: Anatomie pohybového systému, 1. část Soustava Kosterní. Liberec, Technická univerzita v Liberci 1998.
- Kučera M., Dylevský I.: Pohybový systém a zátěž. Praha, Grada 1997.
- Kučera M., Dylevský I. A kol.: Sportovní medicína. Praha, Grada 1999.
- Linc R., Doubková A.: Anatomie hybnosti I. Praha, Karolinum 2003.
- Luttgens K., Wells K.: Kinesiology – Scientific Basis of Human Motion. Dubque (USA), Brown Publishers 1989.
- Melichna J.: Fyziologie tělesné zátěže II. – speciální část – 2. díl. Praha, Karolinum 1995.
- www.biomech.ftvs.cuni.cz/pbpk/kompendium/kineziologie/uvod.php

KINEZIOLOGIE

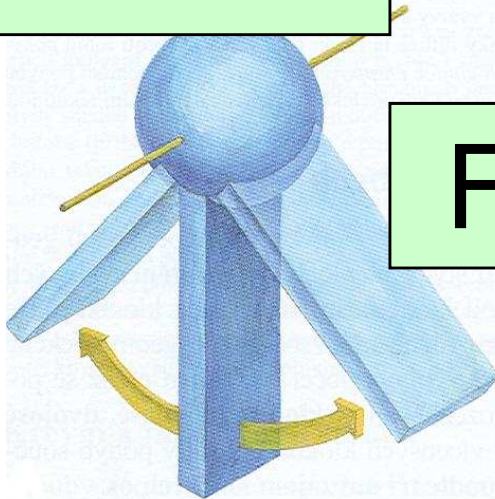
- studuje funkční a anatomické zákonitosti pohybového systému při vykonávání pohybu
- zaměřuje se hlavně na to, které svaly daný pohyb provádějí, zda jsou v synergickém nebo antagonistickém vztahu
- všímá si toho, které konkrétní svaly jsou zapojovány v jednotlivých sportech a které cviky jsou vhodné pro trénink síly dané svalové skupiny

ROVINY TĚLA




POHYBY V KLOUBECH

EXTENZE

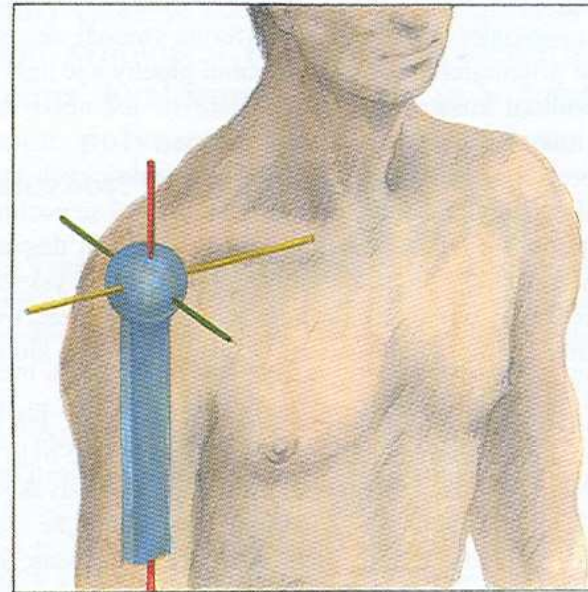
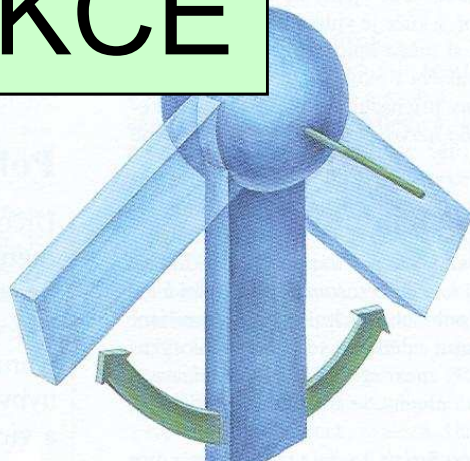


FLEXE

ROTACE



ABDUKCE





ADDUKCE

CIRKUMDUKCE



Obr. 28 c – Tabulka kloubných pohybů podle rovin těla

TERMINOLOGIE KLOUBNÍCH POHYBŮ PODLE ROVIN TĚLA						
Rovina těla	Latinský název		Tělocvičné názvosloví	Popisné názvosloví	Poznámka	
	v zápěstí	v hlezen. kl.				
SAGITÁLNÍ (předozaďní)	FLEXE (ventrální flexe)	palmární flexe	plantární flexe	předklon, předpažení, přednožení	ohnutí, skrčení	
	EXTENZE (dorzální flexe)	dorzální	dorzální	záklon, zapažení, zanožení	natažení, napnutí	
FRONTÁLNÍ (čelní)	ABDUKCE LATERÁLNÍ FLEXE (lateroflexe)	radiální dukce		úklon, upažení, unožení, stoj rozkročný, sed a leh roznožný	roznožení, odtažení	Poruchy osy, deformita valgózní postavení 
	ADDUKCE	ulnářní dukce		připažení, přinožení, snožení, stoj spojný, sed a leh snožný	snožení, přitažení	varózní postavení 
HORIZON- TÁLNÍ (vodorovná)	- INTERNÍ ROTACE - EXTERNÍ	u předloktí	kombin. pohyby	dovnitř, vnitřní otáčení vlevo a vpravo (hlava, trup) ven, zevní	vtočení	
		pronace	everze			
		supinace	inverze			

DEFINICE SEGMENTŮ

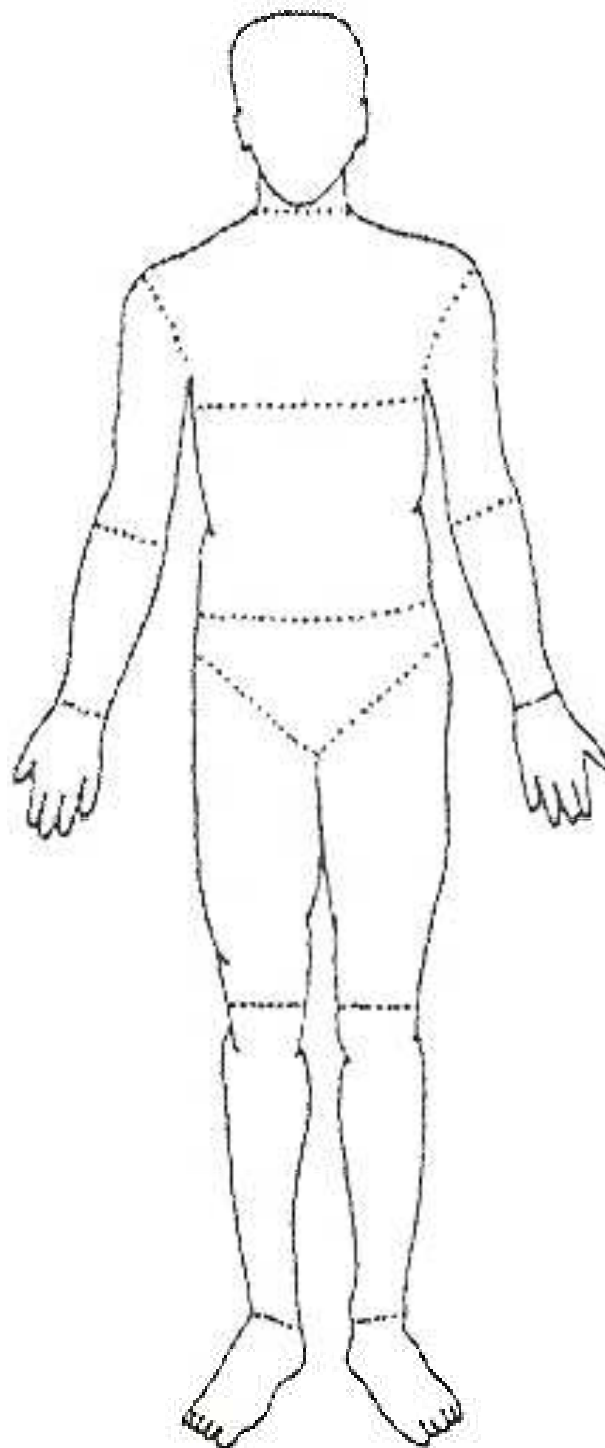
Segmenty těla jsou části lidského těla, které se vyznačují relativní samostatnou pohyblivostí a které tvoří strukturální základ pohybového aparátu člověka

HLAVA

PAŽE

PŘEDLOKTÍ

RUKA



KRK

TRUP

STEHNO

BÉREC

NOHA

POHYBY SEGMENTŮ

CYKlickÉ

ACYKlickÉ

LOKOMOCE ČLOVĚKA

přirozená

QUADRUPEDÁLNÍ

- lezení
- plazení
- šplhání
- plavání
- atd.....

BIPEDÁLNÍ

- chůze
- běh
- skoky
- obraty
- atd.....

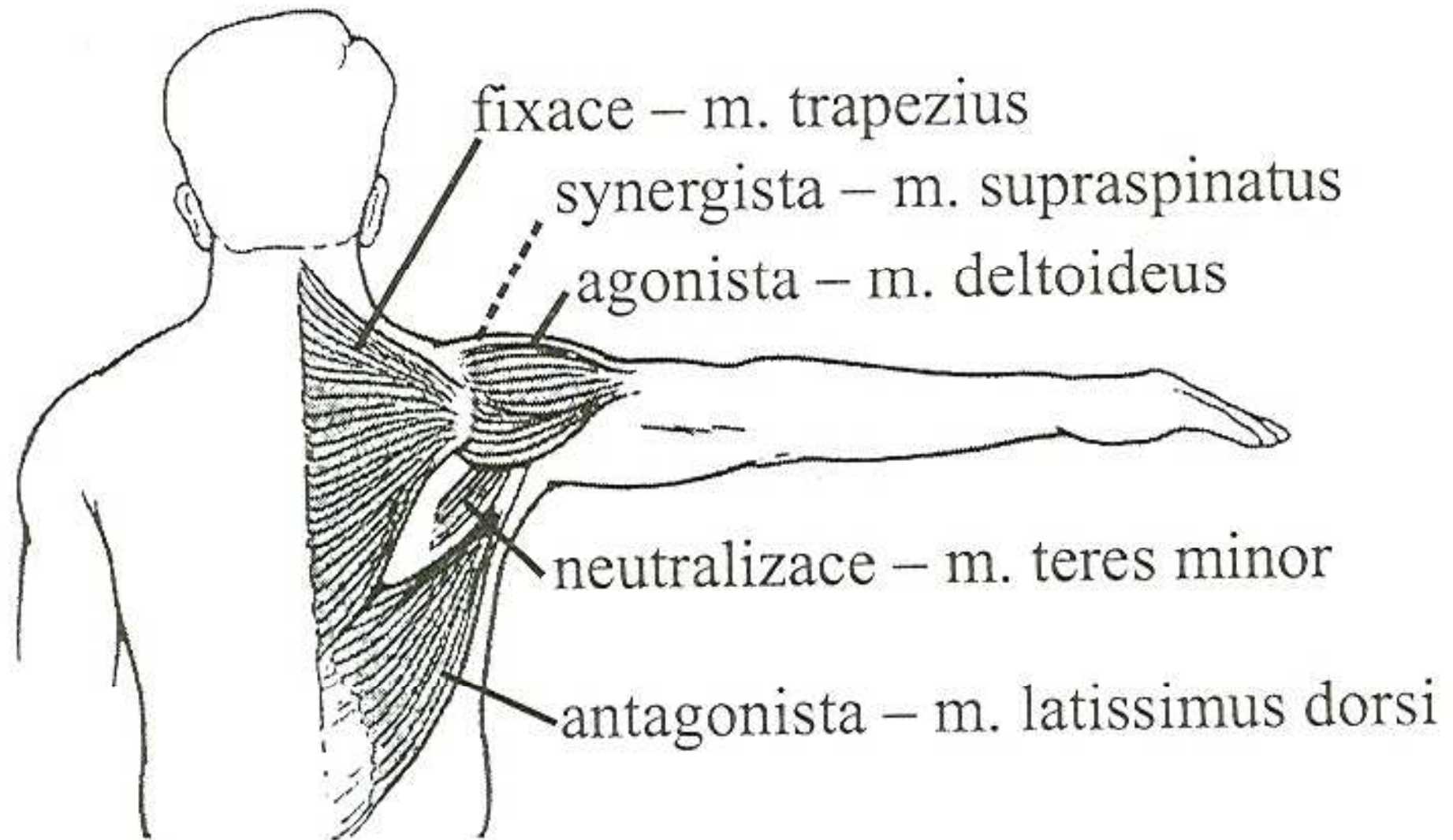
LOKOMOCE ČLOVĚKA

arteficiální

Prostřednictvím:

- zvířat
 - mobilních zařízení
 - mobilních strojů
- atd.....

ZJEDNODUŠENÉ ZNÁZORNĚNÍ FUNKCE SVALU PŘI ABDUKCI V RAMENNÍM KLOUBU



AGONISTÉ

ANTAGONISTÉ

SYNERGISTÉ

**SVALY FIXAČNÍ
(STABILIZÁTORY)**

SVALY NEUTRALIZAČNÍ

**POSTURÁLNÍ SVALY
(ANTIGRAVITAČNÍ)**

Část těla: kloub:	Pohyb:	Svaly hlavní:	Svaly pomocné:	Svaly fixační (stabilizační):	Svaly neutralizační:
Lopatka (pokračování)	deprese	m. trapezius (dolní – vzestupná část)	m. pectoralis minor	m. erector spinae, svaly břišní (obojí stabilizují páteř), mm. intercos- tales interni (stabilizují žebra)	m. pectoralis major ruší retrakční (addukční) složku pohybu
	protrakce spojená s rotací dolního úhlu zevně	m. serratus anterior	m. trapezius – společná akce sestupné a vzestupné části svalu	svaly břišní, m. levator scapulae, mm. intercostales interni	m. serratus anterior a m. pectoralis minor vzájemně omezují ro- tační složku pohybu
Kloub ramenní	ventrální flexe	m. deltoideus (pars clavicularis), m. coracobra- chialis	m. pectoralis major (pars clavicularis), m. biceps – caput breve	m. trapezius, m. subclavius	m. infraspinatus a m. teres minor ruší složku vnitřní rotace
	dorsální flexe	m. latissimus dorsi, m. teres major, m. deltoideus (spinální část)	m. triceps – caput longum, m. teres minor, m. subscapularis, m. pectoralis major (sternální část)	m. triceps a m. coracobrachia- lis zpevňují kloub ramenní, mm. rhom- boidei lopatku, břišní svaly a mm. intercostales fixují žebra, m. erector spinae zpevňuje páteř	m. deltoideus, m. infraspinatus a m. teres minor ruší složku vnitřní rotace
	abdukce	m. deltoideus (akromiální část), m. supraspinatus, m. serratus anterior při abdukci nad horizontálu (viz lopatka – protrakce s rotací)	m. deltoideus (ostatní část), m. infraspinatus, m. pectoralis major (pars clavicularis), m. biceps – caput longum	m. trapezius, m. subclavius (fixace pletence)	m. infraspinatus, m. teres minor (ruší složku vnitřní rotace)
	addukce	m. pectoralis major, m. latissimus dorsi, m. teres major	m. teres minor, m. subscapularis, m. triceps – caput longum, m. biceps – caput breve	m. serratus anterior, m. trapezius (fixace lopatky)	zevní a vnitřní rotátory ruší rotační komponenty adduktorů, adduktory ruší svoje rotační tendence navzájem
	zevní rotace	m. infraspinatus, m. teres minor	m. deltoideus (spinální část)	m. trapezius, m. rhomboidei (stabilizace lopatky)	
	vnitřní rotace	m. subscapularis, m. latissimus dorsi, m. teres major	m. pectoralis major, m. deltoideus (klavikulární část), m. biceps brachii a m. coracobrachialis	m. pectoralis major, m. serratus anterior (fixace lopatky)	m. deltoideus (klavikulární část), m. coracobrachialis, m. pectoralis major (klavikul. část) ruší extenční složku m. latissimus dorsi a m. teres major

KONTRAKCE

METRIE (DÉLKA)

IZO (STEJNÁ) ANIZO (NESTEJNÁ)
STATICKÁ DYNAMICKÁ

TONUS (NAPĚTÍ)

IZO (STEJNÉ)

IZOTONICKÉ

IZOMETRICKÁ ANIZOMETRICKÁ

ANIZO (NESTEJNÉ)

ANIZOTONICKÉ

KONCENTRICKÁ EXCENTRICKÁ

