

Neuromuskulární choroby jsou vysoce závažná onemocnění představující nejen problém medicínský, ale i společenský a etický. Odhaduje se, že každý třítisící člověk je postižen některou z těchto nemocí, která ve svých důsledcích vede většinou k invalidizaci postiženého jedince a předčasnému úmrtí. Do osmdesátých let nebylo známo téměř nic o jejich patogenezi. Postupně byly identifikovány jednotlivé geny, jejichž abnormální exprese je v důsledku mutace v příslušném genu zodpovědná za rozvoj onemocnění. Jako první byl v roce 1987 objeven a popsán dosud největší identifikovaný gen lidského genomu, gen kódující protein dystrofin, odpovědný za klinicky široké spektrum tzv. dystrofinopatií. Poznání tohoto genu, jeho genového produktu a následně celé řady dalších, umožnilo rychlý rozvoj diagnostických metod jak na úrovni proteinu, tak na úrovni genomu. Histopatologické vyšetření doplněné molekulárně patologickým vyšetřením exprese proteinů svalové tkáně zůstává v současné době nezastupitelné v komplexní diagnostice svalových dystrofií.

Obecné indikace pro provedení svalové biopsie:

- příznaky svalového onemocnění:
 - svalová slabost
 - svalové symptomy: křeče, bolest, únavnost...
 - zvýšená hladina sérové kreatinkinázy (CK)
 - myogenní nálezy na EMG
- přítomnost neuropatie (současně může být indikována i biopsie nervu)
- systémové onemocnění, které může být manifestováno i ve svalech (vaskulitida, sarkoidóza)
- svalová biopsie obvykle nebývá indikována u onemocnění, kde účinnějším nástrojem je EMG (myastenia gravis, myotonie)

Vyšetření svalové biopsie:

- FN Brno
- FN Motol

Výběr svalu pro bioptické vyšetření:

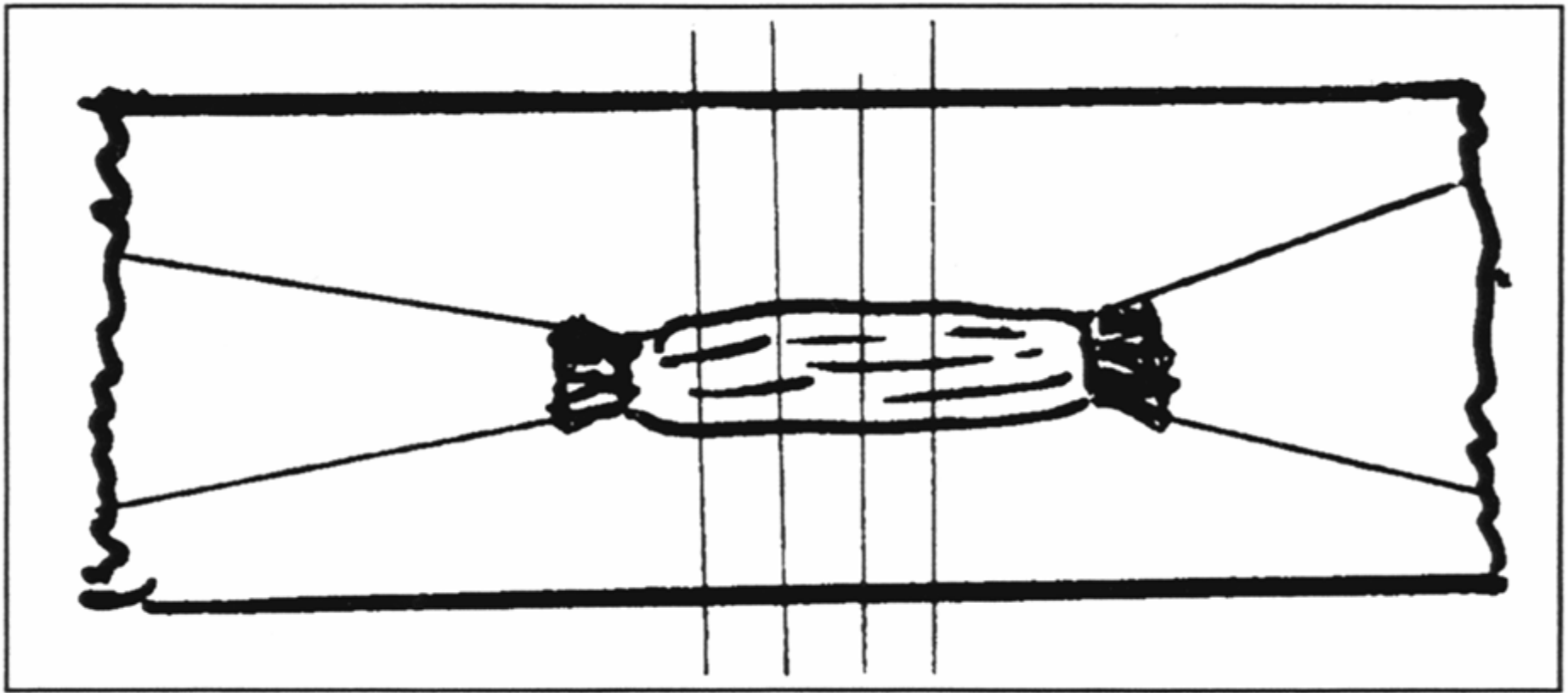
- chronická onemocnění: svaly s mírně vyjádřenou svalovou slabostí, ne nejvýrazněji postižené
- akutní onemocnění: svaly s těžkou až středně těžkou slabostí
- m. deltoideus, m. quadriceps femoris, m. biceps brachii
- EMG a MRI může být účinným nástrojem pro výběr svalu vhodného k biopsii
- nevhodným místem k odběru je místo vpichu EMG jehly, injekce či traumatu

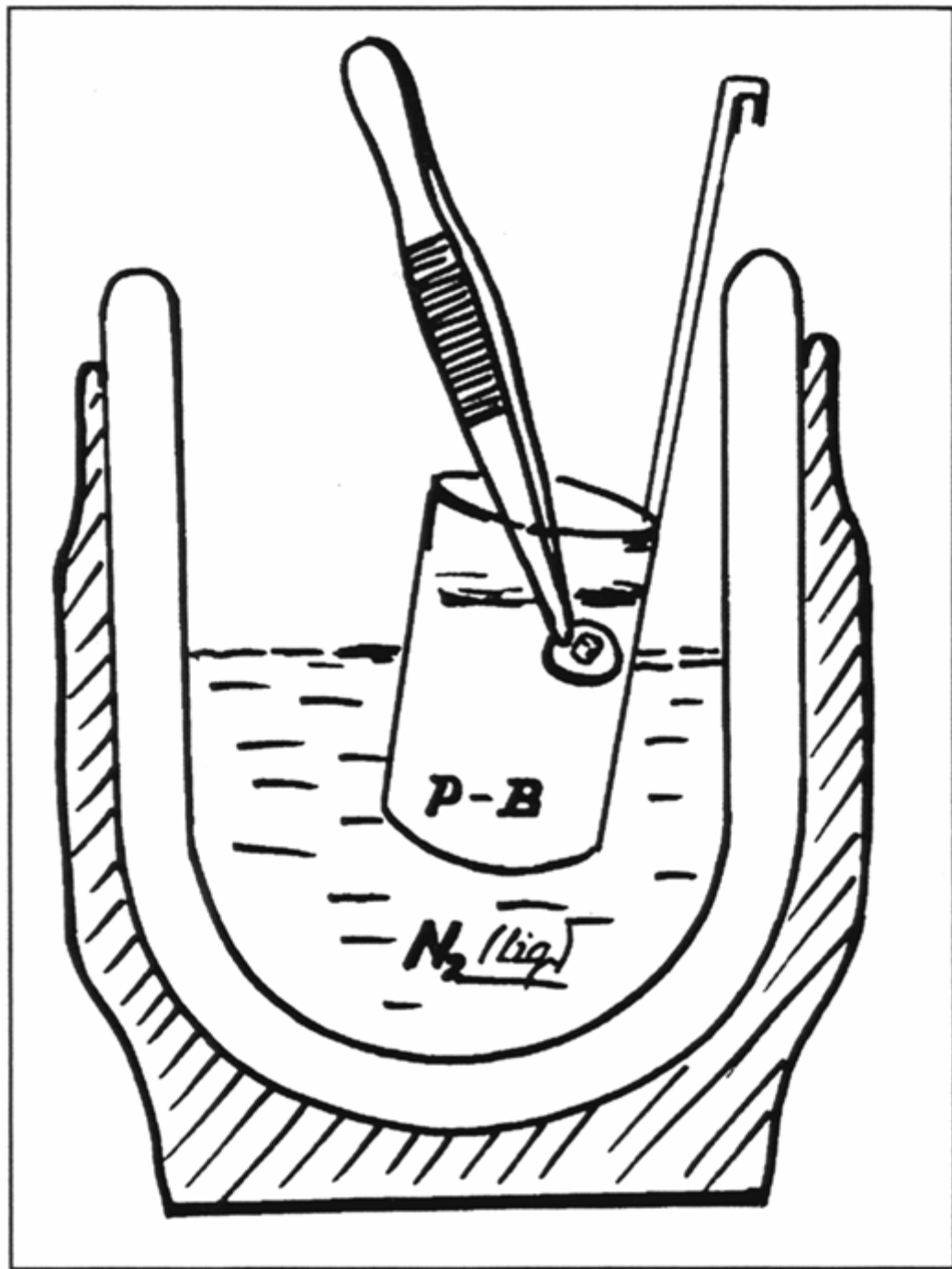
Technika odběru svalové tkáně k bioptickému vyšetření:

- Metodou volby je otevřená svalová biopsie prováděná na chirurgických pracovištích, zajišťující dostatek materiálu pro vyšetření morfologické, molekulárně patologické i genetické.
(prevence zhmoždění tkáně)
- Alternativou je jehlová svalová biopsie, která minimalizuje invazivnost zákroku pro pacienta (nevýhodou je možnost nezachycení ložiskových změn např. u inflamatorních myopatií).

Transport a zpracování svalové tkáně:

- Okamžitý transport svalové tkáně na gáze navlhčené ve fyziologickém roztoku na pracoviště patologie
- Hluboké zmrazení tkáně pro histopatologické a molekulárně patologické vyšetření svalové tkáně (naše pracoviště: ve směsi propan-butanu vychlazené tekutým dusíkem)
- Fixace části tkáně 3% glutaraldehydem pro vyšetření ultrastrukturální elektronovým mikroskopem (spolupráce s histologickým ústavem)
- Uložení části svalové tkáně v mRNA stabilizačním roztoku pro vyšetření molekulárně genetické

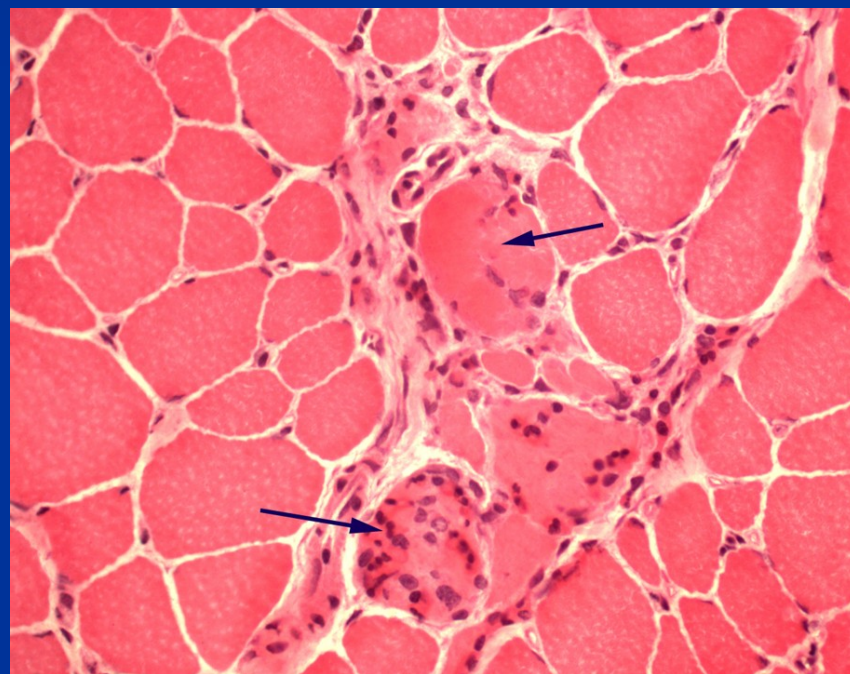




Barvicí techniky používané pro zpracování svalových biopsií:

Hodnocení morfologie:

- Hematoxylin-eosin (morfologie svalových vláken, jaderná morfologie – viz. obrázek)
- van Gieson (přítomnost vazivové tkáně, struktura cév)
- modifikovaný trichrom (nemaline rods, RRF vlákna)



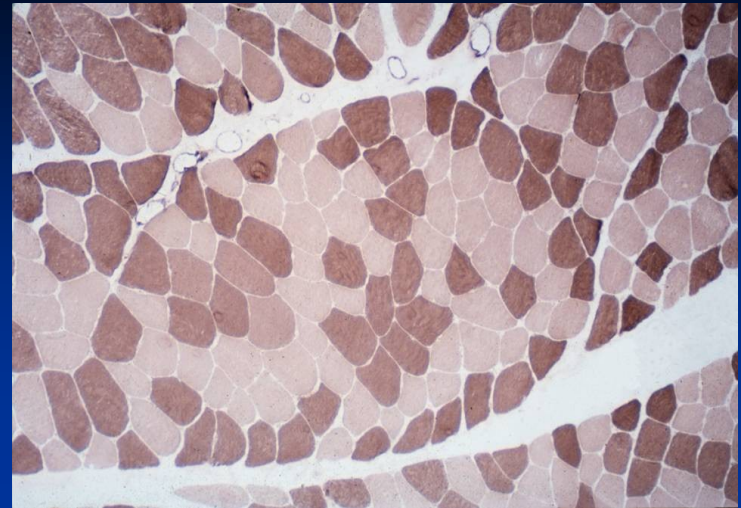
H&E

Typizace svalových vláken:

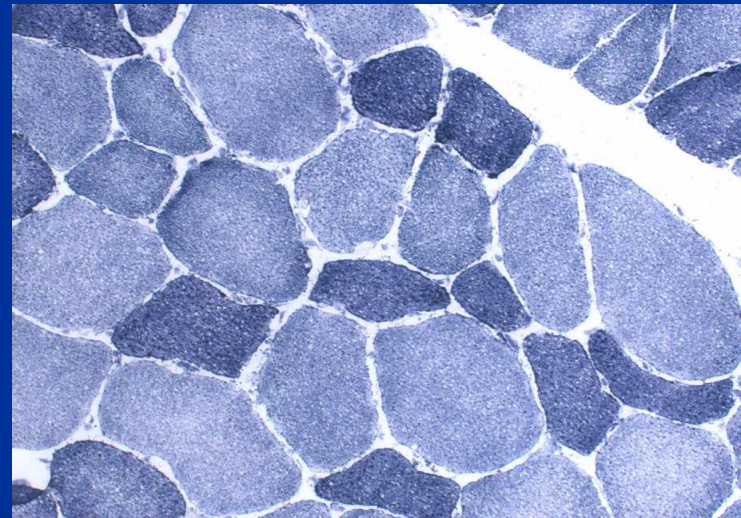
- mATPáza (základní typy svalových vláken 1 a 2, posouzení tvorby typových a velikostních skupin)
- pH 9,4; pH 4,6; pH 4,3 (umožňuje rozčlenění na typy 2A, 2B a 2C)

Enzymová histochemie

- NADH-TR (vnitřní architektura svalových vláken, tubulární agregáty, „cores“)
- SDH (mitochondriální patologie)
- COX (mitochondriální patologie)
- Fosforyláza (glykogenózy)
- Fosfofruktokináza (glykogenózy)
- Kyselá fosfatáza (aktivita v makrofázích, lysosomálně)
- Nеспецифická esteráza („nuclear clumps“, nervosvalové junkce)
- ACHE (nervosvalové junkce)



mATPáza



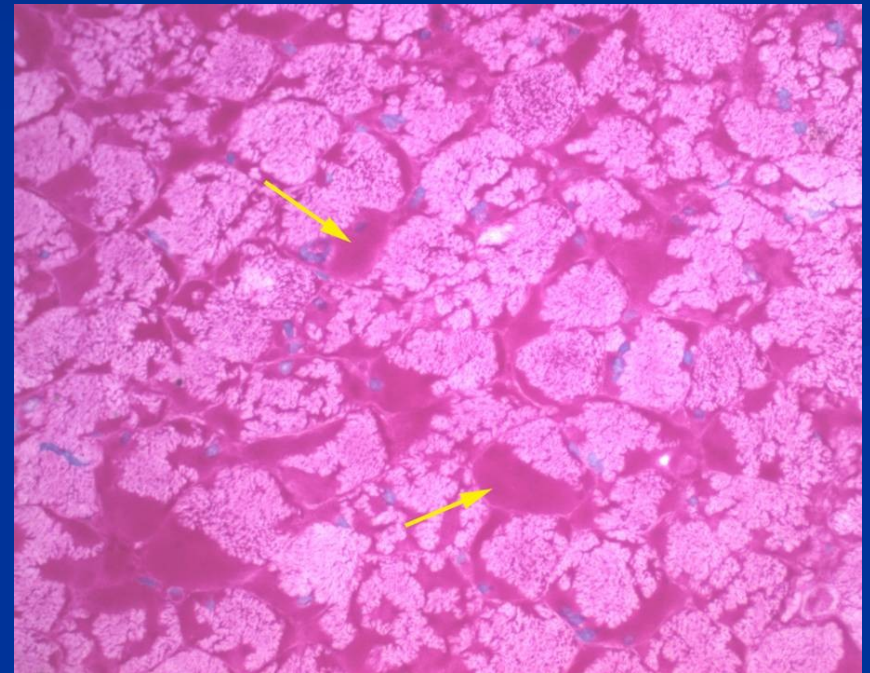
NADH-TR

Typizace svalových vláken

Reakce	1 (SO) červená pomalá	2A (FOG) bílá rychlá	2B (FG) bílá rychlá
mATPáza (pH 9,4)	-	+	+
mATPáza (pH 4,6)	+	-	+
mATPáza (pH 4,3)	+	+/-	-
NADH-TR a SDH	+	+/-	-

Diagnostika metabolických vad provázených strádáním

- PAS (glykogen)
- Olejová červeň (tuk)
- Kongo červeň (amyloid)



PAS

- **PORUCHY INERVACE (neurogenní léze)**
- **PORUCHY NERVOSVALOVÉHO PŘENOSU (myastenia gravis)**
- **PORUCHY VLASTNÍHO SVALU (myogenní léze)**
 - a) svalové dystrofie (DMD/BMD, CMD, FSH, ED, LGMD, ...)
 - b) strukturální kongenitální myopatie
 - c) myositidy: dermatomyositis
polymyositis
inclusion body myositis
- **POSTIŽENÍ SVALU PŘI JINÝCH CHOROBAČH (mitochondriální myopatie, metabolické vady)**

Poruchy nervosvalového přenosu

■ Myastenia gravis

- Autoimunní, protilátky proti acetylcholinovému receptoru
- Dochází ke ztrátě receptoru a tím je blokován nervosvalový přenos
- Únavnost, ochablost svalů
- Začíná na okohybných svalech ptózou a diplopií
- Hyperplazie či nádory thymu, současně další autoimunitní onemocnění – SLE, Sjogrenův syndrom, revmatoidní artritida
- Svalová biopsie prokáže normální nebo atrofická svalová vlákna 2 typu jako důsledek inaktivity, lymfocytární infiltráty v důsledku reakce imunitního systému
- Podél postsynaptické membrány depozita imunitních komplexů

Poruchy nervosvalového přenosu

■ Myastenické syndromy

- Komplikace maligních tumorů (Eaton-Lambert sy)
- Paraneoplastická onemocnění
- Typicky při malobuněčném karcinomu plic
- Pravděpodobně autoimunitní alterace kalciových kanálů na synapsi

Poruchy nervosvalového přenosu

■ Spinální svalová atrofie

- AR typ dědičnosti, alterace genu *SMN1* na 3 chromozomu
- onemocnění motoneuronu, počátek v dětství či u adolescentů
- Svalová biopsie prokáže velké skupiny silně atrofických vláken, mezi nimiž jsou vlákna eu- či hypertrofická
- Nejčastější forma typ I – *m. Werdnig – Hofmann*
- Začíná po porodu nebo během prvních 4měsíců a končí respirační insuficiencí do 3 let života pacienta

Poruchy nervosvalového přenosu

Spinální svalová atrofie

- AR typ dědičnosti, alterace genu *SMN1* na 3 chromozomu
- onemocnění motoneuronu
- Počátek v dětství či u adolescentů

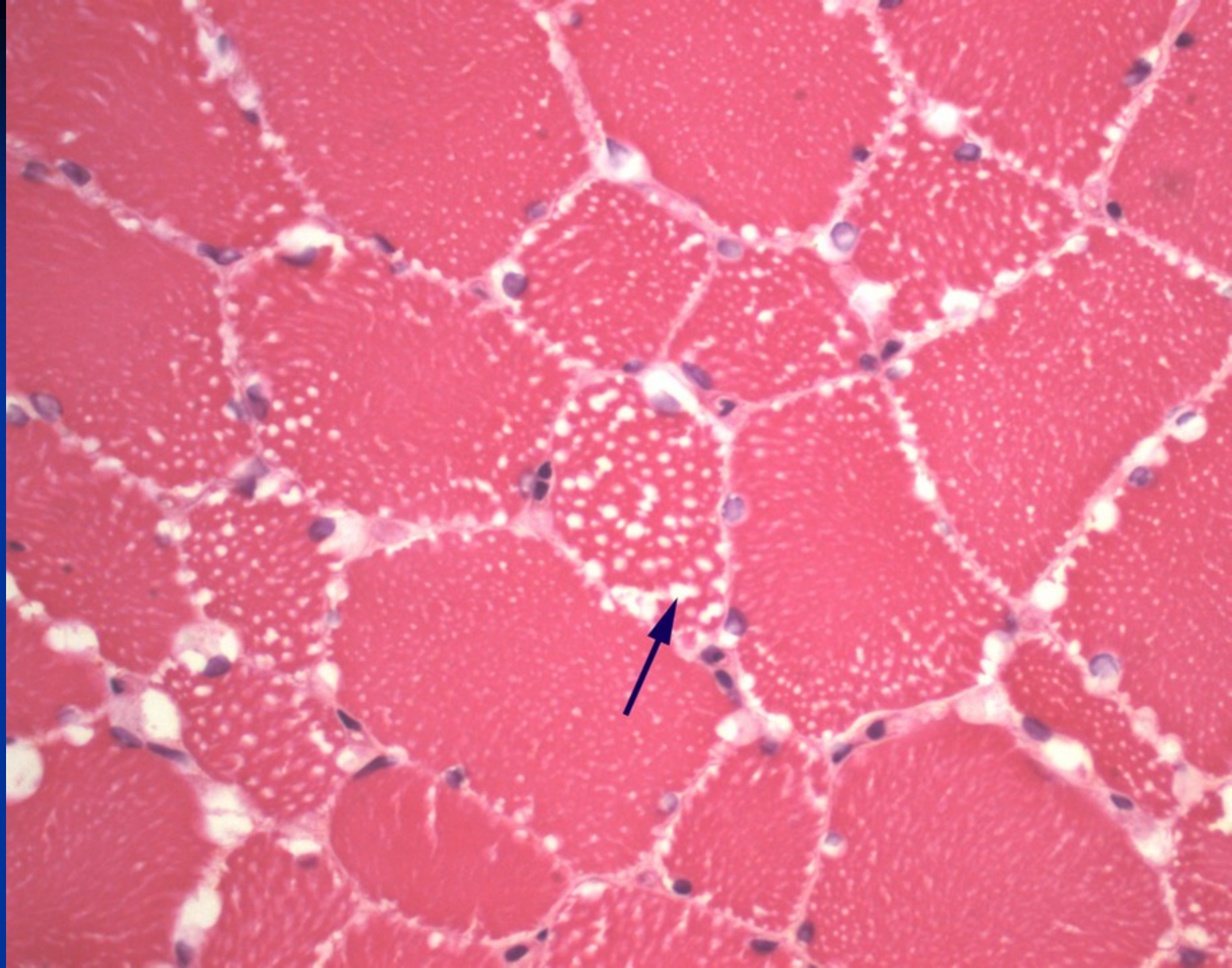
Glykogenózy

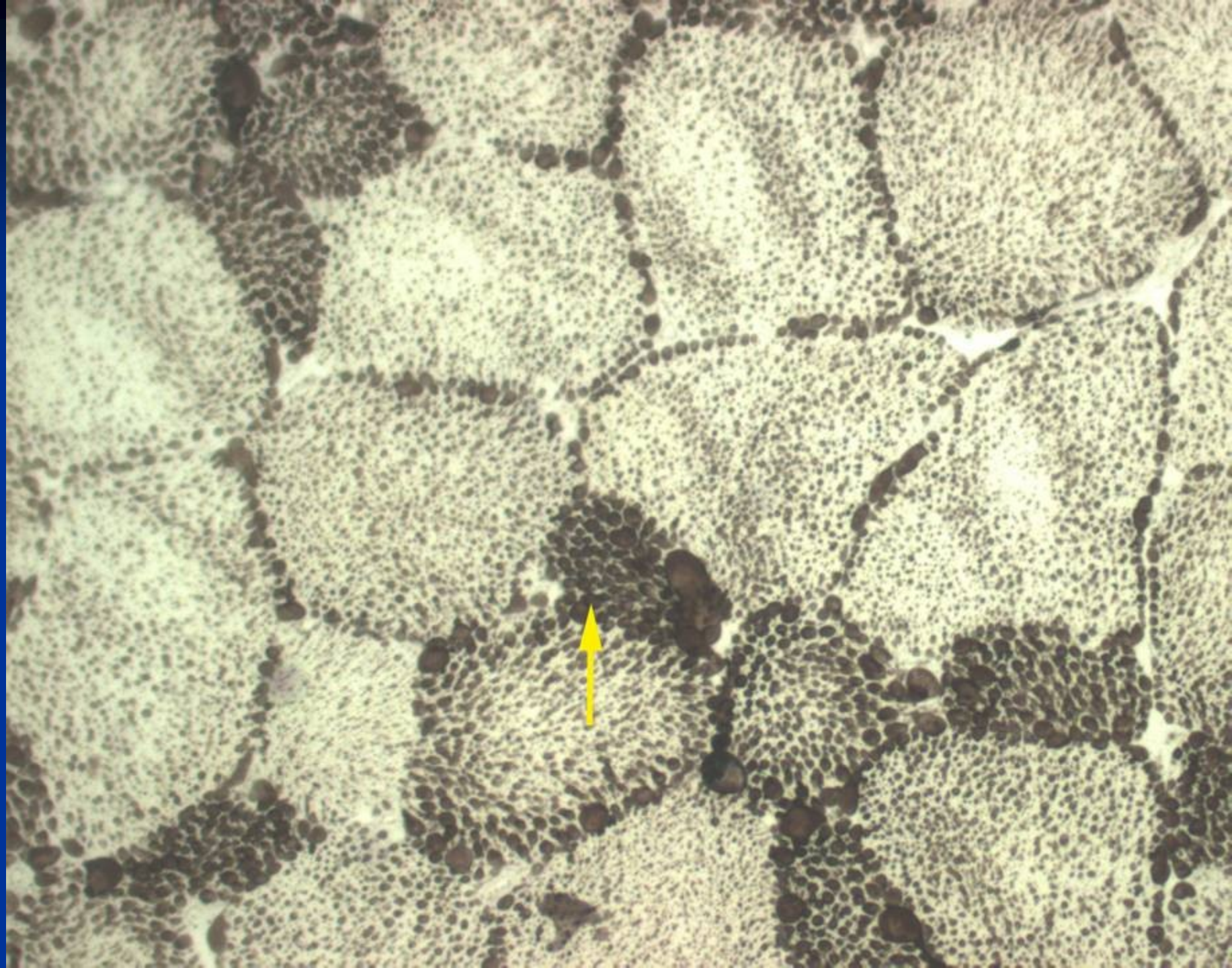
- Typ IIa ; AR, Pompeho choroba; deficit kyselá maltázy
- Typ IIb; XR, X vázaná vakuolární kardiomyopatie a myopatie; Danonova choroba, deficit LAMP 2 (lysosome associated membrane protein)
- Typ IV; AR, Andersenova choroba; deficit větvičího enzymu – brancheru
- Typ V; AR, McArdleova choroba; deficit svalové fosforylázy
- Typ III (deficit debrancheru), Typ VII (FFK)

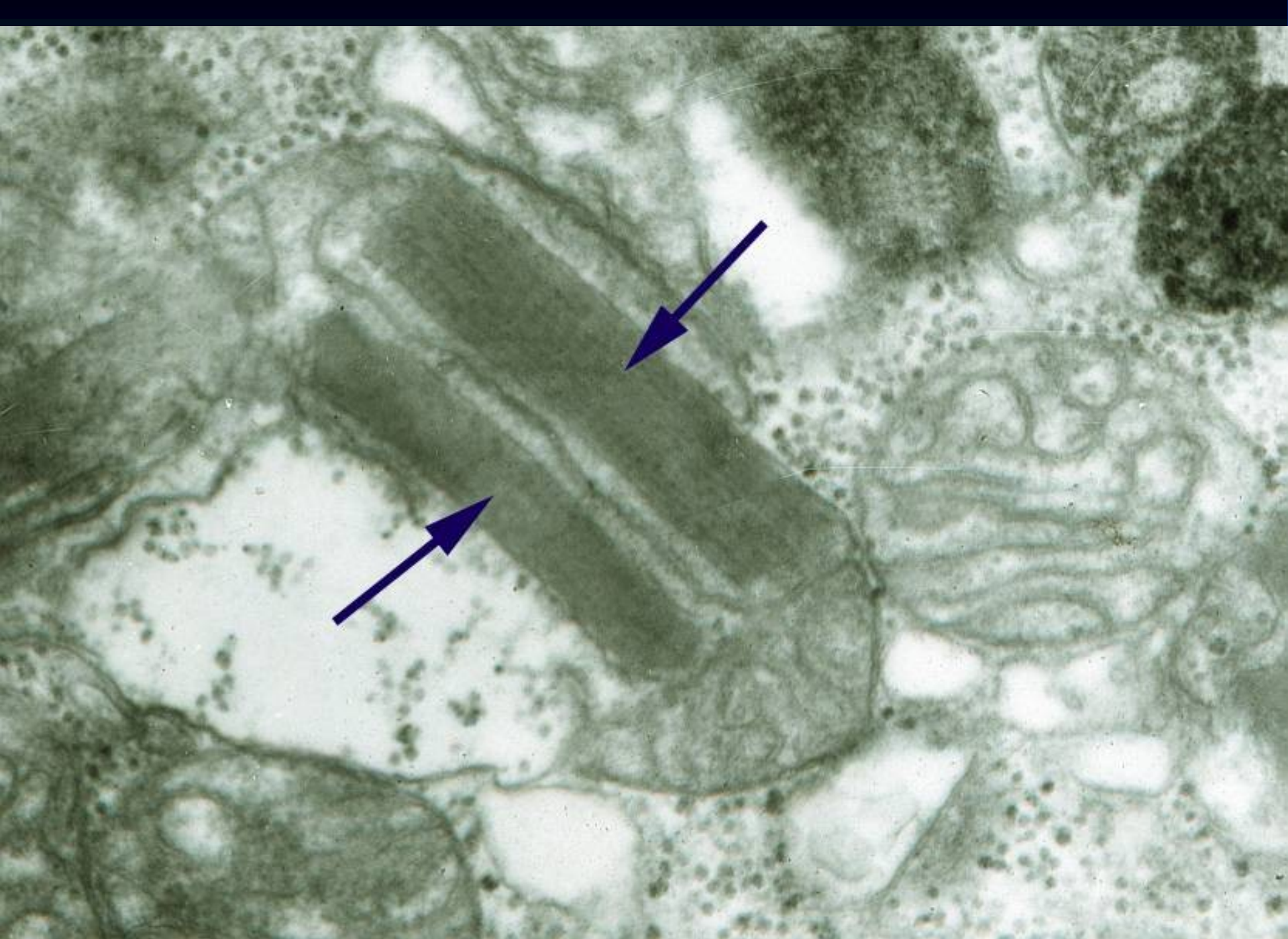Poruchy metabolismu tuků (oxidace mastných kyselin) a mitochondriální myopatie

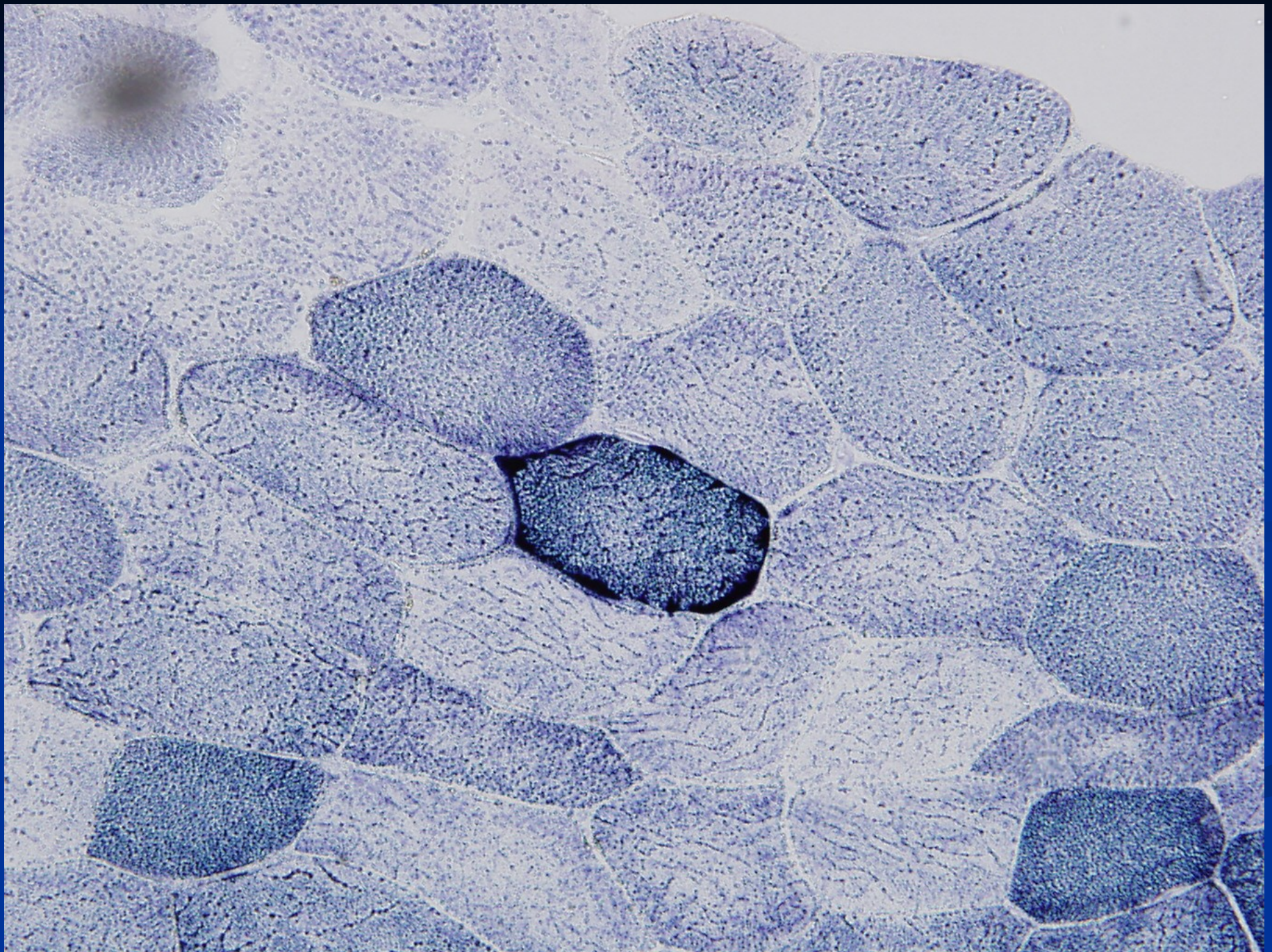
- Deficit karnitin palmitoyl-transferázy
- Deficit karnitinu

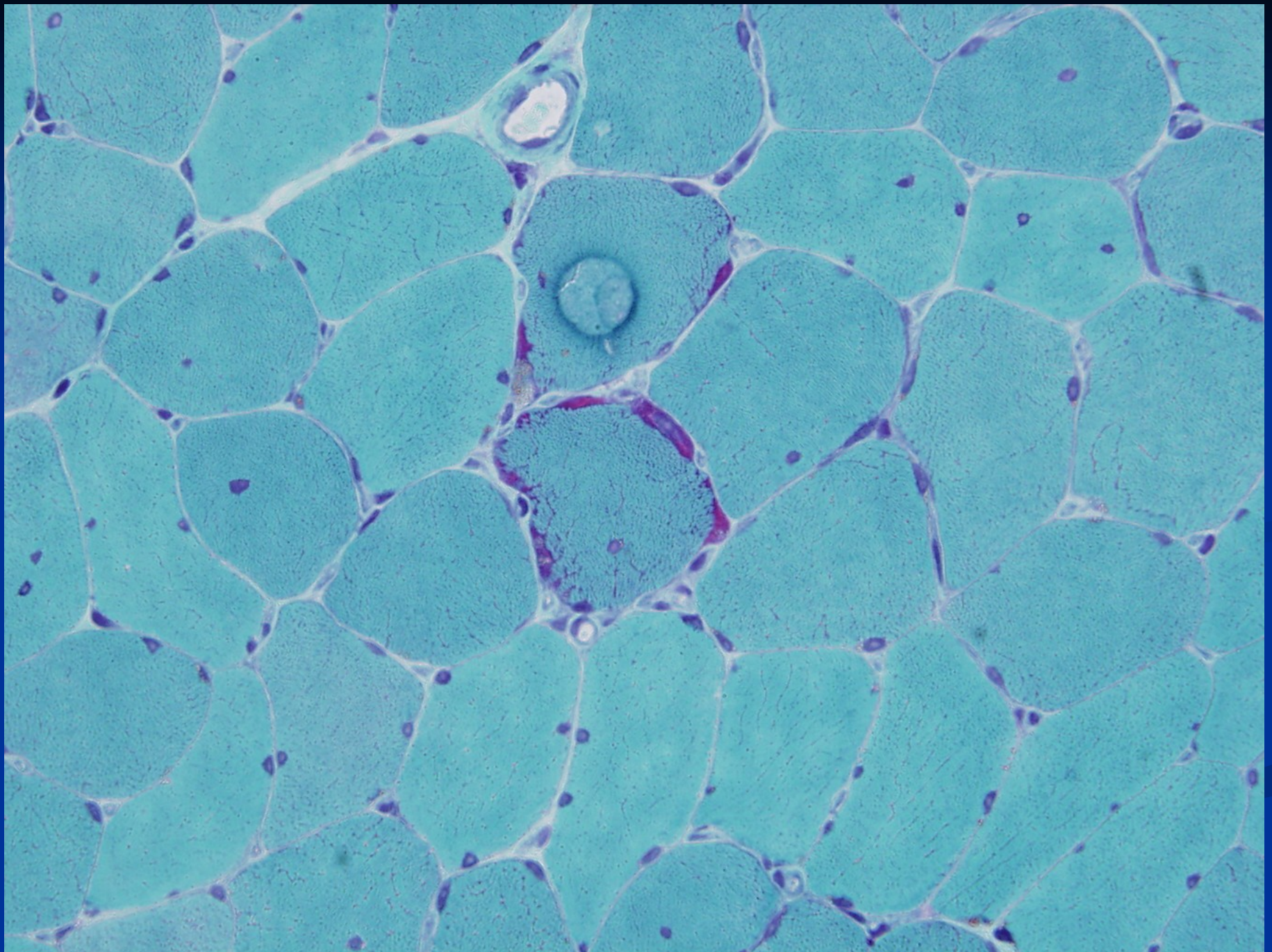
- Poruchy oxidativní fosforylace
(nukleární DNA, mtDNA)

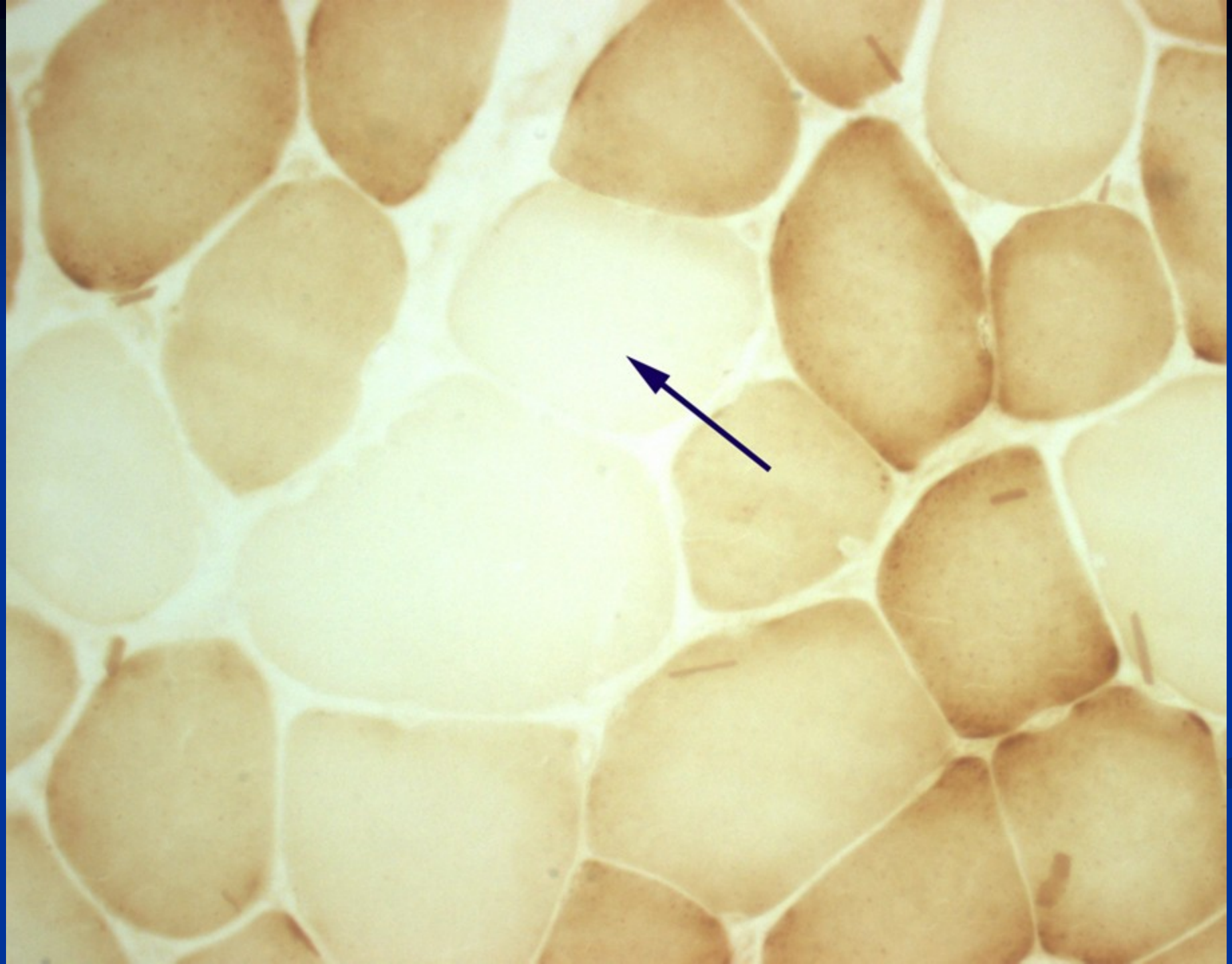




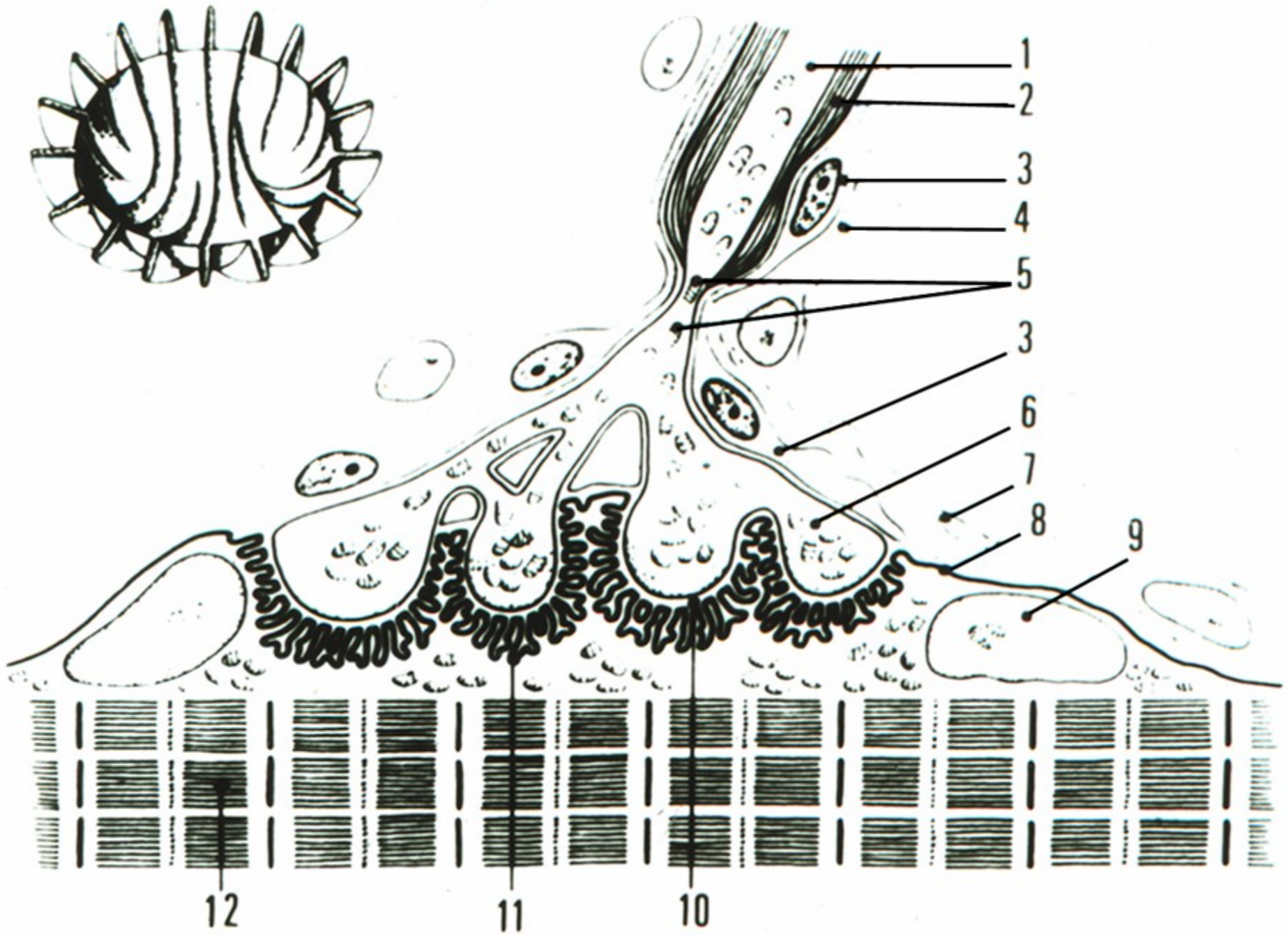




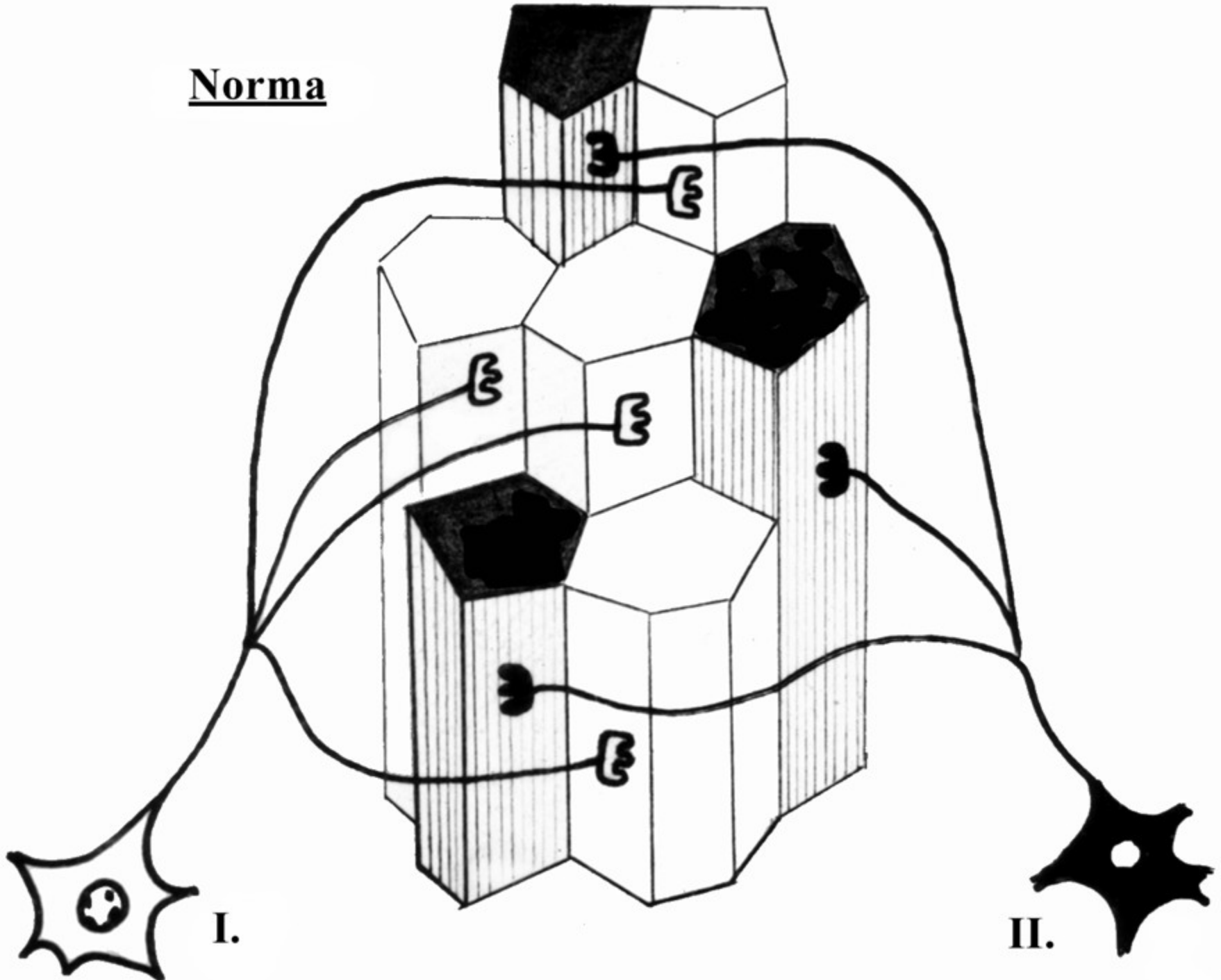




- **myopatie u endokrinopatií** (tyreotoxická myopatie, hypotyroidní myopatií, steroidní myopatií,...)
- **„drug induced“ myopatie** (steroidní myopatie, vakuolární myopatie u pacientů léčených na malarii chlorochinem,...)
- **etanolová myopatie**



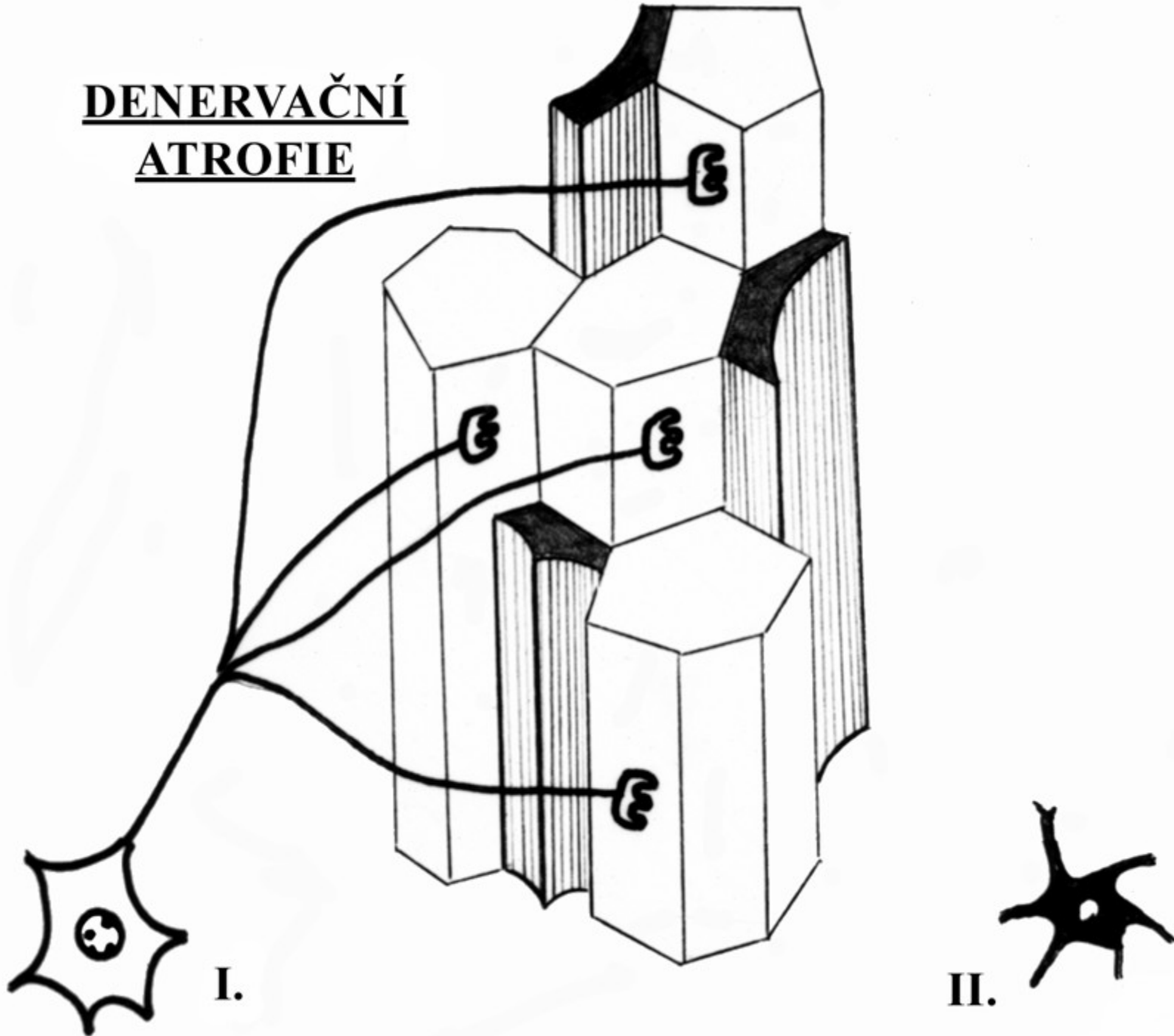
Norma

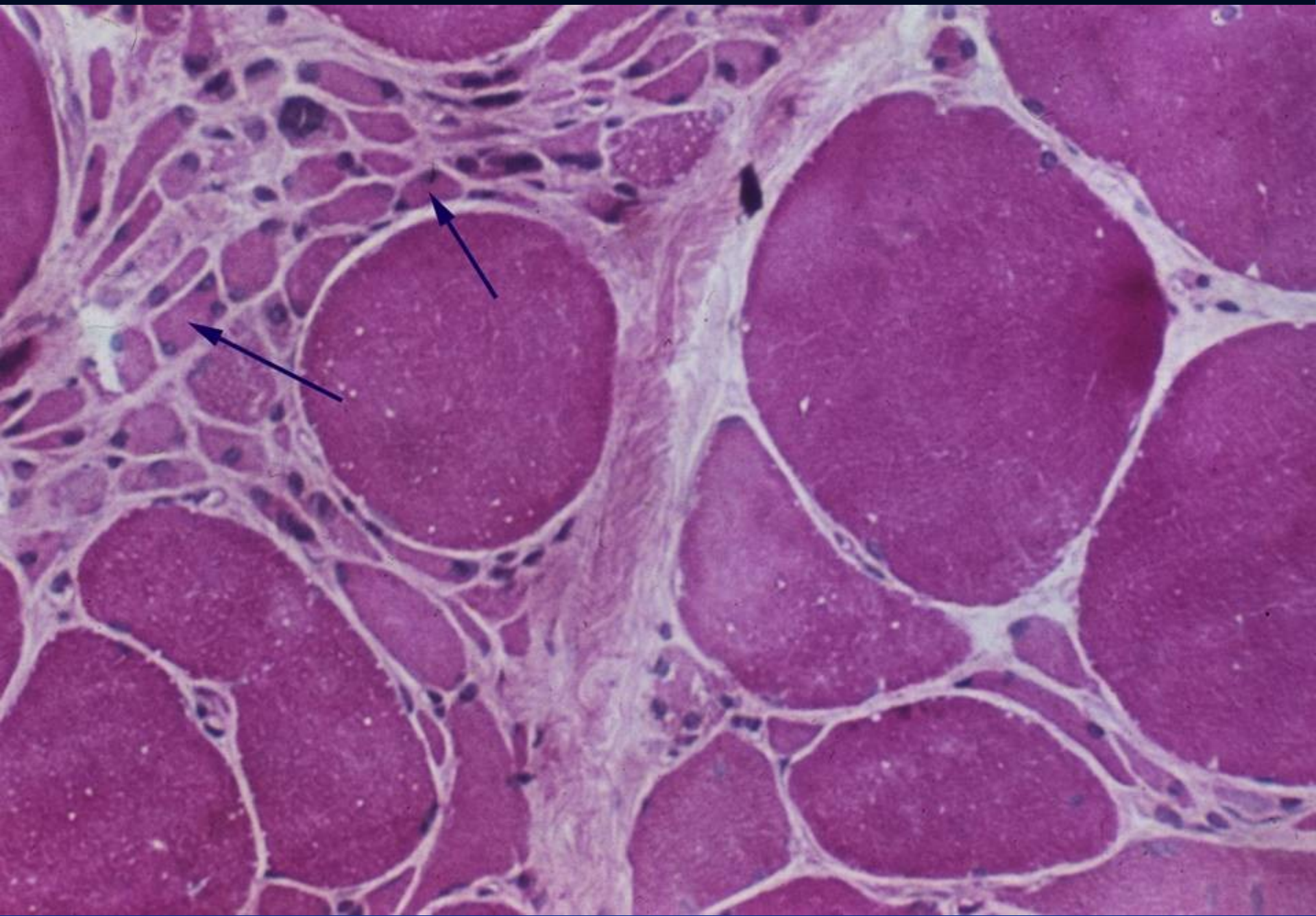


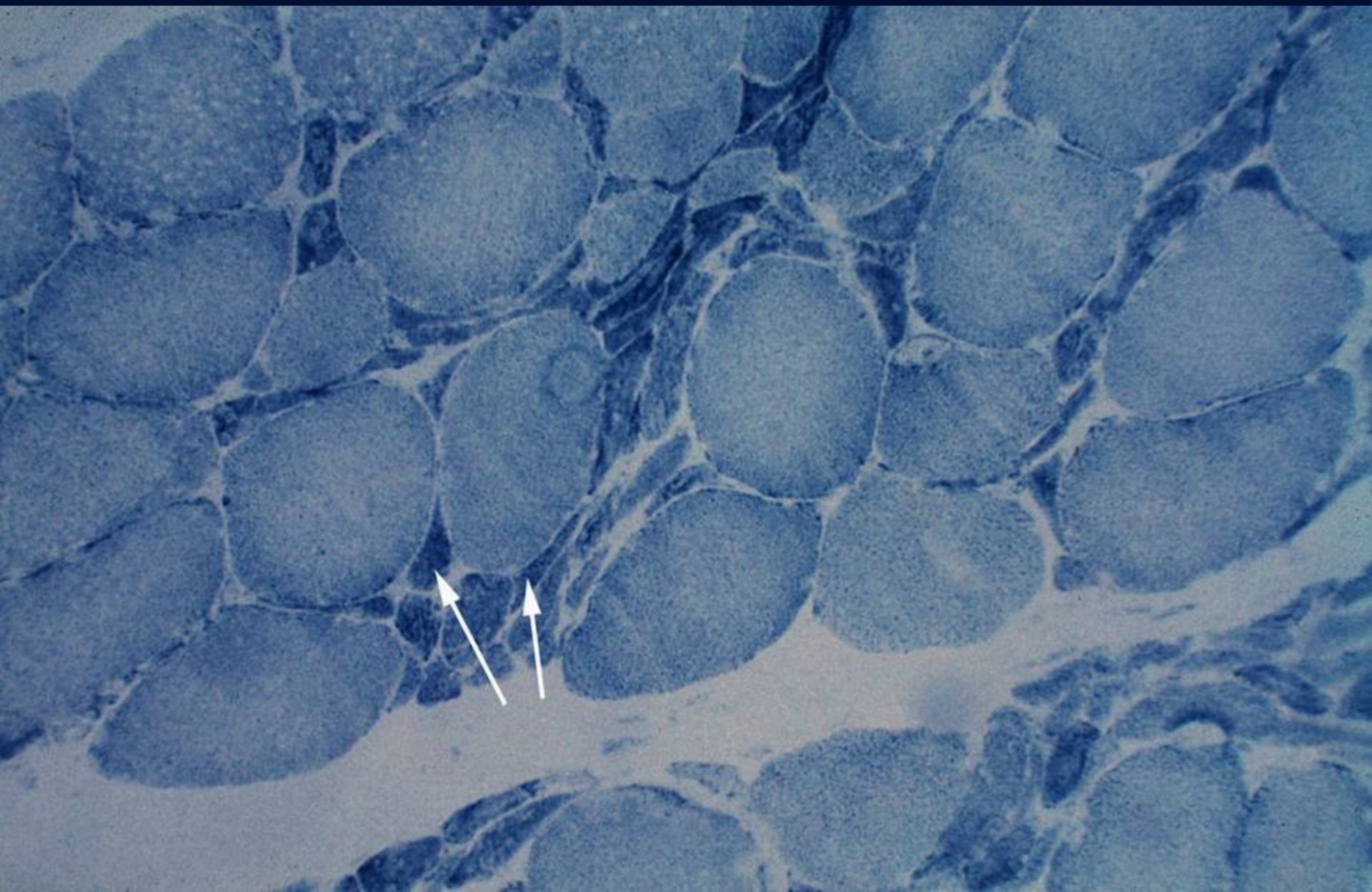
NEUROGENNÍ LÉZE

1. nukleární (ALS, SMA)
2. nemoci motorického kořene (diskopatie, extramedulární nádory, polyradikuloneuritis)
3. postižení periferního nervu (HSMN, polyneuritidy, ...)
4. poruchy supraspinální regulace svalového tonu (DMO)

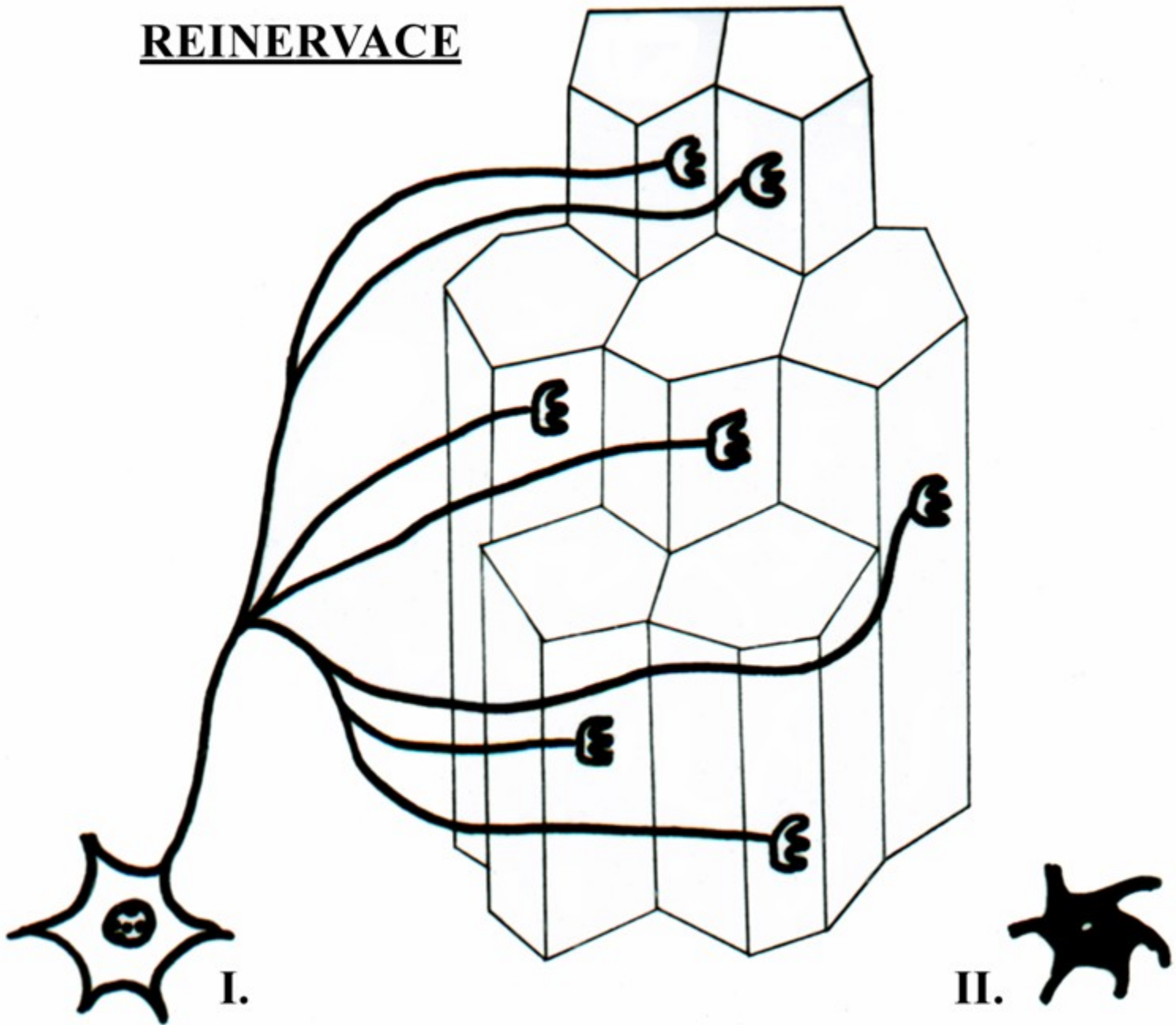
DENERVAČNÍ ATROFIE

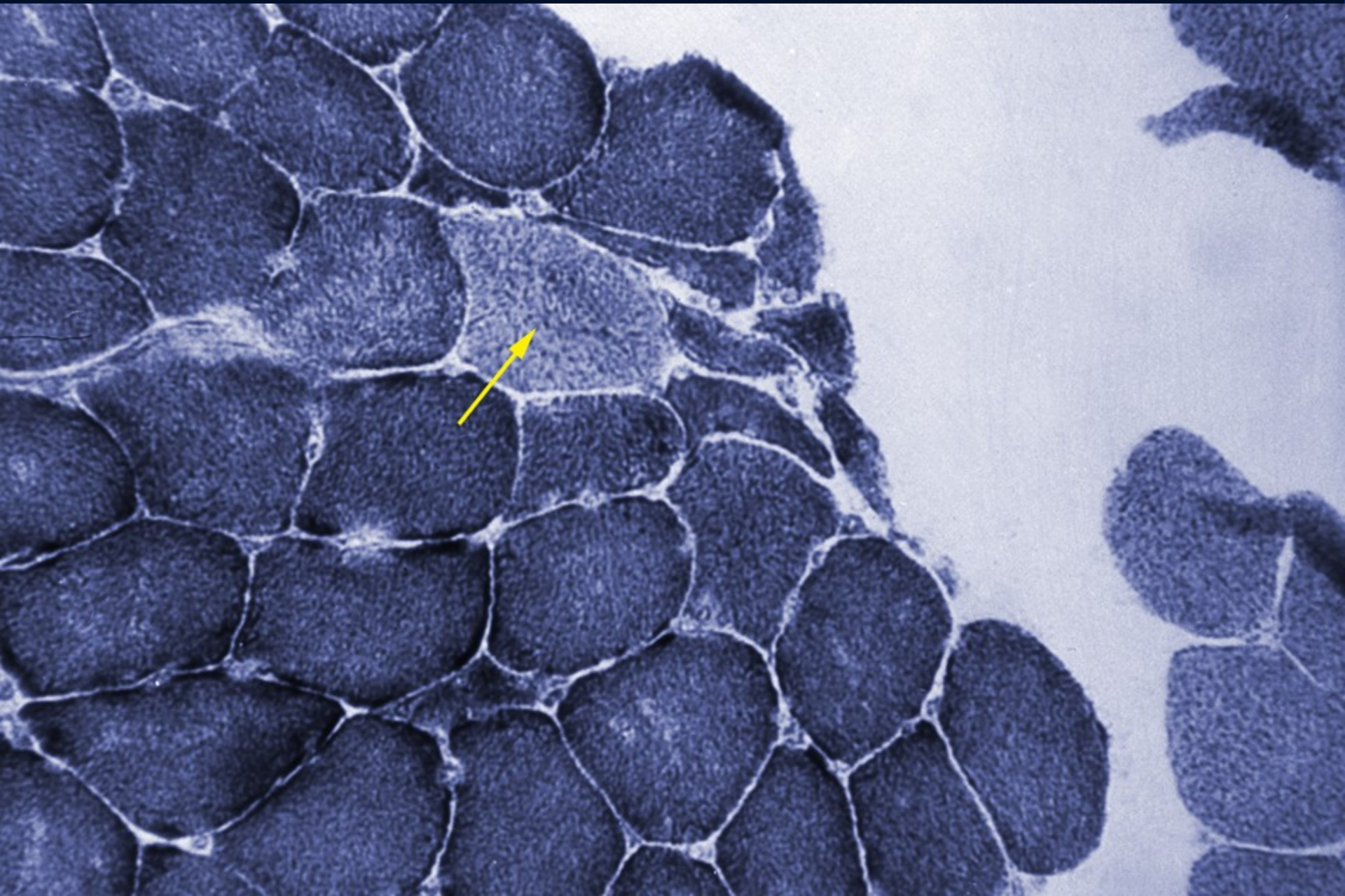


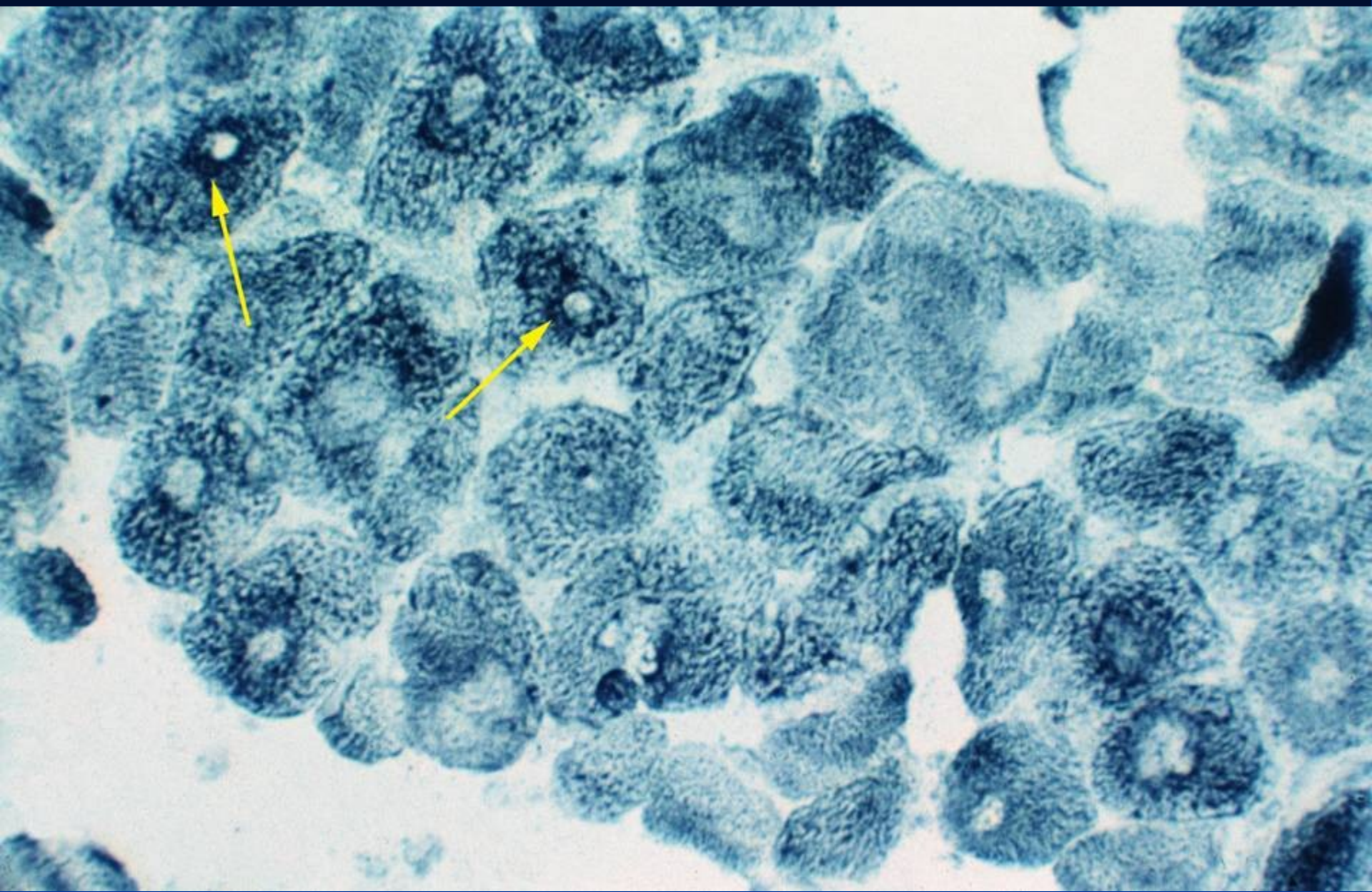




REINERVACE







NUKLEÁRNÍ LÉZE

ALS, onemocnění motoneuronu

Spinální atrofie

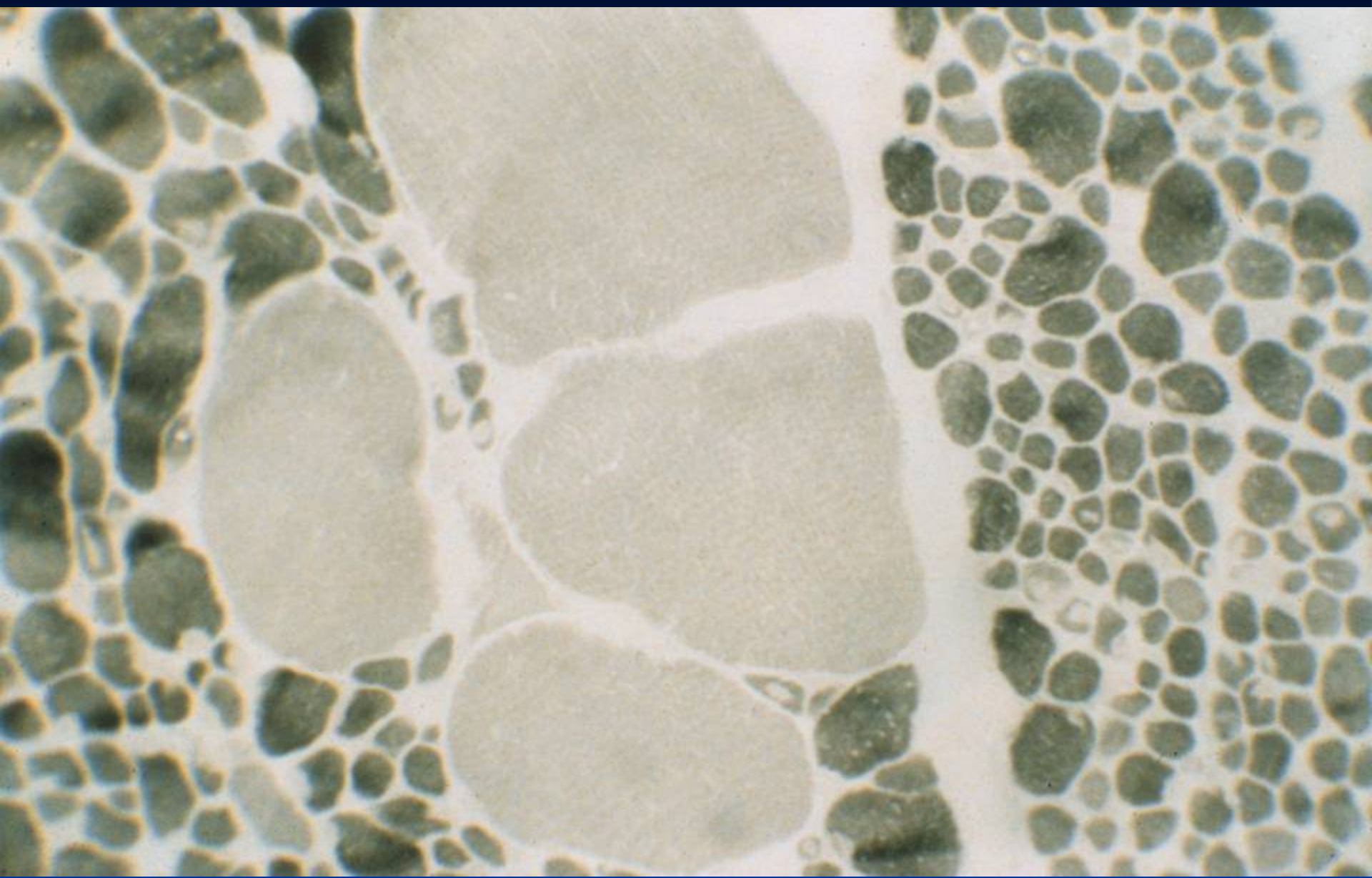
- **Infantilní (Werdnig - Hoffmann)**
- **Intermediální forma**
- **Juvenilní forma (Kugelberg-Welanderová)**

Spinální svalová atrofie

- AR
- SMN1 (survival motor neuron gene) – 95% SMA
- 1/6000-10000
- 2-3% přenašeči
- 2. nejčastější po CF

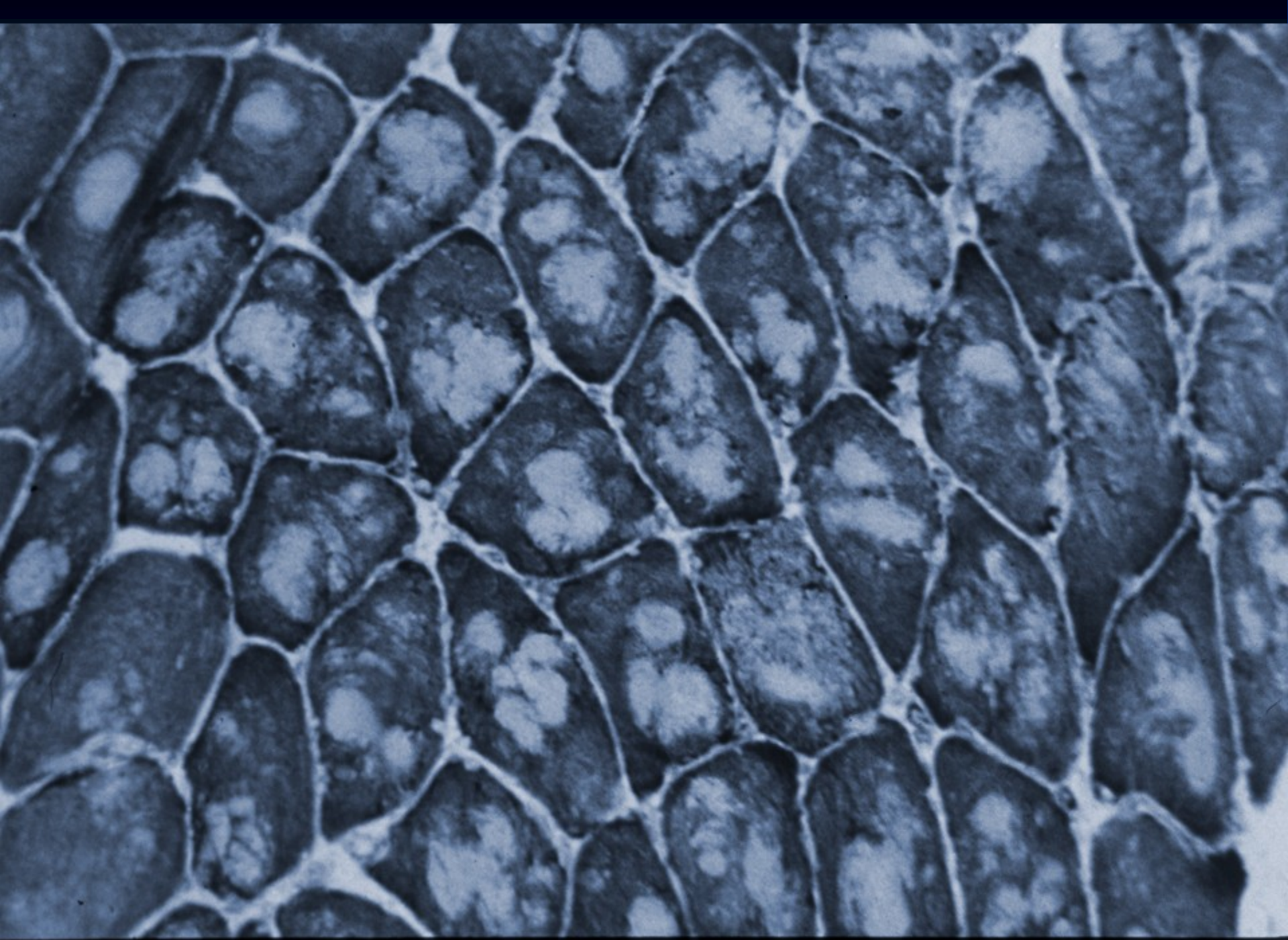
Amyotrofická laterální skleróza

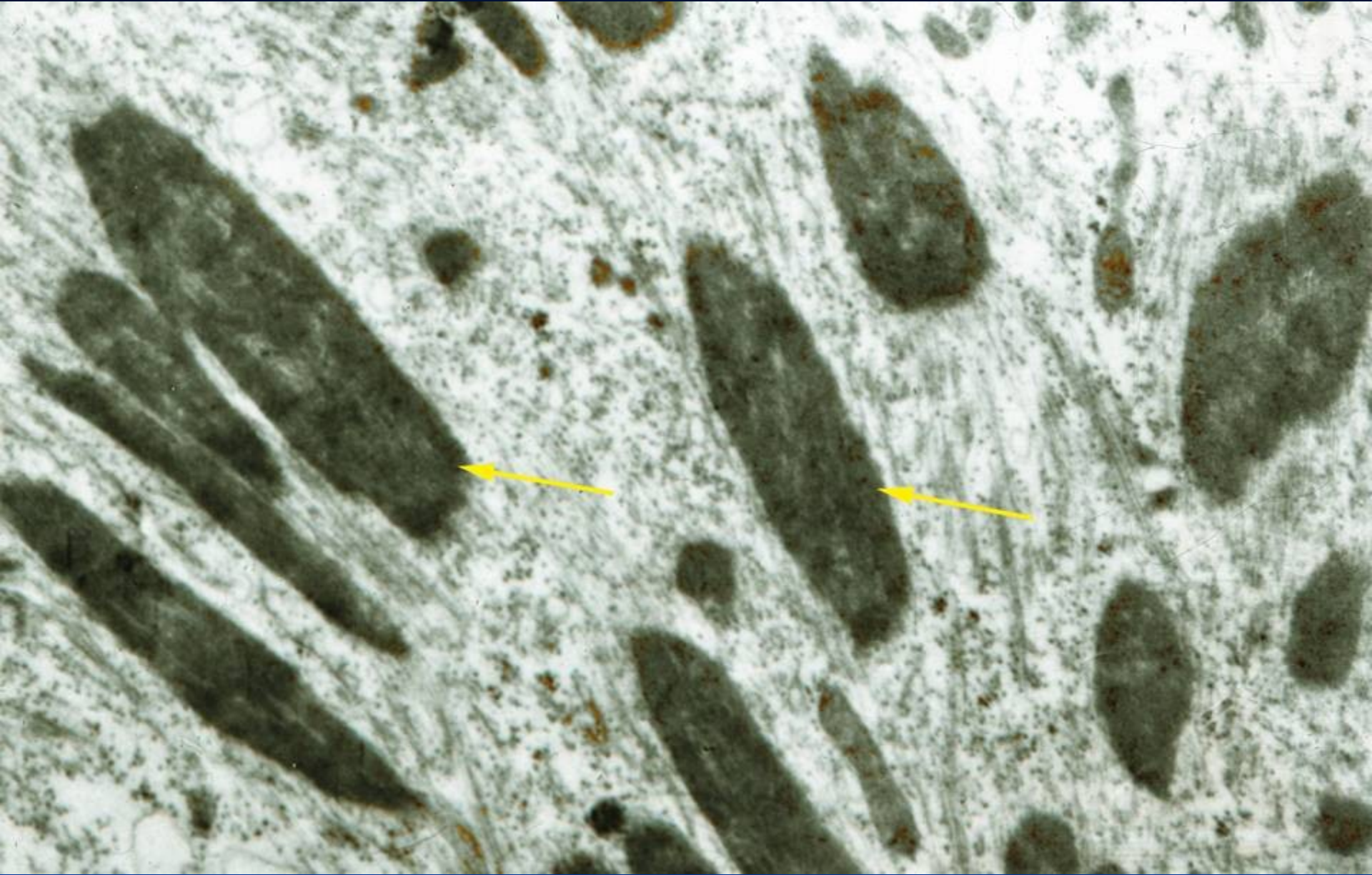
- **90 % sporadická ALS**
- F:M – 1,7:1
- Starší, přežití 3-4 roky, nástup 56-63 let, postižení horních končetin výraznější, bulbární symptomatologie
- **10 % hereditární ALS** (4. decenium, juvenilní formy, F:M – 1:1)
- Svalová biopsie prokáže atrofii svalových vláken všech typů, na příčném průřezu často polygonální tvar

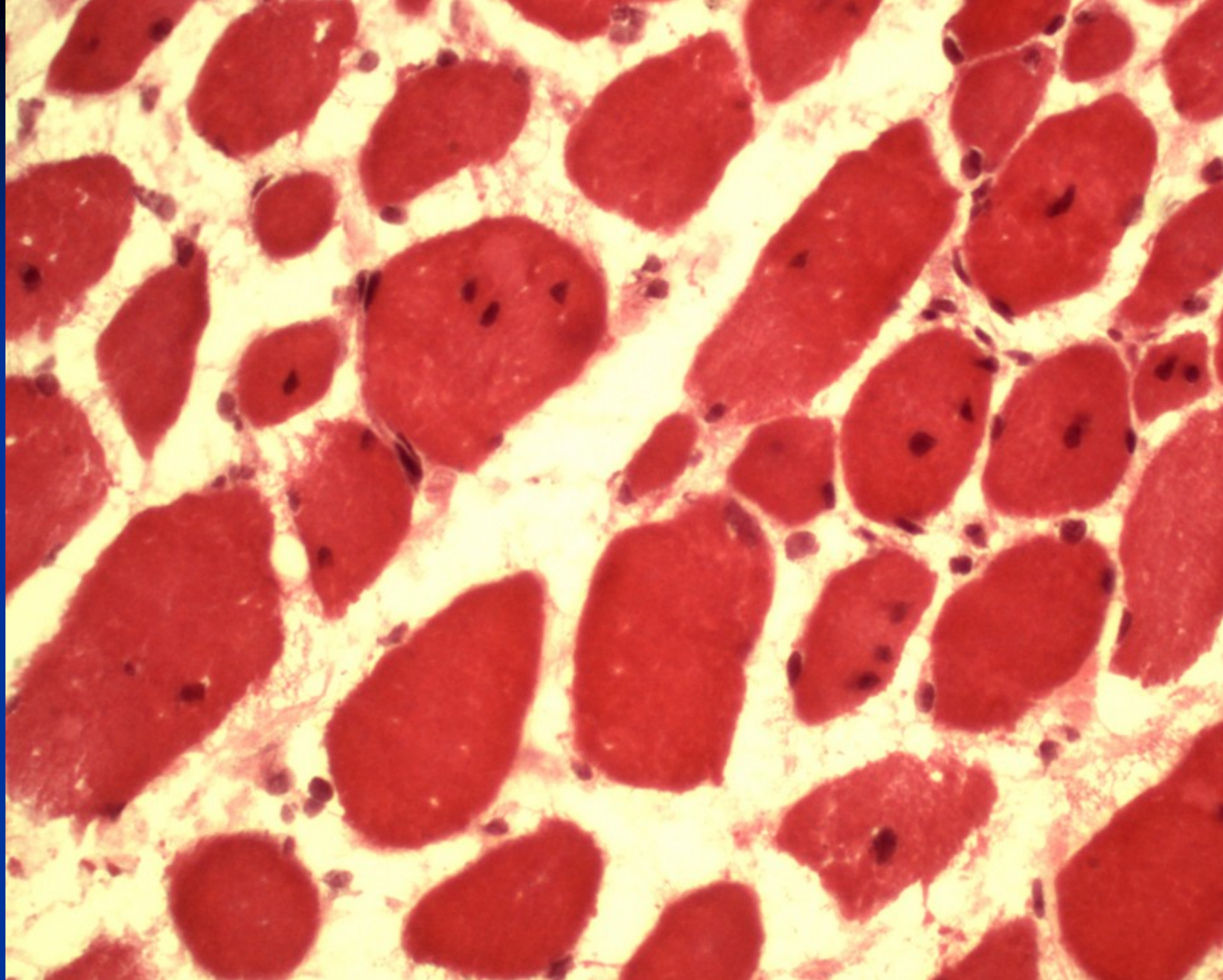


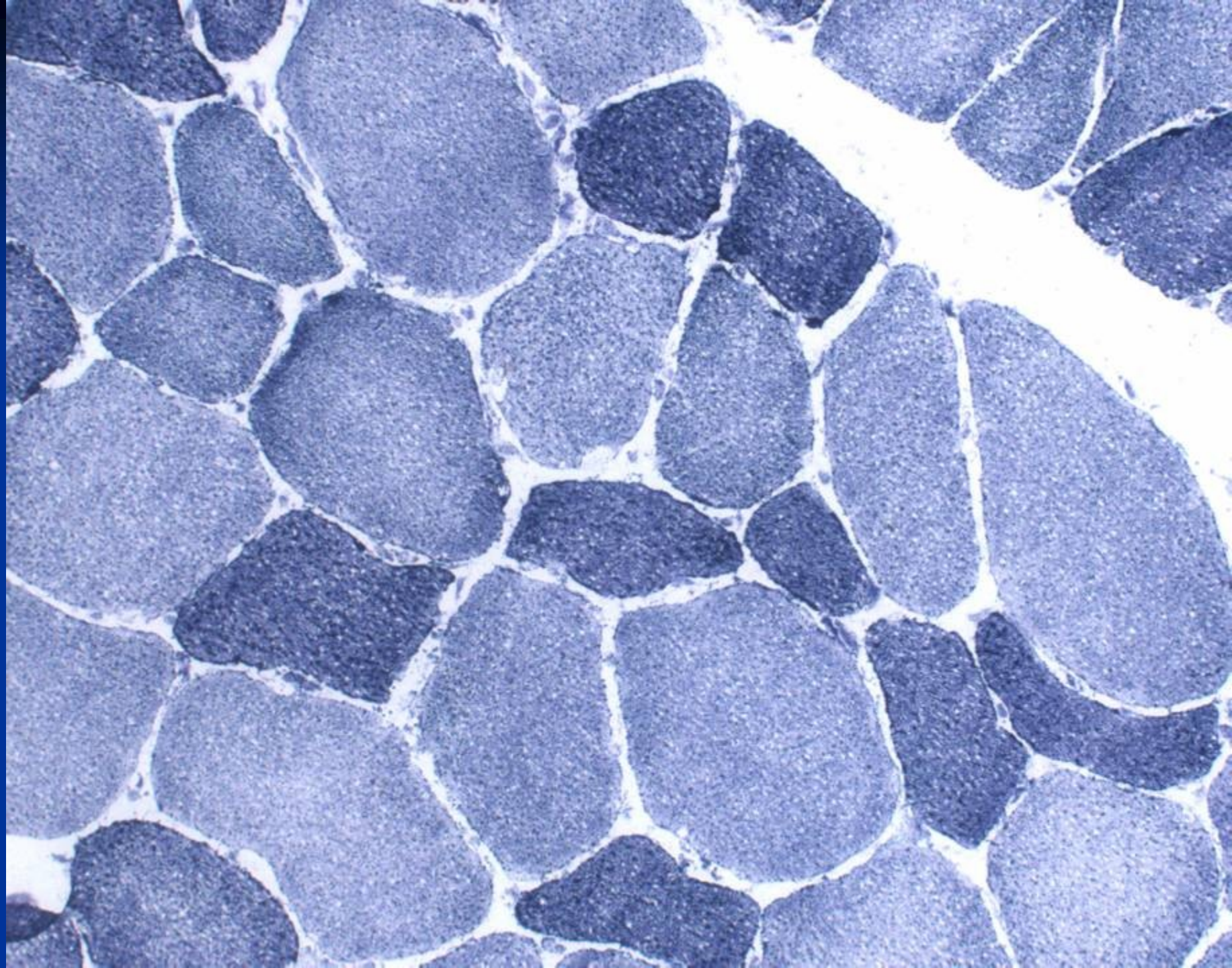
KONGENITÁLNÍ - STRUKTURÁLNÍ MYOPATIE

- **central core disease**
- **multicore disease**
- **nemaline myopathy**
- **centronuclear myopathy**
- **congenital fibre-type disproportion**









Svalové dystrofie – geneticky podmíněné myopatie vyznačující se progredující svalovou slabostí.

Klasifikace:

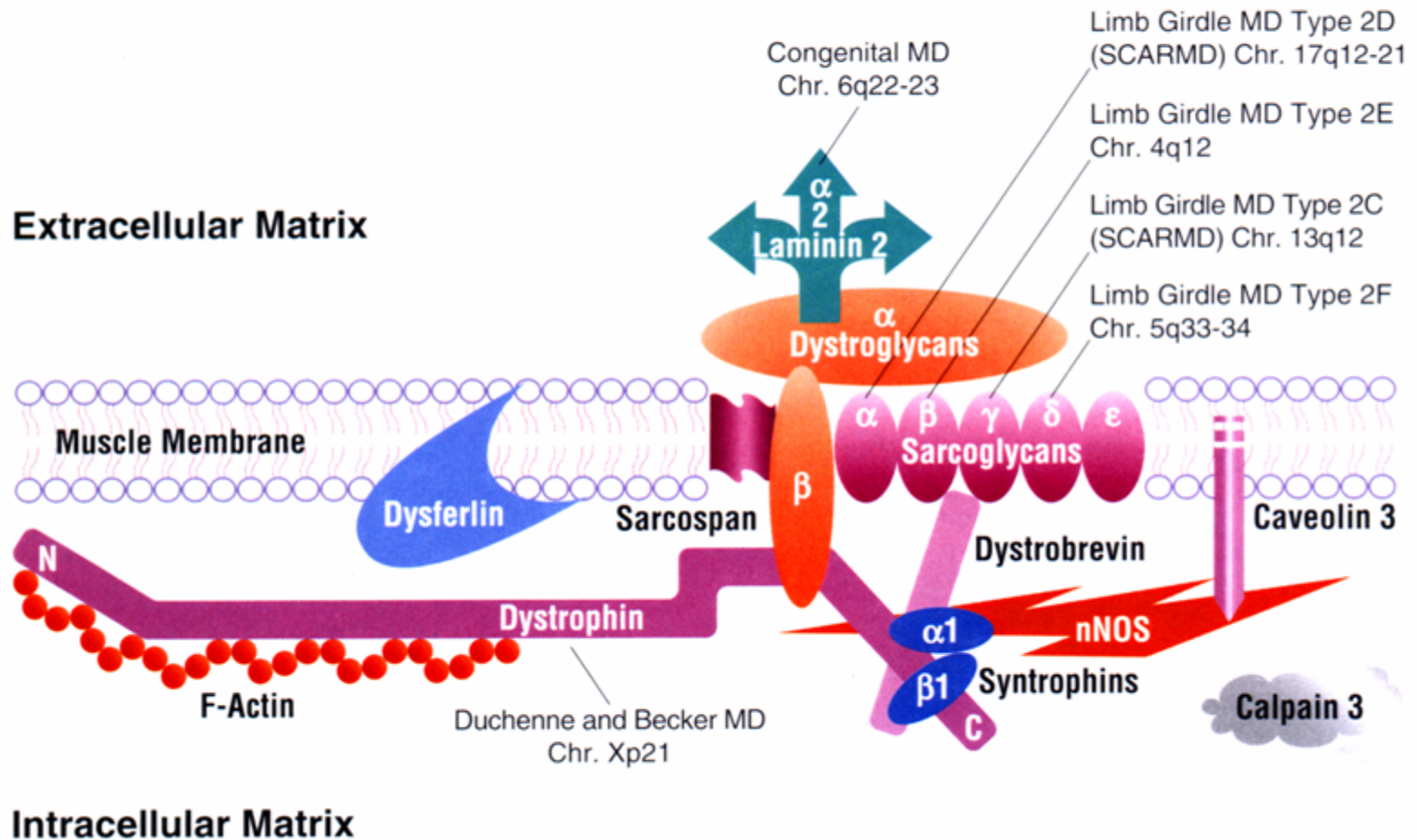
(v praxi využití racionální kombinované klasifikace)

- Klinický obraz
- Defektní genový produkt (membránový, jaderný protein či enzym)
- Identifikace mutovaného genu
- Identifikace typu mutace či posttranskripčního zpracování

Diagnostika svalových dystrofií – syntéza 3 úrovní vyšetření:

- Klinické (věk nástupu onemocnění, distribuce postižení, charakter progresu, znaky dědičnosti, EMG, CK)
- Histopatologické vyšetření svalové biopsie (orientace směrem k dg. progresivní svalové dystrofie, vyšetření exprese proteinů svalové tkáně imunohistochemicky, imunofluorescenčně či Western blottingem za účelem nasměrování racionální mutační analýzy)
- Molekulárně genetické vyšetření (potvrzení dg. specifické formy svalové dystrofie demonstrací mutace v zodpovědném genu)

Dystrophin Associated Proteins and their Involvement in Muscular Dystrophy

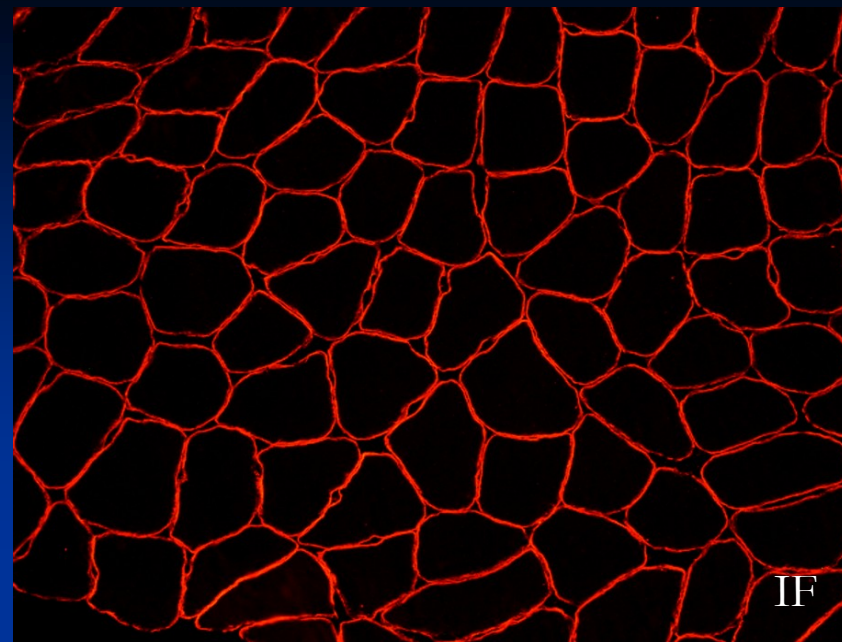
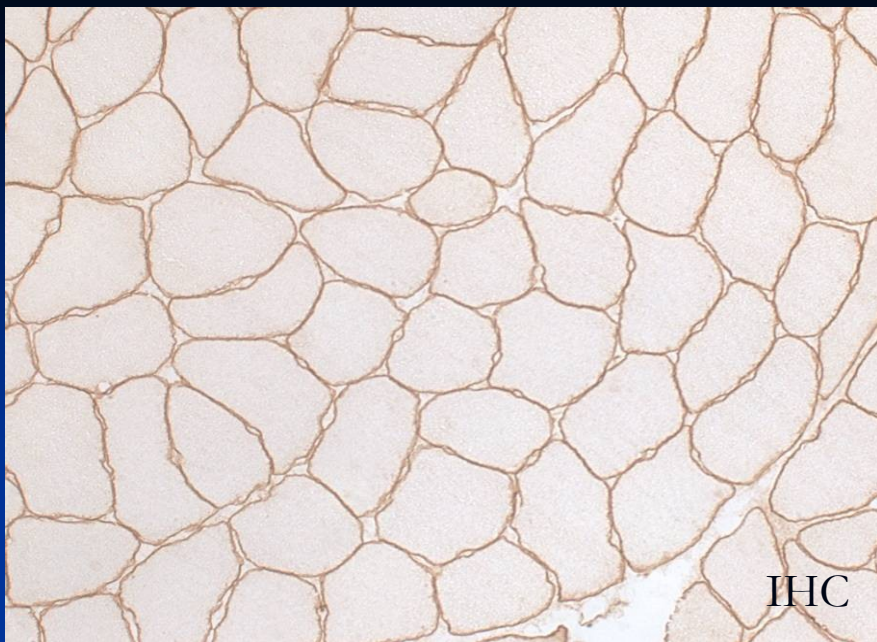

A schematic diagram illustrating the arrangement of dystrophin, dystrophin associated proteins and their link to different muscular dystrophies.

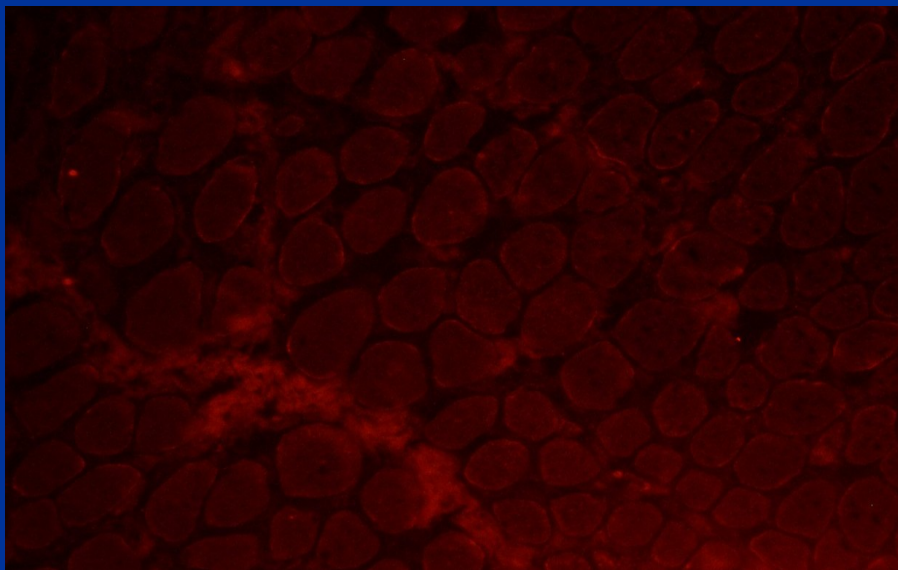
Imunohistochemické resp. imunofluorescenční metody a Western blotting:

- Průkaz exprese proteinů svalové tkáně, které se uplatňují v etiopatogenezi svalových dystrofií, pomocí specifických protilátek v řezu (imunohistochemicky či imunofluorescenčně) a na homogenátu svalové tkáně (Western blotting)
- Imunofenotypizace zánětlivého infiltrátu účinná v diferenciální diagnostice inflamatorních myopatií
- CD4, CD20, CD8, CD68

Označení protilátky	Detegovaný protein	Onemocnění asociovaná s abnormální expresí proteinu
NCL-CALP-11B3	Calpain 3	Primární deficit: LGMD2A Sekundární deficit: LGMD2B, LGMD2J
NCL-CALP-12A2	Calpain 3	” ” ”
NCL-DYS1	Centrální doména dystrofinu	DMD, BMD, přenašečky DMD/BMD
NCL-DYS2	C – doména dystrofinu	” ” ”
NCL-DYS3	N – doména dystrofinu	” ” ”
NCL-SPEC1	Beta řetězec spektrinu	Vnitřní kontrola integrity sarkolematické membrány
NCL-DRP1	C – doména utrofinu	Overexprese utrofinu u dystrofinopatií
NCL-DRP2	N – doména utrofinu	” ” ”
NCL-a-DG	Alfa-dystroglykan	Sekundární deficit exprese u alfa-dystroglykanopatií: LGMD2I, MDC1C, MDC1D, FCMD, MEB, WWS
NCL-b-DG	Beta-dystroglykan	Sekundární deficit u MDC1B
NCL-a-SARC	Alfa-sarkoglykan	LGMD2D
NCL-b-SARC	Beta- sarkoglykan	LGMD2E
NCL-c-SARC	Gama- sarkoglykan	LGMD2C
NCL-g-SARC	Delta- sarkoglykan	LGMD2F
NCL-emerin	Emerin	EDMD
NCL-merosin	α_2 řetězec merosinu	Primární deficit: MDC1A Sekundární deficit: LGMD2I, MDC1C, MEB, WWS
NCL-Hamlet	Dysferlin	Primární deficit: LGMD2B Sekundární deficit: LGMD2A, LGMD1C, u dystrofinopatií a sarkoglykanopatií
NCL-Hamlet-2	Dysferlin	” ” ”



Imunohistochemický (IHC) a imunofluorescenční (IF) průkaz exprese dystrofinu v sarkolematické lokalizaci.



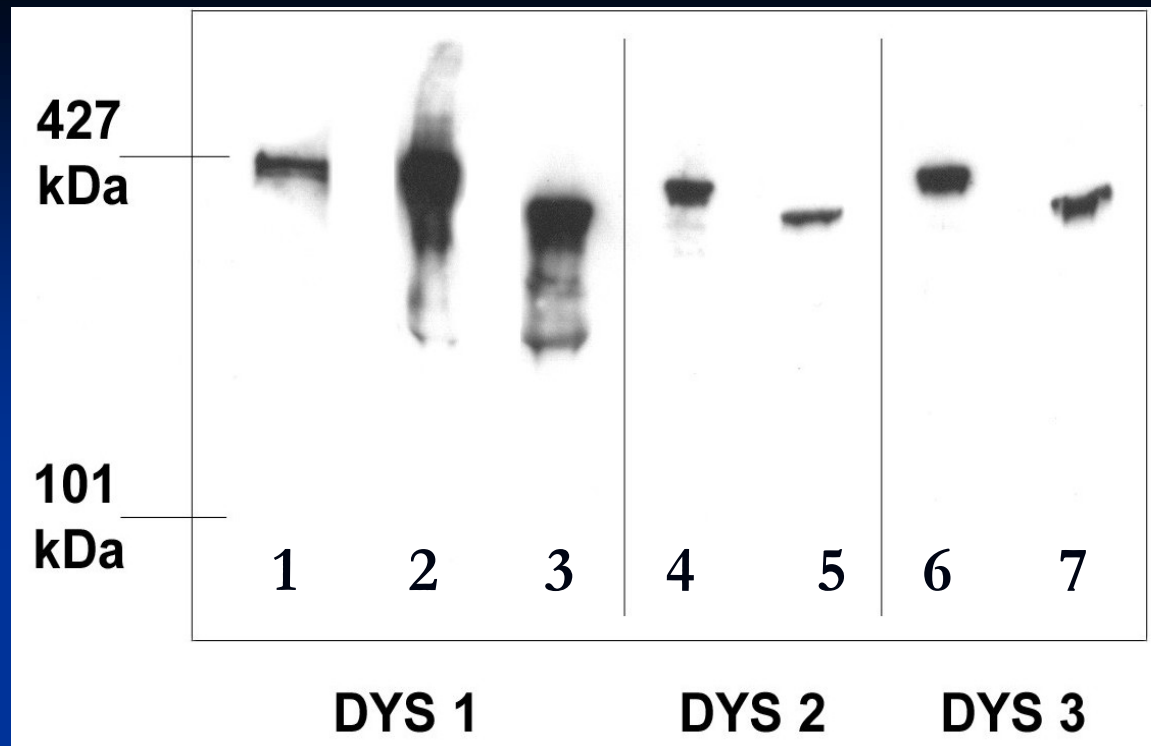
Imunofluorescenční průkaz absence dystrofinu v sarkolematické lokalizaci u Duchenneovy svalové dystrofie

Western blotting:

A. Průkaz exprese centrální, karboxyterminální a aminoterminální domény dystrofinu:

Sloupce 1,2,4,6 – normální kontroly

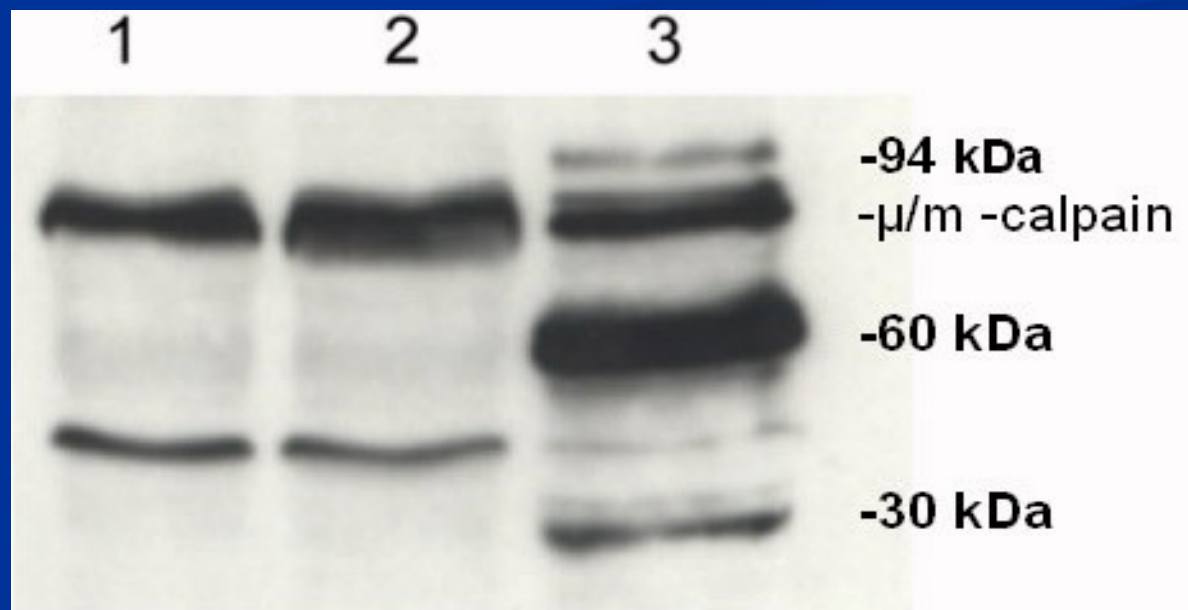
Sloupce 3,5,7 – zkrácený protein, náleží vysoce susp. z Beckerovy svalové dystrofie



B. Průkaz exprese calpainu 3 nescifickou protilátkou NCL-CALP-11B3:

Sloupce 1,2 – absence calpainu 3 na 94kD, náleží vysoce susp. z LGMD2A

Sloupec 3 – normální exprese calpainu 3 na 94 kD



Svalové dystrofie:

- Dystrofinopatie
- Pletencové svalové dystrofie (limb-girdle muscular dystrophies; LGMDs)
- Emery-Dreifussova svalová dystrofie
- Facioskapulohumerální svalové dystrofie
- Kongenitální svalové dystrofie
- Okulofaryngeální svalová dystrofie
- Distální myopatie
- Bethlemova myopatie
- Barthův syndrom

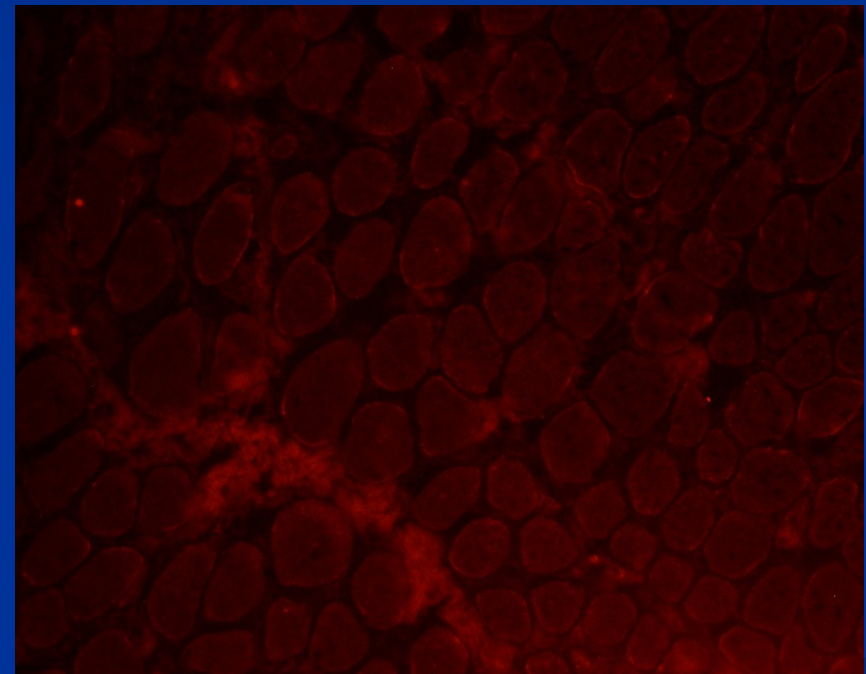
Známky myogenní léze ve svalové biopsii

- Regresivní změny svalových vláken až po nekrózu
- Regenerace (bazofilní cytoplazma, vezikulární jádra s prominujícími jadérky)
- Flokulace (regresivně změněná svalová vlákna atakována invadujícími fagocytujícími histiocyty)
- Štěpení svalových vláken (svalové dystrofie, chronicky probíhající neurogenní léze)
- Vnitřní jádra (chronická myotonická dystrofie (ve více než 60 % svalových vláken), centronukleární myopatie, chronické neurogenní i myogenní procesy)
- Shluky pyknotických jader – tzv. nuclear clumps: myotonická dystrofie, typ II (DMII, PROMM), chronická denervace bez reinervace, chronická neléčená myastenia gravis
- Myopatické seskupování (v.s. v důsledku neadekvátní regenerace a štěpení – imituje neurogenní lézi)

Dystrofinopatie: soubor klinických syndromů podmíněných mutacemi v genu pro dystrofin, který je lokalizován na chromozomu X (Xp21.2).

Duchenneova svalová dystrofie (DMD)

- Mutace v dystrofinovém genu narušující integritu čtecího rámce
- Manifestace ve 3-5 letech, ztráta samostatné lokomoce v 9-11 letech, smrt v důsledku respiračního selhání nejpozději ve 3. dekádě života
- Svalová biopsie: obraz myogenní léze, absence dystrofinu sarkolematicky při imunohistochemickém či imunofluorescečním průkazu



IF, dystrofin

Beckerova svalová dystrofie (BMD)

- Mutace v dystrofinovém genu nenarušující integritu čtecího rámce (zkrácený protein) – BMD je mírnější alelickou variantou DMD
- Svalová biopsie: kvantitativně i kvalitativně méně vyjádřené známky myogenní léze ve srovnání s DMD, dystrofin sarkolematicky na většině svalových vláken, diagnostický je průkaz zkráceného proteinu Western blottingem

Přenašečky DMD/BMD

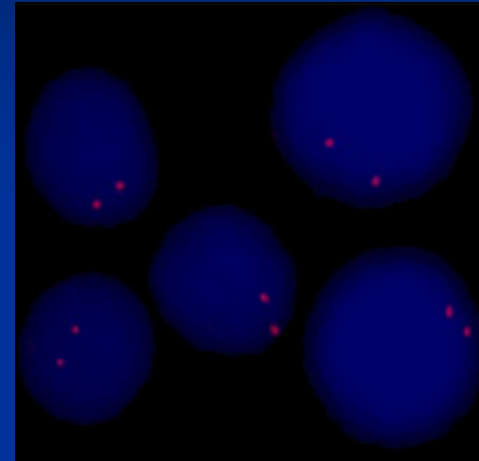
- Symptomatické (velmi často klinicky simulující LGMD)
- Asymptomatické
- Svalová biopsie: normální nález až výrazná myogenní léze, normální exprese dystrofinu nevylučuje dg. přenašečství DMD/BMD

X-vázaná dilatační kardiomyopatie (XRDKMP)

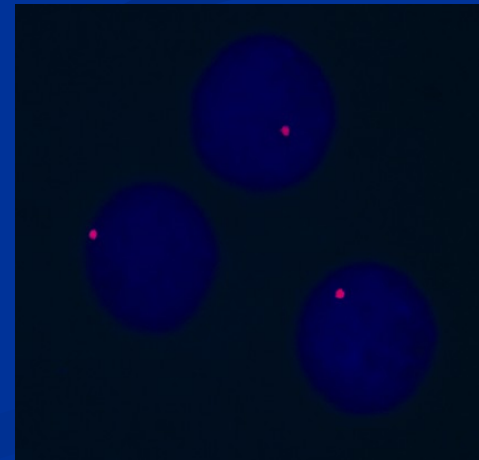
- Progresivní dilatační kardiomyopatie podmíněná mutacemi v promotoru pro svalovou izoformu dystrofinu nebo v 1. exonu a intronu; v kosterním svalu se exprimují 2 izoformy o velikosti 427 kDa normálně exprimované v CNS, tyto však nejsou exprimované v kardiomyocytech

Syndrom myalgií, krampů a myoglobinurie (hraniční, nejmírnější případy BMD)

- Molekulárně genetická verifikace výše uvedených nozologických jednotek.



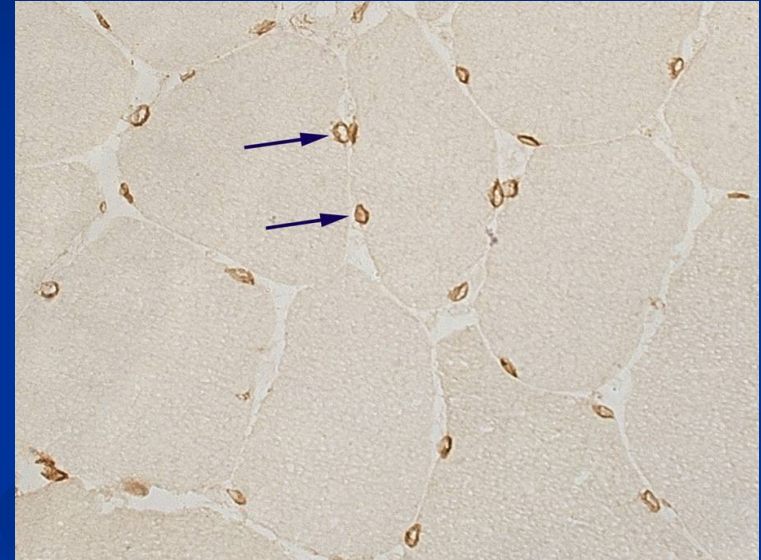
FISH-norma



FISH-přenašečka

Emery-Dreifussova svalová dystrofie

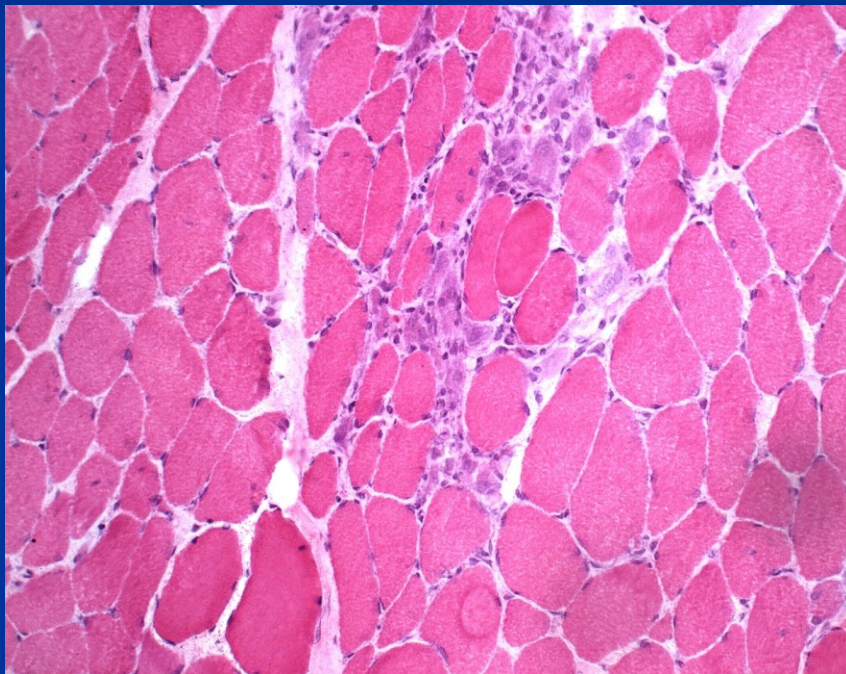
- Svalové kontraktury
 - Lehká progresivní myopatie predilekčně v humeroperoneální lokalizaci
 - Závažné poruchy srdečního rytmu
 - Znamky mírné myogenní léze ve svalové biopsii
- X-EDMD (Xq28): mutace v genu kódujícím jaderný membránový protein emerin (dg. přínosný imunohistochemický či imunofluorescenční průkaz deficientní exprese emerinu)
- AD (resp. AR)-EDMD (11q11-23): mutace v LMNA genu kódujícím lamin A a C (imunohistochemie není pro dg. přínosná, nutná mutační analýza)



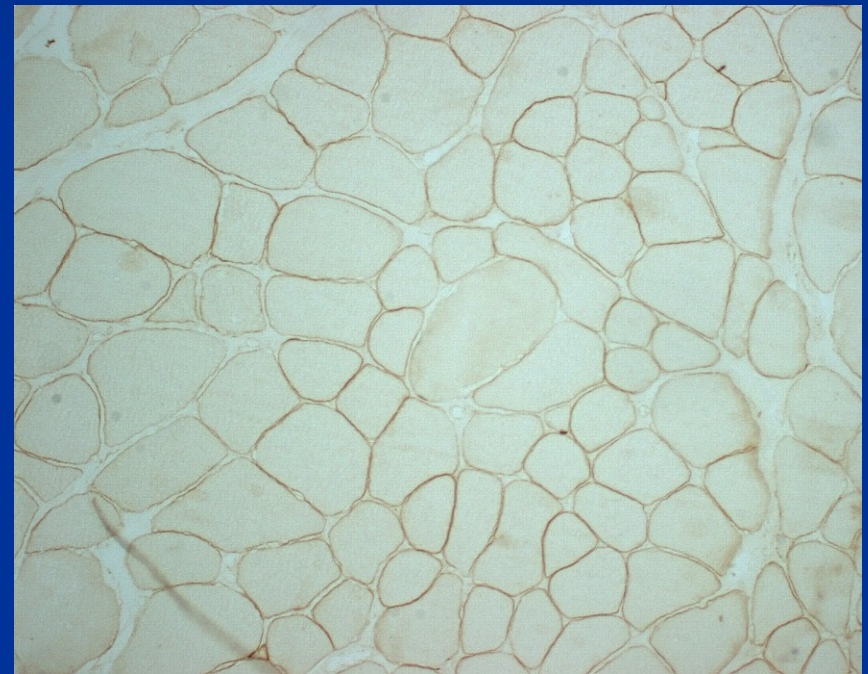IHC, normální exprese emerinu na jaderné membráně

Kongenitální svalové dystrofie

- Genotypicky i fenotypicky heterogenní AR dědičná onemocnění klinicky se manifestující v době narození či v prvních 6 měsících života svalovou hypotonií, slabostí a výskytem svalových kontraktur; u některých typů asociace se strukturálními lézemi CNS a retiny
- Dosud popsáno a definováno 12 forem AR dědičných CMD
- Asi 40 % CMD představuje merosin deficientní forma (MDC1A) podmíněná mutacemi v LAMA2 genu, který kóduje $\alpha 2$ řetězec merosinu.
- Do skupiny α -dystroglykanopatií patří CMD podmíněné mutacemi v genech které kódují glykosyltransferázy α -dystroglykanu (FCMD, MDC1C, MEB, WWS, MDC1D)
- Imunohistochemické resp. imunofluorescenční vyšetření exprese merosinu a α -dystroglykanu zásadní v dif. dg. CMD
- Svalová biopsie: obraz myogenní léze, často degenerace, regenerace i rysy imitující inflamatorní myopatii



H&E: CMD – myogenní léze s rozsáhlou regenerací svalových vláken



IHC: CMD - sekundární deficit exprese merosinu sarkolematicky na membránách některých svalových vláken

CMD definované molekulárně geneticky

Označení typu CMD	Označení genu	Genový lokus	Alterovaný protein
MDC1A	LAMA2	6q22-23	α_2 řetězec lamininu-2
CMD s mutací ITGA7	ITGA7	12q13	α_7 integrin
UCMD	COL6A1/2**	21q22.3	α_1 a α_2 řetězec kolagenu VI
UCMD	COL6A3**	2q37	α_3 řetězec kolagenu VI
FCMD	FCMD	9q31-33	Fukutin
MDC1C	FKRP	19q13.3	FKRP
MEB	POMGnT1	1p32-34	O-mannoside N-acetylglucosaminyl-transferáza
WWS	POMT1	9q34.1	O-manosyltransferáza 1
RSMD1	SEPN1	1p35-36	Selenoprotein N
MDC1B	?	1q42	?
MDC1D	LARGE	22q12.3-q13.1	Glykosyltransferáza α -dystroglykanu
CMD*	PLECTIN	8q24.3	Plectin

*kongenitální svalová dystrofie s familiární epidermolysis bullosa

**recesivně i dominantně dědičné

Facioskapulohumerální svalová dystrofie

- AD dědičné onemocnění podmíněné delecí v tandemovém repeatu telomerické oblasti 4q35
- DNA oblasti 4q35 obsahuje u zdravého člověka 10-100 3,5 kb tandemových repeatů KpnI DNA (D4Z4)
- FSH – počet repeatů <10 , vždy >0 ; mechanismus vzniku FSH nejasný, předpokládá se transkripční dysregulace a alterace sousedních genů
- Pomalá kraniokaudální progrese, postižení mimického svalstva, asymetrické postižení s primárními příznaky na dominantní končetině, nástup klinických příznaků v pozdním dětství či adolescenci
- Potvrzení dg. molekulárně genetické, svalová biopsie s nespecifickým nálezem myogenní léze i průkazem angulárně atrofických svalových vláken

Okulofaryngeální svalová dystrofie

- AD i AR dědičné onemocnění podmíněné expanzí trinukleotidů GCG v genech PABN1 a PABN2 (14q11.2-q13; polyadenylát vážící protein)
- Postižení extraokulárních a faryngeálních svalů (ptóza, dysfagie, dysartrie), resp. dalších obličejových svalů, pletencových a vzácně i distálních svalů; manifestace ve 4.-6. dekádě
- Ve svalové biopsii známky myogenní léze a často lemované vakuoly

Bethlemova myopatie

- AD dědičná, mutace v genech kódujících jednotlivé podjednotky kolagenu VI (21q22.3 (COL6A1, COL6A2) a 2q37 (COL6A3))
- Myopatie mírného stupně, pletencová slabost počínající v dětství, následuje období dlouhé stabilizace klinického obrazu a výraznější progresy v dospělosti, flekční kontraktury prstů, loktů a kotníků (dif. dg. EDMD – postižení srdce u Bethlemovy myopatie velmi vzácné)
- Svalová biopsie s nescifickými známkami myogenní léze

Barthův syndrom (X-vázaná dilatační kardiomyopatie; Xq28)

- Mutace postihují tzv. G4.5 gen obsahující 11 exonů, diferentními sestřihy vzniká 10 izoforem proteinů taffazinů (acyltransferázy uplatňující se v syntéze fosfolipidů)
- Mírná myopatie kosterního svalstva, kardiomyopatie, malý vzrůst a neutropenie, projevy již v kojeneckém věku (smrt v důsledku sepse a srdečního selhání)
- Přenašečky asymptomatické (X chromosom nesoucí mutaci obvykle selektivně inaktivován)
- Svalová biopsie se známkami minimální myogenní léze (predominance vláken typu I)

Distální myopatie

- Geneticky heterogenní skupina primárních svalových onemocnění postihujících ruce a chodidla
- Výskyt sporadický či familiární s typickým geografickým výskytem
- Ve svalové biopsii nescifické známky myogenní léze, zánětlivá celulizace a často lemované vakuoly

Pletencové svalové dystrofie (limb-girdle muscular dystrophies; LGMDs)

- LGMD: geneticky heterogenní progresivní svalové dystrofie postihující převážně pletencové svaly
- vysoce variabilní klinický průběh
- t.č. popsáno a definováno 11 autozomálně recesivně a 7 autozomálně dominantně dědičných forem LGMD
- v evropské populaci nejčastěji se vyskytující AR dědičná LGMD2A
- AD dědičné formy představují pouze asi 10 % všech forem LGMD

Typ dědičnosti	Typ LGMD	Genový lokus	Genový produkt
AD	1A	5q22.3-31.3	Myotilin
	1B	1q11-21	LaminA/C
	1C	3p25	Caveolin 3
	1D	7q	?
	1E	6q23	?
	1F	7q32.1-32.2	?
	1G	4p21	?
AR	2A	15q15.1-21.1	Calpain 3
	2B	2p12-14	Dysferlin
	2C	3q12	γ -sarkoglykan
	2D	17q21	α -sarkoglykan
	2E	4q12	β -sarkoglykan
	2F	5q33-34	δ -sarkoglykan
	2G	17q11-12	Telethonin
	2H	9q31-33	TRIM32
	2I	19q13.3	FKRP*
	2J	2q31	Titin
	2K	9q34.1	POMT1**

* fukutin related protein (FKRP)

** O-mannosyltransferáza 1 (POMT1)

Idiopatické zánětlivé myopatie - myositidy

■ Polymyositida

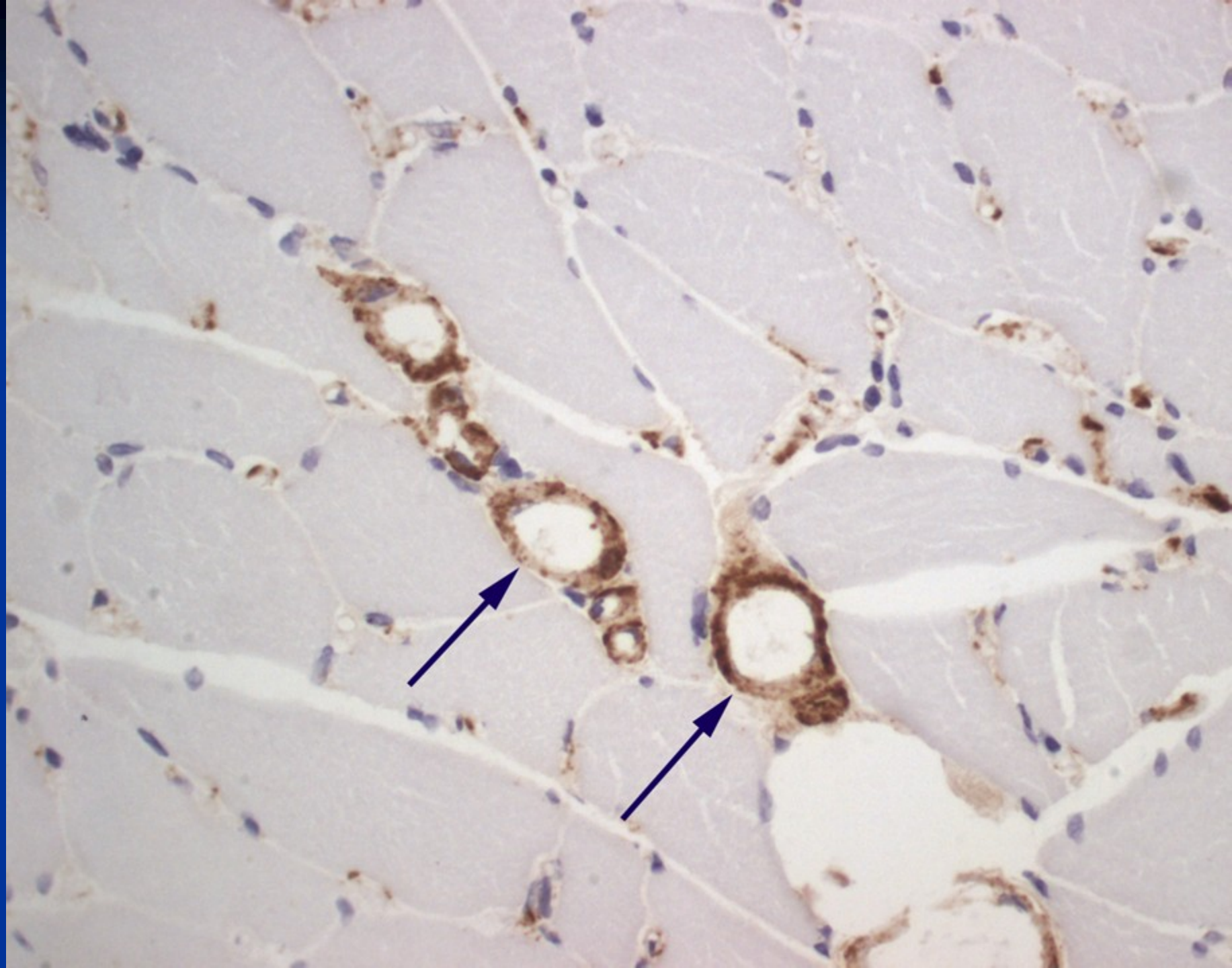
- více u žen, často v asociaci s jinými autoimunními onemocněními (anti-Jo-1 protilátky)
- Endomysiální zánětlivý infiltrát (CD8+, CD4+, CD68+)

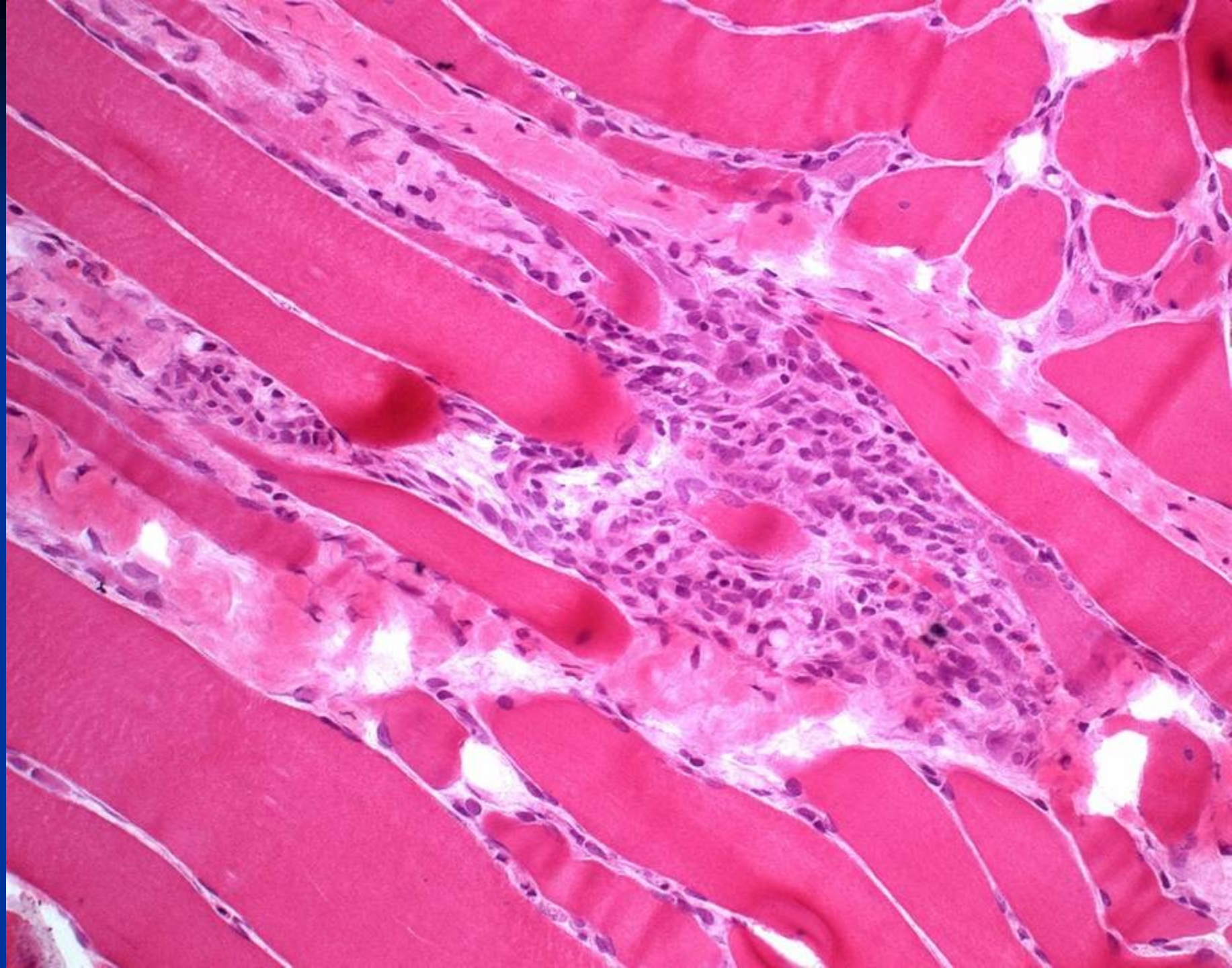
■ Dermatomyositida

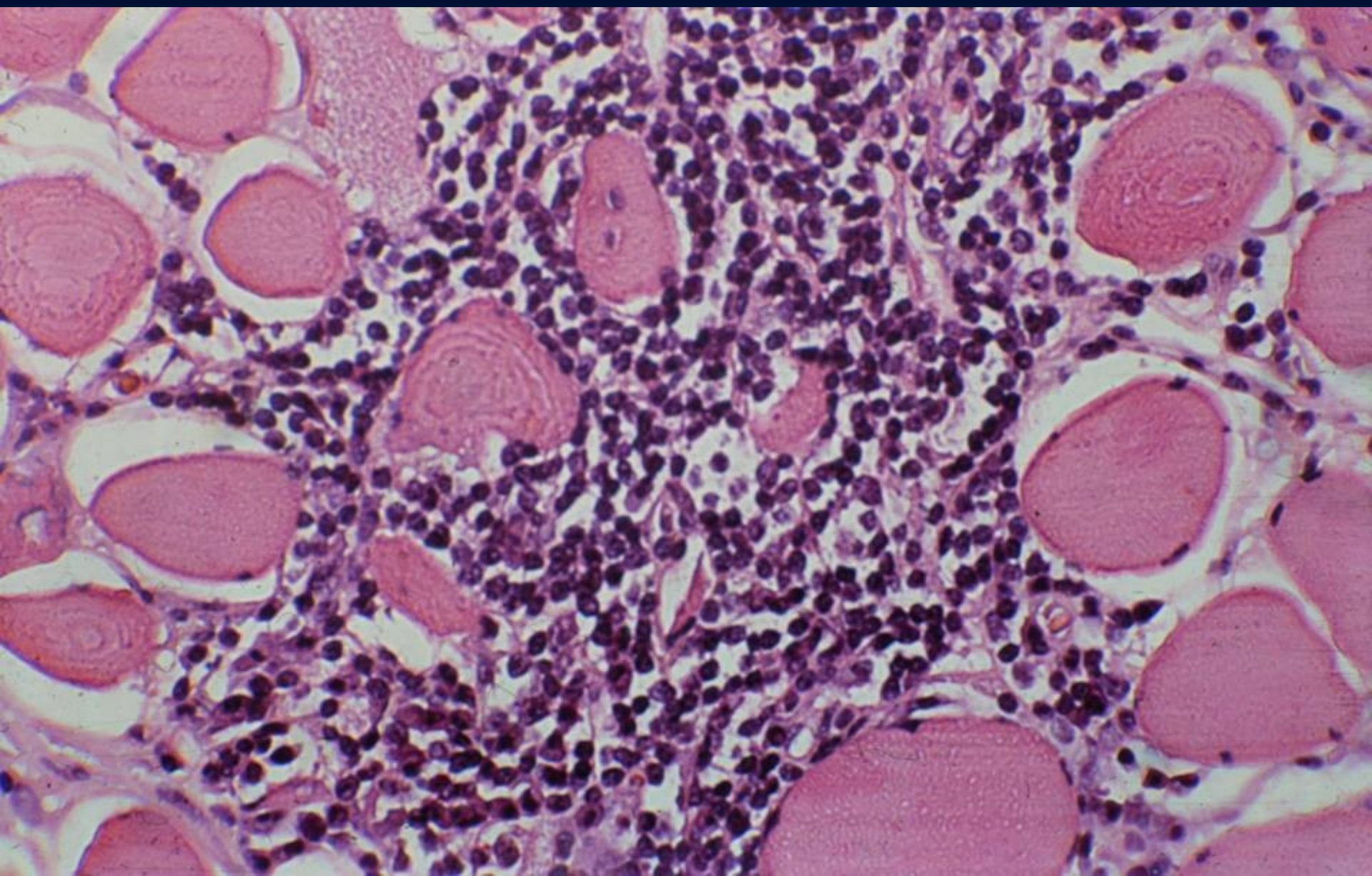
- juvenilní i adultní, více u žen, kožní projevy a myopatie
- Perivaskulární zánětlivý infiltrát, MAC+
- Perifascikulární atrofie

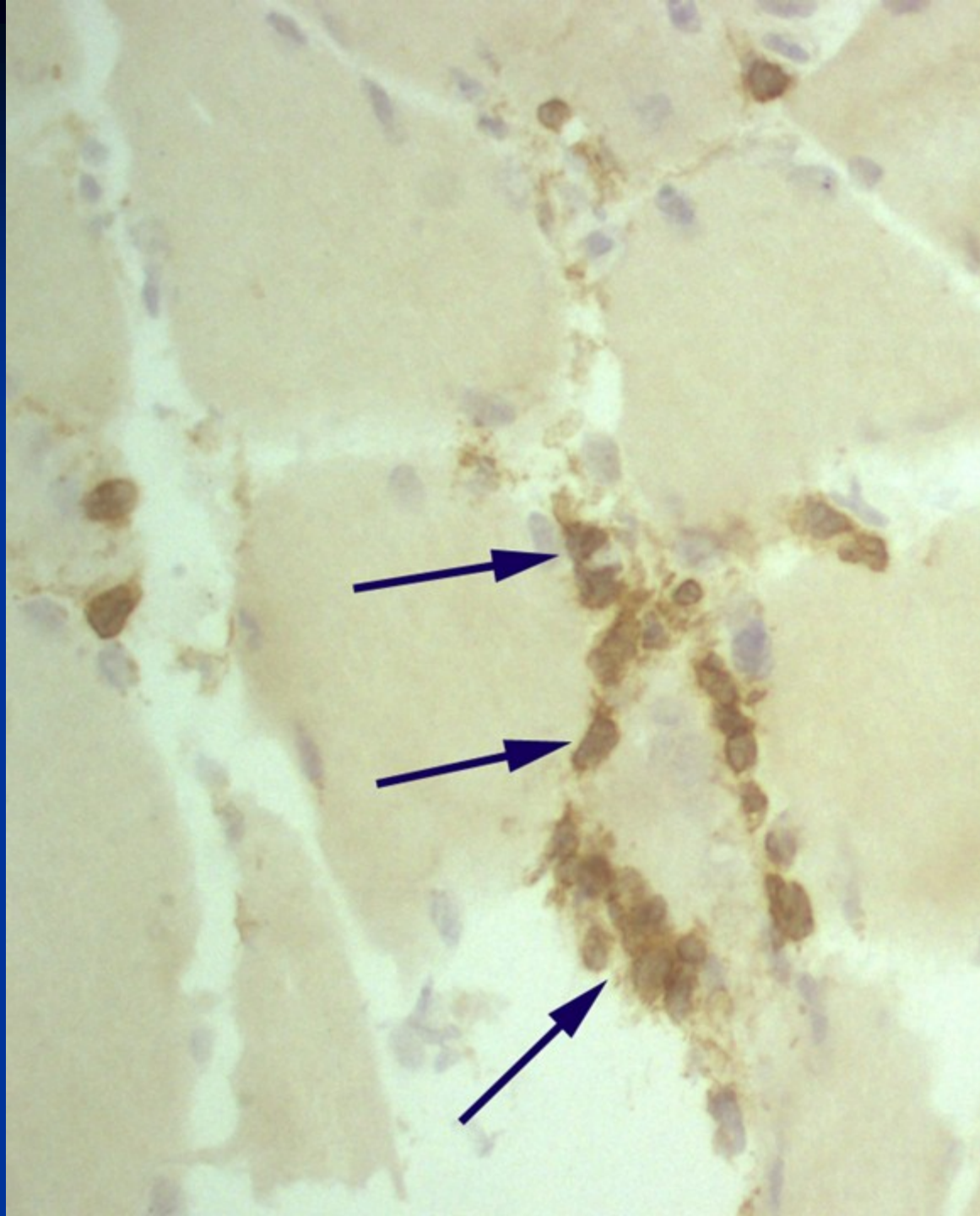
■ Myositida s inkluzními tělísky

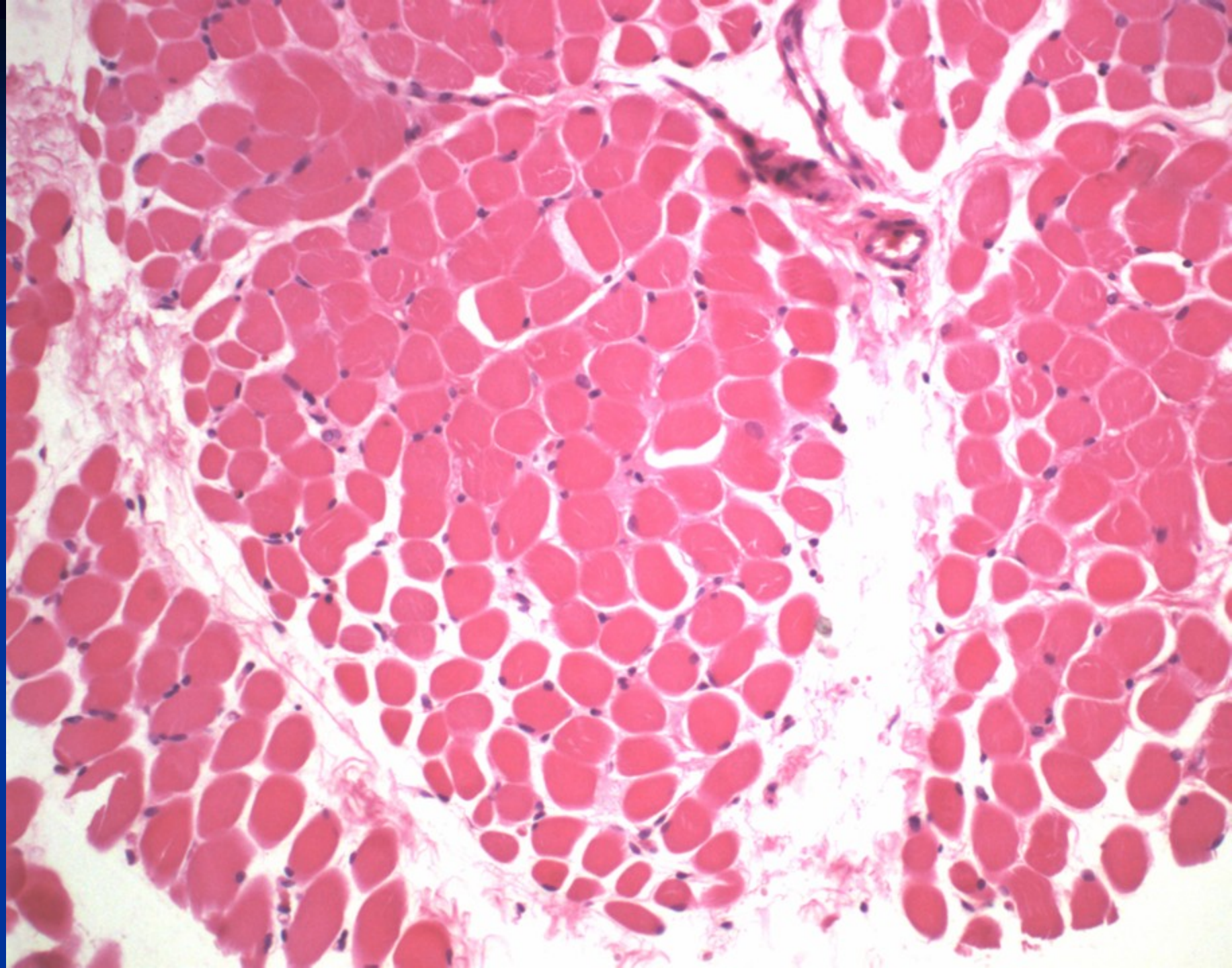
- Sporadická i hereditární
- Rezistentní na imunosupresivní terapii











Myotonie – geneticky podmíněná heterogenní skupina onemocnění vyznačující se zvýšenou excitabilitou svalového vlákna

1. Myotonia congenita (snížená vodivost chloridových iontů v důsledku redukce funkčních chloridových kanálů)

- **Beckerův typ (AR)**
- **Thomsenův typ (AD)**

2. Myotonická dystrofie

- **DM1** (AD; 19q13.3; expanze trinukleotidových repeticí CTG – myotonin proteinkináza)

kongenitální (retardace psychomotorického vývoje, hypotonie), **klasický** (myotonie, svalová slabost, atrofie, katarakta, endokrinopatie), **mírná forma** (katarakta, mírná myopatie)

- **DM2** (AD; 3q21; zinc finger protein)
- **PROMM** (AD; 3q21) – proximální myotonická dystrofie

Maligní hypertermie (hyperpyrexie)

- AD; mutace v genu pro ryanodinový receptor (kanál uvolňující vápník) a jiných genech
- po celkové anestézii s halotanem nebo sukcinylcholinem – hypertermie, hypertonie, svalová nekróza-rhabdomyolýza, myoglobinurie, acidóza, oběhové selhání, DIK, renální selhání – dříve mortalita až 70 % (10 %)
- zvýšená hladina Ca v sarkoplasmě – svalový spasmus – aktivace glykogenolýzy a buněčného metabolismu
- terapie dantrolenem, který snižuje uvolňování kalcia ze SR
- dg. in vitro kontrakčním testem
- asociace s CCD a jinými myopatiemi

