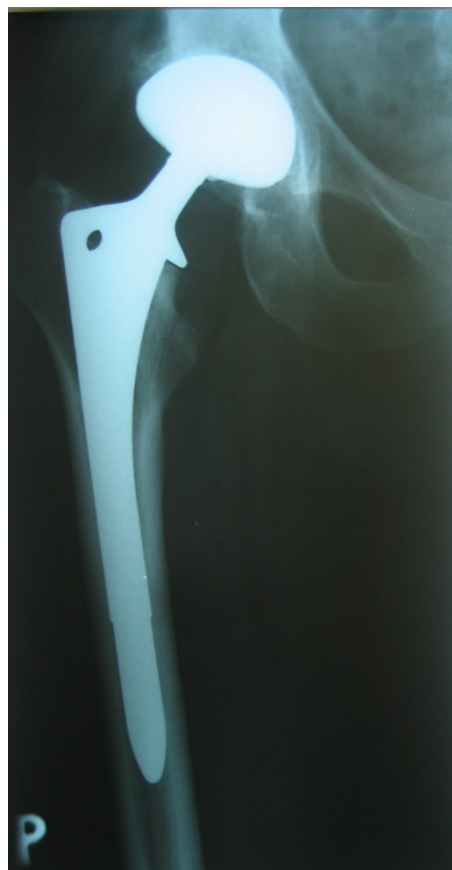
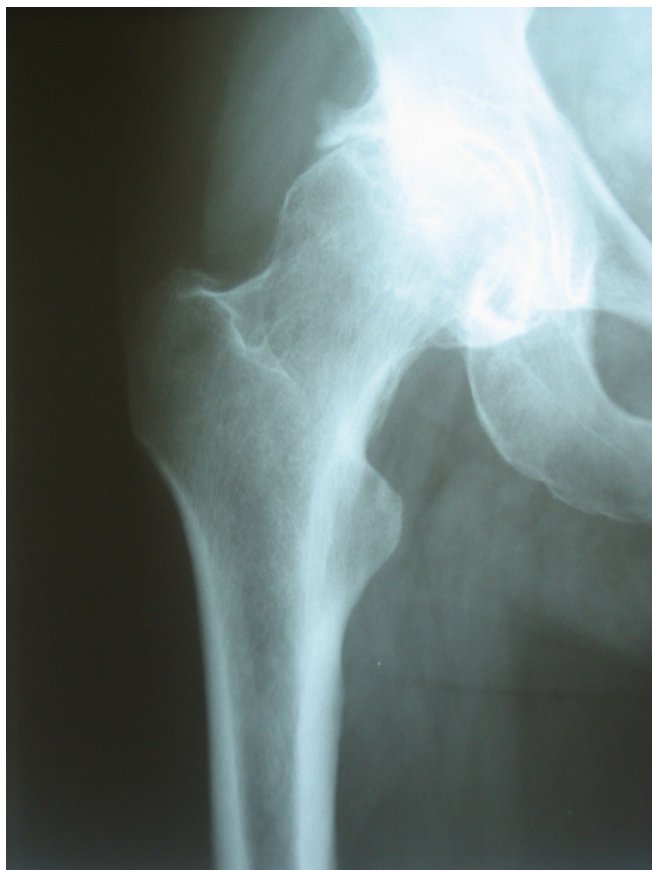
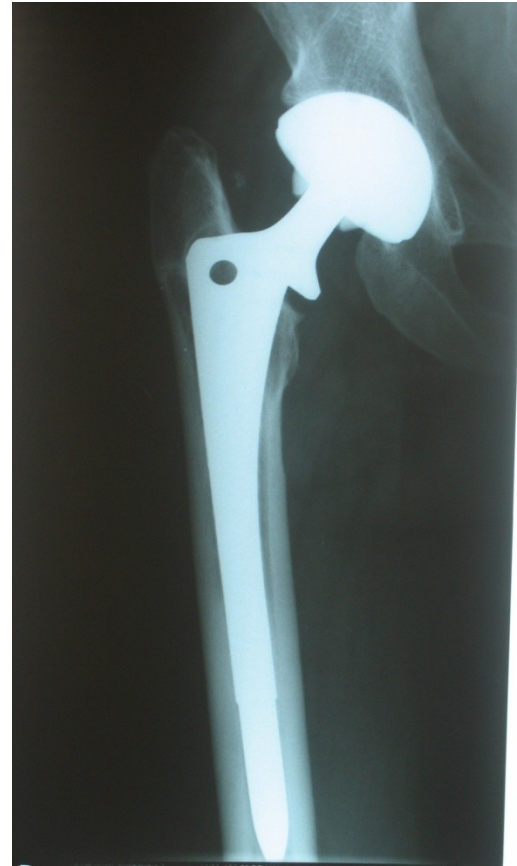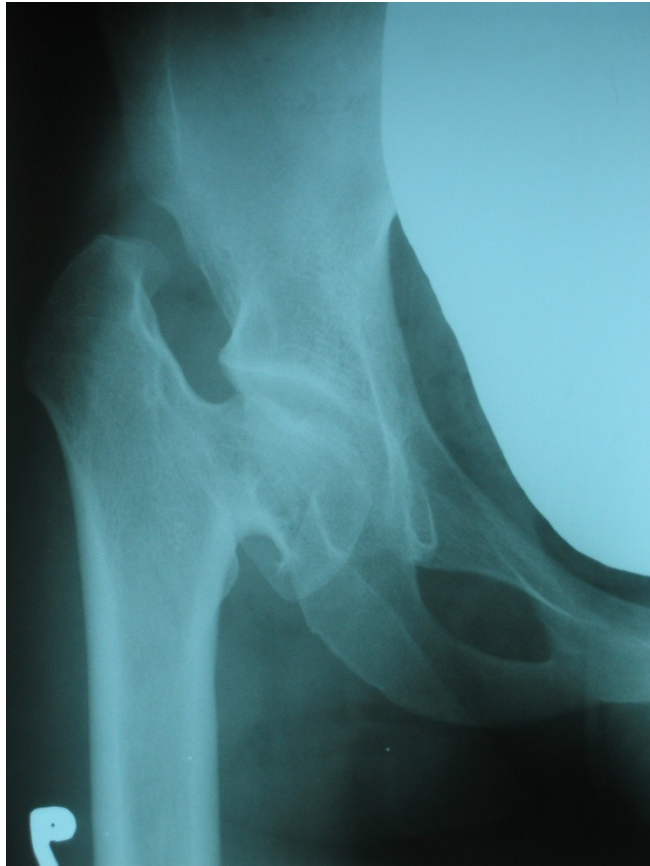Onemocnění dospělé kyčle

Coxarthrosis

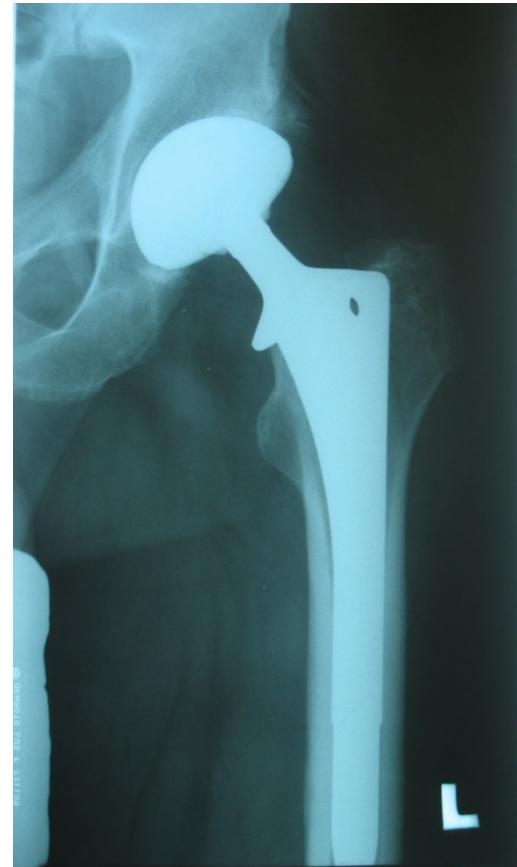
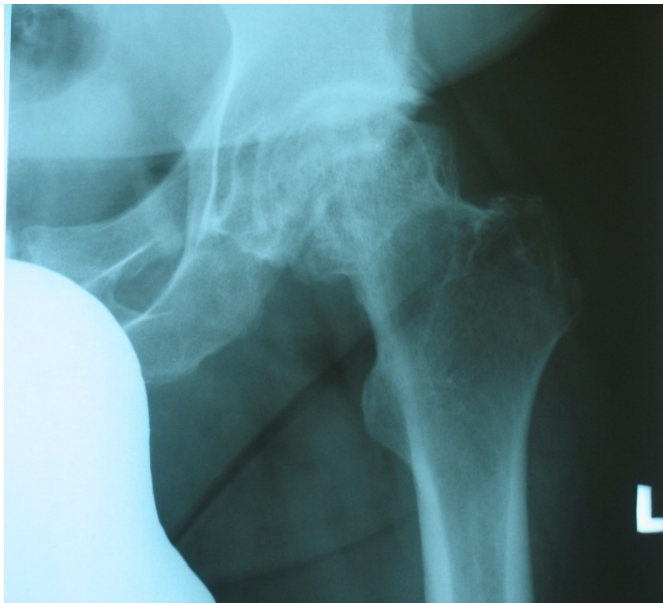
Primární coxarthrosis



Postdysplastická coxarthrosis



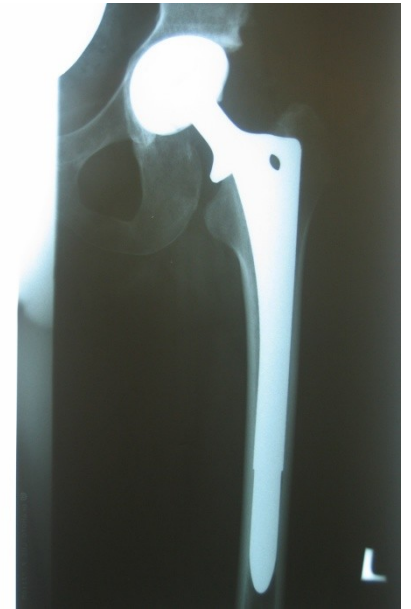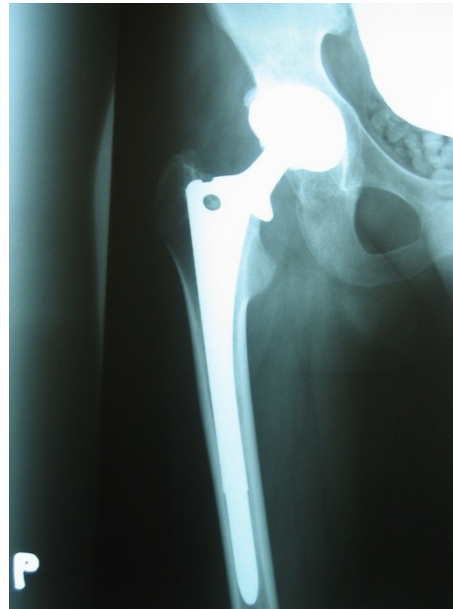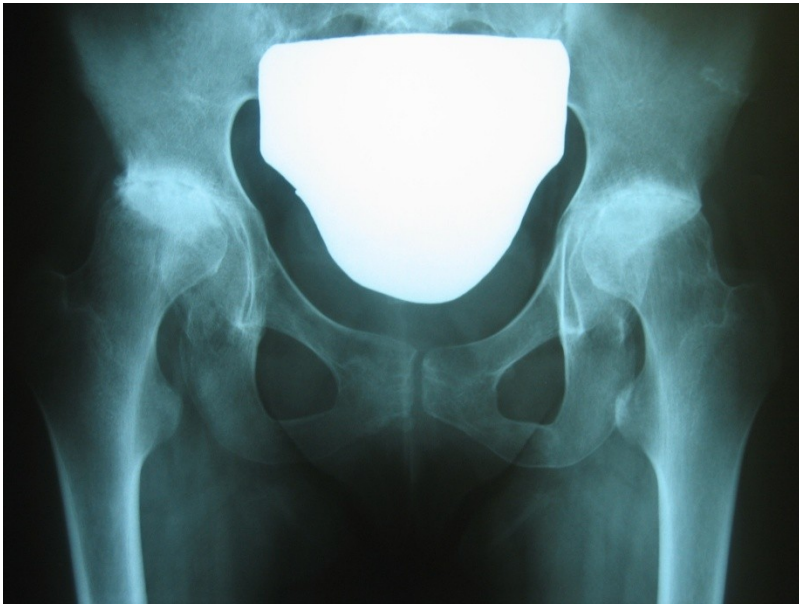
Idiopatická nekróza hlavice



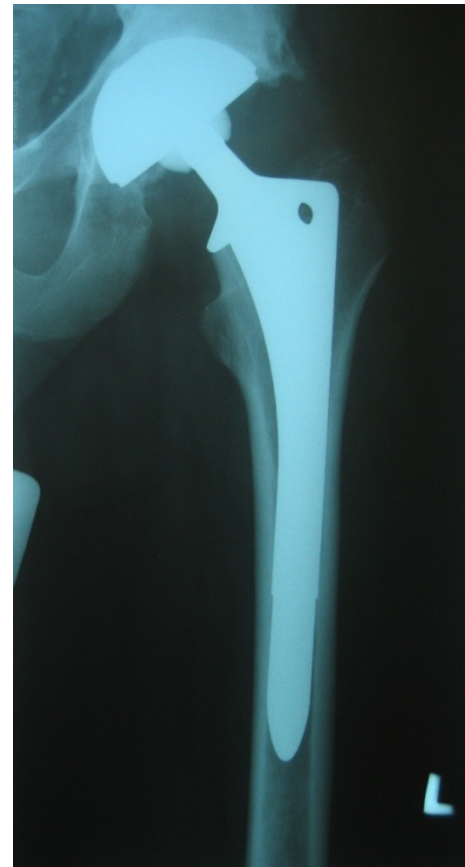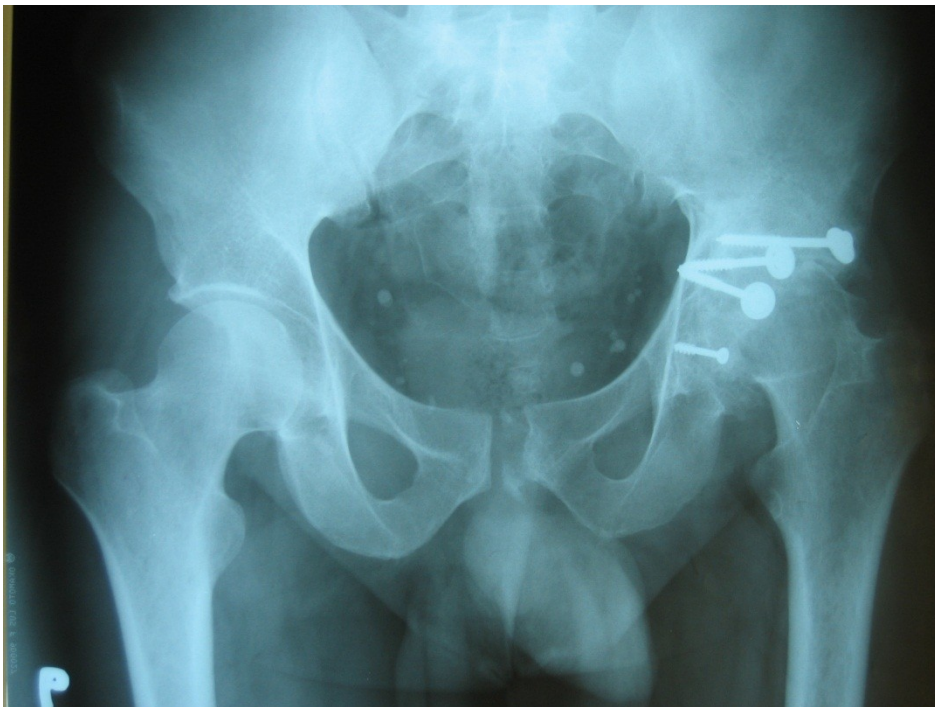Idiopatická nekróza hlavice

- u mladších pacientů možná léčba mikronávrtky s ev.aplikací kmenových buněk
- u starších pak implantace TEP

Rheumatoidní artritida



Posttraumatická coxarthrosa



Chirurgická léčba coxarthrosy

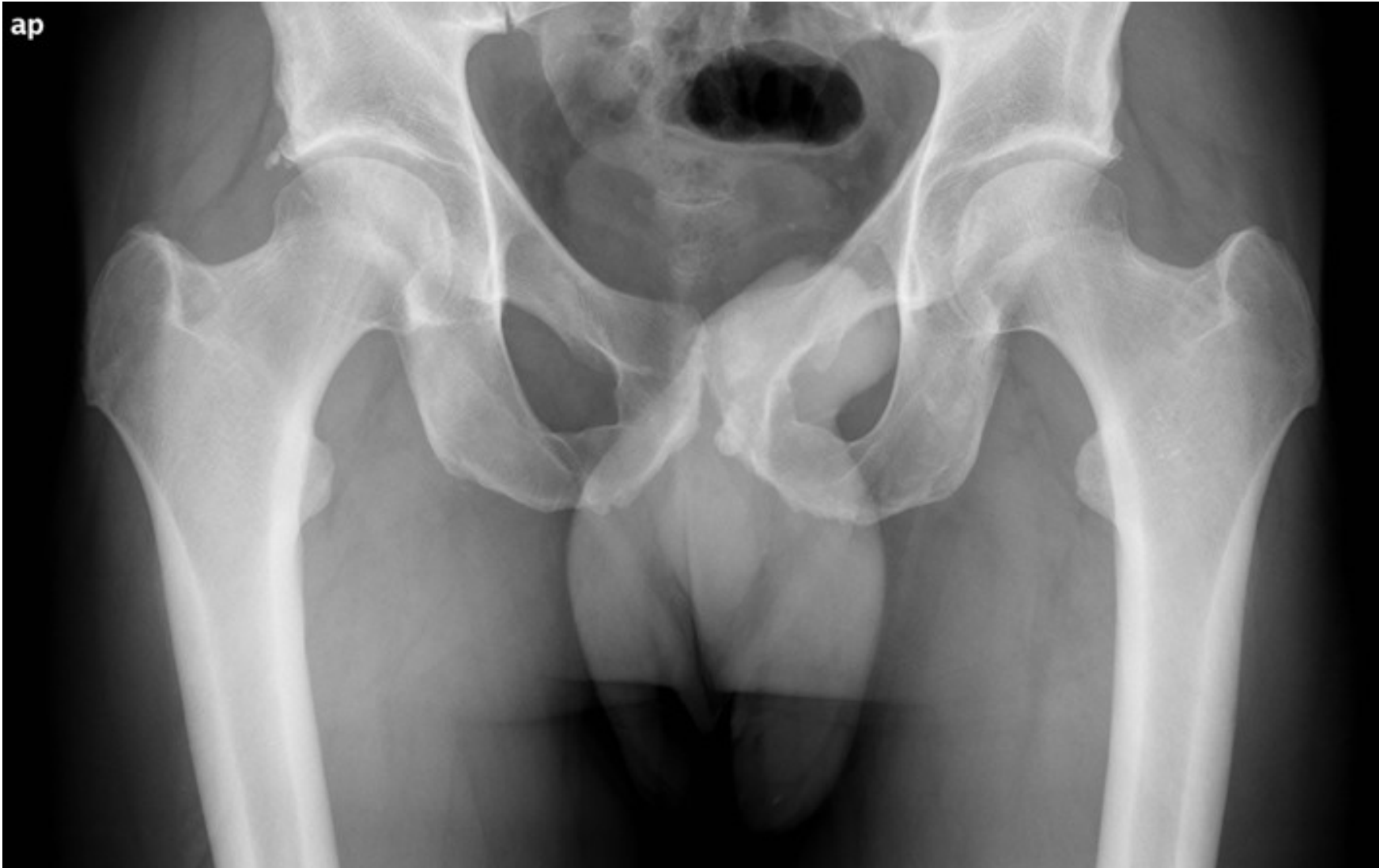- synovektomie,
- ASC debridement, návrtý
- korekční OT valgizační, varizační, flekční extenční,
- Resurfacing,
- totální endoprotéza,
- artrodéza

Impigement syndrom

-CAM léze

-PINCER léze

Impigement syndrom



Impigement syndrom

-Bolestivost při maximální flexi a vnitřní rotaci v kyčelním kloubu

-Th: ASK debridement



