

# Ortopedie hlezenního kloubu a nohy

# Co všechno může bolet v hlezenném kloubu?

- Hlezno: - artróza - degenerativní
- - poúrazová( i myšky kl.)
- - aseptická nekróza talu
- - chondropatie
- - diss. osteochondróza talu
- - synovialitida
- - traumata (fraktury, leze měk. tk.)
- - RA, Dna

# Terapie operační

TEP hlezna

Artrodéza

AS návrtý ,abraze osteofytů,debridement

Transplantace chrupavky

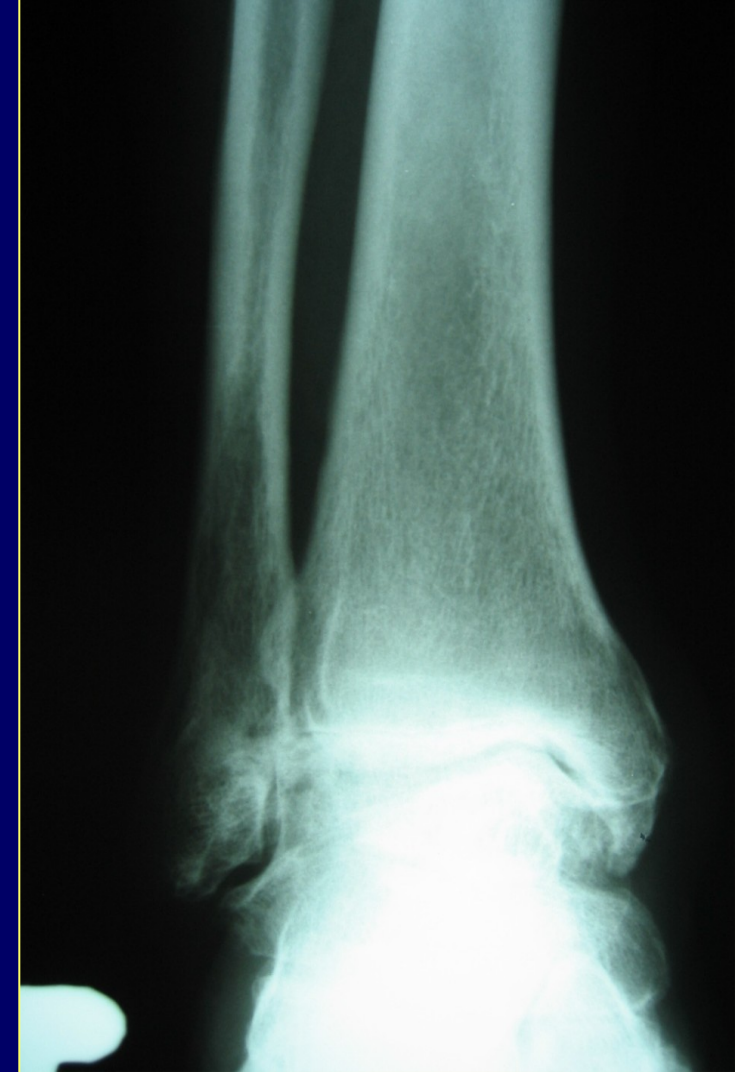
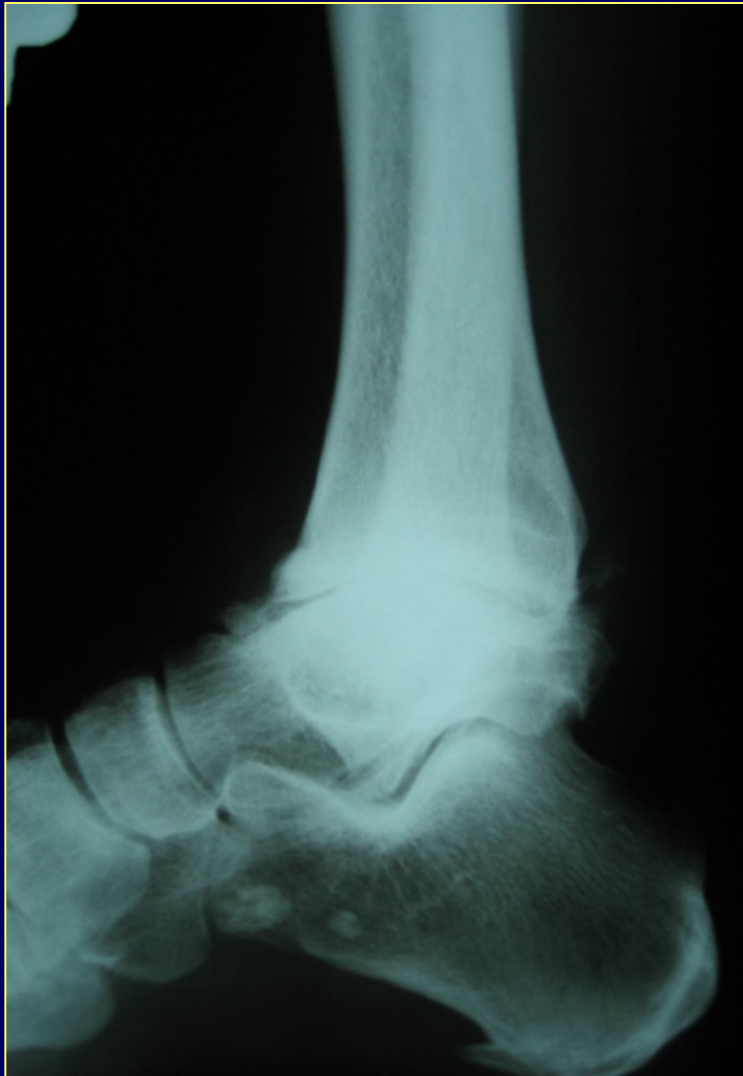m. K.CH. 57 let

Anam.: opak distorze

maximální

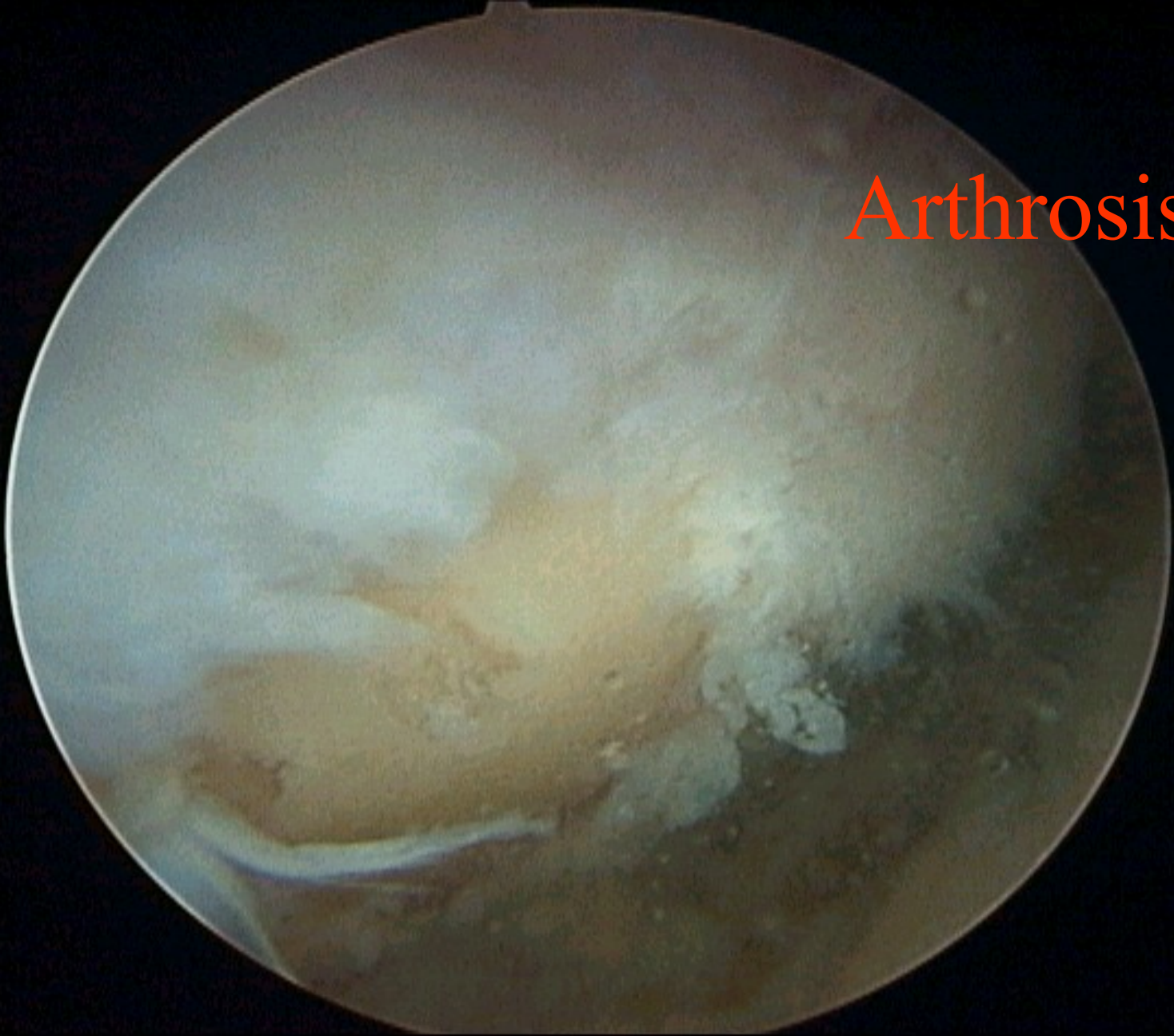potíže

3 roky



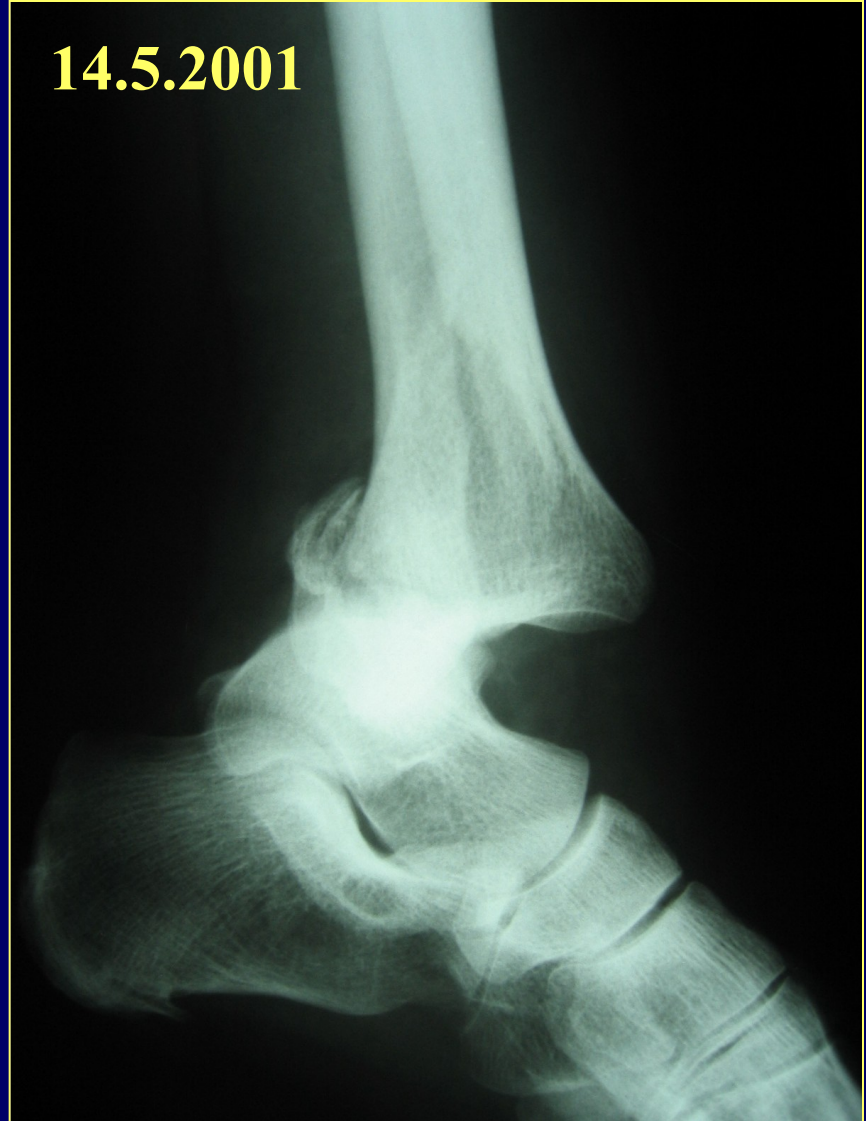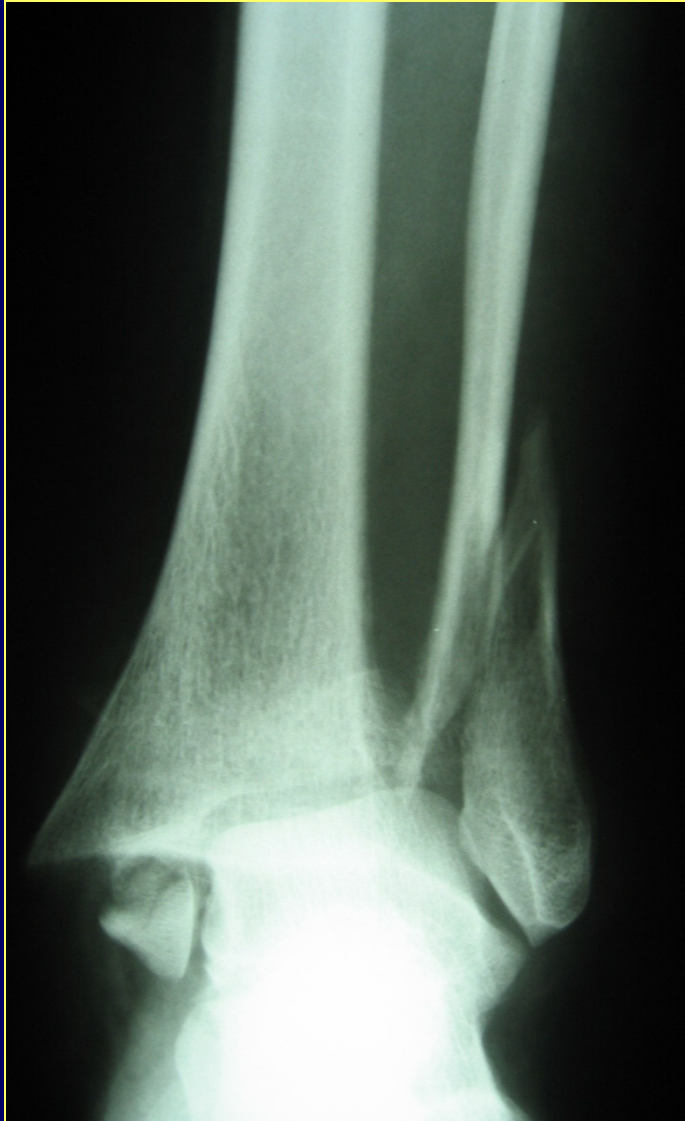Operace: 18.5. 2005  
Hospitalizace: 7 dní

Arthrosis



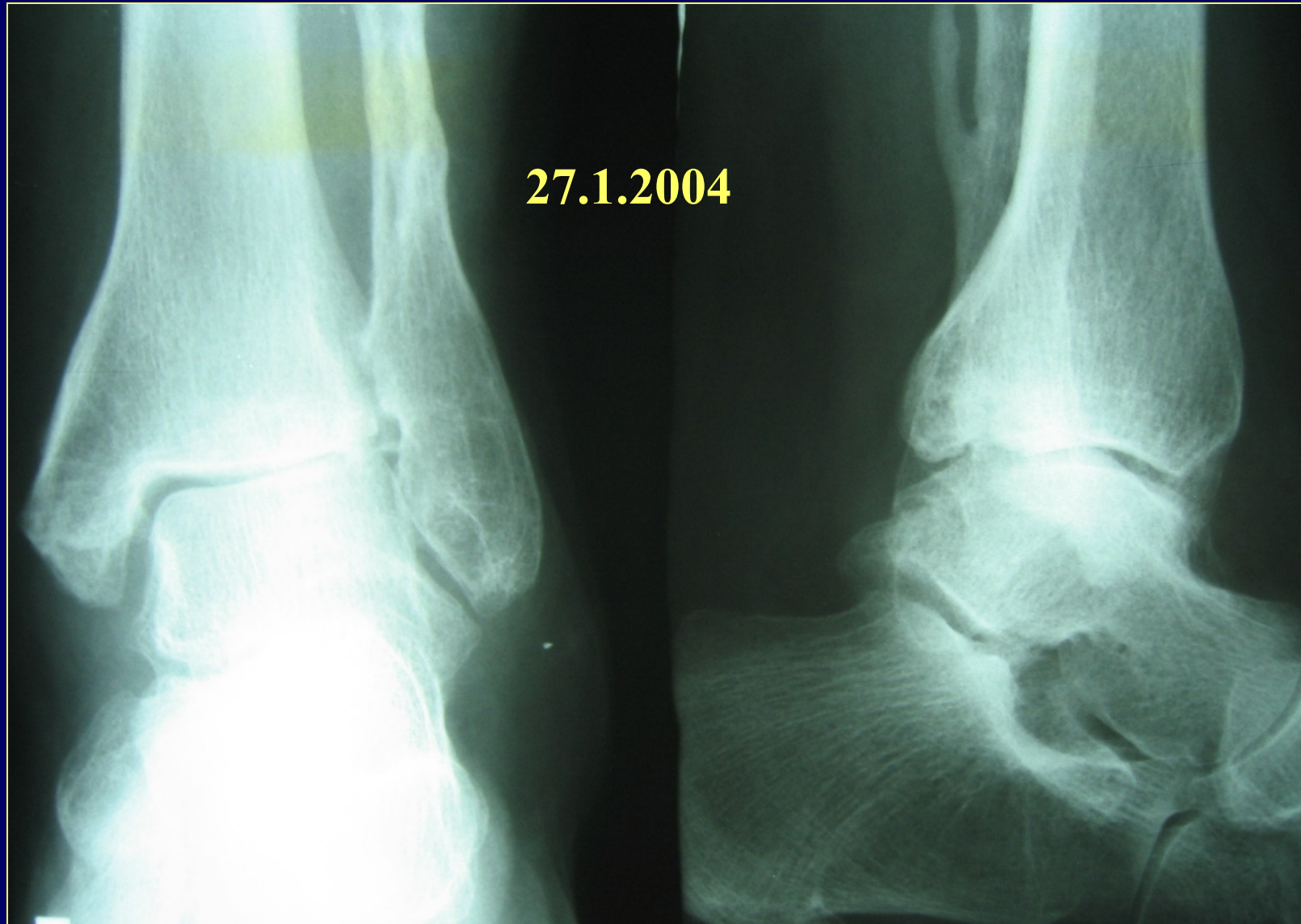
Ž. J.T.61 let

úraz 14.5.2001:  
luxační zlomenina ATC

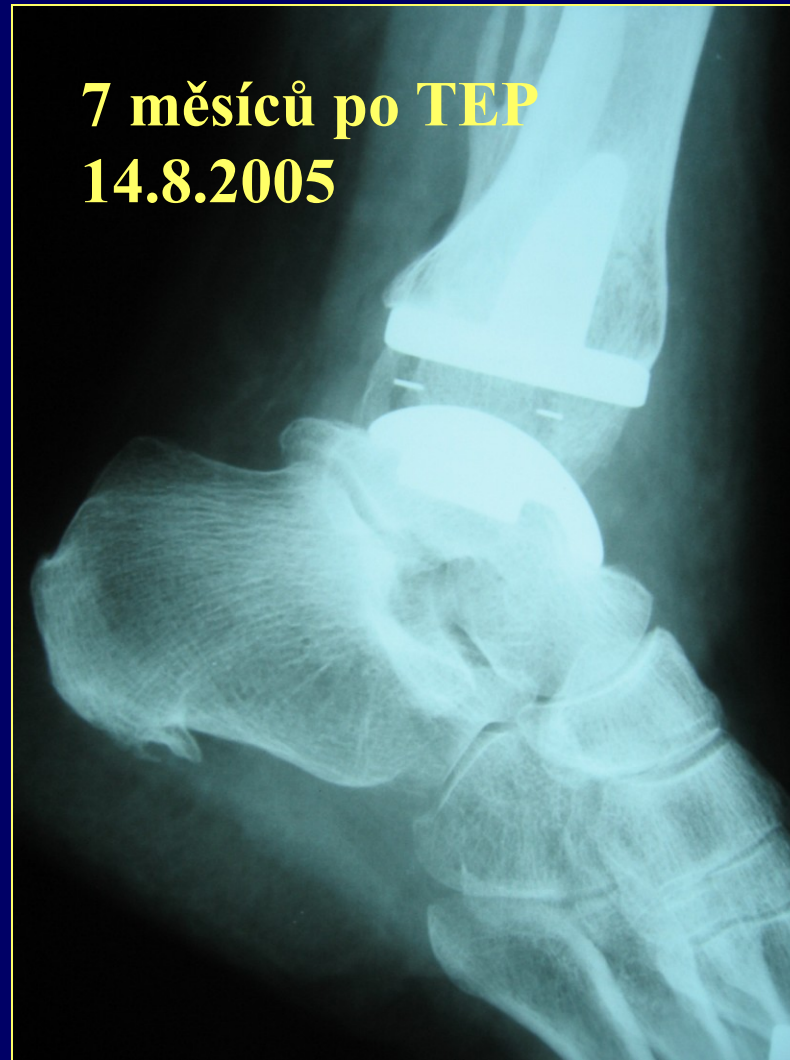
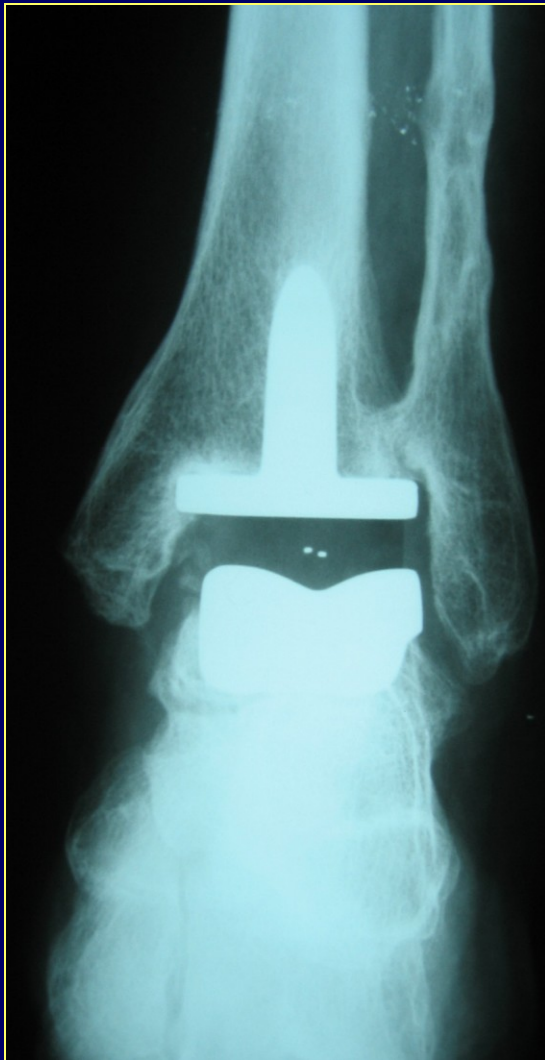
Ž. J.T.61 let

32 měsíců po úrazu, velmi bolestivá  
sekundární artróza, indik. TEP

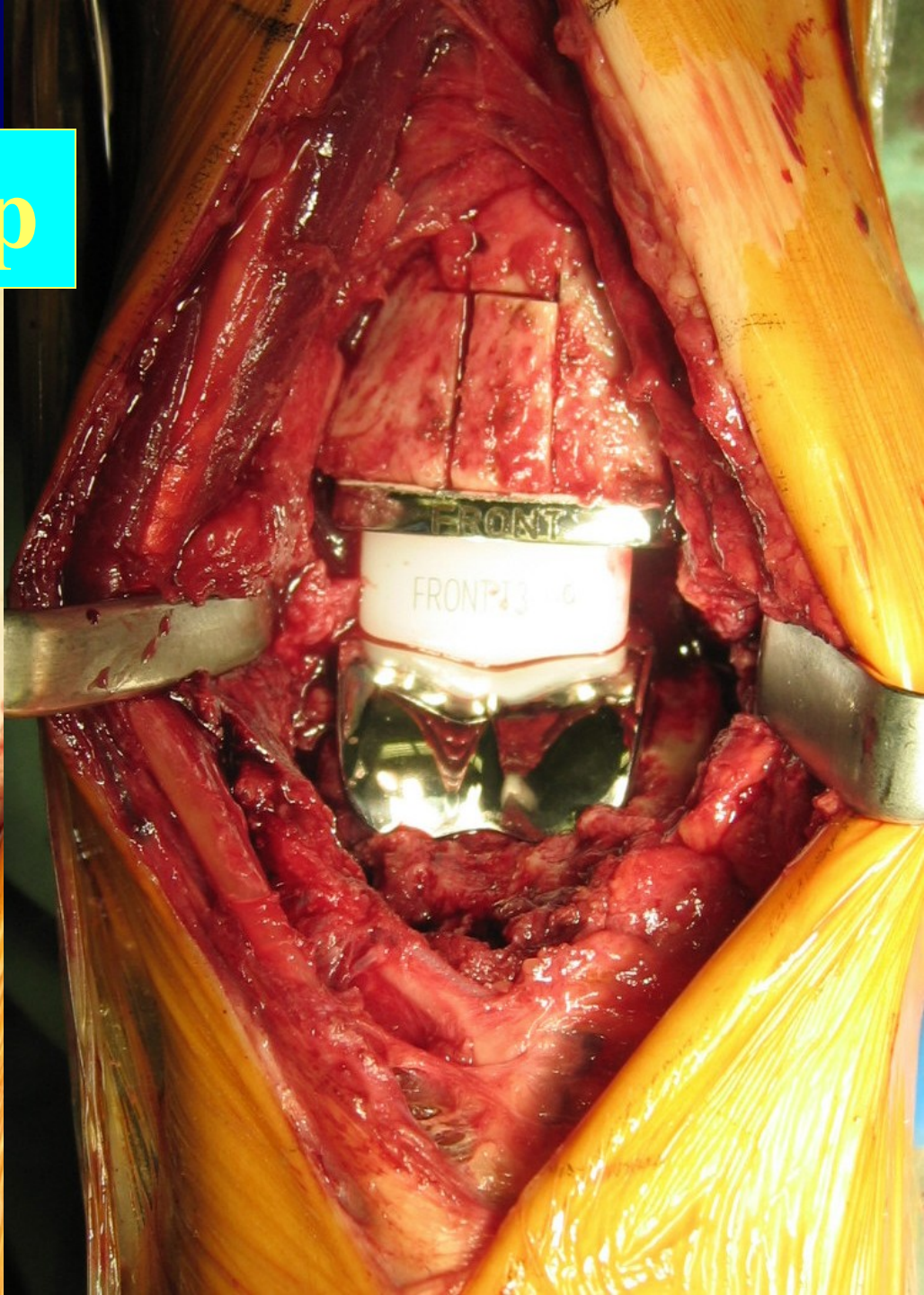
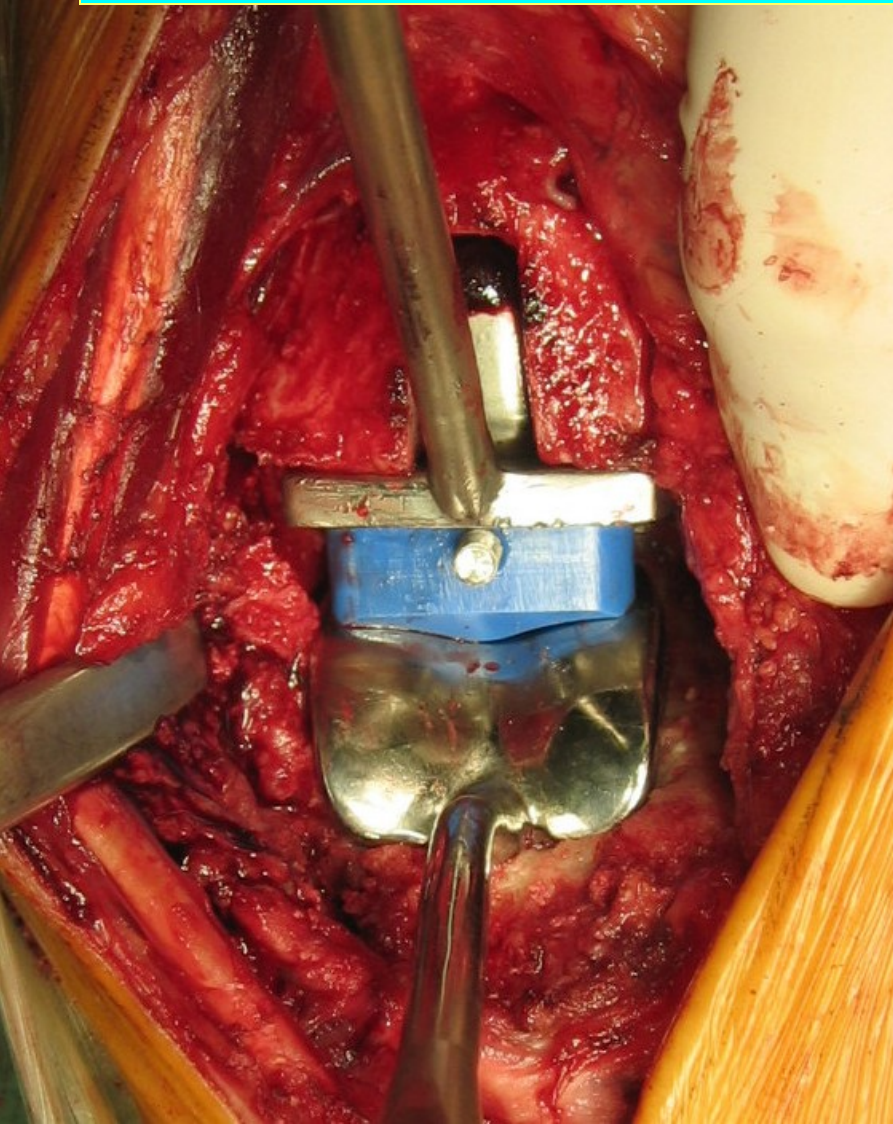

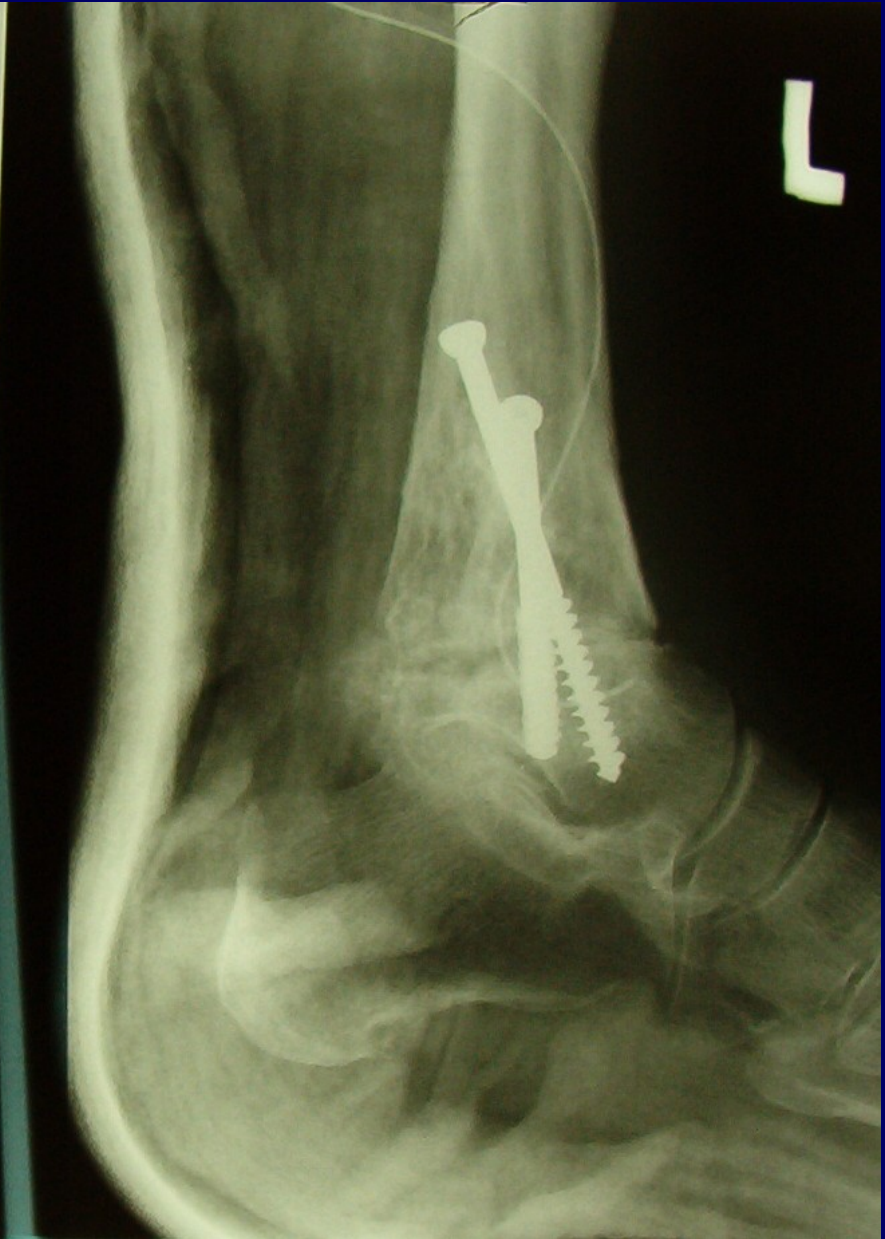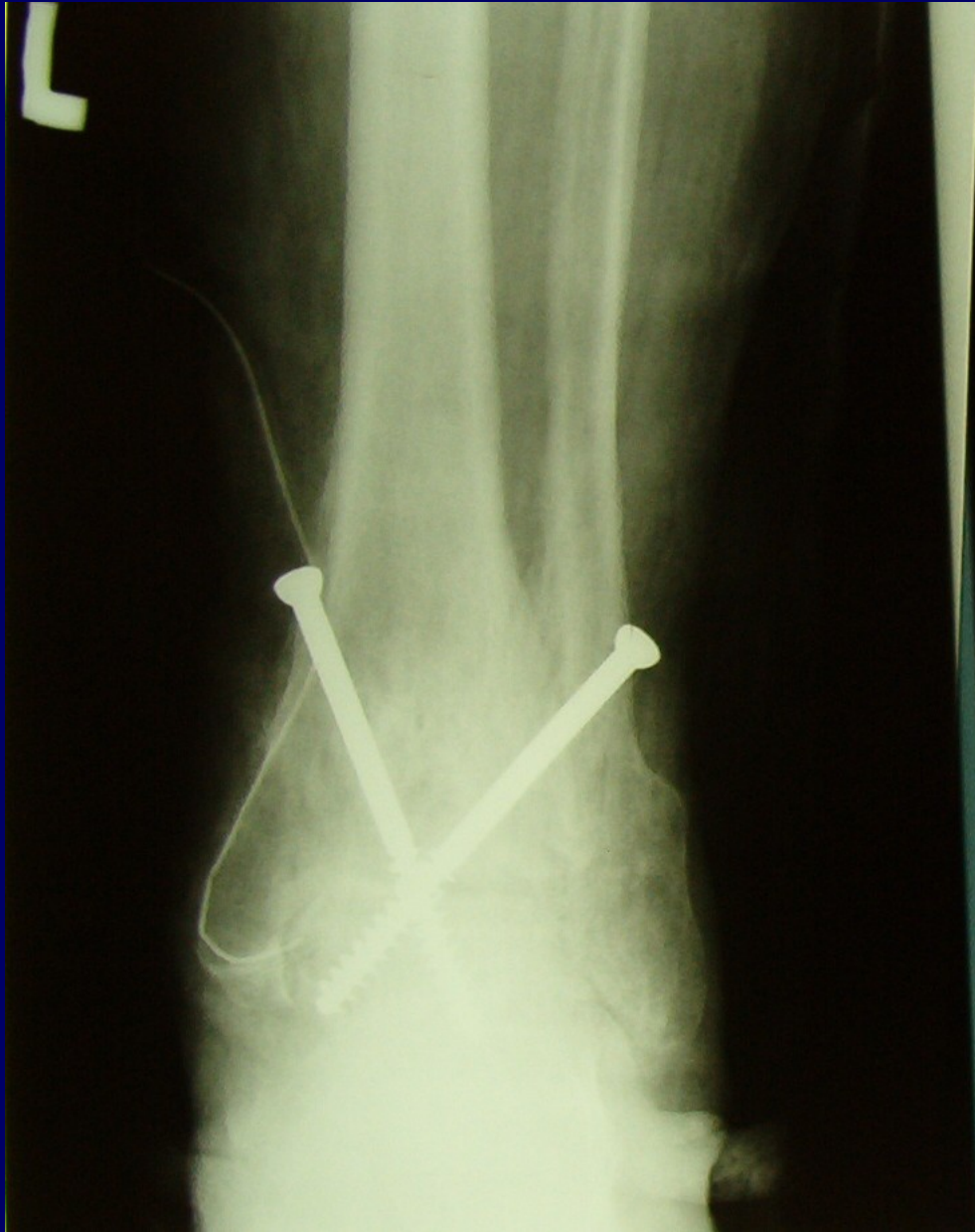Ž. J.T.61 let ' ,

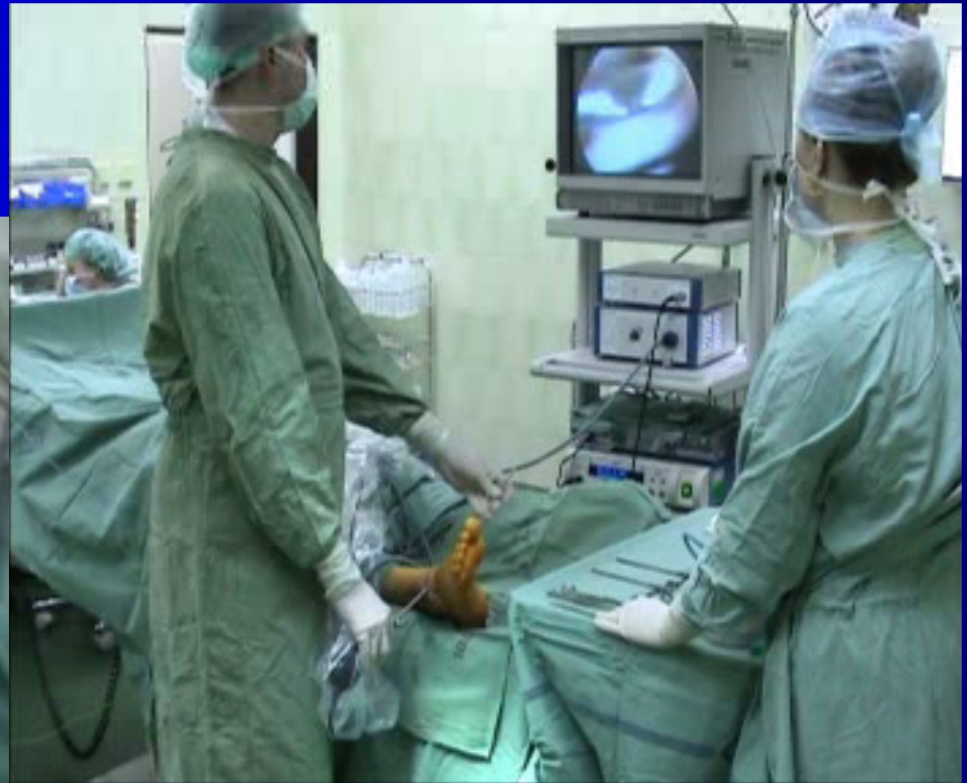
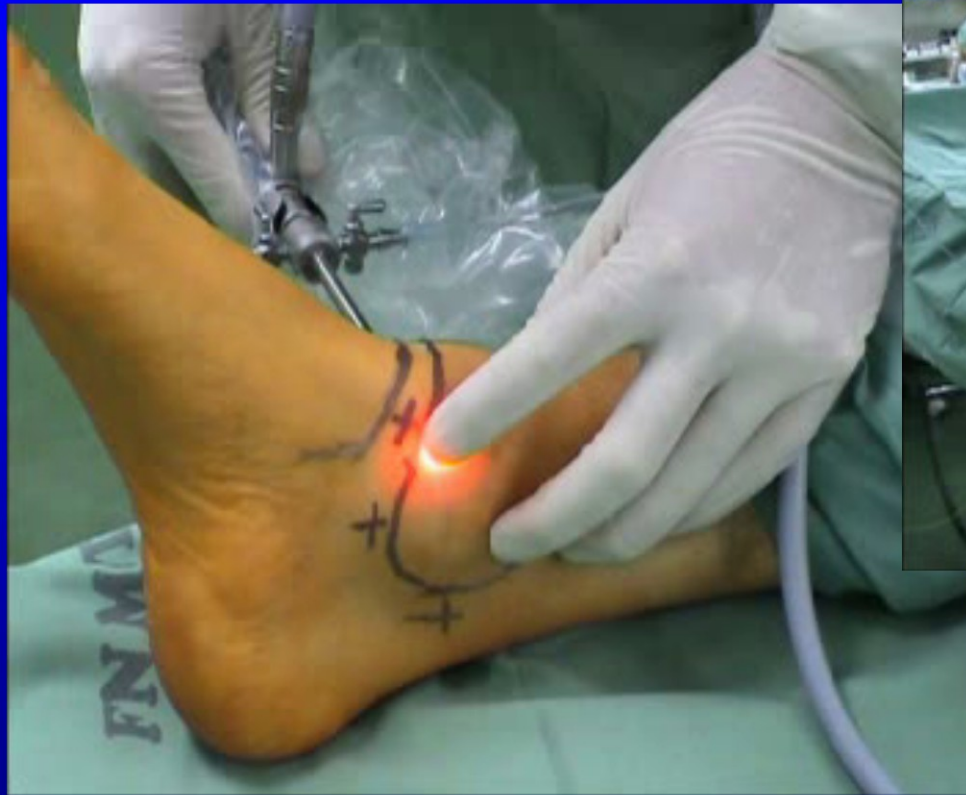


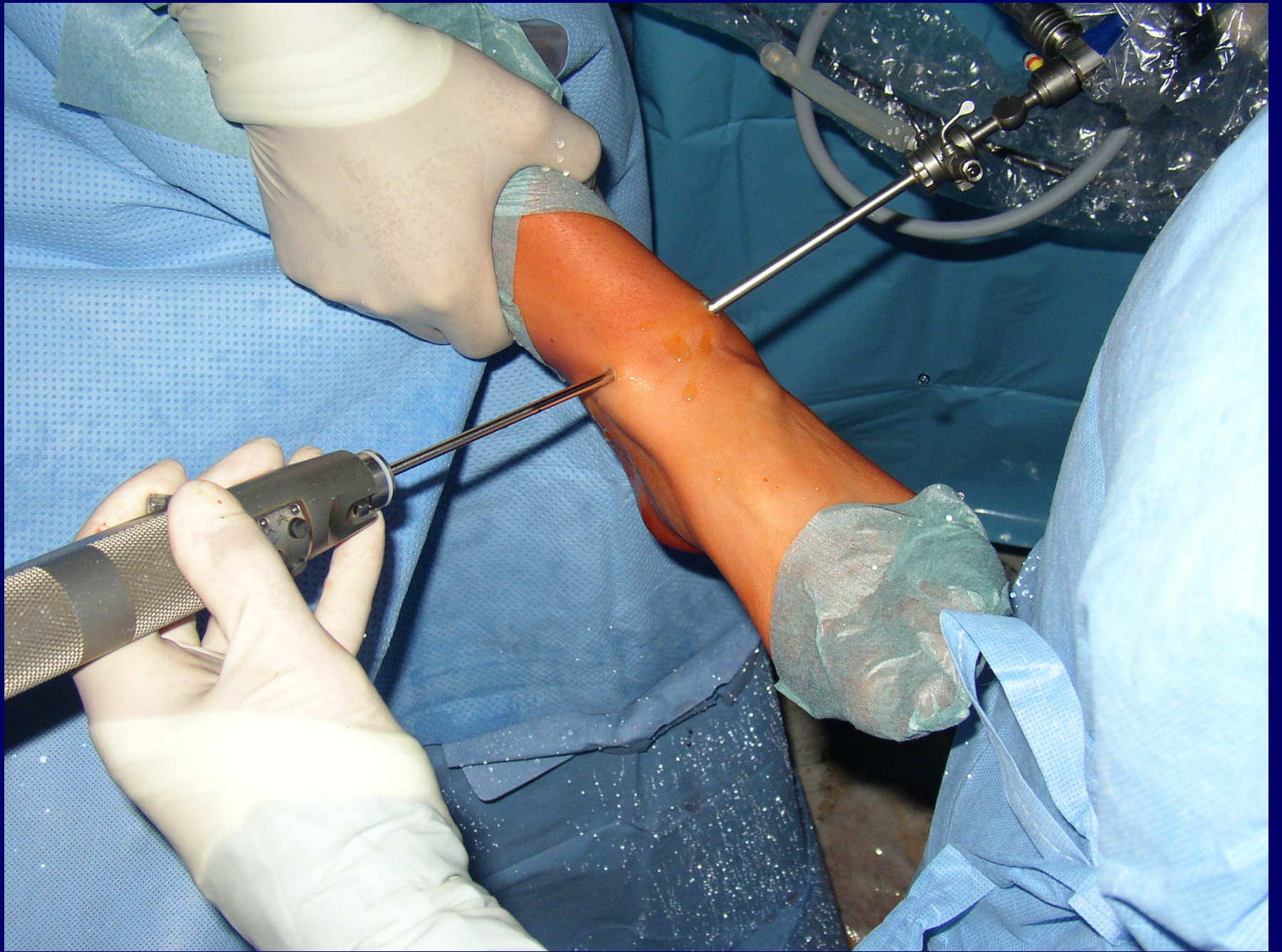# Operační postup

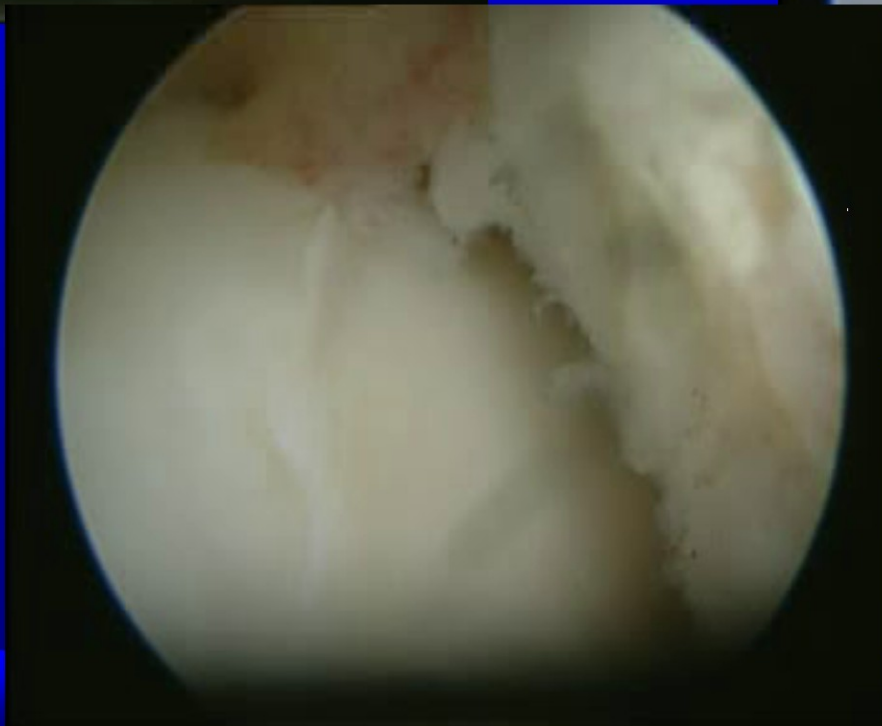
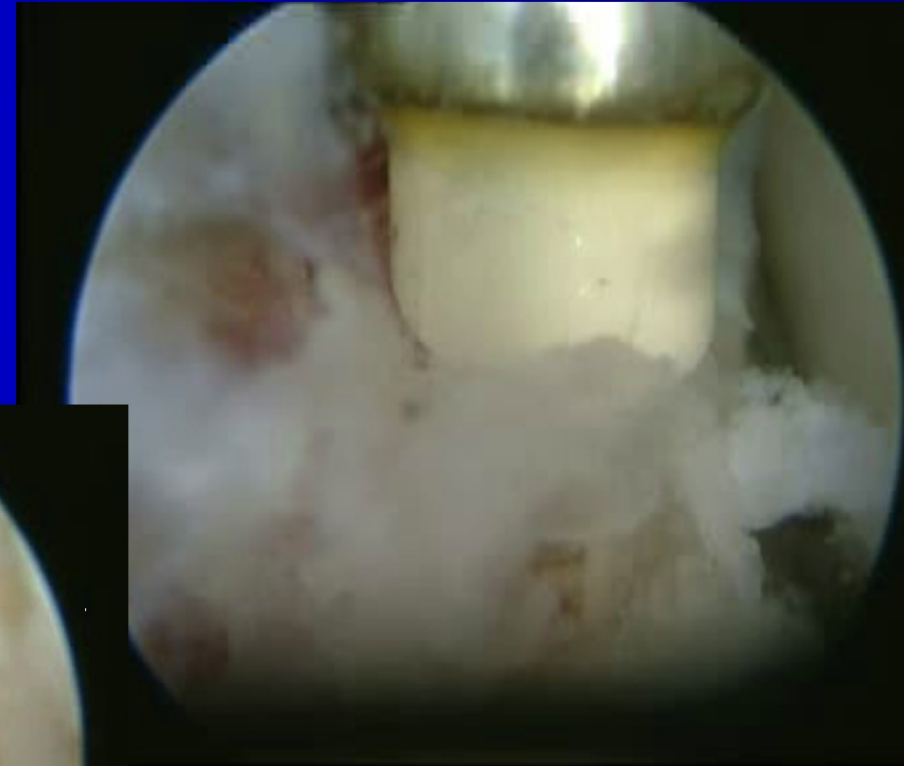
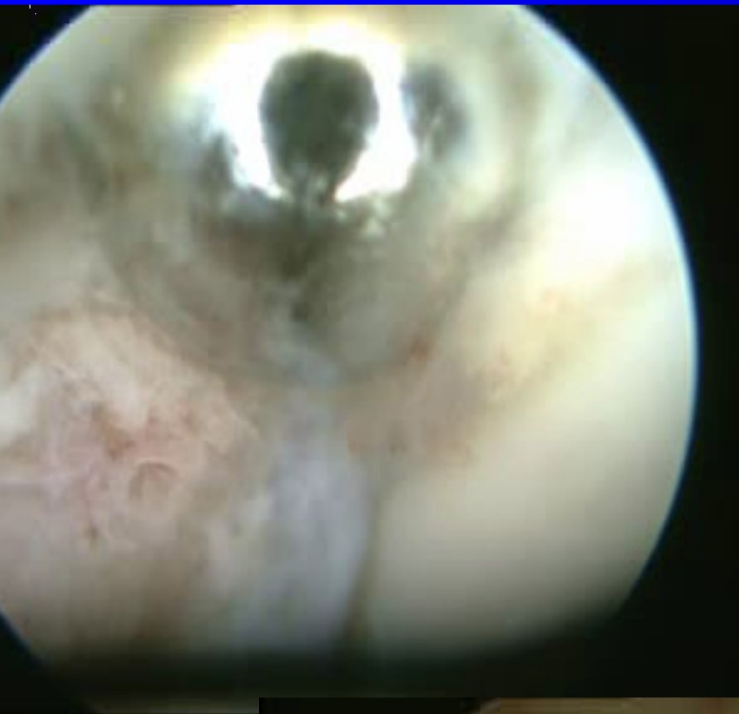








# ASC of the Upper ATC



# Doba léčení a inaptibility

TEP hlezna - 6 týdnů - sádra bez došlapu, potom  
- 6 – 12 týdnů ortéza s post. zátěží.  
- od sejmutí sádry RHB ústavní

Artrodéza hlezna -

- 6 – 12 týdnů sádra
- ústavní RHB

ASK hlezna – dle dg a profese

- shaving, debridement – 3 – 6 týdnů
- návrtý, mikrofraktury - 2 – 6 měsíců

Transplantace chrupavky - ??????


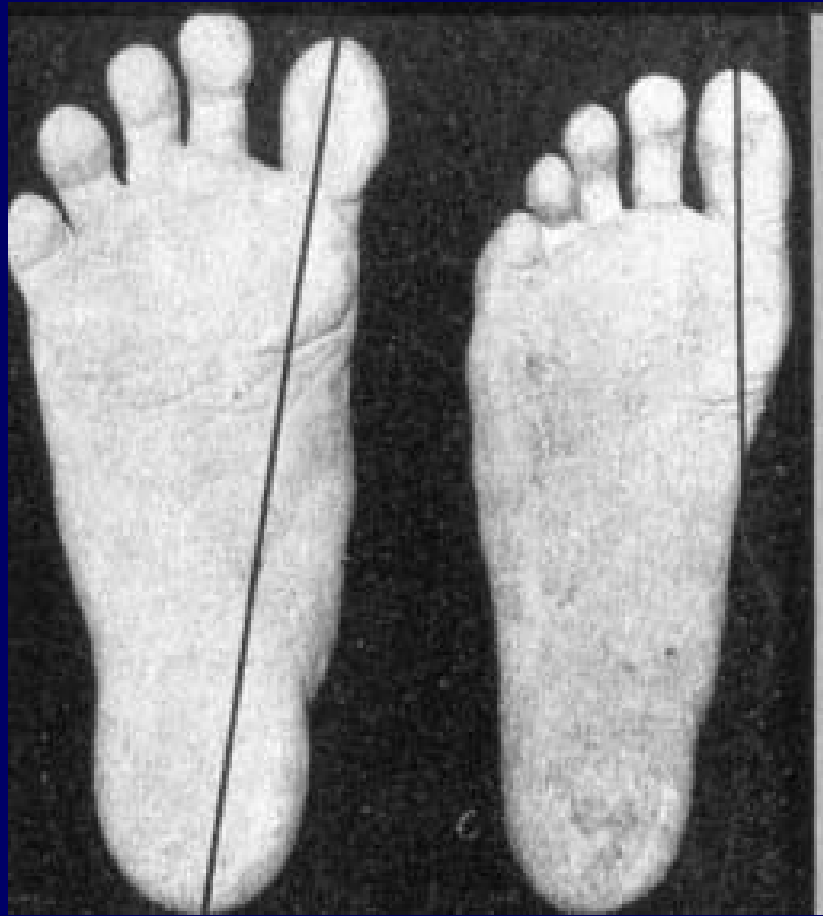
# Co může bolet na noze?

- - artróza sub talo(dolní hlezenný kloub)- při fixované planovalgozitě
- artróza II. nebo III. MP kloubu, stav po M. Kohler II – aseptická nekróze hlavičky II. nebo III. mtt.
- artróza I. MP kloubu – hallux valgus či hallux rigidus
- metatarsalgie – příčné plochonoží

# Terapie operační

- Trippleartrodéza
- Plastiky měkkých tkání
- Různé osteotomie I. mtt.
- Osteotomie ostatních mtt.
- Artroplastiky - EP MP kloubů
- Resekce osteofytů





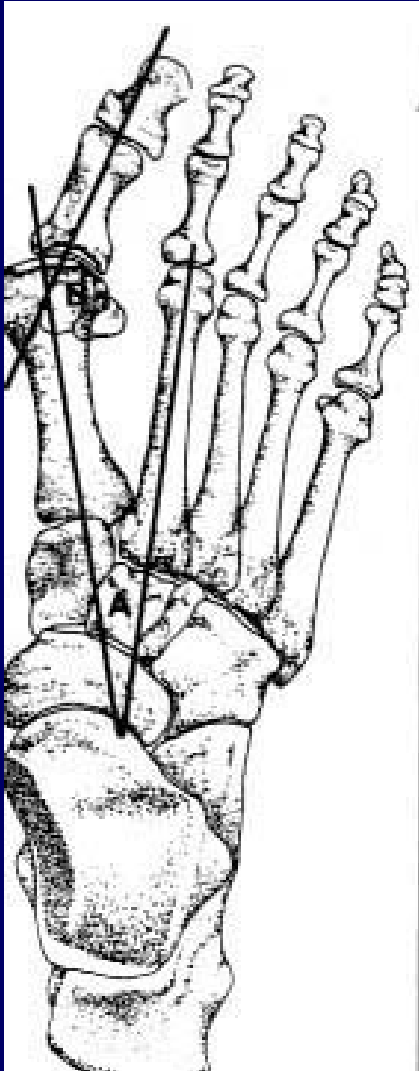
# Hallux valgus

- nejčastější deformita nohy
- dědičnost, chabost vazů, nevhodná obuv
- valgozita palce , varozita mtt., bunion, bolestivá burza, artroza v MP kloubu.
- pokles podélné i příčné klenby.

Th:konzerv:vložky, korektory.

oper.:měkké tkáně,osteotomie, TEP.

# Intermitt. úhel 0-14 st.

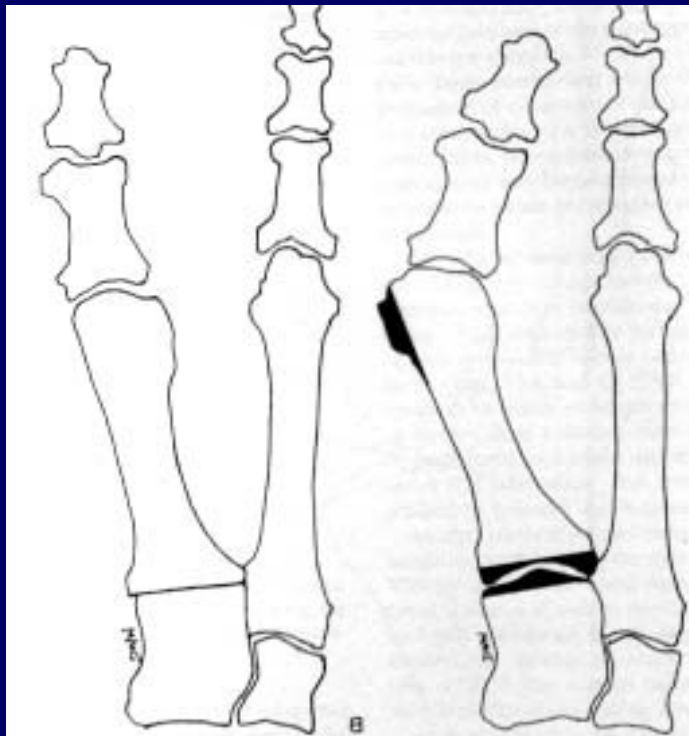


Čím větší úhel, tím proximálněji  
děláme osteotomii

15-20 st. - subkap. nebo diaf. OT

Více než 20 st. - OT baze nebo  
deza TMT

# AD mttcuneiformní --Lapidus



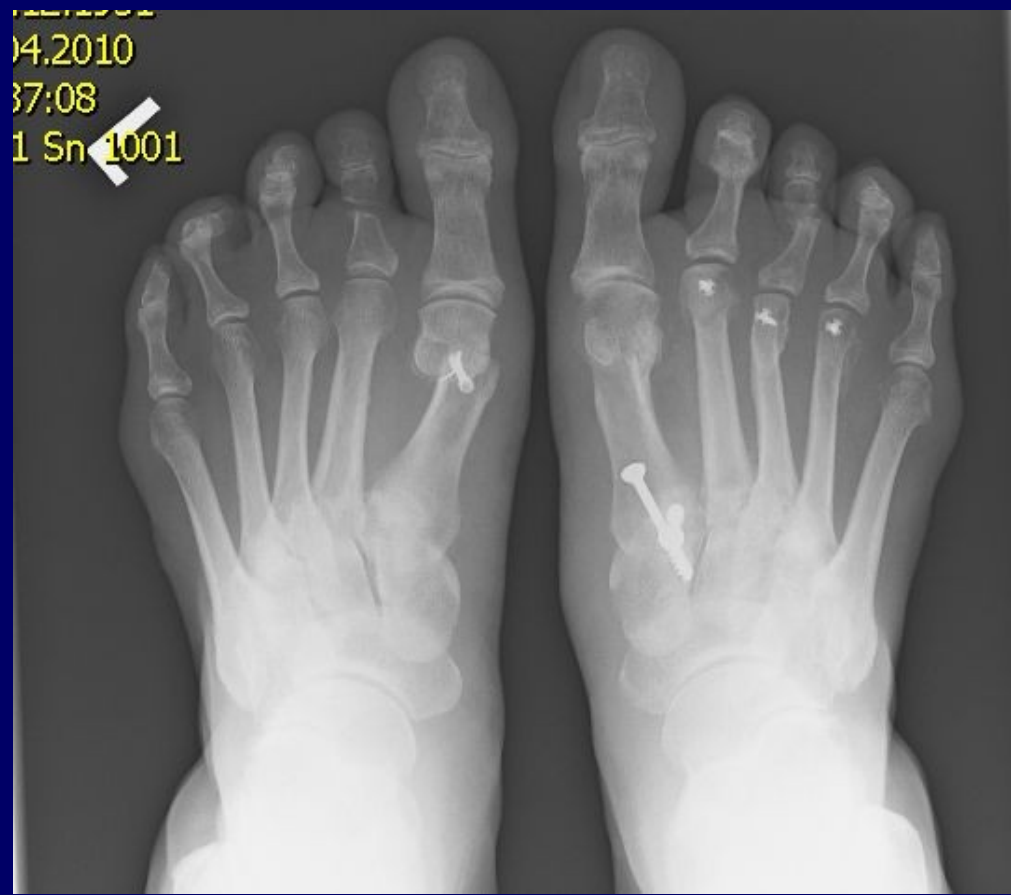
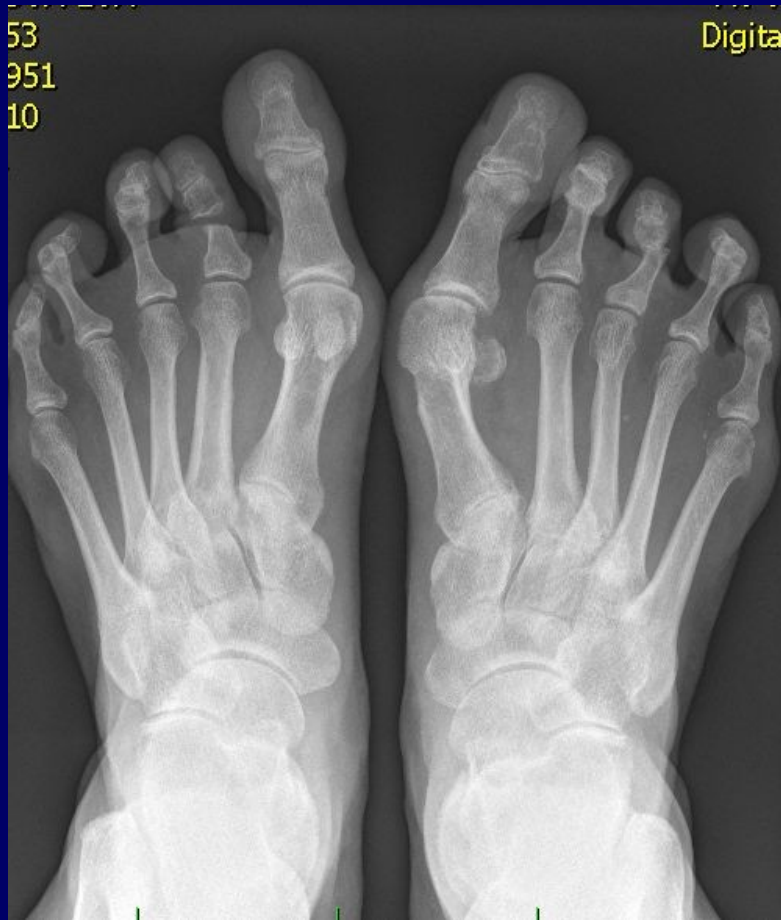V kombinaci se zákrokem na měkk. tk.

Těžší valgozní postižení

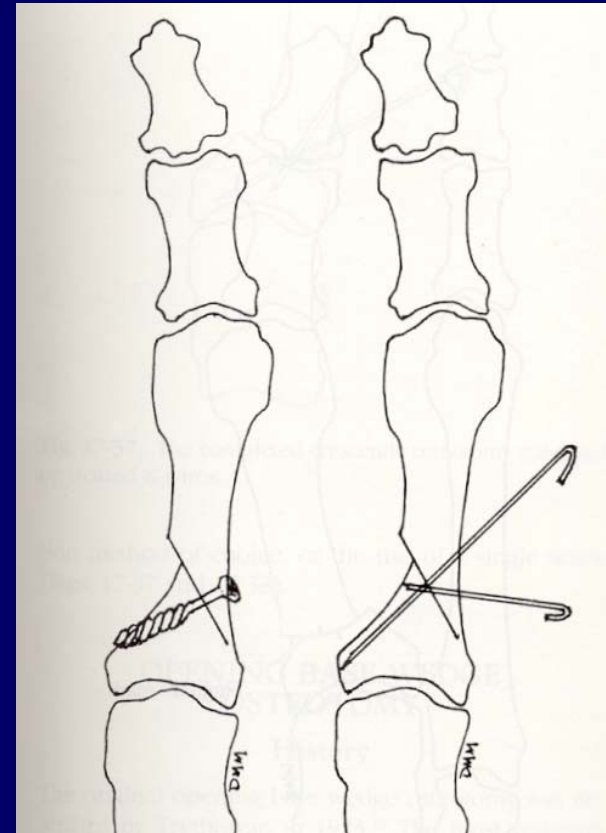
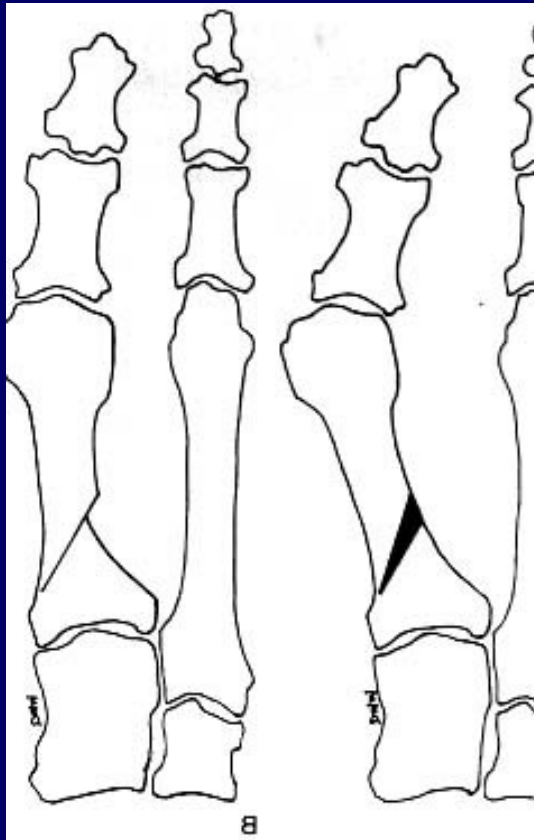
HVA do 40 st, IMTA nad 20 st.

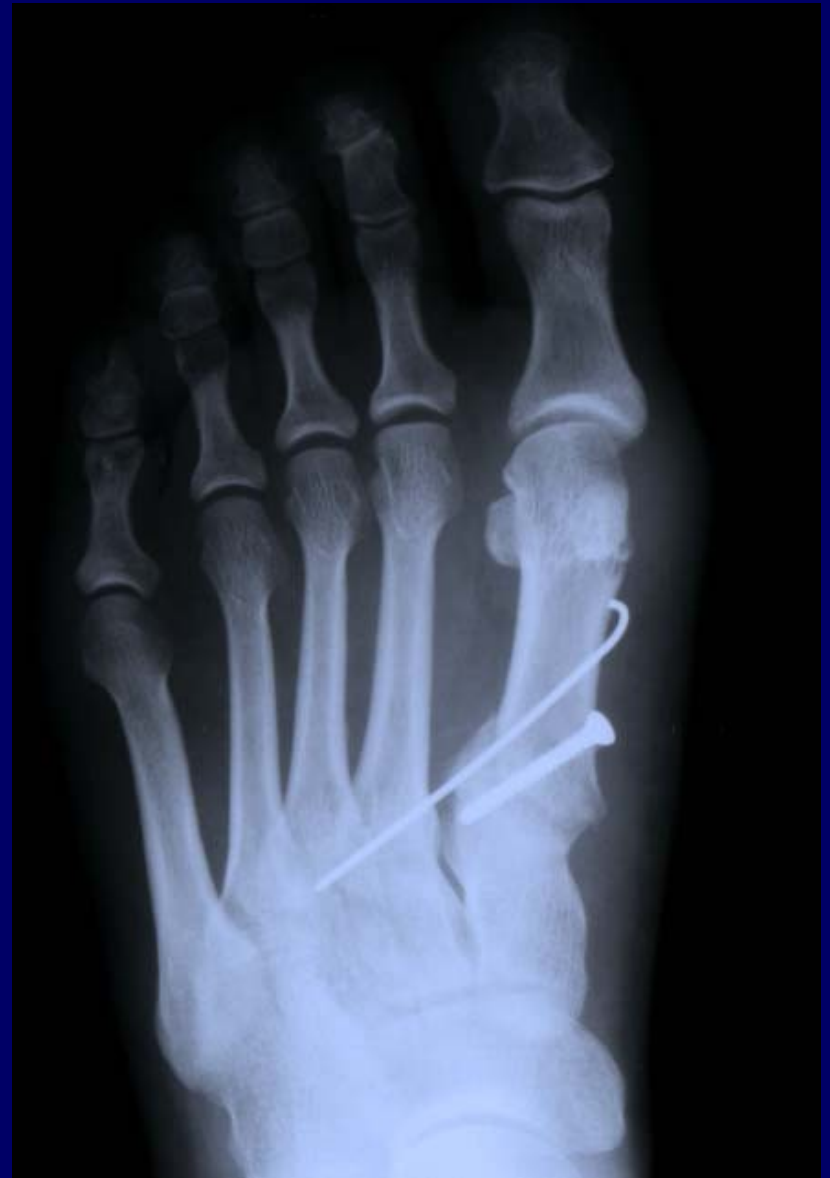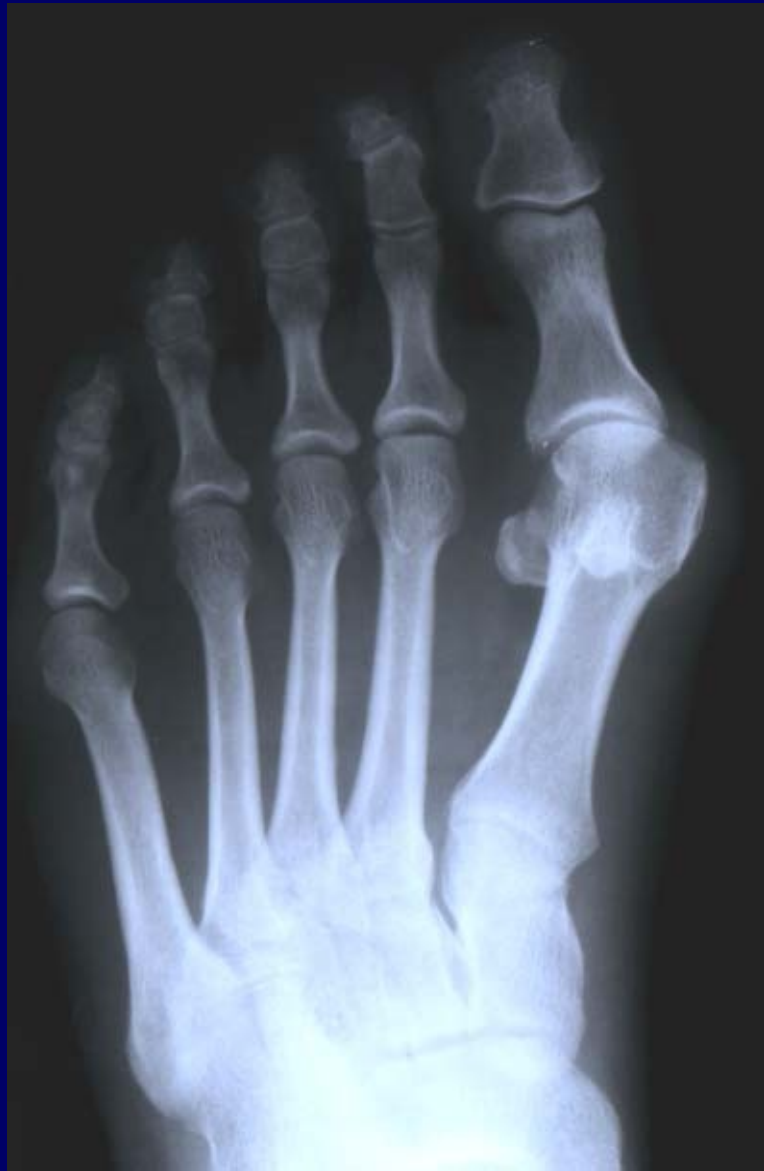Hyperlaxita kloubní

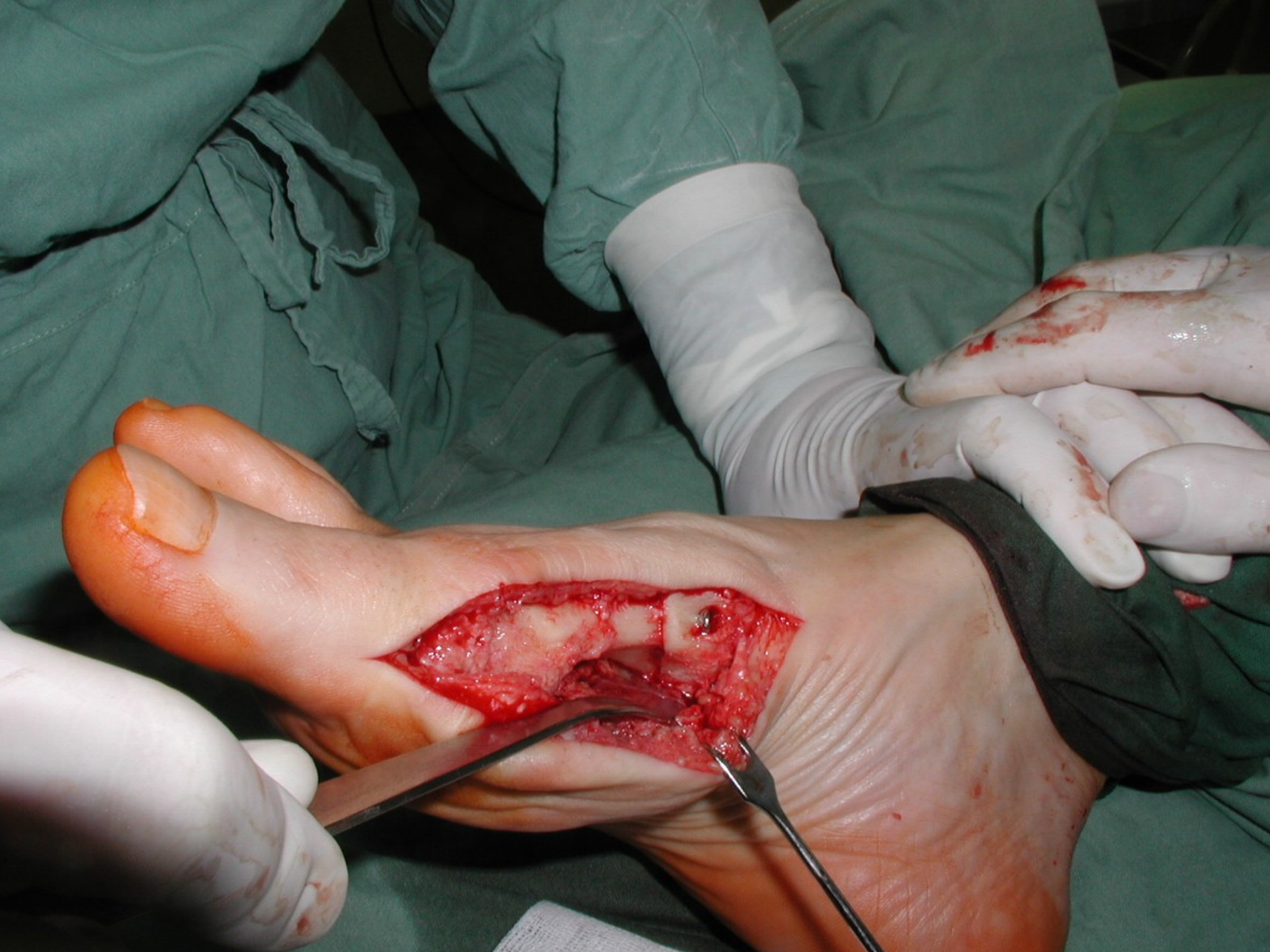# Lapidus a Austin



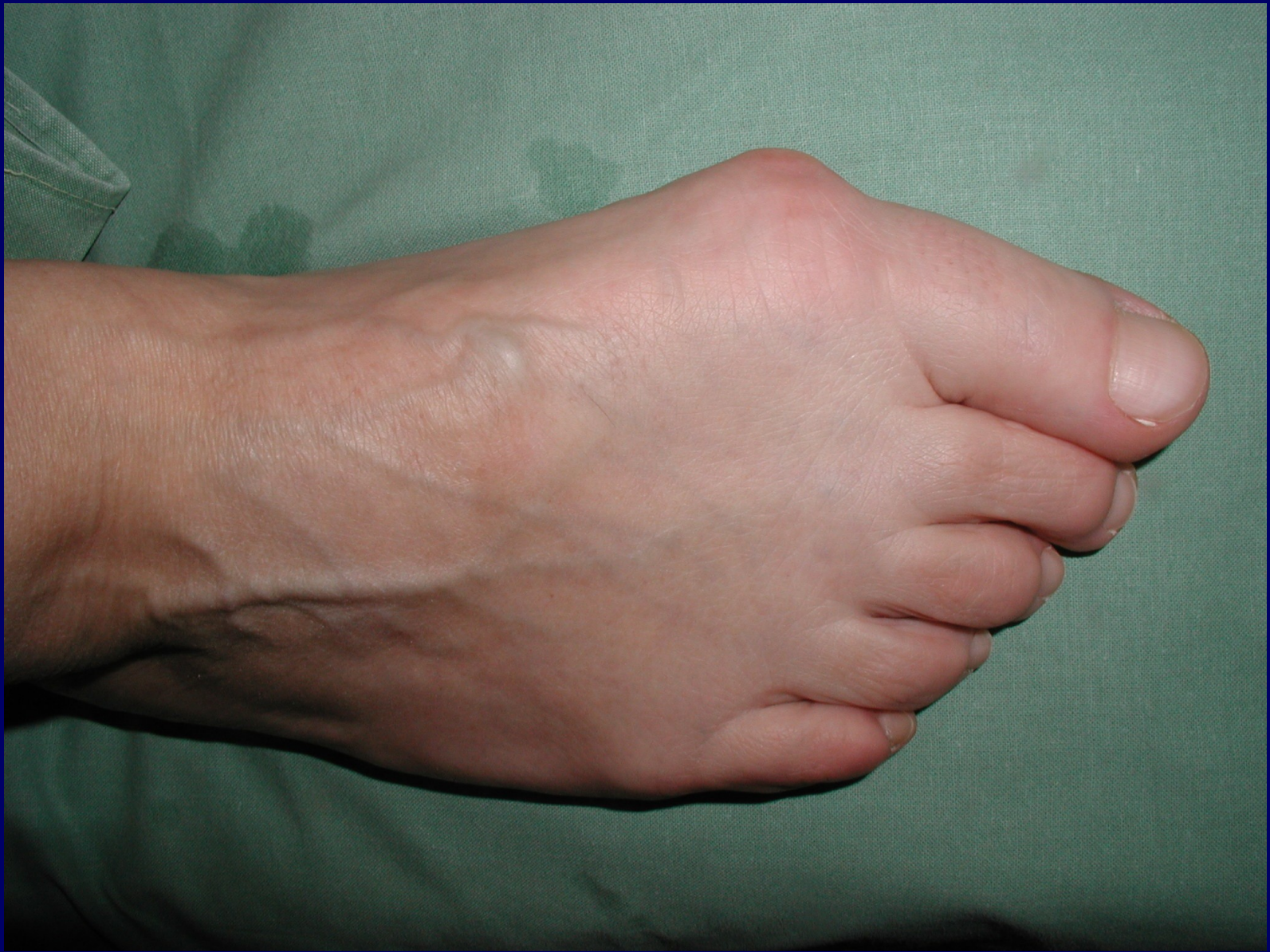# Proximální mtt - Juvara



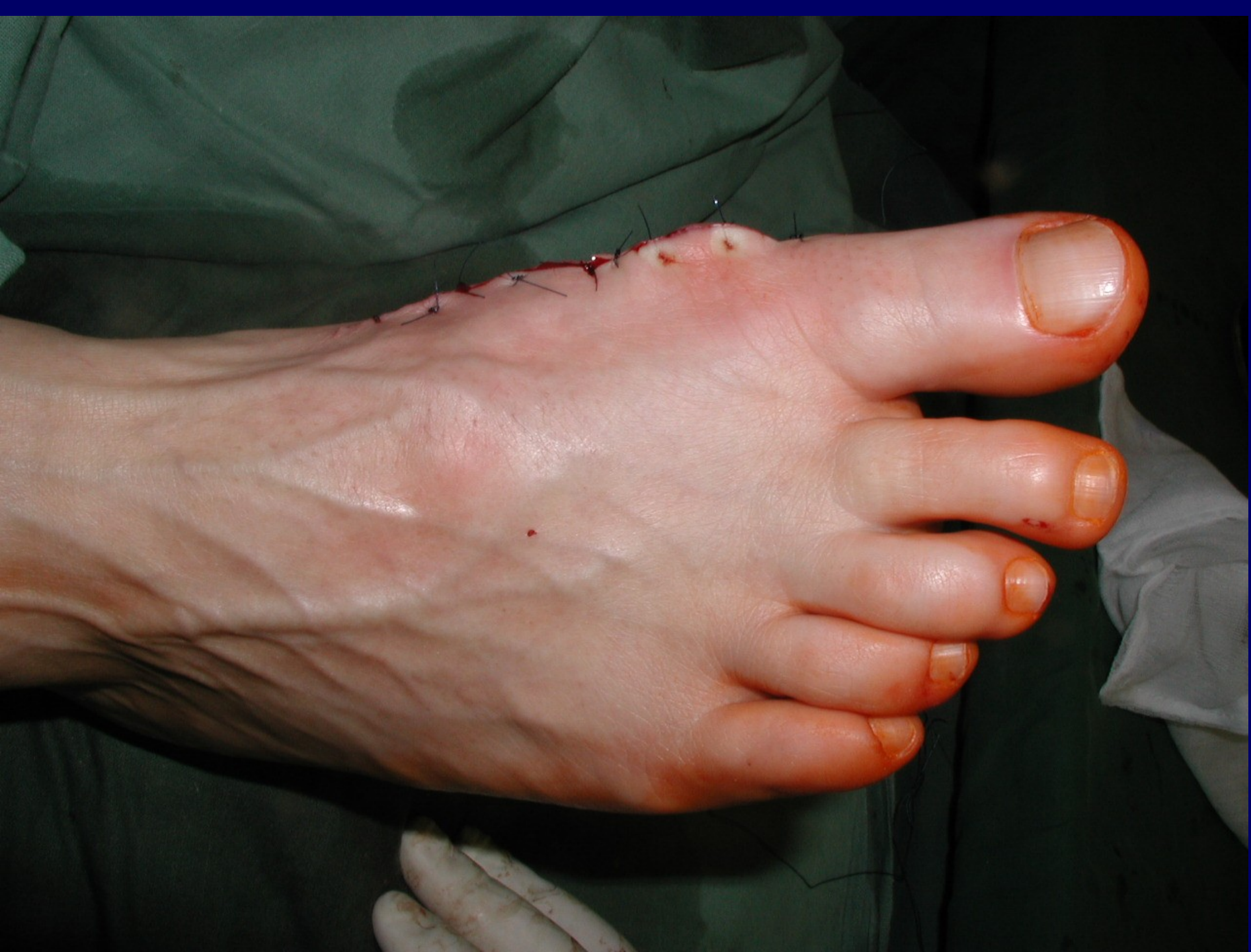



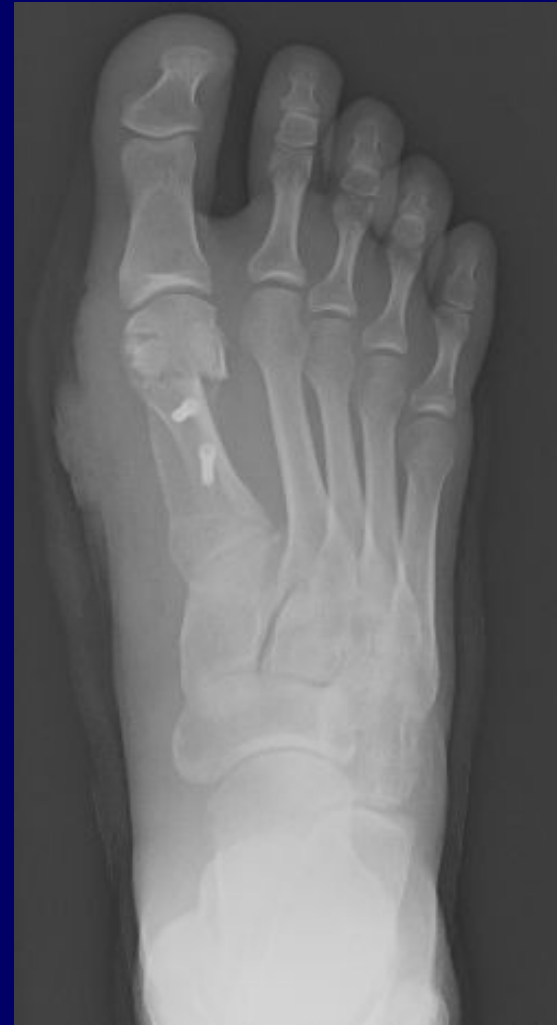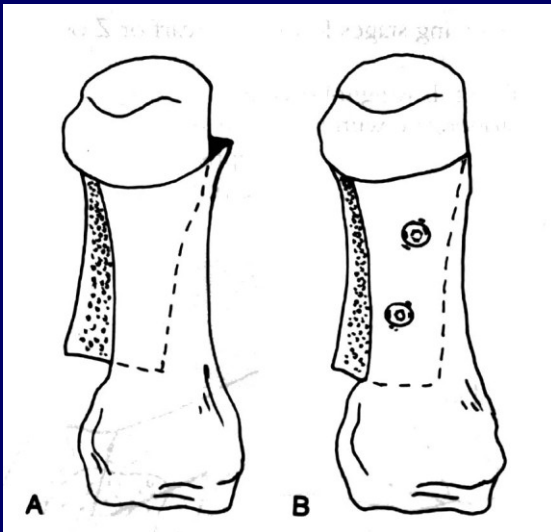
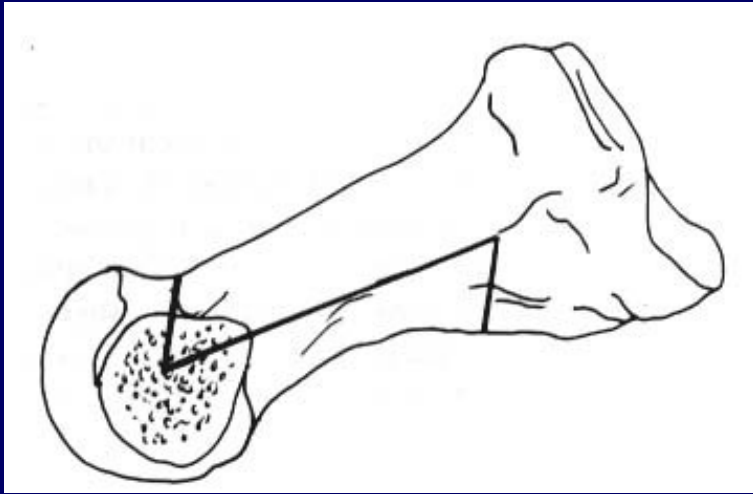


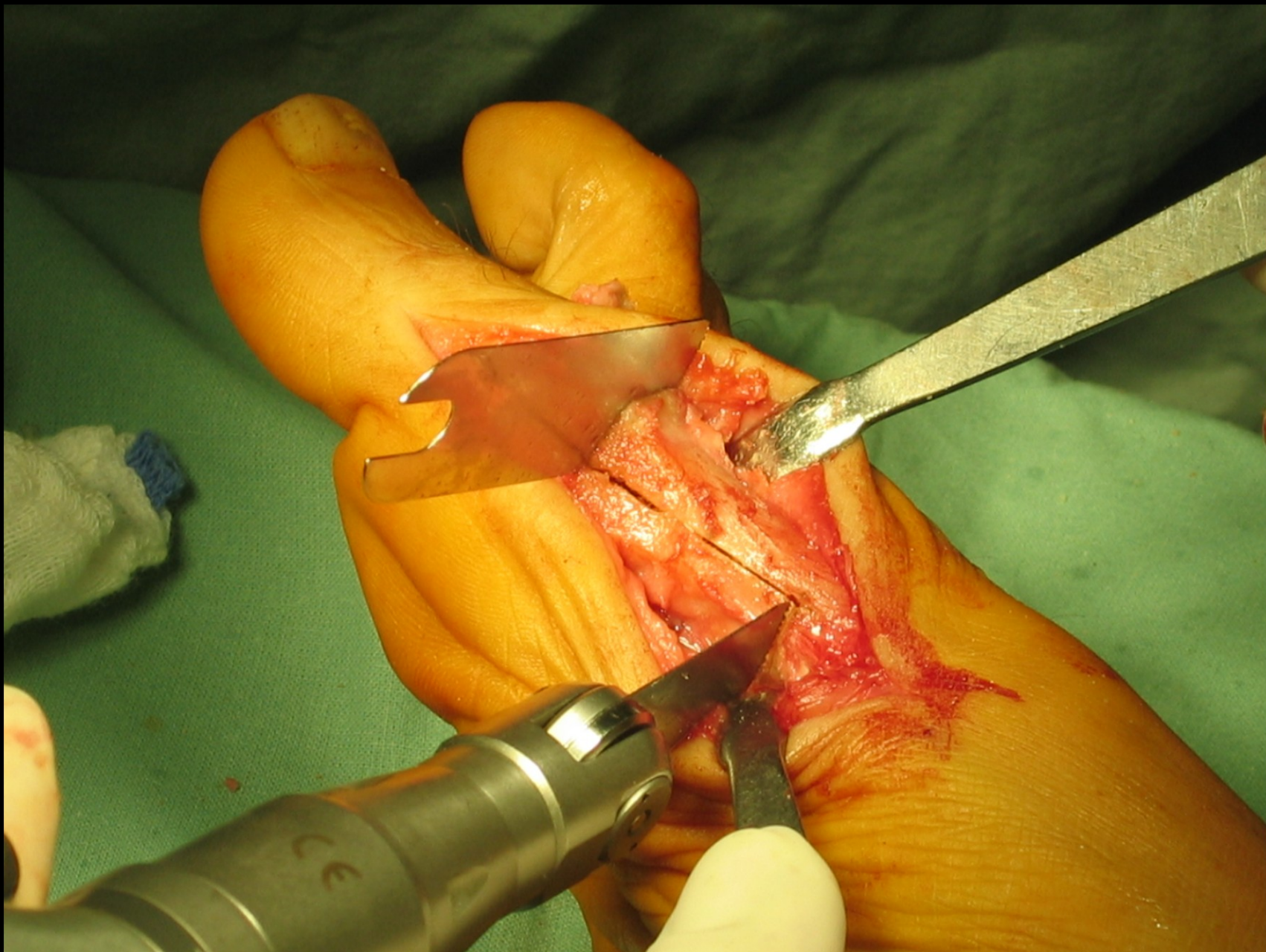


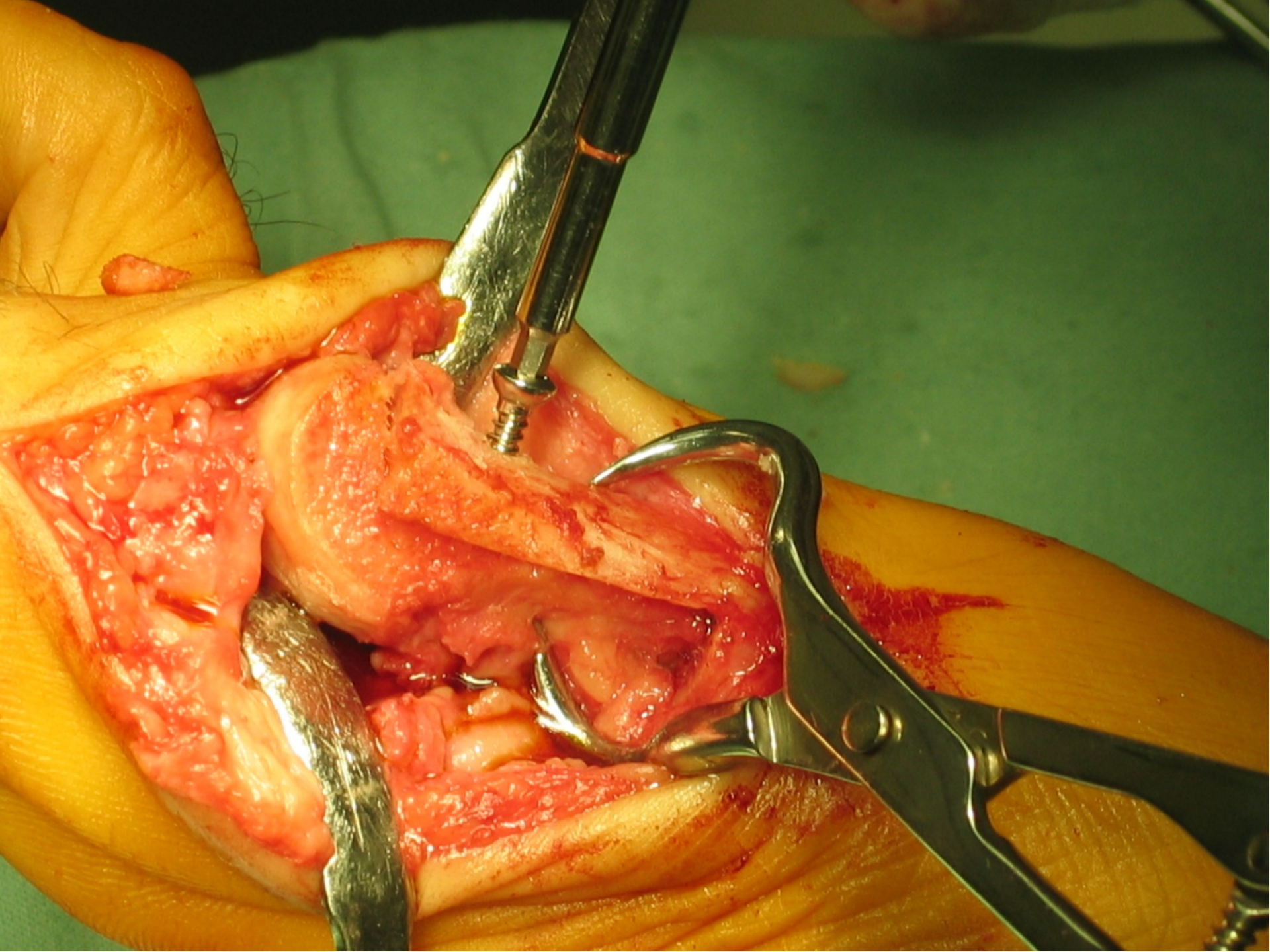
Hallux valgus

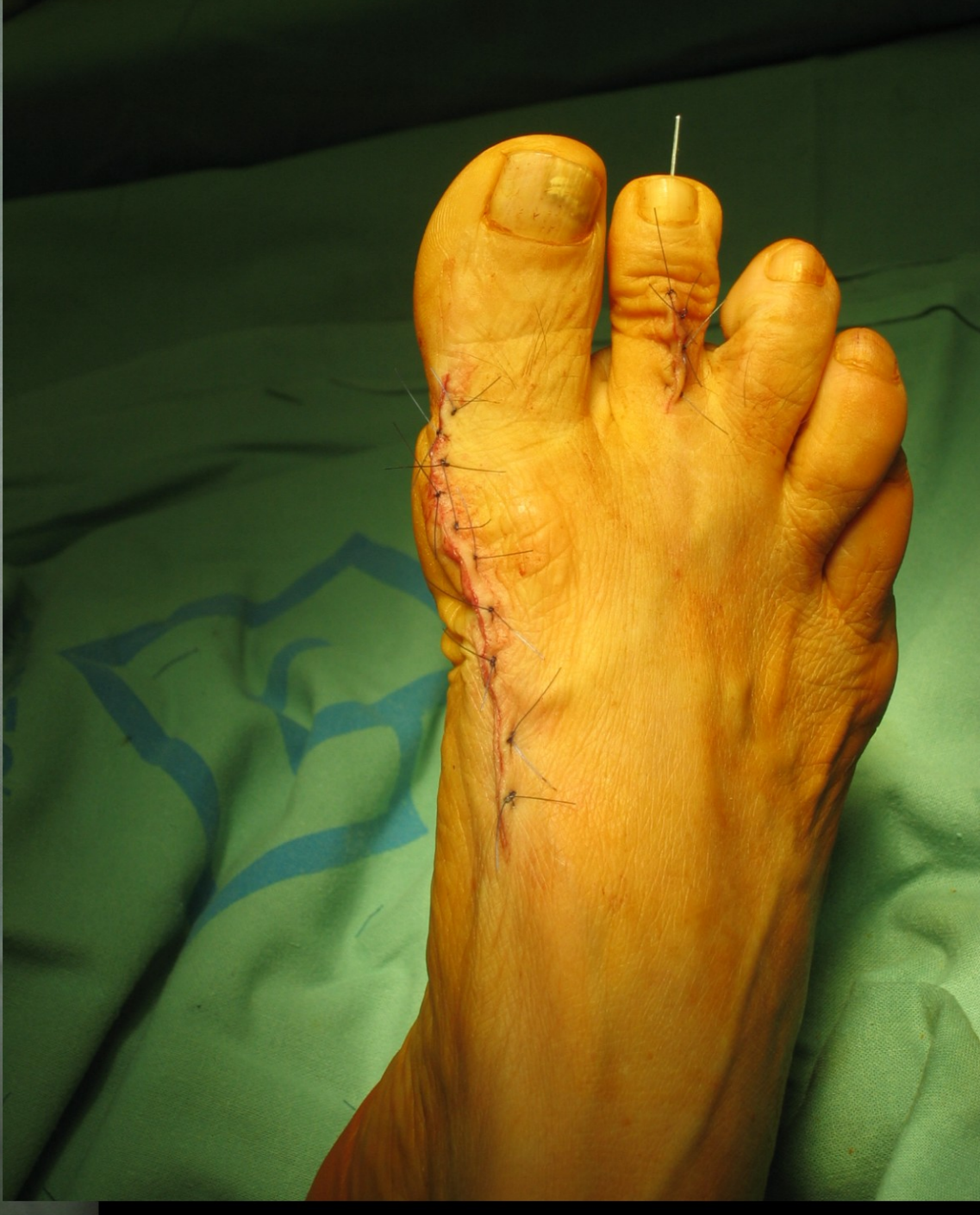
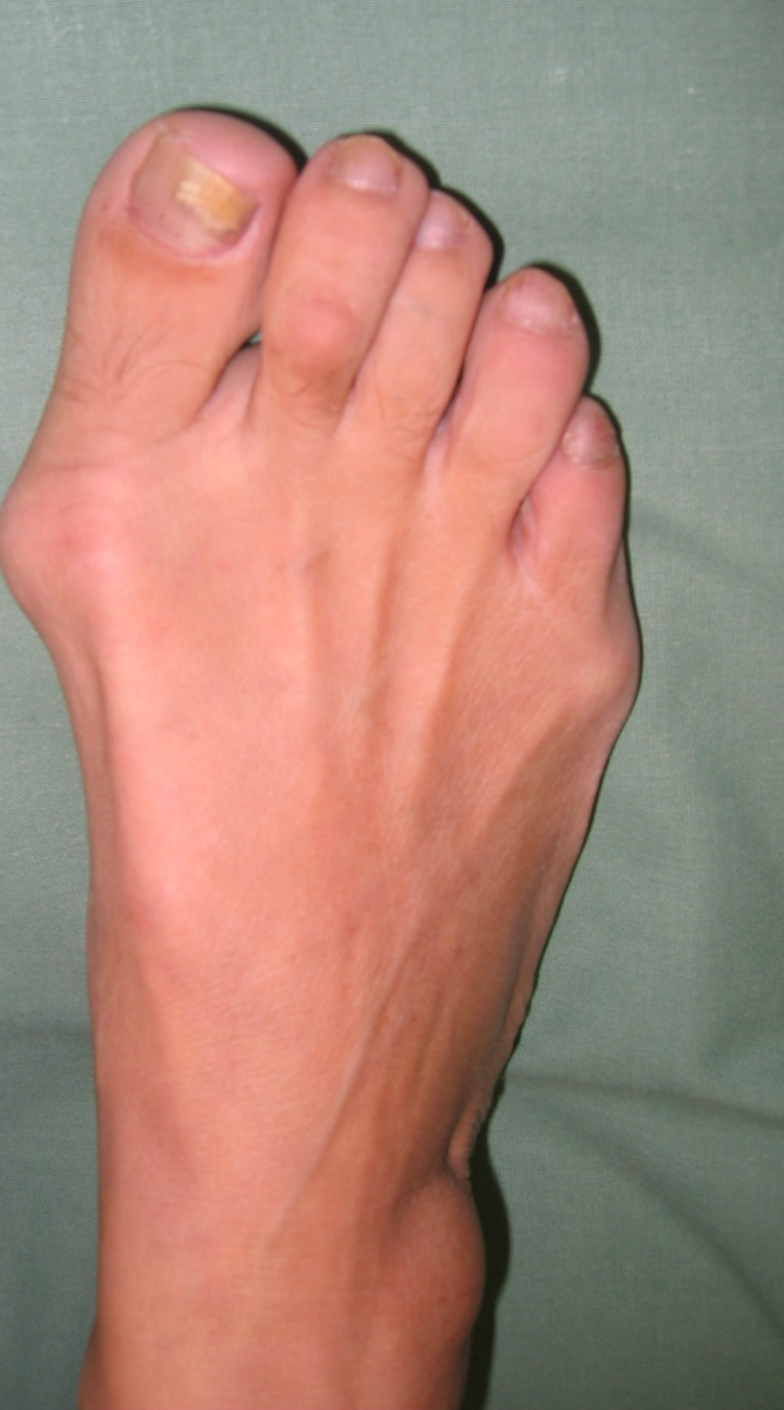
# Scarf osteotomie

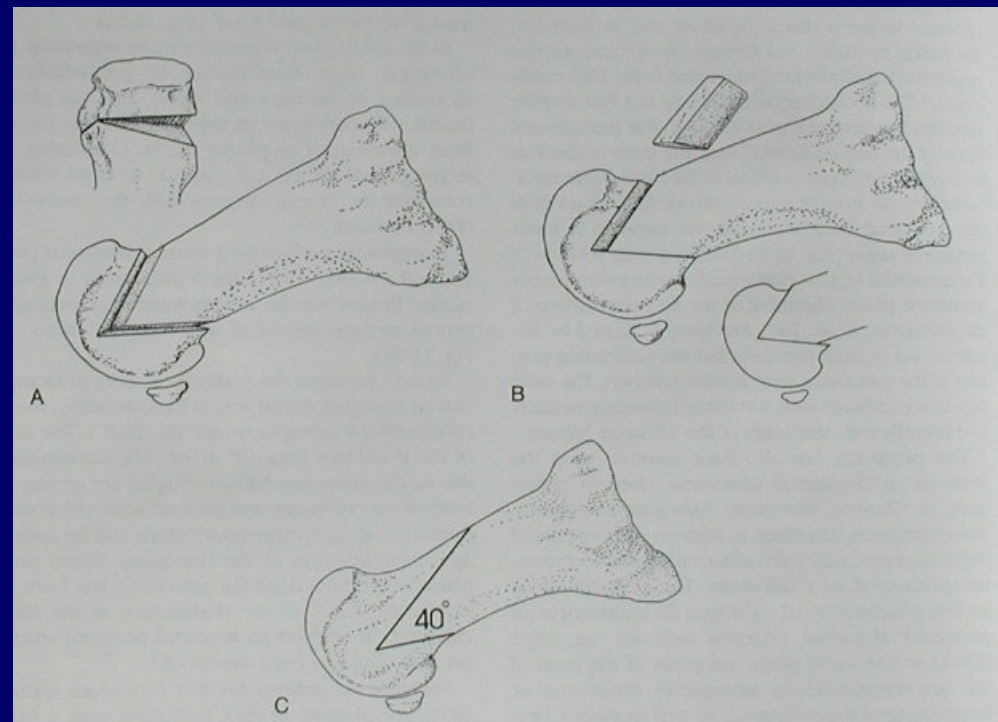
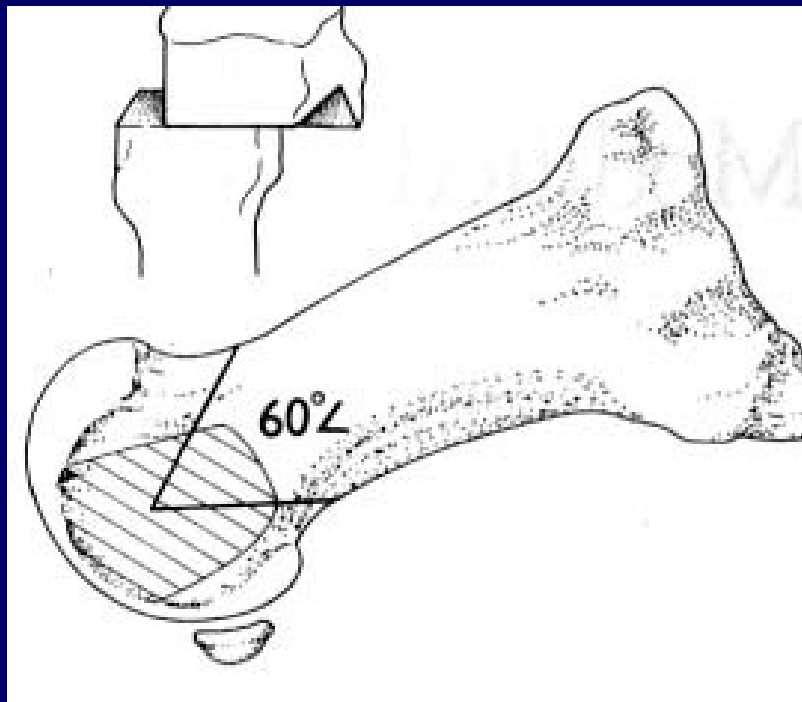




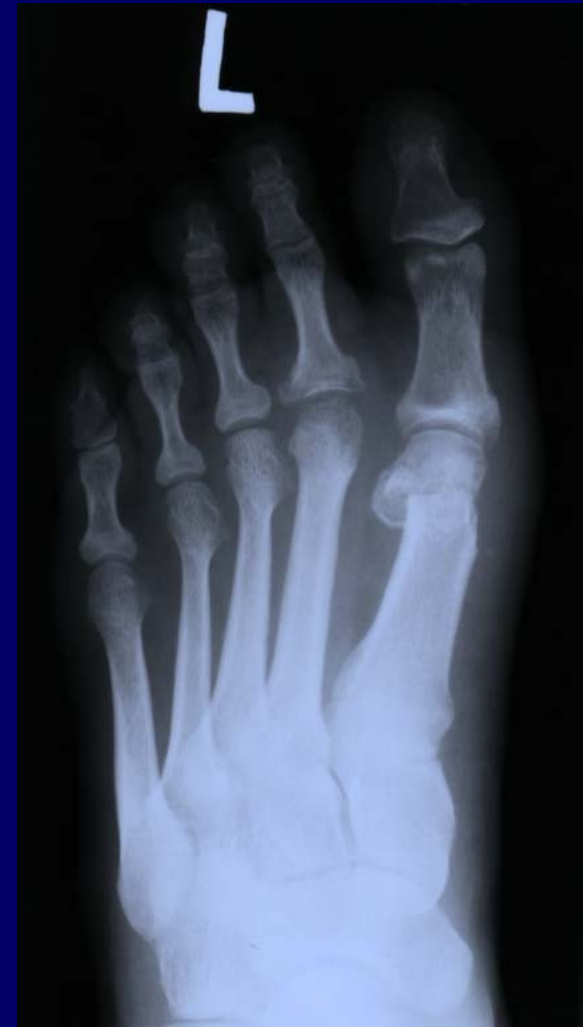
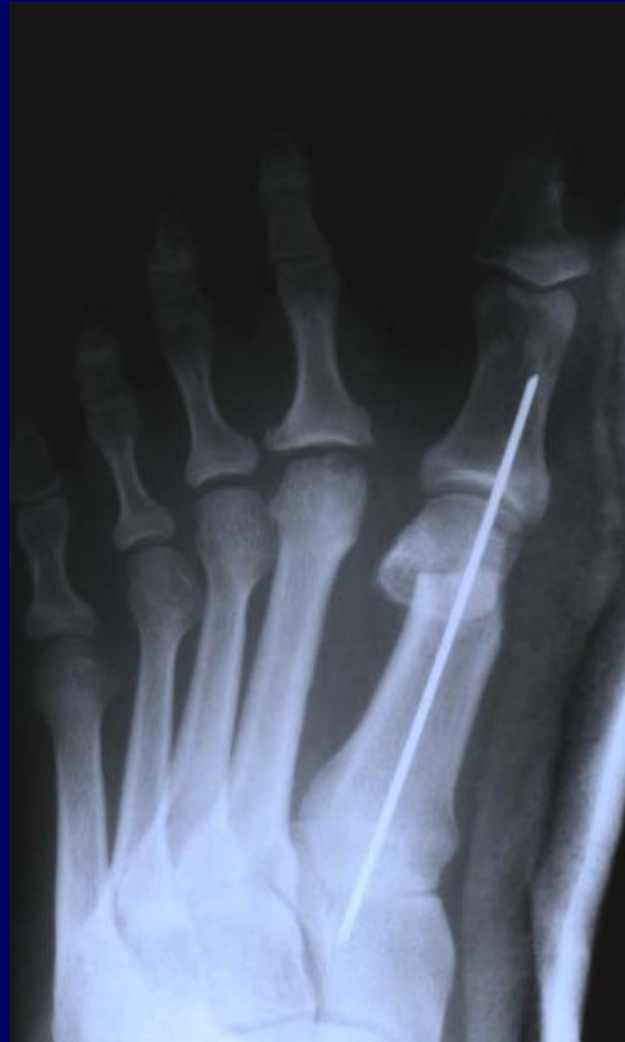
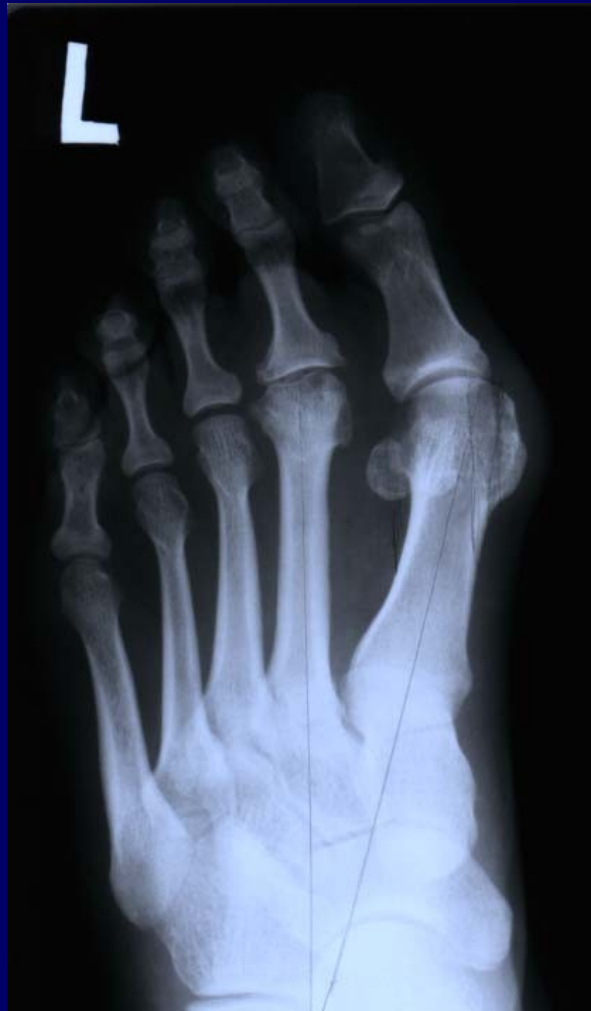

# Austin možné korekce



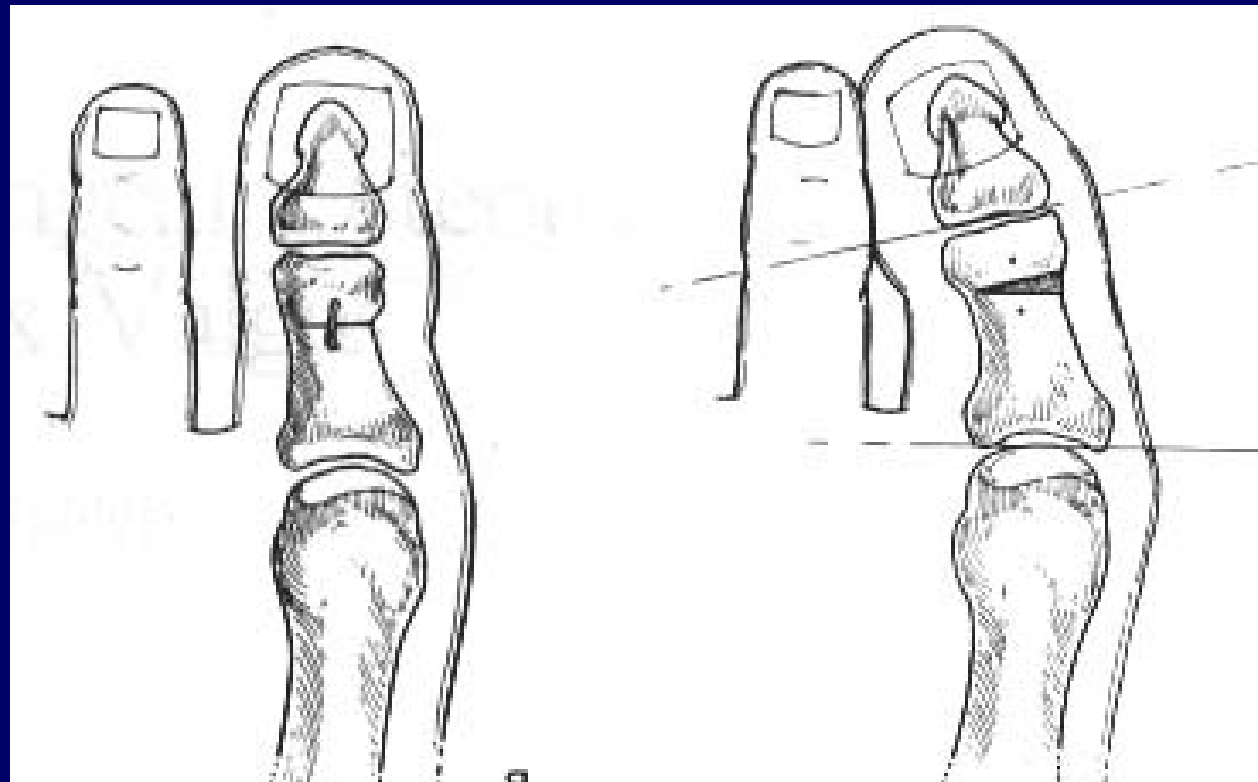
# Austin

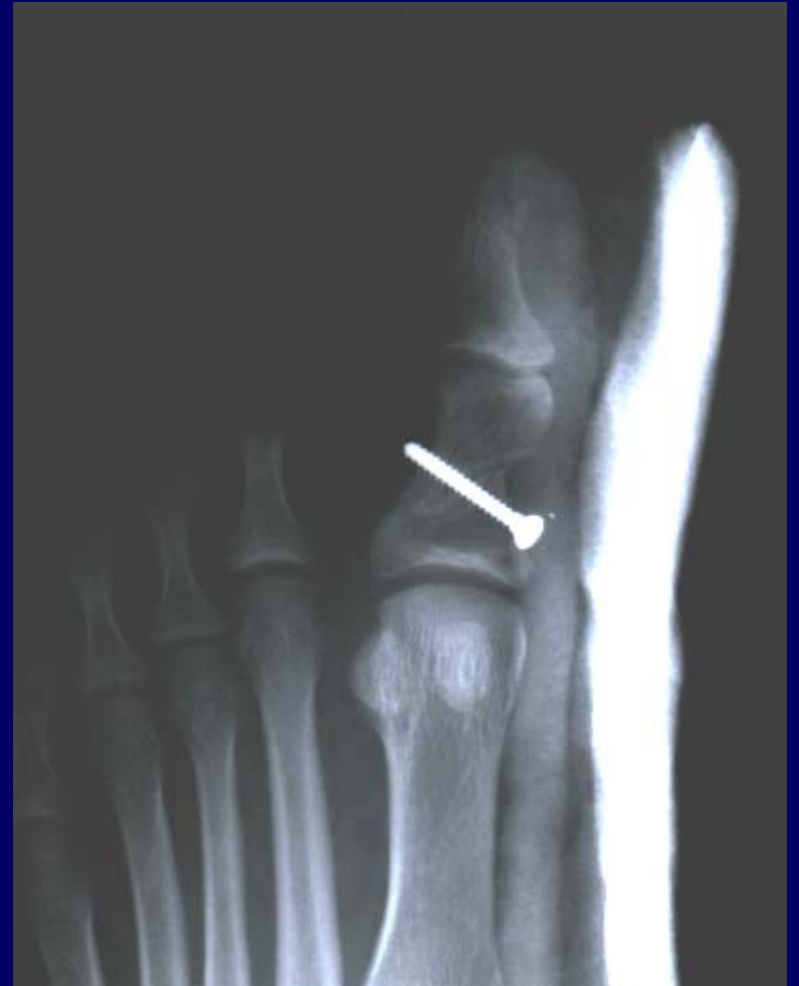
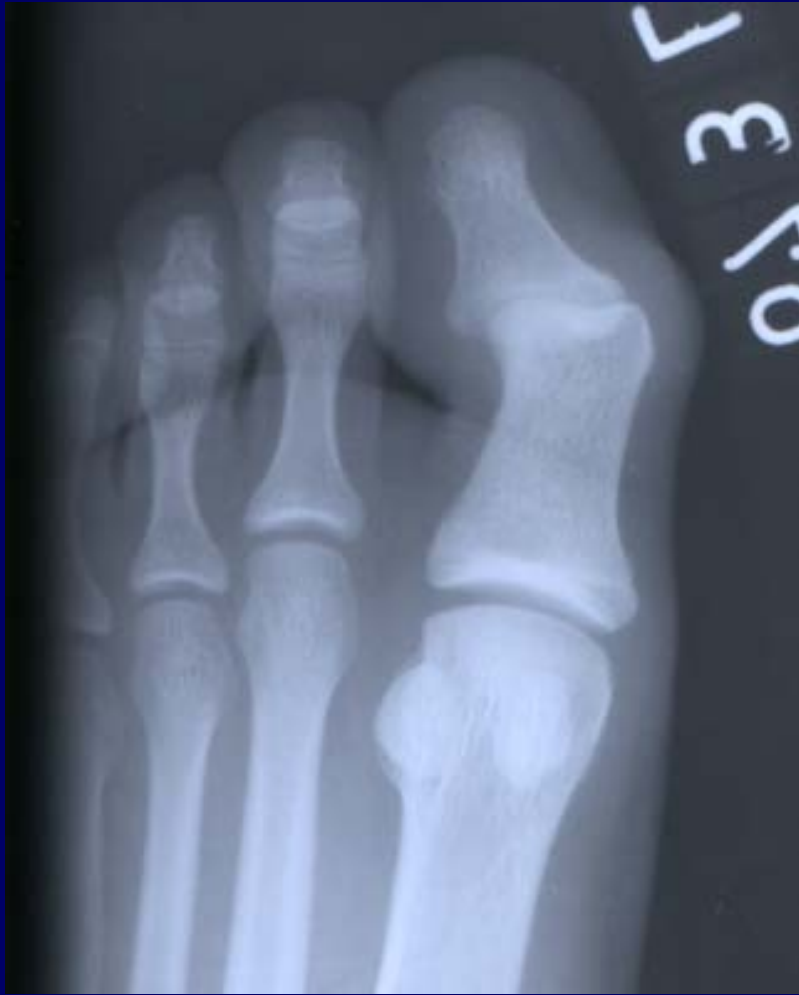


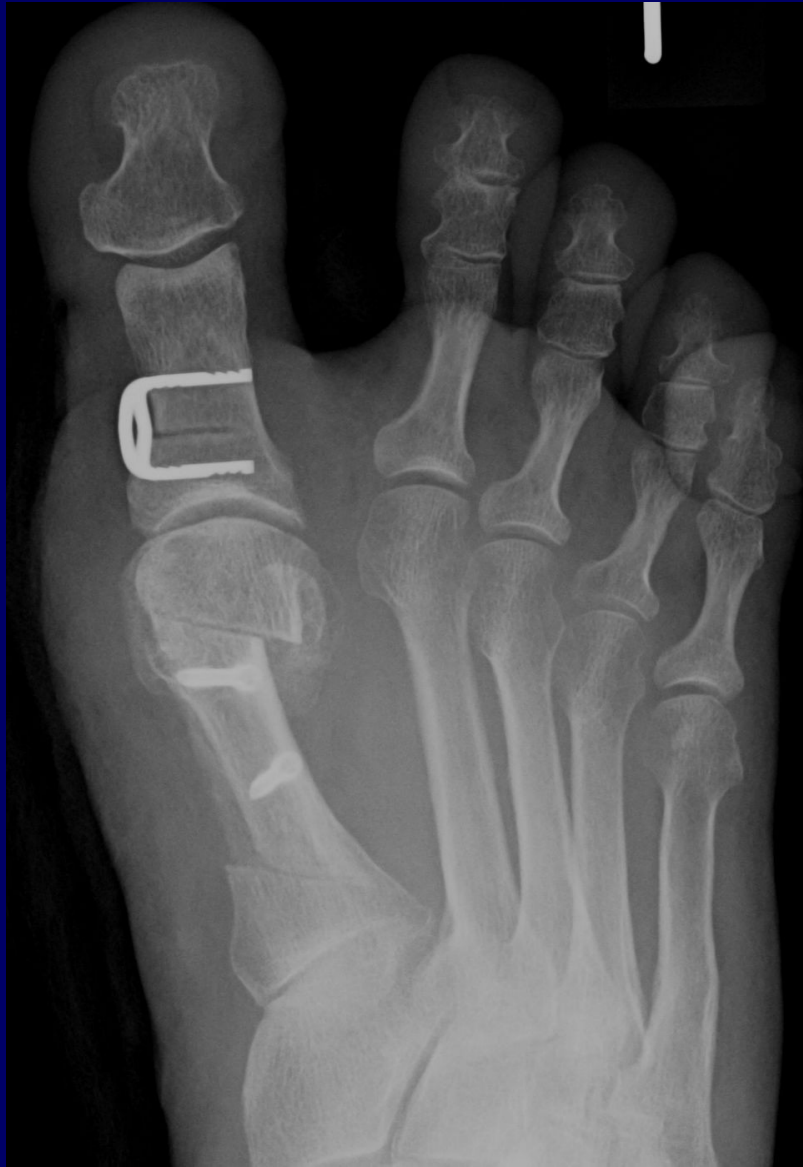# Hallux valgus interfalangeus

Akin



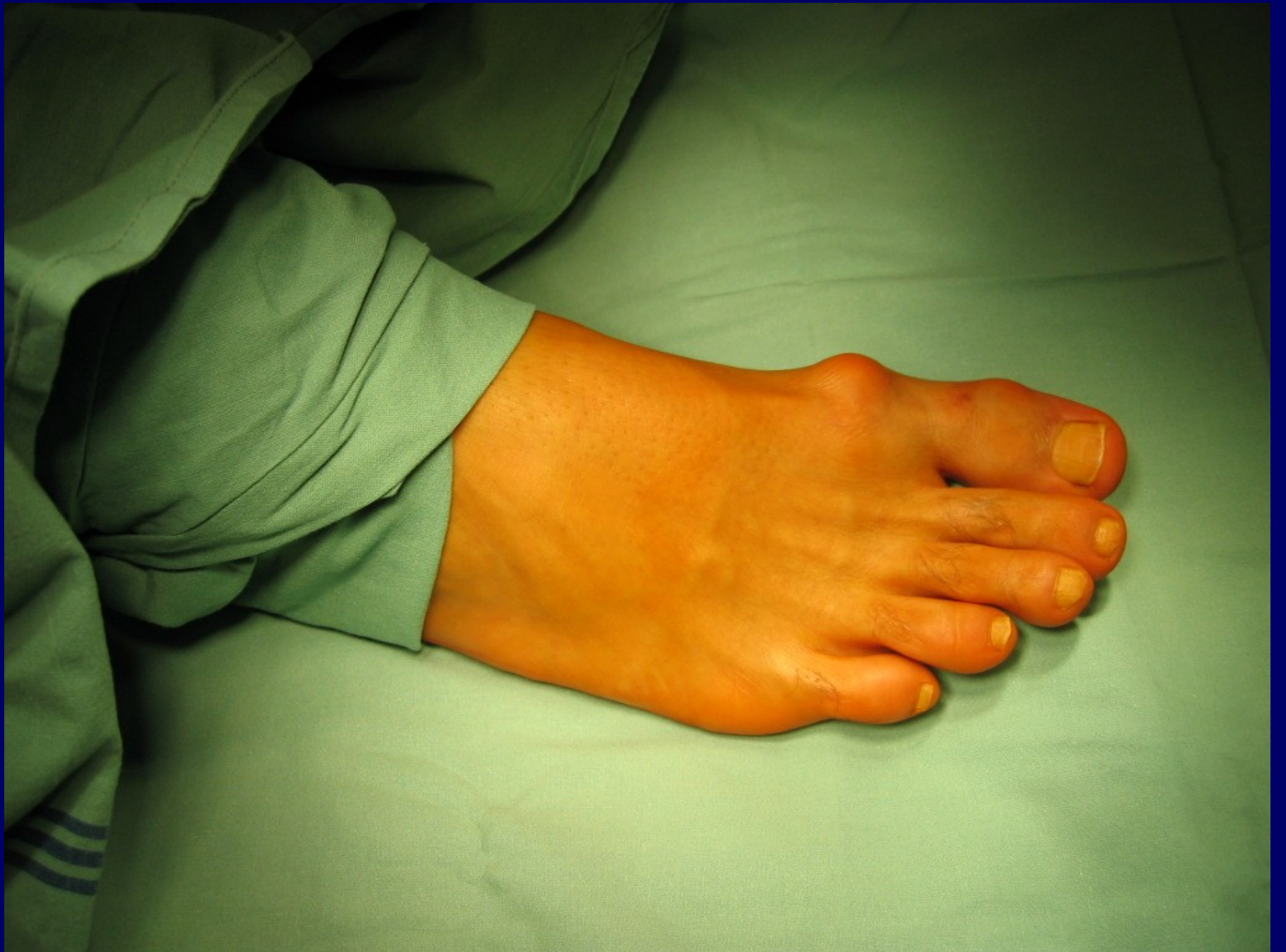

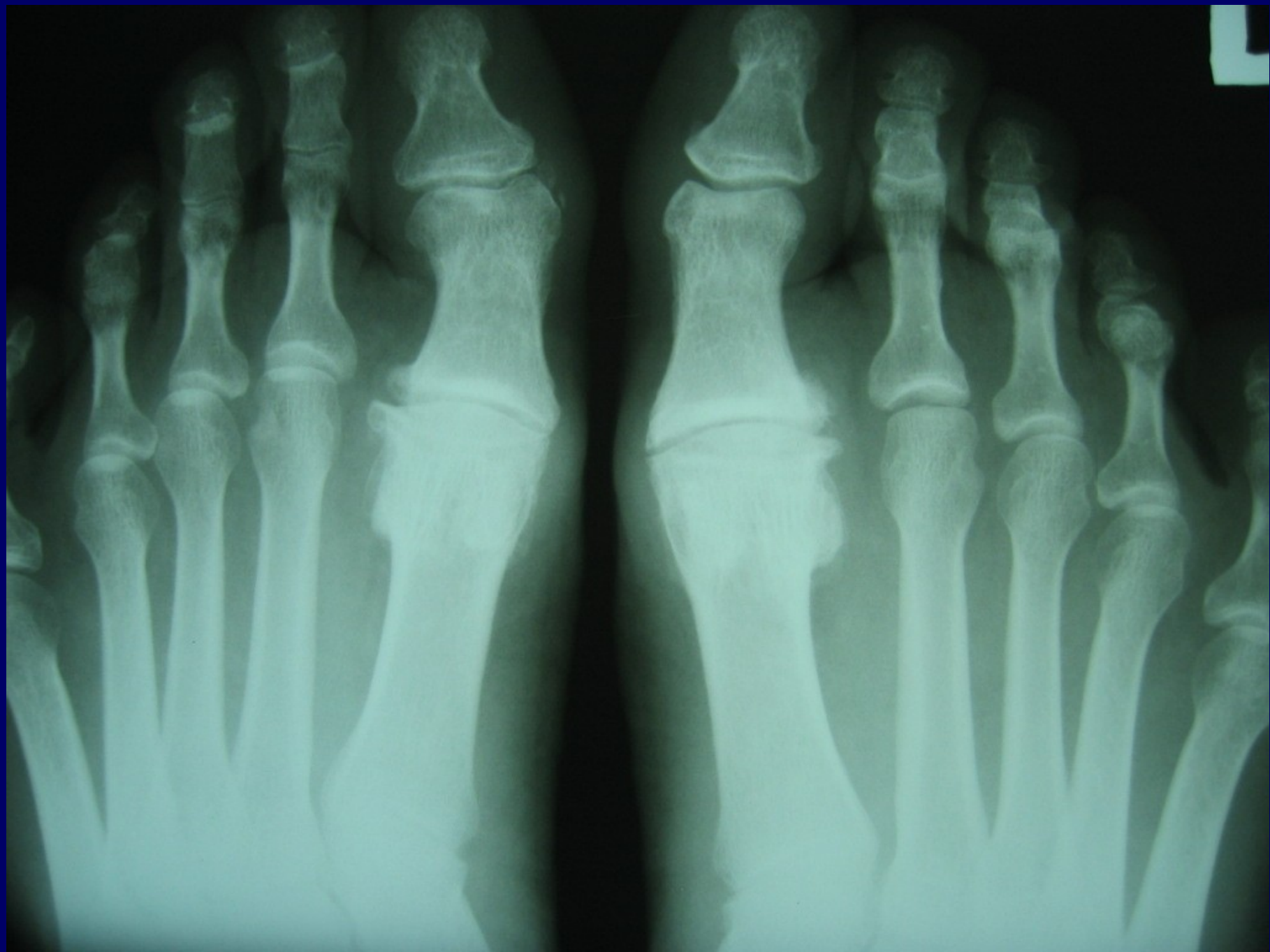
# Scarf + Akin



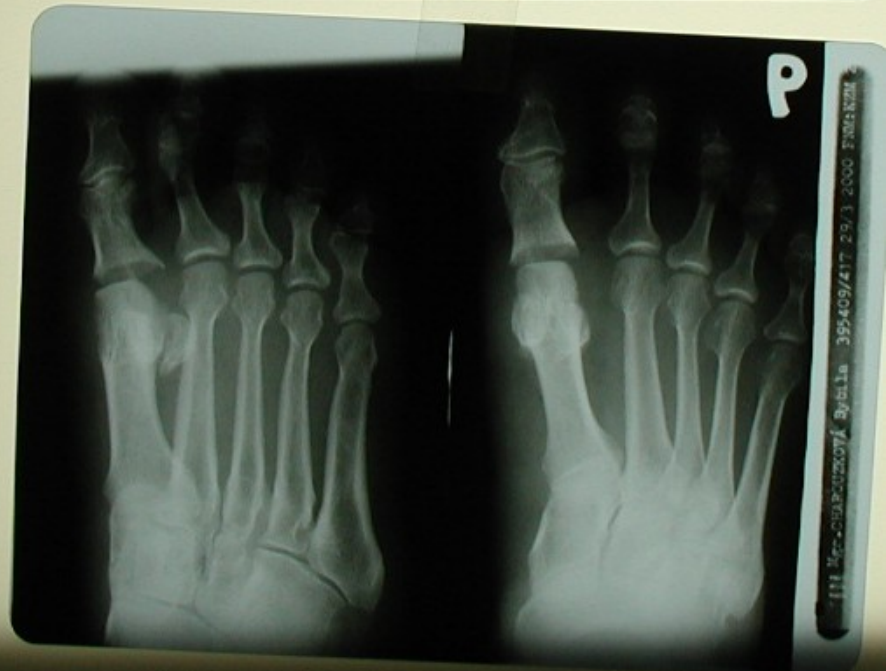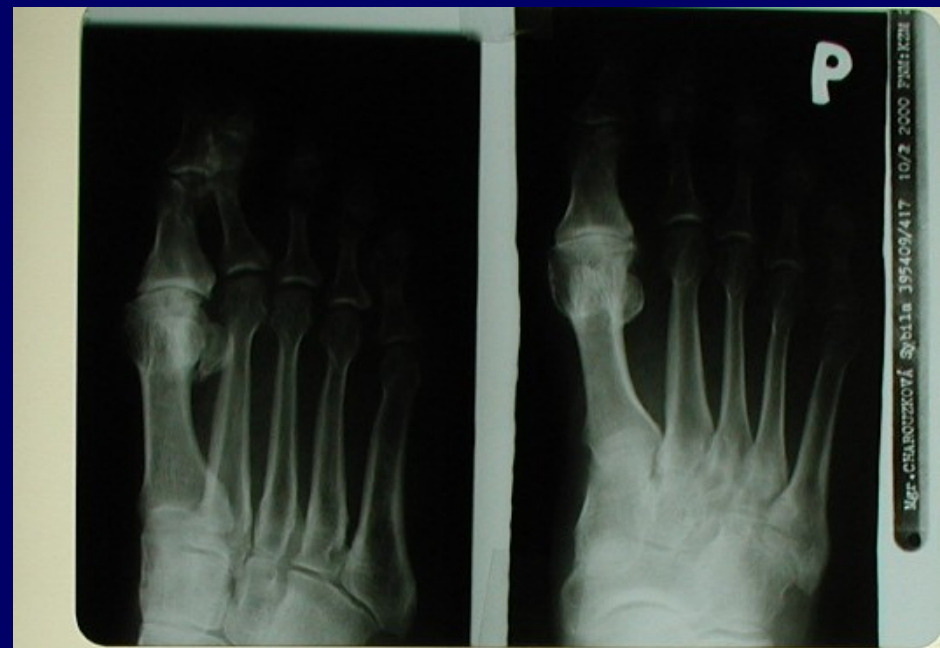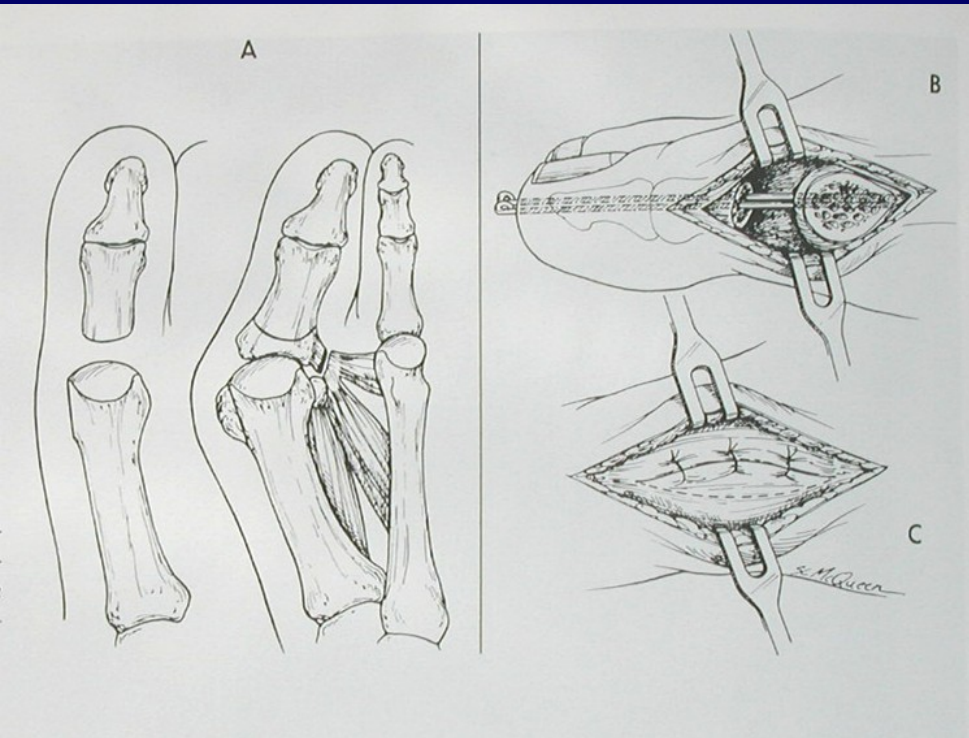
# Hallux rigidus

- Cheilektomie
- Artrodéza
- Resekční artroplastika – (Brandes –Keller)
- endoprotéza

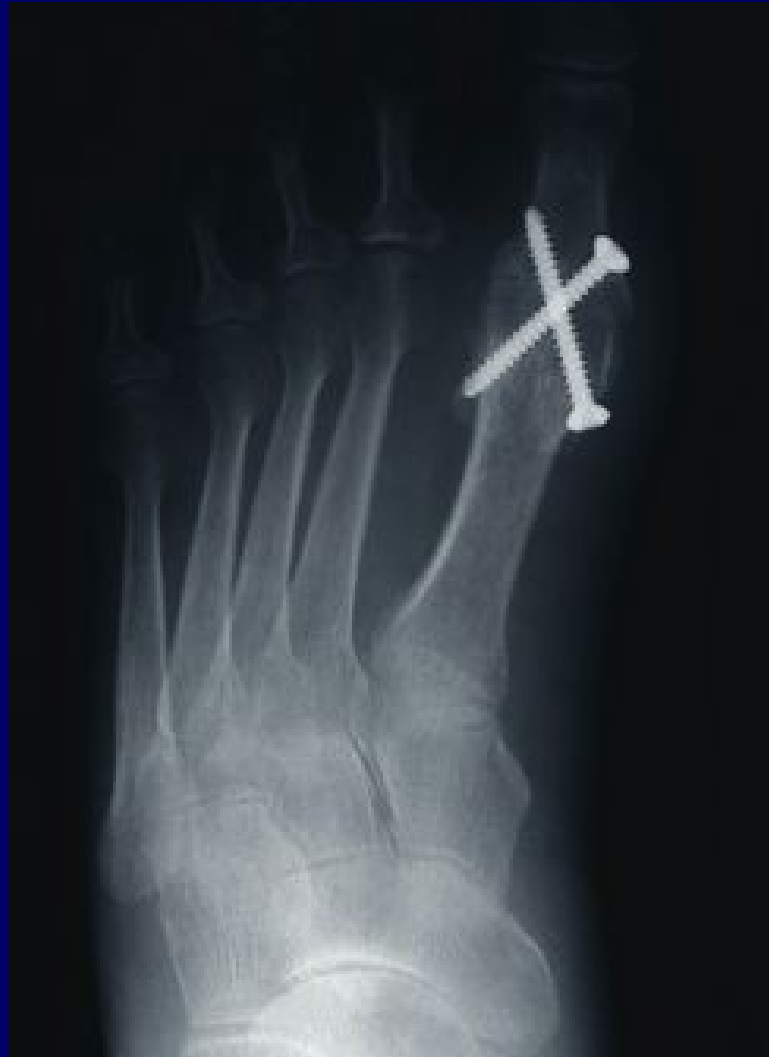



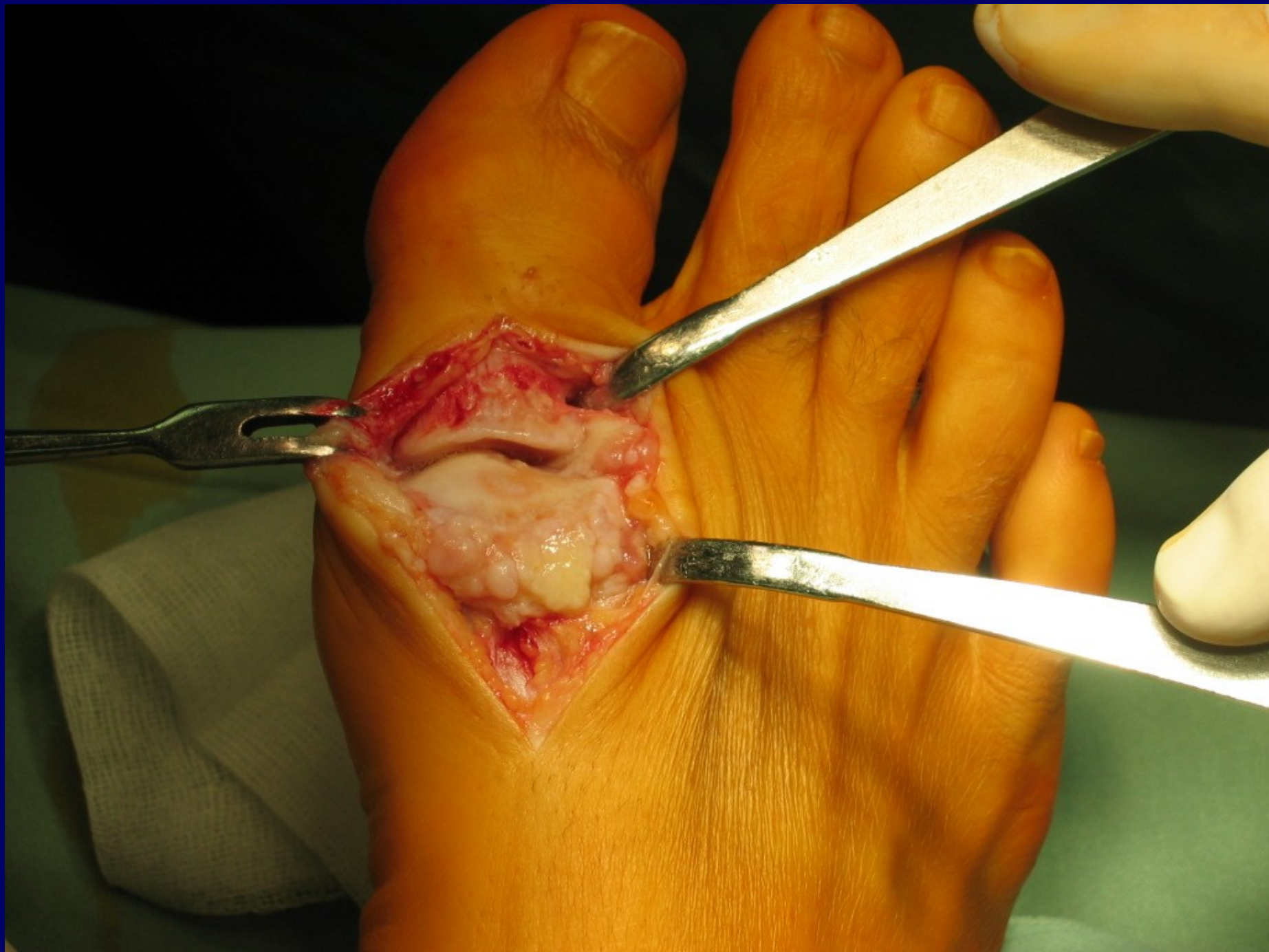# Brandes -Keller

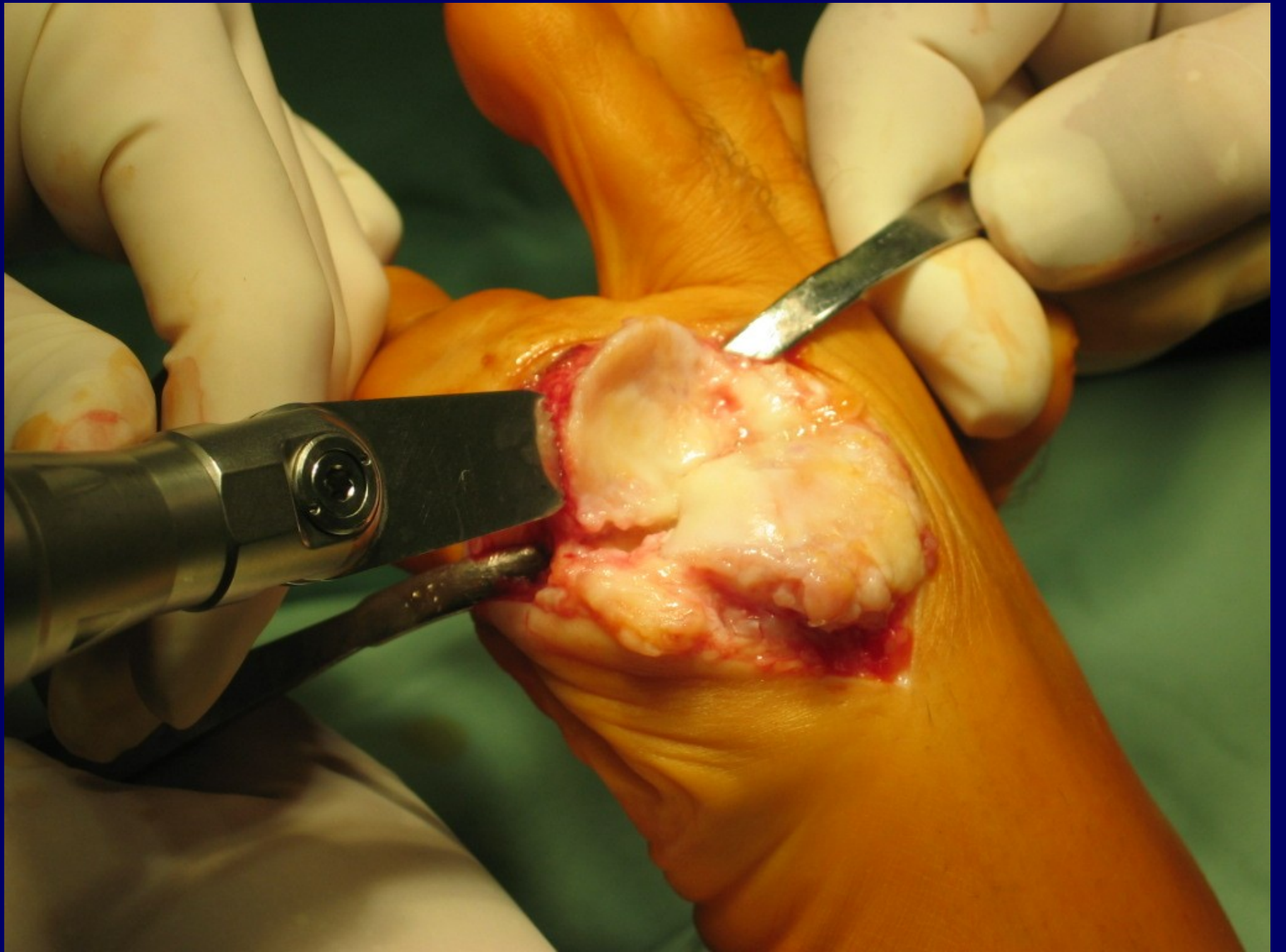


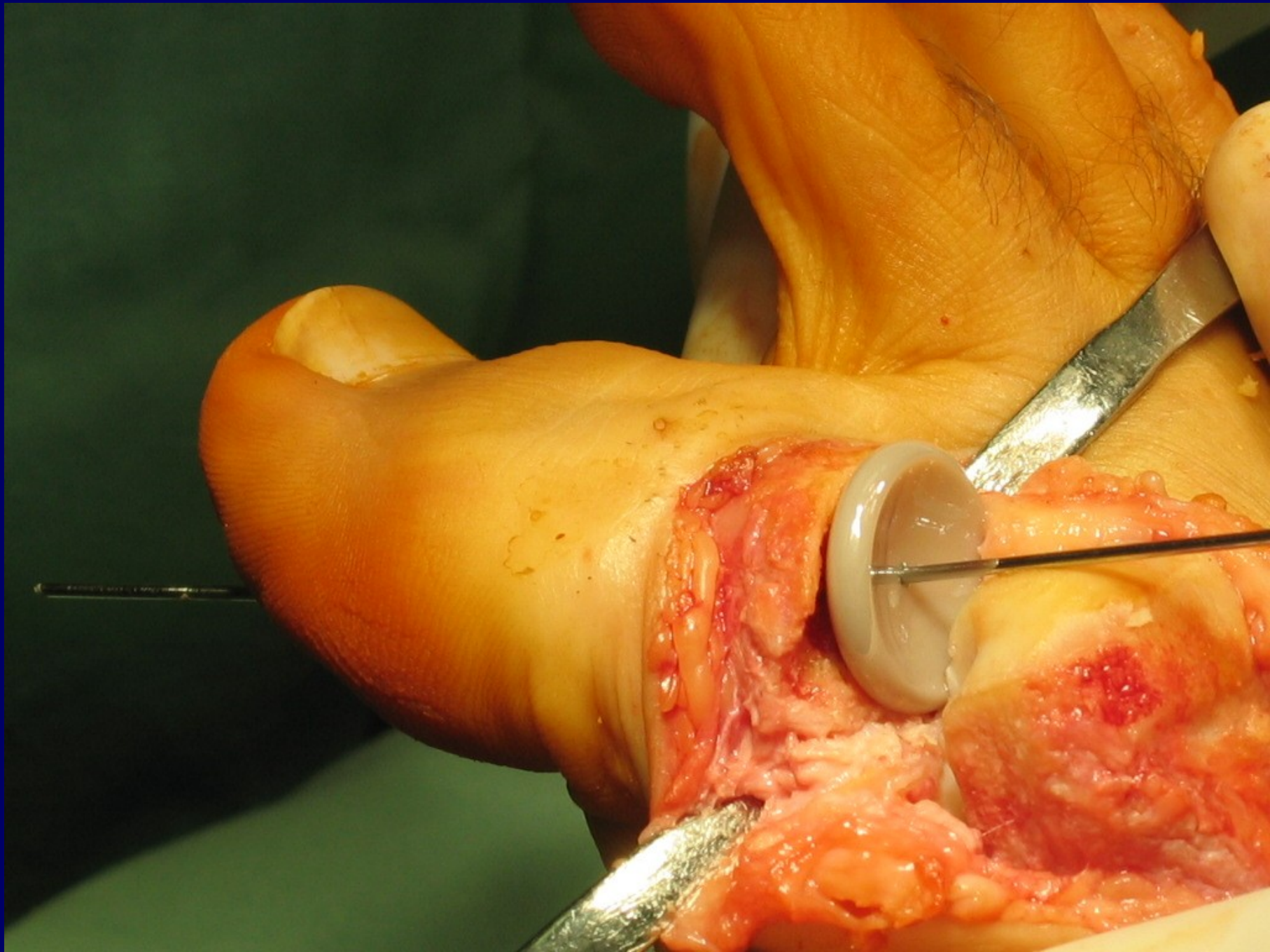
# Hallux rigidus – artrodéza

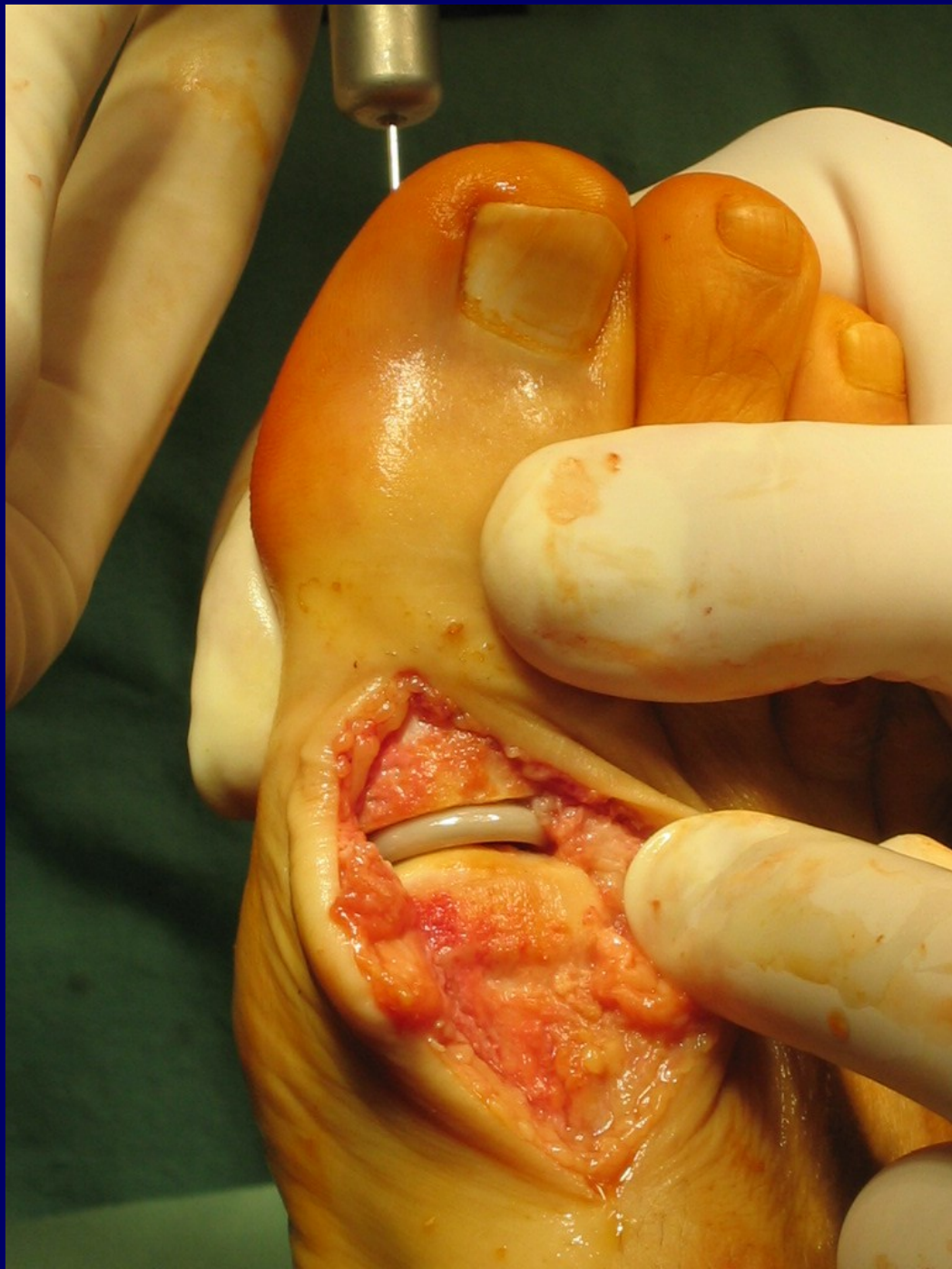

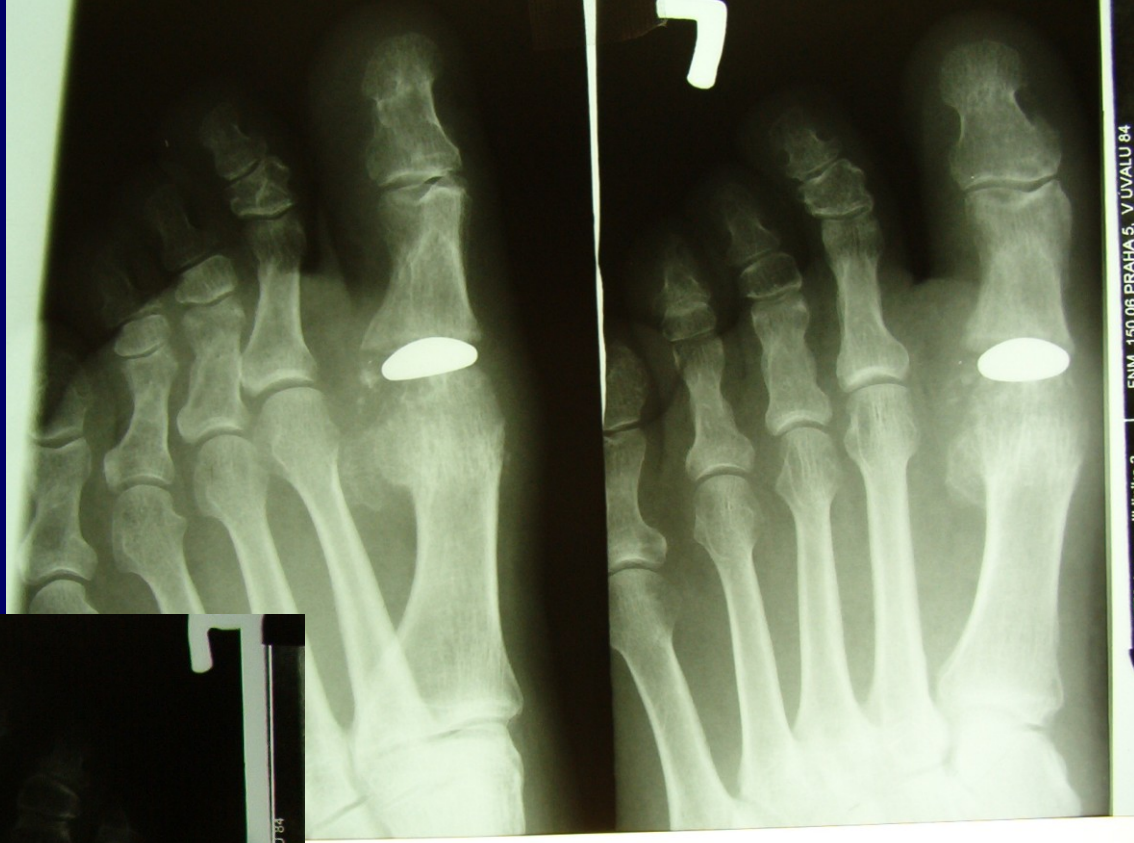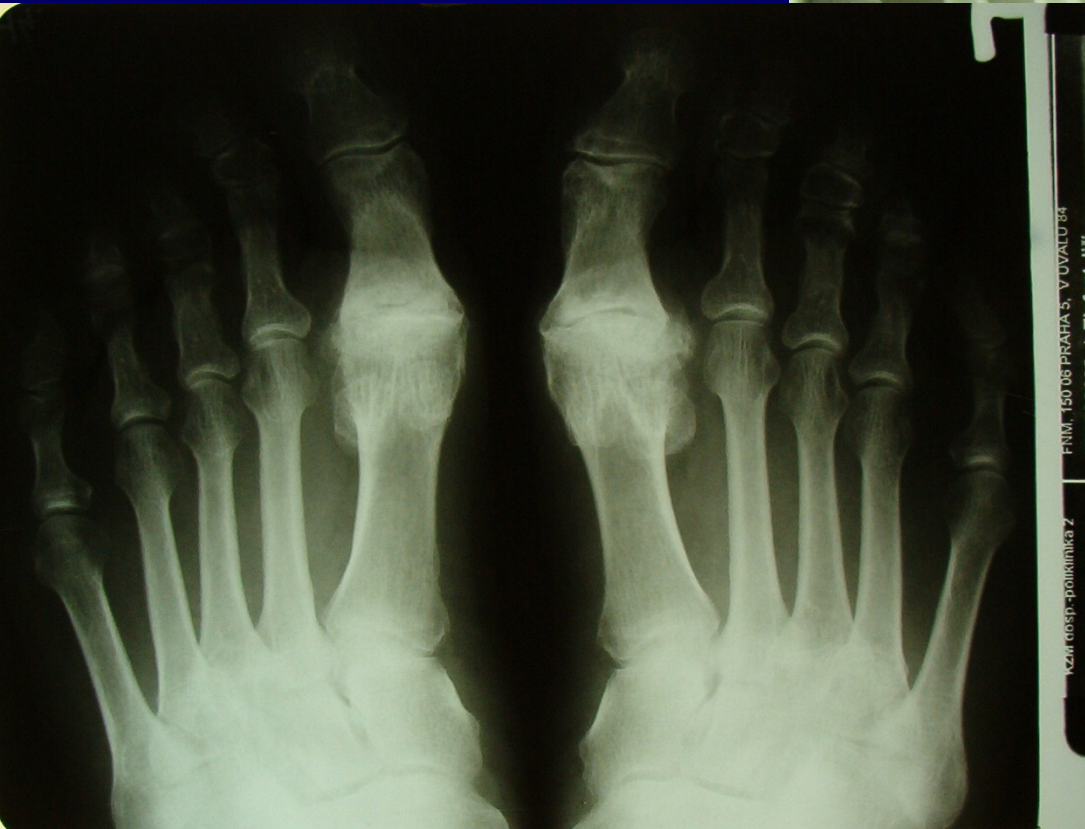






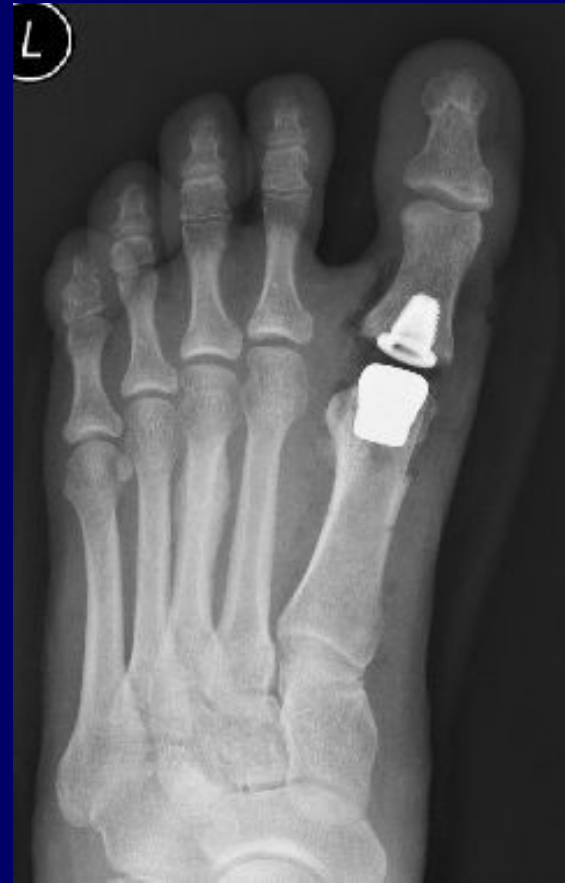
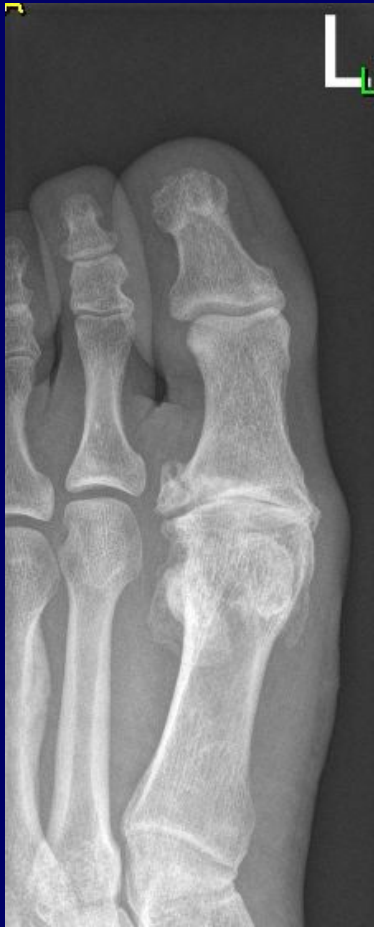
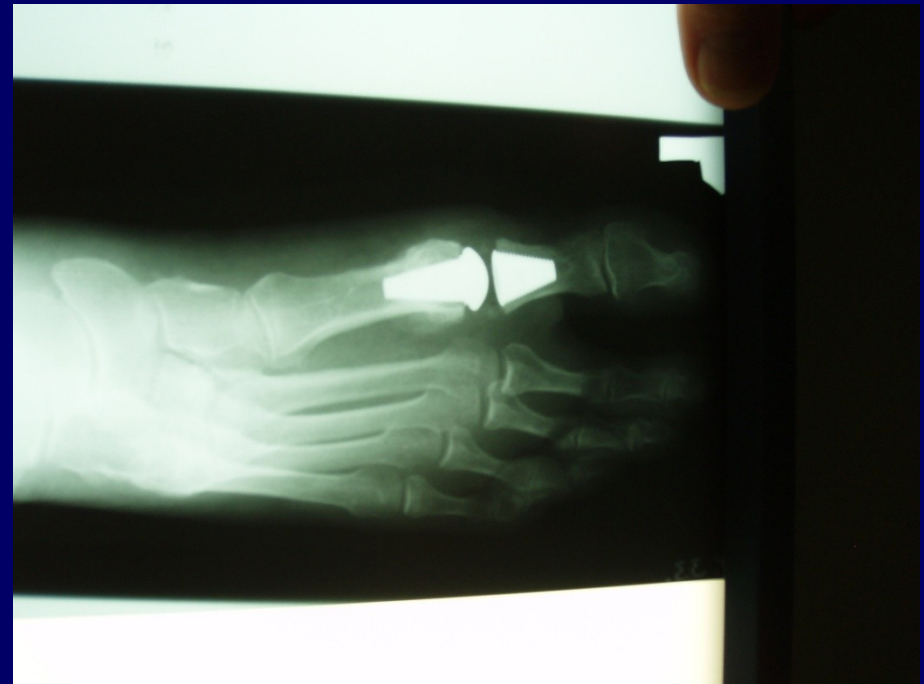




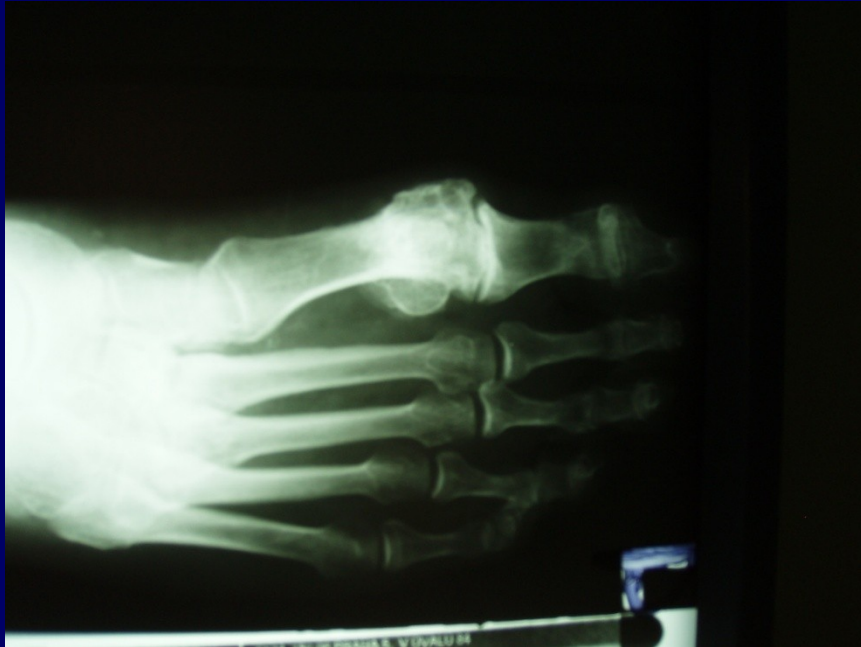# TEP mtt I.



# Hallux rigidus - TEP



# Pes transversoplanus dolorosus

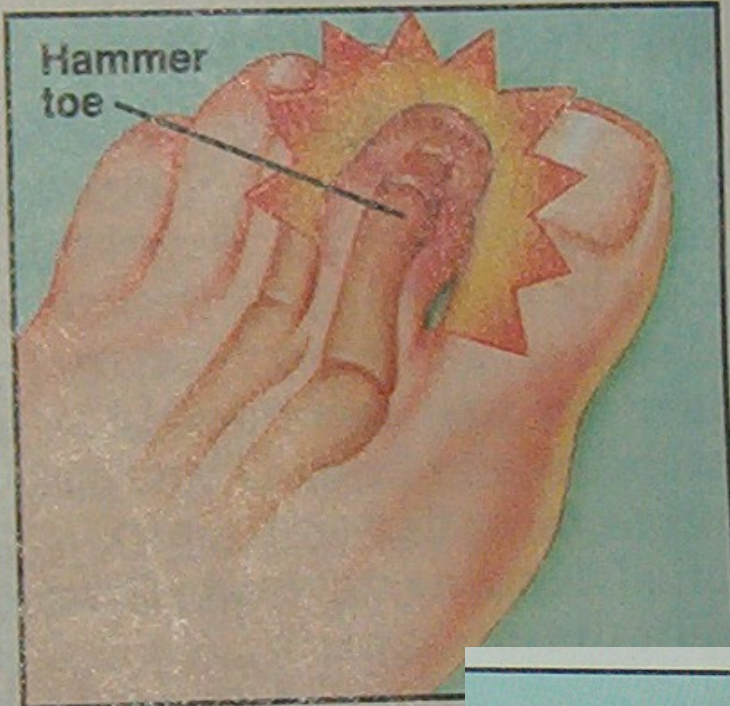## Metatarsalgie

- Častěji ženy
- špatné obouvání, nadváha, vysoký podpatek, těsná špička.
- bolesti v krajině hlaviček mtt.
- otlaky, nášlapky
- Th:vložky, operace dle Weila

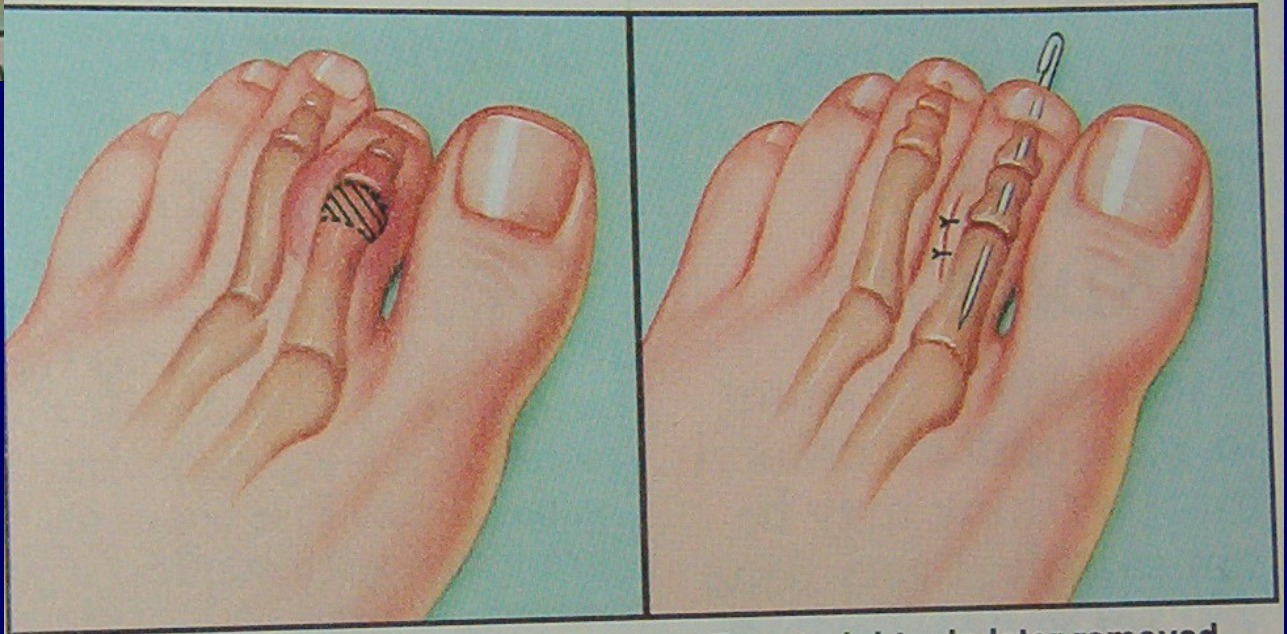


# Digitii mallei (kladívkové prsty)

- Výskyt s valgozním palcem a příčným plochonožím.
- Často burzitidy a clavus nad PIP kloubem, dole tyloma.
- Th:Oper:-Post - resekce hlavičky bazálního článku.



Toe curled and ov




Wire is later removed

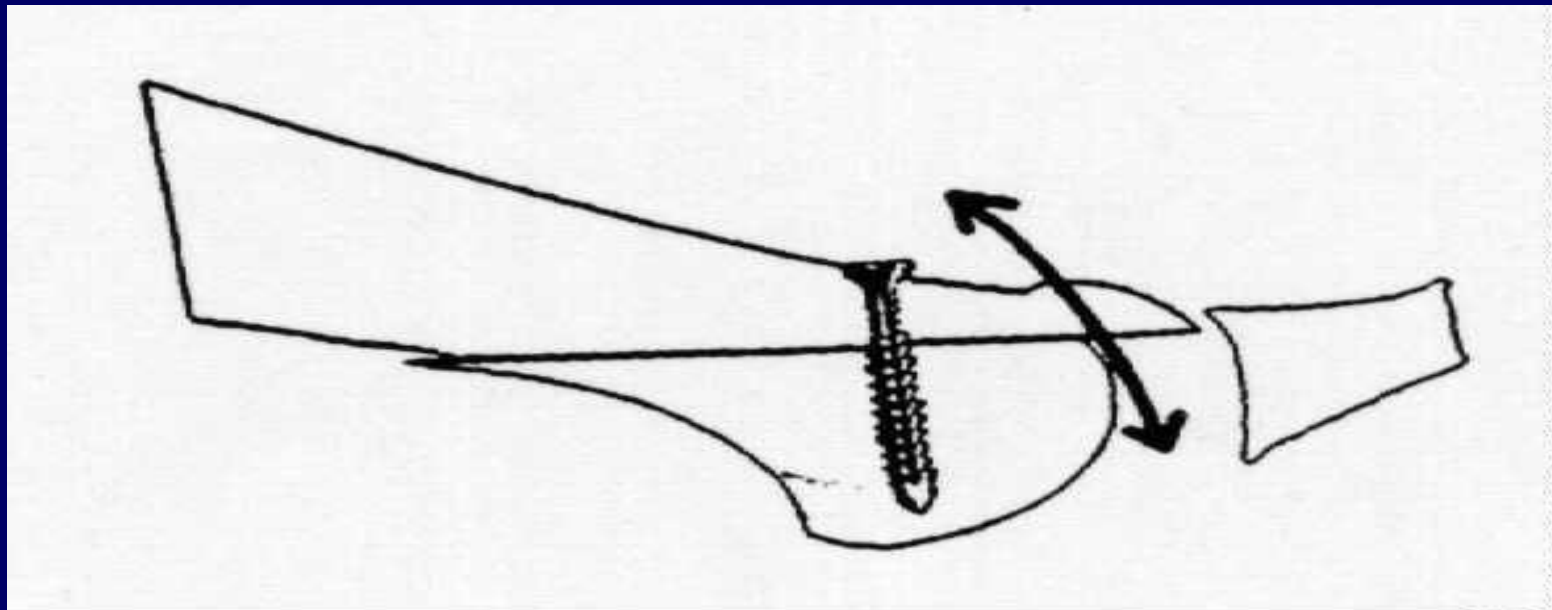
# Indikace Weilovy osteotomie

- Bolestivé plochonoží
- Prominence hlaviček metatarzů do plosky
- Dorzální subluxace v MTP kloubu

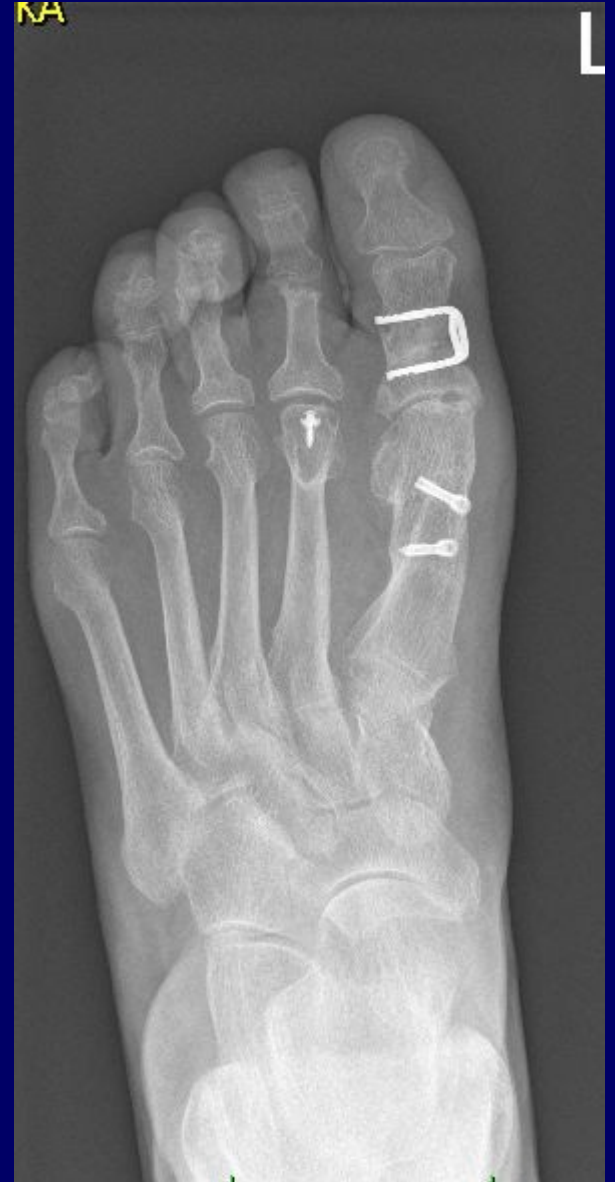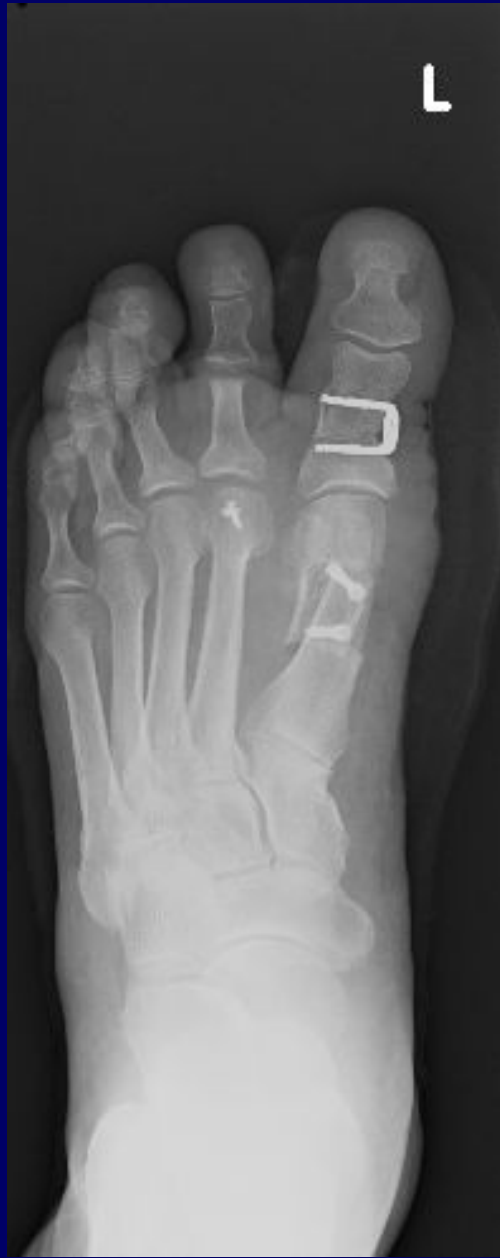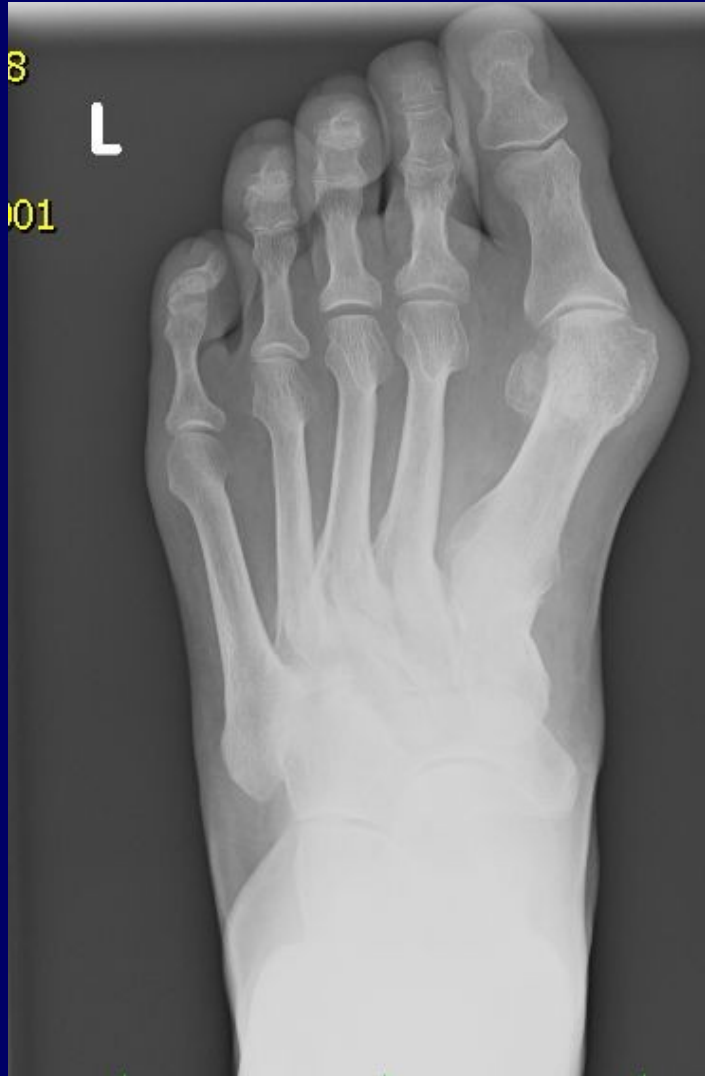# Linie osteotomie



# Posun proximálně a osteosyntéza

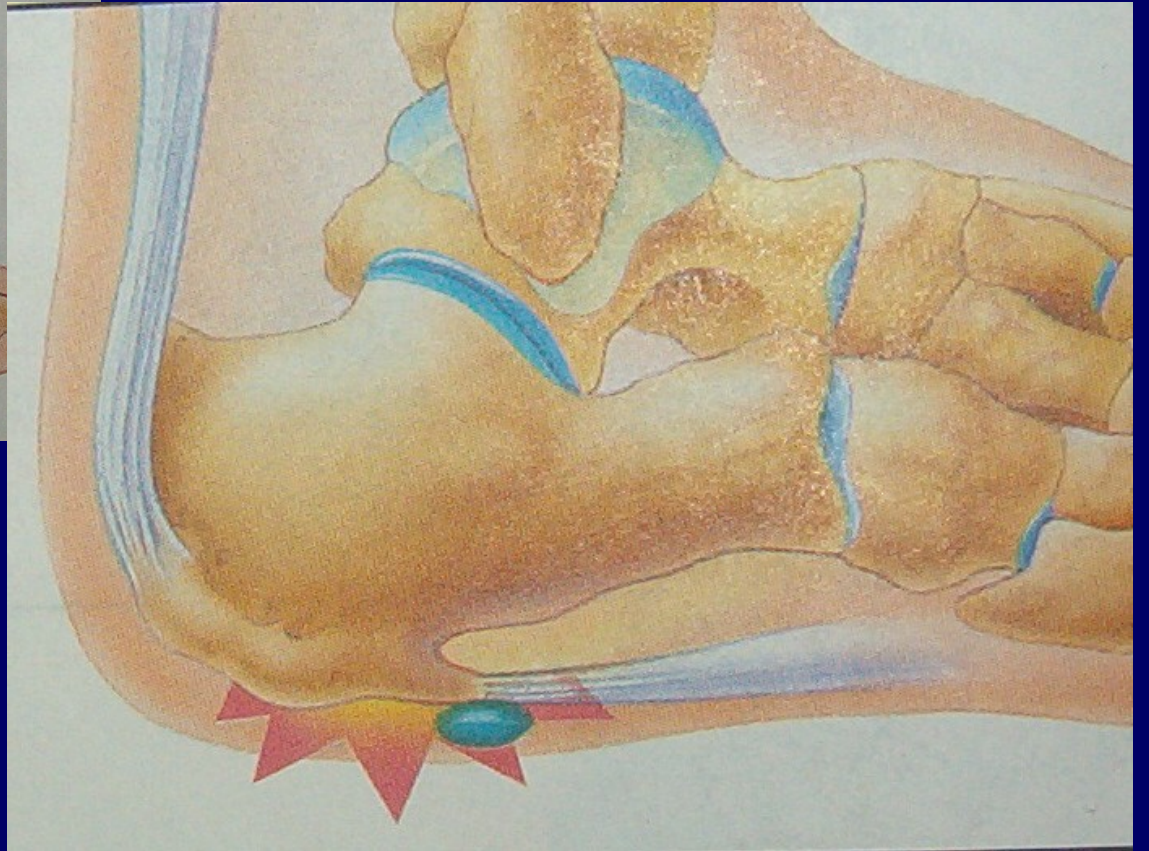
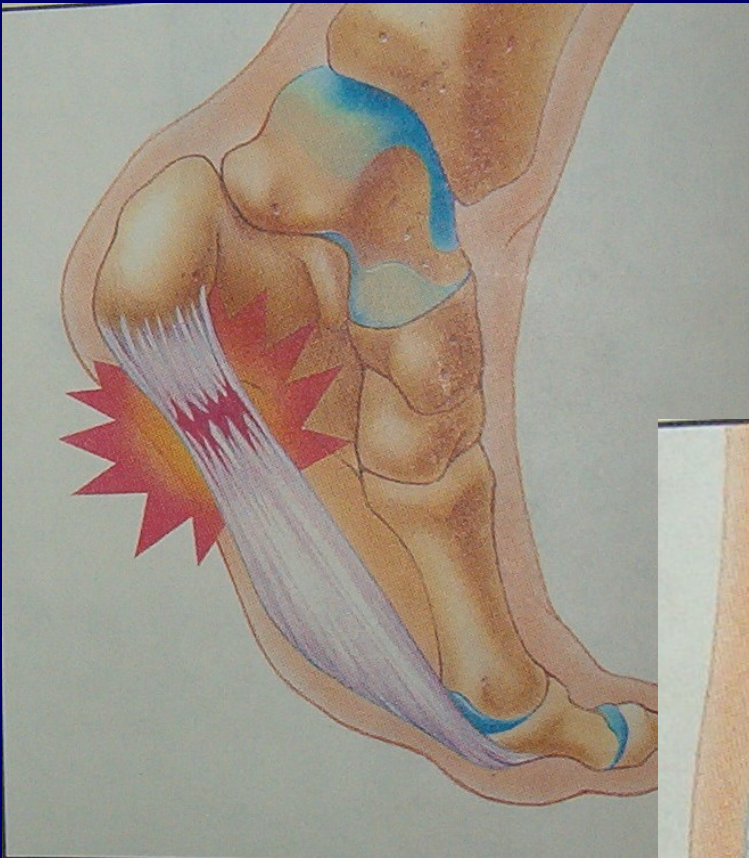


Ablace přesahující hrany



# Calcar calcanei (ostruha patní kosti)

- 40-60 let
- často oboustranně
- kalcifikace zánětlivých změn v úponu plantární aponeurozy na hrbol patní kosti.
- Th: vložka , měkká podpatěnka , obštrik.

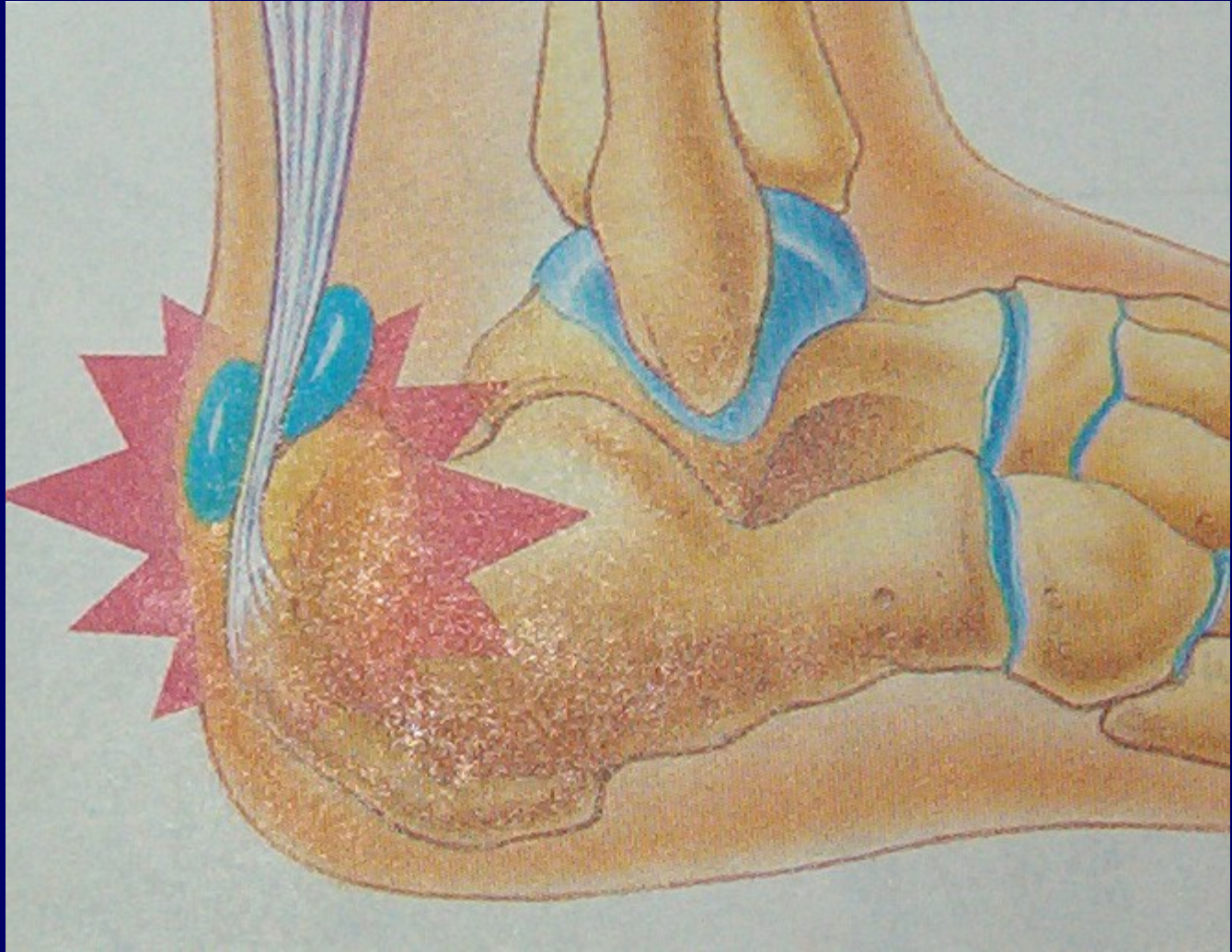




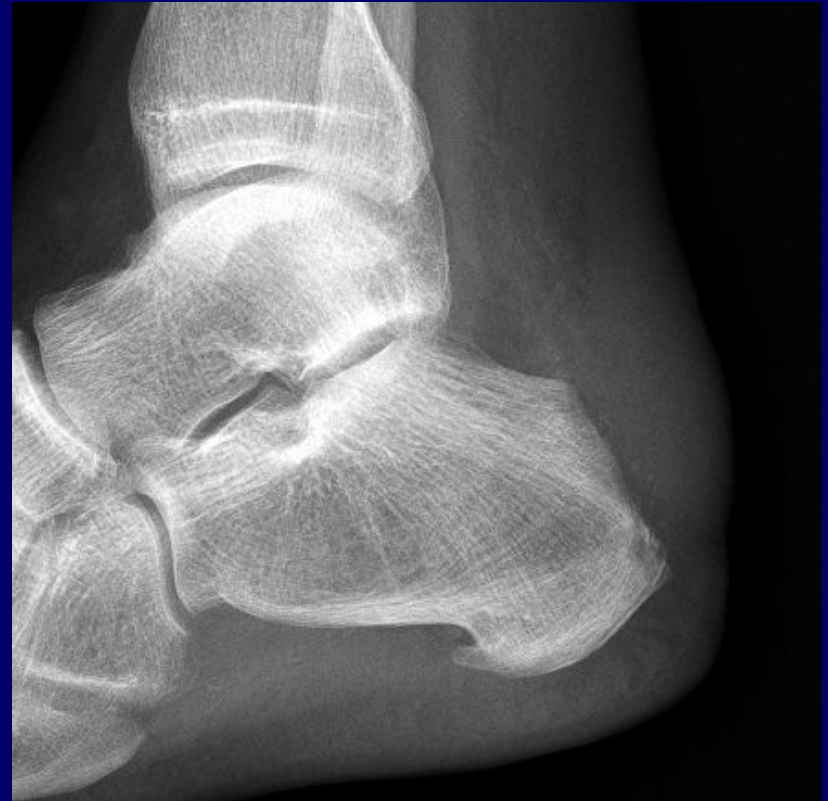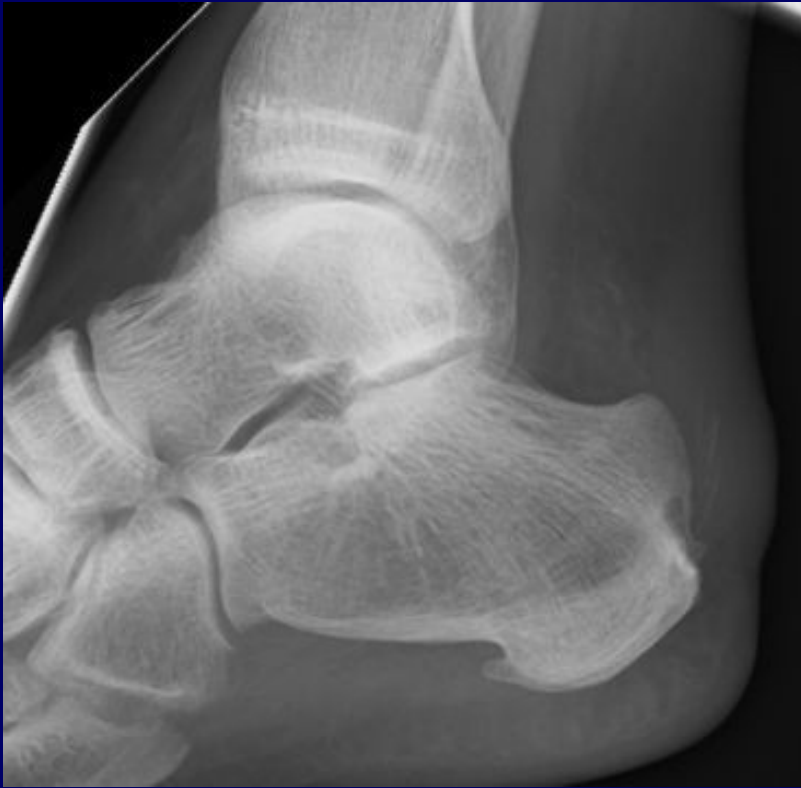# Haglundova exostóza

- Vrozená dispozice, vývojová odchylka horní části patní kosti.
- Nevhodná obuv, tlak opatku.
- Bolesti ,burza

Th: odlehčení, úprava obuvi, podpatěnka  
oper.: resekce exostózy.



# Haglund



# Doba léčení a inaptibility

- Operace - halluxů - - 8 – 12 týdnů
- kladívkových prstů - 2 týdny
- ostruhy - 4- 6 týdnů
- Haglund - 4 - 6 týdnů
- artroplastika EP - 6 – 8 týdnů