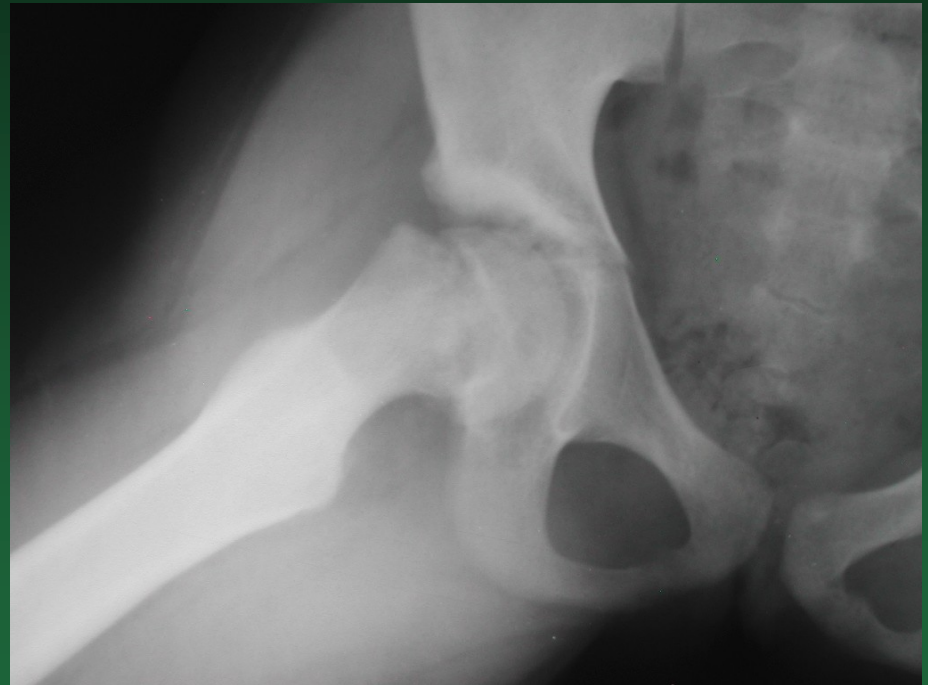


**Coxa vara adolescentium**  
**Epiphyseolysis capitis femoris**

# Coxa vara adolescentium

**Onemocnění  
proximální růstové  
ploténky stehenní  
kosti**

**Hlavice sklouzává  
dozadu a dolů  
( do retroverze a  
do varozity)**



**Nemoc se objevuje před  
fyziologickým uzávěrem růstové  
chrupavky – mezi 12.-15. rokem**

**Častěji postiženi chlapci**

**Etiologie – není známa**

**Endokrinní poruchy – při  
hormonálních změnách –  
Dystrofie adipozogenitální**

# Klinický obraz

Většinou pozvolný průběh

Kulhání při chůzi

Omezení abdukce a vnitřní rotace

Kontraktura adduktorů

**Drehmanův příznak** – při flexi v kyčelním kloubu se končetina sama rotuje do zevní rotace, vnitřní rotace není možná

# Dělení podle rtg obrazu

- 1.** skupina – skluz hlavice o  $\frac{1}{3}$  šíře krčku, tj. do 30 st.
- 2.** skupina – skluz o  $\frac{1}{3}$ - $\frac{1}{2}$  šíře krčku, tj. od 30-60 st.
- 3.** skupina – skluz o více než  $\frac{1}{2}$  šíře krčku, tj. nad 60 st.

# Terapie

## Vždy operační

- U 1. skupiny – fixace svazkem Kirschnerových drátů – operace dle Arriese-Diase
- U 2. skupiny – korekční osteotomie proximálního femuru
- U 3. skupiny – osteotomie v oblasti krčku

