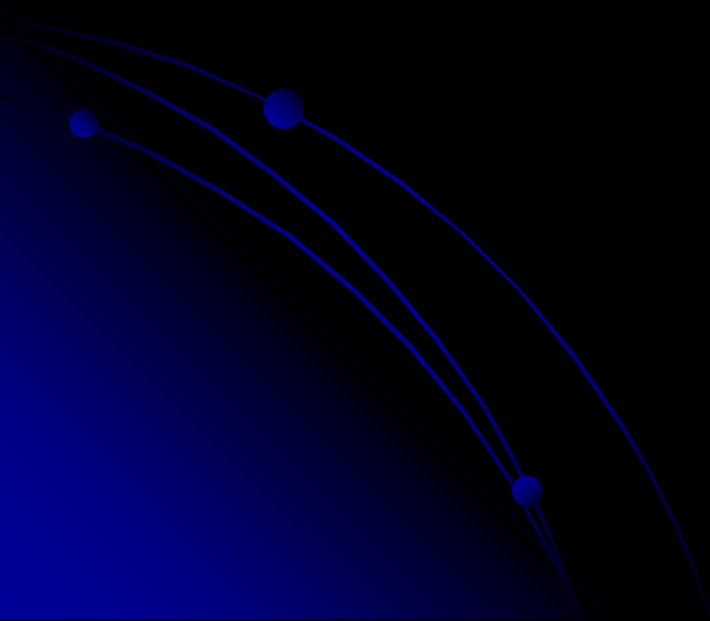


Kostní nádory

charakteristika

diagnostika

terapie



Klasifikace tumorů

- **MALIGNÍ**
zhoubné

- **PRIMÁRNÍ**
nádory primárně
lokalizované v kostech

- **BENIGNÍ**
nezhoubné

- **SEKUNDÁRNÍ**
metastázy jiných
maligních nádorů

Charakteristika

- **Primární nádory:**

1-výskyt zejména v dětském a adolescentním věku

2-nádory tvořící kostní tkáň se vyskytují nejčastěji v oblasti metafýz, v těsné blízkosti růstových chrupavek, kde je v období růstu organismu výrazná biologická aktivita

3-v každé skupině kostních nádorů se vyskytuje forma benigní a maligní

- **Sekundární nádory:**

1-osteolytické, osteoplastické

2-nejčastěji: mamma, prostata, plíce, Grawitz

Diagnostika kostních tumorů

Anamnéza

- **Vývoj potíží** - charakter obtíží, délka trvání
- **Nemocnost, úrazy** - vznik TU často pacienty spojován nesprávně s úrazem, naopak důležité chron.onemocnění jako OM, Pagetova choroba
- **Rodinná zátěž** - v oblasti vzniku primárních kostních TU minimální
- **Zevní vlivy** - záření a chemické látky
- **Profesionální zátěž** - u primárních kostních TU převážně minimální význam – dětský věk

Klinické příznaky

Kostní nádory-obecné příznaky

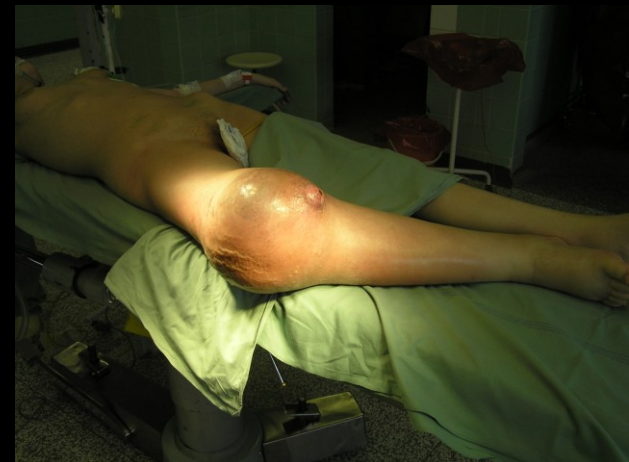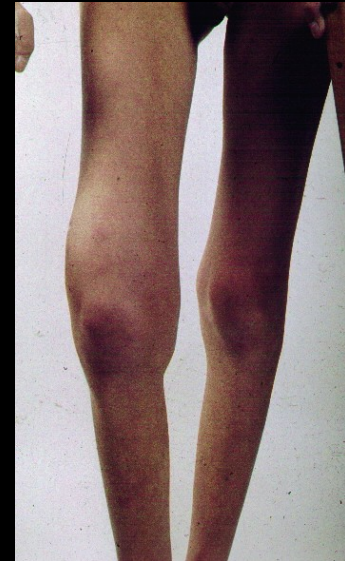Bolest - klidová, zátěžová, noční
dif.dg posttraumatická a nádorová

Otok+defigurace - zejména při postižení
volné končetiny

- **Reaktivní synovitida** - přilehlého kloubu

Teplota – subfebrilie, a lokální elevace-vyšší
metabol.aktivita TU

Únava – dle stadia, při generalizaci kachexie
a úplná vyčerpanost

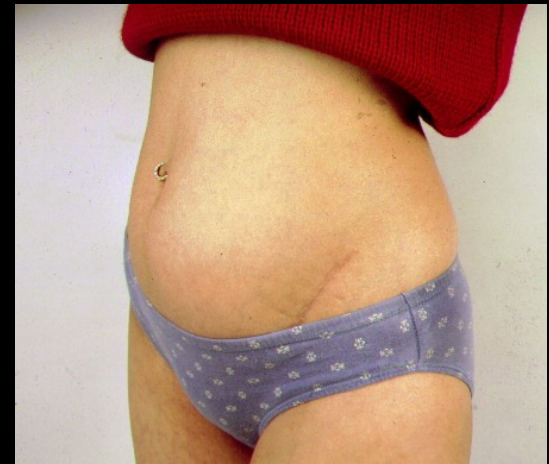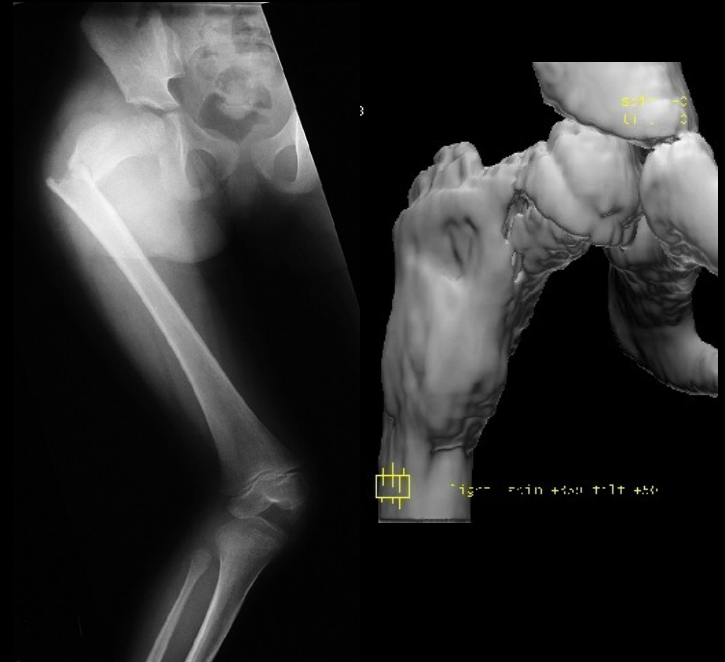


Klinické příznaky

Svalová atrofie – omezené zatěžování pro bolesti

Patologické zlomeniny – příznak pokročilého stadia onemocnění, výrazně zhoršuje prognózu onemocnění

Poruchy periferní inervace a cévní perfúze – při zasažení nervově-cévního svazku nádorem



RTG - nativní snímek základní projekce

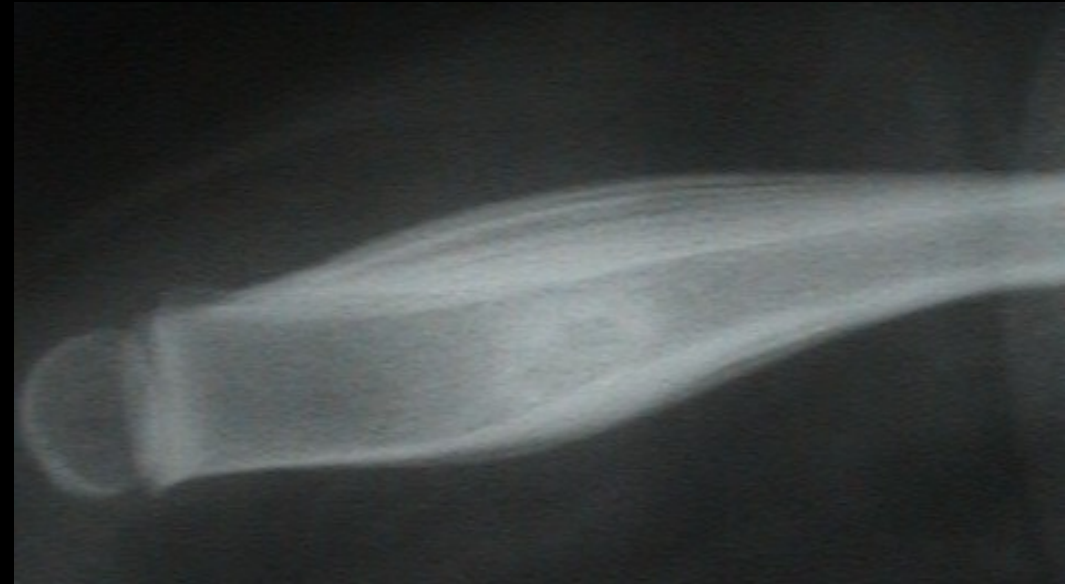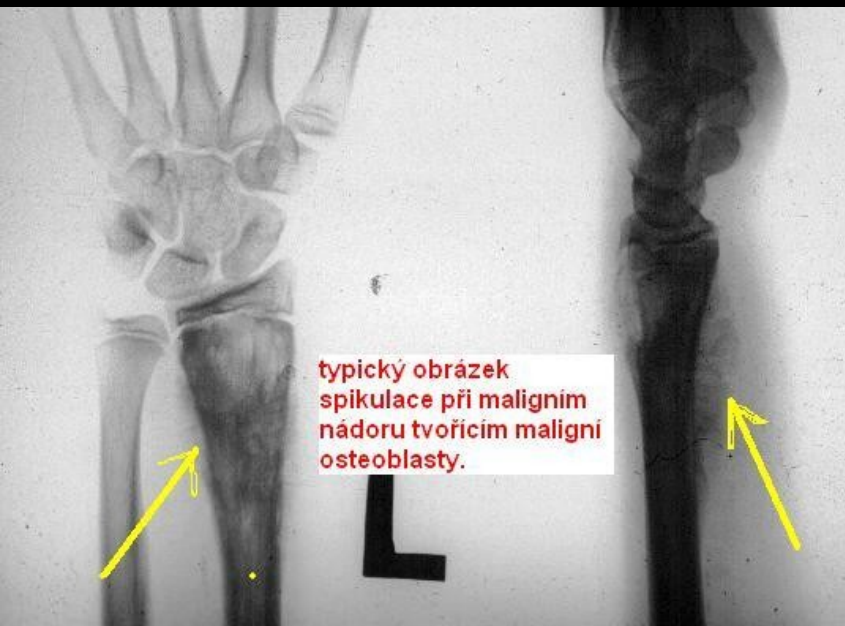
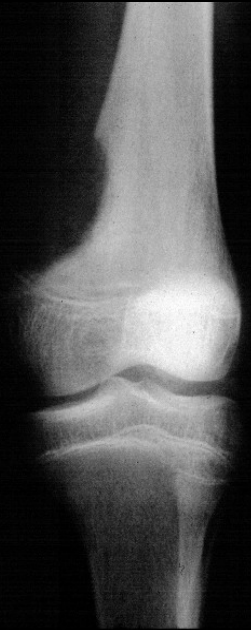Patolog. obraz na rtg:

osteolýza, sklerotické ložisko

periostóza-cibulovitá apozice, Codmannův trojúhelník

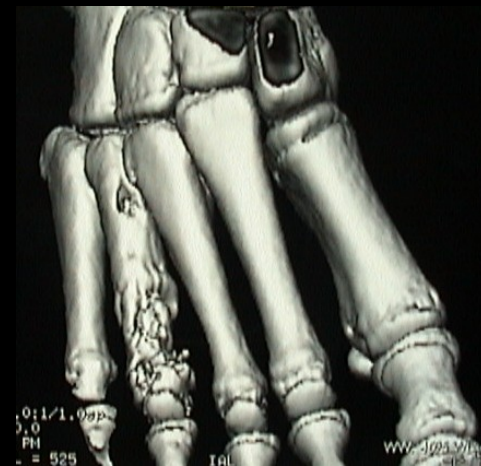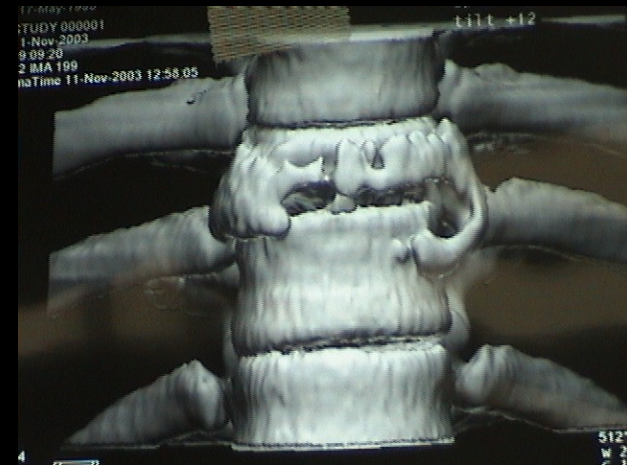
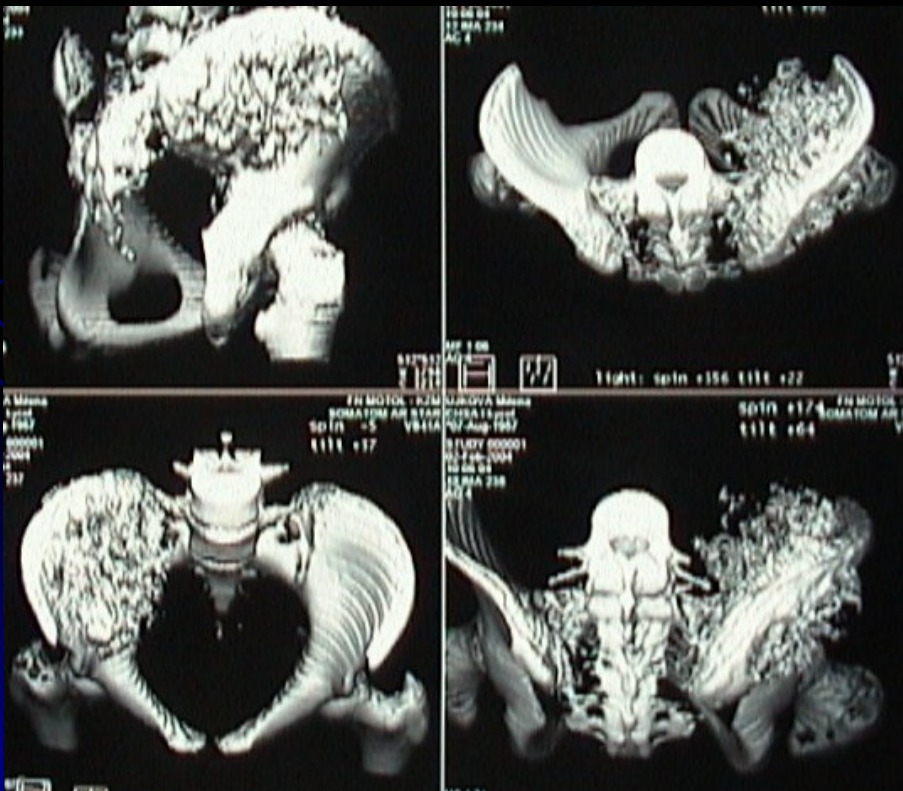
spikulace-ossifik. Sharpey.vlákná.

Při těchto nálezech vždy myslet na TU !!



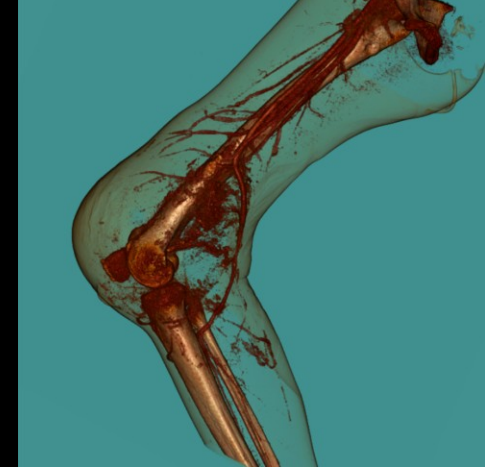
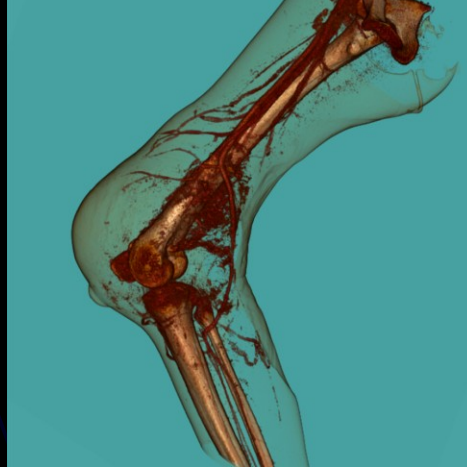
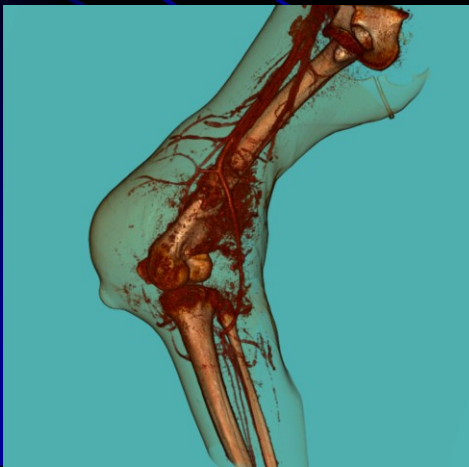
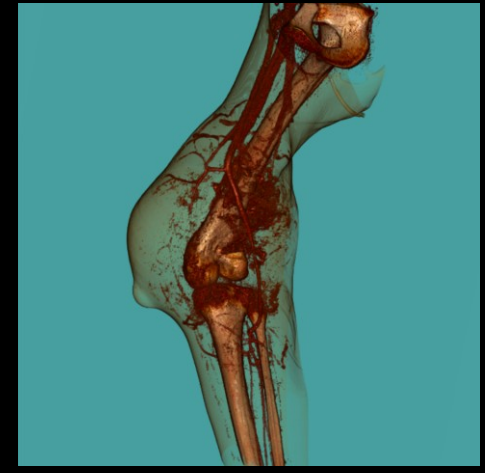
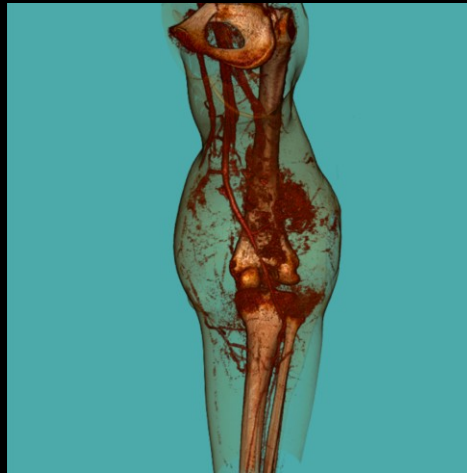
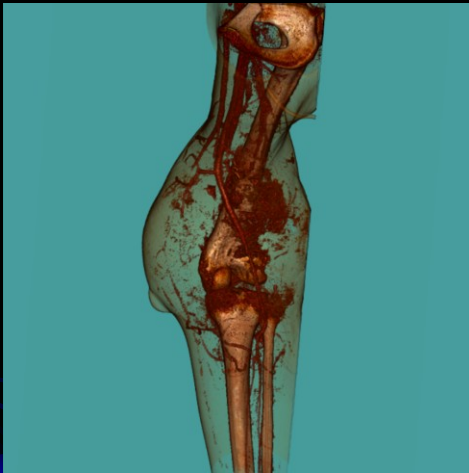
CT-(3D) vyšetření

- Upřesnění rozsahu postižení kosti
- Zejména méně přehledné lokalizace nativním rtg snímkem
- Možnost 3D rekonstrukce



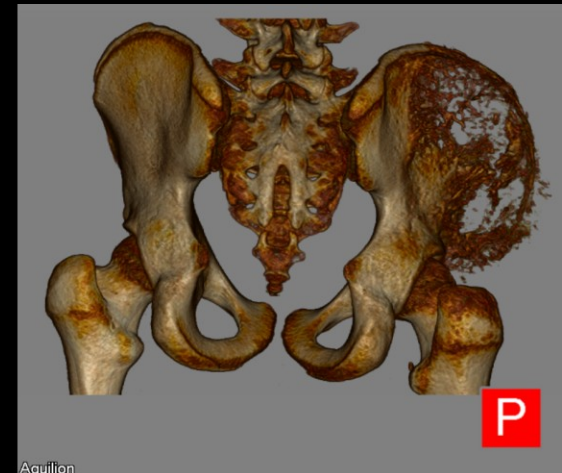
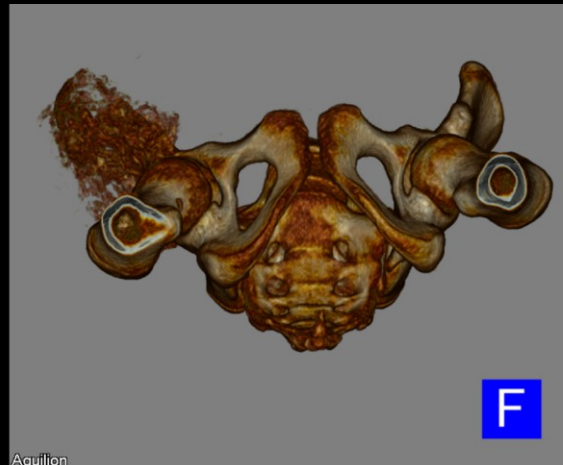
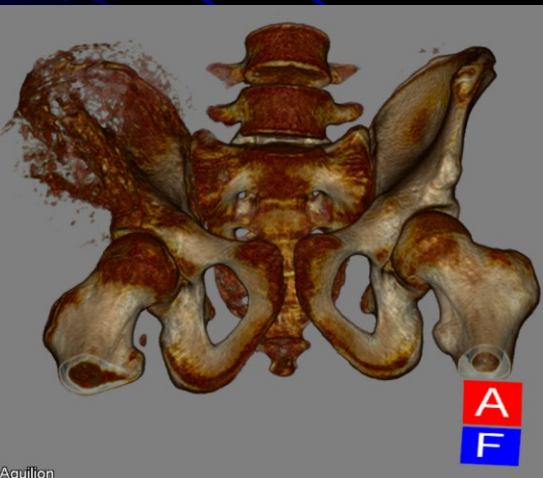
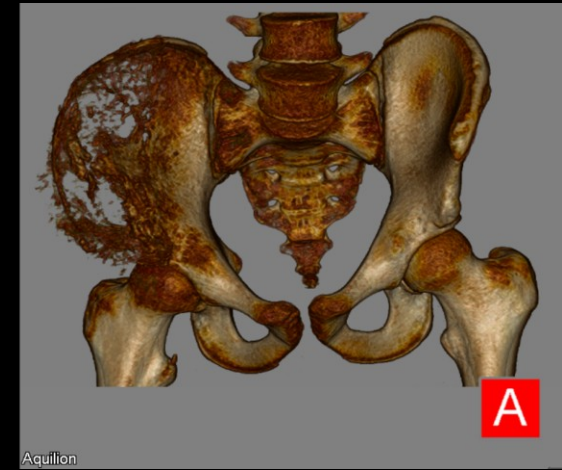
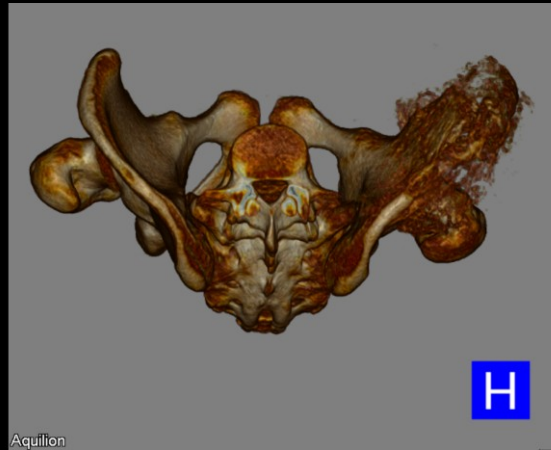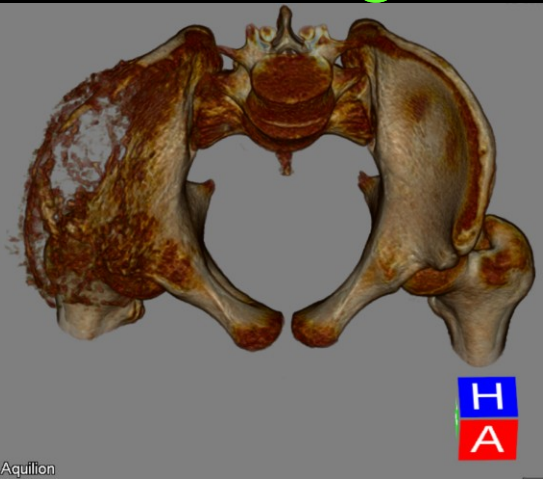
CT-(3D) vyšetření

- Chondrosarcom



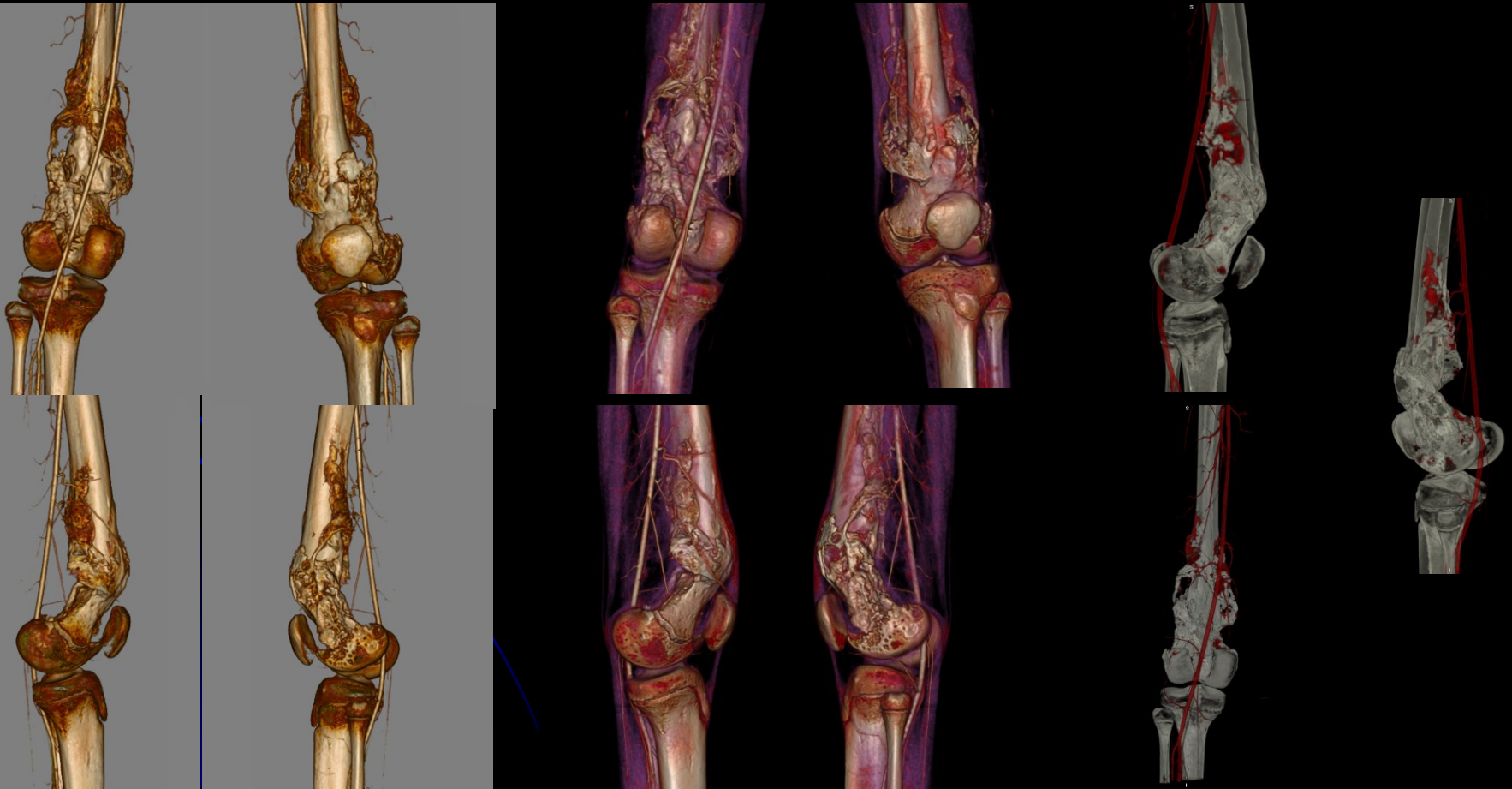
CT-(3D) vyšetření

- Ewingův sakrom



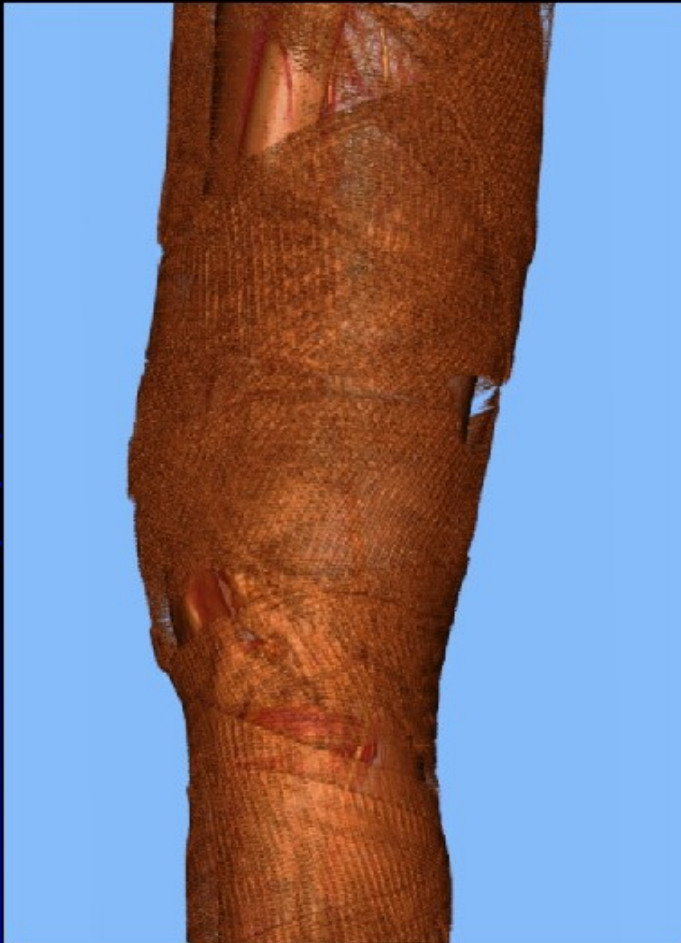CT-(3D) vyšetření

- Osteosarcom

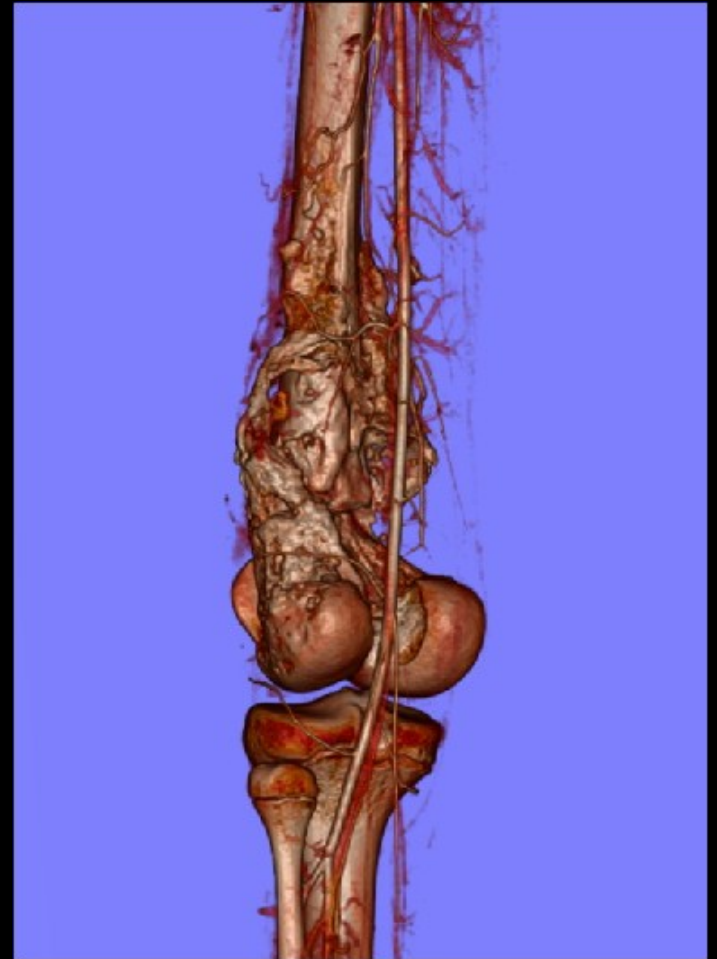

CT-(3D) vyšetření

- Osteosarcom



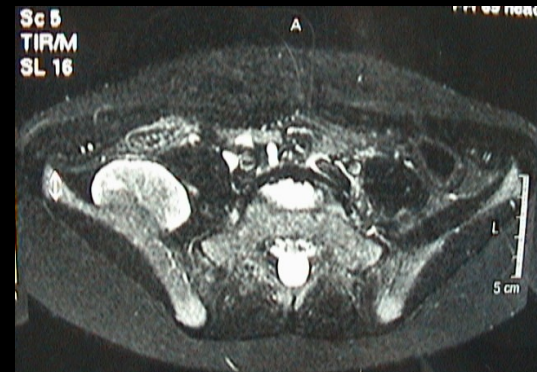
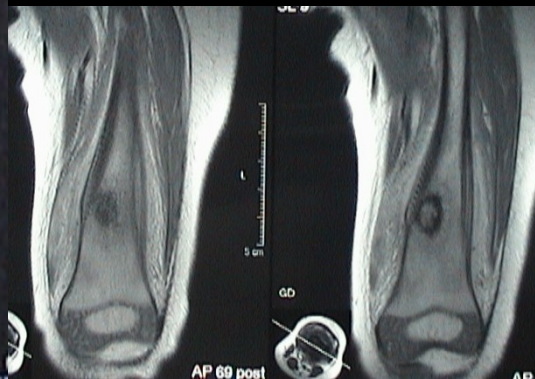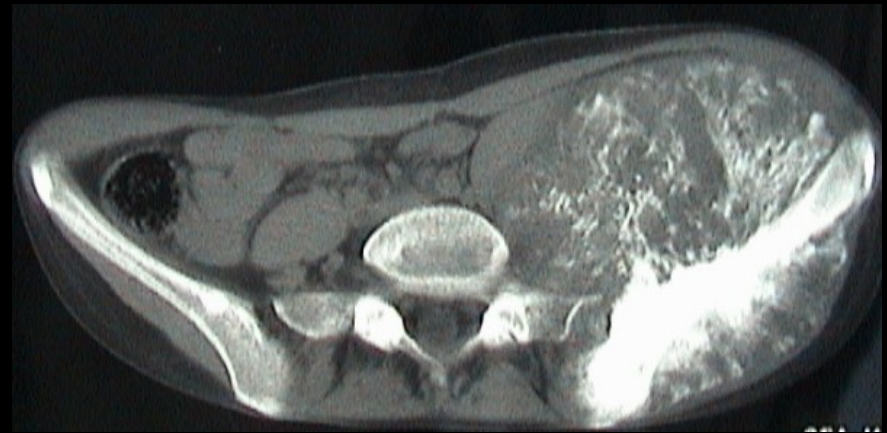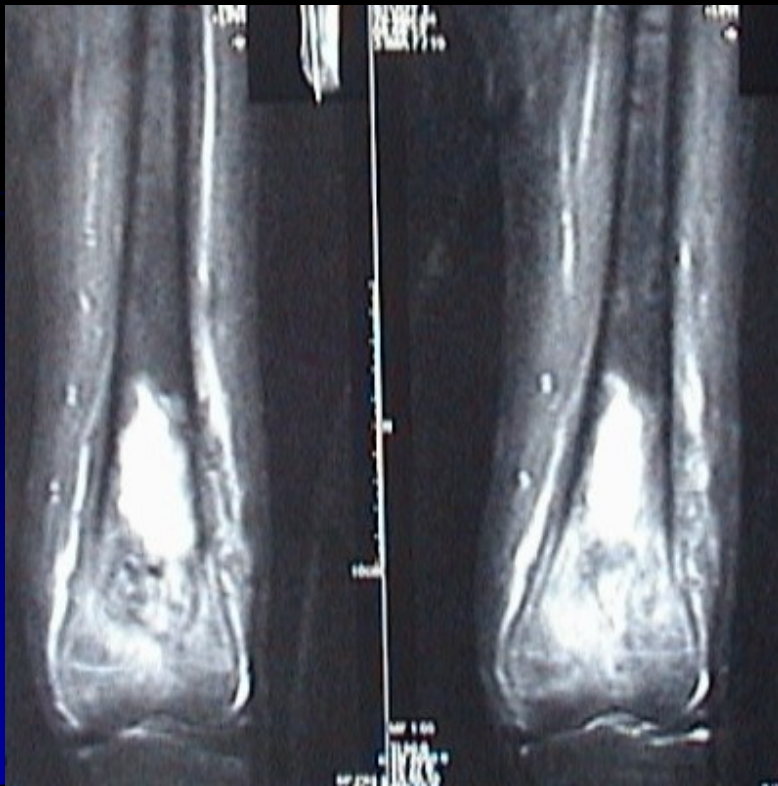Showing up VRT



ROT VRT

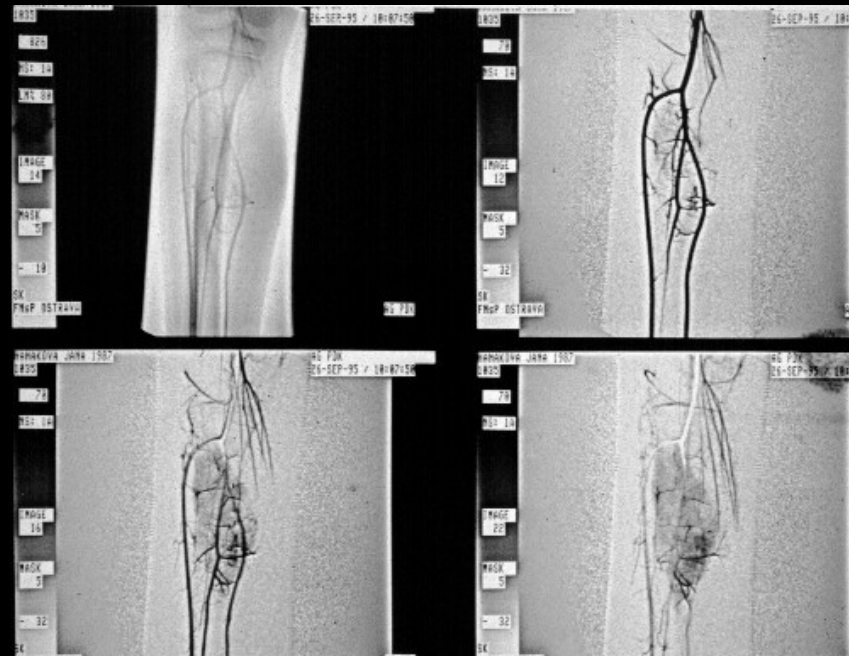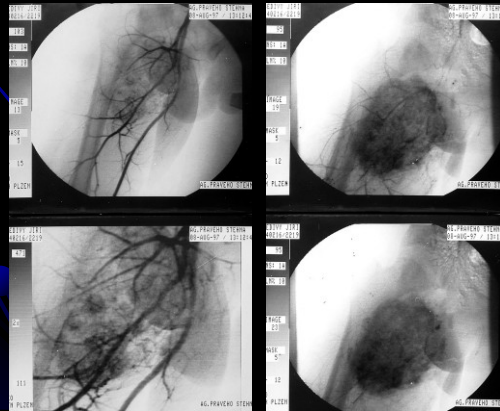
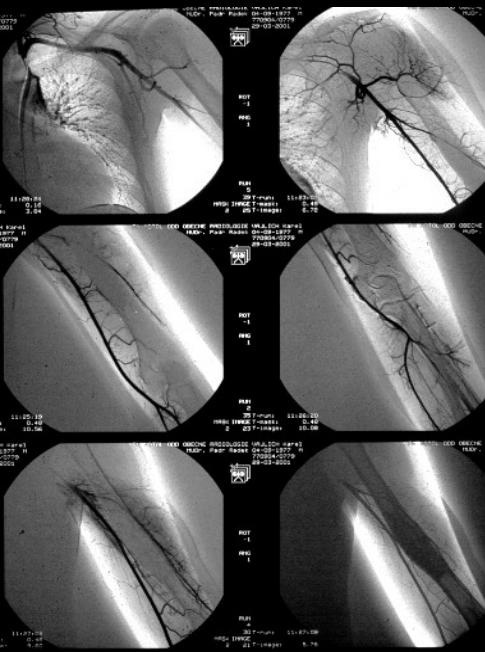
MRI

- Dnes dominující vyšetření v oblasti diagnostiky nádorů kostí
- Zobrazuje nitrodřeňové šíření tumoru a jeho měkkotkáňovou expanzi
- Nezatěžuje rtg zářením, možno zobrazit rozsáhlejší oblasti
- Lze doplnit i o tzv angio-MRI



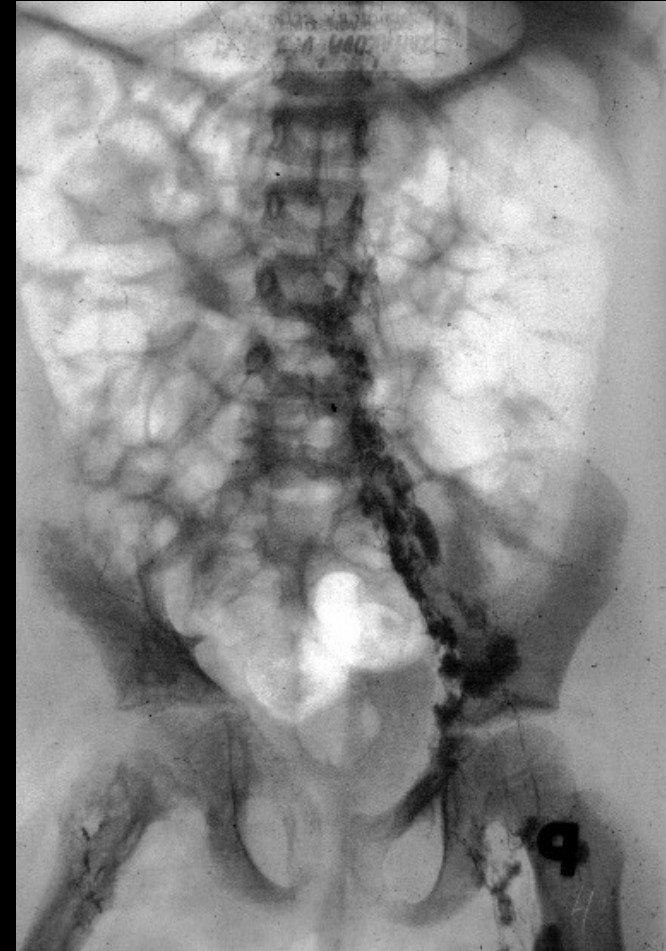Angiografie (DSA)

- Dříve jedna z hlavních diagnostických metod – patologická vaskularizace /charakteristický obraz zejména u maligních tumorů/
- Dnes využívána k upřesnění vztahu velkých cév a tumoru
- Možnost embolizace cév zásobujících tumor /menší peroperační krvácení, terapeutický postup u hemangiomů/



Lymfografie, termografie

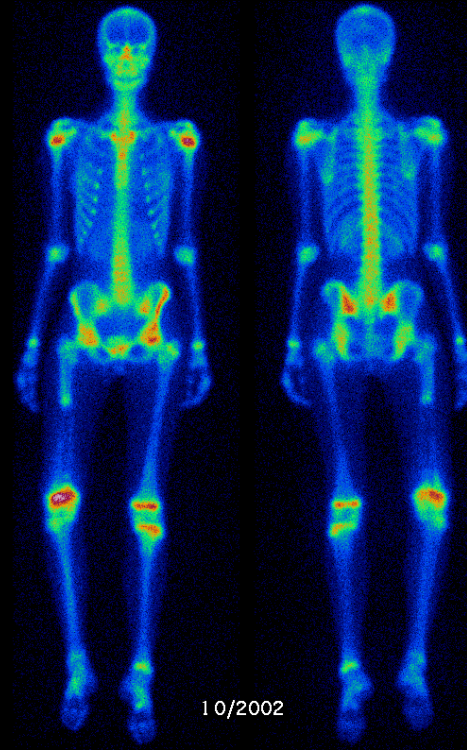
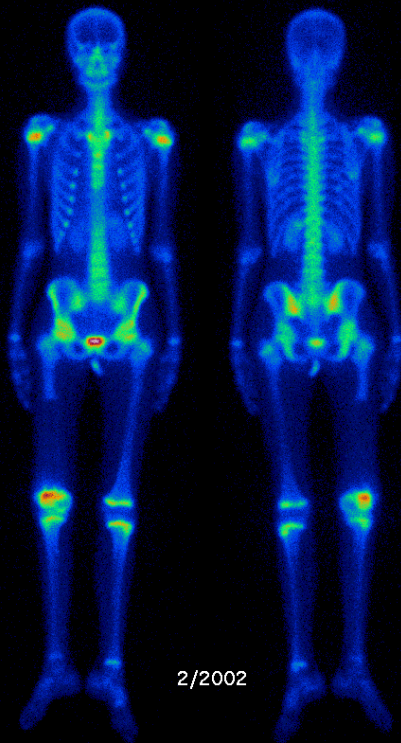
- Dnes spíše pomocné doplňující vyšetření
- Lymfografie využívána u lymfangiomů, které však velmi vzácné v kostech častěji se vyskytující v měkkých tkáních



Scintigrafie skeletu

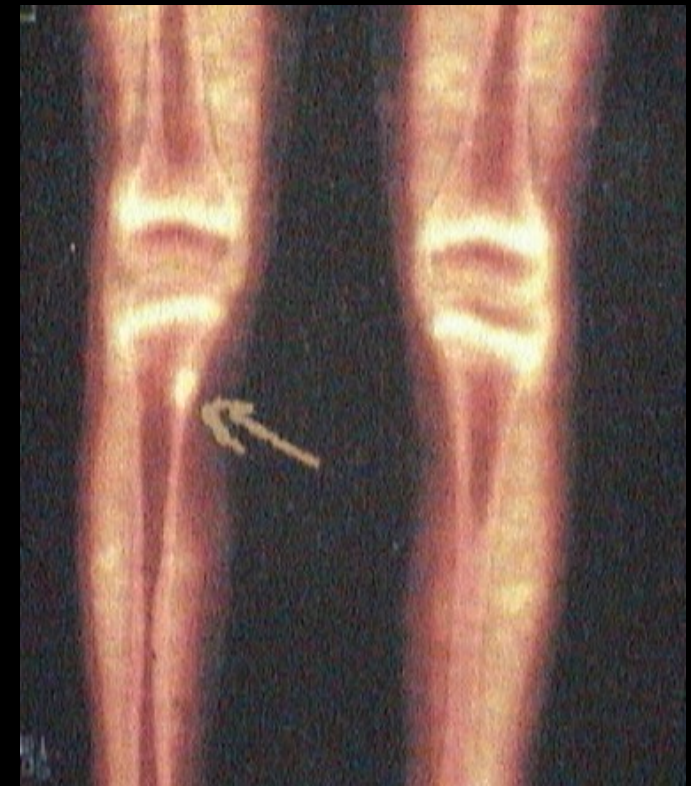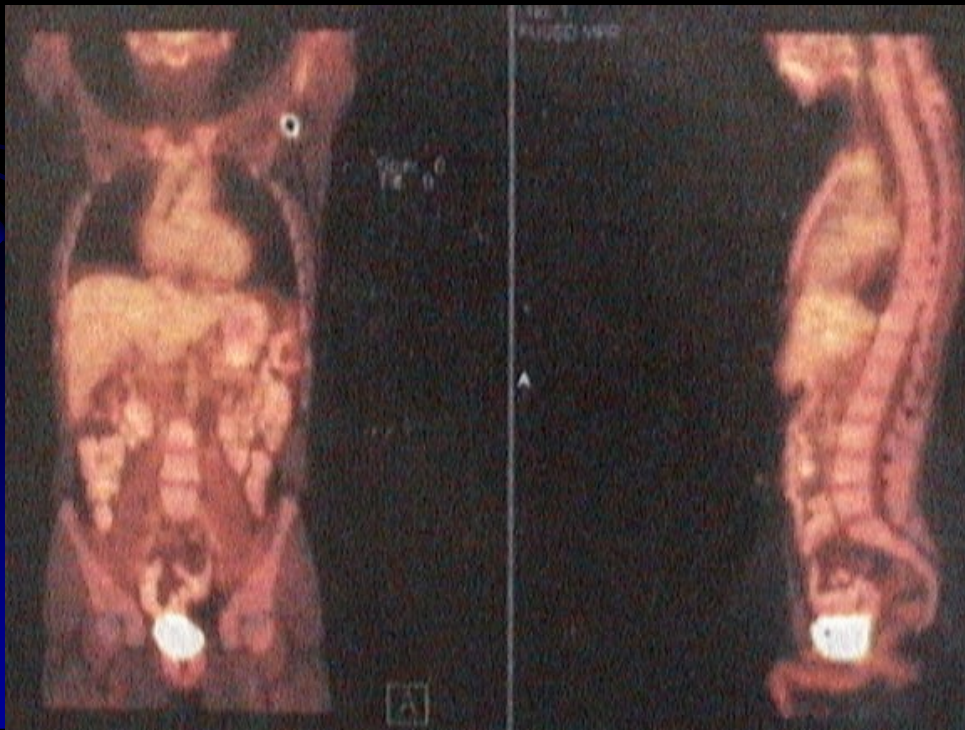
Vyšetření popisující metabolickou aktivitu skeletu /maligní procesy mají vyšší aktivitu akumulace Tc 99 /

Využívá se k vyloučení mnohočetného postižení skeletu
K observaci, vyloučení recidivy a generalizace onemocnění



PET - PET CT

- Metoda založená na akumulaci radionuklidem značené glukózy
- Glukóza je základem metabolismu, proto u metabolicky aktivnějších tkání je více vychytávána
- Oproti scintigrafii skeletu zobrazí i postižení měkkých tkání a ostatních systémů



Kostní nádory

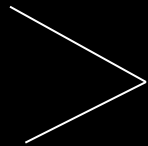
laboratorní vyšetření

- z hlediska dg.kostních nádorů - méně významné

FW

KO+diff.

CRP



Mírná elevace /obdobně však i chron.OM/

Moč+sed

Jaterní testy, Urea, Kreatinin, CB /při generalizaci/

Kyselina vanylmandlová (u neuroblastomu).

Alk.fosfatáza-kostní isoenzym – známka kostní destrukce

Tumor markery (meta do skeletu).

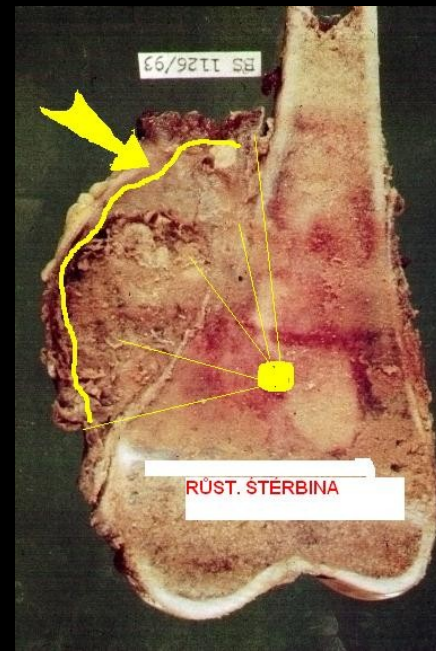
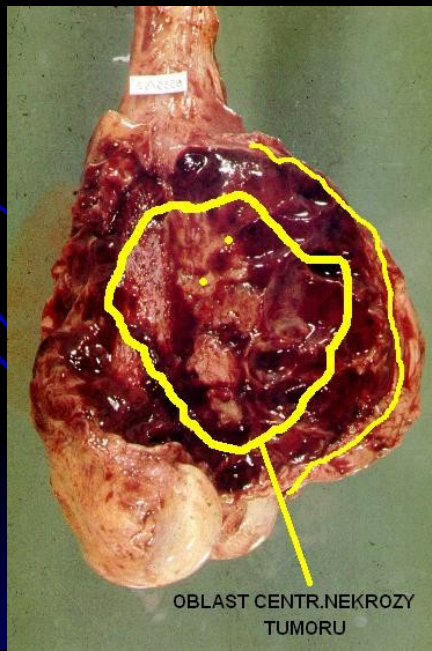
Probatorní biopsie - excise

- Probatorní biopsie u kostních nádorů - nejdůležitější diagnostický krok, provést co nejdříve, odečítá zkušený patolog.

Reprezentativní vzorek - excise

Šetrná operační technika-odběr okraje **tumoru-germinativni zona**

Incize vždy v místě budoucího definitivního oper. zákroku.



Terapie kostních nádorů

- Vychází z tzv. biologické aktivity nádoru – STAGINGU je obdobou TNM klasifikace
- Podle biologické aktivity se tumory rozdělují na neaktivní, aktivní, agresivní, maligní s nízkým a vysokým stupněm malignity
- Enneking v 70 letech na principu stagingu vytvořil klasifikaci, ze které vycházejí i následná doporučení k ošetření jednotlivých afekcí
- V této klasifikaci jsou stanoveny 4 základní typy chirurgických resekcí

Ennekingova klasifikace

Stadium	Grading	Tumor	Meta	Resekce	Onkol.
---------	---------	-------	------	---------	--------

Stadia benigních nádorů kosti a typy jejich resekce

1	G-0	T-0	M-0	Intralezionální IL	observace / IL
2	G-0	T-0	M-0	Marginální M	M / IL + adjuv.
3	G-0	T-1,2	M-0,1	Široká Š	Š / IL nebo M a adjuv

Stadia maligních nádorů kosti a typy jejich resekce

I	G-1	T-1,2	M-0	Široká Š	Š
II	G-2	T-1,2	M-0	Radikální R	Š + adjuv.
III	G-1,2	T-1,2	M-1	Individuální I	individuální

Typy resekcí

- **Intralezionální**

Porušení pouzdra tumoru a jeho excochleace – u benigních neaktivních tumorů a pseudotumorů

- **Marginální**

Resekce po okraji tumorózního pouzdra – benigní neaktivní a aktivní

- **Široká**

Resekce 5cm do zdravé tkáně – nepronikáme k tumoróznímu pouzdru
benigní agresivní a low grade malignity tumor

- **Radikální**

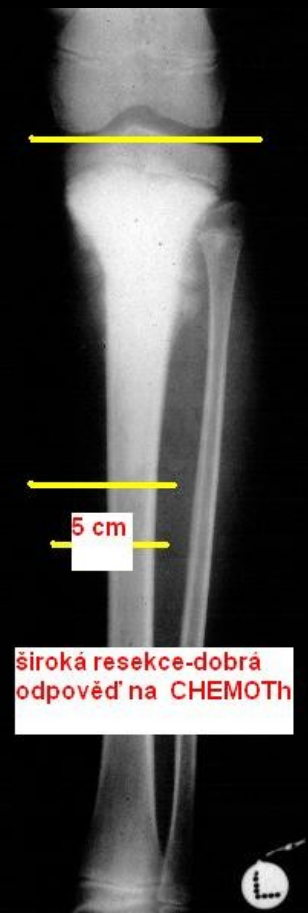Resekce celého kompartmentu – u vysoce maligních tumorů
Lze sem zařadit i amputace či exartikulace

Terapie maligních kostních nádorů - metodika

1. Komplexní vyšetření a stanovení rozsahu onemocnění
2. Probatorní excise a stanovení Dg.
3. Neoadjuvantní chemoterapie – v poločase přešetření ke stanovení účinku léčby
4. Definitivní operační výkon
5. Adjuvantní chemoterapie
6. Observace

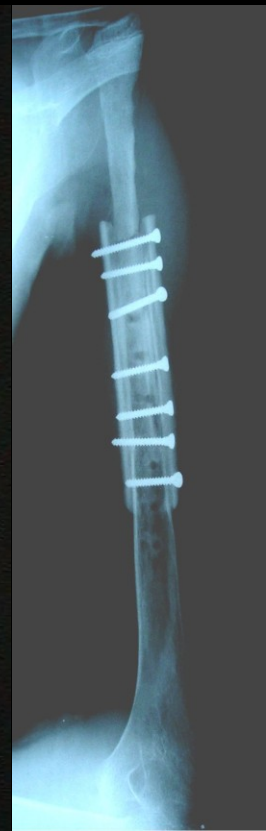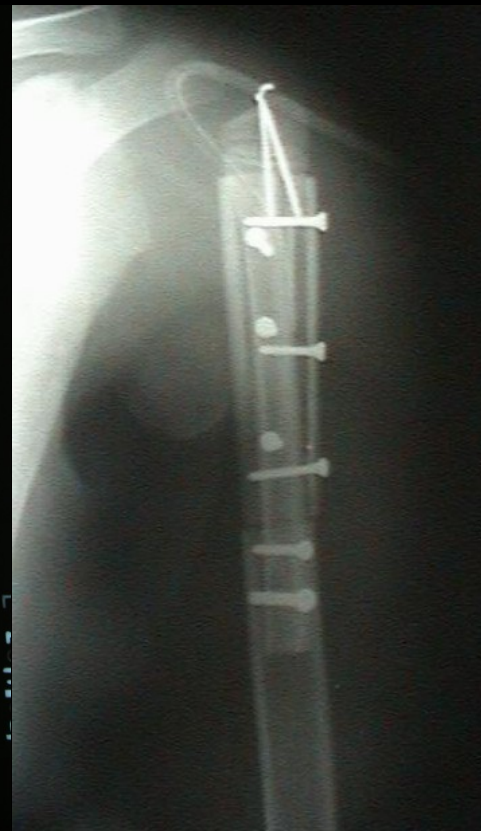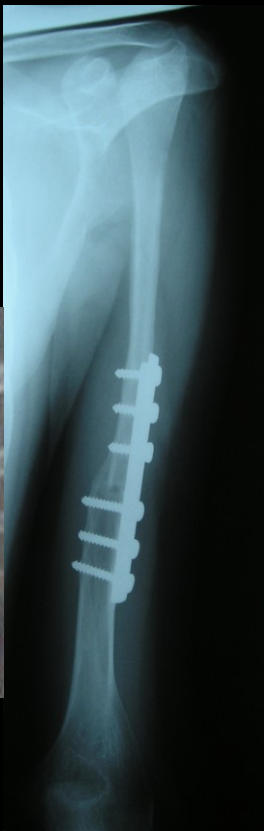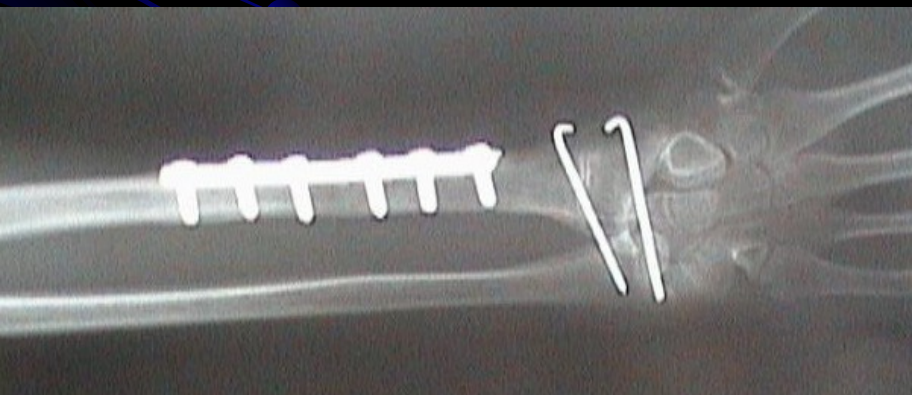
Terapie maligních kostních nádorů

- Faktory určující typ resekčního operačního výkonu
 - 1 – stadium a rozsah onemocnění
 - 2- účinnost předoperační CHTh
 - 3 – operabilita
 - 4 - sociální zázemí pacienta
 - 5 – psychický stav pacienta



Možnosti chirurgické léčby maligních nádorů kostí rekonstrukční výkony.

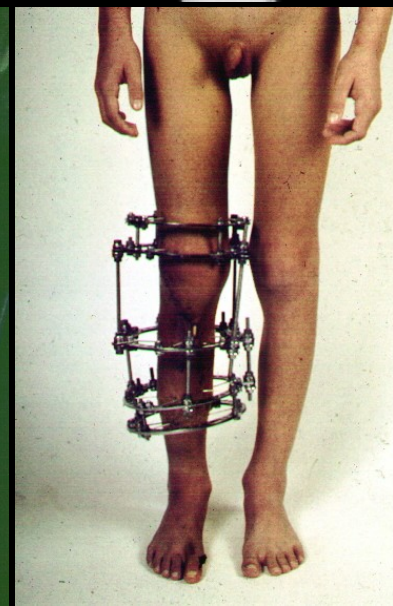
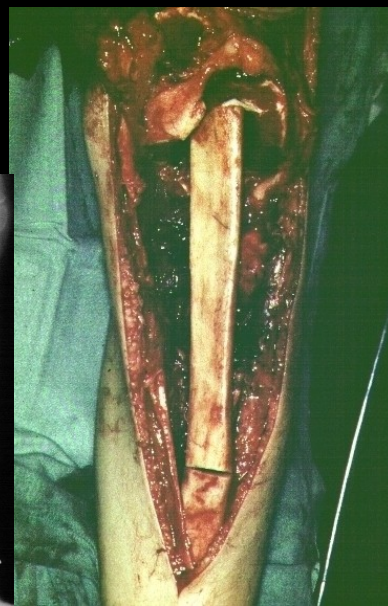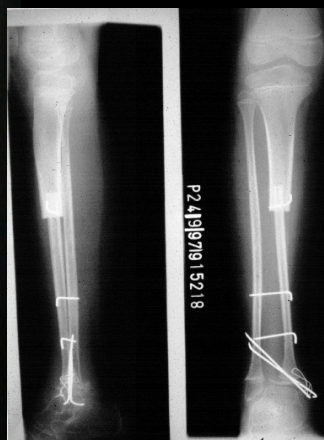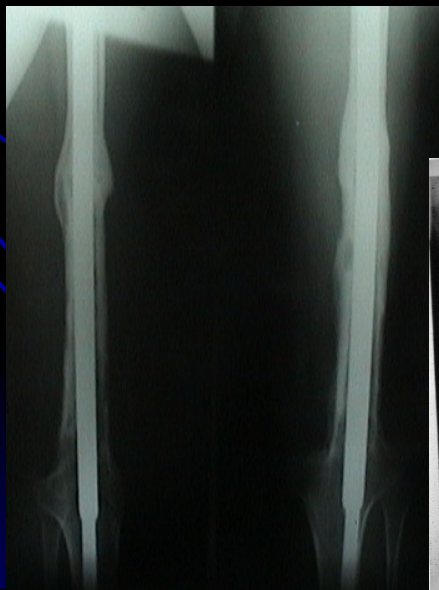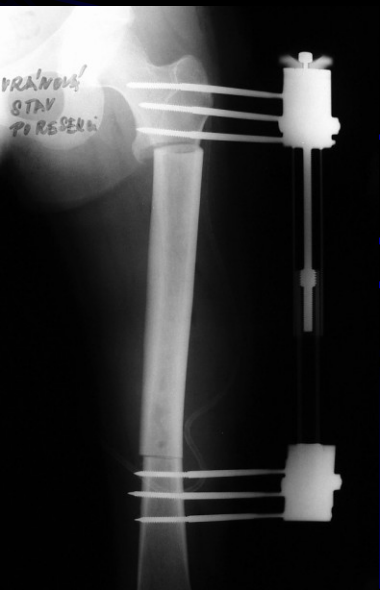
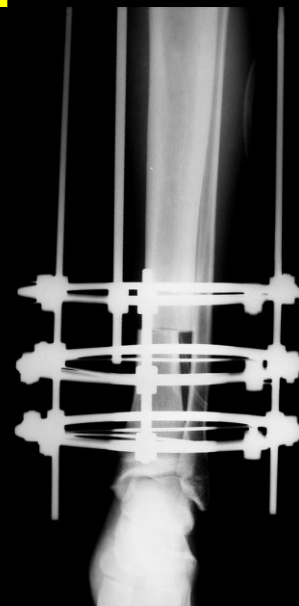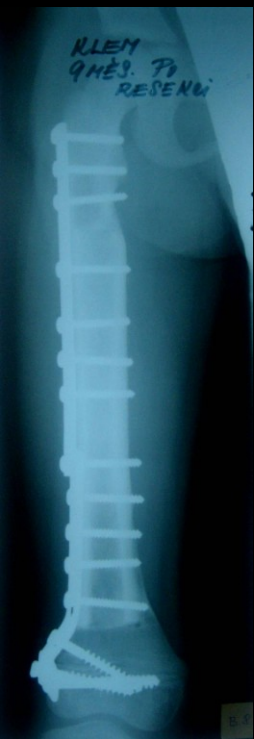Na HKK využívány k rekonstrukci nejčastěji **AUTOŠTĚPY**
fibula / pánev, clavícula /



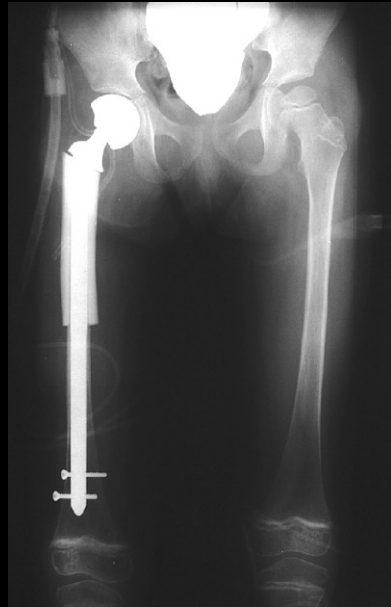
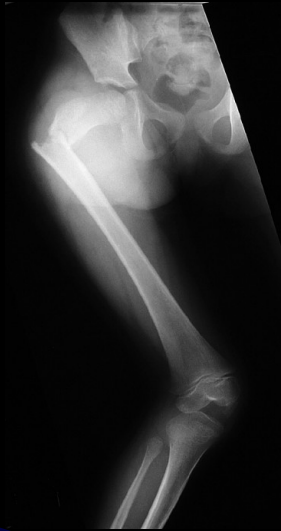Možnosti chirurgické léčby maligních nádorů kostí rekonstrukční výkony.

Při rekonstrukcích na DKK využíváno **ALLOŠTĚPŮ** z kostní banky

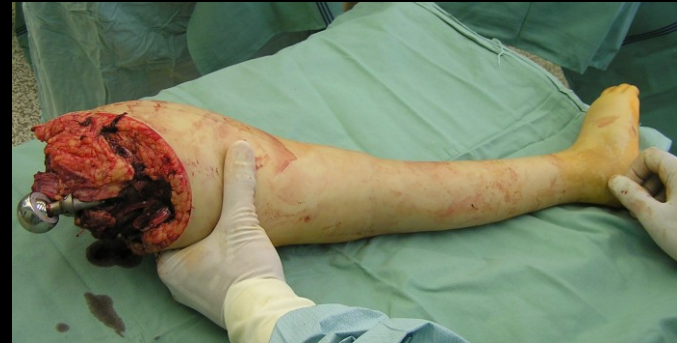Osteosyntéza dle lokalizace / zevní, nitrodřeňová, dlahou /



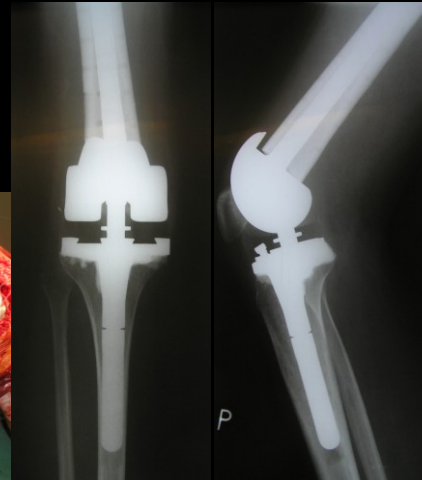
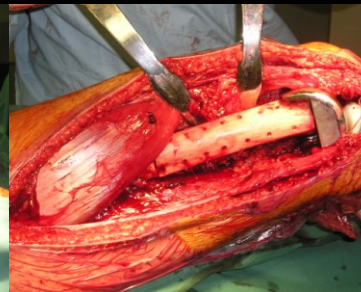
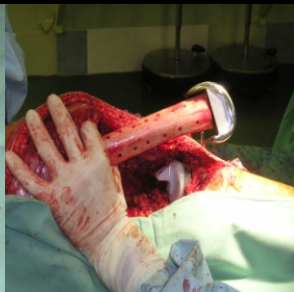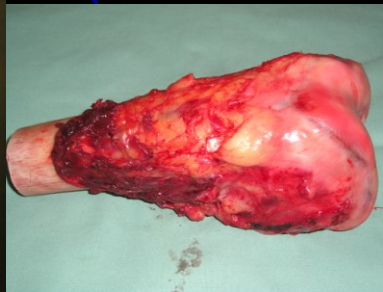
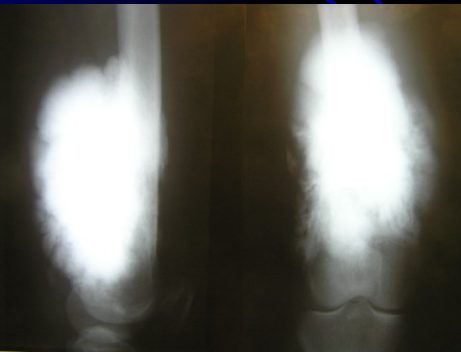Rekonstrukční výkony s využitím TU TEP



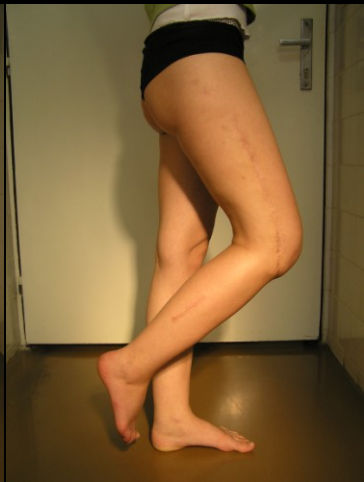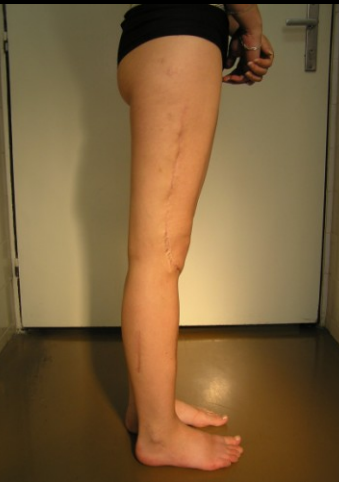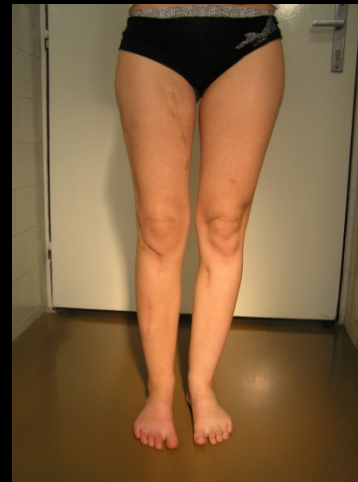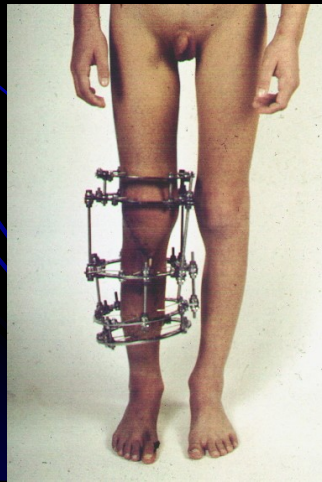
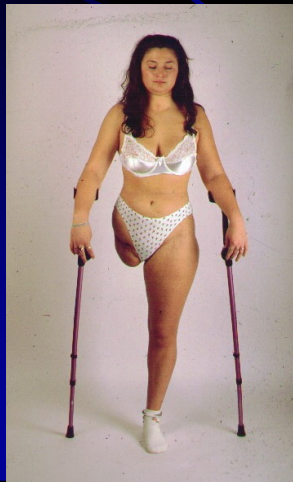Náhrada proximálního femuru alloštěpem
v kombinaci s TU TEP coxae
Pro lokální recidivu po 4 letech amputace



Náhrada distálního femuru alloštěpem v kombinaci s TU TEP gen.



**V současné době je všeobecnou
snahou
končetinu zachovávající
chirurgie
s následnou rekonstrukcí
resekované oblasti.
Toto možné při komplexní terapii**



Kostní nádory- klasifikace

WHO-1972,1993

Schajovicz,Ackerman,Sissons.

I- nádory tvořící kost

II- nádory tvořící chrupavku

III- OBN

IV- nádory kostní dřeně

V- nádory cévní

VI- ostatní nádory z pojivové tkáně

VII- ostatní nádory

VIII- neklasifikovatelné nádory

IX- pseudotumory

Nádory tvořící kost benigní forma

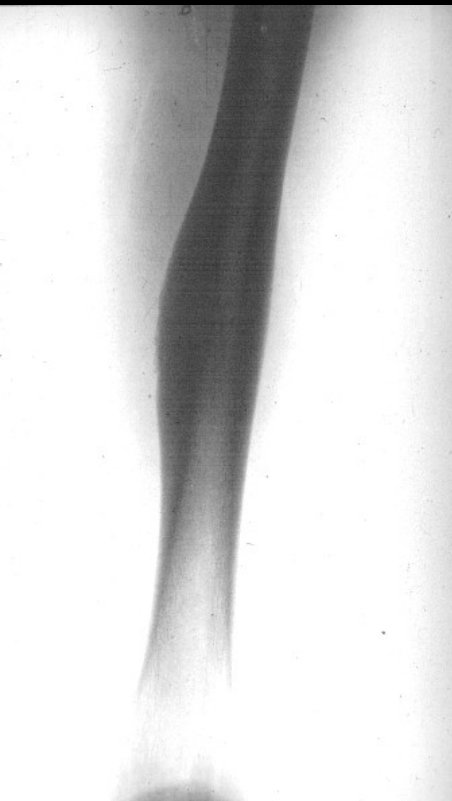- Nádor pocházející z osteoblastů – buňky pravidelné struktury bez atypií a mitóz
- OSTEOM, OSTEODNÍ OSTEOM, OSTEOLASTOM
- Často u dětí, v oblasti růstových plotének!!!
- Osteom – často asymptomatický průběh
predilekce výskytu obličejový skelet
čistě benigní afekce
při obtížích marginální resekce

Nádory tvořící kost benigní forma

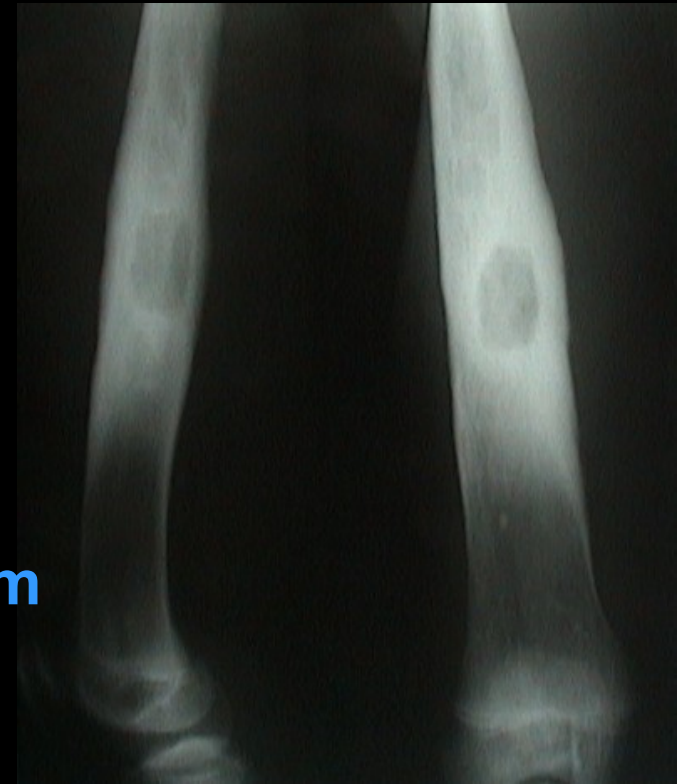Osteoidní osteom a osteoblastom shodná histologická struktura, rozdíl ve velikosti nidu
osteoidní osteom lokalizován periferně v kortikalis, osteoblastom centrálně

Zejména osteoidní osteom působí značné bolesti, / Acylpyrinový test /
Jedná se o benigní afekce, někdy ale recidivující.

Doporučena marginalní resekce, v případě recidivy i široká do 5 cm. / bloková /



Osteoidní osteom



Osteoblastom

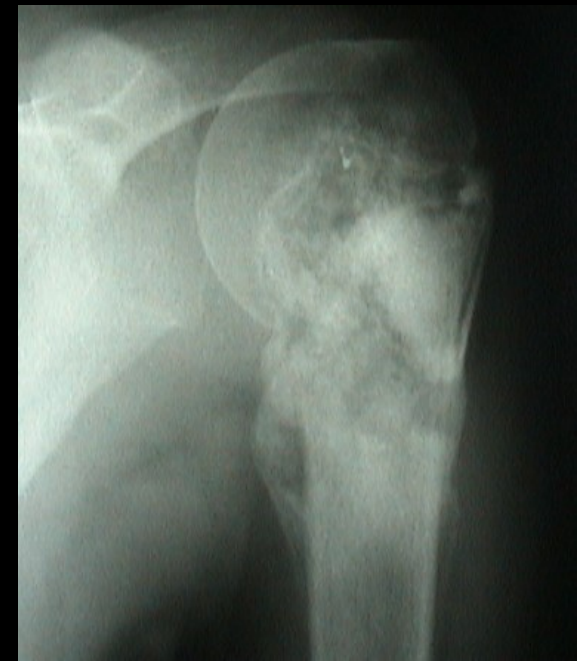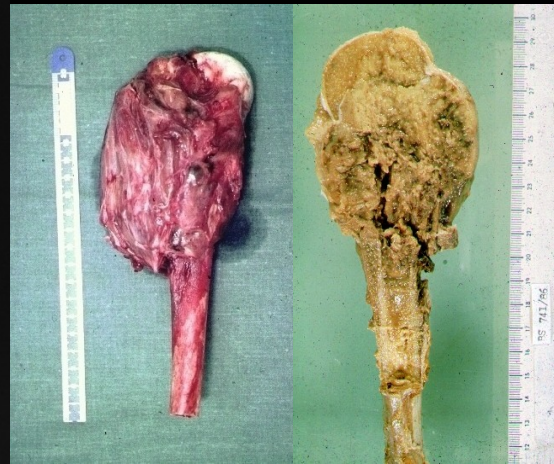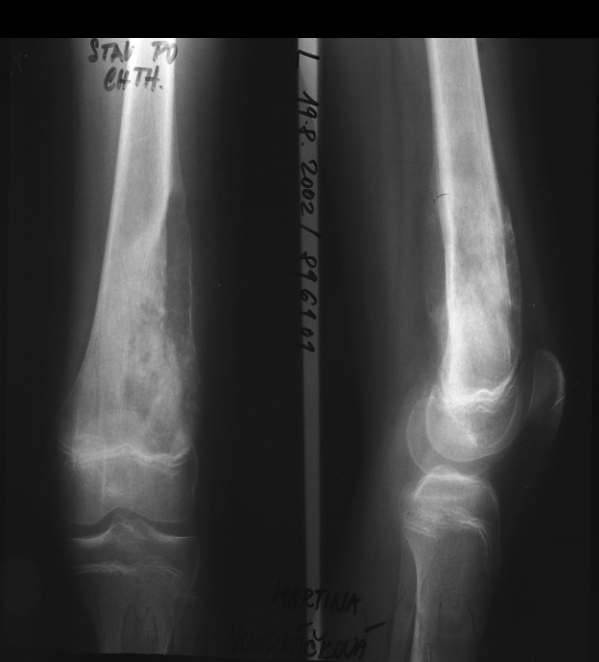Nádory tvořící kost maligní forma

Osteosarkom

Druhý nejčastější tumor, výskyt :2-35let, max v 2. deceniu.

Typická lokalizace v metafýzách dlouhých kostí./dist femur,prox.tibie/

Terapie viz.obecná metodika terapie maligních nádorů



Nádory tvořící chrupavku benigní forma

Tvorba nádorového chondroblastu- buňky pravidelné struktury bez atypií.

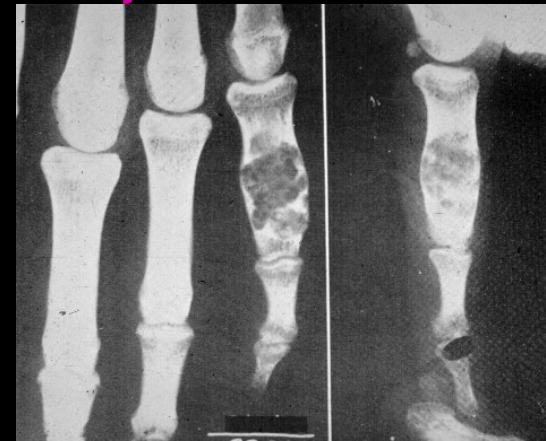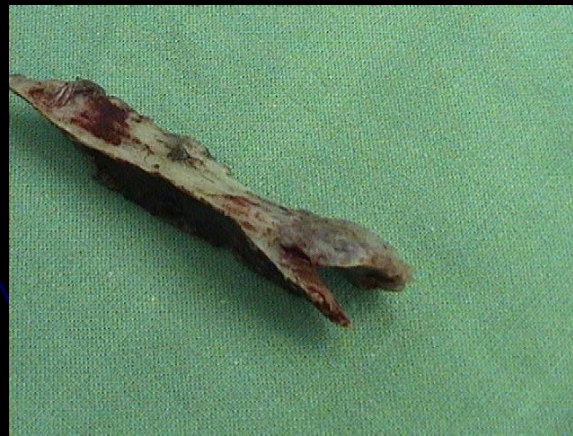Enchondrom

Výskyt nejčastěji v drobných rourovitých kostech / metatarsy, metacarpy, články prstů /
v této lokalizaci se jedná o čistě benigní afekci

Méně často ve velkých rourovitých kostech a pánvi, kde značné riziko malignizace procesu / 50 -70% /

Morbus Ollier: mnohočetné enchondromy vyskytující se na jedné polovině těla.

Intralezionální resekce
U recidiv marginalní

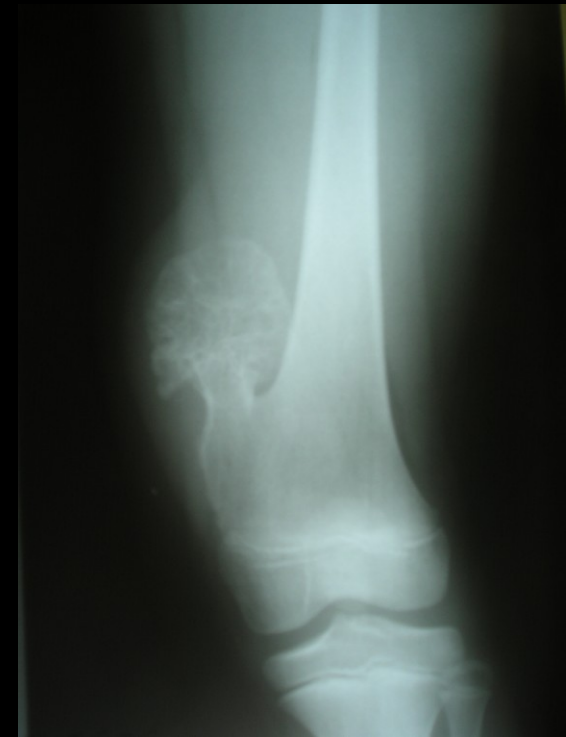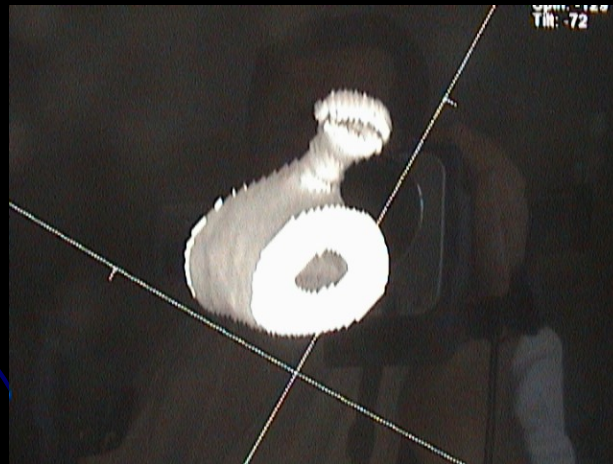

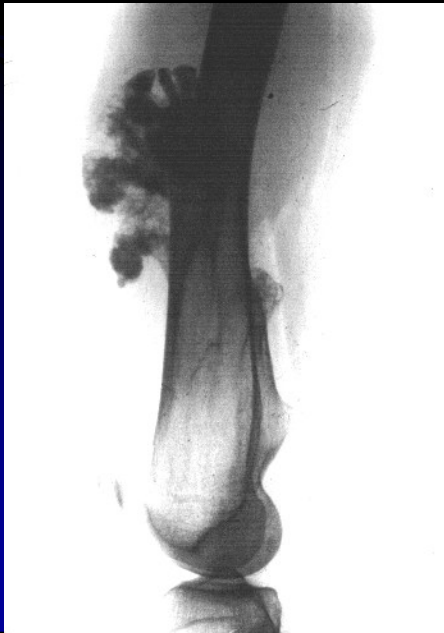
Nádory tvořící chrupavku benigní forma

Osteochondrom

Exofytická forma, benigní afekce, ablace

Mnohočetná forma – geneticky podmíněná, nutná observace a ablace
bolestivých a rostoucích osteochondromů /Gardneruv sy.polypóza
tlustého střeva – riziko Ca./



Nádory tvořící chrupavku benigní forma

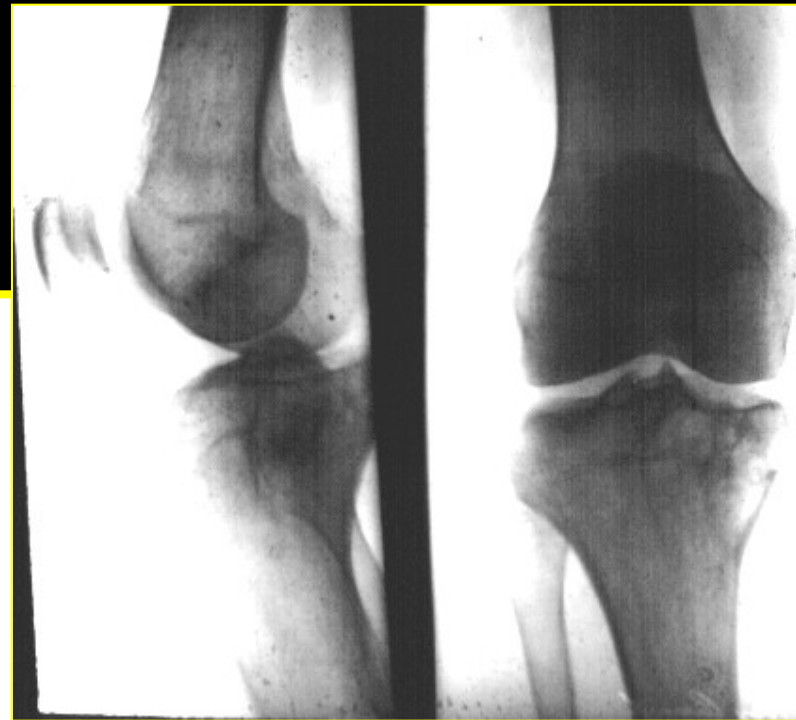
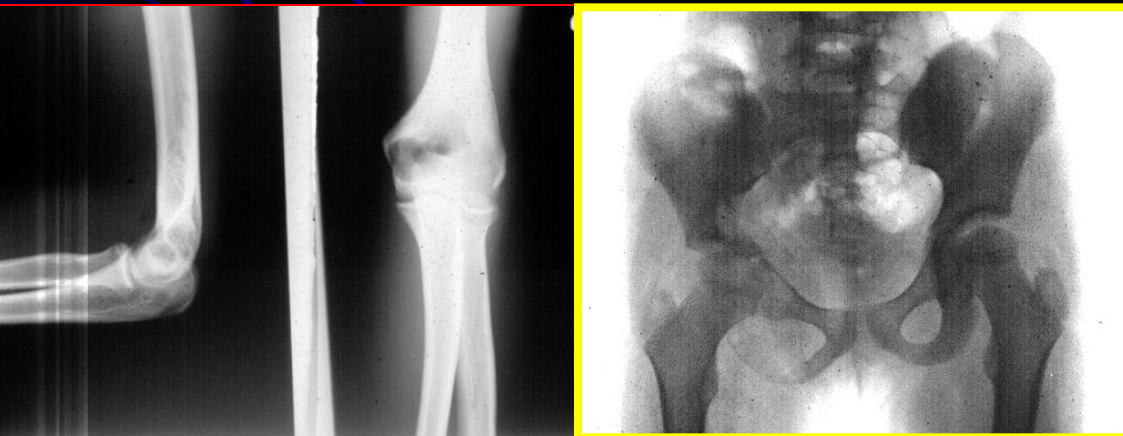Chondroblastom

Lokálně agresivní až semimaligní TU, vzácně popsány i vzdálené metastázy

Typická lokalizace v epifýzách – nebezpečí destrukce kloubu.

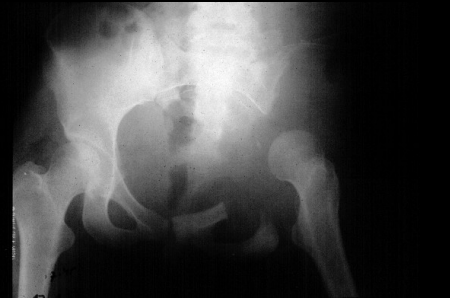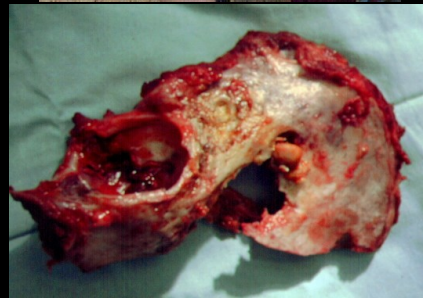
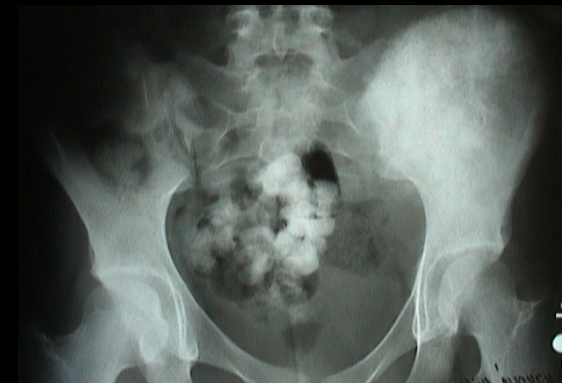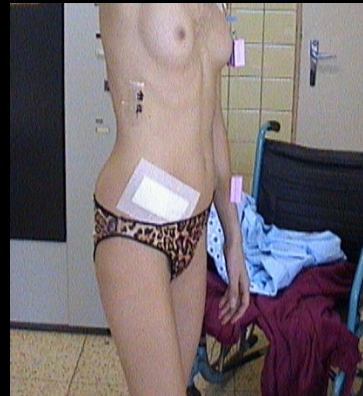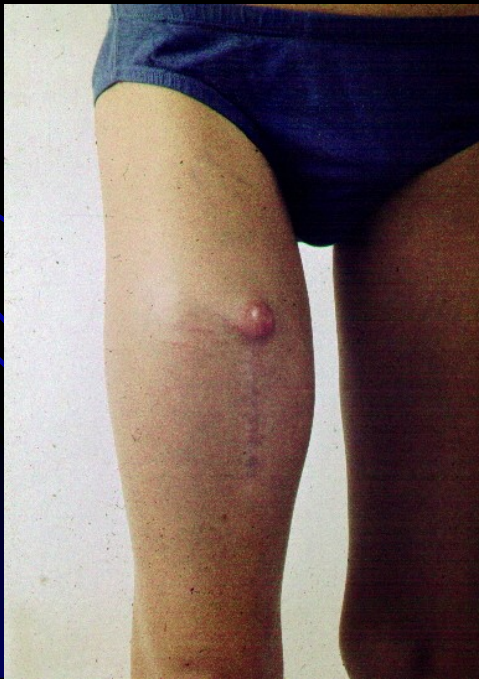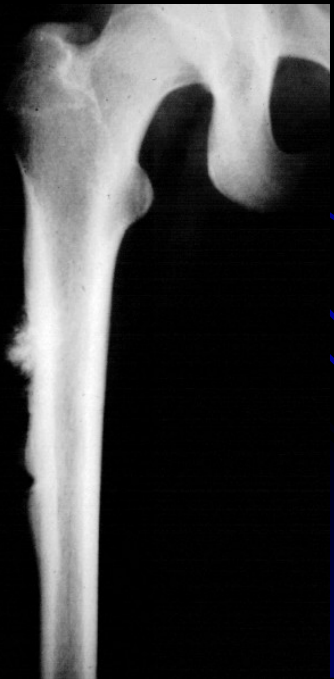
Resekce intralezionální, při recidivě široká s náhradou

Nejčastěji se vyskytuje ve 2-3 deceniu



Nádory tvořící chrupavku maligní forma

- **Chondrosarkom**
- Primární, sekundární (malignizace benigní forem)
- Dle lokalizace: intraos., juxtakortikální
- Radio i chemo resistantní
- Komplexní terapie – viz obecné schéma, nezbytná radikální resekce



OBN - Osteoclastoma

Věk: 15-45 let-max. těsně po uzávěru růstových chrupavek

Lokalizace: metafyzoepifyzární

Klinicky: bolesti, otoky, defigurace

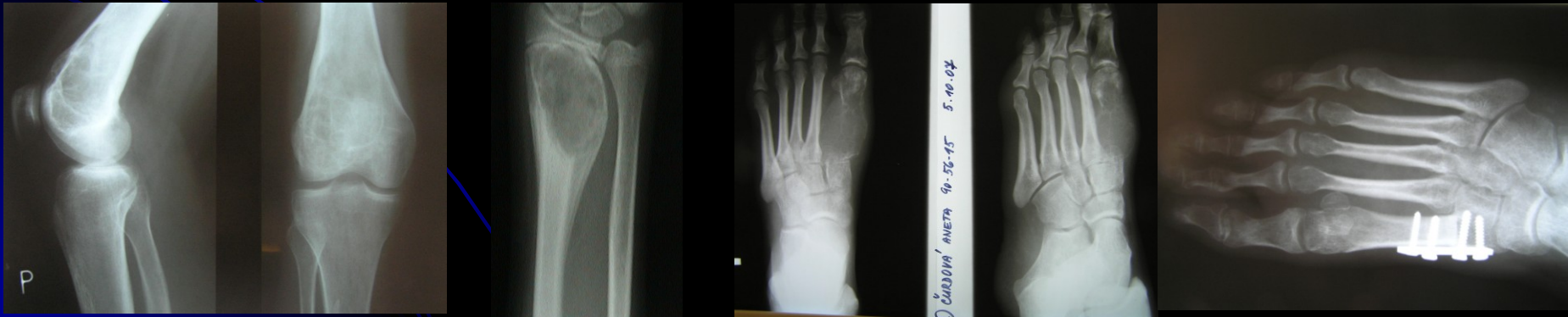RTG: osteolýza, periostální reakce

Tento tumor lze charakterizovat jako semimaligní, lokálně agresivní

Dle Dahlina 3st.stagingu:

1.st neaktivní benigní, 2.st.aktivní- lokálně agresivní

3 st –chování maligního tumoru-možnost meta do plic



Nádory kostní dřeně

Široká skupina nádorů, většinou spadající do oblasti hematonekologie

Maligní lymfom(non Hodgkin)

Rosenbergova,Plankova klasifikace1983,I-IV st malignity dle histolog. obrazu

Myelom –6 podskupin:

a/ M Kahler

b/difuzní dekalifikující myelomatosis

c/ solitární myelom

d/ extraskeletární plasmocytom

e/ plasmocytární leukemie

f/ maligní lymfom s plasmocyt.deferenciací

Ewingův sarkom

Nádory kostní dřeně

Ewing sarkoma

Atypický Ewing sarkoma

PNET-periferní neuroektodermový tumor

Lokalizace: diafýza dlouhých kostí, pánev, páteř

Náhlý začátek, bolesti, teplota, otok, zarudnutí, patologická zlomenina

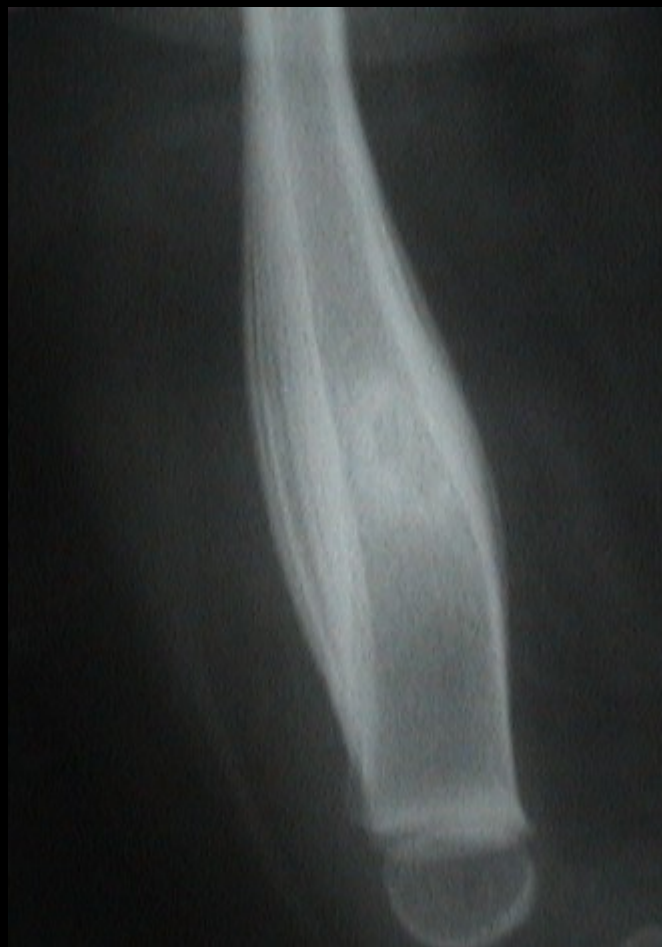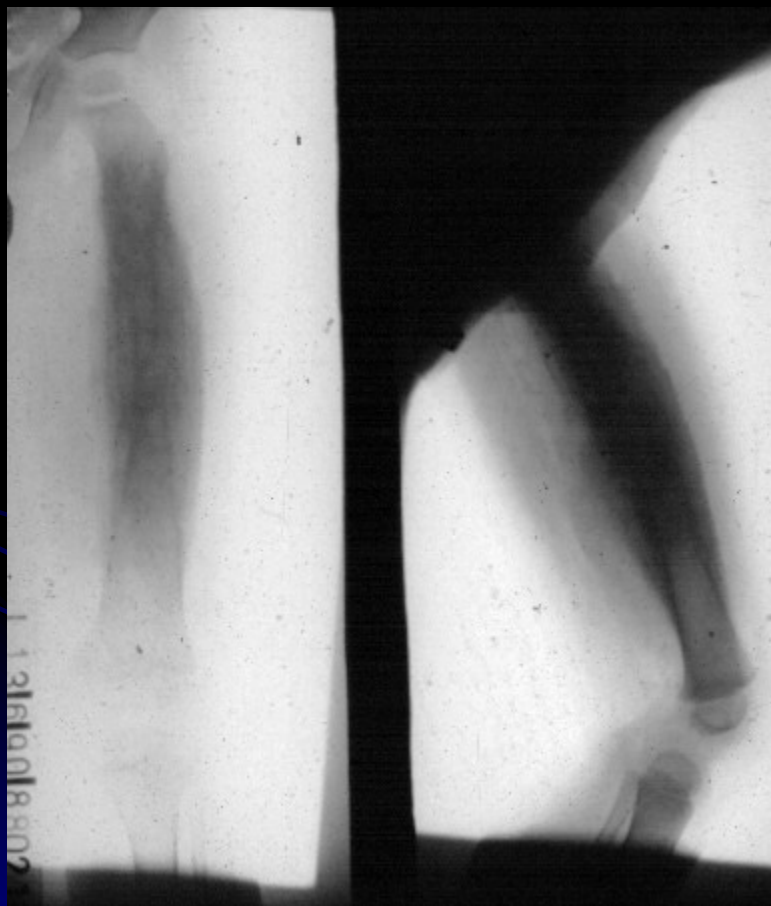
RTG: nativní periostóza, lamelizace, extraoseální složka

MRI : lépe zobrazená extraoseální složka

Th: komplexní terapie, radio i chemo sensitivní

Dif.dg. OM a ALL

Nádory kostní dřeně



Nádory cévní – benigní forma

Hemangiom

forma solitární, mnohočetná

Lokalizace: diafyzometafyzární (páteř, kalva, dlouhé kosti.

Bolesti- noční a ranní- typ „starting pain“

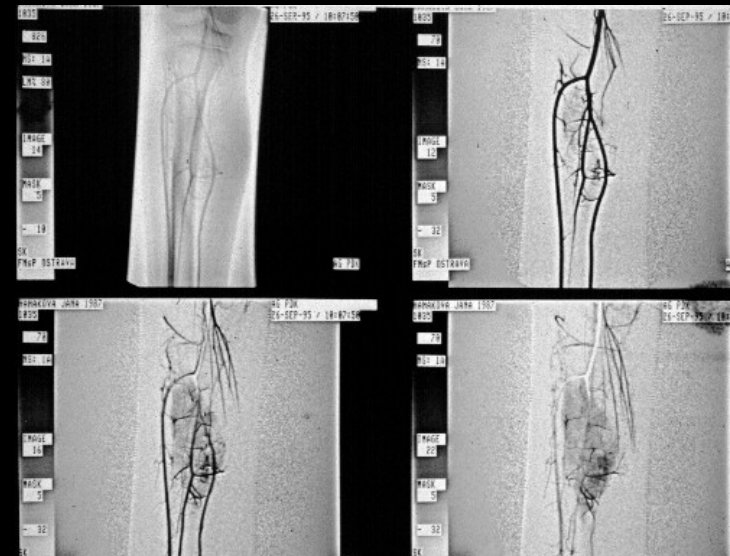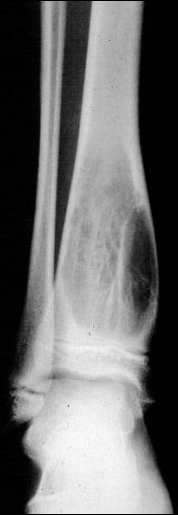Patologická zlomenina, defigurace skeletu

Rtg: nativ- voštinovitá typ. struktura- lépe vidět na CT-páteř, bez přítomnosti periostální reakce-většinou.

DSA: vykazuje patologickou perfuzi ložiska

Th.: chirurgická, resekce, spongioplastika
aktinoterapie-sklerotizace ložiska

Arteriální embolizace



Nádory cévní – benigní forma

Lymfangiom

velmi vzácný tumor, lze prokázat lymfografií.

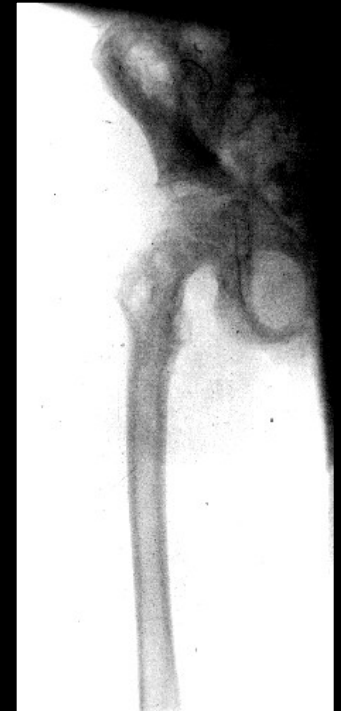Dg: většinou stanovena histologickým vyšetřením.

Lokalizace: diafyzometafyzární

Bolest noční,

Th: chirurgická

Smíšený typ nádoru-hemangiolympfangiom-sy Gorham-Stout



Další vzácně se vyskytující cévní tumory, mají charakter semimaligní:

Hemangioendotheliom

Hemangiopericytom

Nádory cévní – maligní forma

Angiosarkom

Raritní tumor

Lokalizace - diafyzární

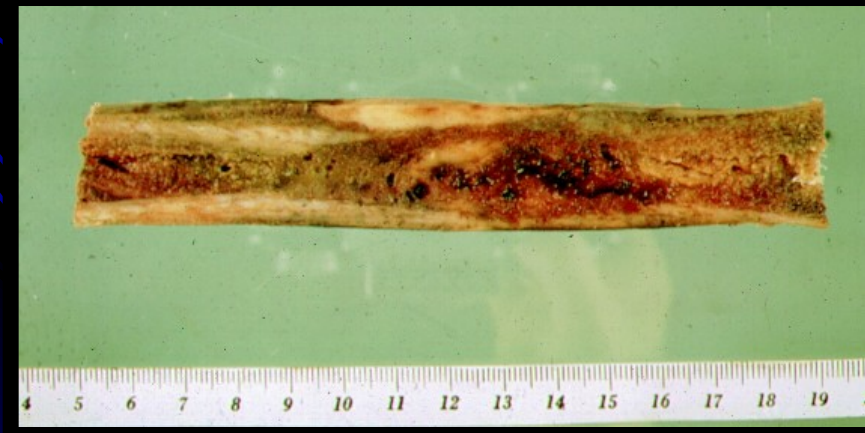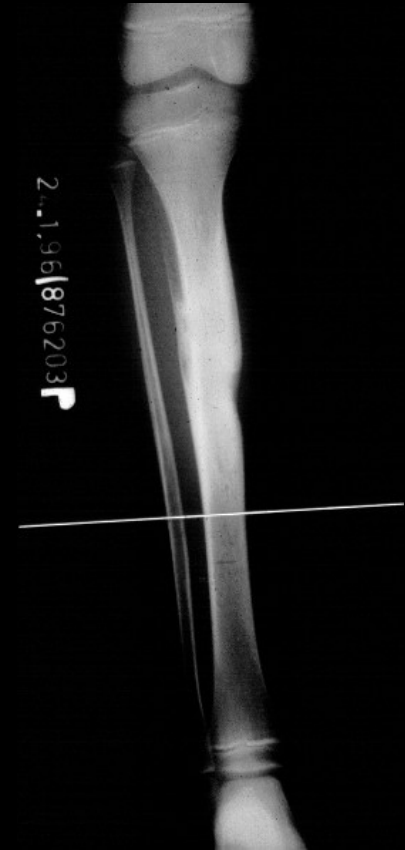Dg.: histologická

Zobrazovací metody nespecifické

Th.: komplexní- chirurgická a chemoterapie

typ výkonu dle Ennekinga pro high grade typ tumoru.

Tumor je však vysoce radio i chemo resistantní



Nádory z pojivové tkáně benigní forma

Fibrom

jedná se o progredující typ benigního tumoru s destrukcí kostní tkáně, která může vést až k patologické zlomenině-progrese nejasné etiologie.

Bolest pozátěžová, lokalizace metafyzární

Rtg nativ –laločnaté projasnění se sklerotickým lemem-

Dg: histologická

Th: chirurgická, resekce marginální+spongioplastika

Lipom

vzácný výskyt-dg: histologická, lokalizace diafyzární

Th: chirurgická

Nádory z pojivové tkáně maligní forma

Fibrosarkom

- primární

- sekundární- M.Paget, fibrozní dysplasie

Histologický staging- sk.I –III dle mikroskopického obrazu

Dlouhý růst, defigurace, bolest, patolog. zlomenina

Dg.: rtg nativ osteolyza-metafyzární lokalizace.

histologie –klasifikace

• Th.: chirurgická radikální, chemo i radio Th –malá odpověď

Do této skupiny patří ještě řadíme:

Maligní fibrozní histiocyтом

Liposarkom.

Ostatní nádory

- Nesourodá skupina nádorů
- Všechny velmi vzácný výskyt
- Vlastnostmi řazená mezi semimaligní, dlouhý růst
- Způsobují bolesti a defiguraci
- RTG obraz necharakteristický
- Th: chirurgická – nejčastěji široká resekce
- V případě malignizace i chemoterapie

Ostatní nádory

Chordom

Nádor z chorda dorsalis, s predilekčním výskytem C0-C1 a sakra

Adamantinom

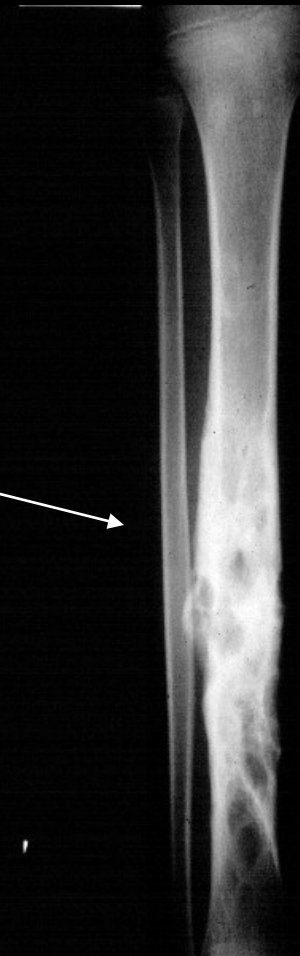Nádor se složkou epiteloidní i mezenchymovou

Vyskytuje se predilekčně na přední hraně tibie


Neurilemmon (Schwanom)

Neurofibrom

Často součástí m.Recklinghausen



Nediferencované nádory

- Jedná se o nádory s vysoce dediferencovanou strukturou, kde nelze určit původ tkáně
 - Jsou vysoce maligní
 - Terapie komplexní
 - Prognóze nejistá
 - Lokalizace, rtg obraz různé
- 

Pseudotumory

- **Tumor like disease**

1. Juvenilní kostní cysta

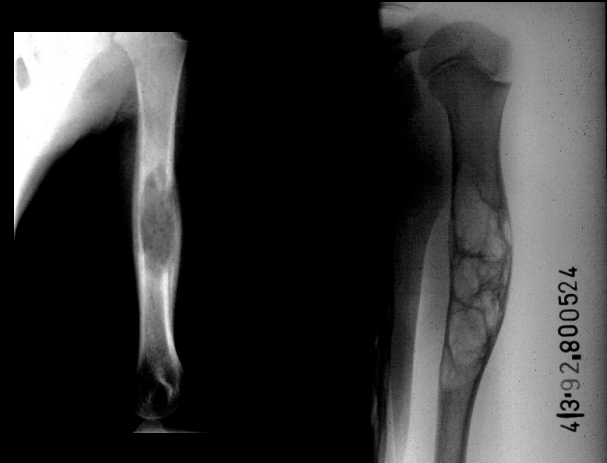Častý nález, vede k patologickým frakturám,
nejčastěji lokalizovaná v humeru,
vyplněná slámovou žlutavou tekutinou.

Th: v případě hrozící fraktury excochleace, rekanalizace,
návrty, spongioplastica

2. Aneurysmatická kostní cysta

Výskyt v dorosteneckém věku, vzniká tepenným krvácením do kostní dřeně
Lokalizace a rtg obraz necharaktristický a agresivní

Th: excochleace a spongioplastica



Pseudotumory

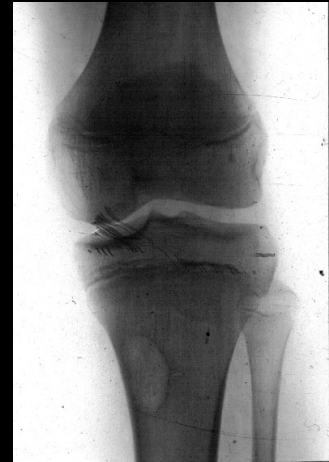- **Metafyzární kostní defekt – Neossifikující fibrom**

Nejčastěji se vyskytující náhodná afekce , zejména v oblasti kolene

Asymptomatický průběh, bolesti většinou v případě infrakce

Porucha vyzrávání kosti, v dospělosti často samovolný zánik

Th: observace, event excochleace a spongioplastica



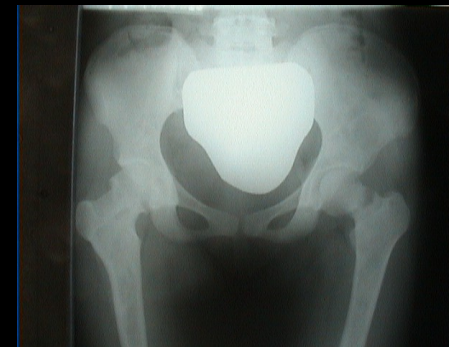- **Fibrózní dysplazie**

- Bodovou genovou mutací dána aktivizace osteoklastů

RTG charakteristický obraz – mléčné kosti

Patologické fraktury

Terapie – excochleace a spongioplastica, časté recidivy



Pseudotumory

Eosinofil.granulom

Jedná se o lokalizovanou formu Histiocytosis X

Generalizované formy: m.Hand-Schuller-Christian a m.Letterer-Sive

Etiologie autoimunní

Dif.dg obraz obdobný EWS

Terapie – radikální resekce, kortikoidy lokálně, vzacně u generalizovaných forem nutná chemoterapie

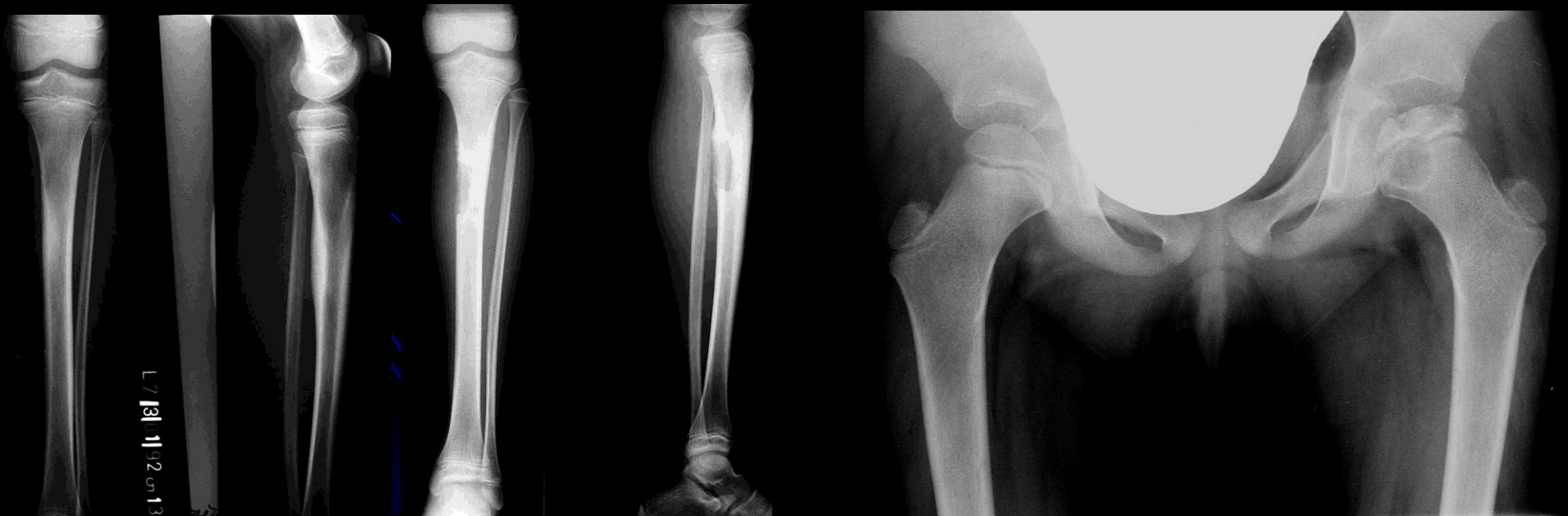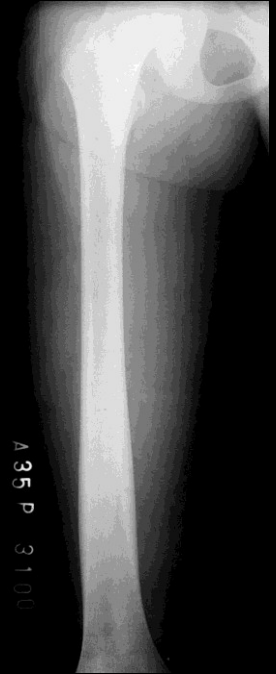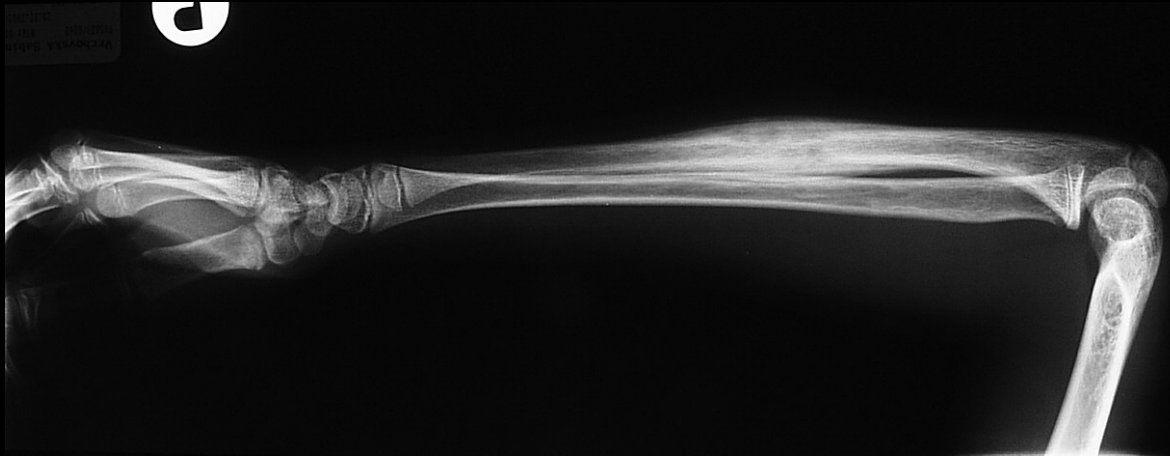
Myositis ossificans

Hnědý tumor při hyperparathyreoidismu

Chronická OM dif.dg. problém

- Primární chronická osteomyelitis bývá často velkým dif.dg. problémem versus tumory
- Subjektivní obtíže pacientů, klinický obraz bývá shodný
- Rtg i všechny ostatní zobrazovací metody nedokážou jednoznačně určit etiologii obdobného obrazu
- Laboratorní výsledky ident.- TU i OM lehka elevace zánětlivých markerů
- Často definitivní dg stanovena na podkladě biopsie

Chronická OM dif.dg. problém



Měkotkáňové tumory pohybového aparátu

- **Rhabdomyosarcom**

Jeden z nejčastějších maligních tumorů měkkých tkání, vycházející ze svalové tkáně

Th: kombinovaná terapie, resekce často zejména v případě recidiv amputace

- **Synovialosarcom**

Další z četných měkotkáňových tumorů, vycházejících ze synoviální výstelky kloubů a šlachových pochev

- **Agresivní fibromatoza**