

# Obecná patologie

## ZÁNĚT

# ZÁNĚT

OBRANNÁ A REPARATIVNÍ ODPOVĚĎ  
VYŠŠÍCH ORGANISMŮ NA ŠKODLIVINY,  
v jejímž průběhu se rozvíjí alterativní,  
exsudativní, proliferativní a imunitní jevy.

733275380 - Jana

# ZÁNĚT

## 1) Reparativní zánět

- je vyvolán neživými příčinami (fyzikální, chemické..)..  
chemické..)
- Aseptický zánět.
- Má charakter jednoduché reakce nápravného rázu.
- Spíše se nemluví o zánětU ale o reparaci

# ZÁNĚT

## 2) Defenzivní zánět

- je vyvolán infekčními agens
- Neomezuje se na jednorázové poškození
- Mikroby se v těle množí a rozšiřují se po něm
- Zánět má tedy charakter obranný
- Projevy zánětu jsou lokální i celkové (tvorba protilátek).



# ZÁNĚT – mikroskopické projevy

- ALTERACE: regresivní změny vyjádřené v různém stupni od dystrofie až po nekrózu.
- EXSUDACE: výstup krevních tekutin, bílkovin (albumin, fibrinogen, globuliny) a formovaných elementů krevních z cév (zvýšená permeabilita kapilár a venul [mediátory: histamin, kininy etc.]) se *zánětlivou infiltrací* (granulocyty, monocyty/makrofágy, lymfocyty, pasivně ery)

# ZÁNĚT – mikroskopické projevy

- PROLIFERACE: proliferace fibroblastů a kapilár, tvorba nespecifické granulační tkáně vyzrávající ve vazivo
- IMUNITNÍ JEVY: prezentace antigenu, reakce T a B-lymfocytů, produkce plazmatických buněk, specifických protilátek, tvorba paměťových buněk

# ZÁNĚTLIVÝ EXSUDÁT

- Zánětlivý exsudát vzniká procesem **peristatické hyperémie**.
- Vyvolá ji 1) přímé podráždění tkáně příčinou zánětu.
- 2) řada biologicky účinných látek uvolňovaných druhotně z alterované tkáně – histamin, serotonin, komplex antigenu protilátky s komplementem.

# ZÁNĚTLIVÝ EXSUDÁT

- Krajní rozšíření kapilár a venul bez přiměřené změny přívodné tepny.
- Proud v kapilárách se výrazně zpomalí až úplně zastaví.
- Současně se zvyšuje propustnost cévní stěny (permeabilita) otevřením intercelulárních junkcí.

# ZÁNĚTLIVÝ EXSUDÁT

- Do změněné tkáně uniká nejen edémová tekutina ale i bílkoviny – zánětlivý edém
- Albumin – globulin – fibrinogen.
- Množství fibrinu ovládá vzhled zánětlivého exsudátu.
- Exsudát serózní x fibrinózní.

# ZÁNĚTY EXSUDATIVNÍ

- **serózní:** vodnatý charakter exsudátu, málo bílkovin (fibrinogenu) (záněty serózních blan – serózní pleuritis). Odeznívá utlumením exsudace. Na sliznicích – katarální (hlen)
- **fibrinózní:** příměs fibrinogenu » fibrin, makro žlutošedavé nálety, mikro eozinofilní jemná vlákna (fibrinózní perikarditis [uremická; cor villosum, hirsutum). Hojení obtížnější

# ZÁNĚT

dle převažující reakce se záněty klasifikují:

- *alterativní*: převládá alterace tkáně (infekční hepatitidy, prionózy [Creutzfeld-Jacob, BSE], difterická myokarditis)
- *exsudativní*: nejčastější, v popředí exsudace (součásti plazmy, buňky), povrchové a hluboké. *Serózní, fibrinózní, nehnisavý, hnisavý, gangrenózní.*
- *proliferativní*: převládá produkce vaziva

# ZÁNĚT - alterativní

- Difterická myokarditida – izolovaná nekróza svalových vláken myokardu v důsledku toxinu difterického korynebakteria.
- Poliomyelitis acuta anterior



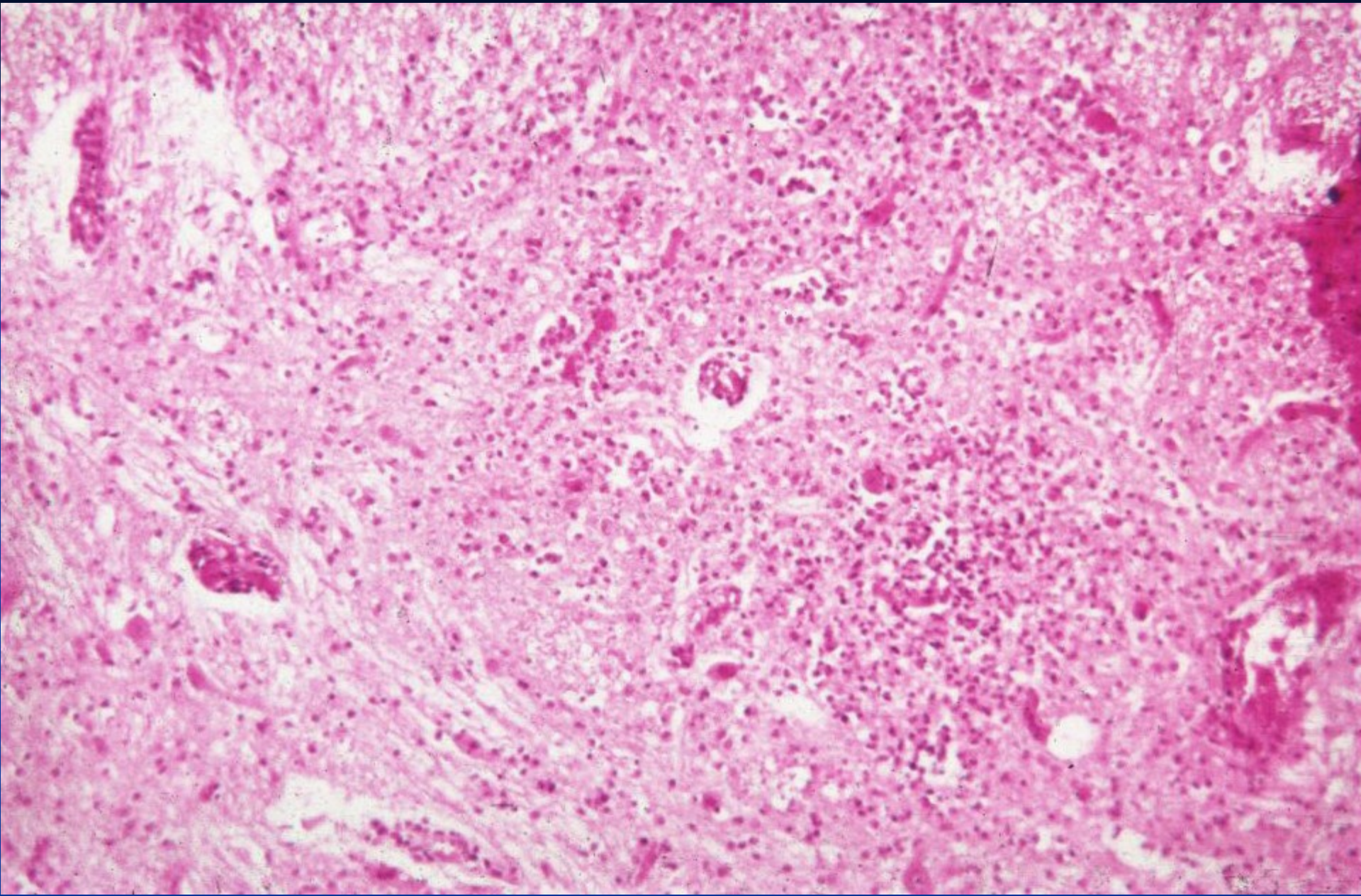
# POLYOMYELITIS ACUTA ANTERIOR

- příklad alterativního zánětu
- poliovirus (RNA virus, enteroviry). 3 hlavní typy (všechny v Salkově vakcíně)
- po alimentární infekci u 1% poliovirus proniká do CNS, replikuje se v motorických neuronech míchy » svalové obrny, nebo v motorických neuronech mozkového kmene (bulbární polyomyelitida) s respirační paralýzou.

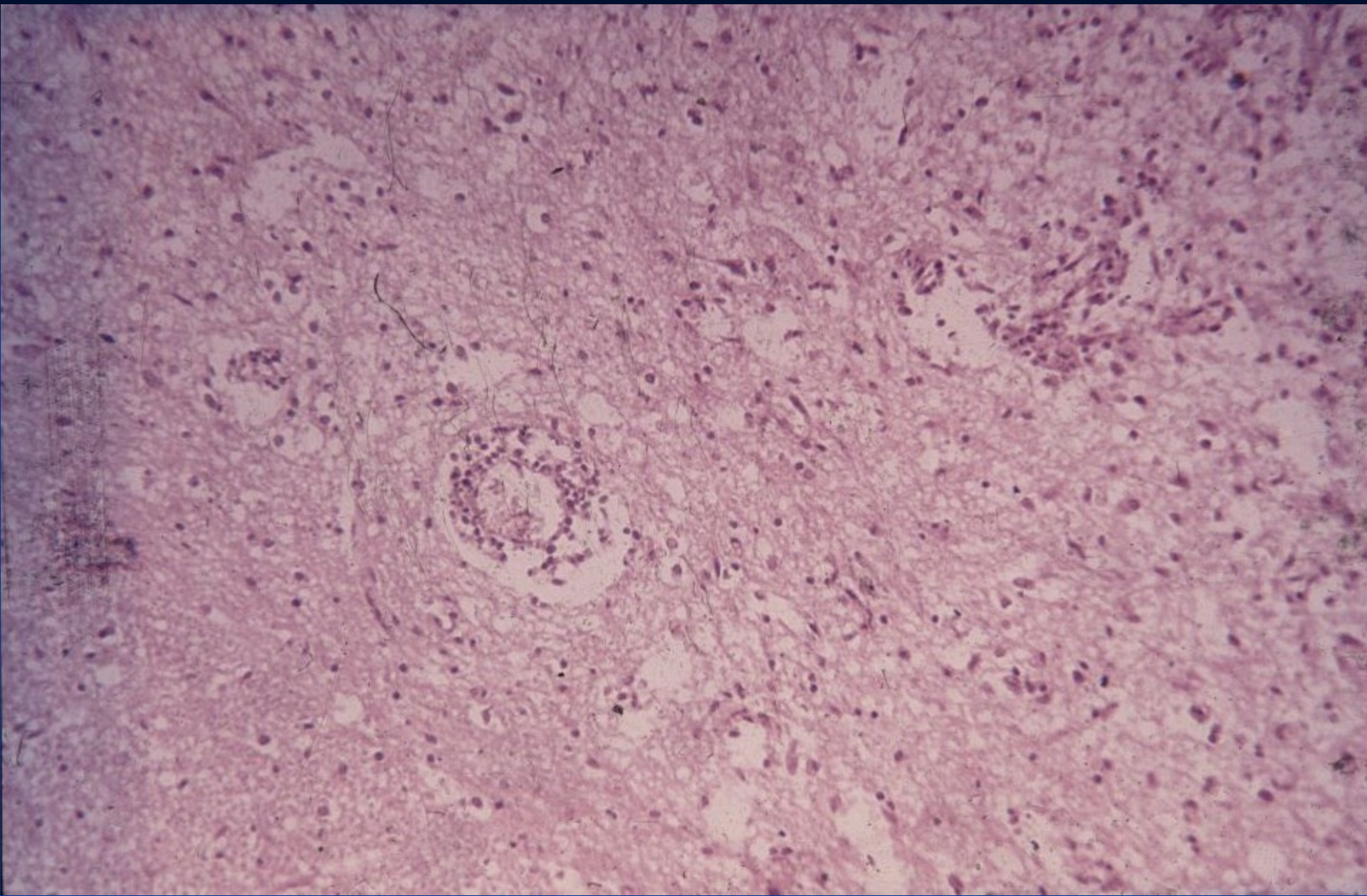
# POLYOMYELITIS ACUTA ANTERIOR

- MIKRO: perikapilární a difúzní lymfocytární a plazmocytární infiltráty, neurony jsou nekrotické, v okolí smíšený infiltrát (PMN, později ly, pla) a mikroglie.

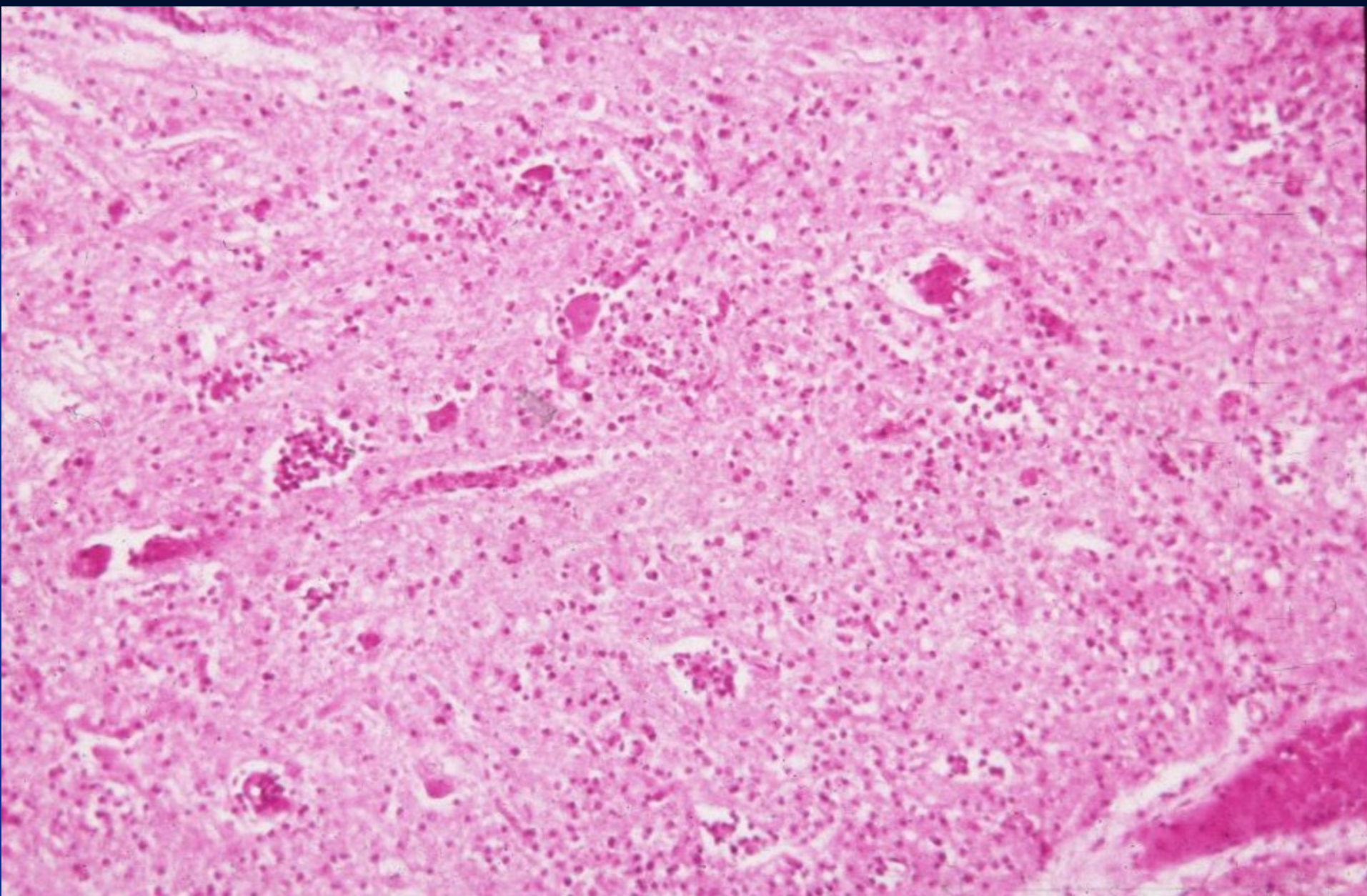
Nekróza je následována neuronofagií a množením glie. Zánětlivé změny se mohou šířit do zadních rohů míšních, i ve svalech a myokardu.



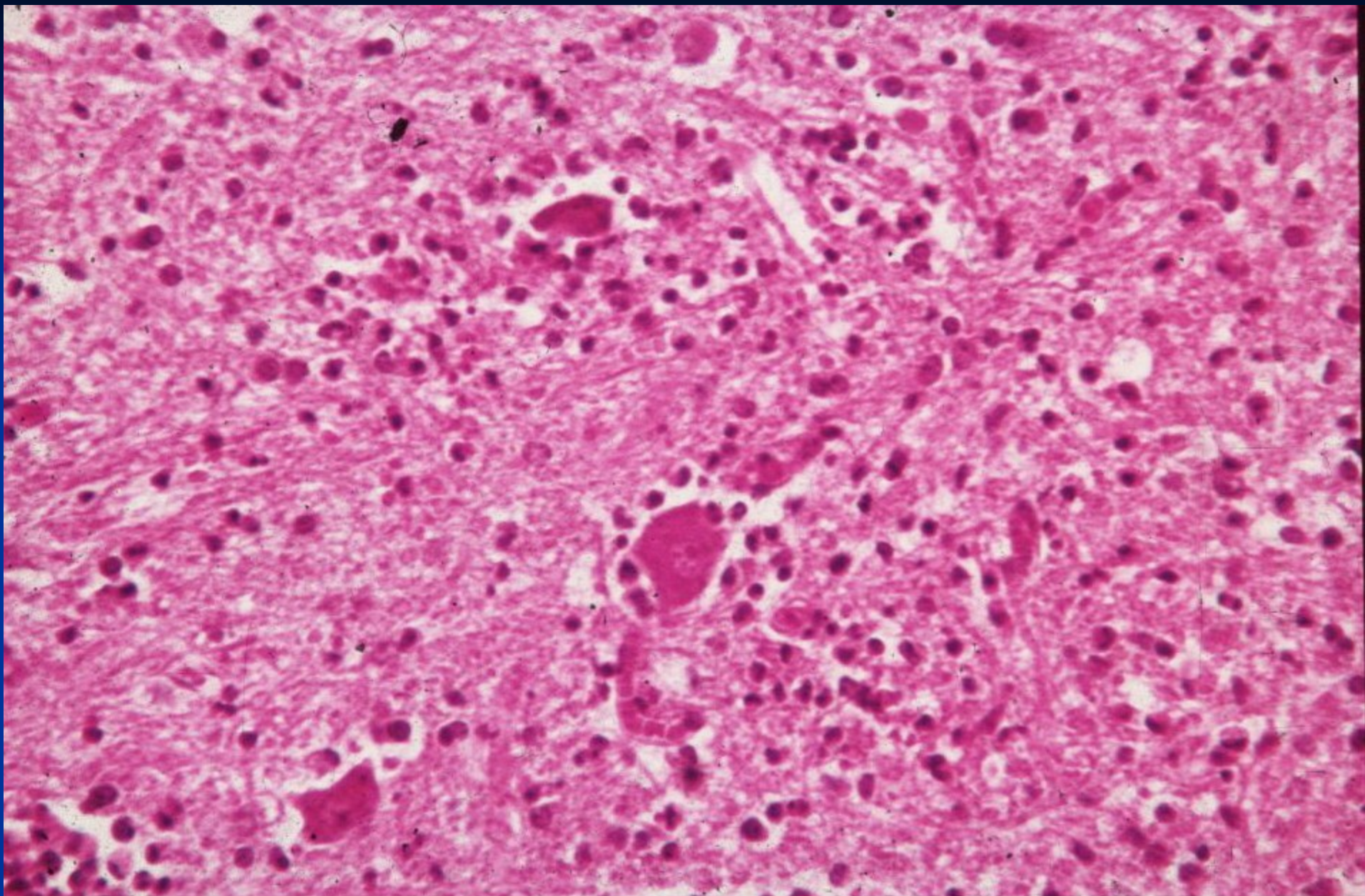












# ZÁNĚT - exsudativní

- Serózní
- Nehnisavý
- Hnisavý
- Fibrinózní
- Gangrenózní

# ZÁNĚT - exsudativní

Ad1) serózní zánět

- Malá alterace, vodnatý charakter exsudátu.
- Exsudát se slizničním hlenem tvoří katar.
- Málo je vyznačena reparativní proliferace.
- Hojí se utlumením zánětlivé exsudace .
- Katarální rinitida – rýma.



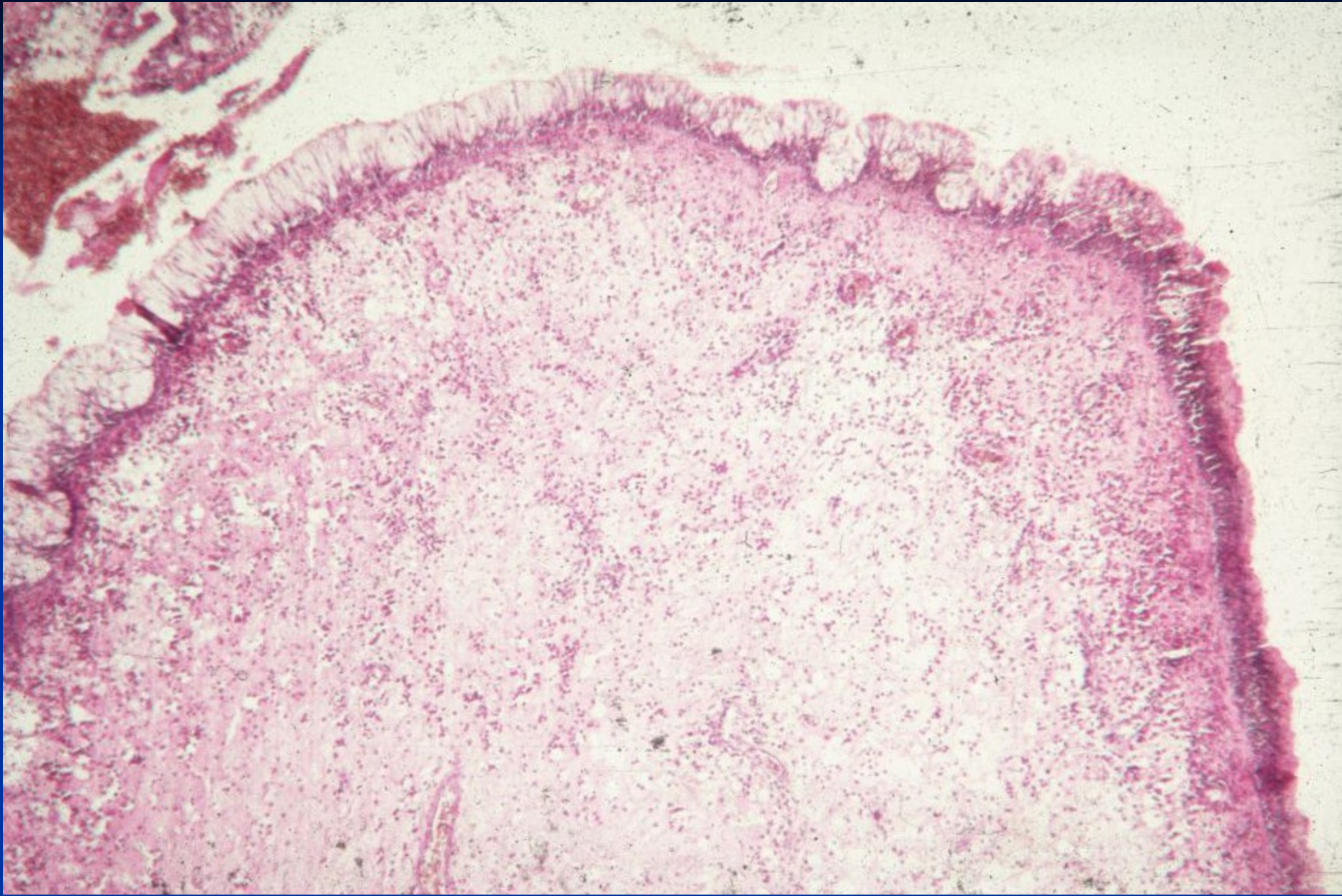
# ZÁNĚT - exsudativní

Ad1) serózní zánět

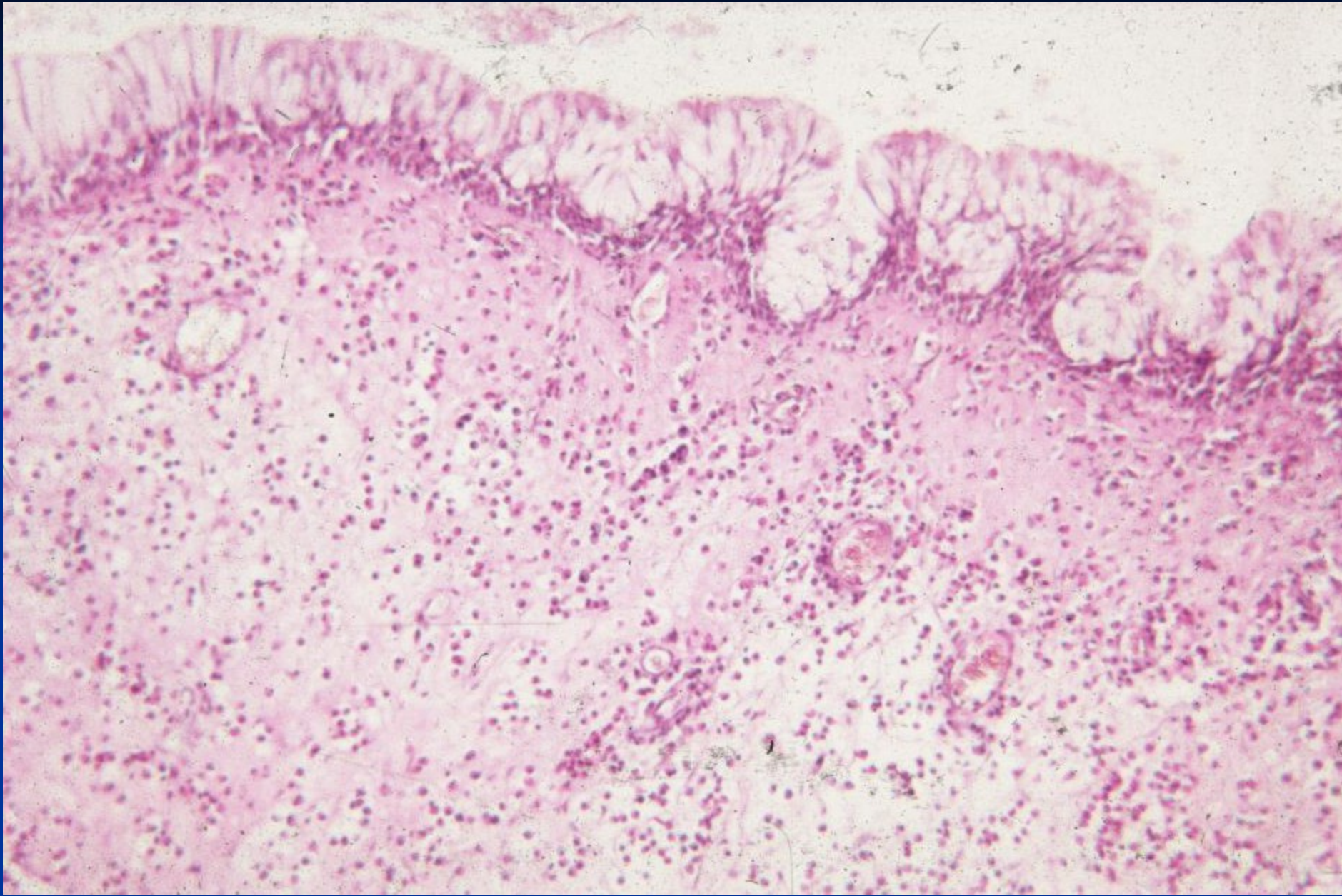
- Chronické zánětlivé dráždění udržuje nejen exsudaci ale dochází k výraznější proliferaci vaziva – tzv. hypertrofický katar.
- př. Chronická rinitida s tvorbou slizničních polypů

# RHINITIS POLYPOSA

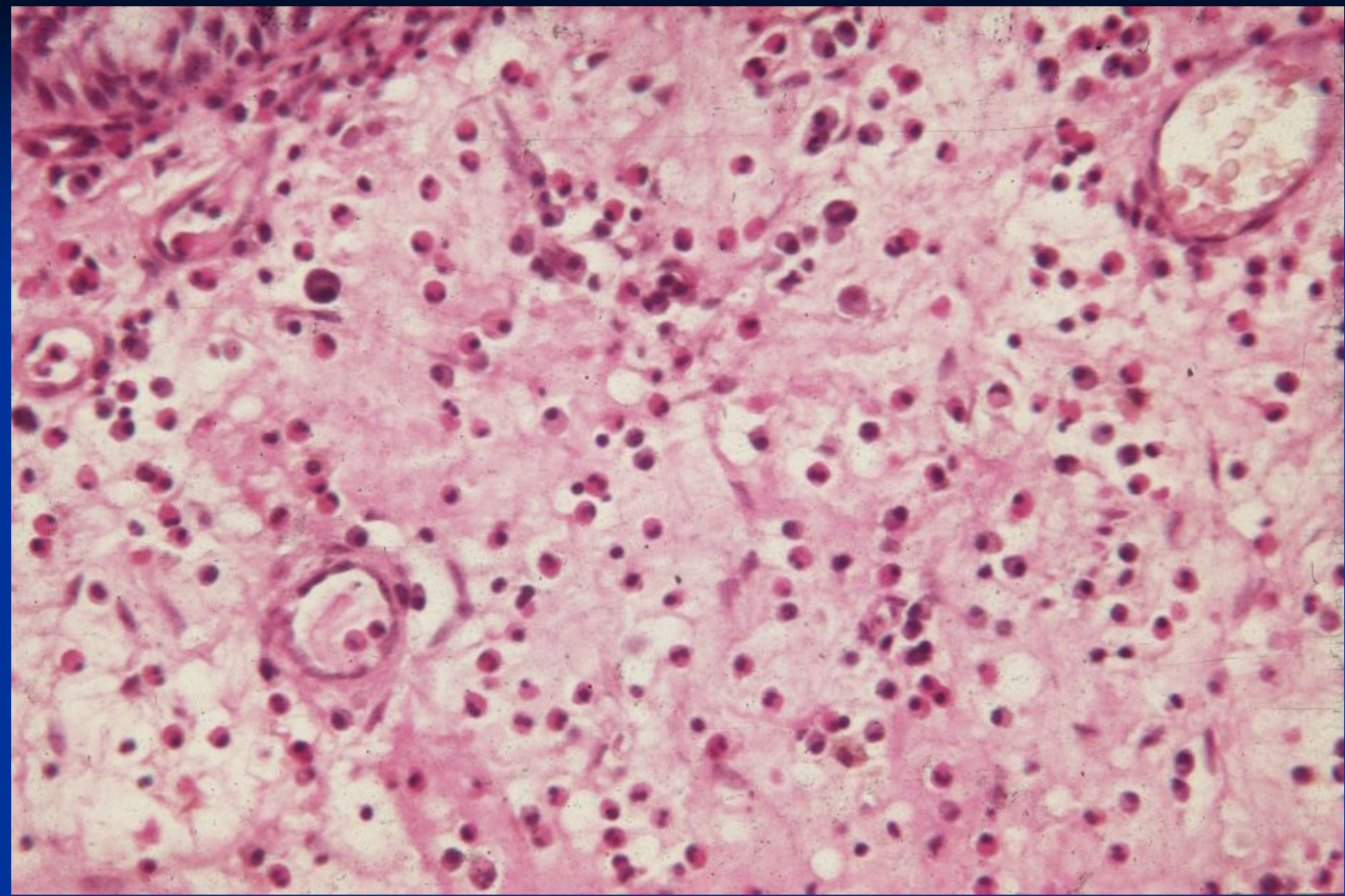
- chronický zánět sliznice dutiny nosní, etiologicky atopie (alergie)
- vznik polypů (slizničních výrůstků)
- MAKRO: polypoidní poloprůsvitné částice
- MIKRO: řídké prosáklé vazivo, kryté respiračním řasinkovým epitelem, chronická zánětlivá celulizace s příměsí eozinofilů



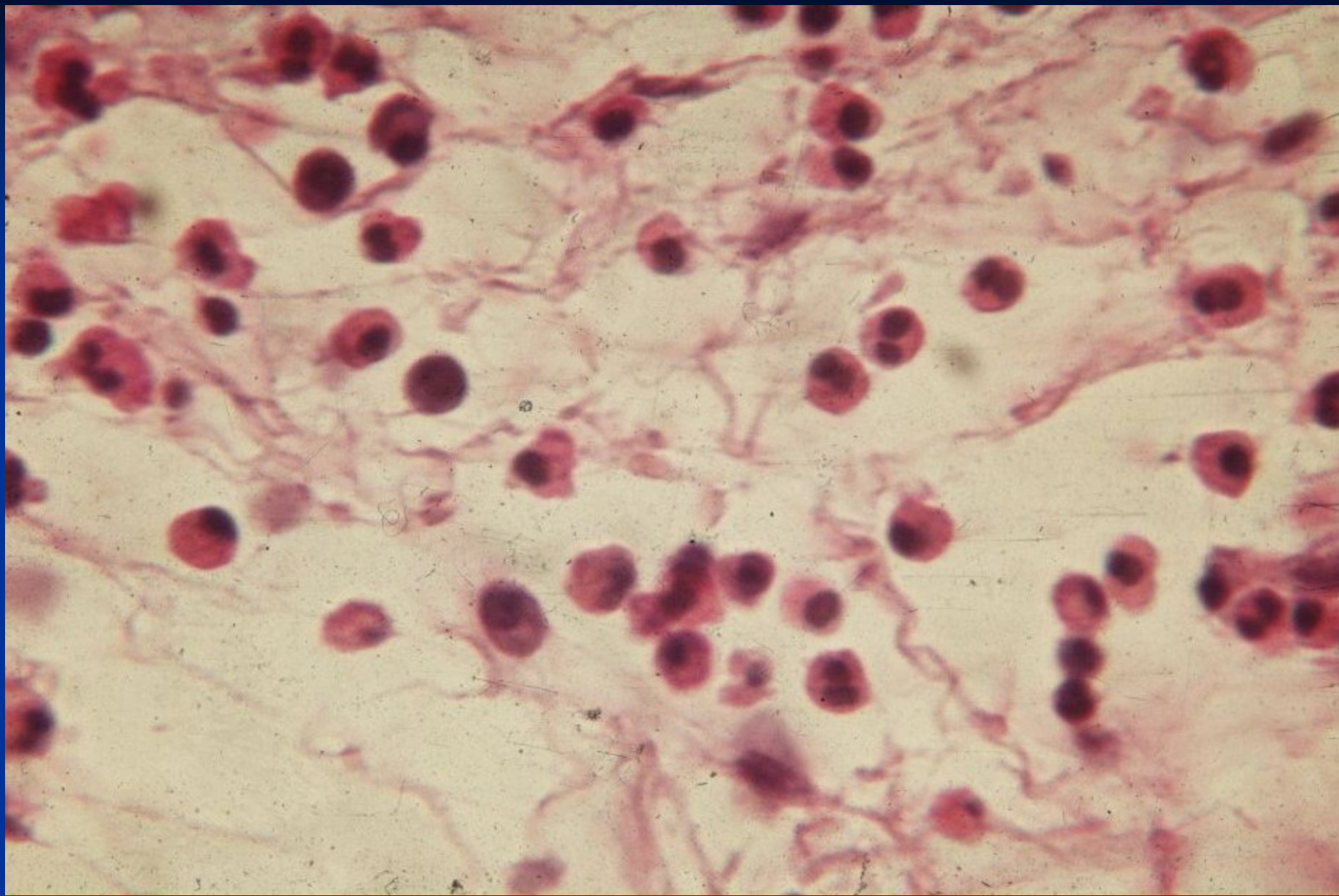












# ZÁNĚT - exsudativní

- ad2) nehnisavý zánět (lymfoplasmocytární)
- V zánětlivém infiltrátu převažují malé mononukleáry.
- Exsudátu je málo a má serózní charakter.
- Alterace je slabě vyjádřená.
- Proliferativní změny bývají silnější ve srovnání se zánětem serózním

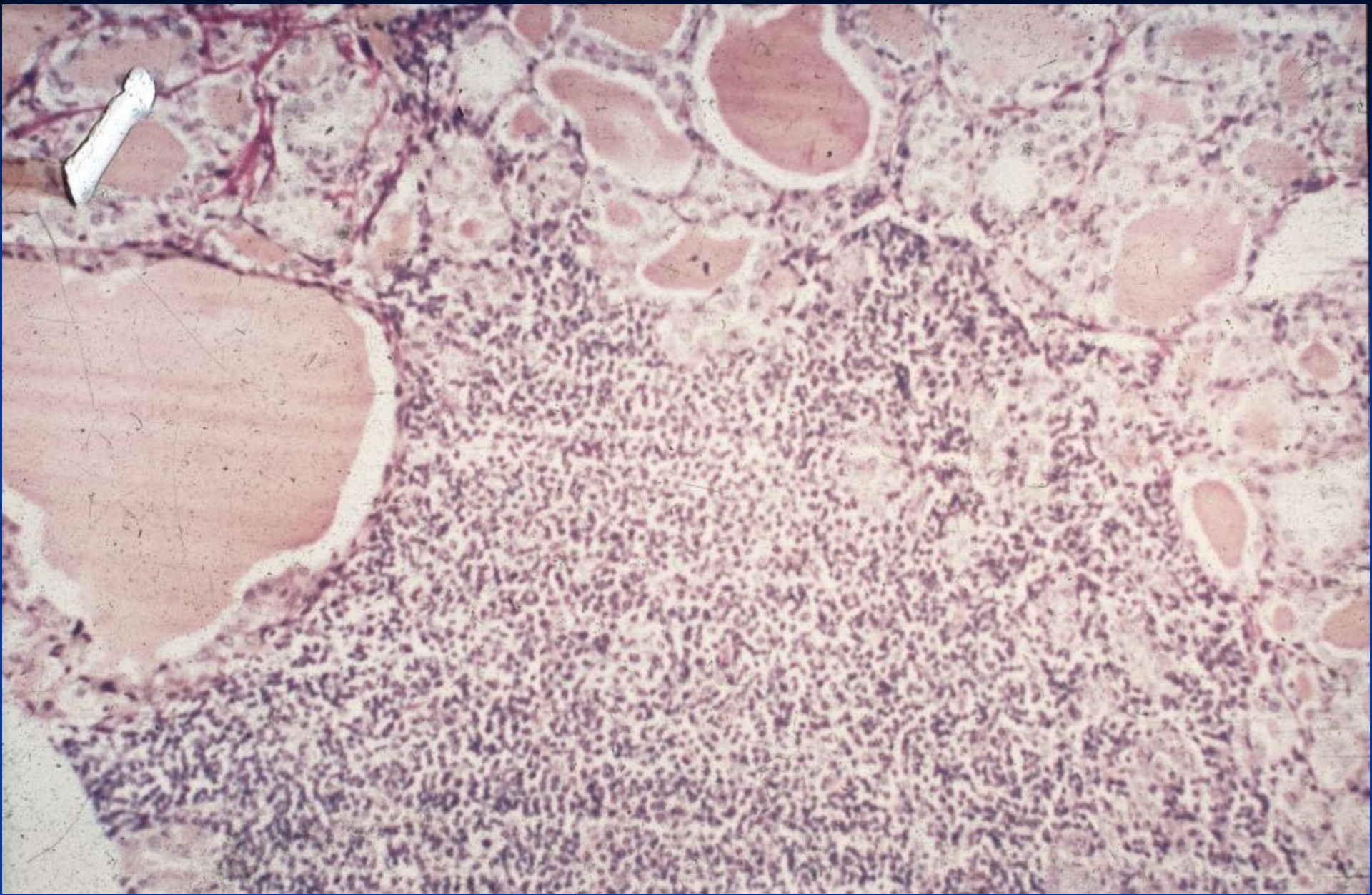
# CHRONICKÁ LYMFOCYTÁRNÍ THYREOIDITIS (HASHIMOTO)

- příklad nehnisavého lymfoplazmocytárního zánětu
- AI onemocnění; 2 varianty
  - 1) klasická
  - 2) atrofická
- postihuje hlavně ženy, výskyt roste s věkem
- produkce autoprotiátok proti různým složkám štítné žlázy (peroxidáza, thyreoglobulin)  
etiologie není známa

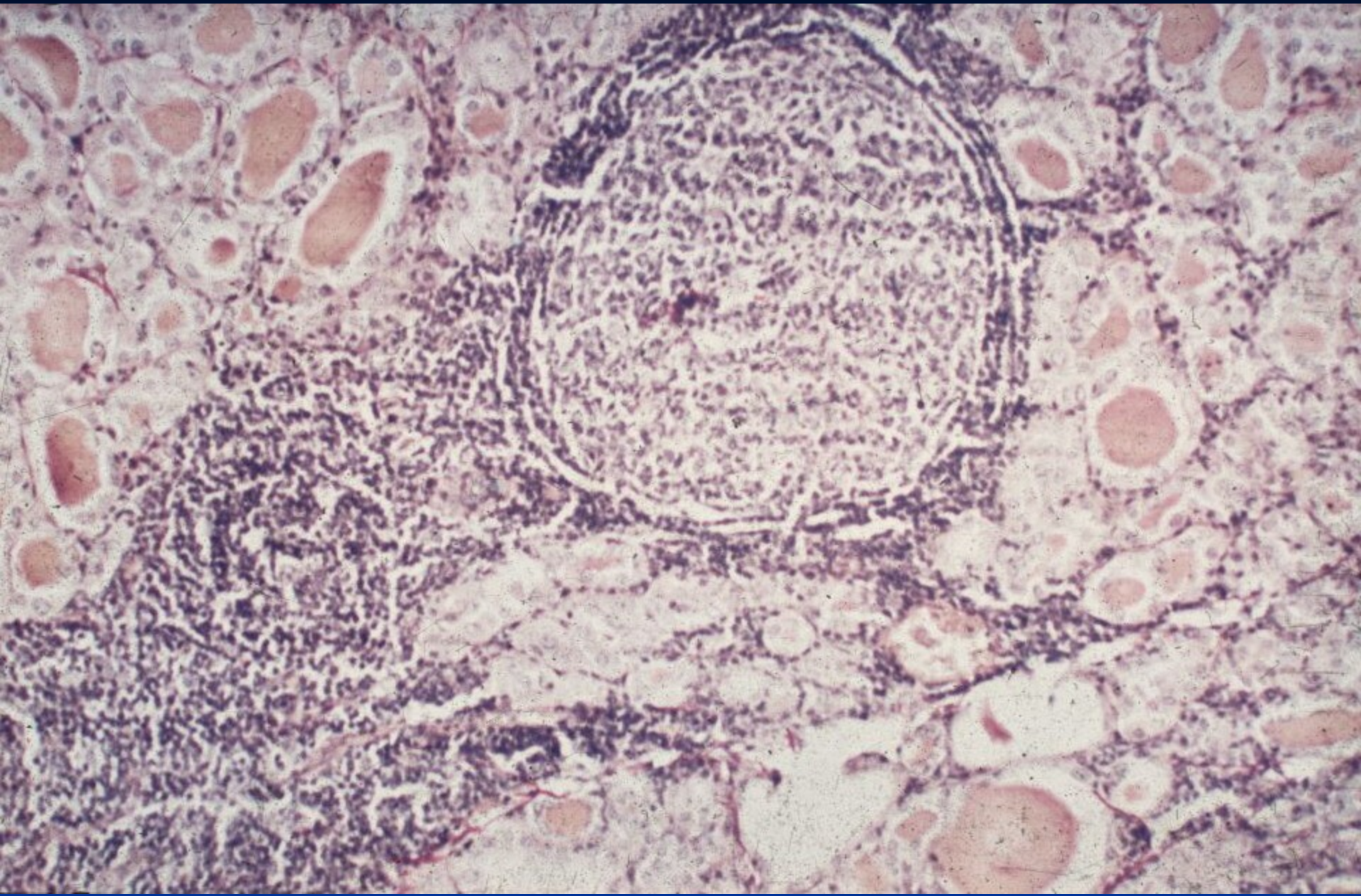


# CHRONICKÁ LYMFOCYTÁRNÍ THYREOIDITIS (HASHIMOTO)

- MAKRO: zvětšená žláza, obvykle asymetricky, tužší, parenchym na řezu bledší až bělavý
- MIKRO: rozsáhlý infiltrát lymfocytů, plasmocytů, s tvorbou zárodečných center, onkocytární transformace folikulárních buněk (objemná eozinofilní plazma), nevýrazná fibróza.  
atrofická varianta: v popředí fibróza, žláza menší.
- KLINICKY: hypotyreóza. Je vyšší riziko vzniku ML







# ZÁNĚT - exsudativní

- Ad3) zánět hnisavý (purulentní, supurativní)
- Podobá se zánětu seróznímu ale zánětlivé celulizaci výrazně dominují leukocyty, jenž tvoří hnis.
- Povrchový (serózní blány, sliznice a kůže) x intersticiální (tendence ke kolikvaci tkáně).

# ZÁNĚT - exsudativní

- Ad3) zánět hnisavý intersticiální
- Etiologicky převládají pyogenní mikroorganismy.
- Charakteristický je sklon ke hnisavé kolikvaci (roztavení) intersticia.
- 2 základní formy: absces x flegmóna
- Oba vedou ke hnisavé kolikvaci, rozdíl je v ohraničenosti obou procesů

# ZÁNĚT - exsudativní

- Ad3) zánět hnisavý intersticiální
- Při flegmóně dochází k výrazné fibrinolýze--)  
neohraničenost a trvalé šíření procesu
- Při abscesu je proces ohraničen obklopením  
fibrinovou bariérou
- Čerstvá flegmóna nebo absces nemají svou  
stěnu, ohraničení tvoří zbytky příslušné tkáně z  
okolí



# ZÁNĚT - exsudativní

- Ad3) zánět hnisavý intersticiální
- V subakutní a produktivní (chronické) fázi se na hranici zachované tkáně a hnisavé kolikvace tvoří zóna nespecifické granulační tkáně
- Ta tvoří tzv. pyogenní membránu
- Platí zejména u abscesu, jenž se tímto ohraničí
- Absces má tendenci se zvětšovat

# ZÁNĚT - exsudativní

- Ad3) zánět hnisavý intersticiální
- Zánětlivou exsudací
- Osmotickými procesy – uvnitř abscesu dochází k hnisavému rozpadu makromolekulárních materiálů na větší množství molekul o nižší hmotnosti--> zvýšení osmotické účinnosti--> atrakce vody
- Zvětšování působí na okolní tkáň tlakově až nekrózou



# ZÁNĚT - exsudativní

- Ad3) zánět hnisavý intersticiální
- Nekróza může umožnit provalení abscesu navenek buď široce nebo úzkým kanálem - vzniká tzv. hnisavá píštěl
- Poté může abscesová dutina kolabovat a granulační tkáň může celý prostor vyplnit a zlikvidovat jizvou
- Při chronickém hnisavém zánětu dochází ke střádání tukových hmot z rozpadlých leukocytů do plazmatu histiocytů--> vzniká tzv. pozánětlivý pseudoxantom

# ZÁNĚT - exsudativní

- Ad3) zánět hnisavý intersticiální – hojení
- Hojení může být doprovázeno komplikacemi místními i celkovými
- Místní – přechod hnisavého procesu na okolní lymfatické cévy a žíly.
- Lymfatickými cévami se bakterie dostanou do systémové cirkulace a vzniká sepse (hořčnatý stav s aktivací monocyto-makrofágového systému)

# ZÁNĚT - exsudativní

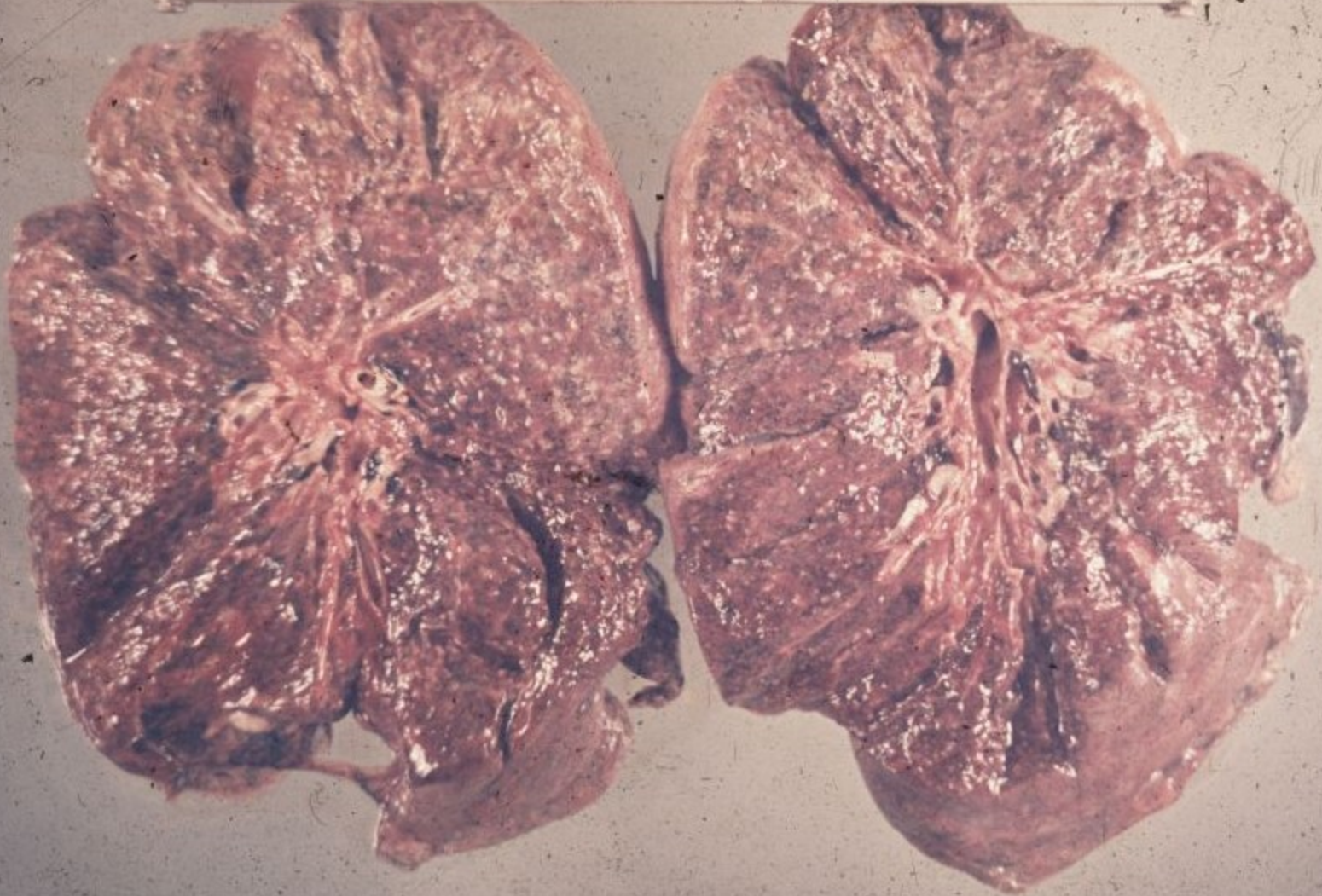- Ad3) zánět hnisavý intersticiální – hojení
- V případě přechodu hnisavého procesu na žilní stěnu vzniká hnisavá tromboflebitida
- Části infikovaného trombu se mohou oddolovat a jsou základem septického infarktu nebo metastatického abscesu--> periferní septikopyémie
- --> centrální septikopyémie – zdroj infikovaných trombů je na srdečních chlopních

# EXSUDATIVNÍ ZÁNĚT HNISAVÝ

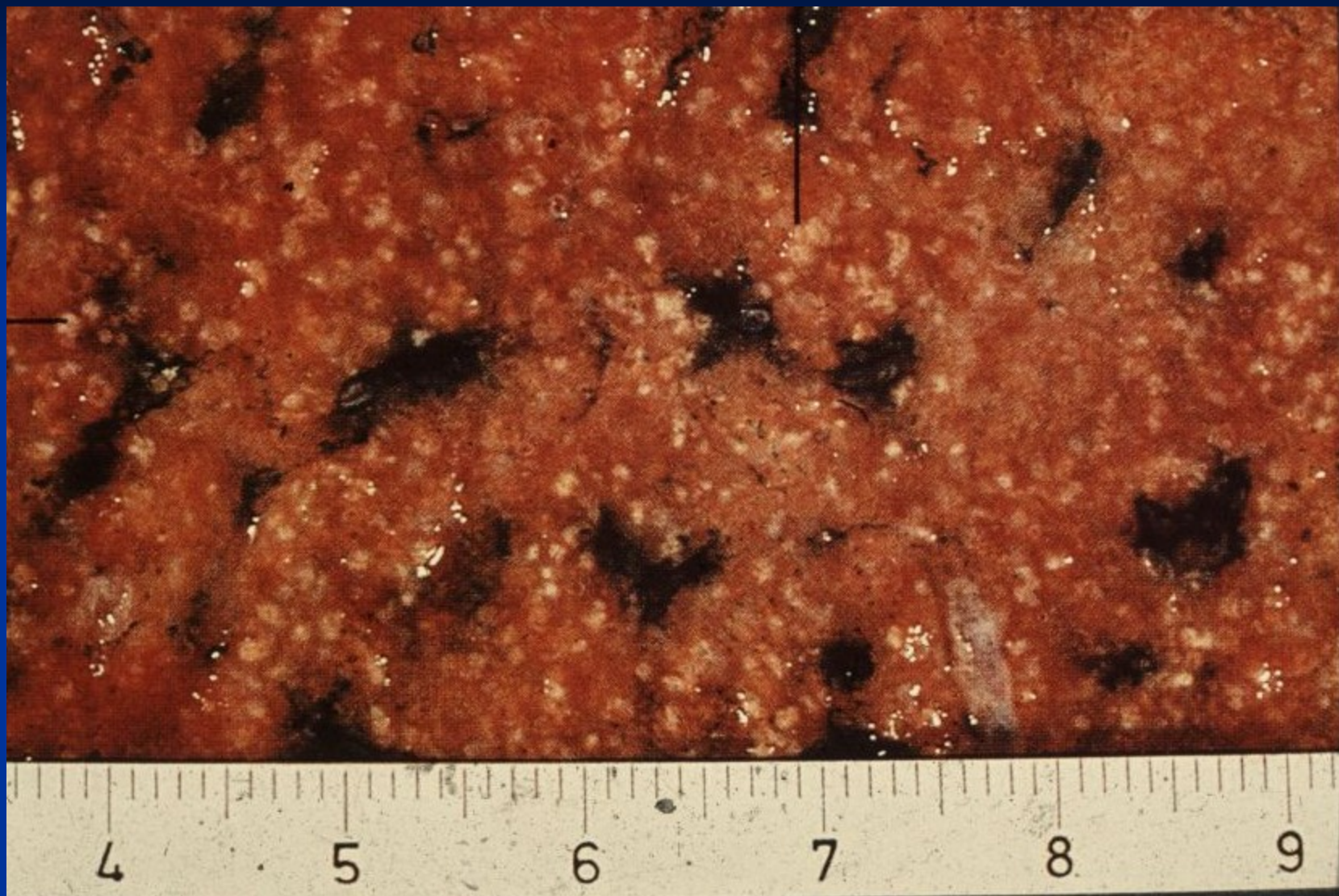
## - bronchopneumonie

- tvorba hnisu: exsudát s velkým množstvím neutrofilních granulocytů.
- bronchopneumonie: různá bakteriální agens, v plicní tkáni velké množství malých ložisek v různém stadiu vývoje, malá příměs fibrinu v exsudátu oproti lobární pneumonii

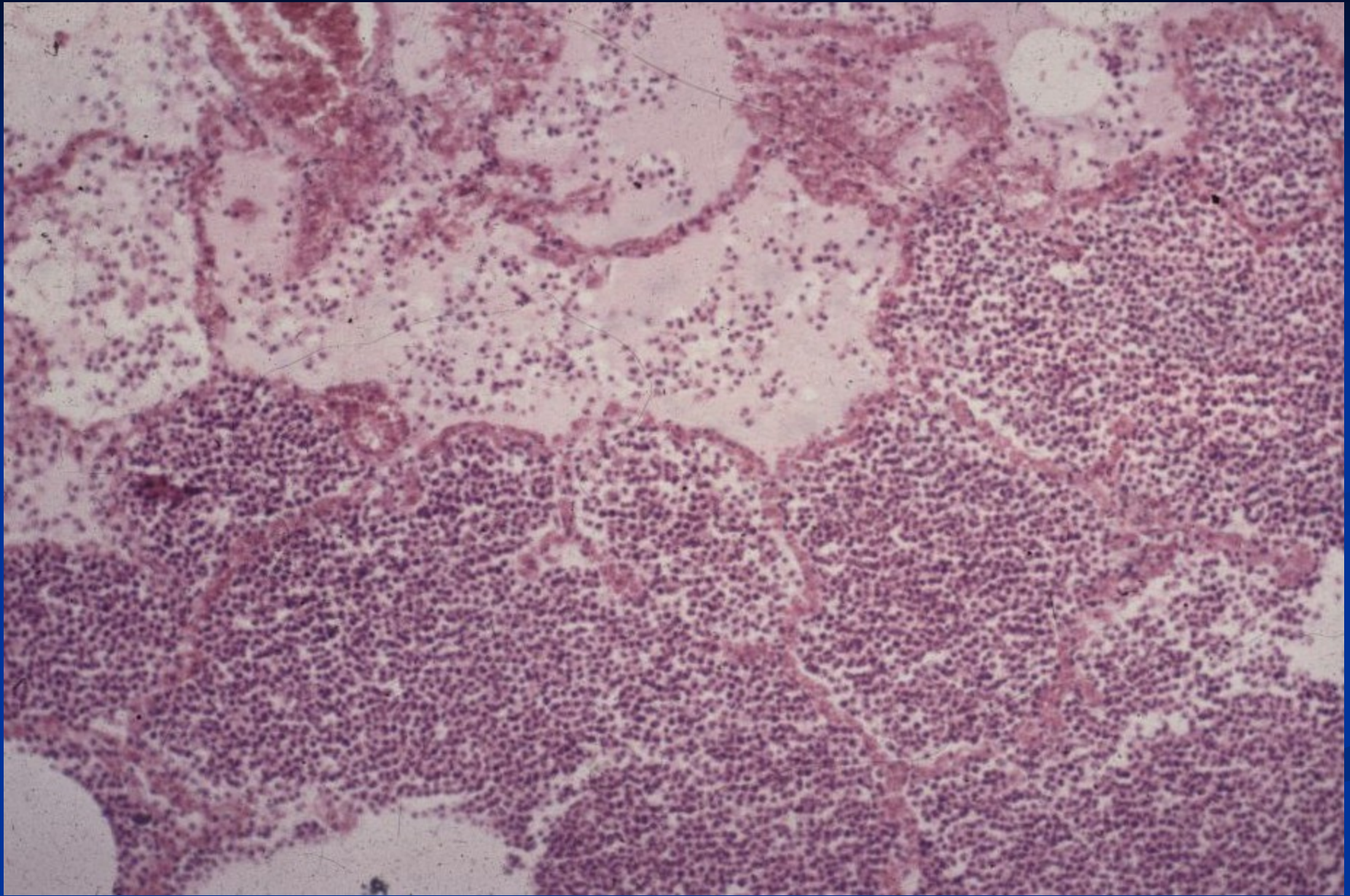
1967



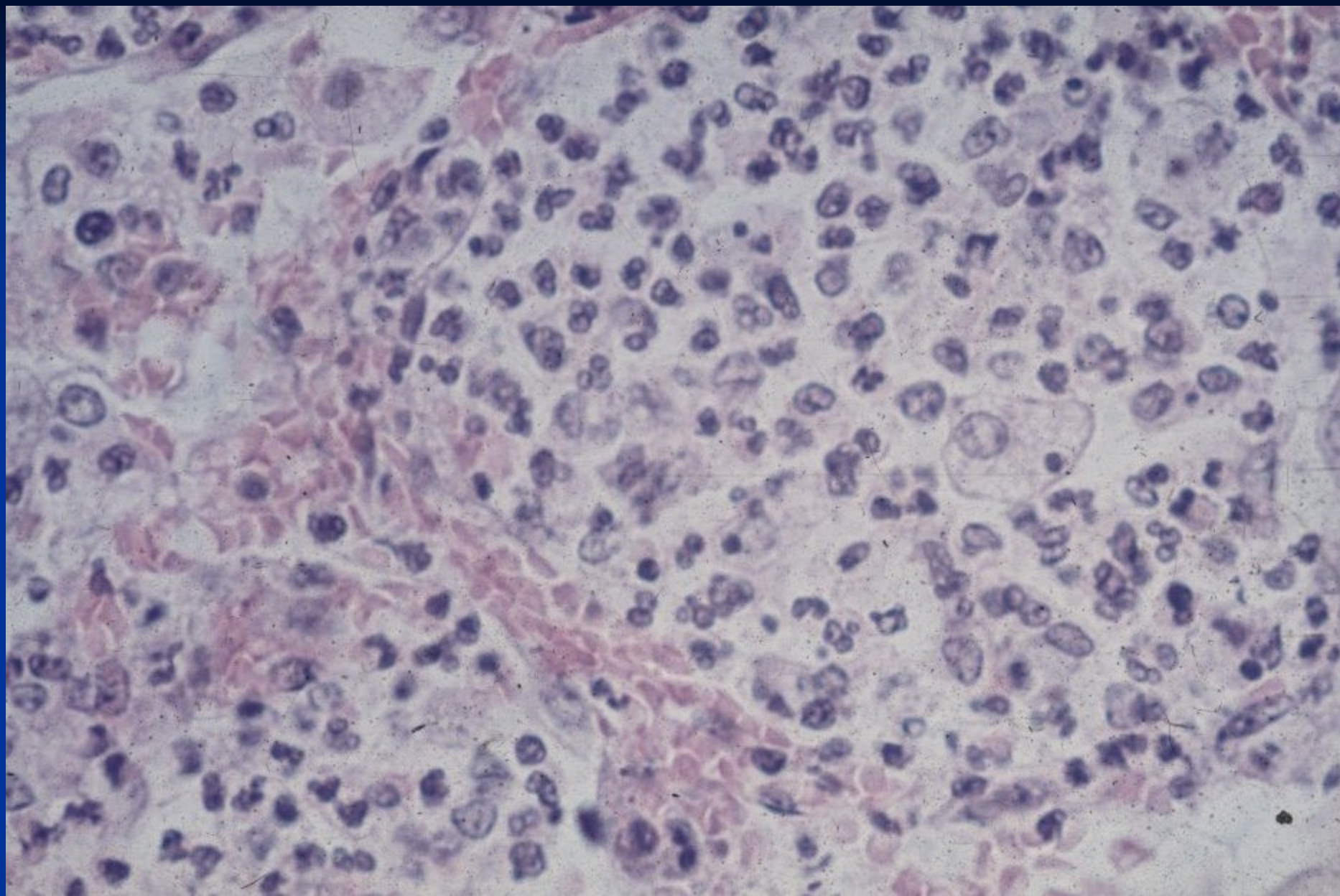














# EXSUDATIVNÍ ZÁNĚT HNISAVÝ

## HNISAVÁ LEPTOMENINGITIS

Etiologie:

- *Escherichia coli* a B streptokoky u novorozenců
- *Haemophilus influenzae* u kojenců a dětí
- *Neisseria meningitidis* u adolescentů a mladých dospělých
- *Streptococcus pneumoniae* a *Listeria monocytogenes* u starých

# EXSUDATIVNÍ ZÁNĚT HNISAVÝ

## KLINIKA:

meningeální dráždění s bolestí hlavy, fotofobií, dráždivostí, opozicí šíje, poruchy vědomí

lumbální punkce: zkalený nebo vyloženě hnisavý likvor pod vyšším tlakem.

# EXSUDATIVNÍ ZÁNĚT HNISAVÝ

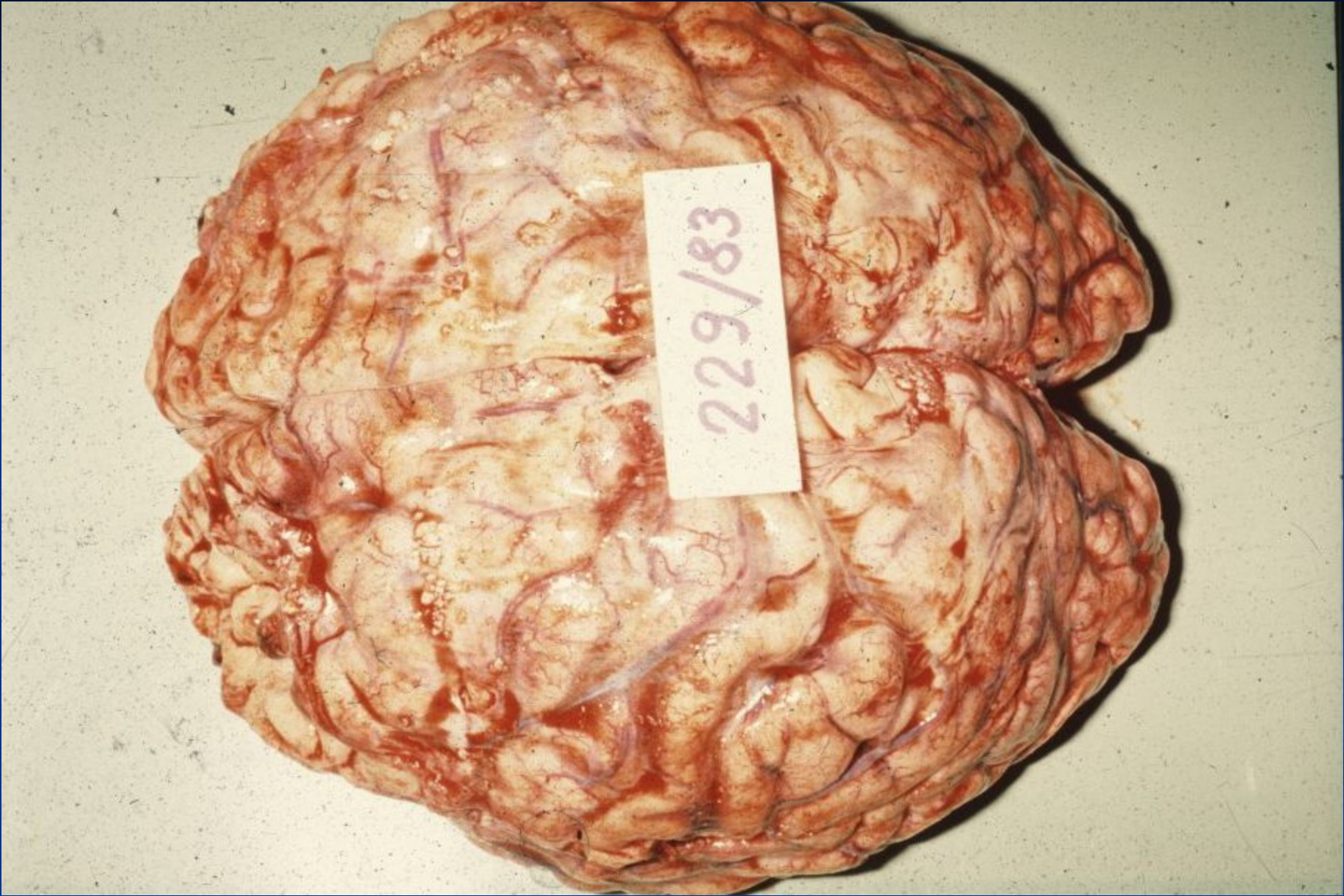## ■ MORFOLOGIE:

Pleny infiltrované neutrofily, cévy jsou přeplněné krví, se zánětlivými změnami (trombózy) » hemoragické infarkty mozkové tkáně

## ■ KOMPLIKACE:

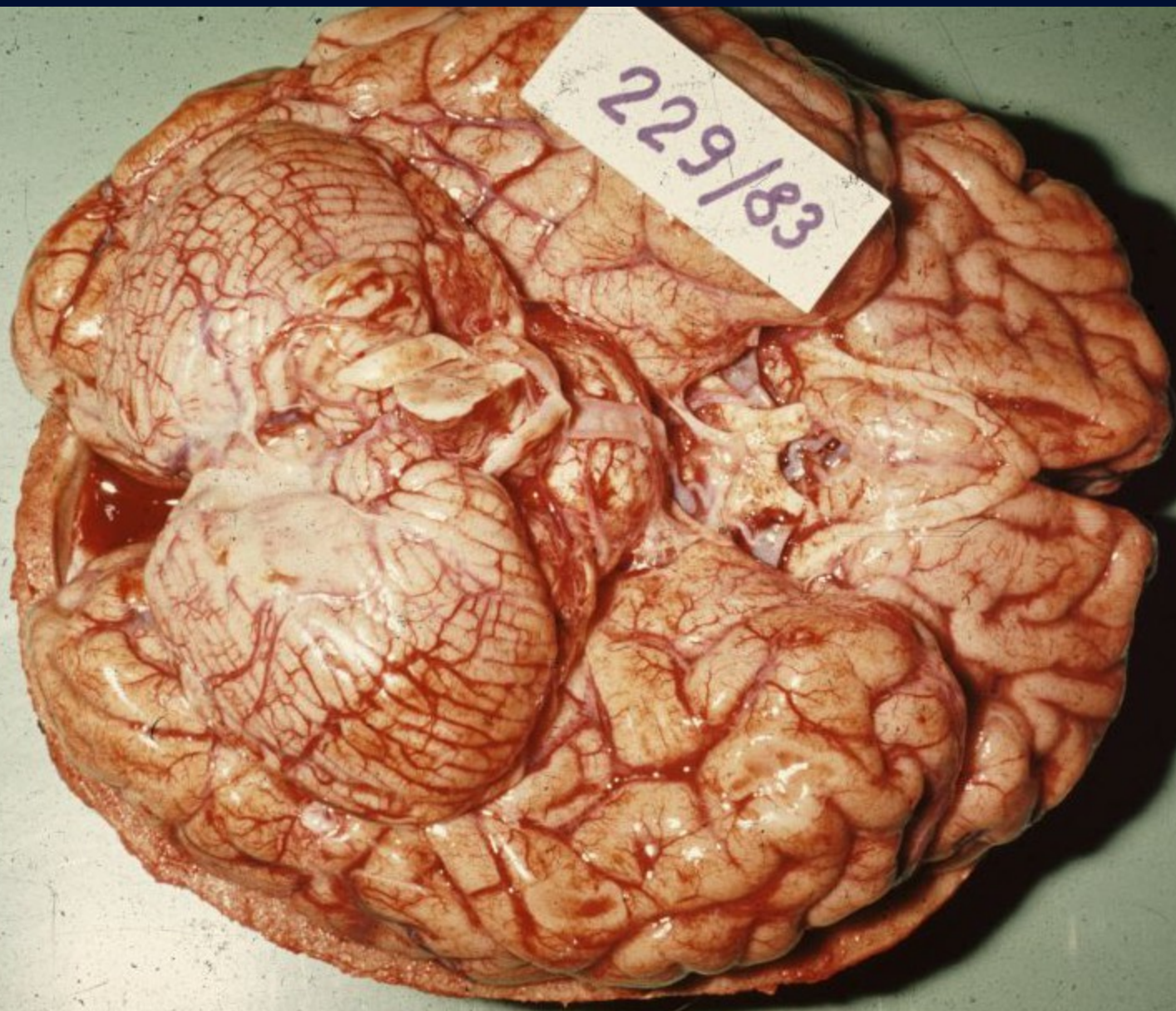u chronických nebo neléčených fibróza měkkých plen s následným hydrocefalem.





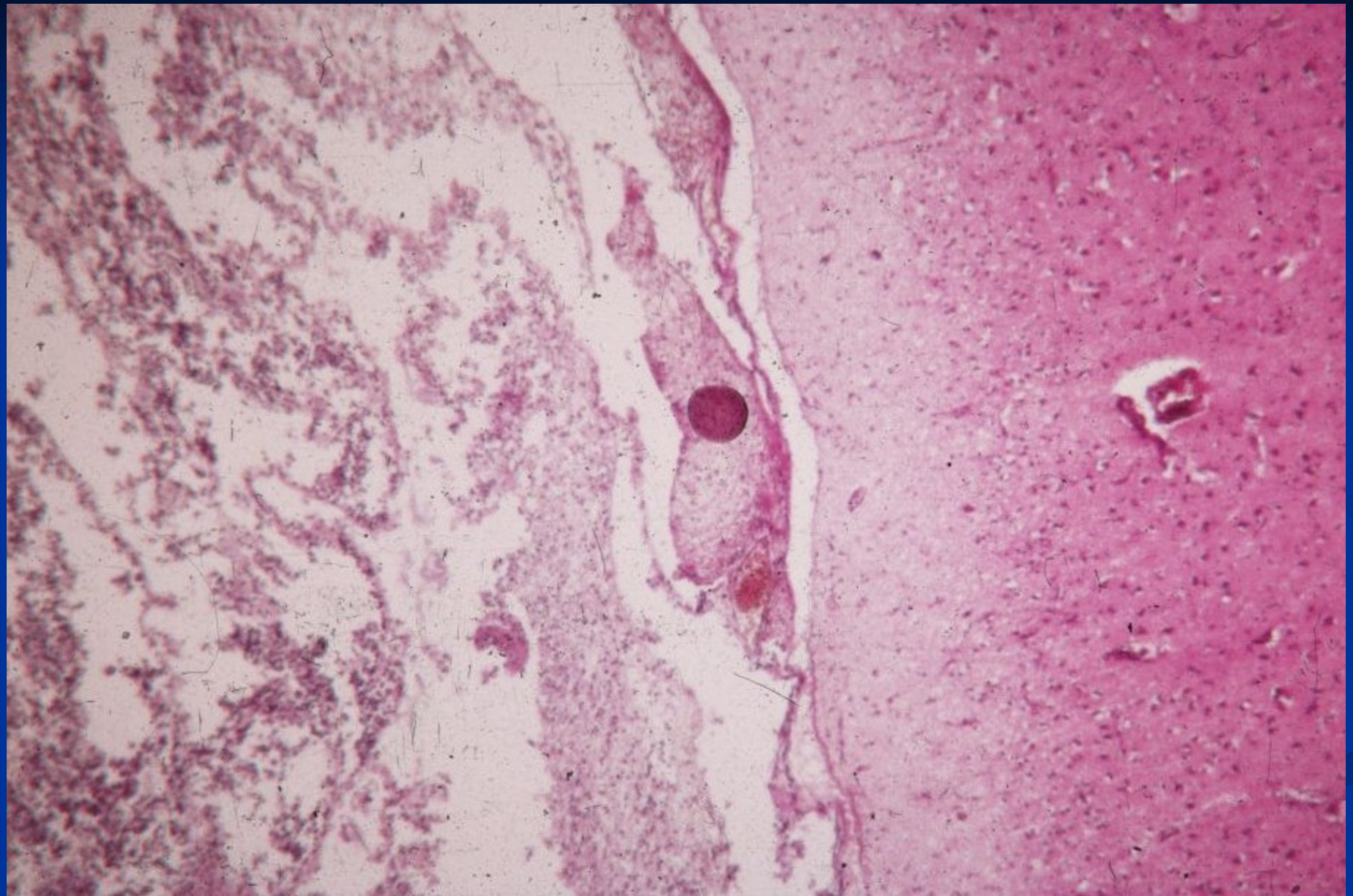
229/83



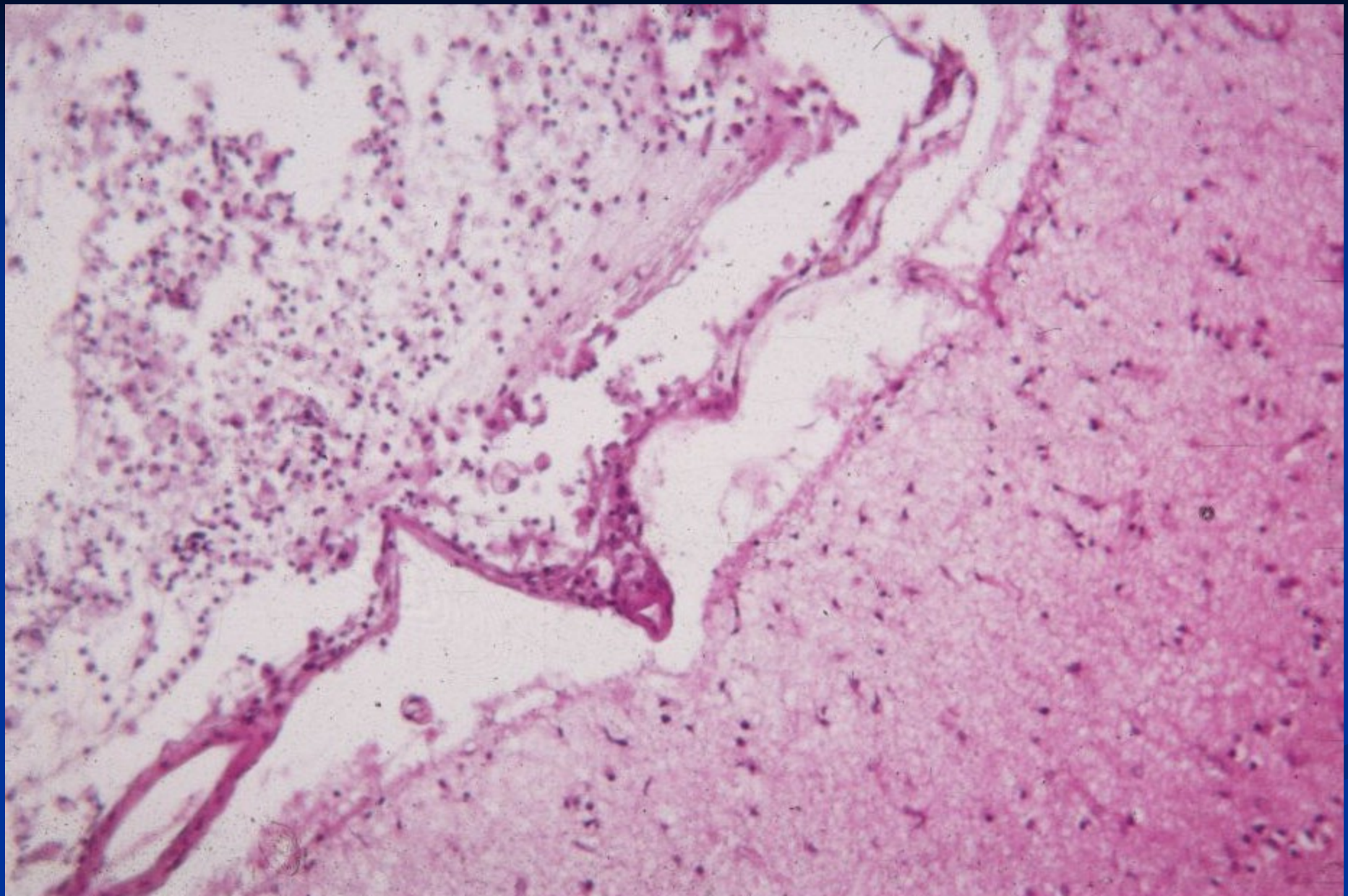


229/83









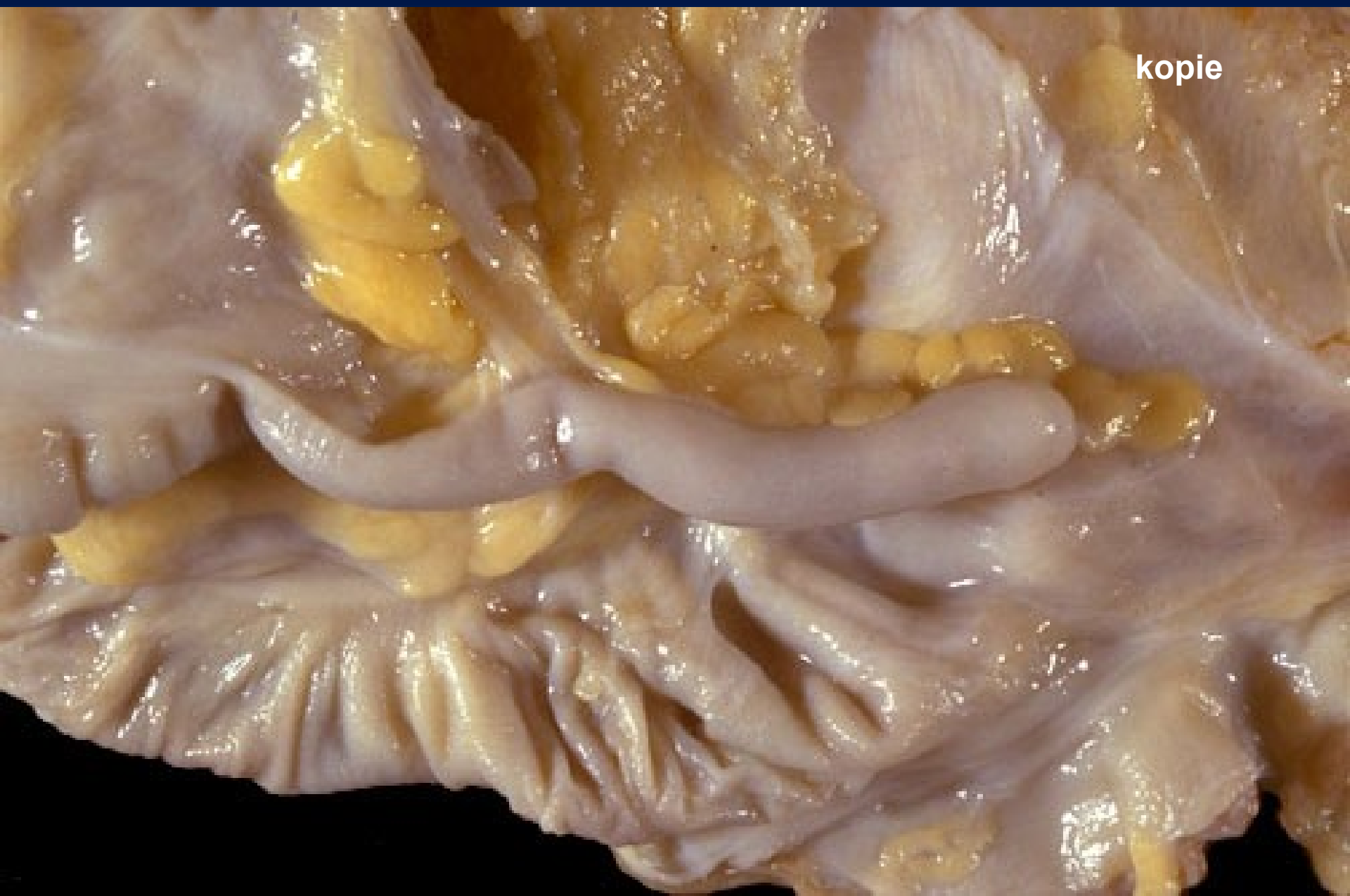# AKUTNÍ APPENDICITIS

- nejčastější náhlá příhoda břišní s nutným chirurgickým zákrokem.
- KLINIKA: zejména dospívající a mladé dospělé, ale kdykoli. Klasicky periumbilikální bolest, stěhuje se do pravého mezogastria, hypogastria; nauzea, zvracení, citlivé břicho, leukocytóza.

# AKUTNÍ APPENDICITIS

- PATOGENEZE: obstrukce lumen (koprolit, konkrement, tumor, paraziti) se vzestupem tlaku a ischemickým poškozením a bakteriální invazí
- MORFOLOGIE: zarudlá seróza až hnisavé nálety, prokrvácení.  
MIKRO: neutrofilý ve stěně, exsudát na seróze.
- Komplikace: perforace, hnisavá peritonitis, pyeloflebitis, trombóza portální vény, jaterní abscesy, sepse

# Apendix - norma

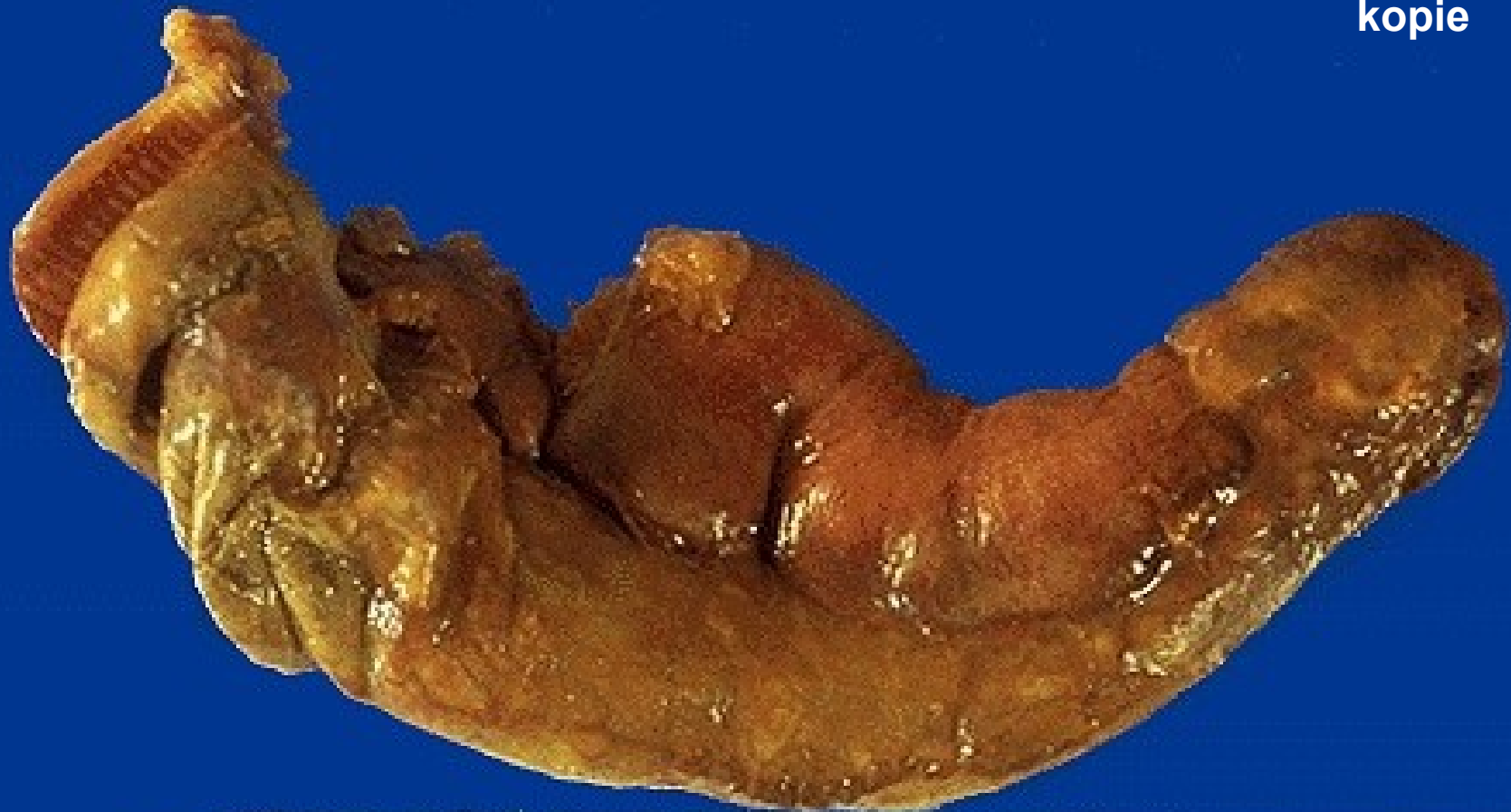

kopie

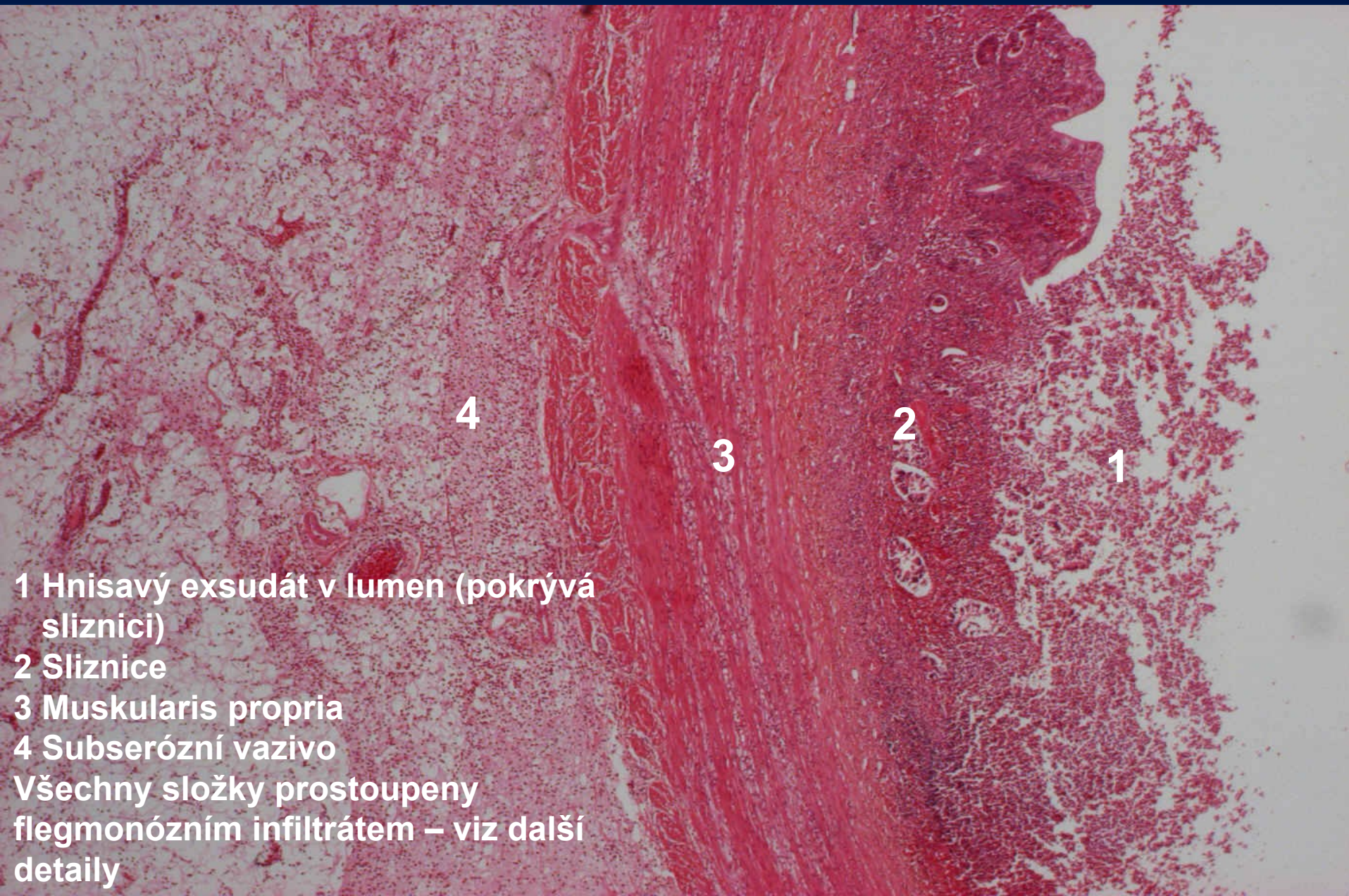


# Flegmonózní apendicitis

kopie



# Zánět flegmonózní-*apendicitis flegmonóza* (intersticiální zánět)



4

3

2

1

1 Hnisavý exsudát v lumen (pokrývá sliznici)

2 Sliznice

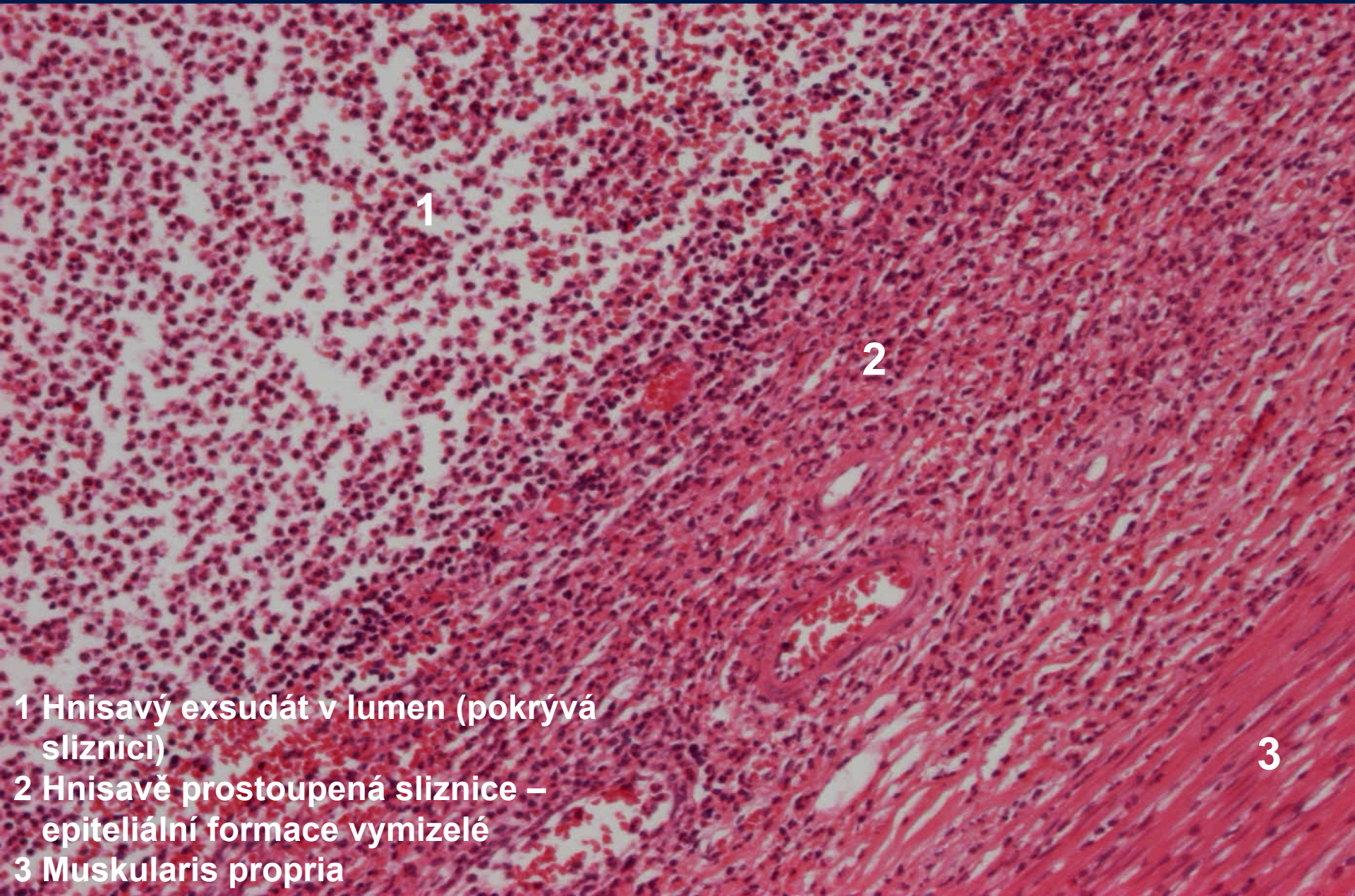
3 Muskularis propria

4 Subserózní vazivo

Všechny složky prostoupeny flegmonózním infiltrátem – viz další detaily



# Zánět flegmonózní (apendicitis flegmonóza)



1

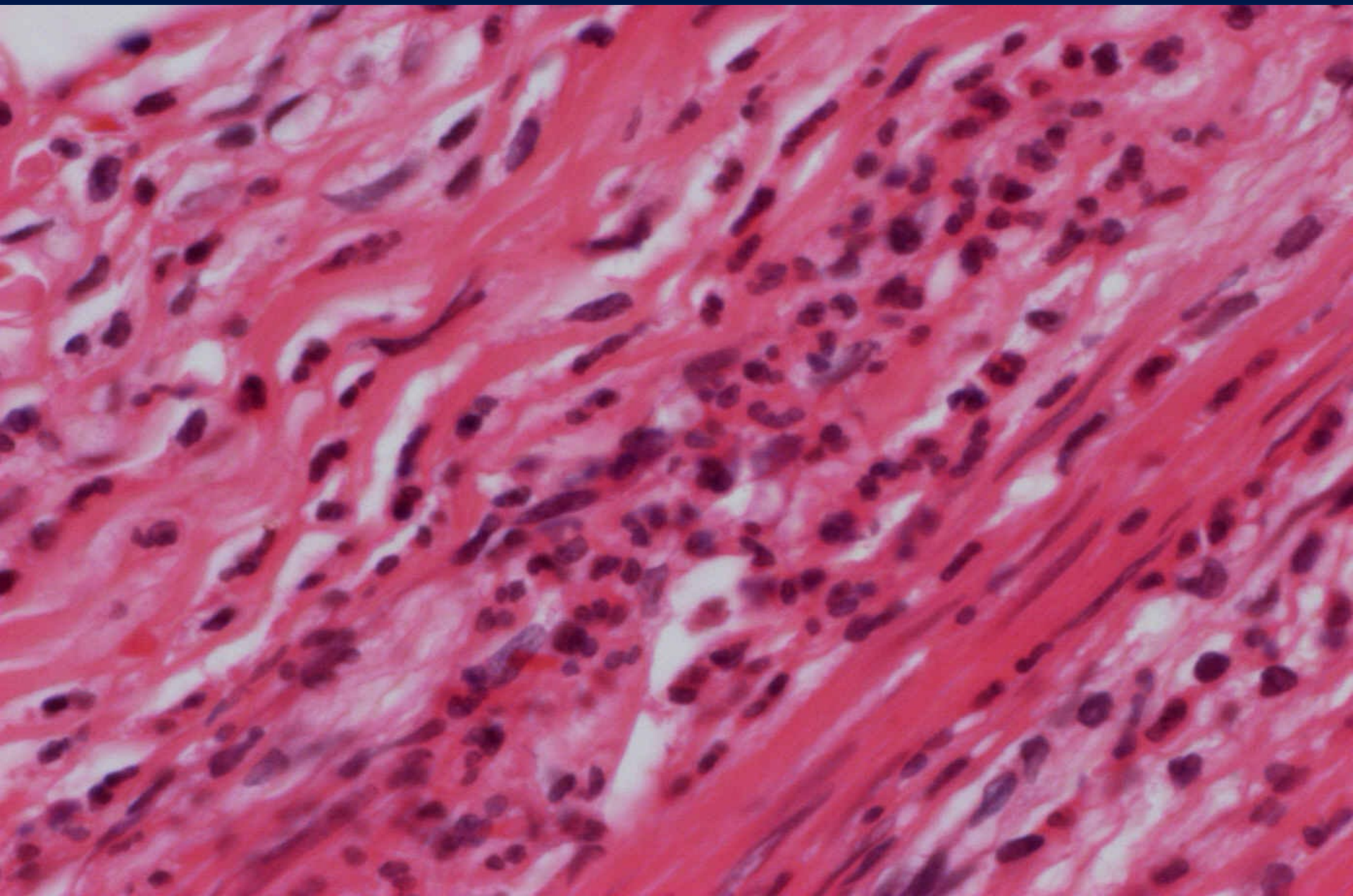
2

3

- 1 Hnisavý exsudát v lumen (pokrývá sliznici)
- 2 Hnisavě prostoupená sliznice – epiteliální formace vymizelé
- 3 Muskularis propria



**Zánět flegmonózní (apendicitis flegmonóza), detail flegmonózního infiltrátu (četné neutrofilly)**





# ZÁNĚT - exsudativní

- Ad4) zánět fibrinózní
- Exsudát má fibrinózní charakter
- Vlákňitý fibrin vytváří často nálety nebo pablány
- Fibrin je zakotven do povrchových porušených struktur a zasahuje i do intersticia
- --) vyšší stupeň alterace ve srovnání s předchozími záněty
- --) výraznější proliferativní změny

# ZÁNĚT - exsudativní

- Ad4) zánět fibrinózní - hojení
- Podstatně obtížnější ve srovnání s předchozími typy zánětu
- Fibrinolýza se uplatní pouze v omezeném rozsahu
- Nerozpuštěný fibrin je často podnětem pro proliferaci nespecifické granulační tkáně jenž se vazivově přeměňuje (tzv. fibrinózně-produktivní zánět)
- Vazivové ztlustění, srůsty, obliterace prostorů

# FIBRINÓZNÍ ZÁNĚT

- **Difterický zánět** (povrchový fibrinózní na sliznici). Pseudomembrána (pablána) má 2 vrstvy:
    - vnější (fibrin, leukocyty, detritus)
    - vnitřní (nekrotická sliznice, fibrin, zánětlivé buňky).
- Pevně lpí, po odloučení » vředy (granulační tkáň, vazivo, stenózy, deformity)



# FIBRINÓZNÍ ZÁNĚT

## *Colitis pseudomembranosa*

- *Clostridium difficile*
- Přerůstá při ATB terapii (průkaz toxinů ve stolici)

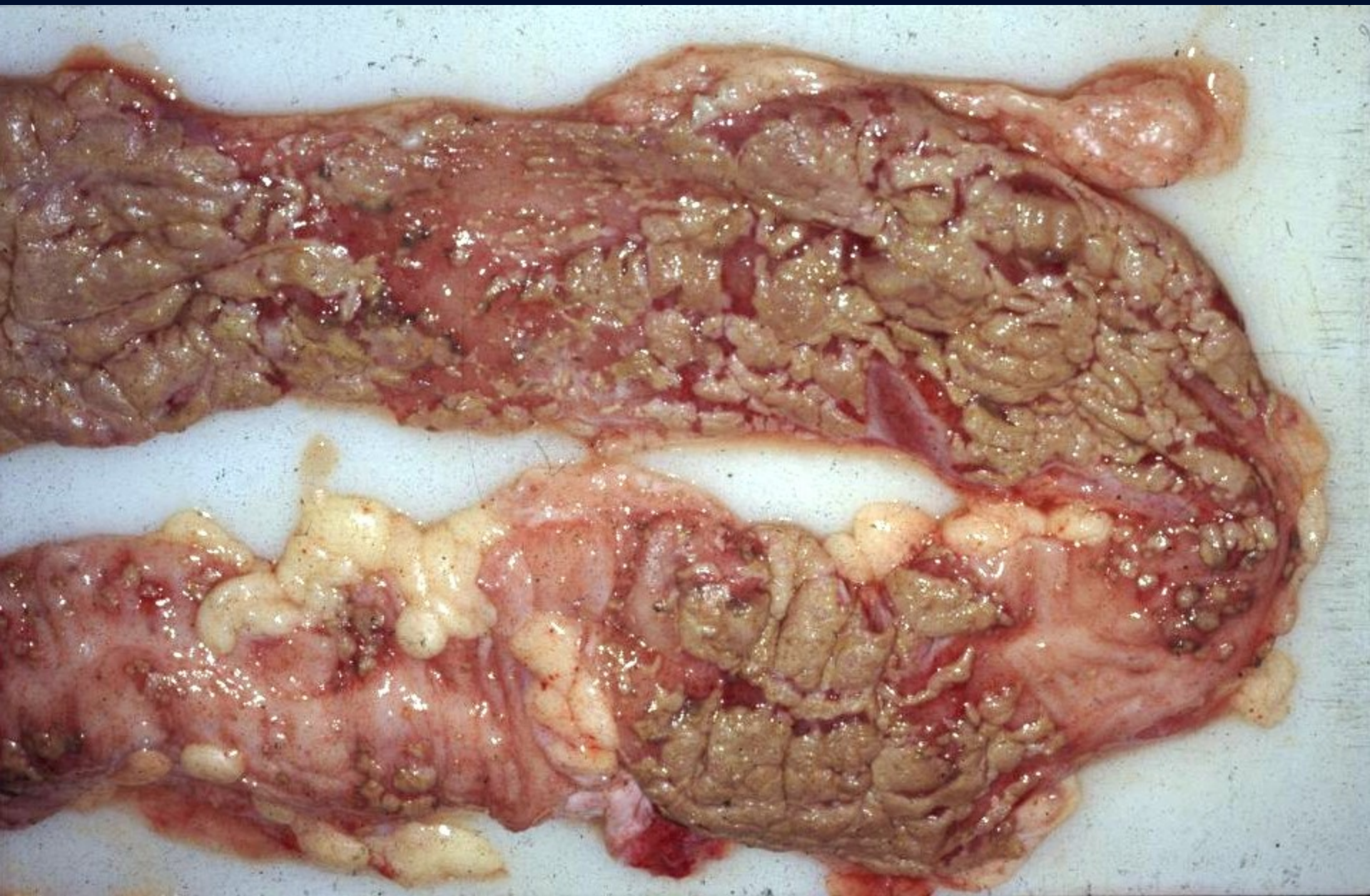## *Ischemické postižení střeva (AS, trombóza)*

## *Bacilární dysenterie*

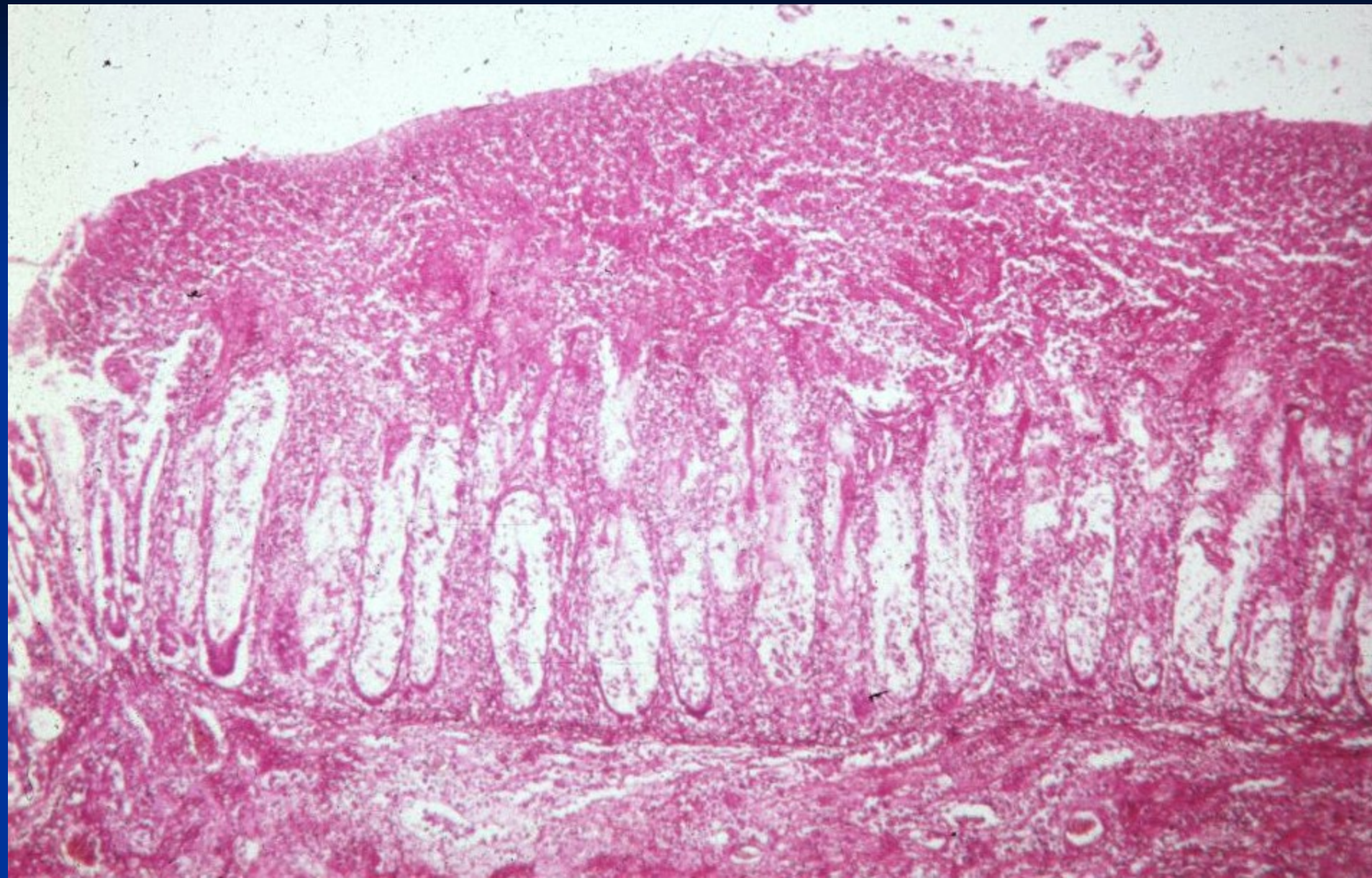
- *Shigella dysenteriae*

# FIBRINÓZNÍ ZÁNĚT

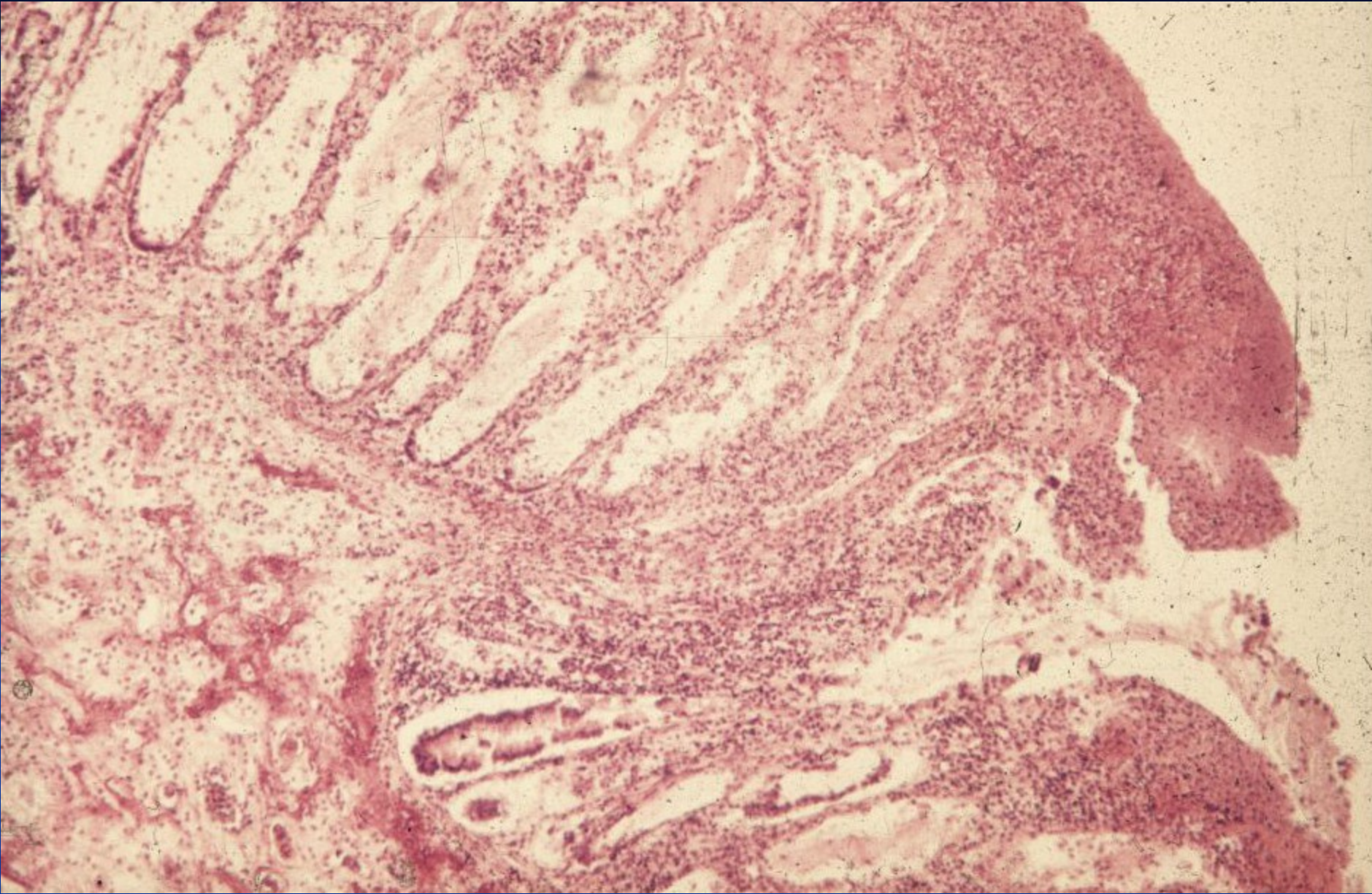
- MAKRO: šedobělavé pablány, různě rozsáhlé, nejprve drobné na vrcholcích řas, později splývají a pokrývají rozsáhlé plochy
- Původně difterický zánět popsán u diftérie (*Corynebacterium diphtheriae*)  
Pablánový zánět mandlí a hrtanu, difterický toxin poškozující myokard a NS



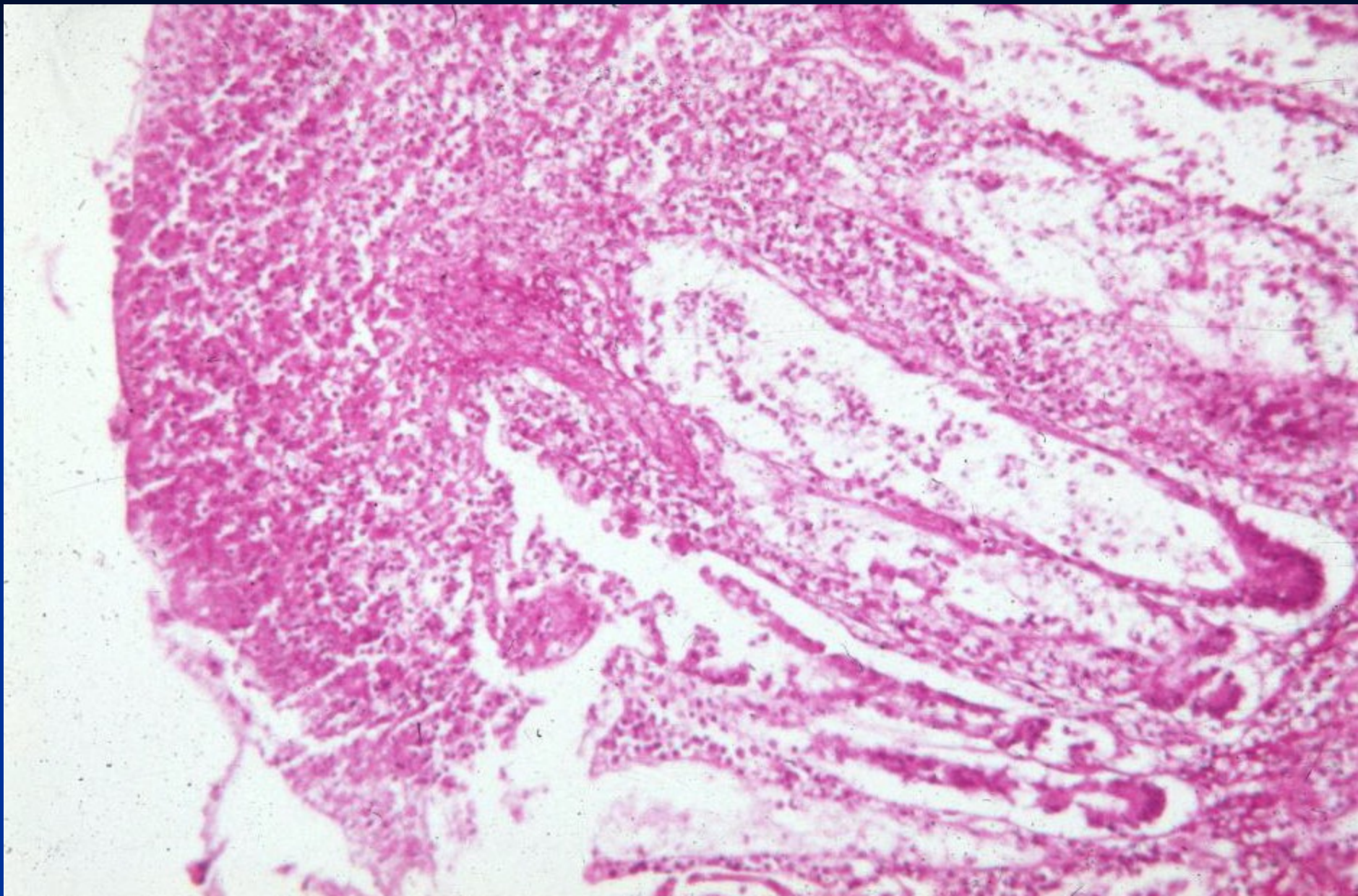












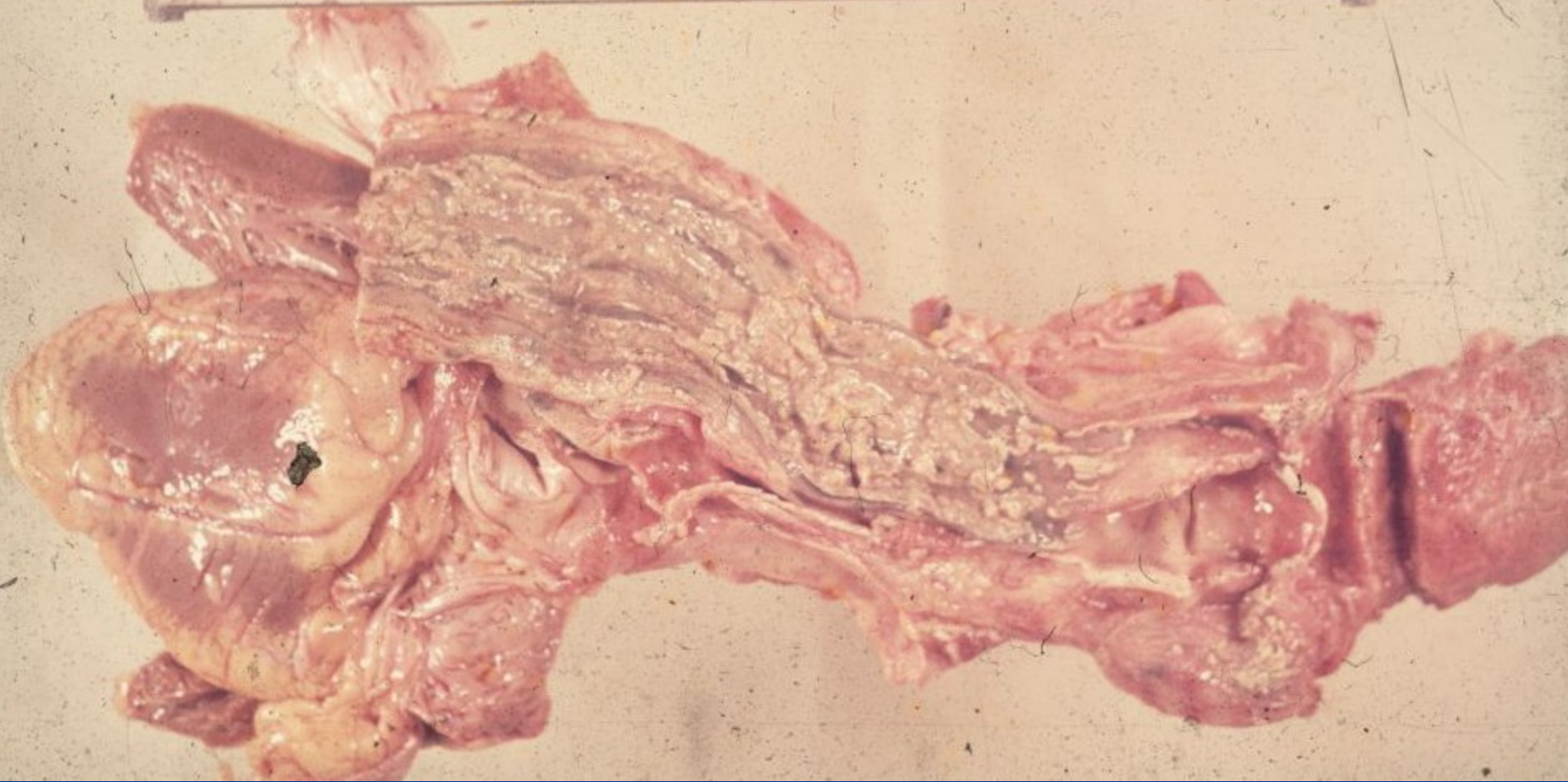



# FIBRINÓZNÍ ZÁNĚT

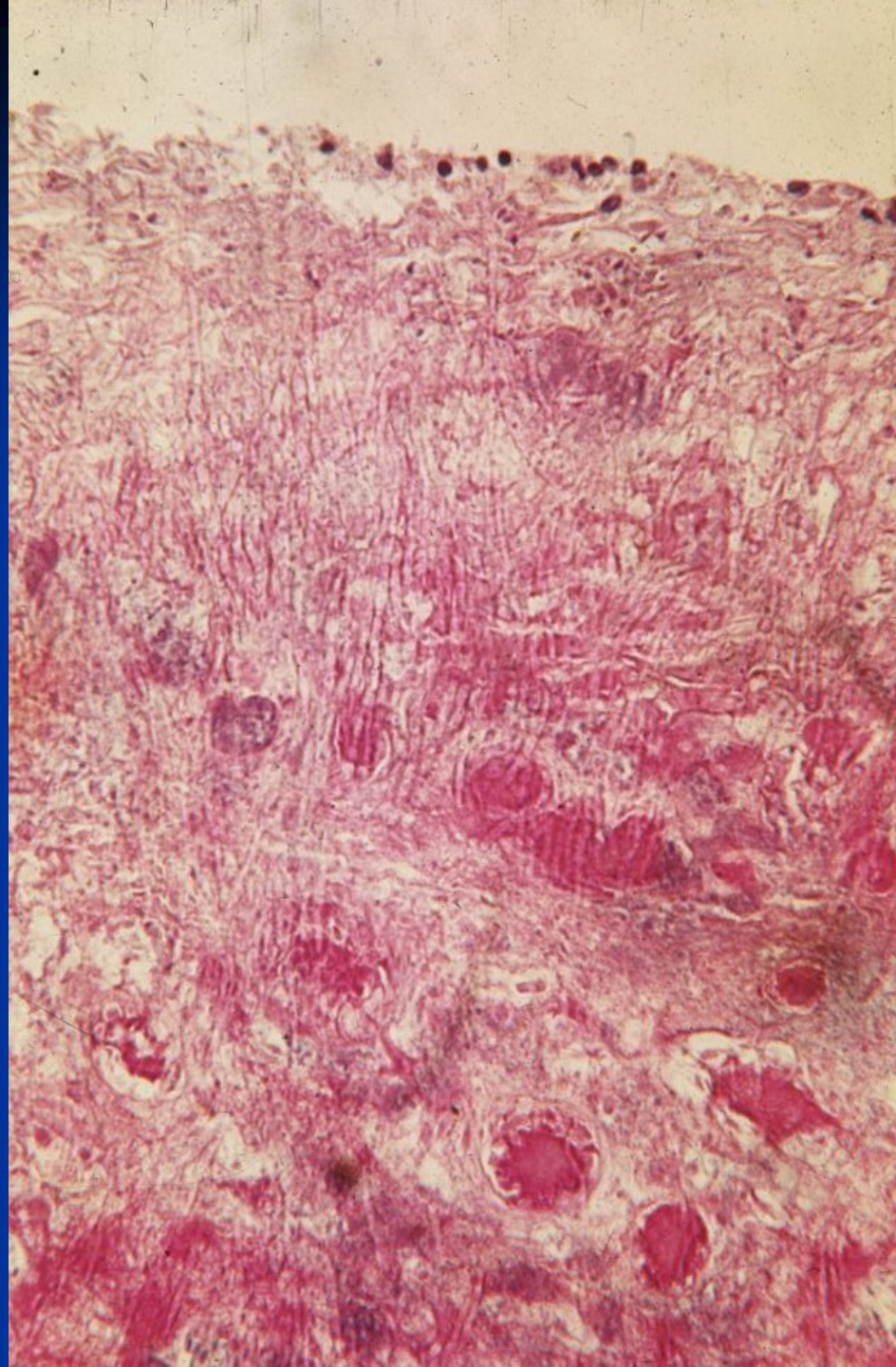
- STOMATITIS MYCOTICA
- může imponovat jako pablánový zánět (kandidóza v DÚ, soor, moučnivka, v jícnu a vagině)
- *Candida albicans*, *C. tropicalis*  
málo patogenní, normálně žije v DÚ, GIT, na kůži.
- predisponuje imunodeficit (HIV, DM), terapie širokospektrými ATB, kortikoidy, imunosupresivy, cytostatiky, u ML, leukémií.

# STOMATITIS MYCOTICA

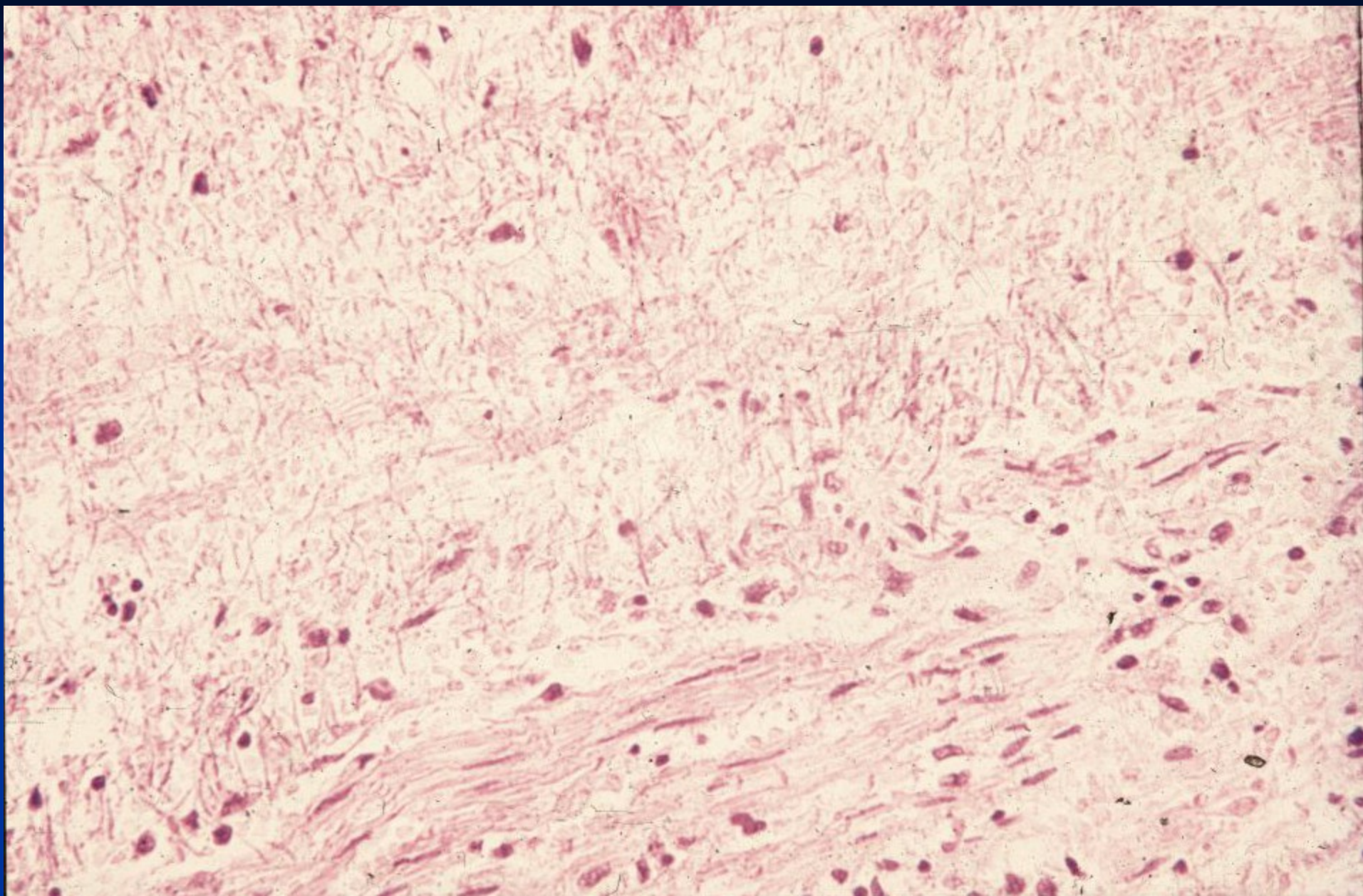
- MAKRO: bělavé povlaky, lze snadno sloupnout, pod je iritovaná zarudlá sliznice
- MIKRO: splet' pseudomycelia, kvasinky, akutní a chronické zánětlivé buňky, epitelie, někdy granulomy. Impregnují se solemi Ag (Grocott).



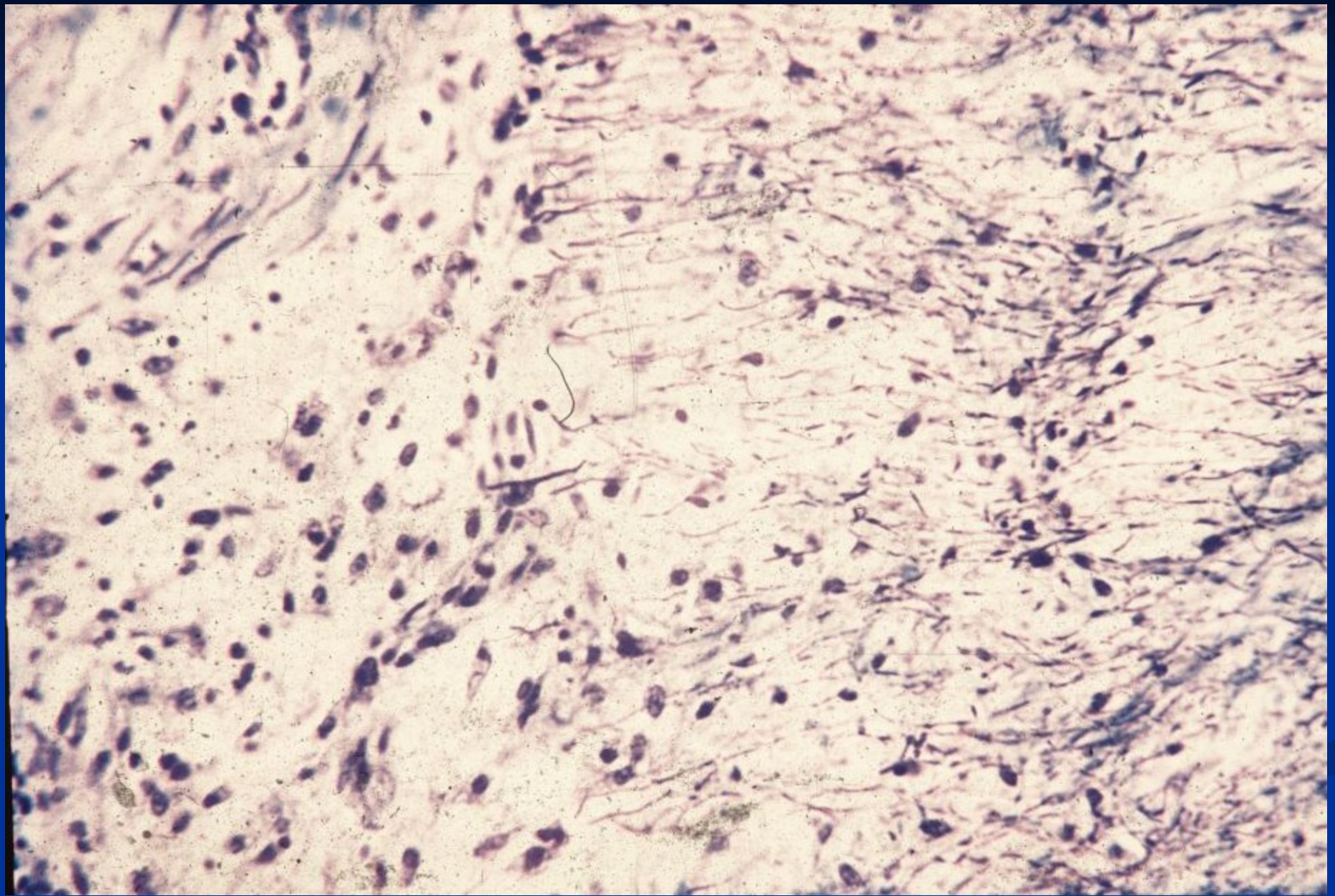














# ZÁNĚT - exsudativní

- Ad5) zánět gangrenózní (jíchovitý, putridní)
- Inflamovaná (zanícená) tkáň je modifikována sekundární bakteriální proteolýzou
- Dochází ke změně barvy, pachu a cárovité nekróze proteolyticky změněné tkáně
- Př. Gangrenózní cholecystitida, gangrenózní apendicitida

# ZÁNĚT - proliferativní

- tvorba tkáně, obvykle mezenchymální (vazivo), někdy i epitel
- vznik nespecifické granulační tkáně » jizevnaté vazivo.
- primárních produktivních zánětů je málo (obvykle závěrečná reparativní fáze)
- často je proliferace výrazná u chronických zánětů.

# ZÁNĚT - proliferativní

- Existuje ve 3 patogeneticky různých formách
- 1) Reparativní fáze akutního zánětu (forma chronická hypertrofická nebo atrofická)
- 2) Reparace numerické atrofie – vede ke skleróze nebo fibróze
- 3) Primárně proliferativní zánět – proliferativní fascitida, fibromatózy. Vzácné.



# SPECIFICKÉ ZÁNĚTY

- historicky se záněty dělí:
  - » nespecifické (z mikro obrazu nelze určit původce)
  - » specifické – možno určit původce zánětlivého procesu
- vzniká specifická granulační tkáň s tvarově modifikovanými histiocyty (epiteloidní bb.)
- TBC, SYFILIS, SARKOIDÓZA, LEPRA

# SPECIFICKÉ ZÁNĚTY

## TBC

- tuberkulózní uzlík: základní morfologický projev onemocnění (produktivní fáze)
- etiologie: *Mycobacterium tuberculosis*  
v histologických řezech průkaz barvením dle Ziehl-Neelsena na acidorezistentní bakterie

# SPECIFICKÉ ZÁNĚTY

- do místa infekce vstupují makrofágy » *epiteloidní buňky* (bledá objemná cytoplazma, větší jádro).
- kaseózní nekróza centra, řazení epiteloidních buněk radiálně
- obrovské mnohoaderné buňky Langhansova typu (fúze epiteloidních elementů)
- v periferii lymfocytární a plazmocytární infiltrát



# TBC LYMFADENITIS

- při primoinfekci vzniká primární komplex
  - ložisko specifického zánětu v plicích
  - + ložisko v příslušné spádové lymfatické uzlině.
- hojí se fibrotizací s hyalinizací, často dystrofická kalcifikace

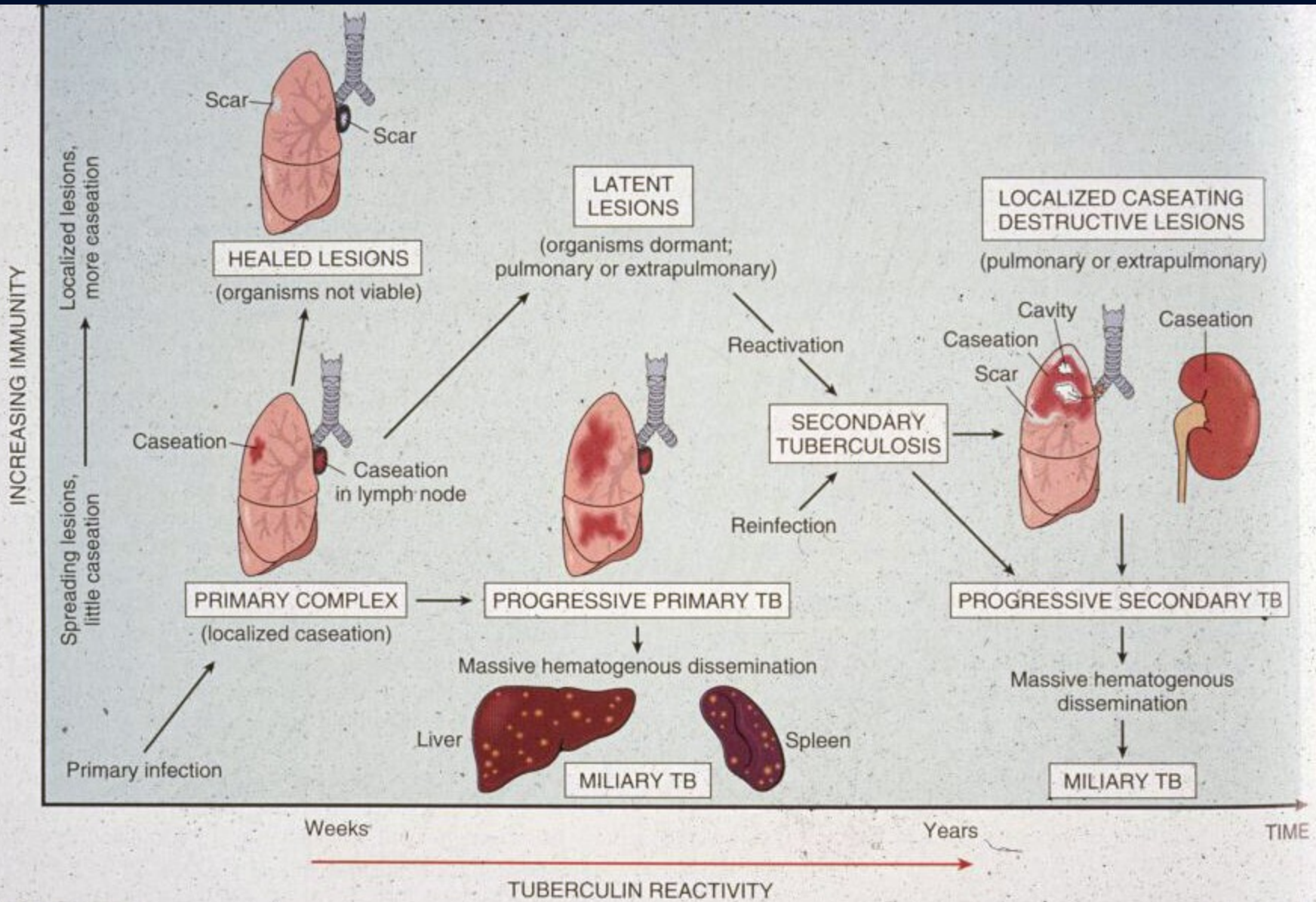


Figure 13-30

PLATE VI, FIG. 1.—Routes of entry of tubercle bacilli:  
 1, tonsils and cervical nodes;  
 2, lungs and mediastinal nodes (and thence pleura);  
 3, intestine and mesenteric nodes (and thence peritoneum).

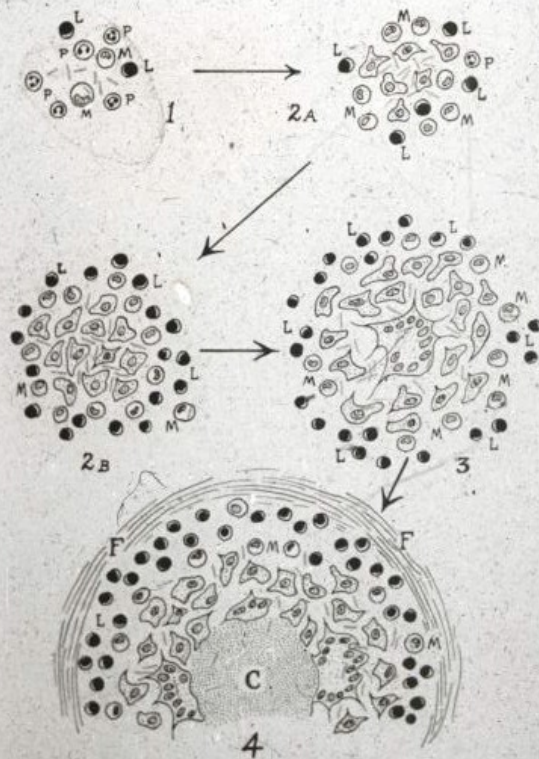
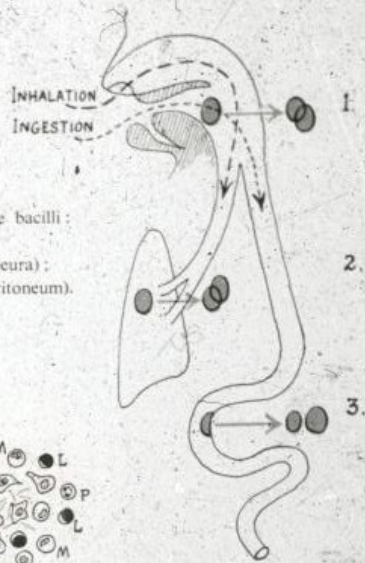
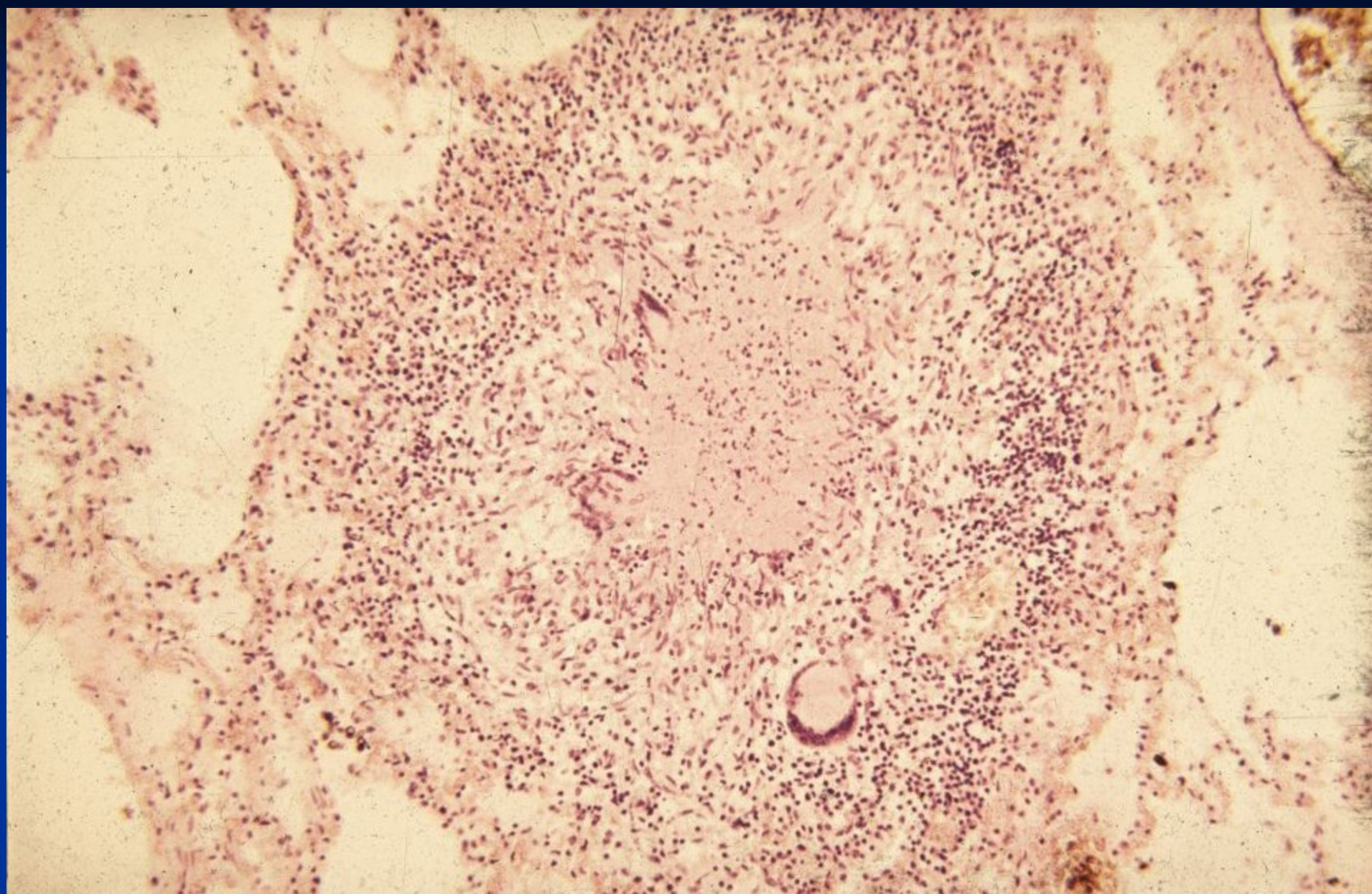
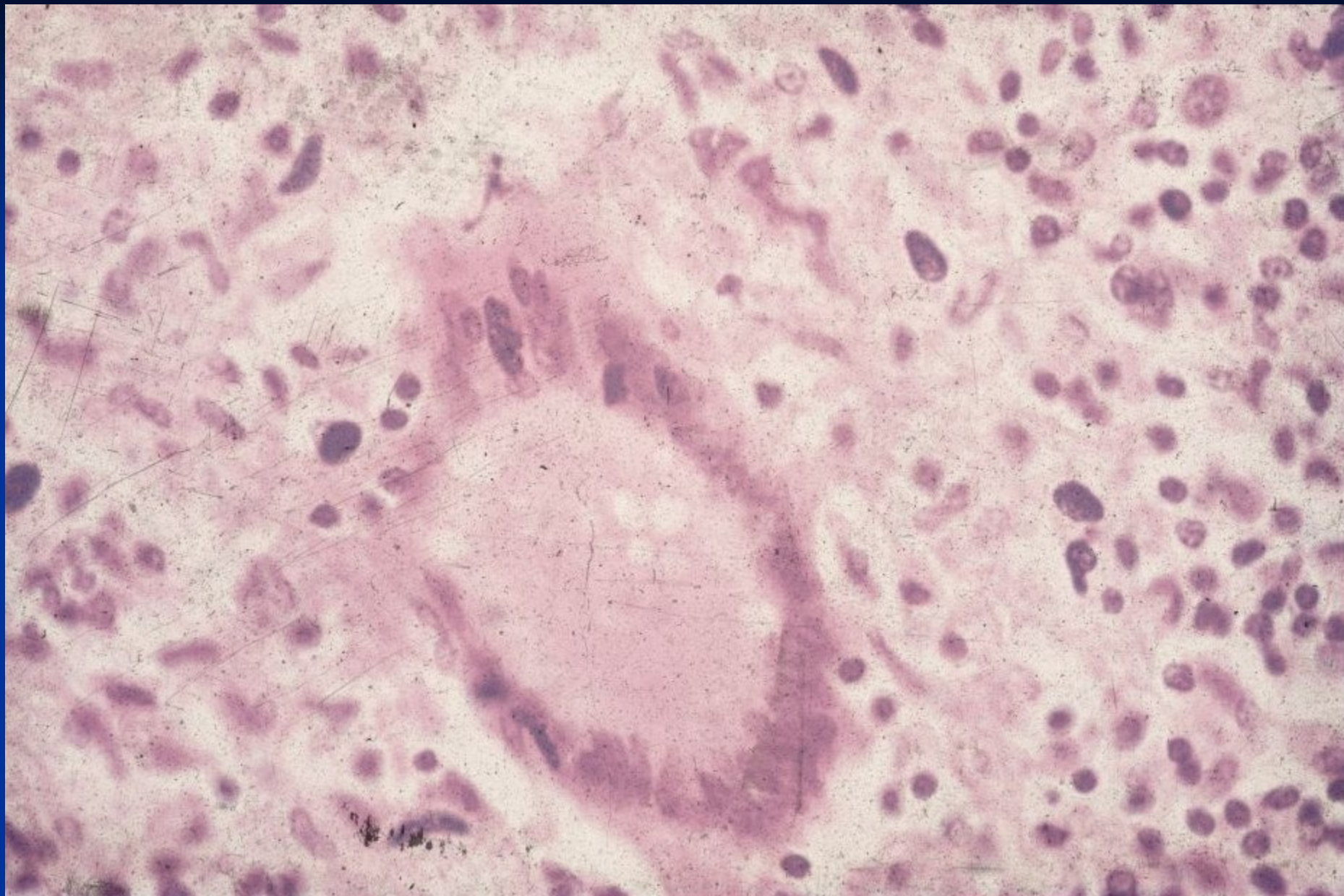


PLATE VI, FIG. 2.—Diagram of the development of a tubercle: bacilli shown red: 1, early leucocytic reaction: P, polymorphs; M, macrophages; L, lymphocytes; 2A and 2B, "epithelioid" cells appear during first week; 3, giant-cells appear in two or three weeks and 4, subsequent central caseation C and peripheral fibrosis F.

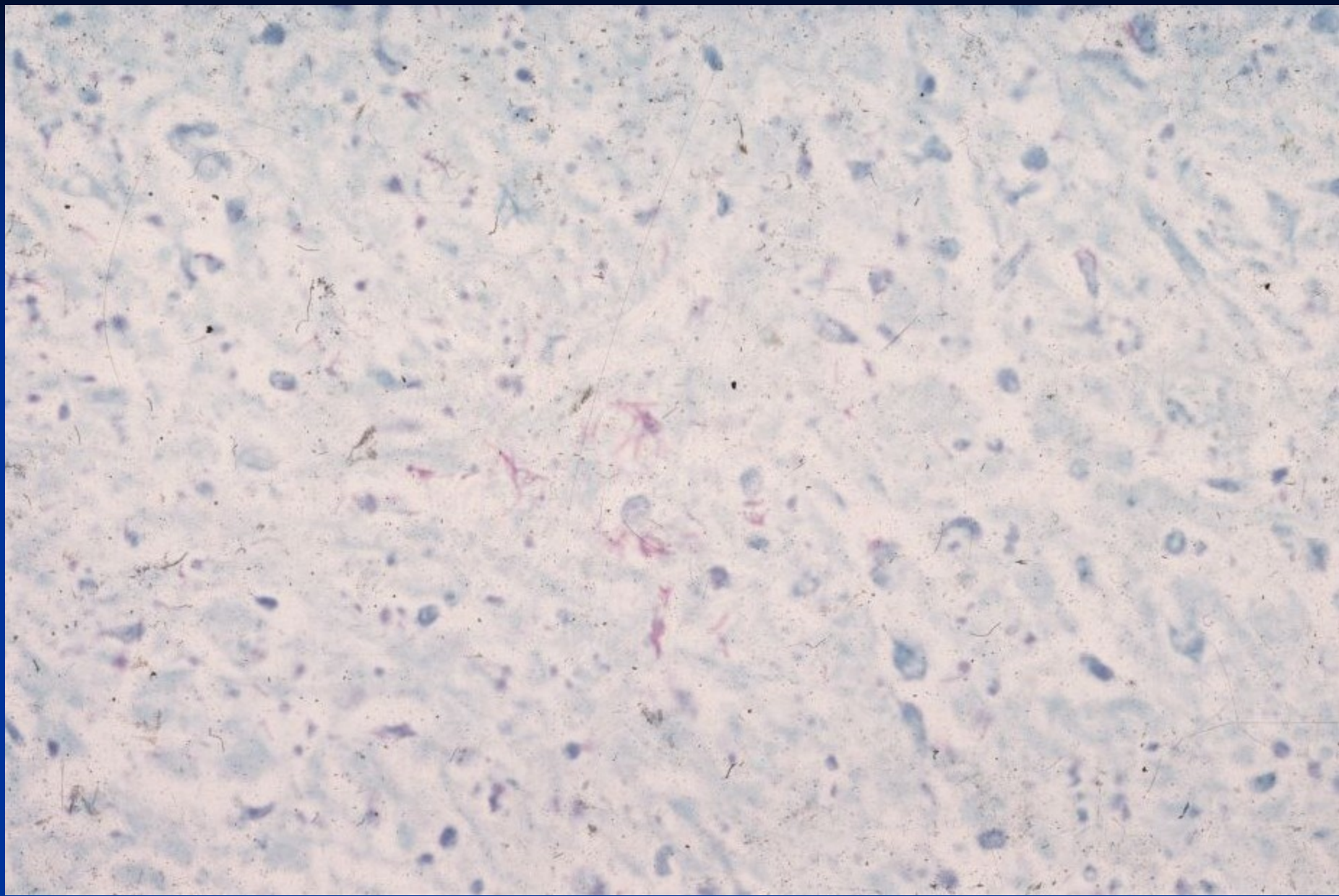














# SARKOIDÓZA

- chronické granulomatózní zánětlivé onemocnění neznámé etiologie
- postihuje zejména mediastinální LU, plíce, kůži, oko, ale granulomy sarkoidózy se mohou objevit kdekoli
- granulomy velmi podobné stavby jako tbc uzlíky, ale bez kaseifikační nekrózy (asteroidní inkluze, Schaumannovy inkluze)

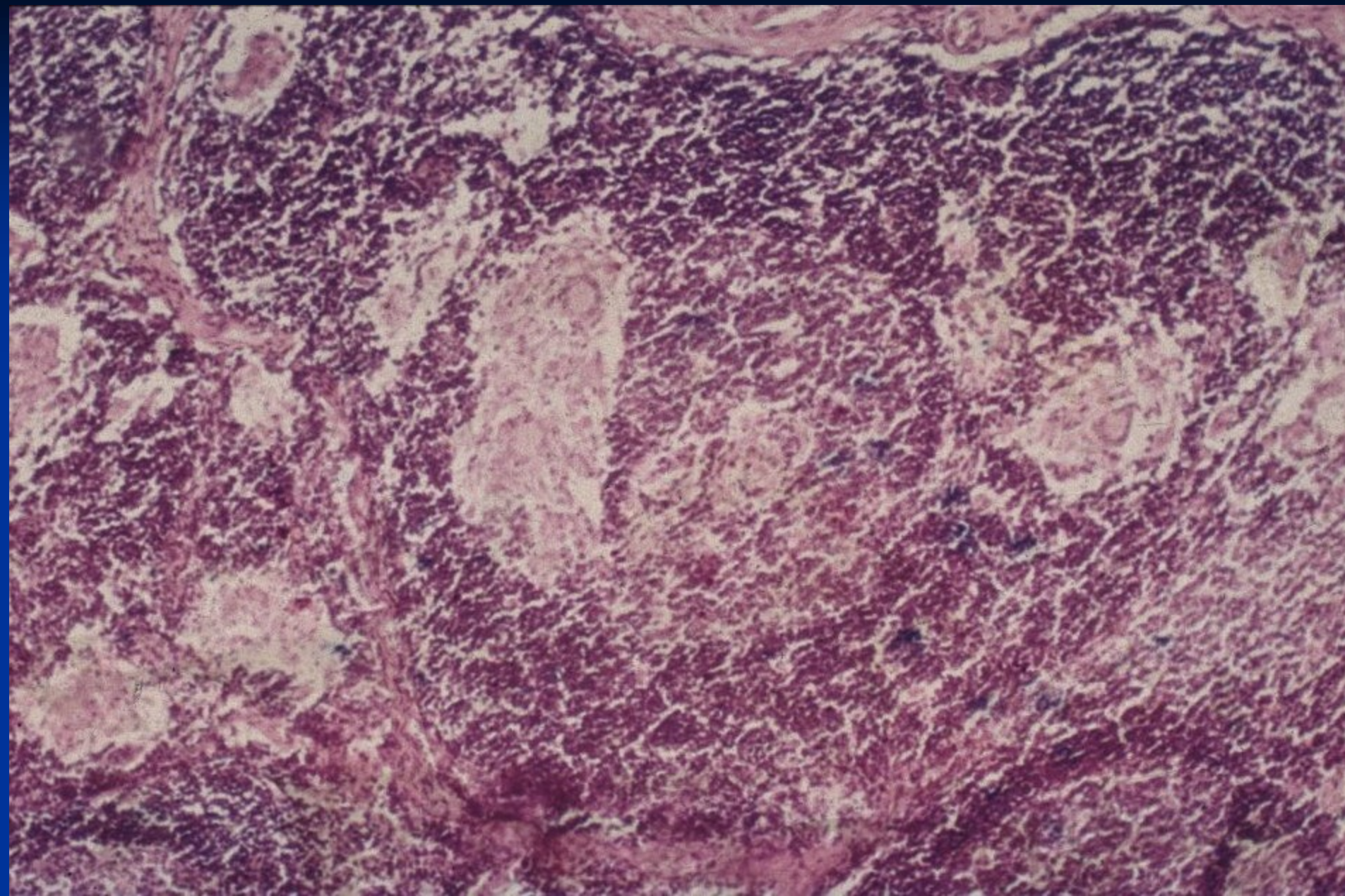
# SARKOIDÓZA

- může být asymptomatická, či je odhalena při rtg hrudníku jako bilaterální hilová lymfadenopatie
- jsou zvýšené sérové IgG a Ca
- dg může být definitivně stanovena pouze biopsií

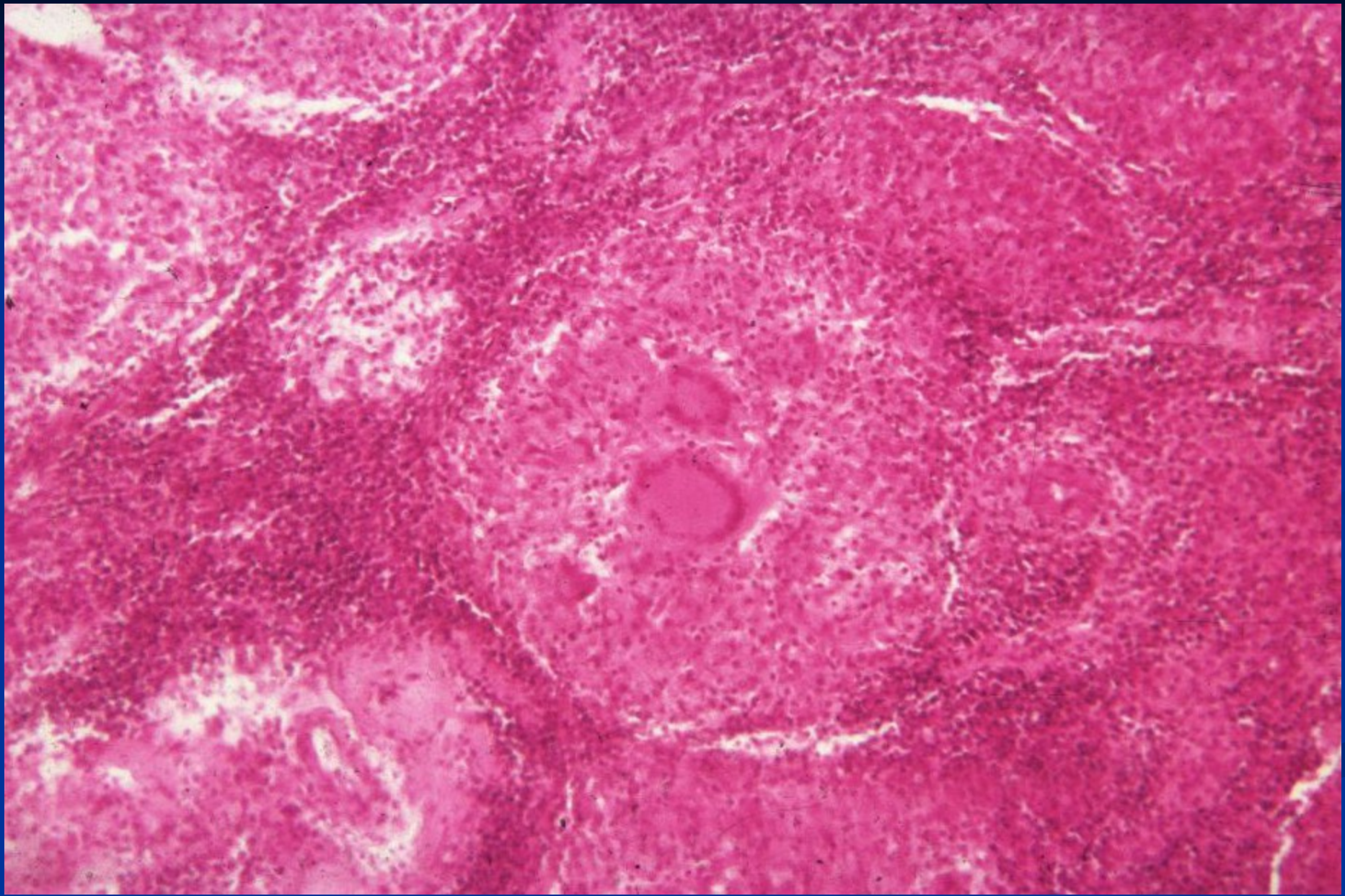
# SARKOIDÓZA

- může být:
  - » pomalu progresivní
  - » s remisemi a vyhojením
  - » se spontánním vyhojením
- 70% pacientů v podstatě zdrávo
  - 20% s trvalou plicní nebo okulární dysfunkcí
  - 10% umírá, zejména v důsledku progresivní plicní fibrózy a cor pulmonale









# SYFILIS (LUES)

- *Treponema pallidum*
- průběh ve 3 stádiích, specifický charakter zejména ve 3. stadiu – gummata (specifické granulomy)
- Gumma – za 8 – 25 let po primoinfekci, rozměry mikro až cm
- mírně se liší od tbc uzlíku (nebývá kompletní kaseózní nekróza a radiální řazení epiteloidních buněk.



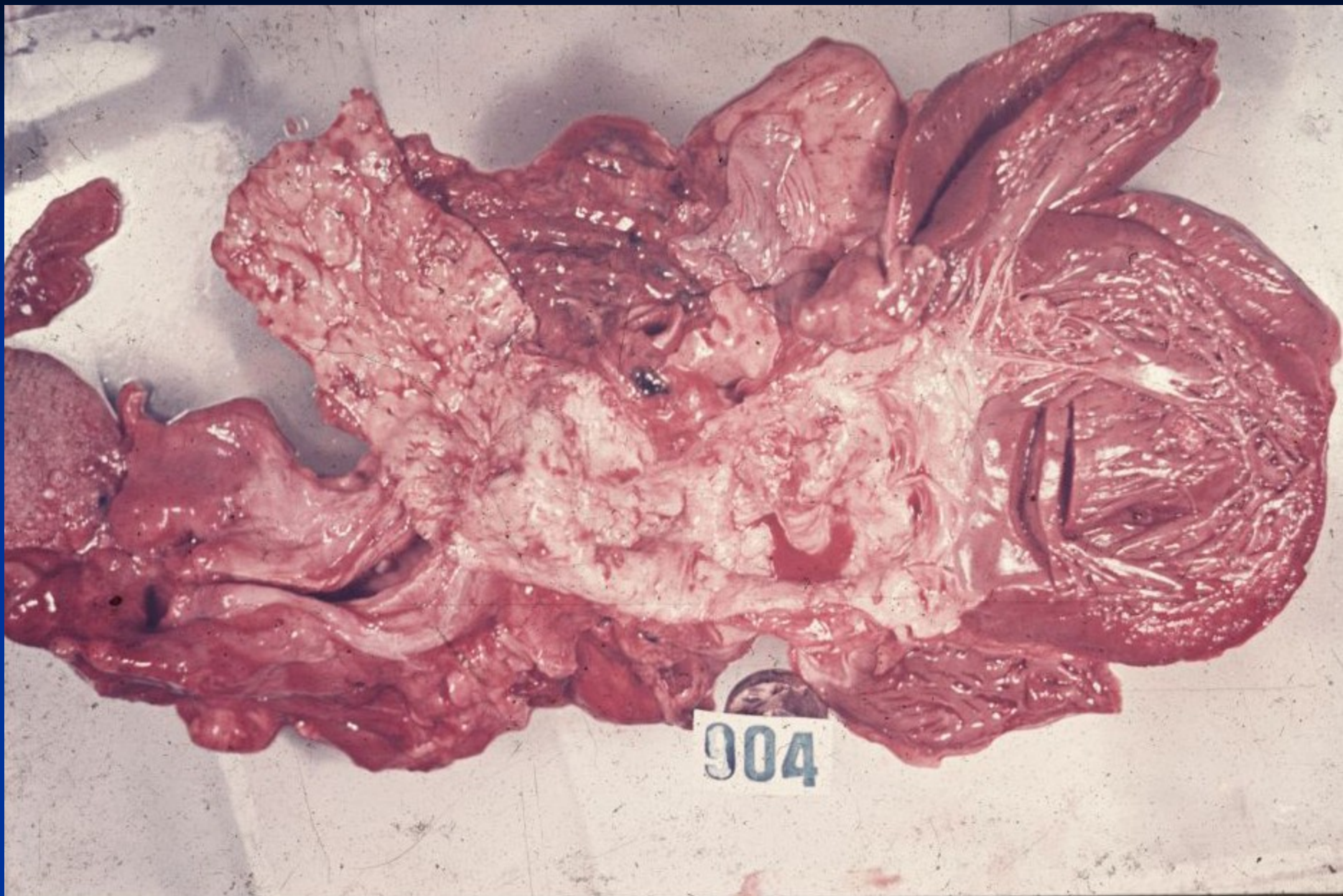# MESAORTITIS LUETICA

- ve 3. stadiu
- postihuje hrudní aortu, rozšíření, intima je rozbrázděná (kůra stromu, ruce pradleny)
- MIKRO: rozšířená stěna, v medii zánik hladkých svalových buněk a elastiky, která se hojí granulační tkání ze strany adventicie, se změnou v jizvu.  
Výrazná mononukleární zánětlivá celulizace s plasmocyty.

# MESAORTITIS LUETICA

## KLINIKA:

- respirační obtíže při útlaku plic a dýchacích cest, poruchy polykání (útlak jícnu)
- postižení srdce (aortální insuficience, zúžení ústí koronárních tepen)
- eroze kostí (obratle, žebra) s bolestí
- kašel (iritace n. laryngeus recurrens)
- ruptura



904



