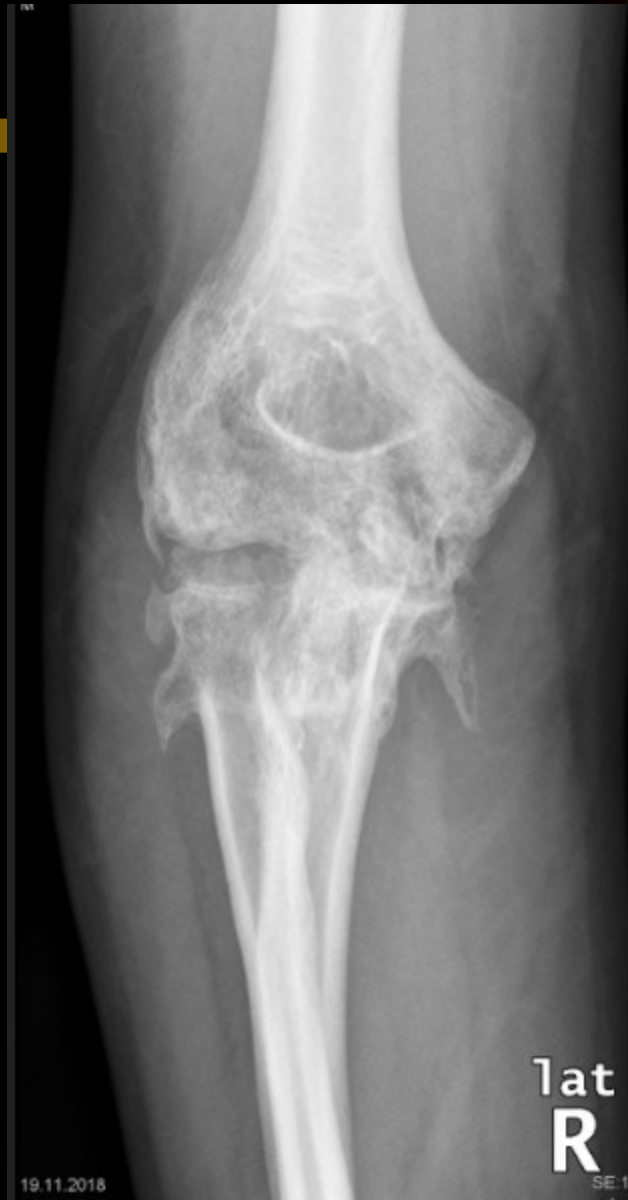

Loketní kloub

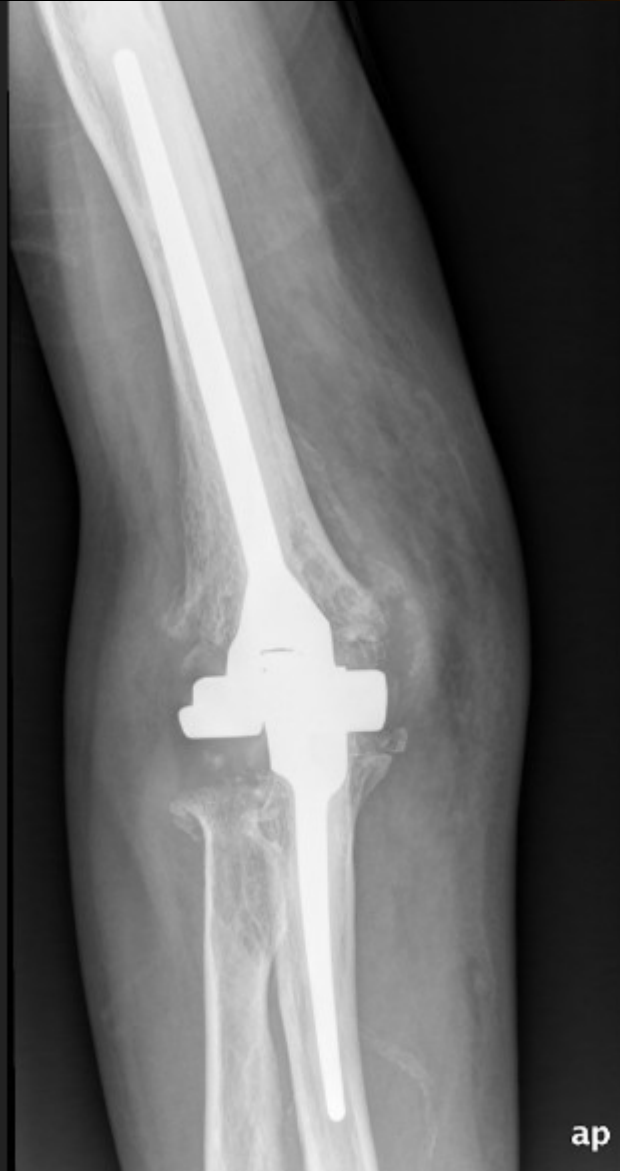

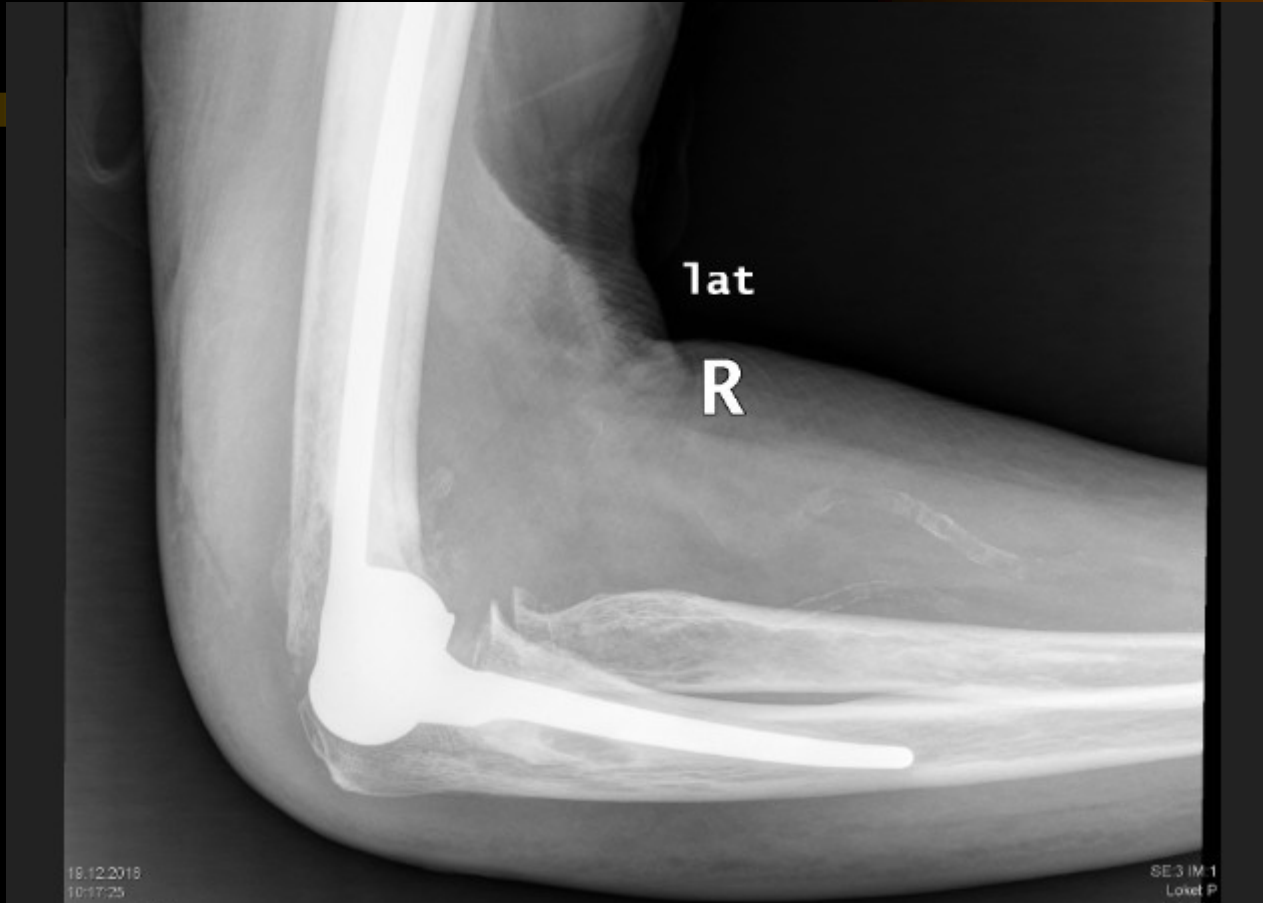
Artróza lokte



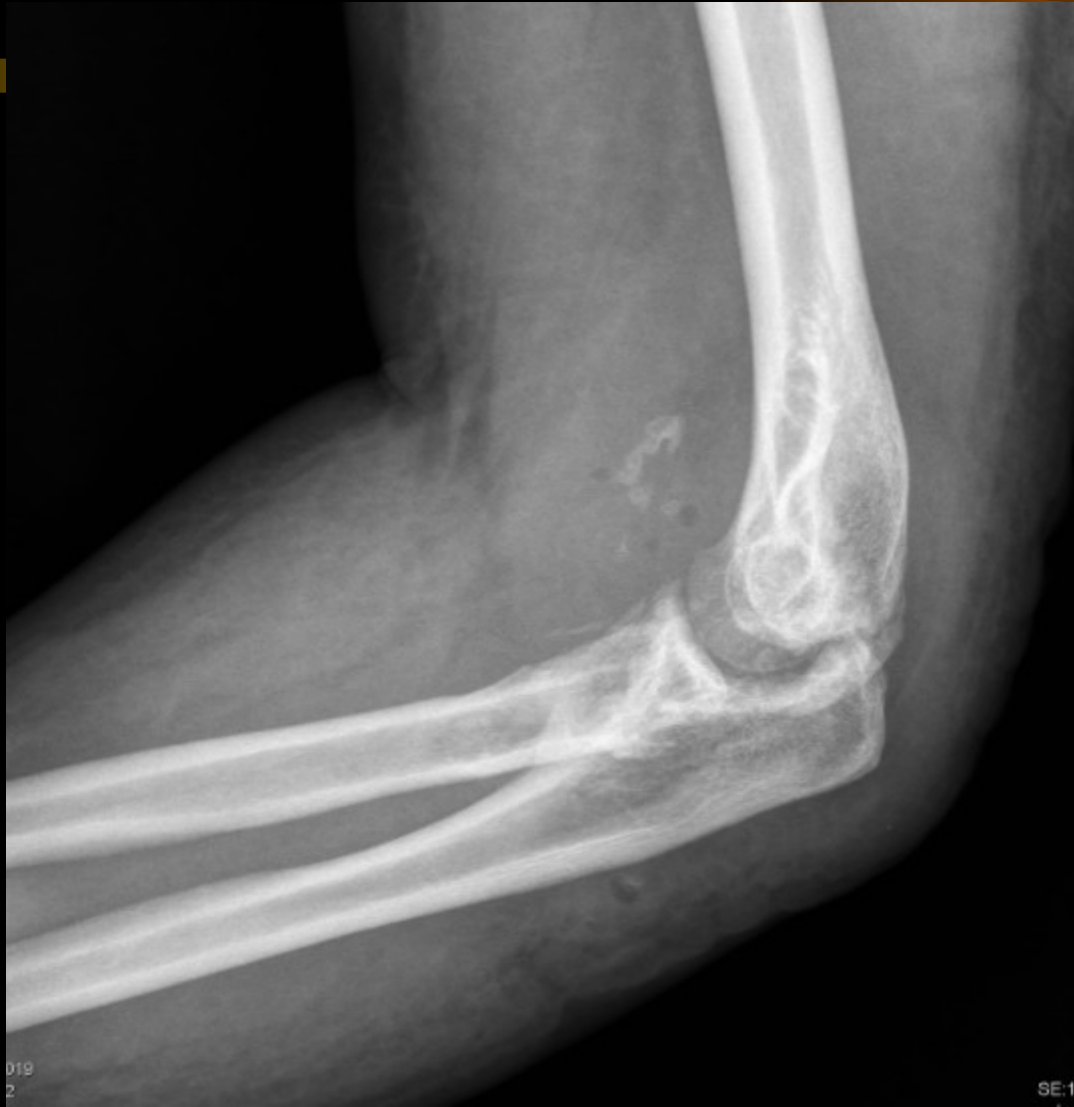āp

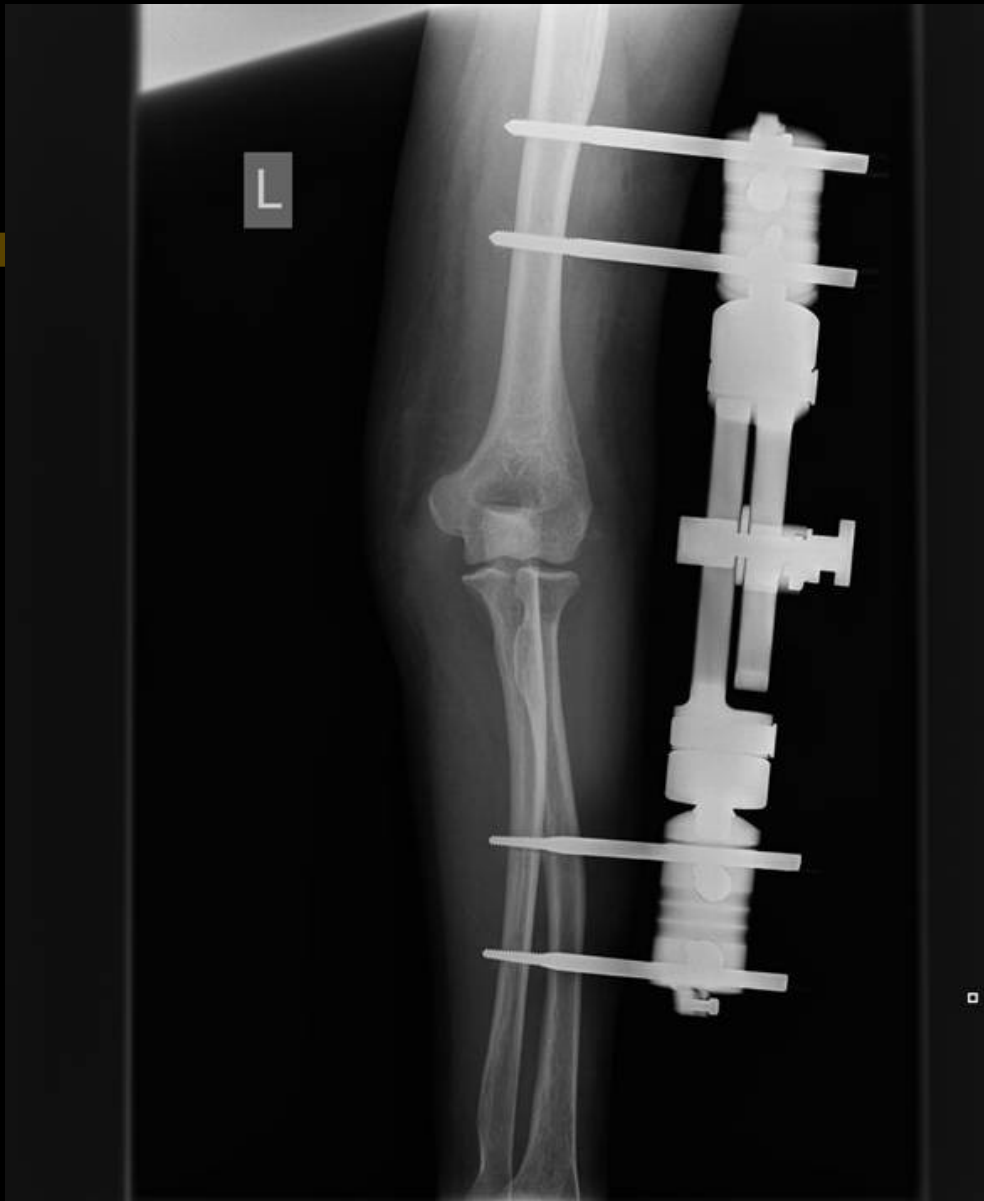
TEP lokte

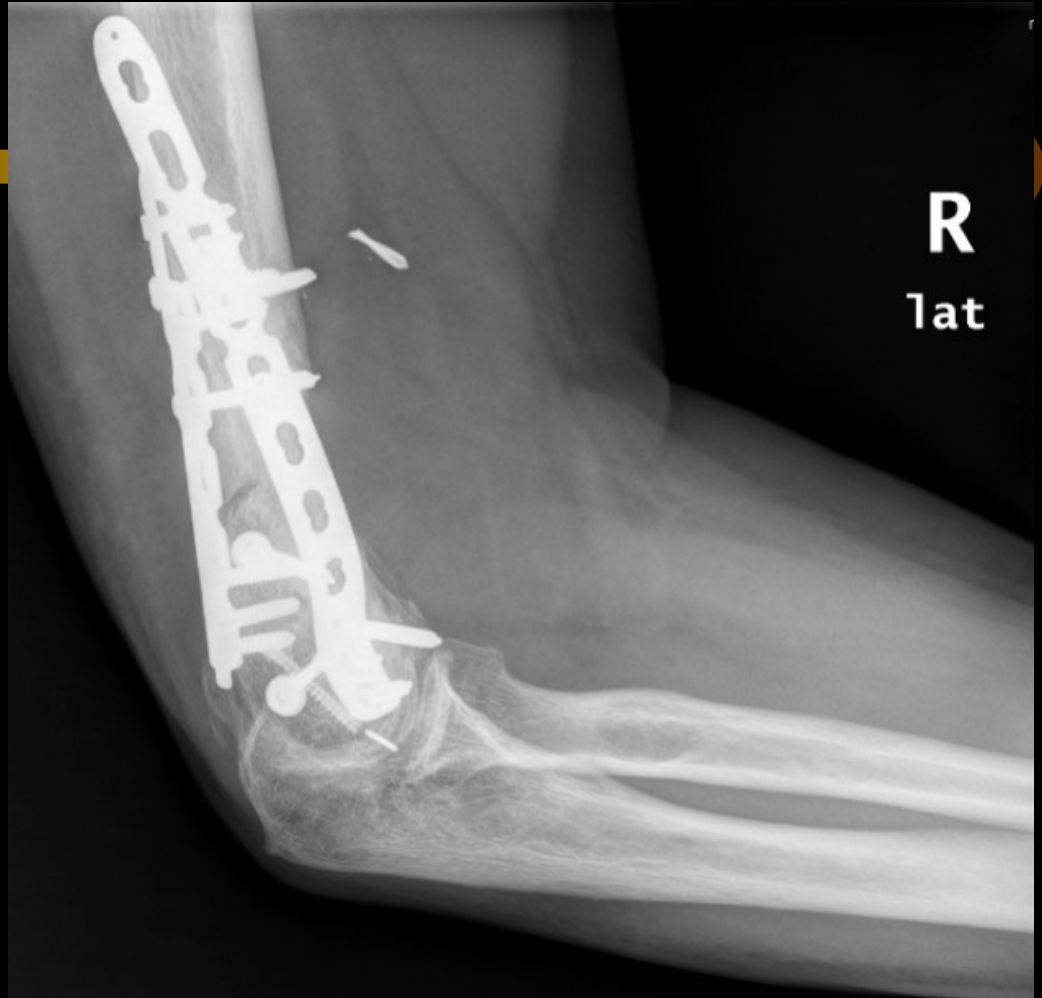
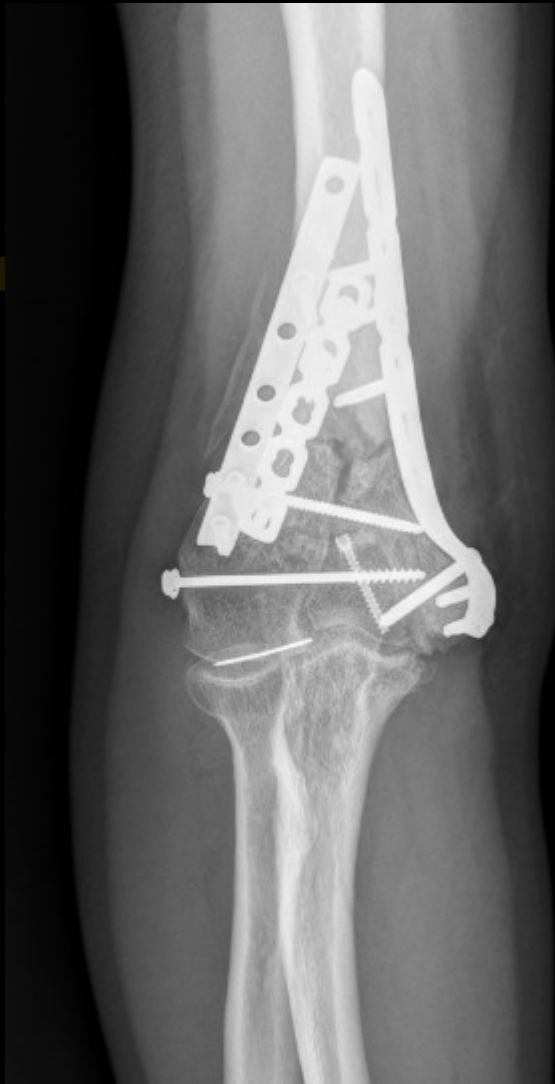


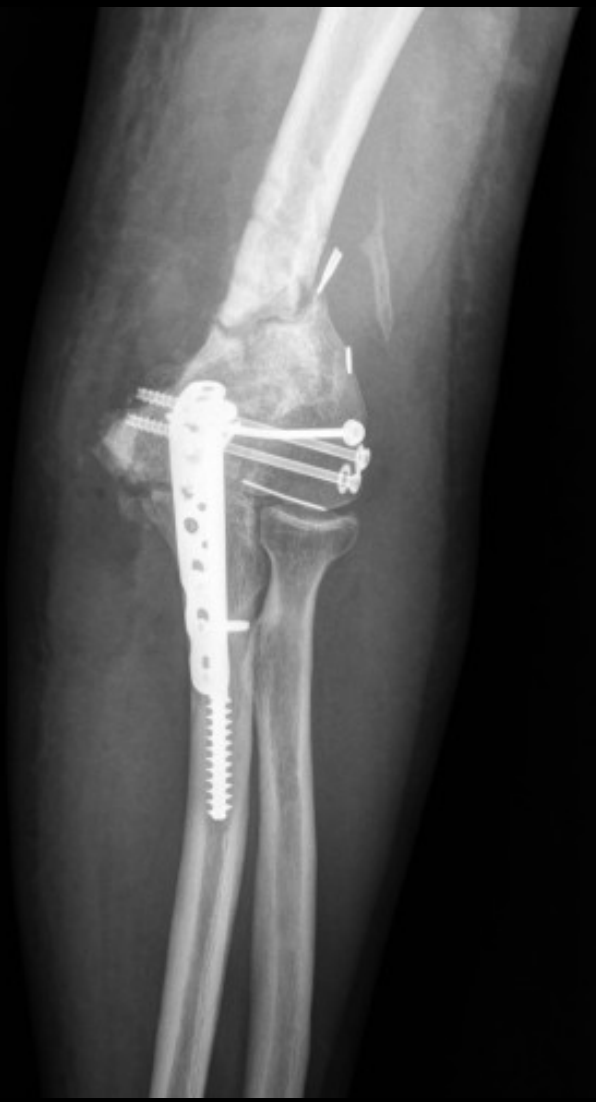


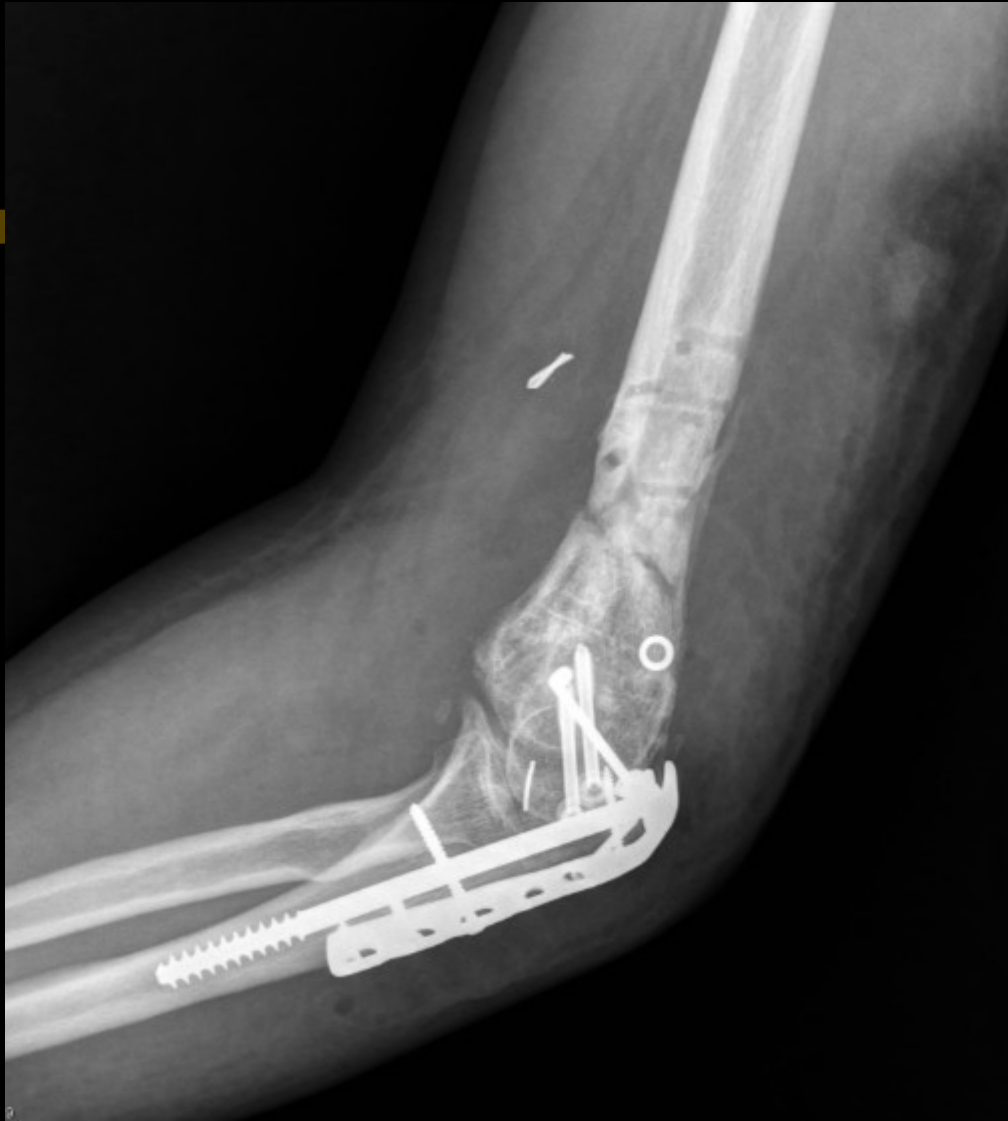Rhigiditas cubiti









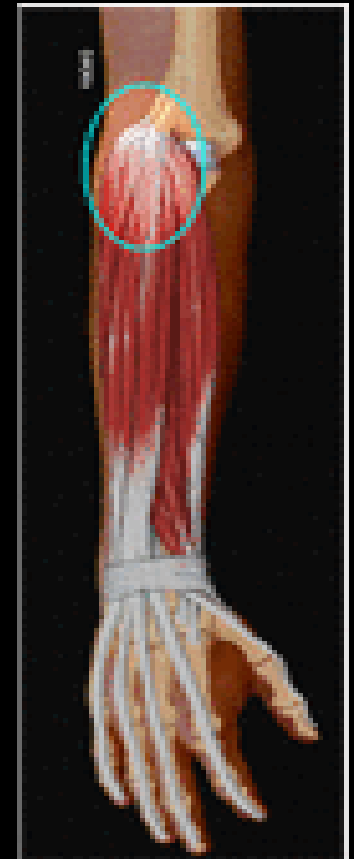

Tenisový loket = radiální epikondylitida

Entezopatie = *aseptický zánět v tendostátním spojení*

m.ext.carpi radialis brevis

m.ext.digitorum communis



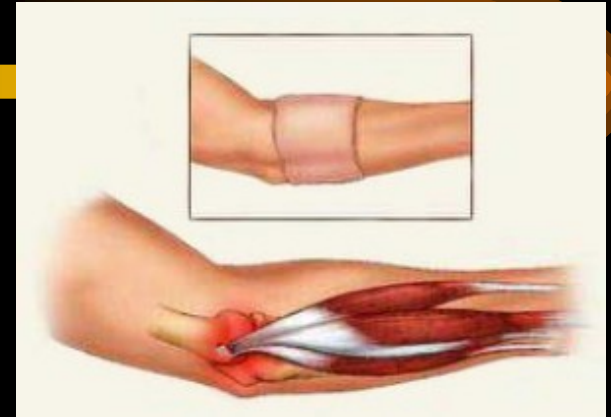
Klinické příznaky

- **bolest** - max.přední strana rad.epikondylu, ale i na capitulu radii , v průběhu svalů na předloktí
- **porucha funkce** - omezení rozsahu pohybu pro bolest, pokles svalové síly
- **napínací testy** (Thompson, armchair, test 3.prstu)
- **otok , lokál.elevace teploty**

Léčba

KONZERVATIVNÍ

- vždy jí začínáme !!!
- nejvýznamnější je vyřazení zátěže
- kombinujeme několik metod



1. linie léčby

- sádrová fixace HK v supinaci předloktí a v neutrálním postavení zápěstí + prstů na 2-3 týdny *event.* : bandáž, taping, epikond.páska
- NSAR celkově (lokálně), enzymoterapie
event. : myorelaxans, vazodilatans, vitaminy, chondroprotektiva
- Rhb + fyzikální léčba - DD proudy
 - laser, UZ
 - rázová vlna

2. linie léčby

- Kortikosteroidy
 - přísně subtendinózně
 - po 4-6 týdnech (celkem max. 3x)
 - po aplikaci vždy klidový režim
- ... po aplikaci dochází k sekundárnímu aseptickému zánětu
- ... po úlevě zvýšené riziko přetížení

3. linie léčby



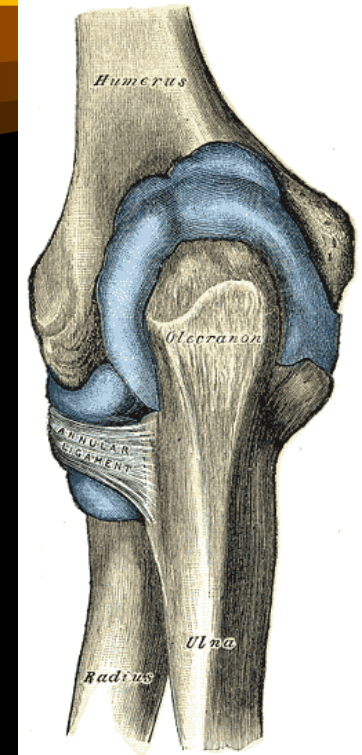
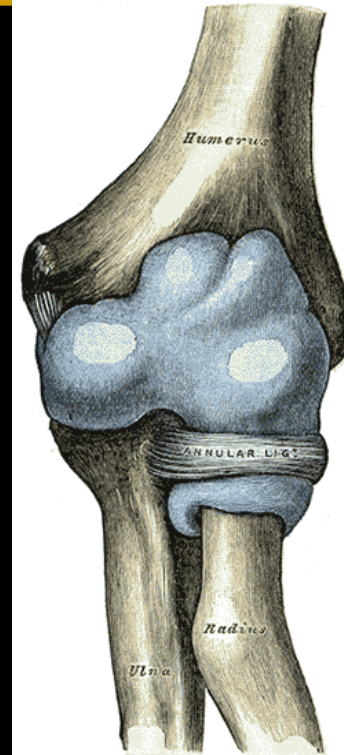
- OPERACE

- po 12 týdnech selhání komplexní konz. léčby

- deliberační výkony
- resekční
- denervační
- plastiky šlach
- kombinované výkony

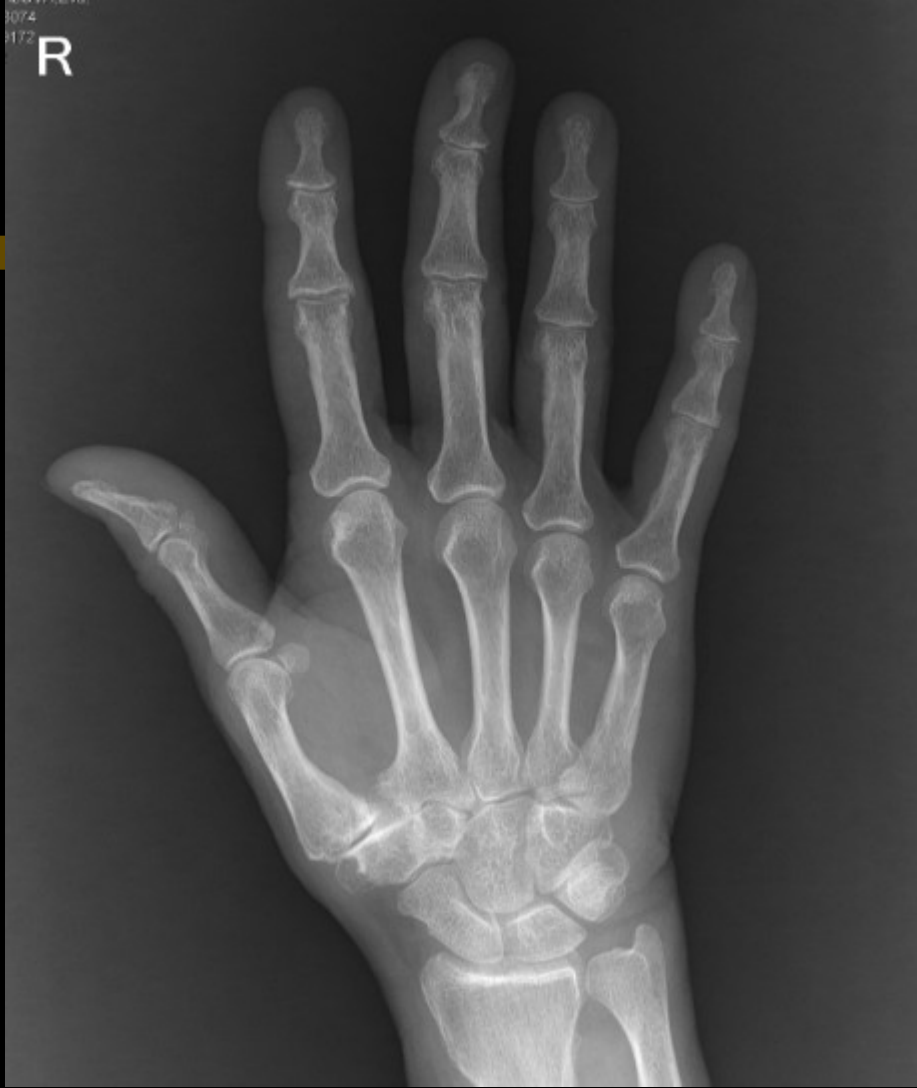Arthroskopie lokte

- **Diagnostika**- přehled v kloubu. Defekty chrupavky, disec. osteochondritis, osteofyty
- **Operativa**
- odstranění těles
- debridement - odstranění lesí
- mozaiková plastika,



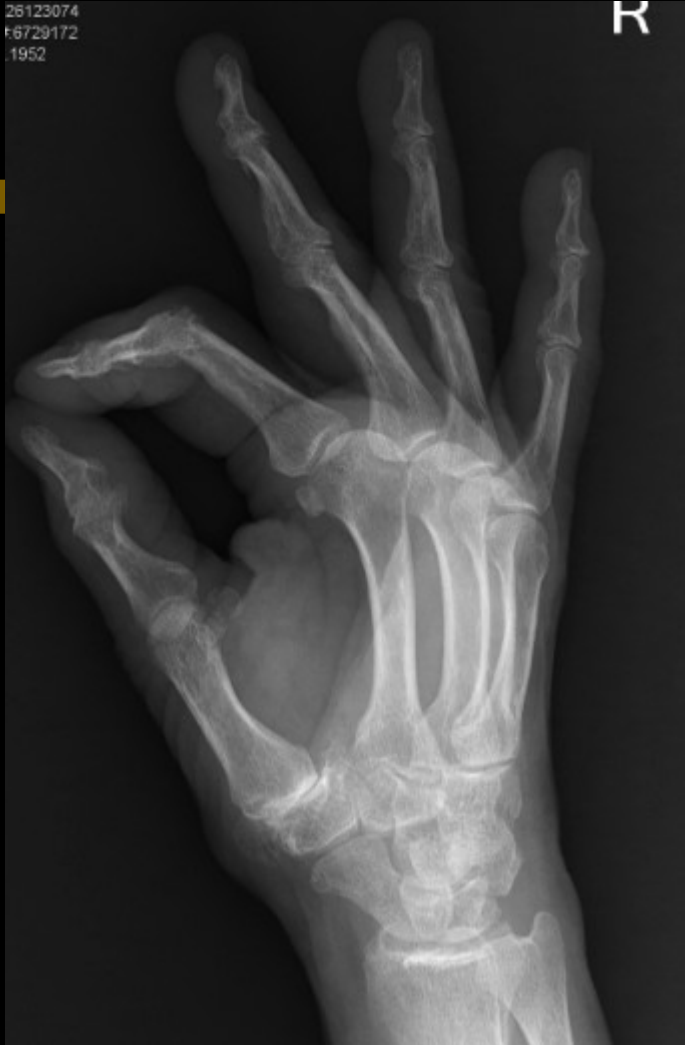
Rhisarthrosis

- Artróza základního kloubu palce



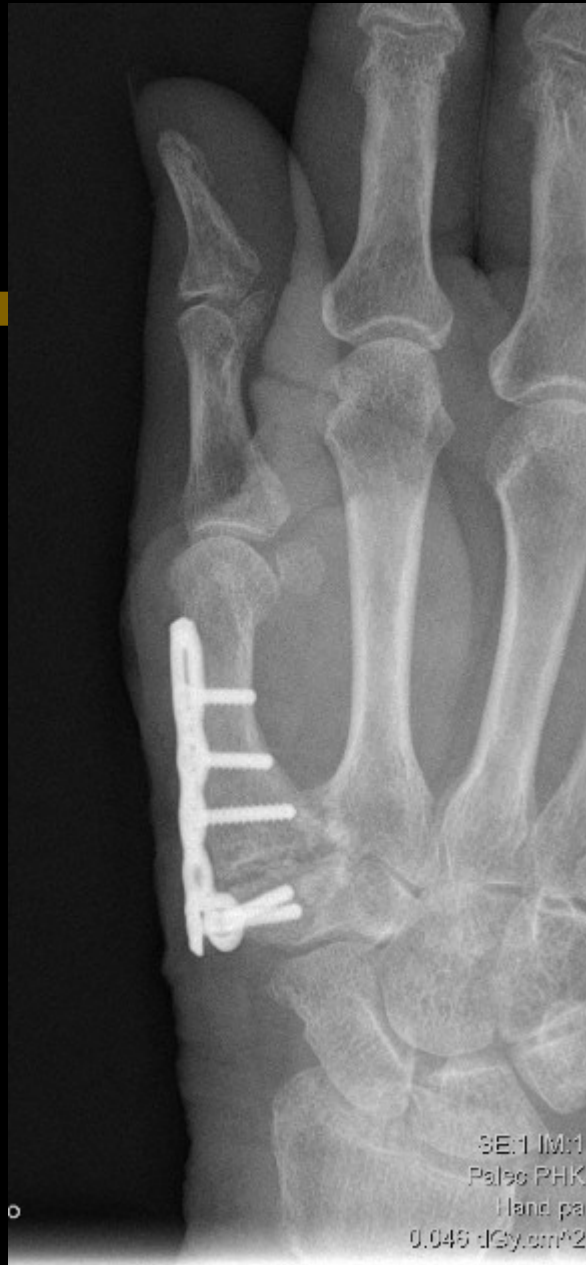26123074
#6729172
1952

R



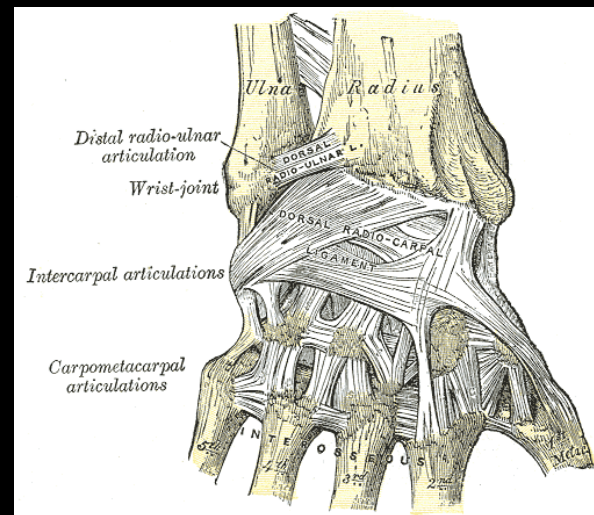
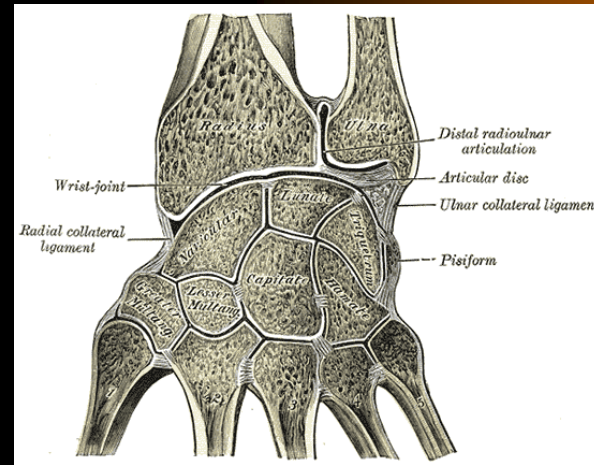
Rhisarthrosis

- Léčba: endoprotéza, artroplastika
interpoziční, déza

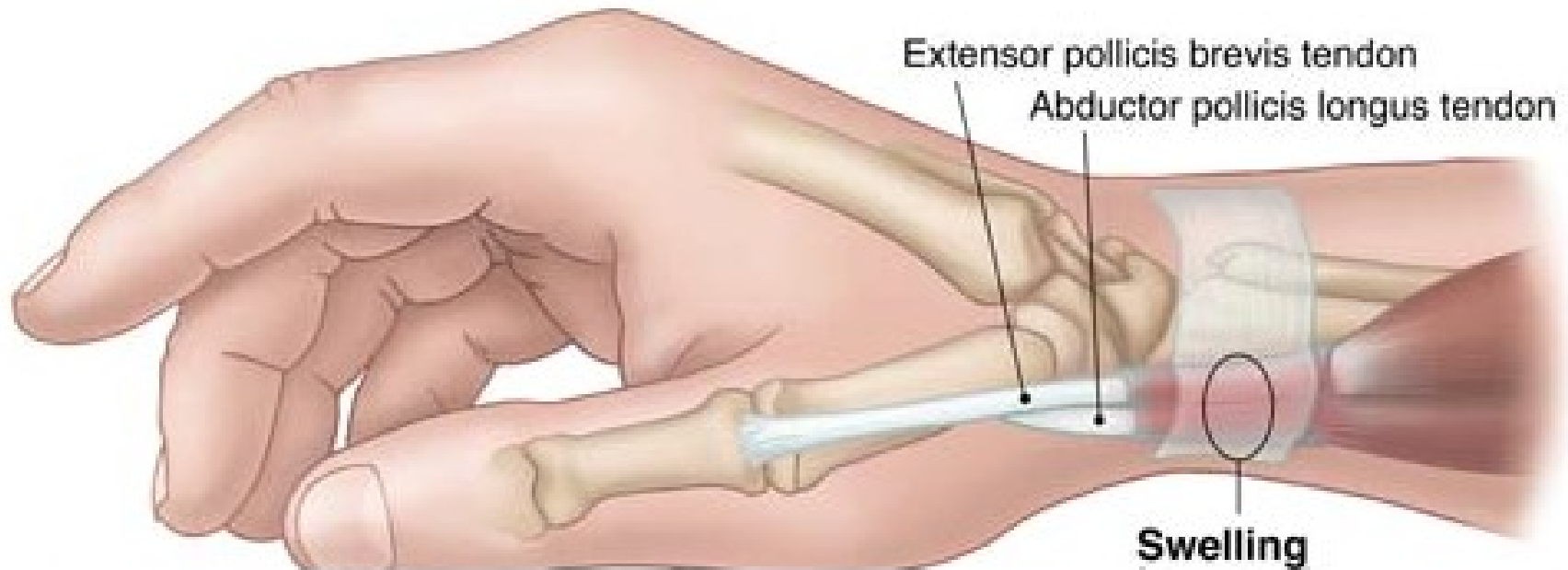


Arthroskopie zápěstí

- **Diagnostika**- přehled v kloubu zajištěn více vstupy, TFCC, defekty chrupavky a laese lig. radioscafolunatum- instabilita
- **Operativa**
- debridement - odstranění lesí
- ošetření disku, +varianta ulny,
- synovitis



m. de Quervain



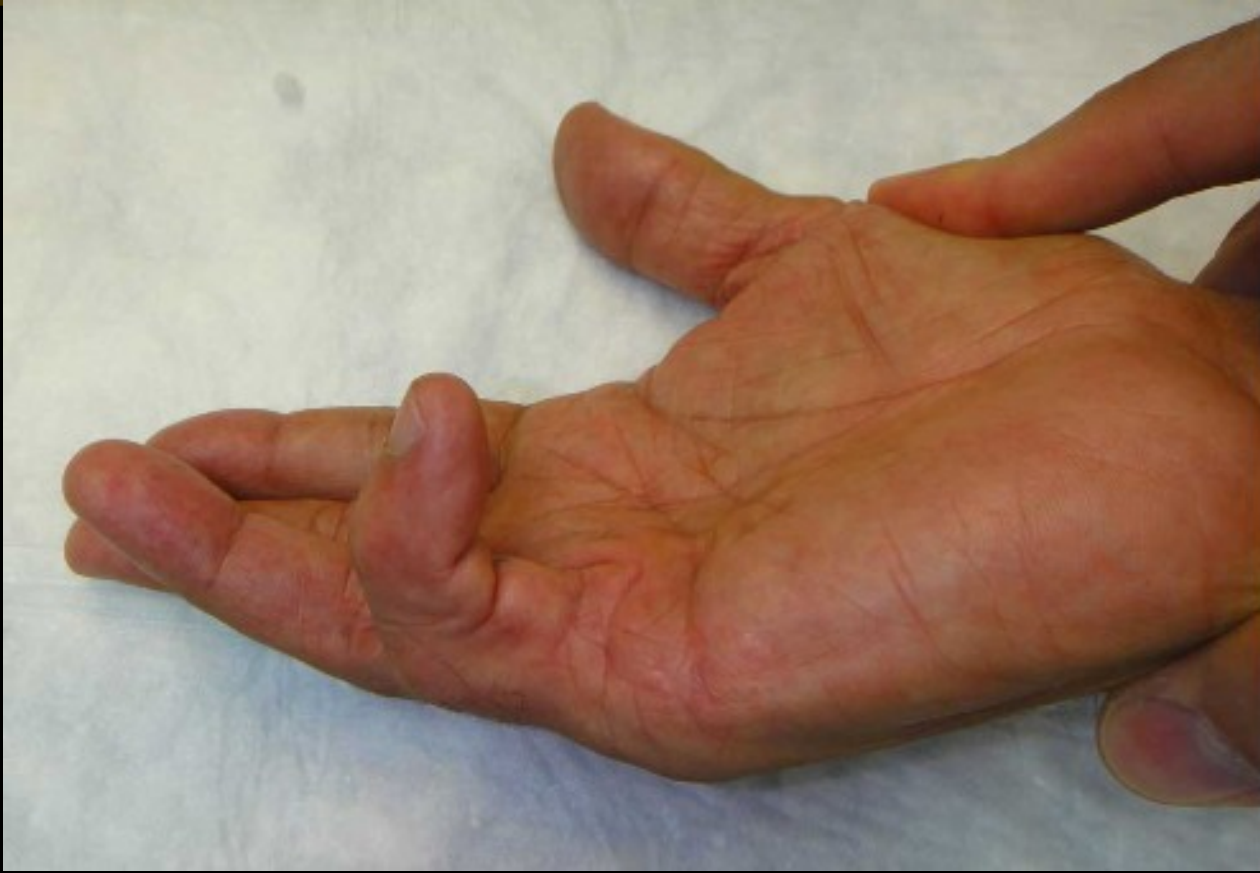m. de Quervain

- I. extensorový kompartment
- Anamnesa zátěže
- Bolest a otok při radiálním styloidu
- Aplikace kortikosteroidu do oblasti šlachového kompartmentu
- Operační deliberace – APL 2-5 částí
- Dif. Dg – intersekční syndrom, tendinitida
FRC

Morbus Dupuytrenne

- = fibromatóza palmární fascie

Morbus Dupuytrene



Morbus Dupuytrenne

