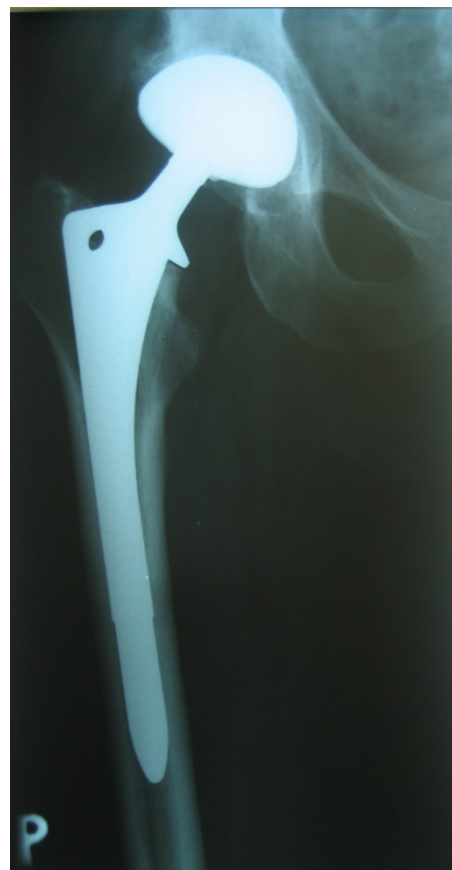
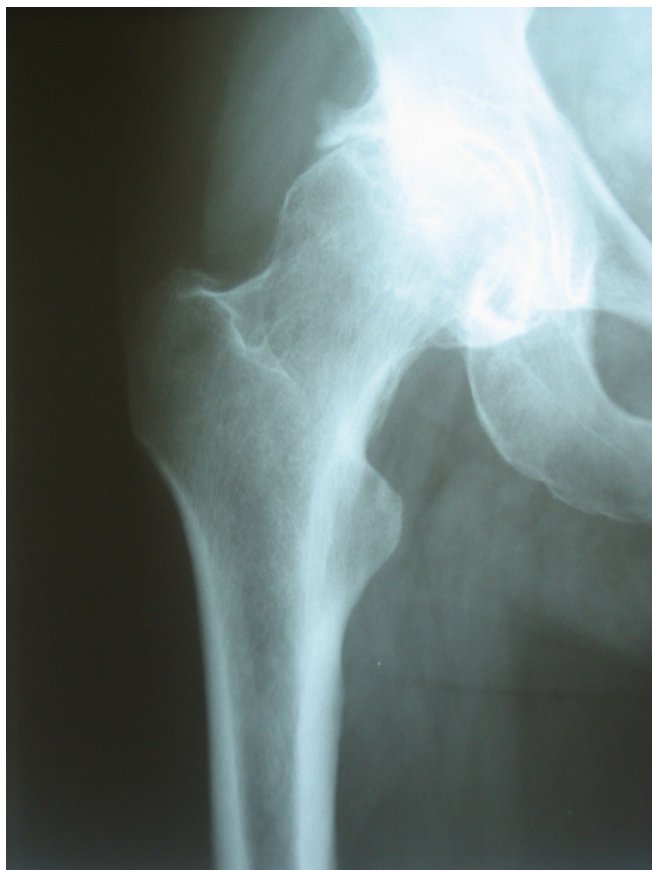
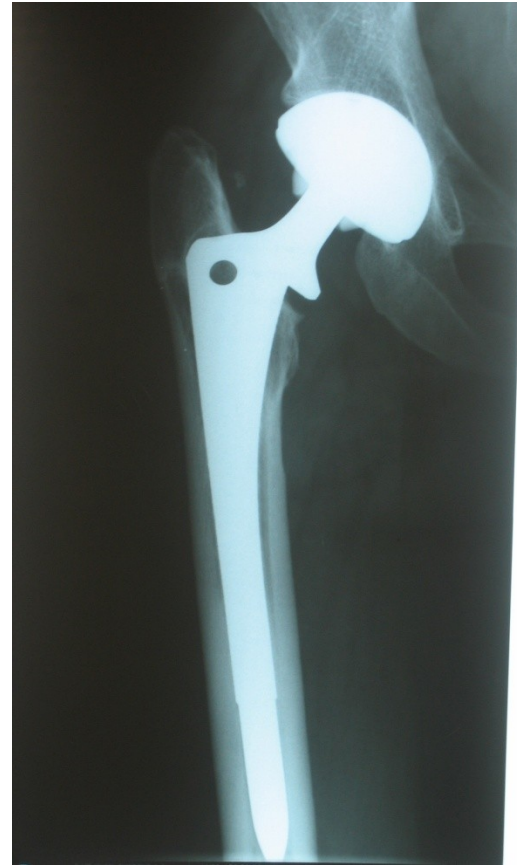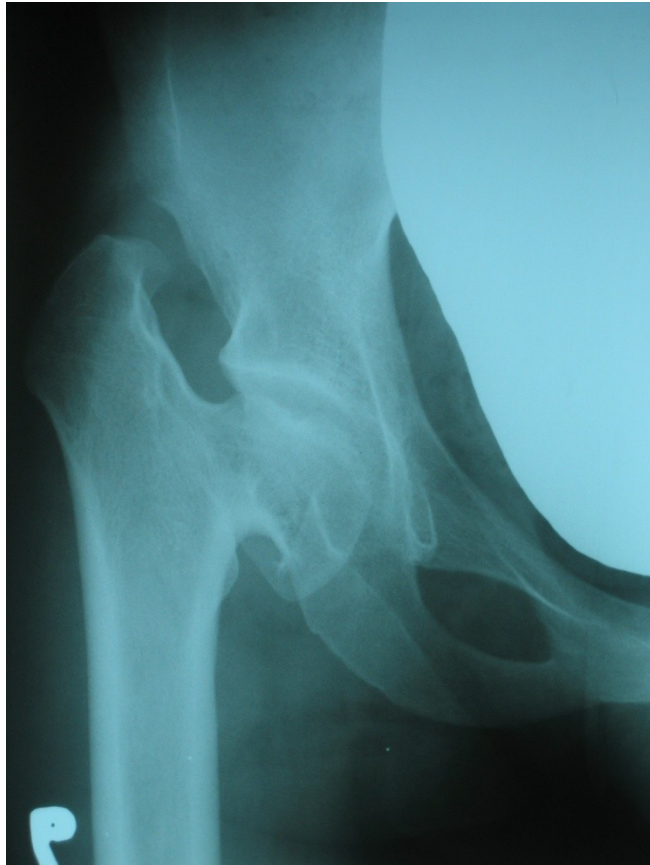# **Onemocnění dospělé kyčle**

# Coxarthrosis

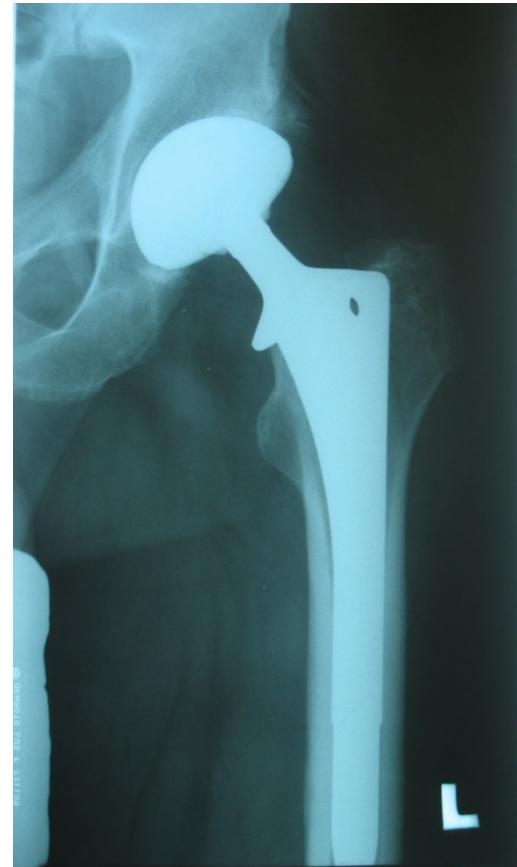
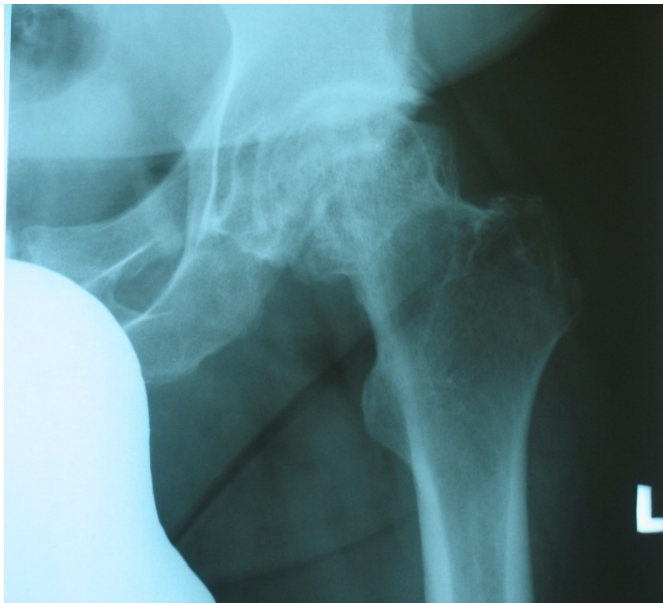
# Primární coxarthrosis



# Postdysplastická coxarthrosis



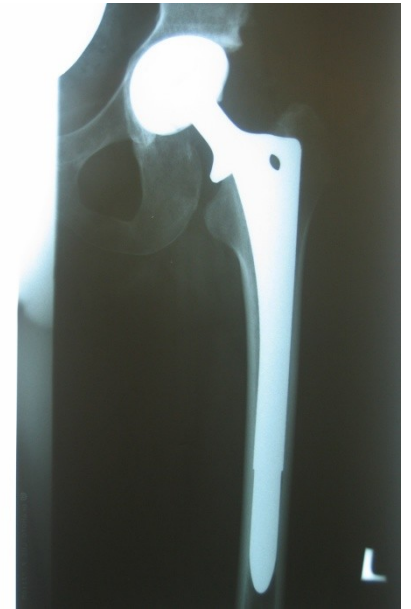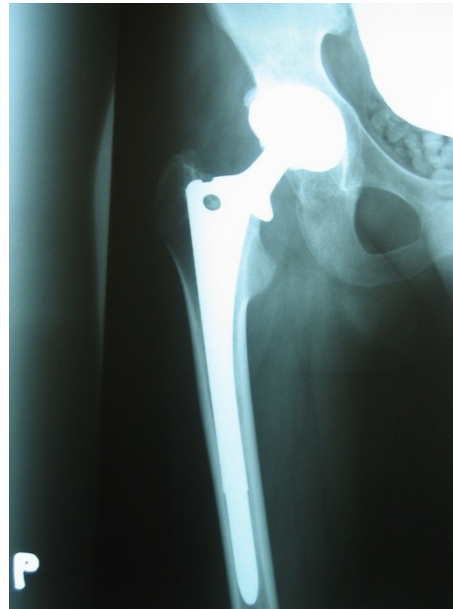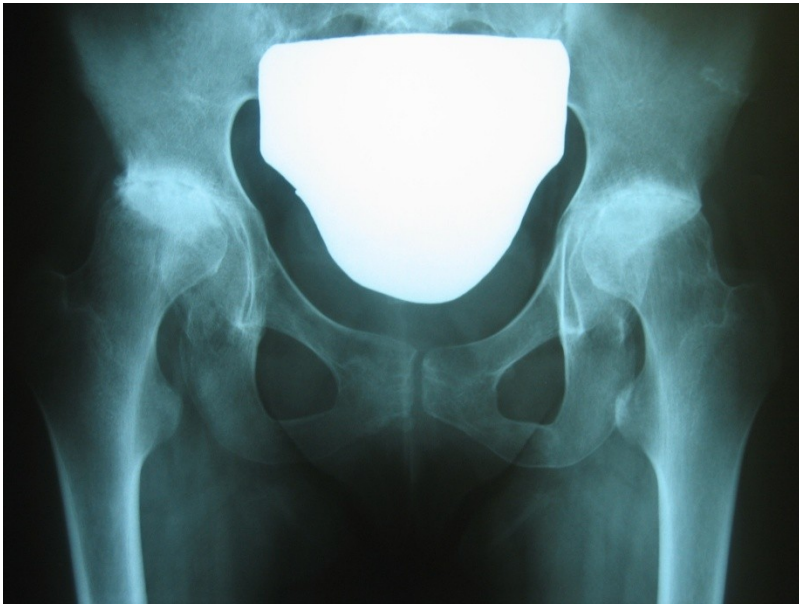
# Idiopatická nekróza hlavice



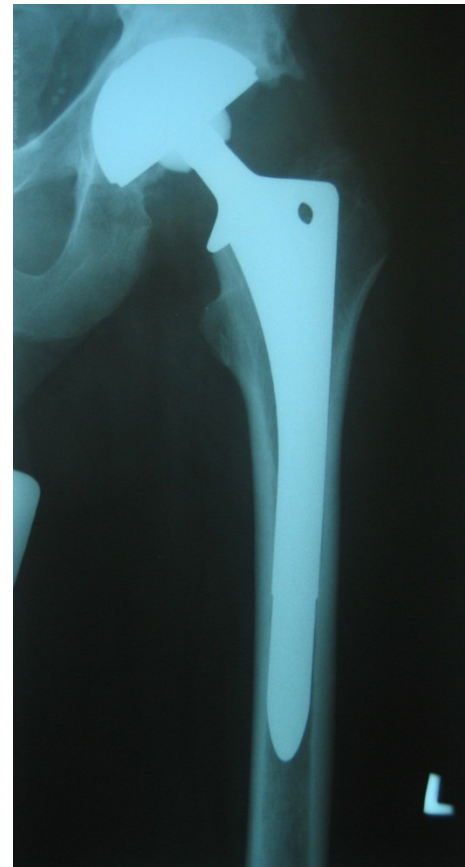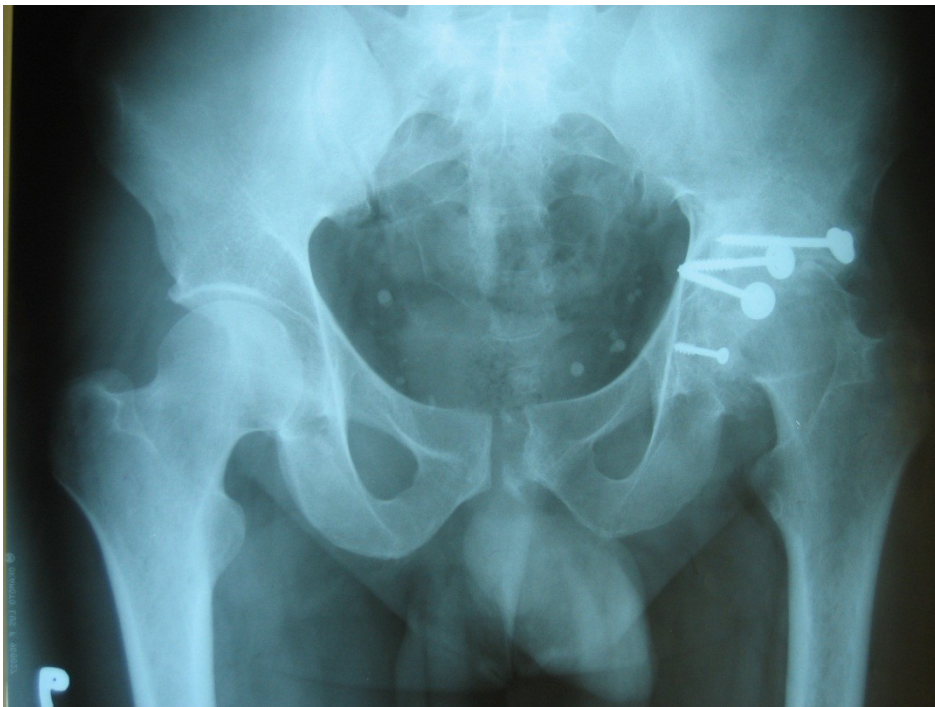# Idiopatická nekróza hlavice

- u mladších pacientů možná léčba mikronávrtky s ev.aplikací kmenových buněk
- u starších pak implantace TEP

# Rheumatoidní artritida



# Posttraumatická coxarthrosa





# Chirurgická léčba coxarthrosy

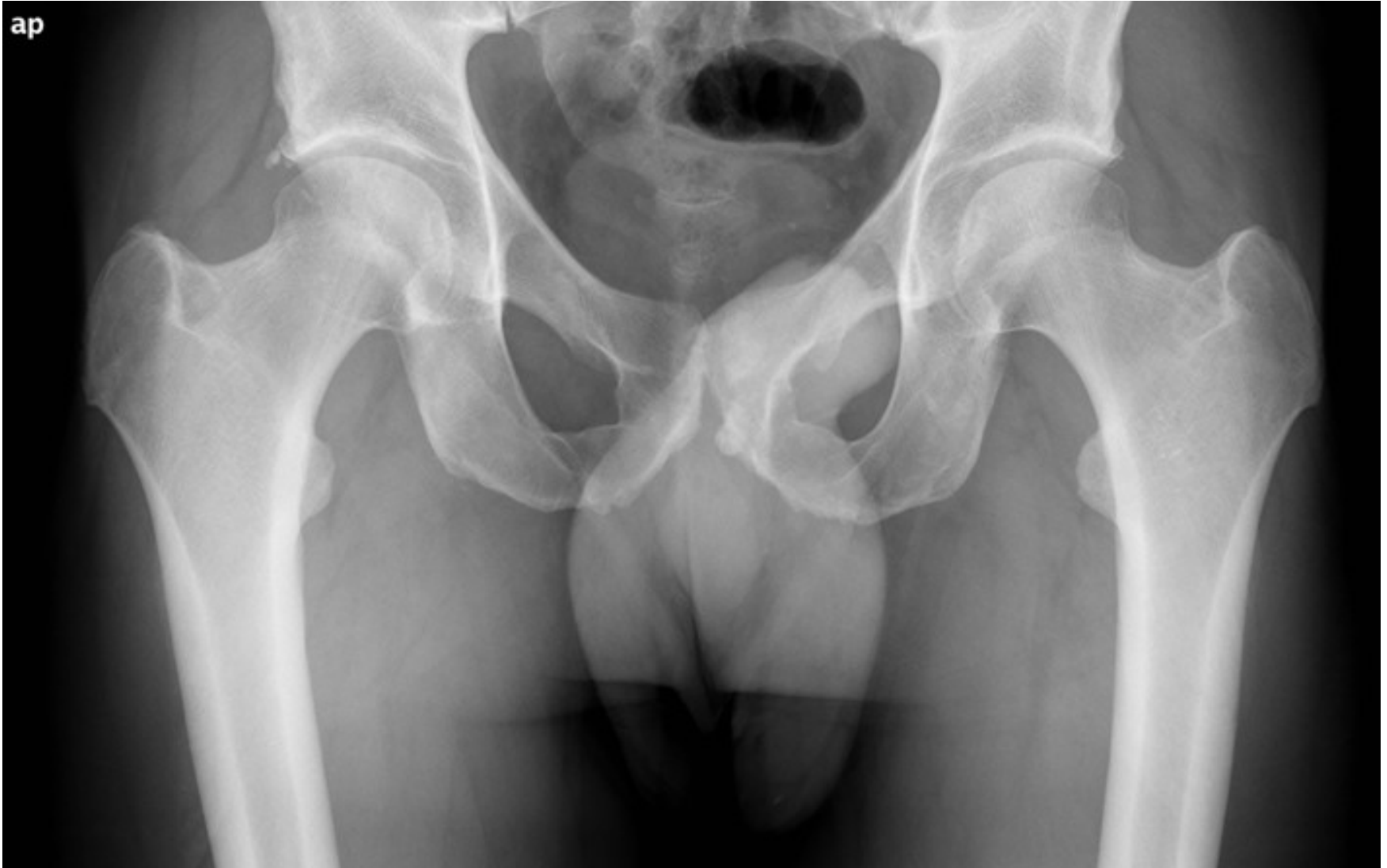- synovektomie,
- ASC debridement, návrtý
- korekční OT valgizační, varizační, flekční extenční,
- Resurfacing,
- totální endoprotéza,
- artrodéza

# Impigement syndrom

-CAM léze

-PINCER léze

# Impigement syndrom



# Impigement syndrom

-Bolestivost při maximální flexi a  
vnitřní rotaci v kyčelním kloubu

-Th: ASK debridement



