

Obecná patologie

OBECNÁ ONKOLOGIE

Pseudotumory – nepravé nádory

- Jedná se o procesy, jenž makroskopicky i mikroskopicky imitují skutečný neoplastický proces (nádor), ale biologicky se jako pravé nádory nechovají.
- Jedná se o častý problém patologa z hlediska diferenciální diagnózy.

Pseudotumory

- 1) Hyperplázie
- 2) Poruchy embryonálního vývoje
- 3) Cysty, pseudocysty
- 4) Ukládání patologického materiálu
- 5) Zánětlivý pseudotumor

Pseudotumory - Hyperplázie

- 1) pseudoepiteliomatózní hyperplazie – např. chronická (dlouhodobá) iritace (dráždění) epitelu (kůže, sliznice) vede k hyperplázii. Jakmile dráždění pomine, proces se sám zhojí na rozdíl od pravého tumoru.
- Cytologicky mohou vznikat dysplázie nebo prekancerózy--> může vznikat pravý nádor

Pseudotumory - Hyperplázie

- 2) pseudosarkomatózní hyperplazie – jedná se o proliferativní fascitidy.
- Hranice mezi nádorem a nenádorem není vždy ostrá.

Pseudotumory - Hyperplázie

- 3) nodulární (uzlovitá) hyperplazie – hyperplastický uzel v orgánu, např. nodulární koloidní hyperplazie štítné žlázy nebo adenomyomatózní hyperplazie prstavy (BHP).
- Uzly vznikají při zvýšené hormonální stimulaci na normálně vyvinutou tkáň.
- Některé pravé tumory skutečně vznikají z hyperplastické tkáně – tzv. hyperplazeogenní tumory

Pseudotumory - Poruchy embryonálního vývoje

- **Hamarcie** – tkáň špatně při vývoji zapojena do kontextu s okolními tkáněmi, např. plicní chondrohamartom (ložisko zmnožené tkáně chrupavky v plicích – chrupavka do plic normálně patří, je součástí stěny bronchů).
- Stejně tak by se mohlo jednat o hladkou svalovinu, tukovou tkáň atd..

Pseudotumory - Poruchy embryonálního vývoje

- **Choristie** – jedná se zbloudilé tkáňové okrsky – např. adenomyom ve stěně střeva, tj. žlazové struktury při vývoji chybně zabloudí do svaloviny střeva.

Pseudotumory - Cysty

- jedná se o dutinu s vlastní epitelovou výstelkou, což ji odlišuje od nepravé cysty (pseudocysty, cystoidu), jenž výstelku nemá a ohraničuje jí okolní tkáň, v níž došlo k rozpadu- rozpadová p., krvácení – posthemoragická pseudocysta, nebo hnisavé kolikvaci – absces.

Pseudotumory - Cysty

- Cysty se dělí dle různých hledisek:
- 1) Dle počtu (solitární, mnohočetné), cystóza
- 2) Dle obsahu (serózní, mucinózní koloidní, mazové, hemoragické, plynové..)
- 3) Dle mechanismu vzniku – retenční, implantační, fetální, nádorová, parazitární, hyperplastická,

Pseudotumory - Cysty

- **Retenční cysta** je charakterizována uzavřením žlazového vývodu a atrofie výstelky z tlaku městnajícího sekretu
- př.aterom – retenční cysta vývodové části mazové žlázy
- Mukokéla – retenční hlenová cysta (u apendixu)
- Ranula – retenční hlenová cysta drobných slínných žlaz dutiny ústní

Pseudotumory - Cysty

- **Hyperplastická cysta** je charakterizována hyperplázií výstelky cysty
- Př. Cysty v mléčné žláze při cystické mastopatii
- **Implantační cysta** je charakterizována zavlečením epitelu do vaziva
- Př. Epidermoidní rohové cysty na dlaních po poraněních. Jedná se o tuhý uzlík v oblasti dermis vyplněný rohovými šupinami

Pseudotumory - Cysty

- **Fetální cysta** (dysonotogenetická) vzniká vývojovou poruchou
- Př. Mediální krční cysta při částečné perzistenci ductus thyreoglossus
- **Parazitární cysta** – tvoří jí sám parazit, př. Boubel echinokoka
- **Nádorová cysta**

Pseudotumory – Ukládání patologického materiálu

- př. glykogenu, amyloidu (místní nádorovitý amyloid), tuk, hlen,..
- V těchto případech je většinou mikroskopické odlišení od nádoru snadné

Pseudotumory – Zánětlivý pseudotumor

- zejména při vystupňované proliferativní fibroproduktivní fázi zánětu.
- Mikroskopické odlišení od nádorů patří k nejčastějším diferenciativně diagnostickým úkolům biopsie

OBEČNÁ ONKOLOGIE

- **NÁDOR:** neregulovaný růst s autonomní povahou.
- Tumor, novotvar, blastom, neoplázie
- **KLASIFIKACE:**
 - benigní
 - maligní

OBEČNÁ ONKOLOGIE – příčiny nádorů

- **1) Iritační teorie** – vznik v důsledku chronického dráždění různého původu, zejména zánětlivého
- **2) Dysontogenetická teorie** – při embryonálních přesunech tkání se jednotlivé buňky odštěpí a ocitají se v prostředí pro ně cizím. Podrží si svoji embryonální proliferační schopnost, jenž může přejít v nádorové bujení

OBEČNÁ ONKOLOGIE – příčiny nádorů

- 3) **Teorie hormonální růstové stimulace**– př. Vznik světlobuněčného karcinomu pochvy a čípku u mladých žen, které jsou potomky matek jenž v těhotenství užívali diethylstilbestrol
- 4) **Vliv dědičnosti** – odhaduje se, že riziko karcinomu je cca 3x vyšší u příbuzných trpících na karcinom. Výjimkou je retinoblastom, jenž je ve 40% familiární

OBEČNÁ ONKOLOGIE – příčiny nádorů

- 5) **Záření ionizační** – př. Karcinom plic u horníků kde ovzduší bylo silně nasyceno radonem. Lékaři pracující s RTG zářením – nejdříve chronická dermatitida, pak karcinom
- 6) **Kancerogenní látky** – př. Dehet ale nejtypičtější příklad je cigaretový kouř
- 7) **Virová onkogeneze** – HPV, EBV, virus hepatitidy

Patogeneze maligních nádorů nádoru

- Podstatou vzniku nádoru je změna DNA genomu získaná různými vlivy (fyzikálně, chemicky, viry,..)
- Nádor dosahuje autonomie následnou aktivací růstu nejčastěji působením jednoho či více onkogenů či cestou inhibice antionkogenů
- Pochod je postupný, vícestupňový, pravděpodobně pomalý
- Je projevem změn rovnovážných mechanismů extra- i intracelulární kontroly, jež je zajišťována imunitním systémem

Patogeneze maligních nádorů nádoru

- **Onkogeny** – jsou geny dávané do souvislosti s nádorovou transformací buněk
- **Protoonkogeny** – jsou normální geny v buňkách, které mají vliv na růst a diferenciaci buněk

Patogeneze maligních nádorů nádoru

- Mechanismy aktivace protoonkogenů na onkogeny
- 1) virová transdukce
- 2) vložená mutageneze
- 3) bodová mutace
- 4) translokace
- 5) zmnožení (amplifikace) protoonkogenu

OBEČNÁ ONKOLOGIE

- **BENIGNÍ:** obvykle rostou expanzivně, stlačují okolní buňky nebo tkáně, bývají opouzdřené, nevrací se (nerecidivují), nemetastazují, rostou pomalu, snadné chirurgické vyjmutí
- **MALIGNÍ:** chovají se agresivně proti okolní tkáni s destrukcí, infiltrací, metastazují (lymfogenně, hematogenně, porogenně), rostou rychle, jsou neopozdržené, recidivují, nesnadné chirurgické vyjmutí

OBEČNÁ ONKOLOGIE

- SLOŽENÍ NÁDORU:
 - parenchym (vlastní nádorové buňky)
 - stroma (vazivová tkáň a cévy, opora nádoru a výživa)
- regresivní změny v nádorech – nekróza, hemoragie, steatóza, ulcerace.
- Příčina regresivních změn – 1) vrůstání do vlastních cév, 2) rychlý růst a 3) imunitní mechanismy

OBEČNÁ ONKOLOGIE

- Ve stromatu nádoru rovněž regresivní změny – hyalinizace, kalcifikace, osifikace.
- Ve stromatu nádoru často chronická zánětlivá celulizace (lymfocyty a plazmatické buňky)
- Je reakcí organismu na nádorové metabolity a odpovídá místní imunitní reakci zaměřené proti nádoru

OBEČNÁ ONKOLOGIE – paraneoplastický syndrom

- Objevuje se cca u 10% maligních nádorů
- Vyskytují se symptomy, které lze obtížně vysvětlit pouhou přítomností nádorů
- Nádorové buňky produkují hormony či hormonům podobné působky
- PTH (hyperkalcémie), ACTH (Cushingův syndrom), ADH, neuromuskulární projevy (myastenia gravis, periferní neuropatie), encefalopatie (protilátky proti Purkyňovým buňkám)

OBEČNÁ ONKOLOGIE – prekancerózy

- Jsou nenádorové změny, které vedou ke vzniku nádoru
- 1) prekancerózy v širším slova smyslu (tzv. prekancerózní podmínky), nejeví žádné známky nádorového zvratu, ale často k němu dochází, např. ulcerózní kolitida či leukoplakie
- 2) prekancerózy v širším slova smyslu (tzv. progredientní, cytologická nepravidelnost v histologickém obraze

OBEČNÁ ONKOLOGIE – prekancerózy

- Typický je strukturální neklid a vyšší růstová aktivita
- Cytologické změny se označují jako dysplastické a klasifikují se jako mírné, střední a těžké
- Carcinoma in situ (preinvazivní karcinom) je téměř totožný s těžkou epiteliální dysplázií

OBEČNÁ ONKOLOGIE

CYTOLOGICKÉ ZMĚNY (ATYPIE)

nádorových buněk oproti výchozí tkáni (výrazné v maligních nádorech): znaky malignity

- Různá velikost buněk a jader (pleomorfie, anizokaryóza, anizocytóza)
- Zvětšení jader (nukleomegalie)
- Zvýšení nukleocytoplazmatického indexu (změna poměru objemu jádra a cytoplazmy ve prospěch jádra)

OBEČNÁ ONKOLOGIE

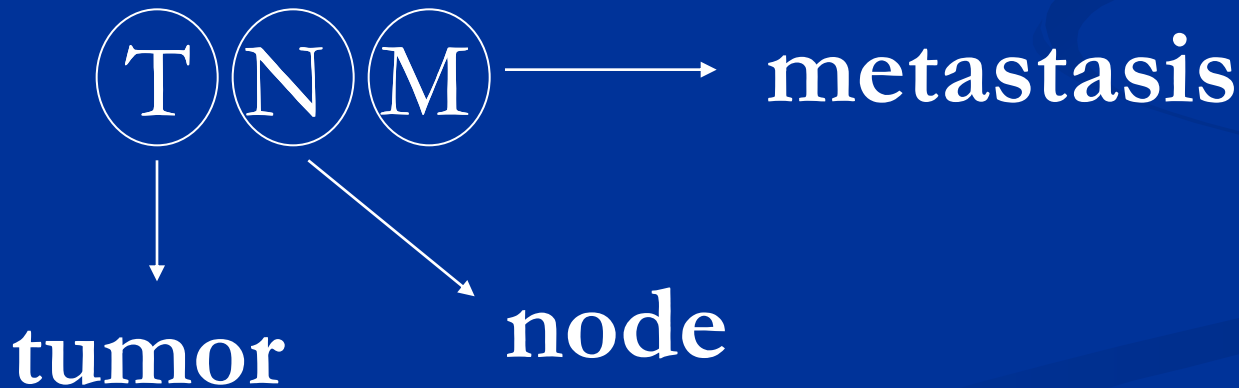
- Zvýšená barvitelnost jader (hyperchromázie)
- Nepravidelnosti chromatinu (hrubá chromatinová kresba, hrudky chromatinu)
- Nepravidelnosti a zhrubění jaderné membrány
- Zvýšený počet mitóz
- Atypické mitózy (tripolární, multicentrické, asymetrické)
- Někdy mnohojaderné buňky, laločnatá jádra.

OBEČNÁ ONKOLOGIE

- **DIAGNÓZA NÁDORU:**
 - mikroskopické vyšetření (+ doplňující vyšetření [IHC, elektronová mikroskopie, molekulárně biologické metody]:
 - » **TYPIZACE NÁDORU** (histogenetická klasifikace podle výchozí tkáně)
- Rozdělení nádorů podle původu (histogeneze) na epitelové, mezenchymové, neuroektodermové, germinální, smíšené a choriokarcinom

OBEČNÁ ONKOLOGIE

- GRADING: určení histologického stupně malignity » odhad biologického chování nádoru
G1 – G4 (dobře až nediferencovaný)
- STAGING: určení stadia dle systému



OBEČNÁ ONKOLOGIE

■ ETIOLOGIE NÁDORŮ

Multifaktoriální, není kompletně známa

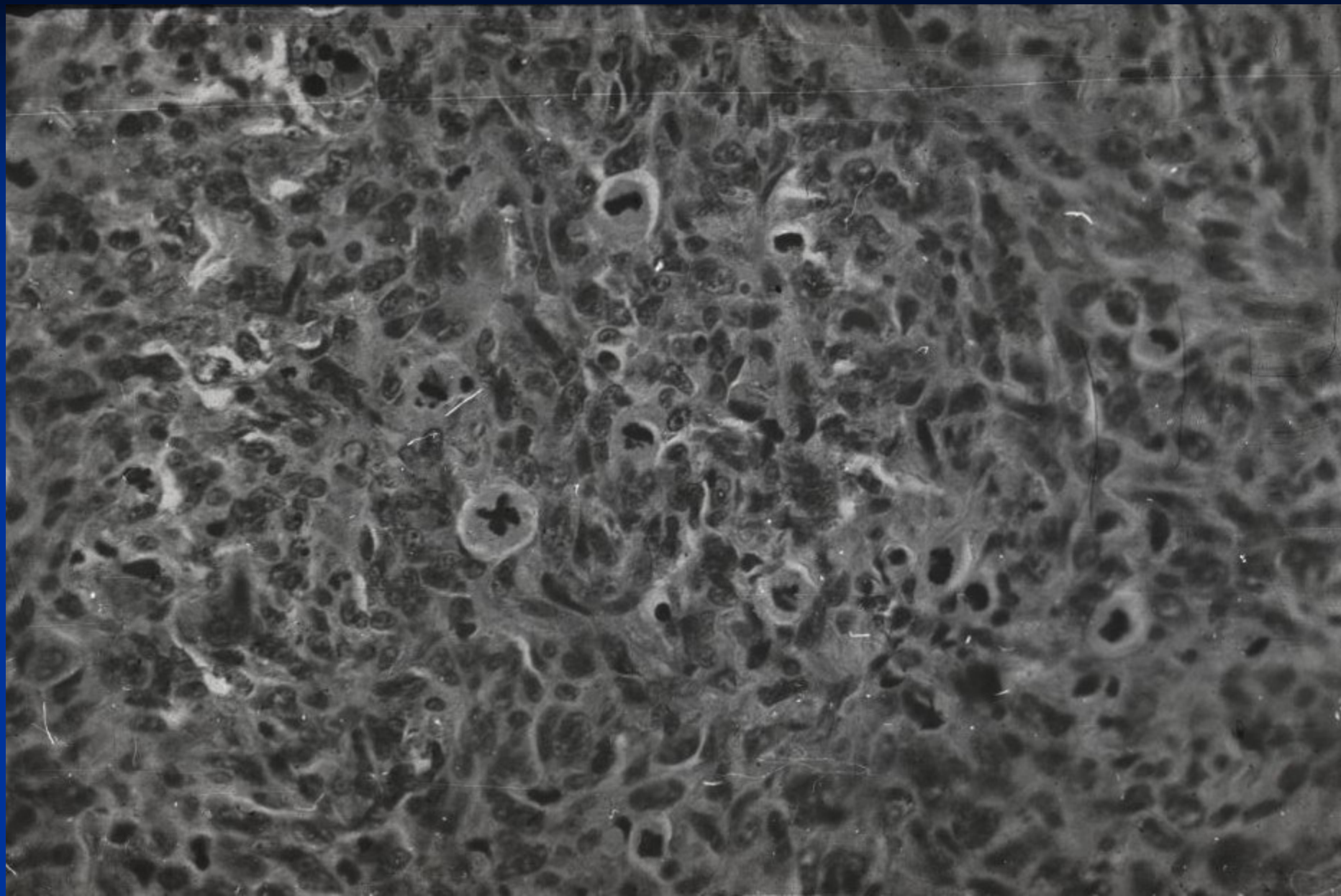
■ Vlivy zevního prostředí

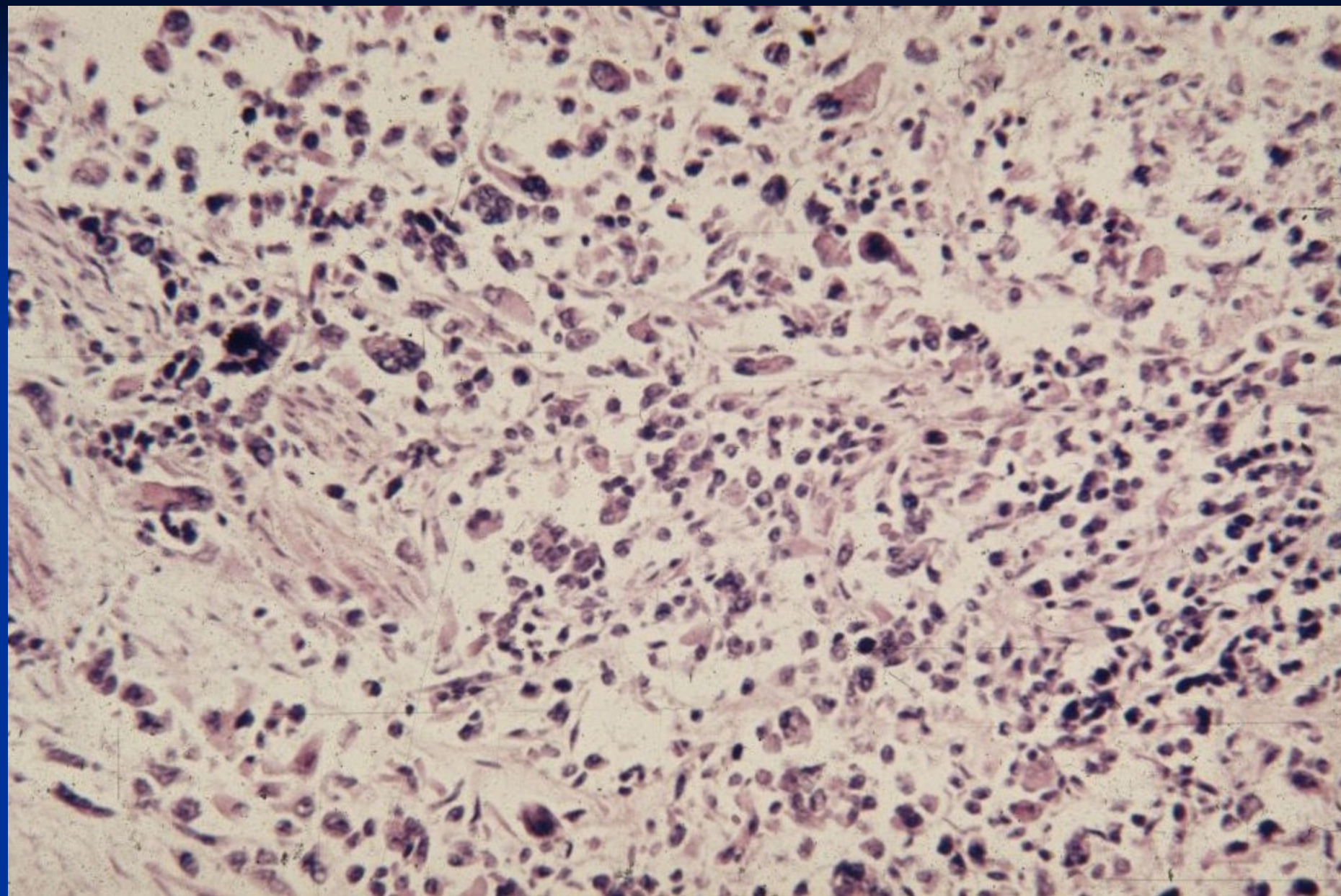
- ionizující záření

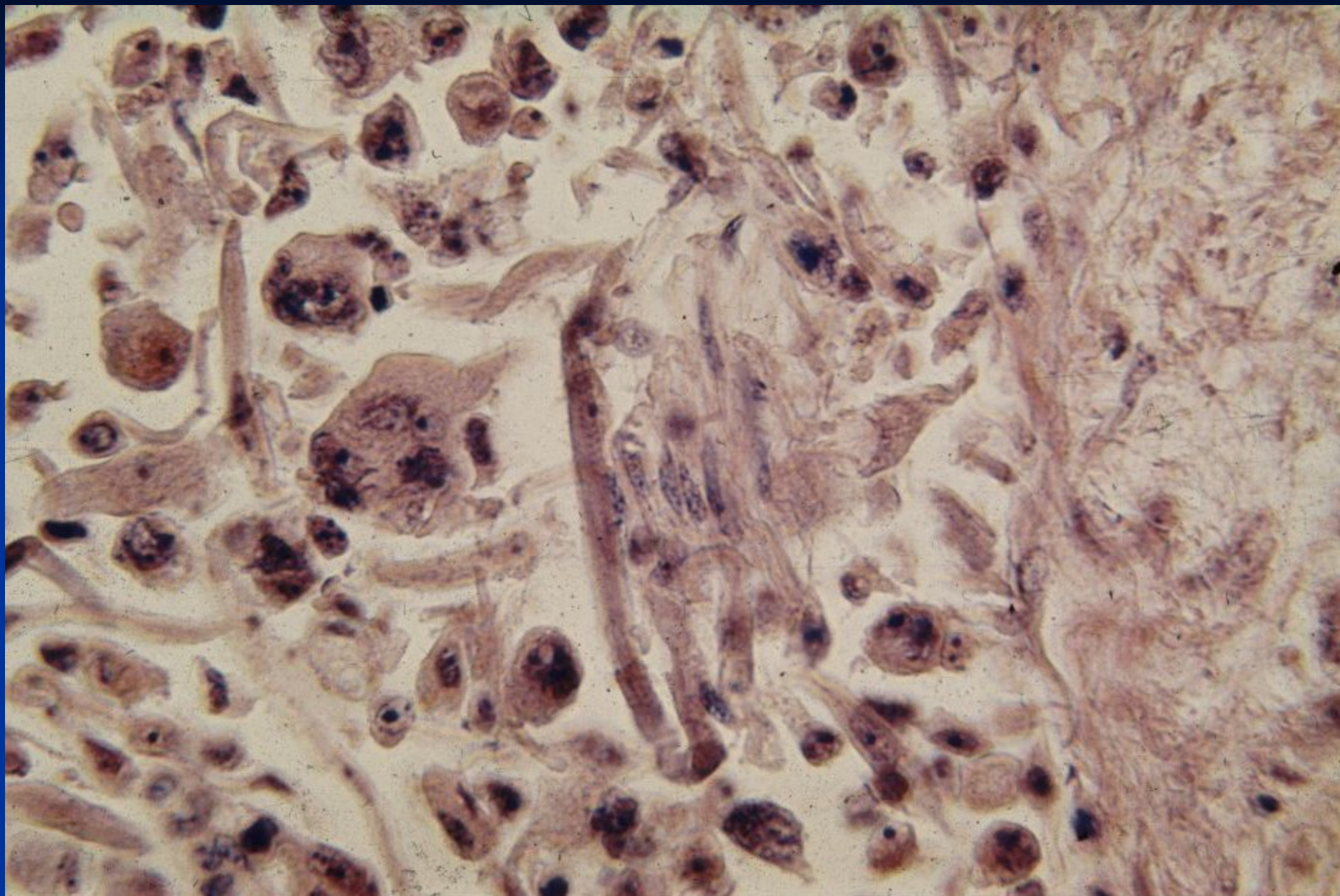
- karcinogeny

- viry (onkogenní viry [HPV, EB, retroviry])

■ Vlivy endogenní - dědičné



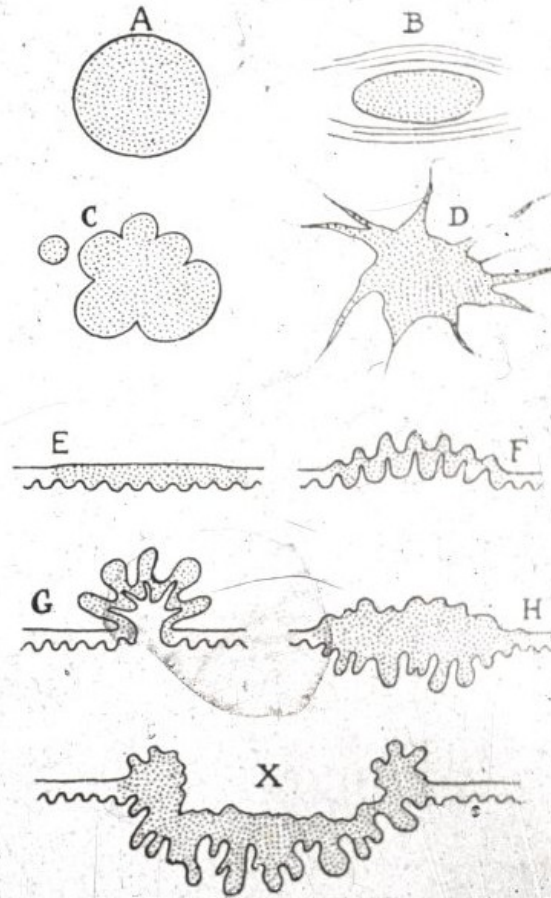




THE SHAPES OF TUMOURS

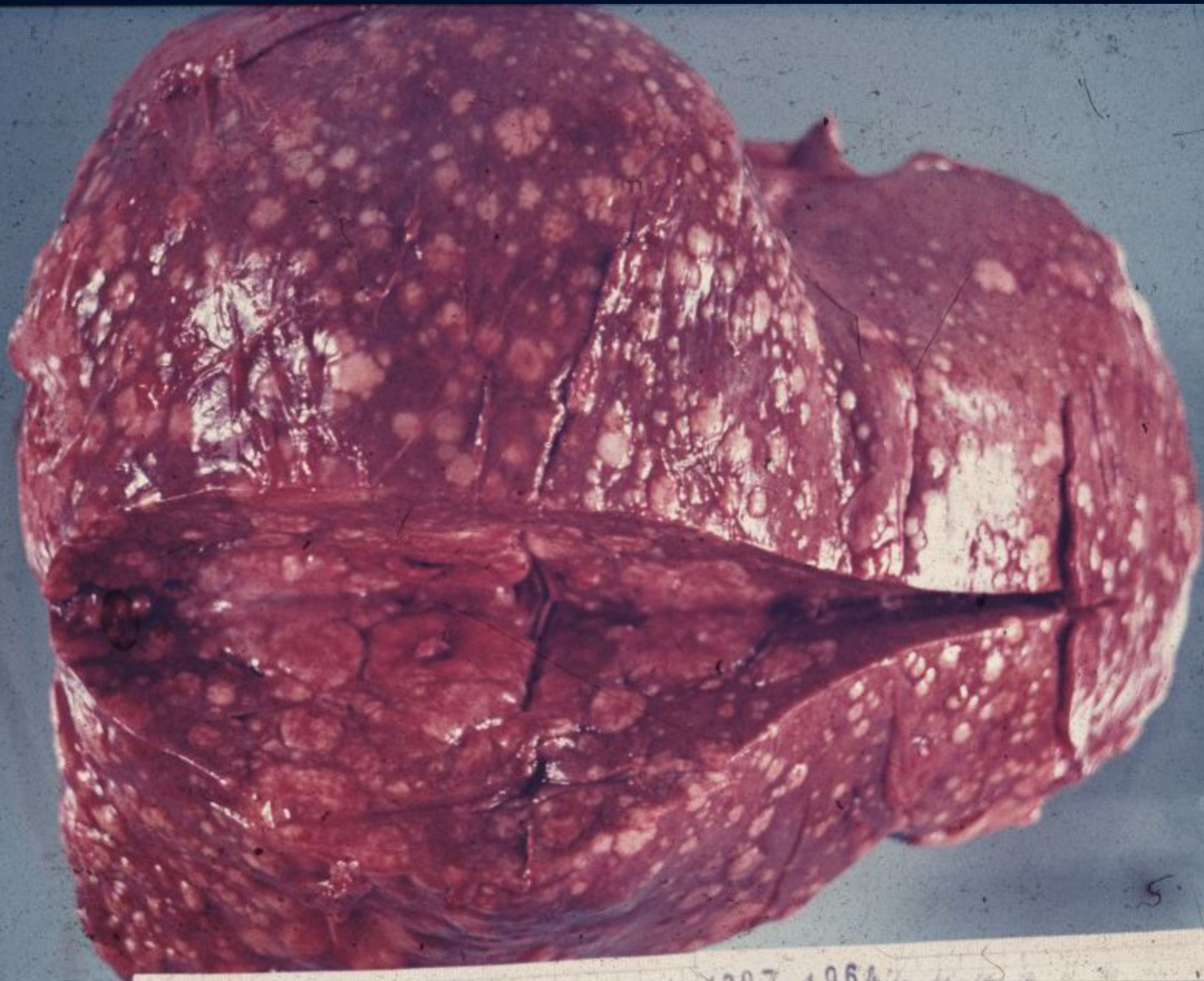
of the breast. It was this appearance of claw-like processes and infiltrative growth which suggested the ancient names "cancer" (L., a crab) and "carcinoma" (Gk., *karkinos*=a crab). In some tumours, or parts of tumours, infiltrative growth is so diffuse and widespread in the tissues that

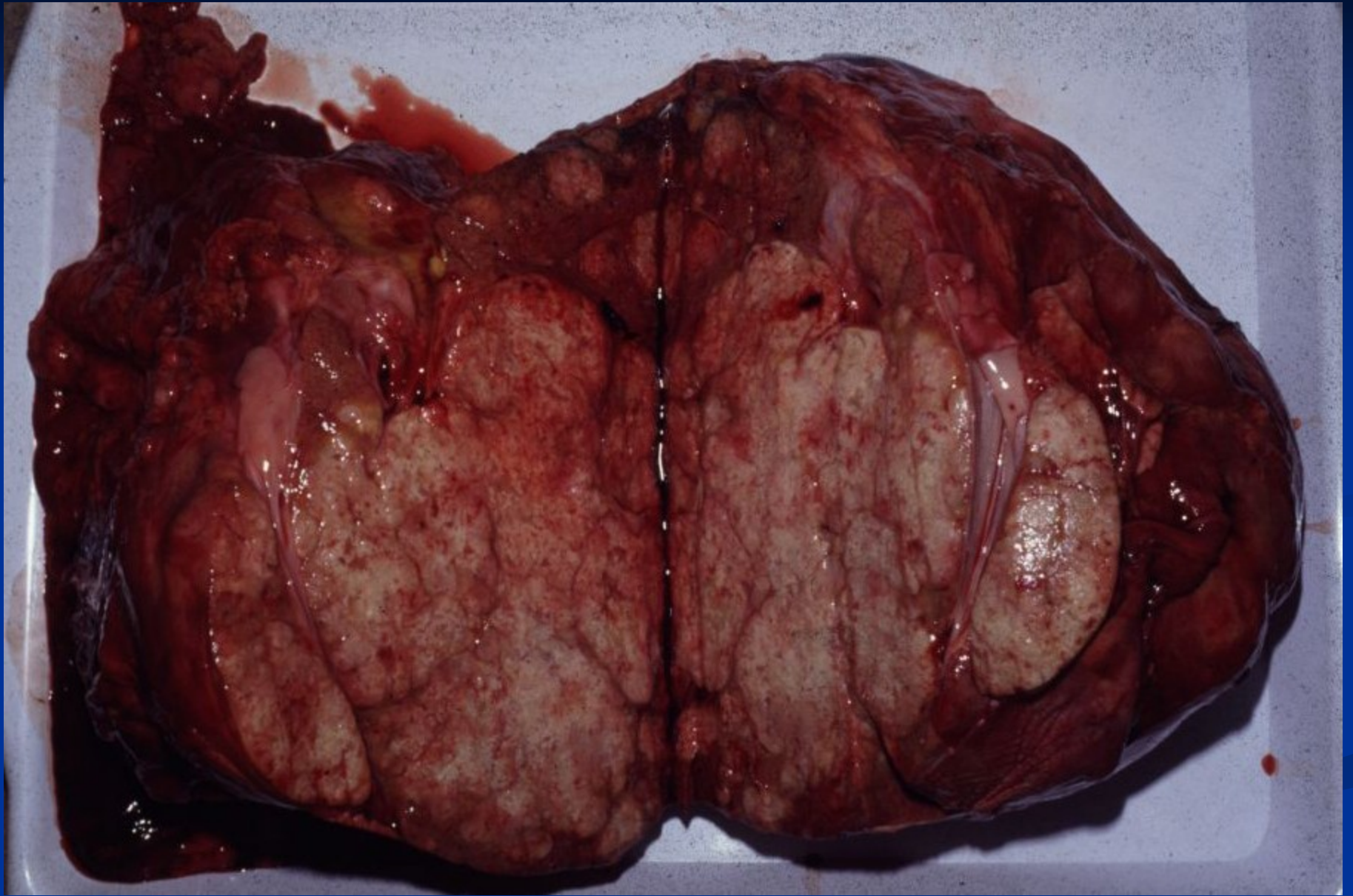
FIG. 139.—Diagram of shapes of tumours: A-D, in solid tissues; E-X, on surfaces. A, encapsulated spherical tumour; B, encapsulated tumour compressed to an ovoid shape by bounding tissues; C, lobulated conglomerate tumour; D, malignant tumour with infiltrating outrunners; E, intra-epithelial tumour; F, sessile papilloma; G, pedunculated papilloma; H, non-ulcerated carcinoma, and X ulcerated carcinoma.



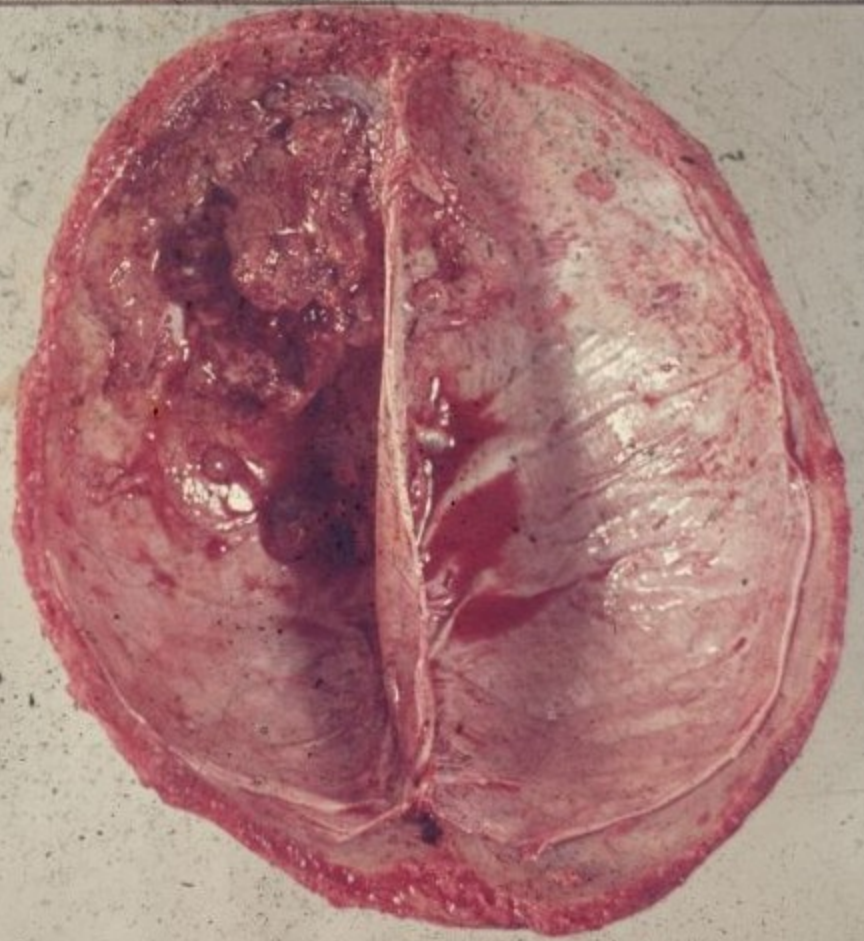
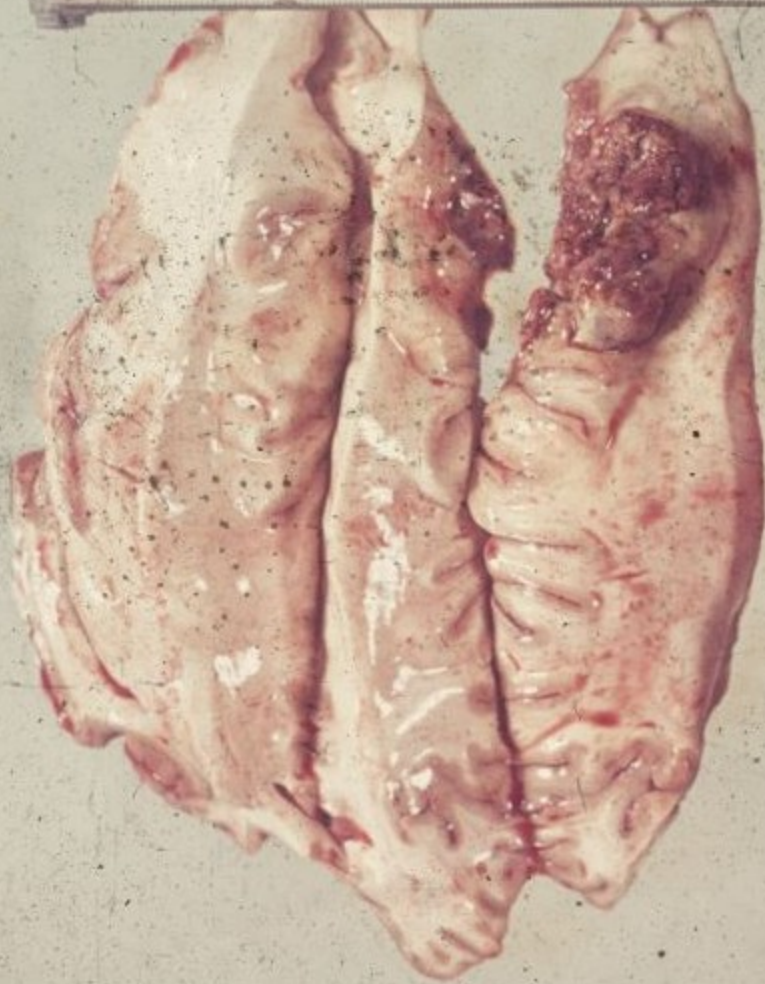show only general thickening without any clear limits or demarcated focus of obvious growth; this is well exemplified in "leather-bottle" or "gizzard" cancer of the stomach (see Fig. 186).

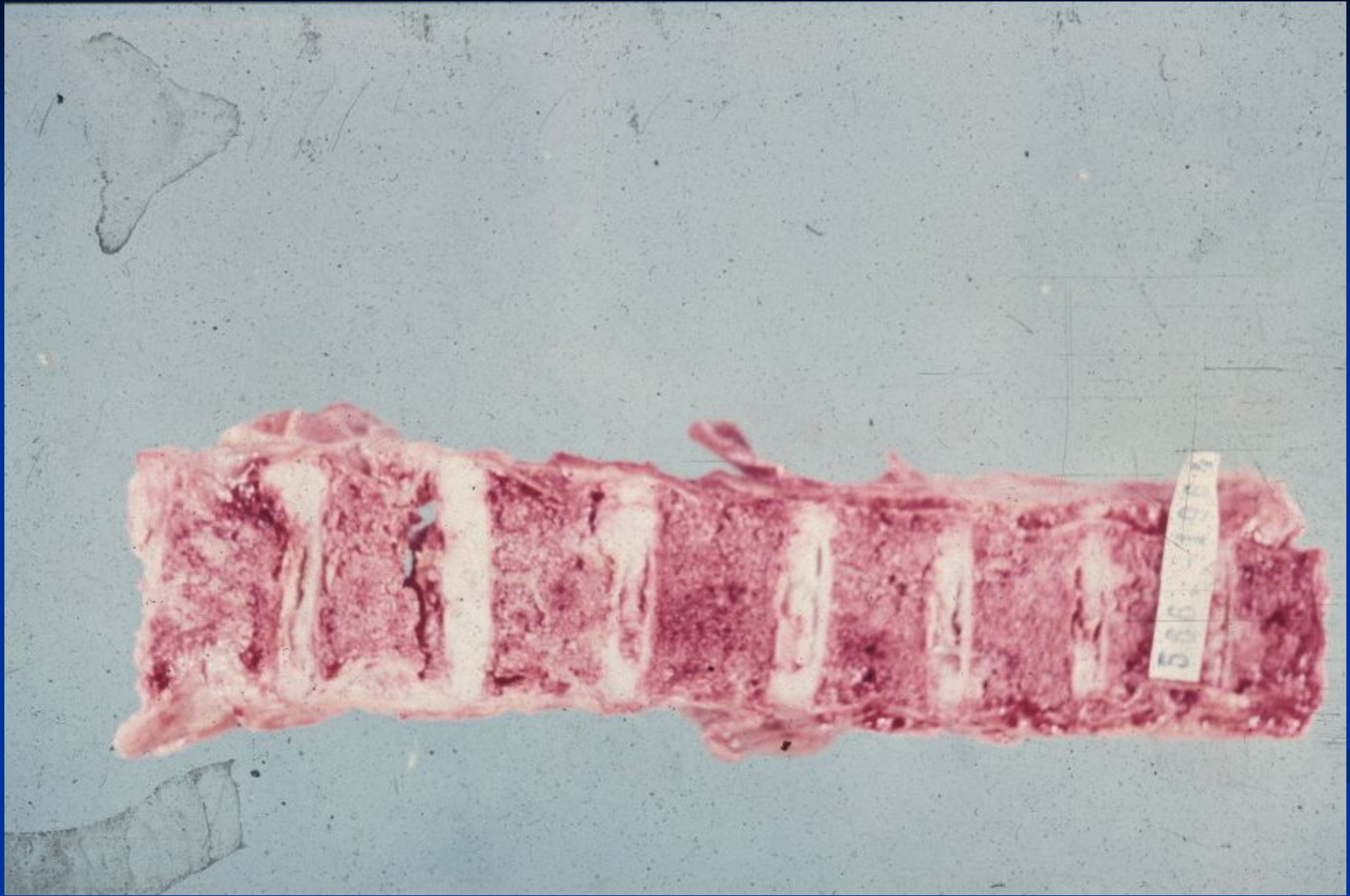
The shapes of epithelial tumours of skin or mucous membranes are dependent on the extent of their fields of origin and the relative

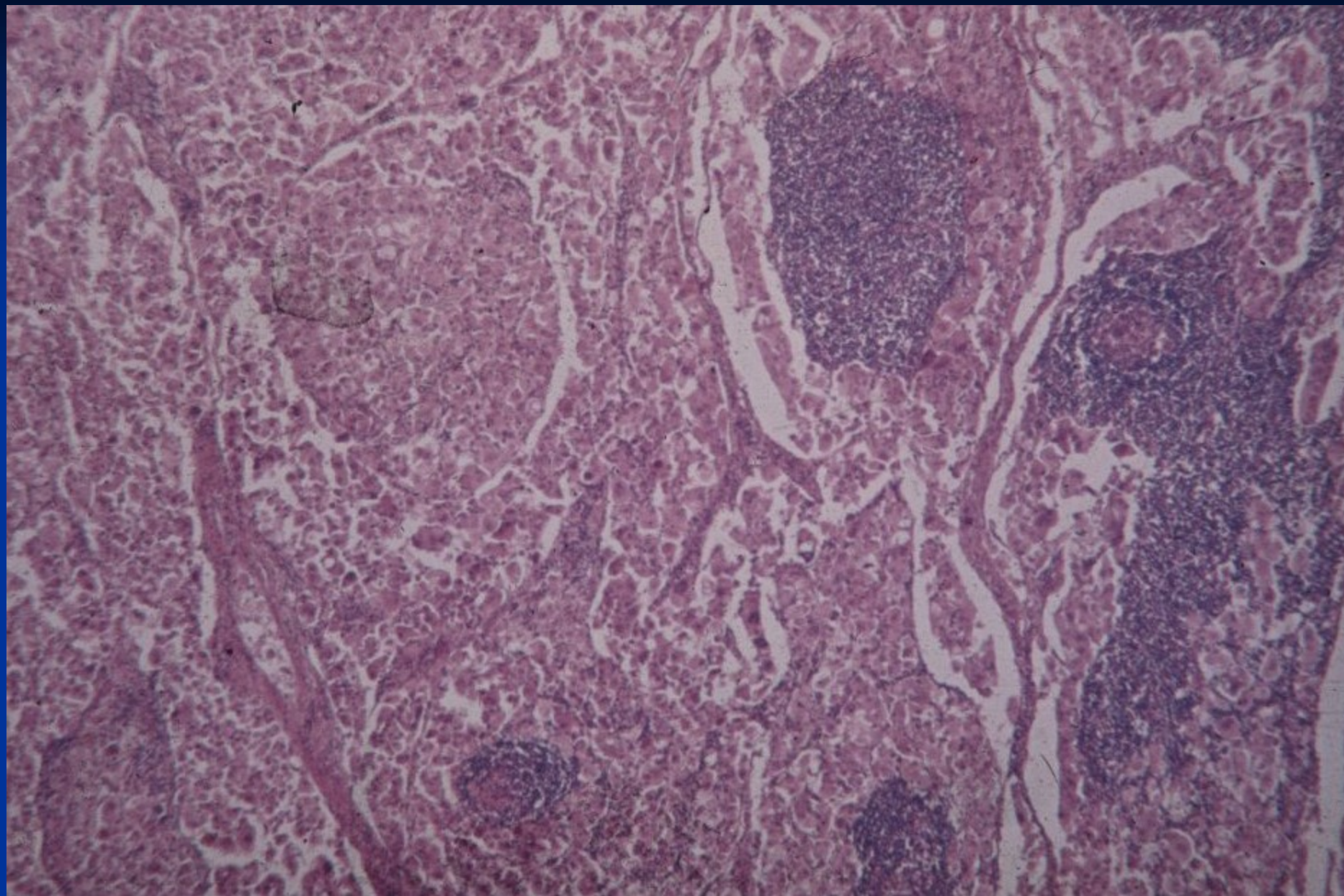


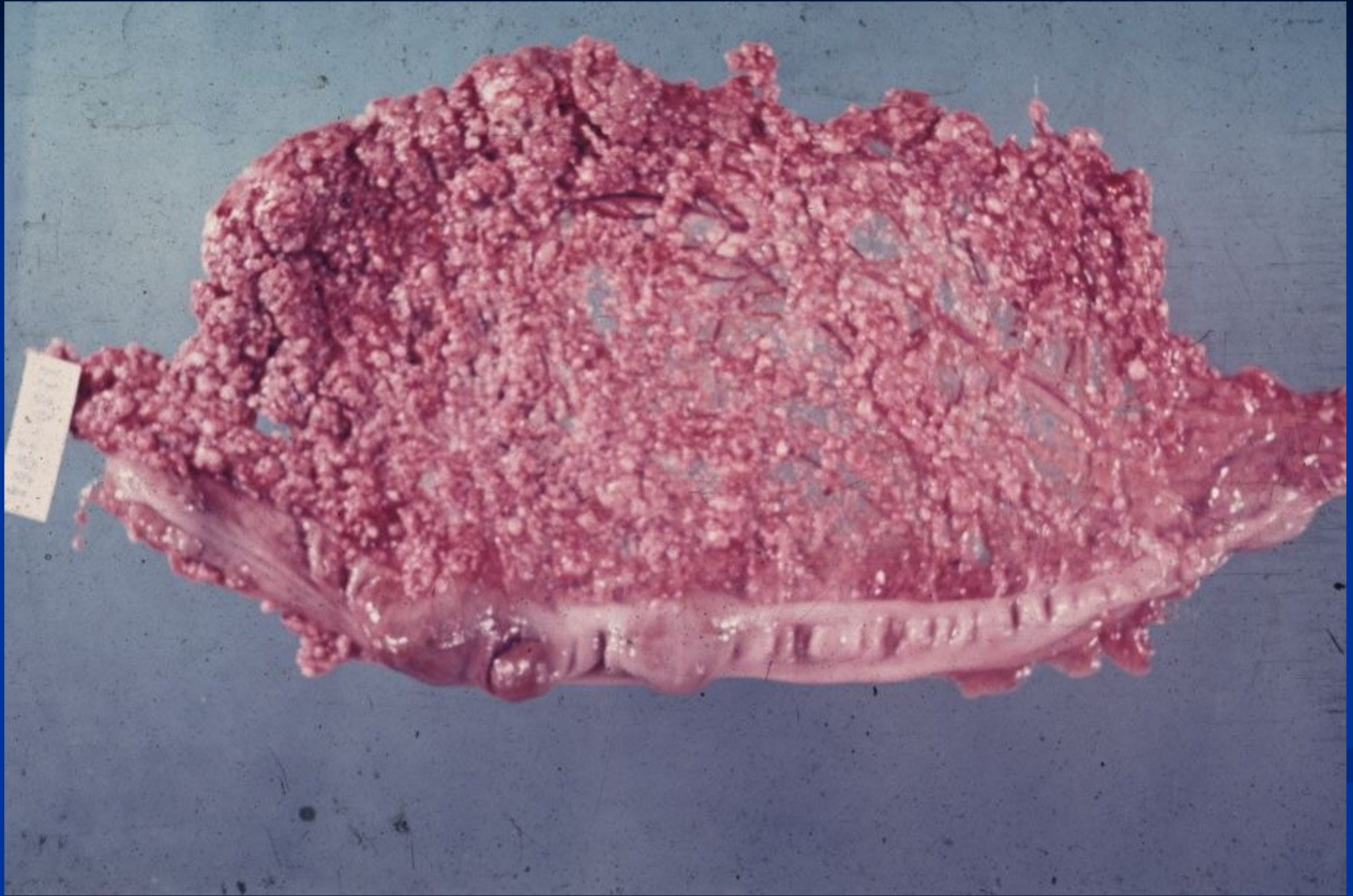


1349 / 62





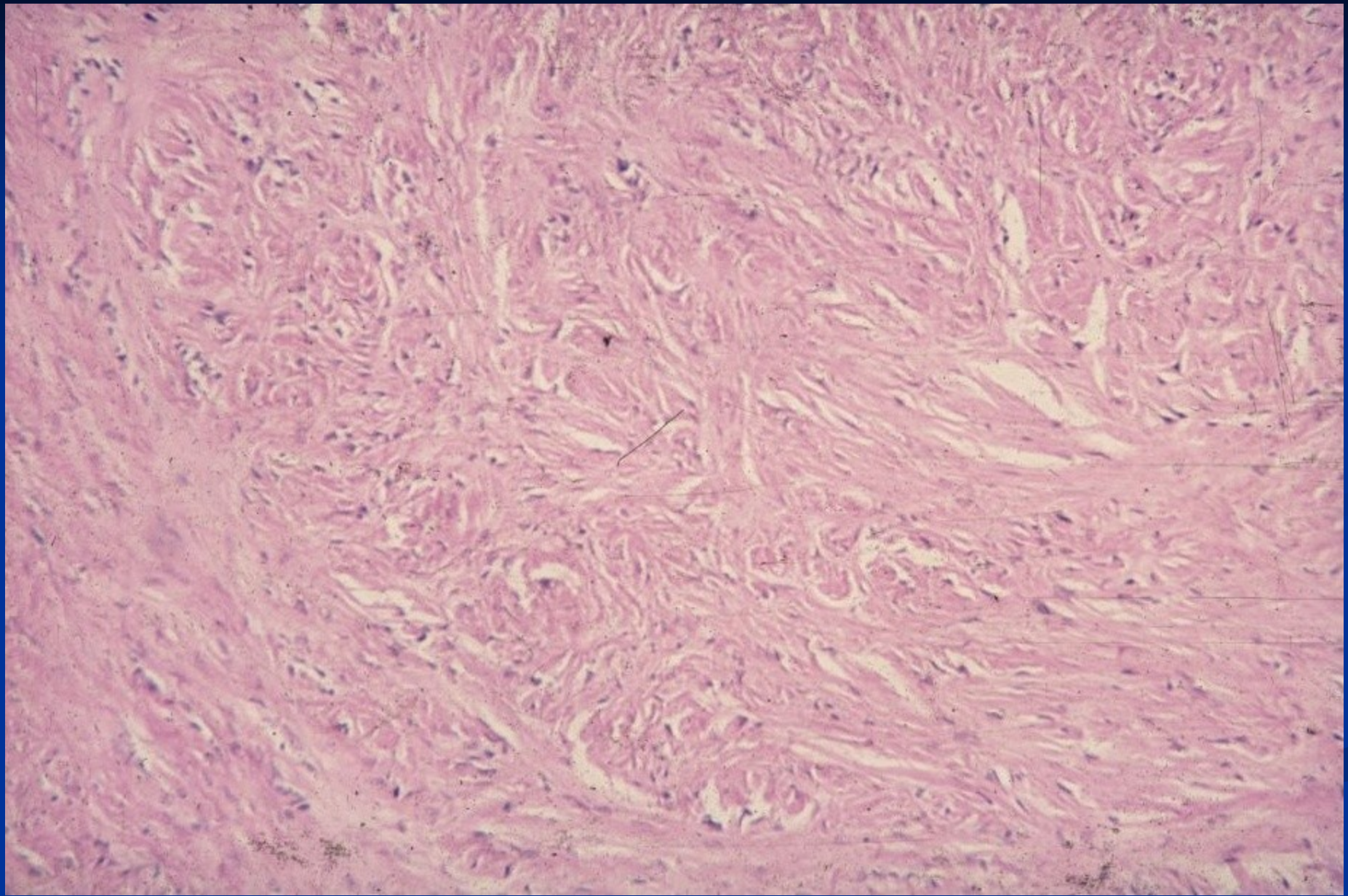


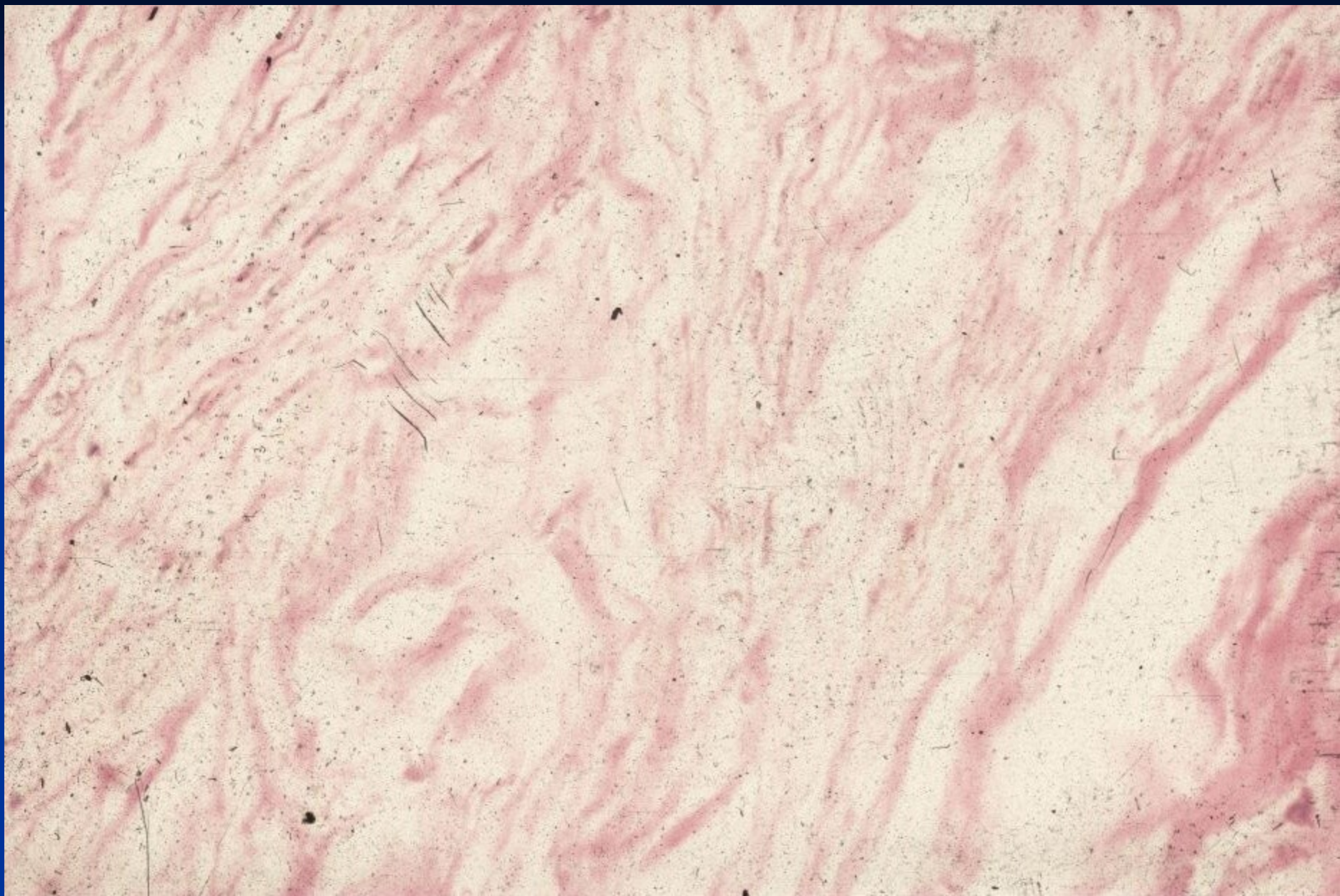


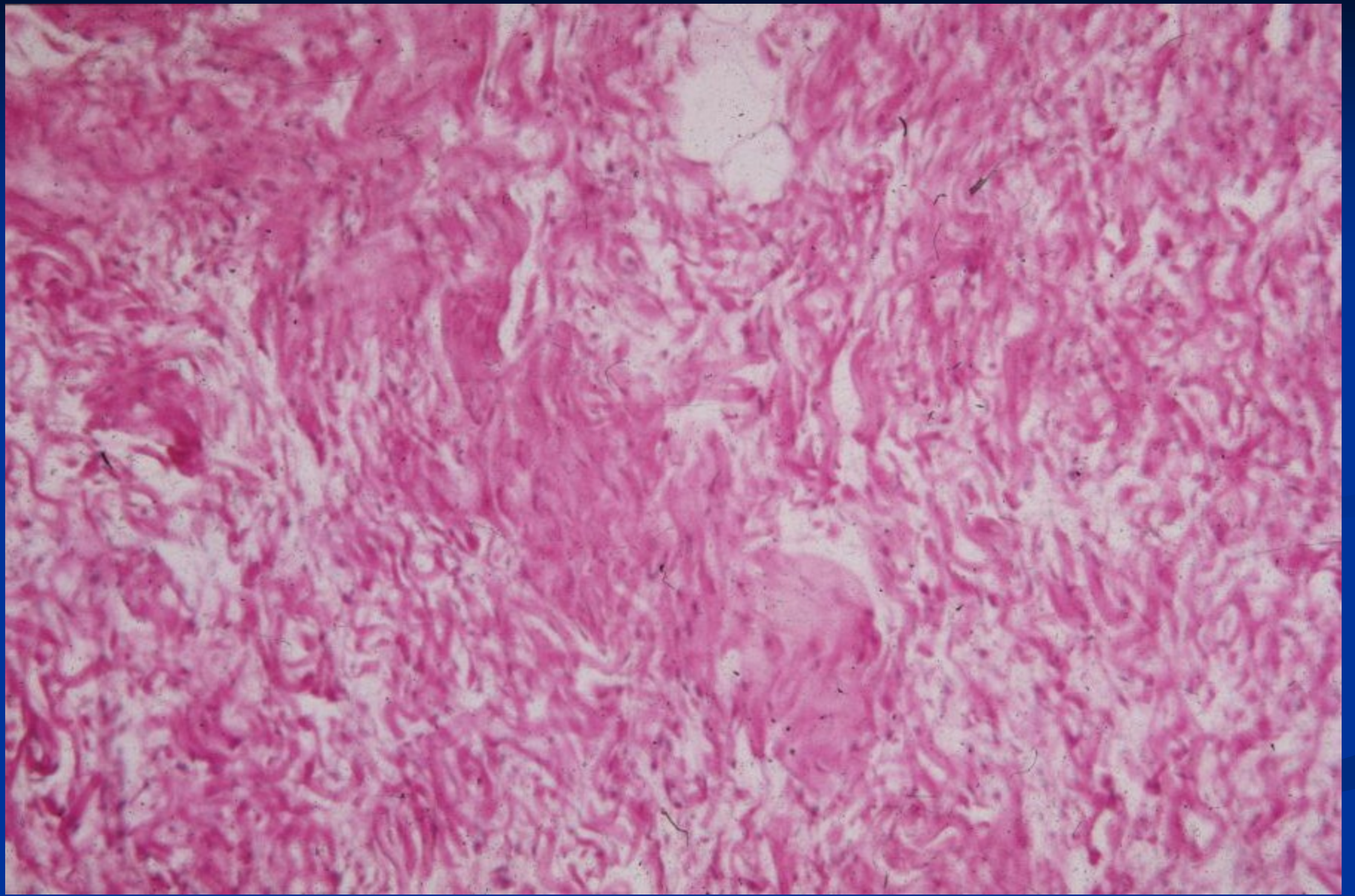
MEZENCHYMOVÉ NÁDORY

FIBROM

- výskyt prakticky kdekoli (kůže, sliznice)
- MAKRO: nepřesně ohraničený, kulovitý
- MIKRO: nahromadění fibrózního vaziva, tvořen nádorovými fibroblasty (zašpičatělé jádro, nezřetelná cytoplazma), produkce kolagenizované mezibuněčné matrix.
Málo celulární
- zcela benigní, spíše nenádorový proces (pseudonádor)

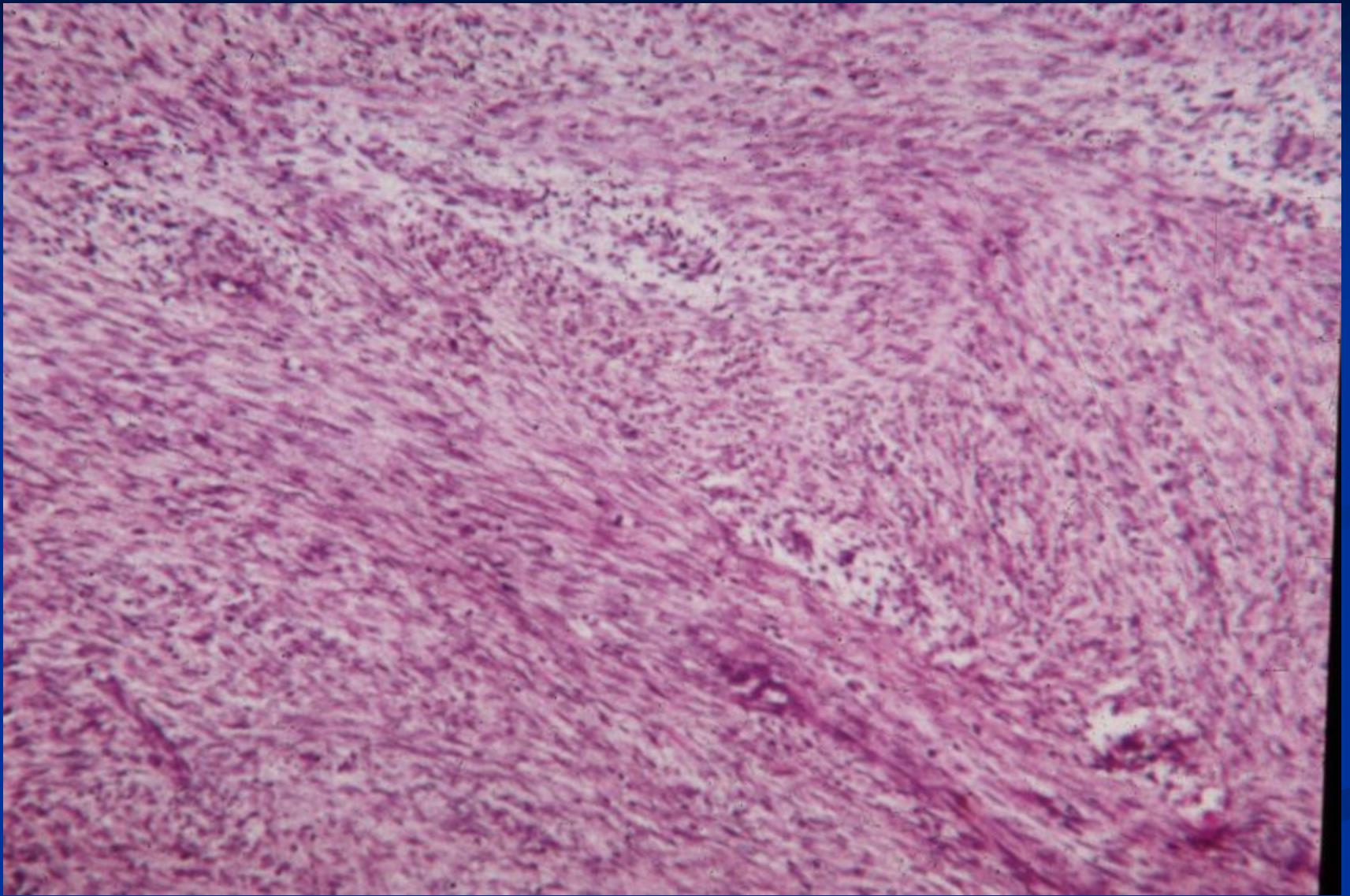


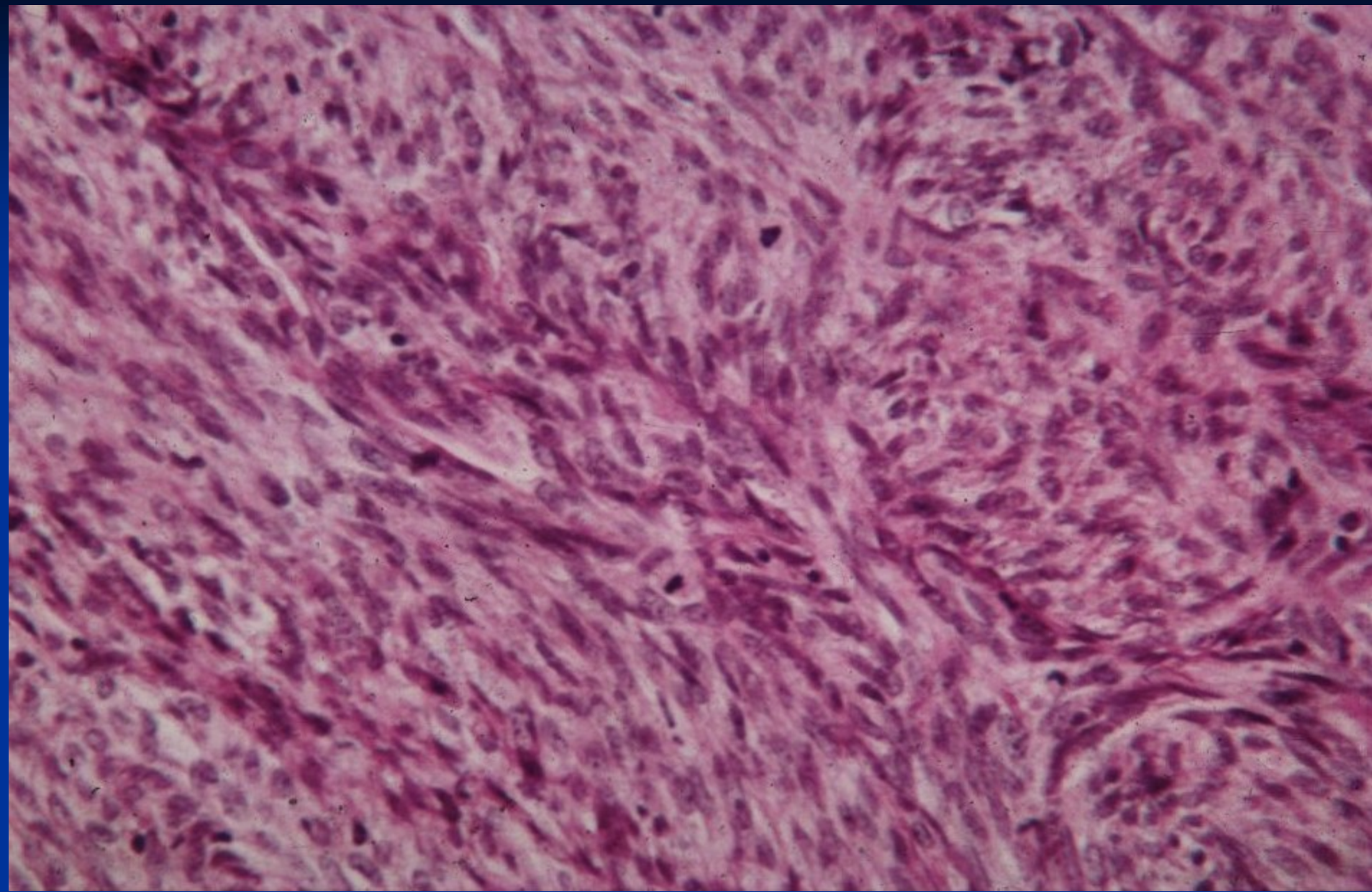




FIBROSARKOM

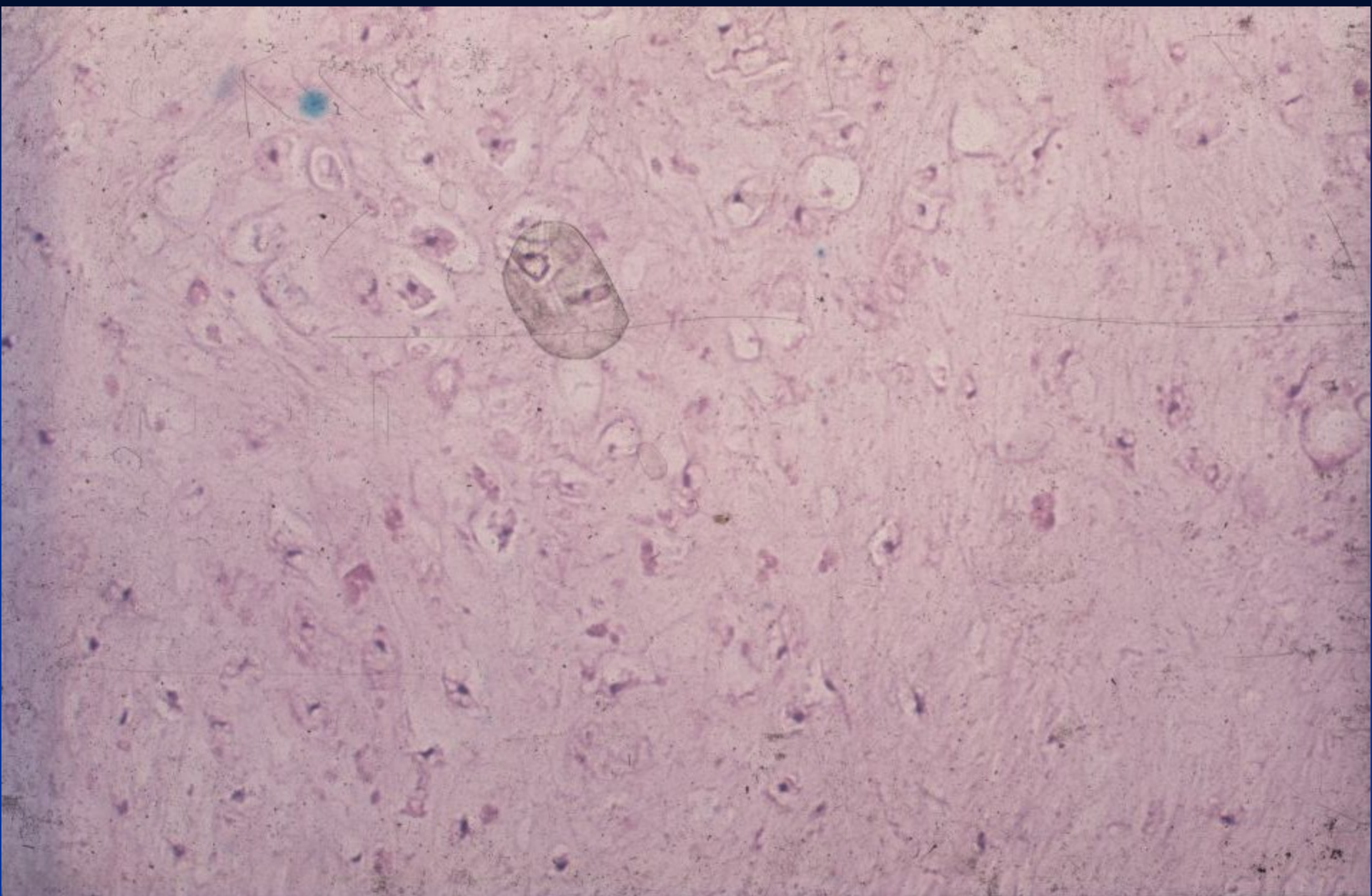
- maligní nádor vazivové tkáně (fibroblasty)
- postihuje především děti (hluboké měkké tkáně; svaly)
- MAKRO: šedobělavé měkké masy vzhledu *rybího masa*.
- MIKRO: zvýšená buněčnost, vřetenité buňky v dlouhých svazcích, protínají se v ostrých úhlech (*herring-bone uspořádání*). Mitotické figury, cytologické atypie

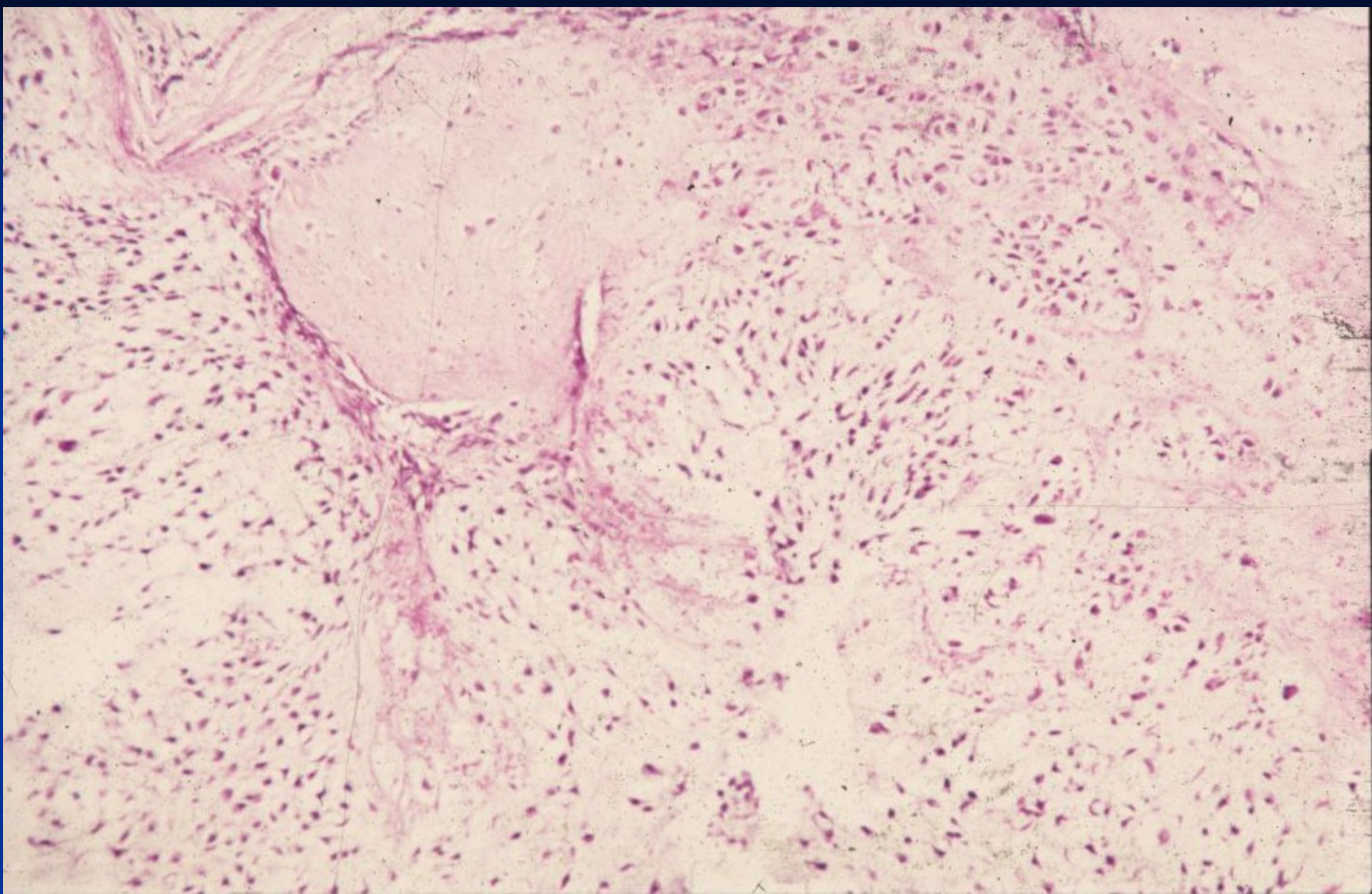


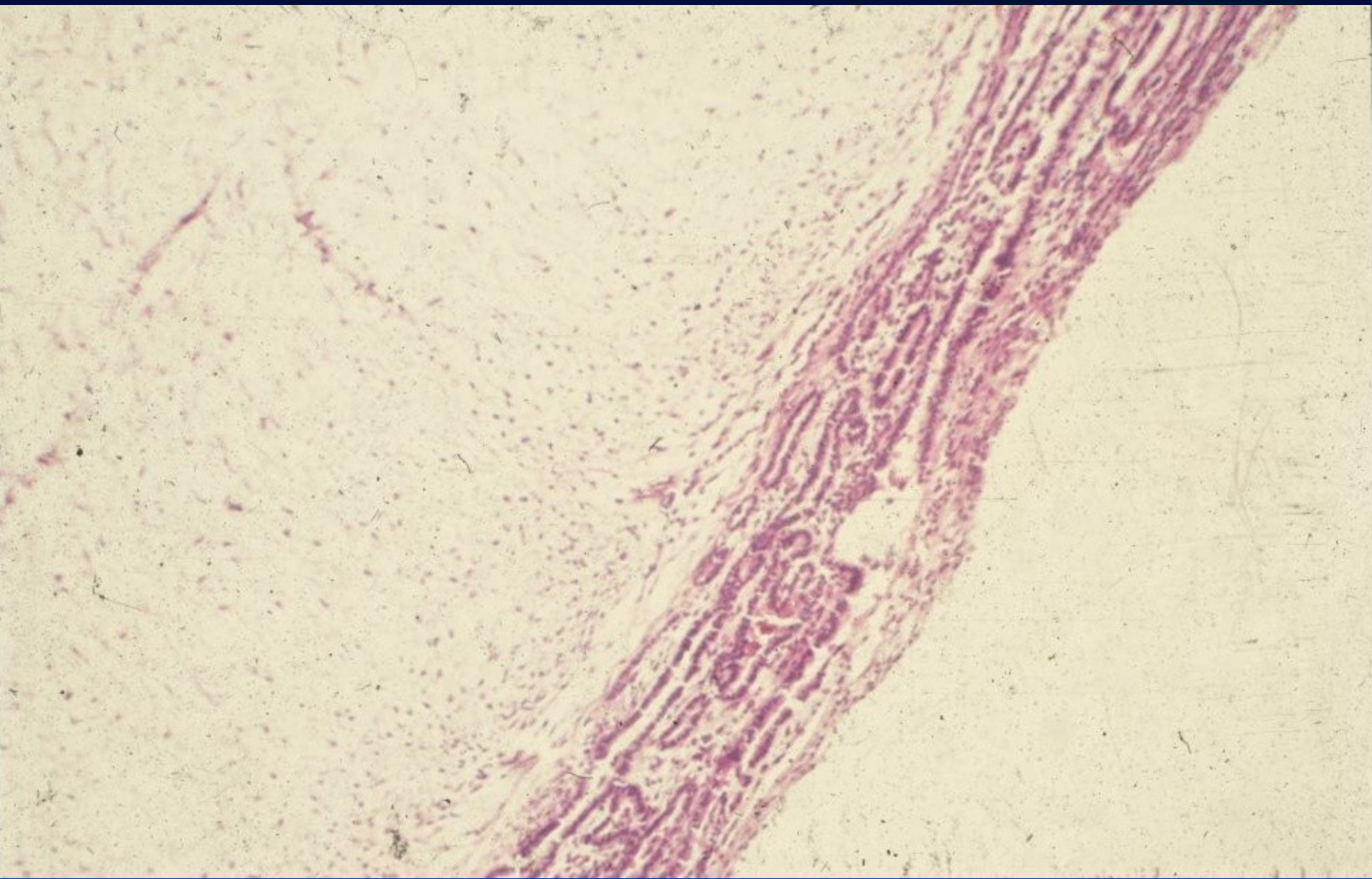


CHONDROHAMARTOM PLIC

- pseudonádorová léze HAMARTOM:
tkáně, které se v daném orgánu vyskytují, ale nejsou organizované, jsou afunkční.
- vytváří stín na RTG (df. dg. maligní nádor)
- tvořený chrupavkou, tukem, vazivem, hladkou svalovinou, respiračním epitelem.
Obvykle převládá chrupavka.







HEMANGIOM

benigní nádor z krevních cév, podle kalibru cévních průsvitů a podle architektoniky se rozlišuje velké množství variant.

- KAPILÁRNÍ HEMANGIOM
- KAVERNÓZNÍ HEMANGIOM
- ARTERIOVENÓZNÍ HEMANGIOM

KAPILÁRNÍ HEMANGIOM

- častý v kůži a sliznicích.
- 2 formy lézí:
 - 1) vrožený hamartom, od narození, později regreduje
 - 2) běžný nádor, získaný v průběhu života
- MAKRO: skvrny až výrůstky červené až modré barvy

KAPILÁRNÍ HEMANGIOM

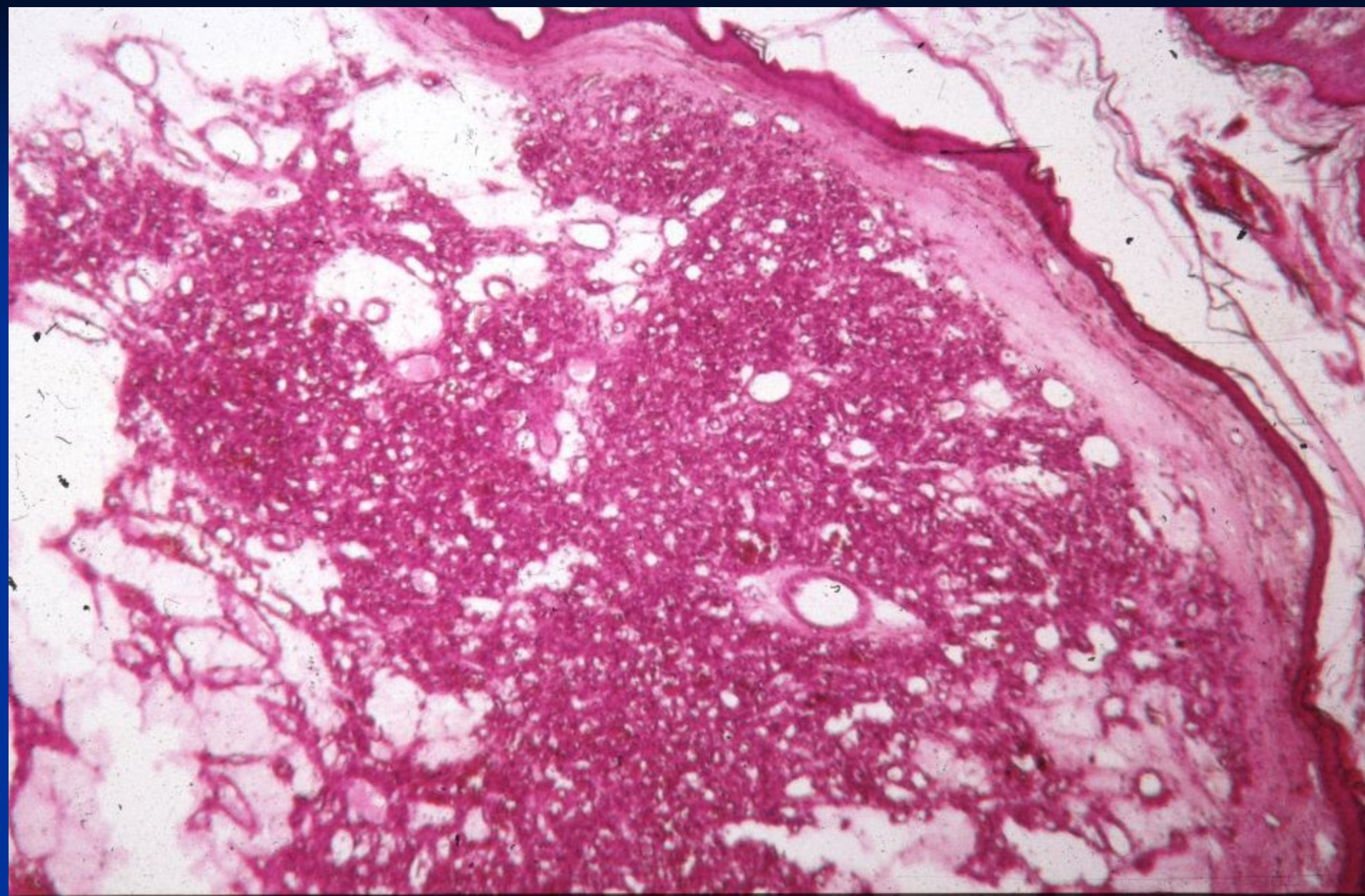
- MIKRO: drobná cévní lumina, nemusí být přítomny erytrocyty (vytlačení při zákroku), některé průsvity utlačené.

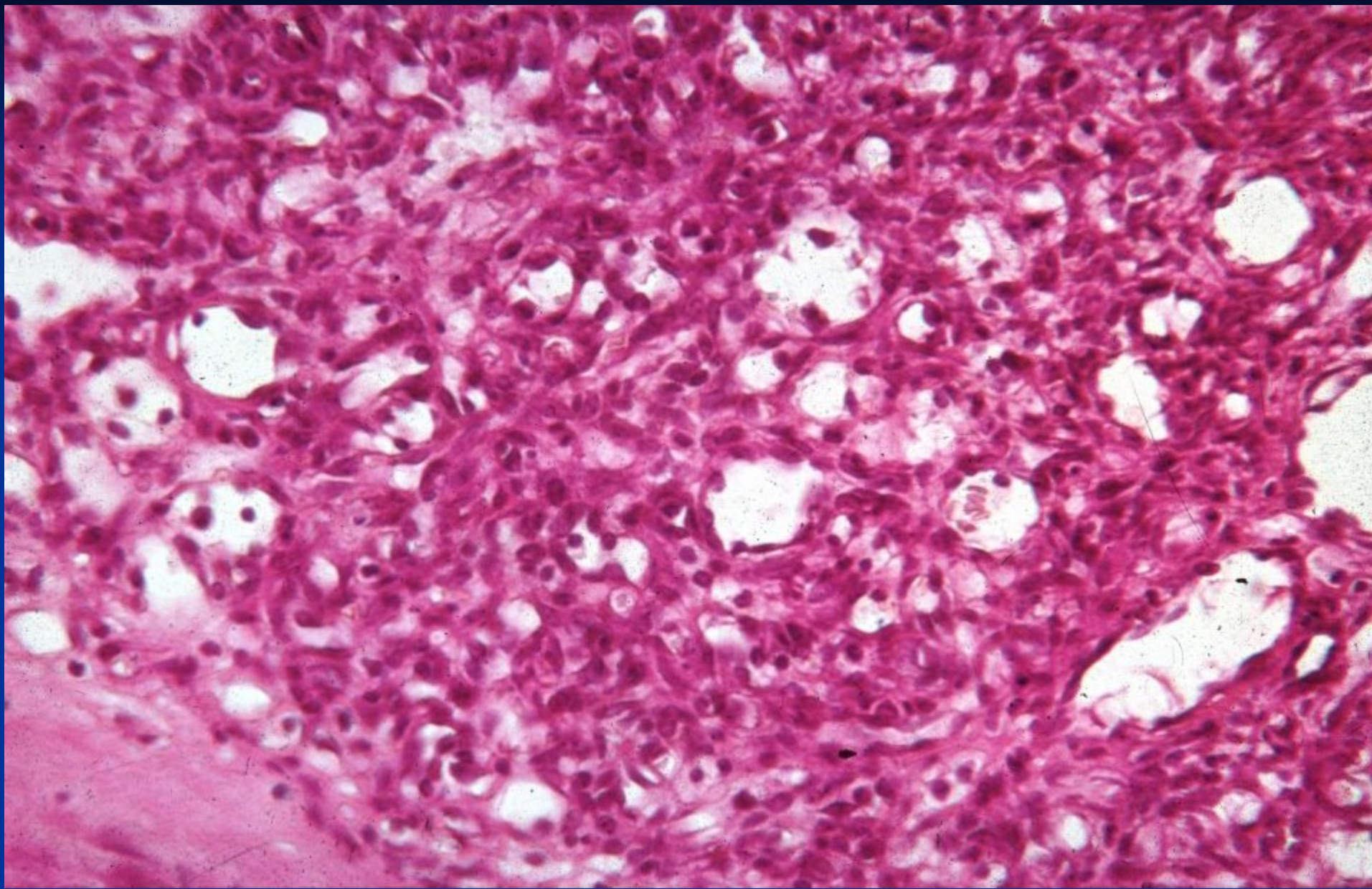
Většinou zásobován 1 arterií » regresivní změny (edém, hemoragie, fibróza, depozita hemosiderinu po krváceních)

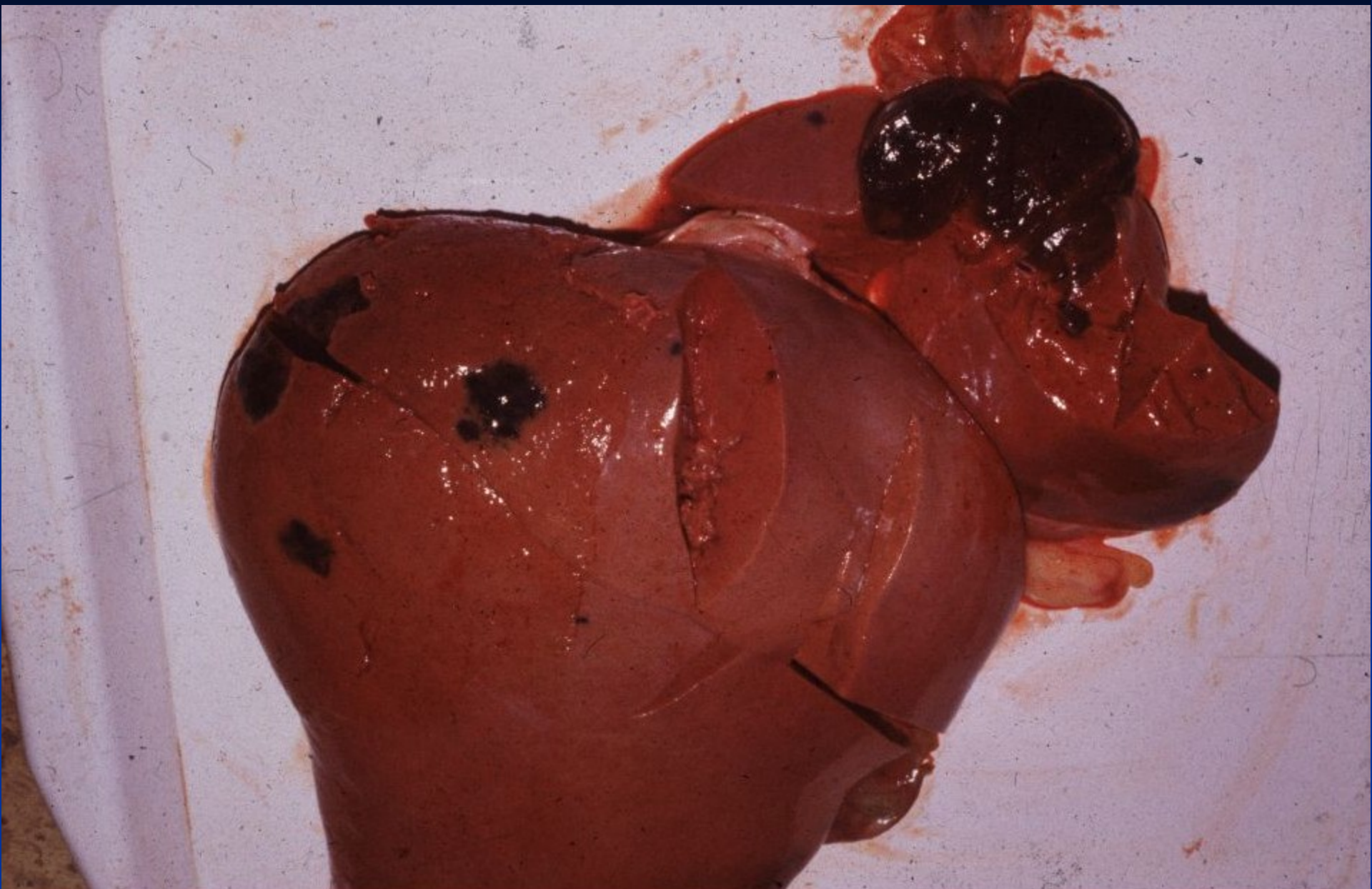
- TH: chirurgická excize (kosmetické)

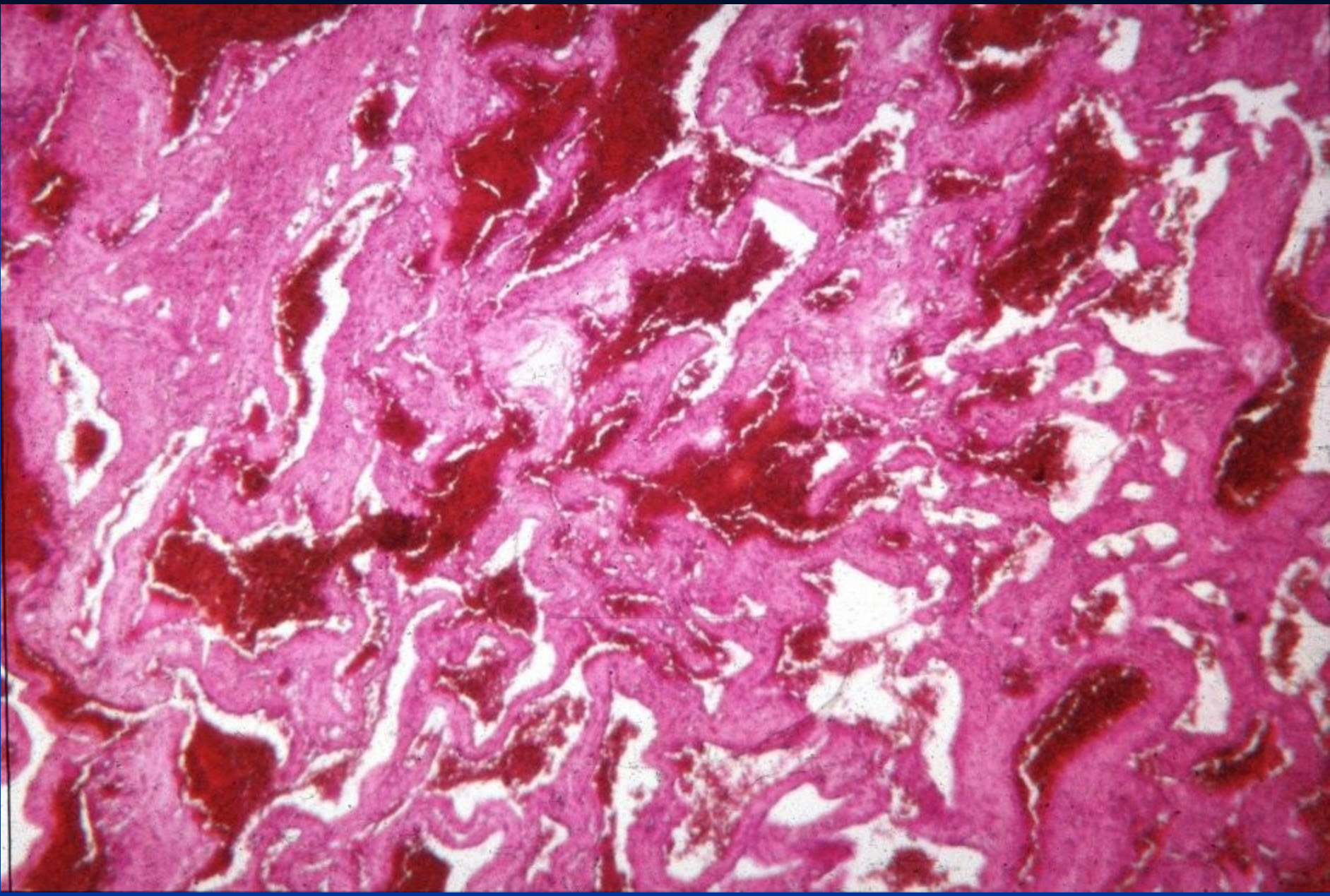
KAVERNÓZNÍ HEMANGIOM

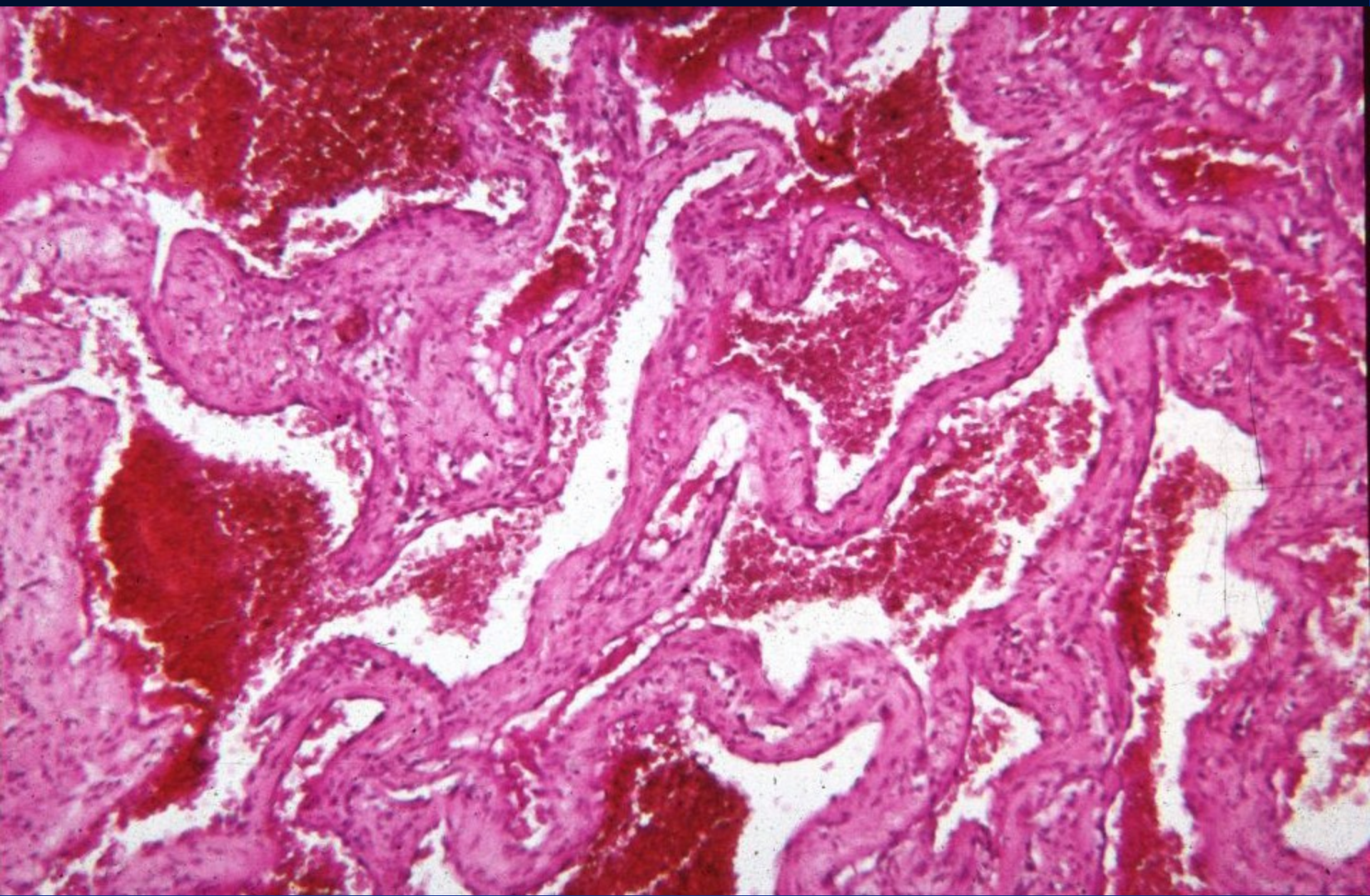
- **MAKRO:** uzel červené až modré barvy. Výskyt v játrech, méně slezina, kůže. Může být velký. Může krvácet do dutiny břišní.
- **MIKRO:** široké prostory oddělené fibrózními septy, obsahují erytrocyty (podobné kavernám topořivých těles).
- **KLINIKA:** dg možná usg, větší se chirurgicky odstraňují









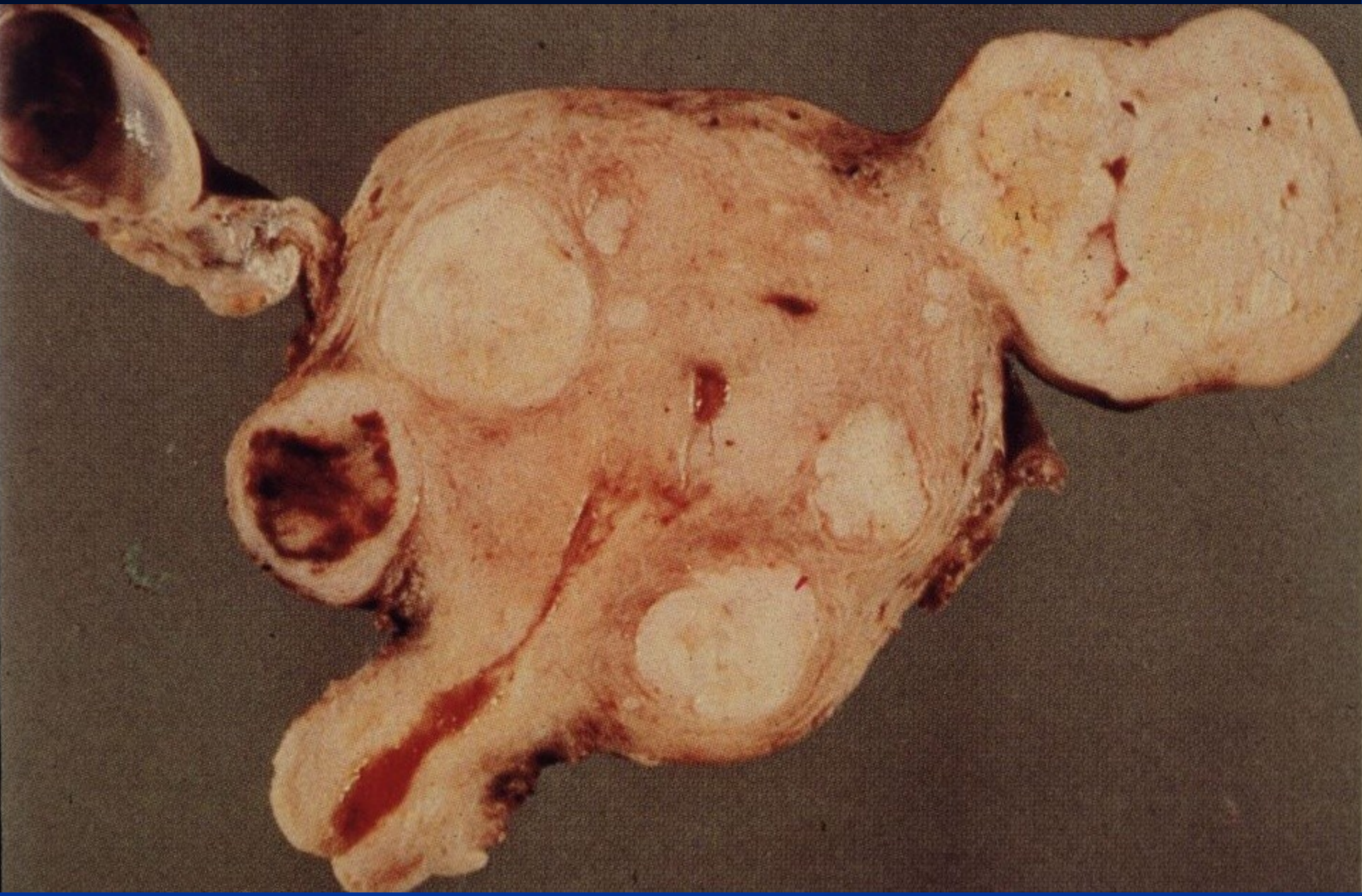

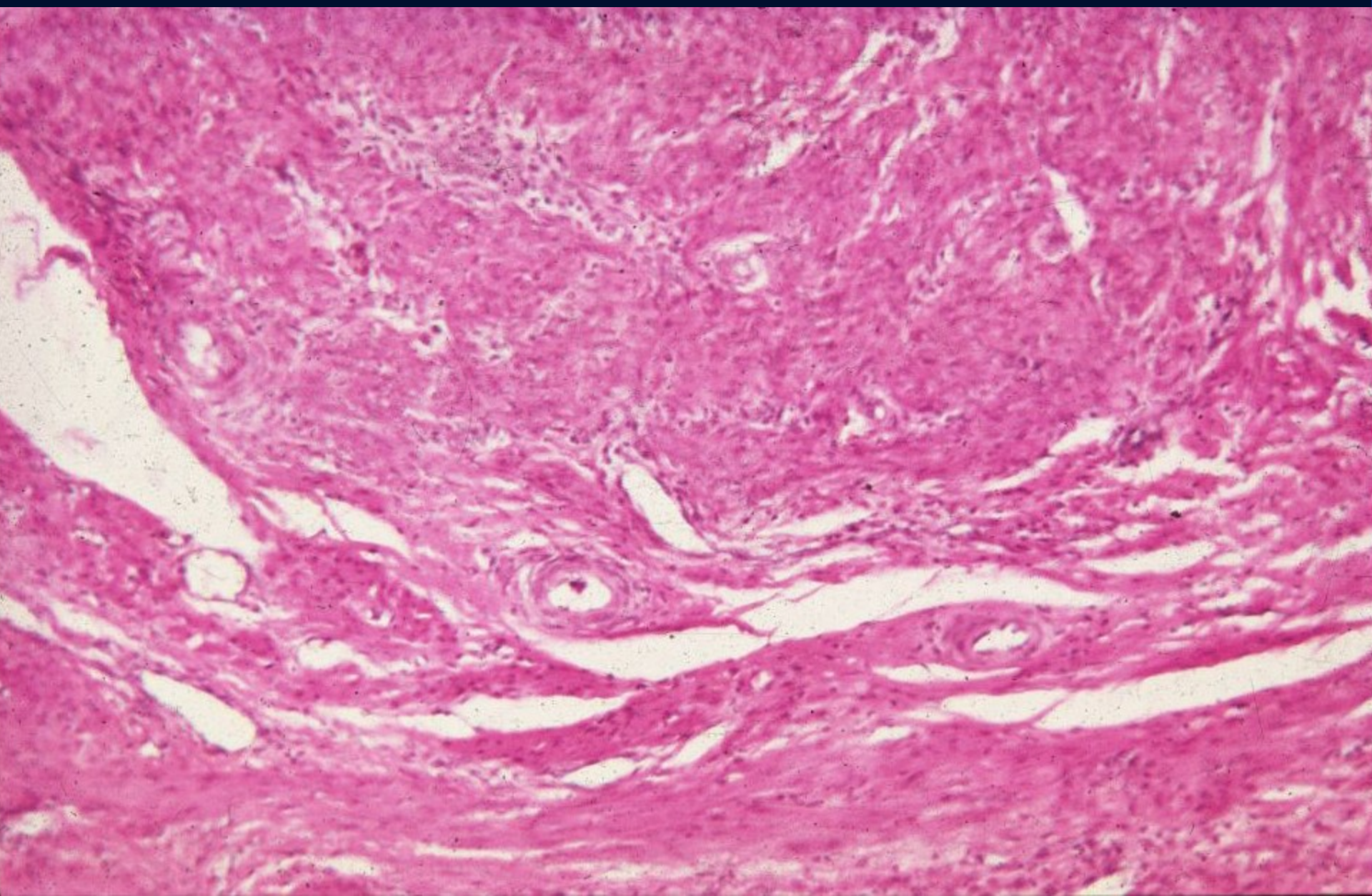
LEIOMYOM

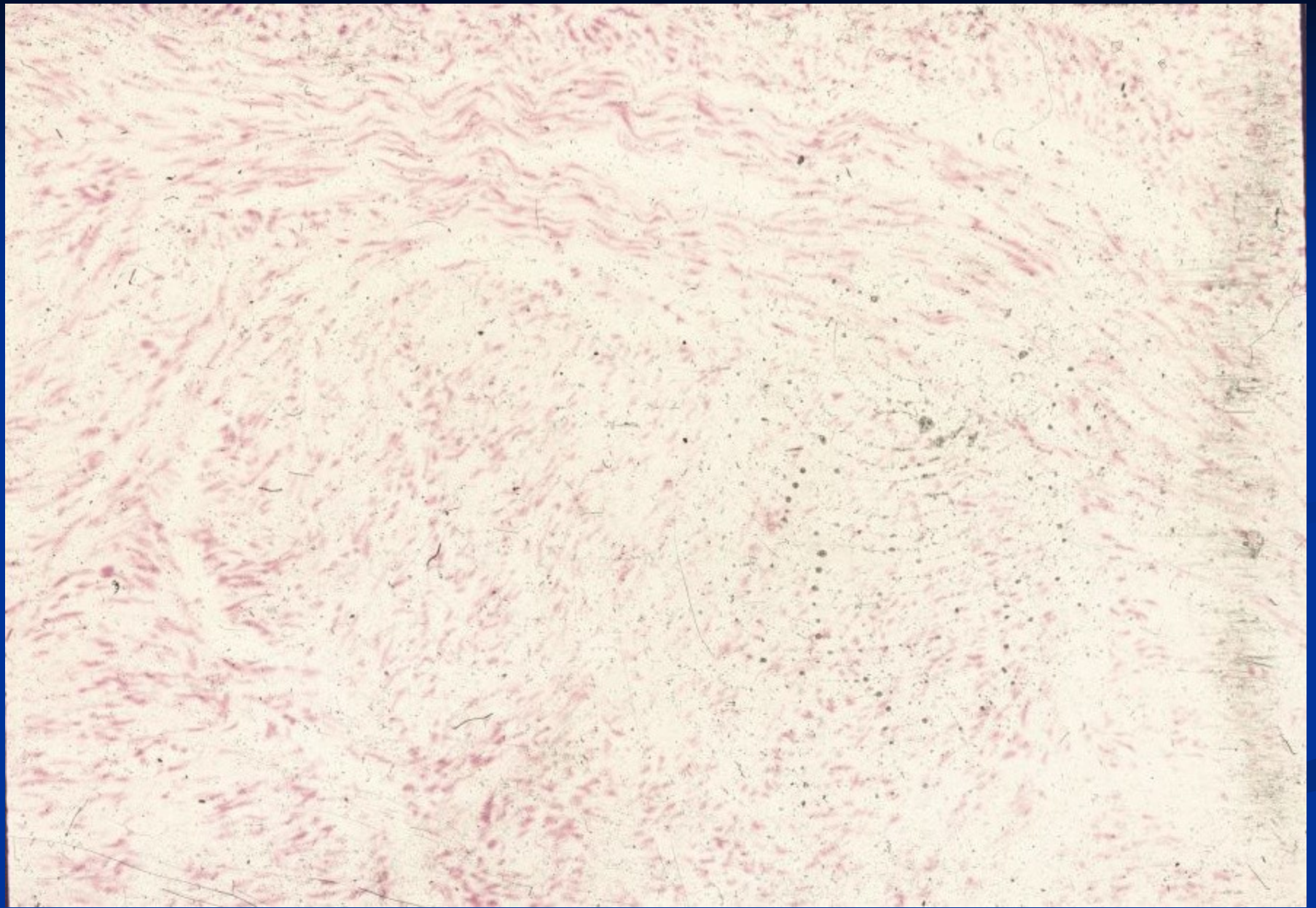
- nádor hladké svaloviny, nejčastější mezenchymový nádor.
- nejčastěji v děloze, zde několik mm až cm, někdy mnohotné (uterus myomatosus)
- MAKRO: ostře ohraničený kulovitý uzel, často s regresivními změnami, fibrózou, kalcifikacemi.

LEIOMYOM

- MIKRO: svazky vřetenitých buněk s nezřetelnou eozinofilní cytoplazmou ve fascikulárním uspořádání.
Doutníková jádra.
- KLINIKA: může vést k ruptuře dělohy v těhotenství, nebo být překážkou v porodních cestách. Krvácení.
- maligní nádor z hladké svaloviny:
LEIOMYOSARKM





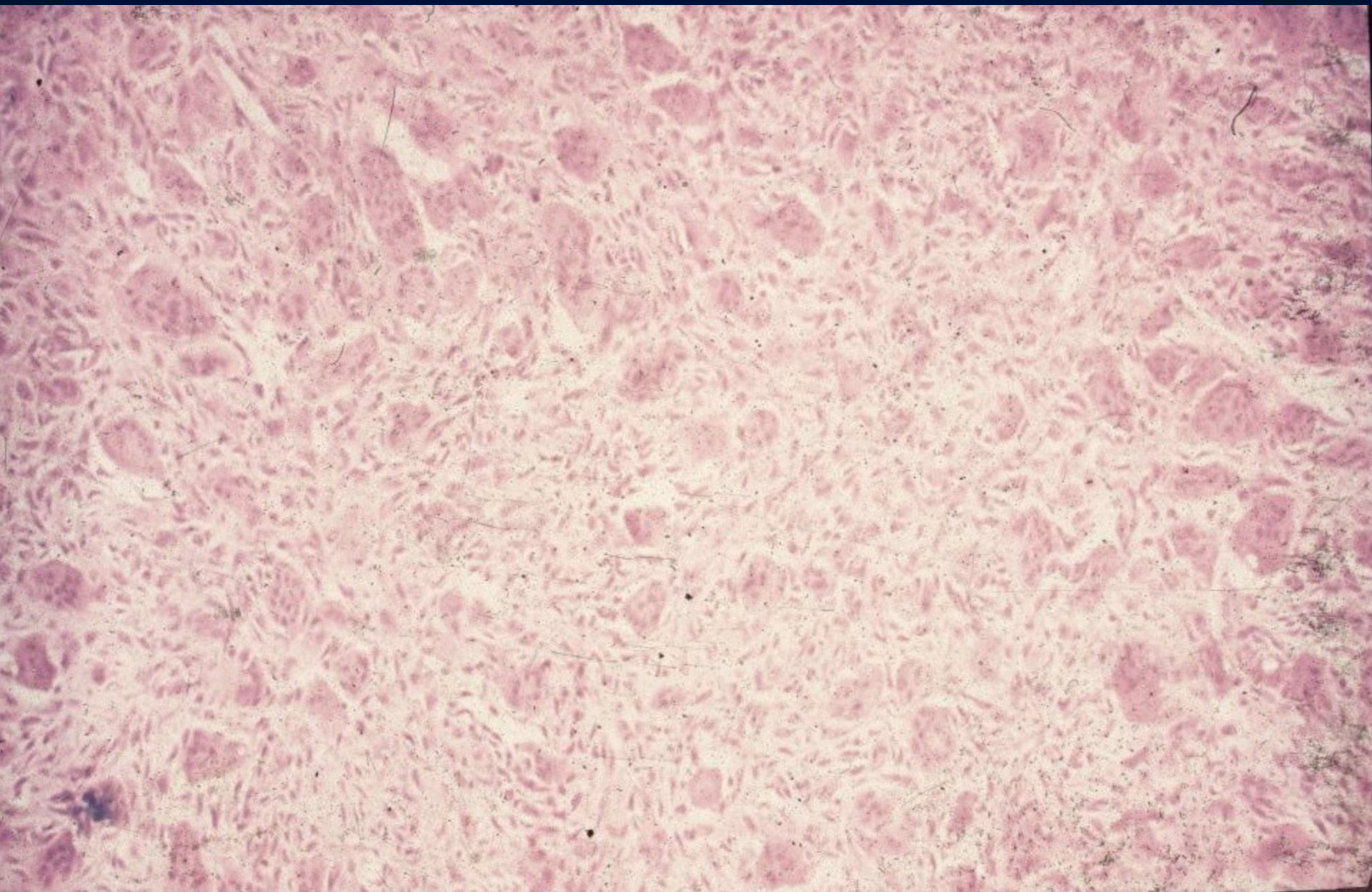


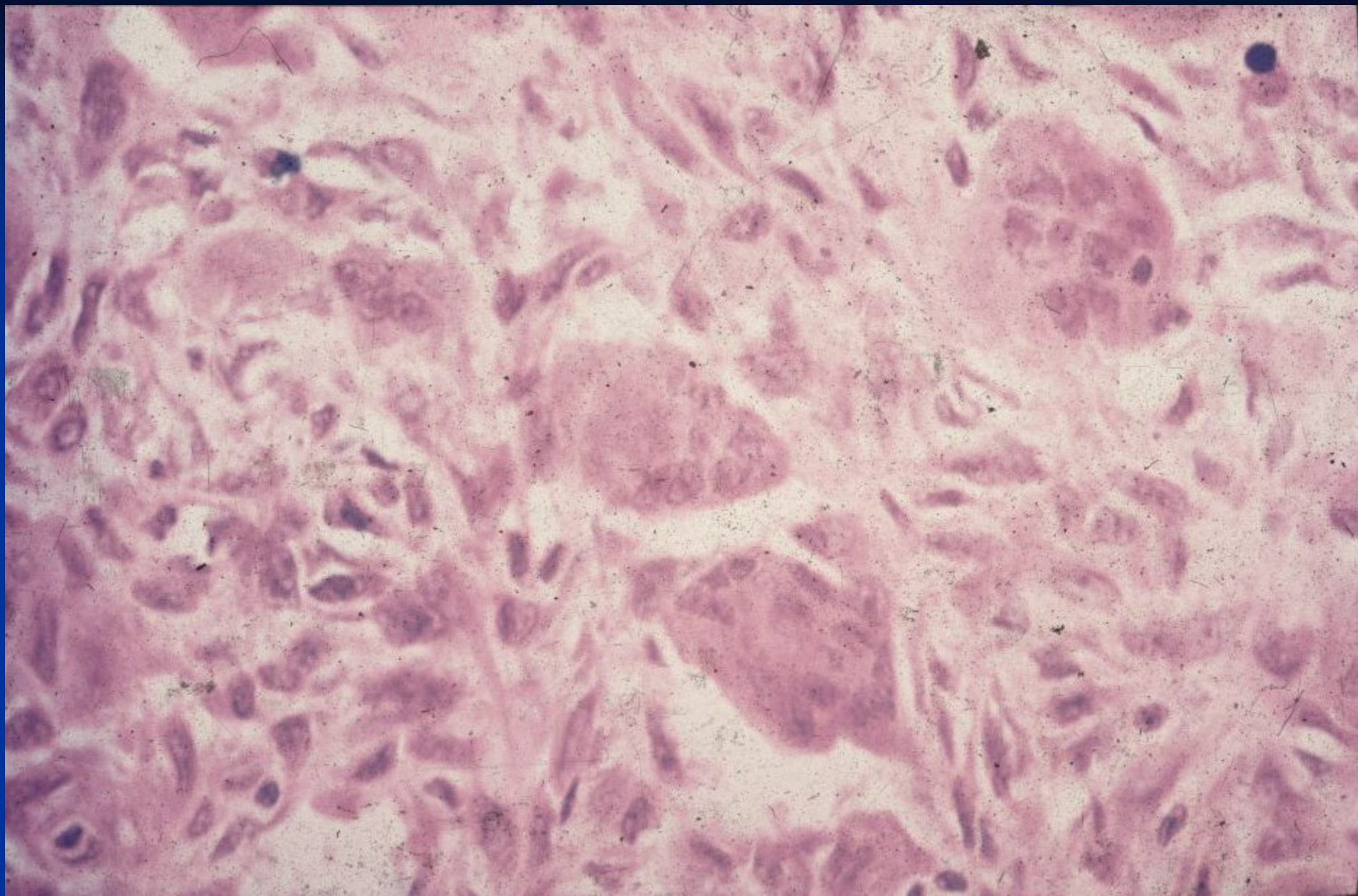
OBROVSKOBUNĚČNÝ KOSTNÍ NÁDOR

- histogeneze není známa (buňka původu?)
- dříve osteoklastom (osteoklastoidní obrovské mnohojaderné elementy)
- MAKRO: hnědavý tumor v epifýze kosti, destruktivní
- MIKRO: 2 buněčné populace: menší oválné buňky a velké obrovské mnohojaderné buňky (až 100 jader).

OBROVSKOBUNĚČNÝ KOSTNÍ NÁDOR

- **KLINIKA:** postihuje častěji ženy, maximum výskytu ve 3. – 5. dekádě života, nejčastěji v oblasti kolene (proximální tibie, distální femur).
- **BIOLOGICKÉ CHOVÁNÍ:**
lokálně agresivní, z histologického obrazu nelze odhadnout chování, 10% metastazuje (plíce).
- **TERAPIE:** chirurgická resekce, potom nerecidivuje.





MELANOCYTÁRNÍ NÉVUS

- MAKRO: ploché nebo vyvýšené morfy různě pigmentované, kongenitální i získané.
- MIKRO: melanocyty mají různou morfologii dle lokalizace.

Na DEJ – okrouhlé, oválné, větší množství cytoplazmy (epiteloidní), níže v dermis podobné lymfocytu, nebo protáhlé jádro bez patrné cytoplazmy. V cytoplazmě pigment.

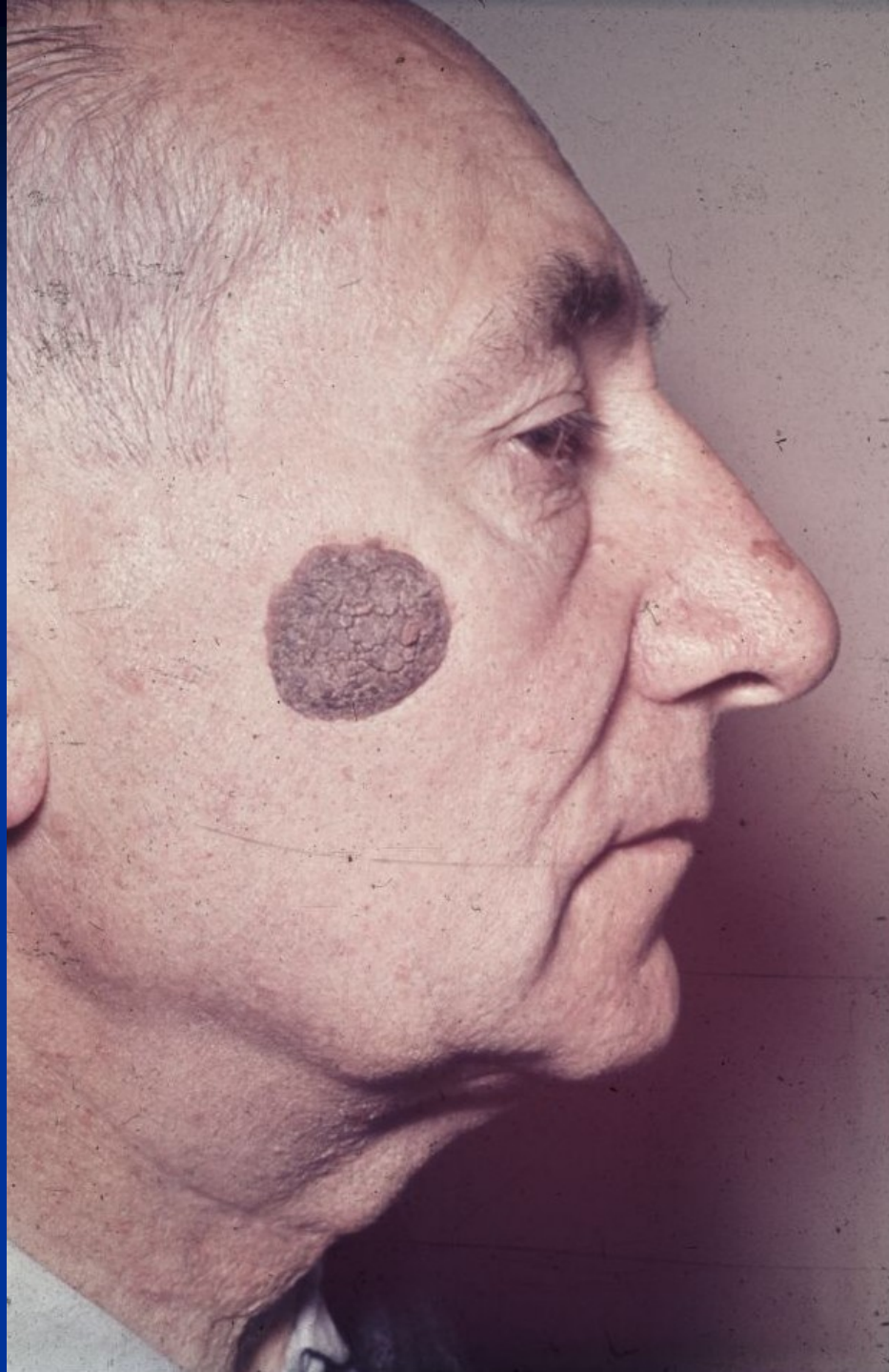MELANOCYTÁRNÍ NÉVUS

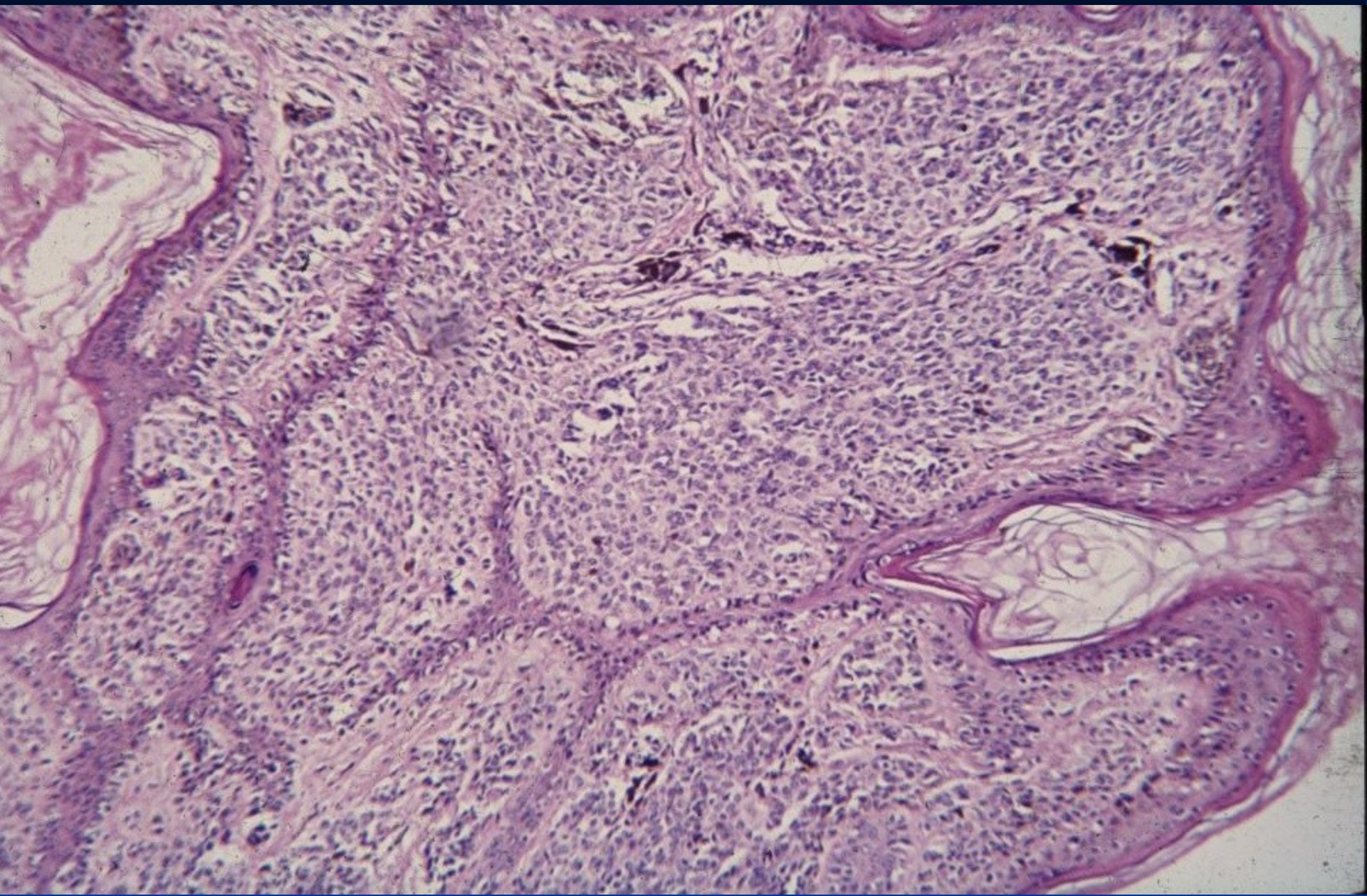
3 FÁZE VÝVOJE:

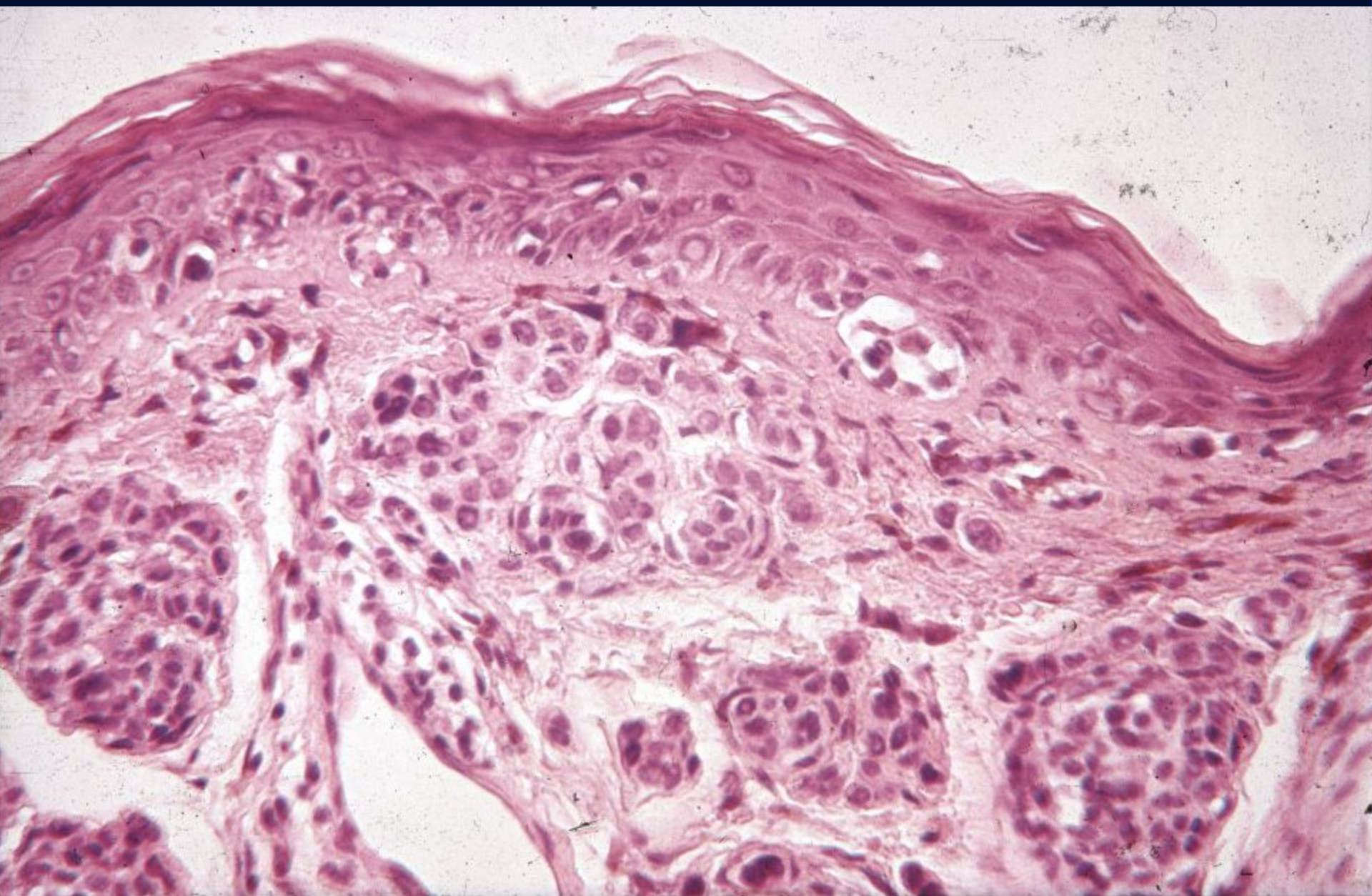
- junkční
- smíšený (dermoepidermální)
- intradermální

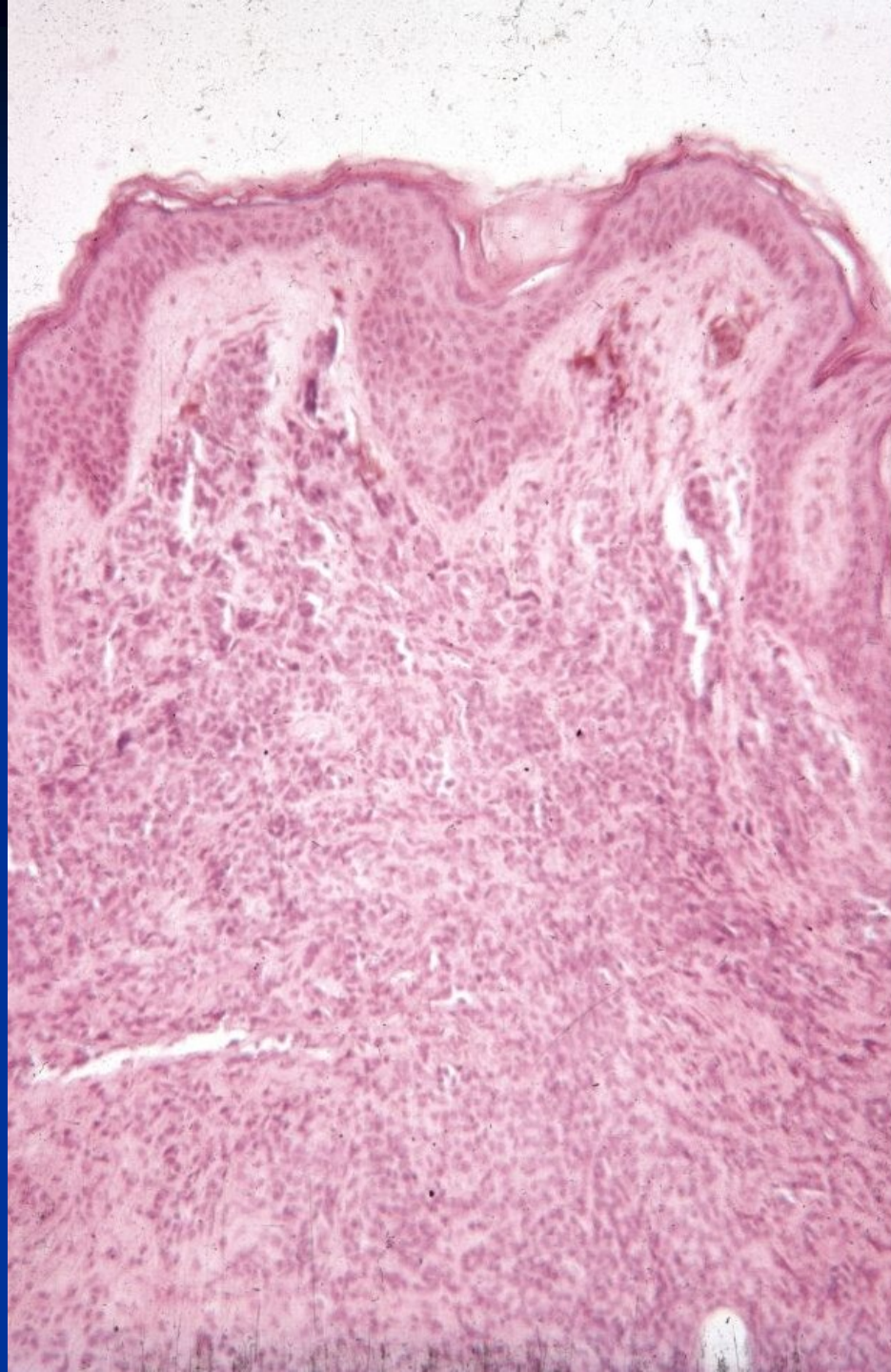
VÝZNAM:

kosmetický, možný prekurzor maligního melanomu (změna barvy).









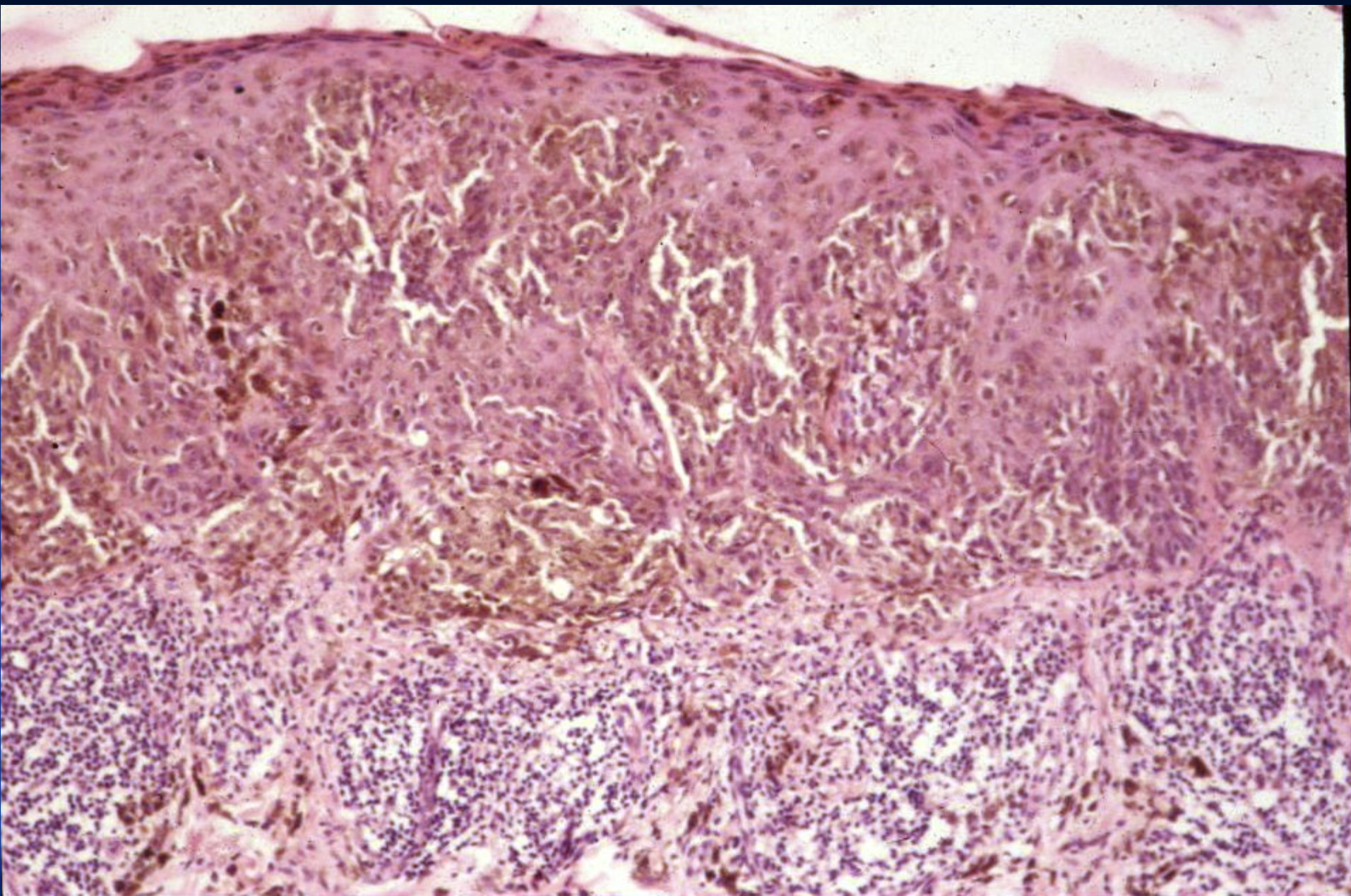
MALIGNÍ MELANOM

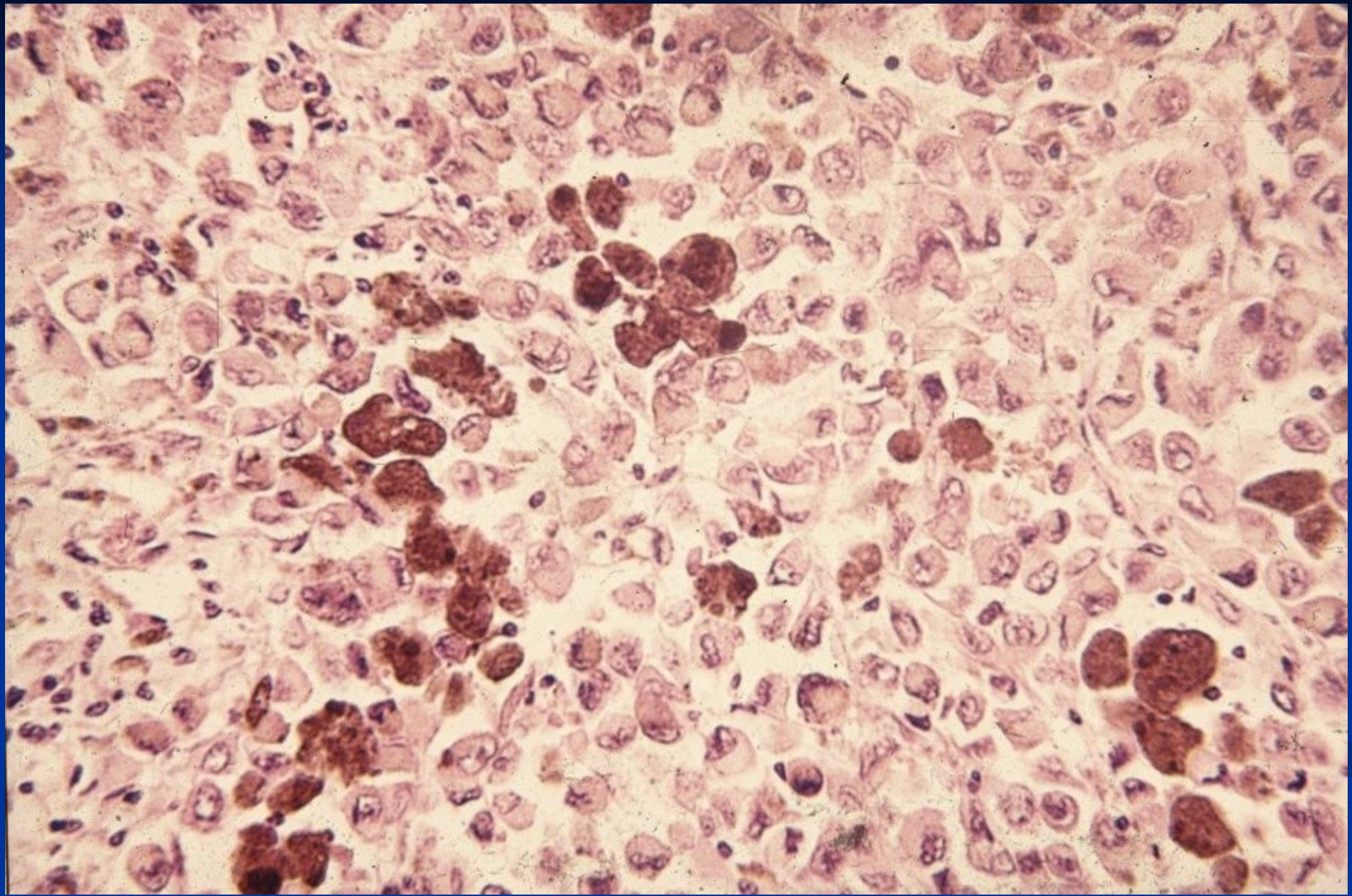
- incidence vzrůstá (expozice slunečnímu záření [UV])
- MAKRO: nepravidelné, makulopapulární léze, nejčastěji na kůži (hlava, muži trup, ženy končetiny); ale i v oku, ve sliznicích (GIT), raritně leptomeningy.

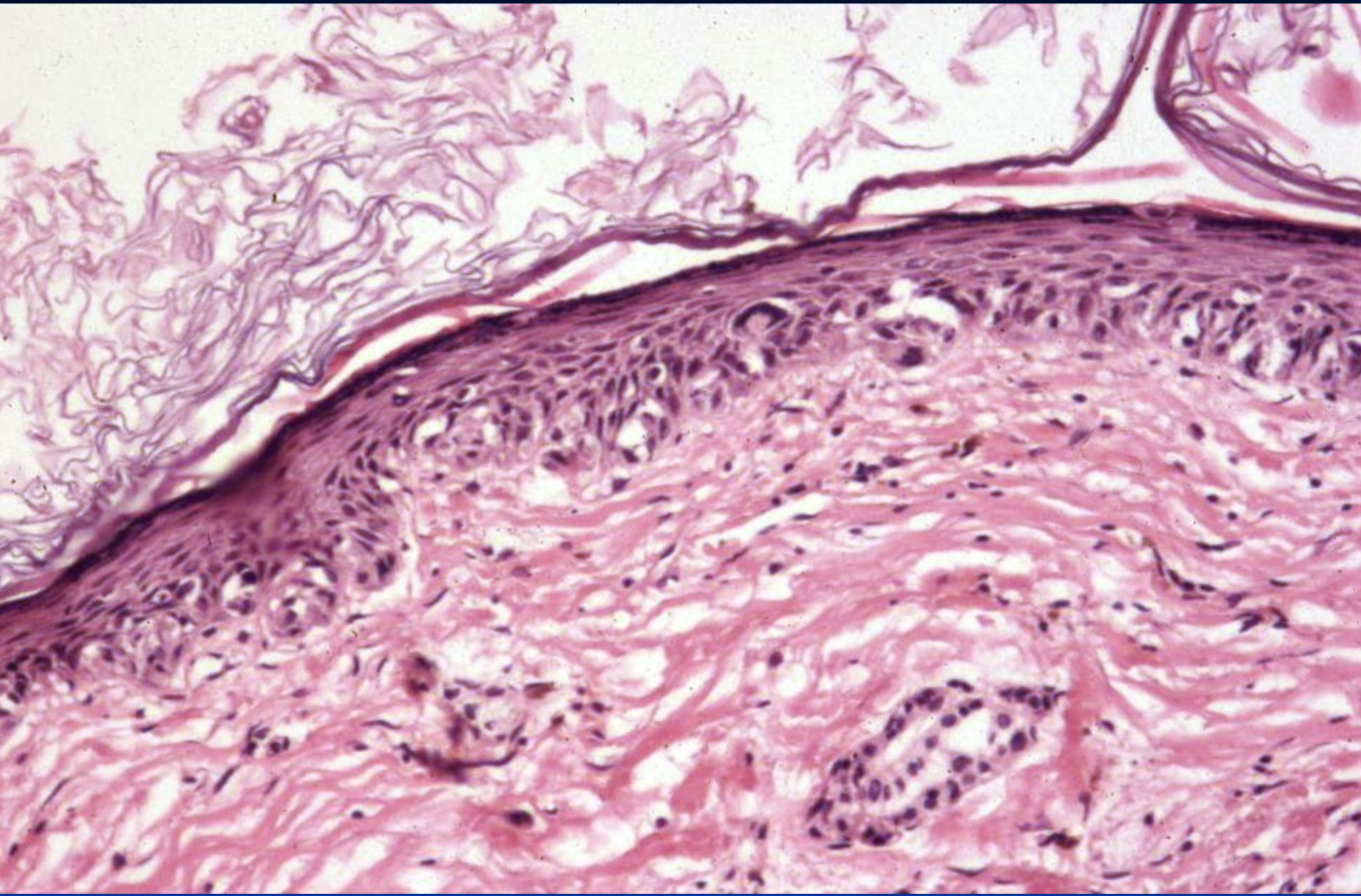
diagnosticky významná je změna barvy

MALIGNÍ MELANOM

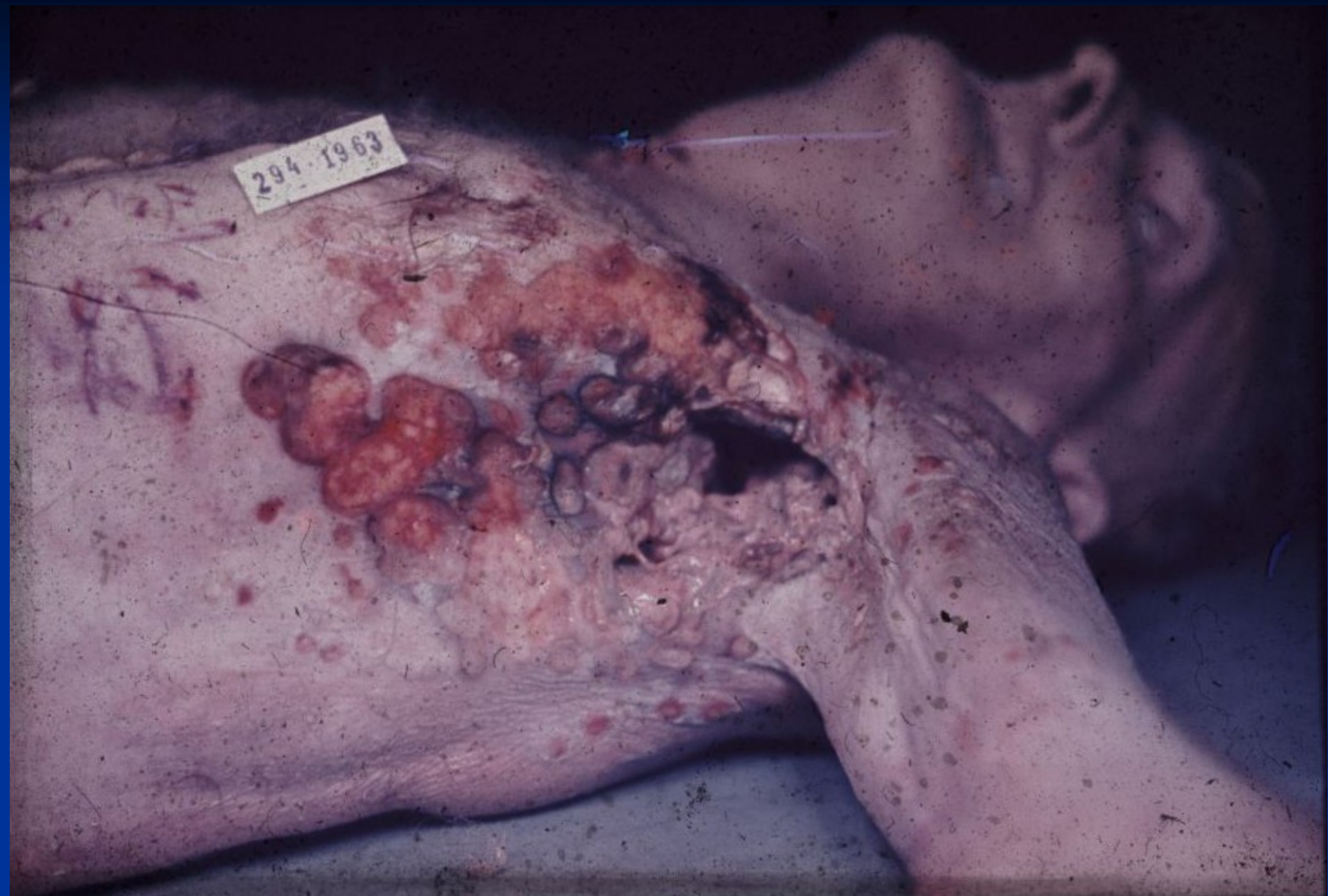
- MIKRO: buňky melanomu jsou větší než névové buňky, nepravidelná jádra s nápadnými jadérky, intranukleární cytoplazmatické inkluze, rostou v hnízdech, tvorba melaninu (hnědočerný pigment).
- VÝVOJ: horizontální růstová fáze (epidermis, horní dermis); vertikální růstová fáze.
Breslow > 0,75 mm » METASTÁZY (LU, kůže, kamkoli).

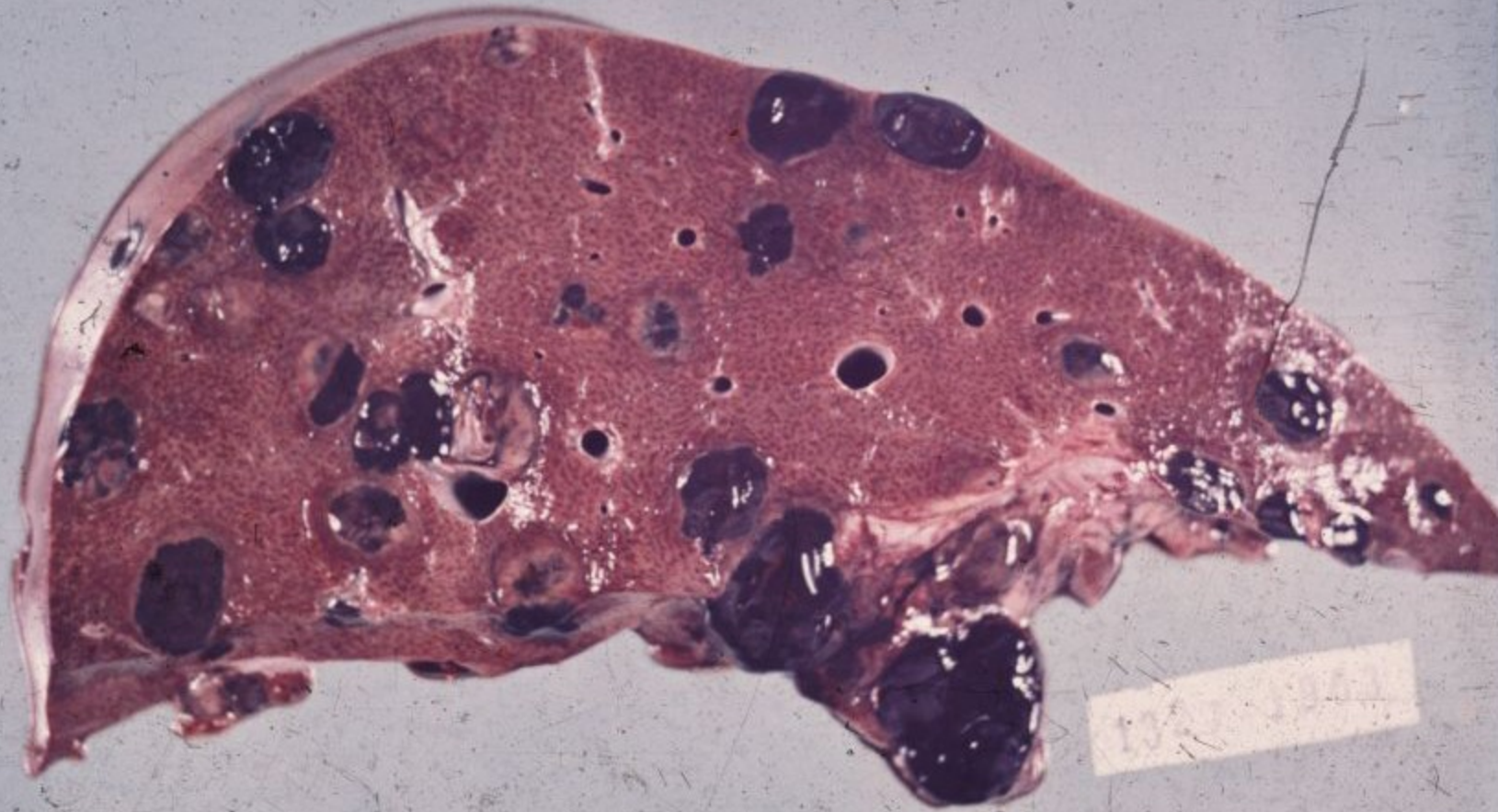






294-1963





10/10/10

