

# Dutina břišní

1. kůže
2. podkoží
3. povrchová fascie břišní
4. vrstva svalová
5. fascia transversalis
5. peritoneum

## 1. Dutina peritoneální (intraperitoneální):

Duplikatury peritonea – závěsy některých orgánů:  
omentum minus et majus, mesenterium, mesoappendix, mesocolon transversum, mesosigmoideum

### I. Supramesokolická část - nad úponem mesocolon transversum

\* játra + žlučník, žaludek, slezina, část slinivky

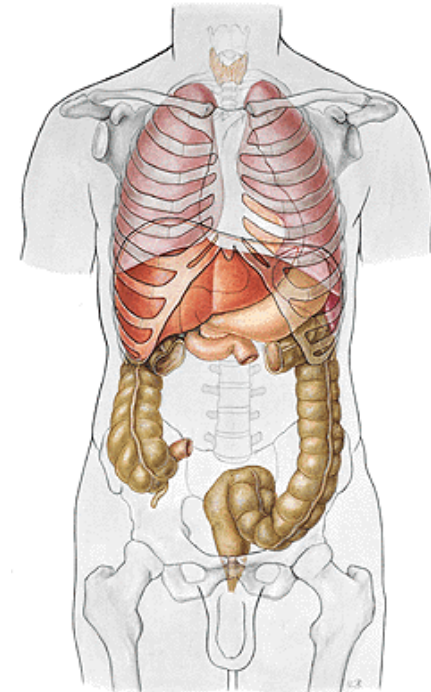
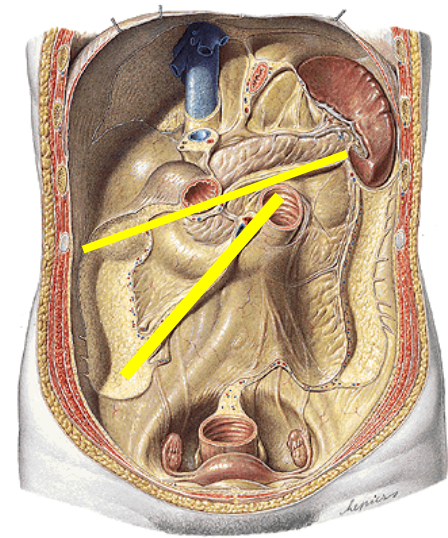
cévní zásobení: truncus coeliacus (břišní aorta)

### II. Inframesokolická část

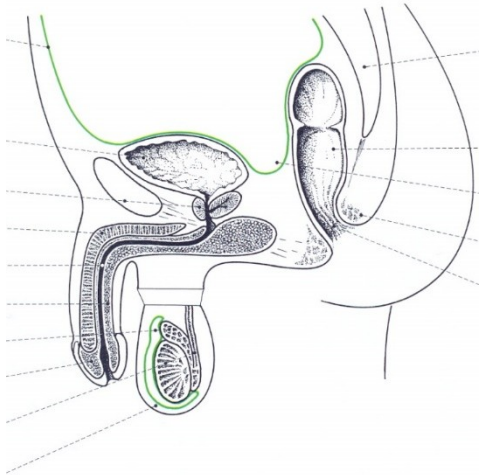
úponem mesenteria se dělí na pravou a levou část

\* část slinivky, tenké a tlusté střevo

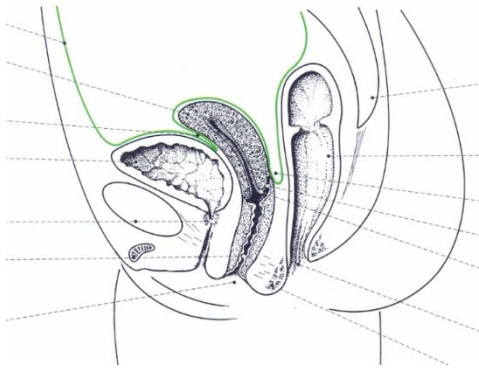
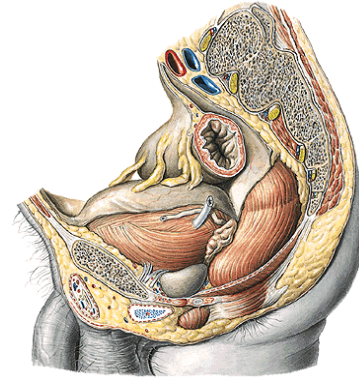
cévní zásobení: a. mesenterica sup. et inf. (břišní aorta)



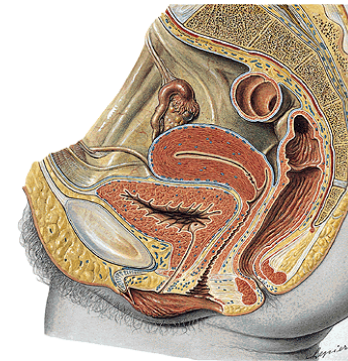
## Nejhlubší místa peritoneální (pobřišnicové dutiny)



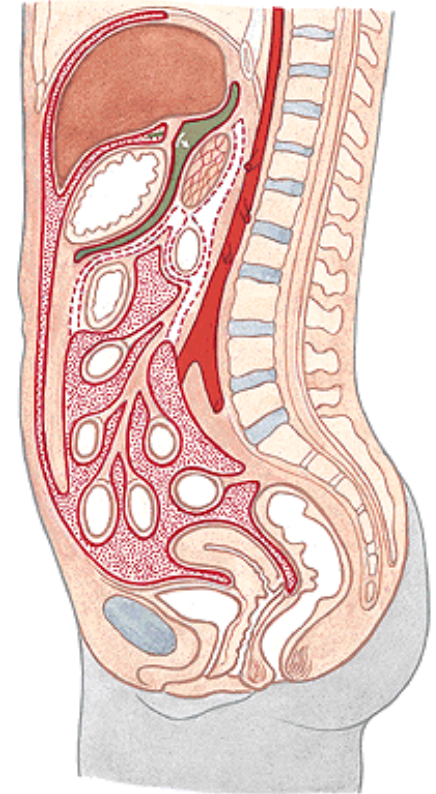
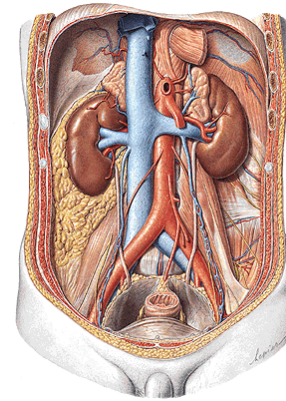
Excavatio rectovesicalis



Excavatio vesicouterina  
Excavatio rectouterina

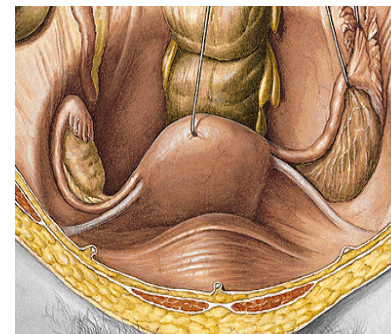


# Dutina břišní



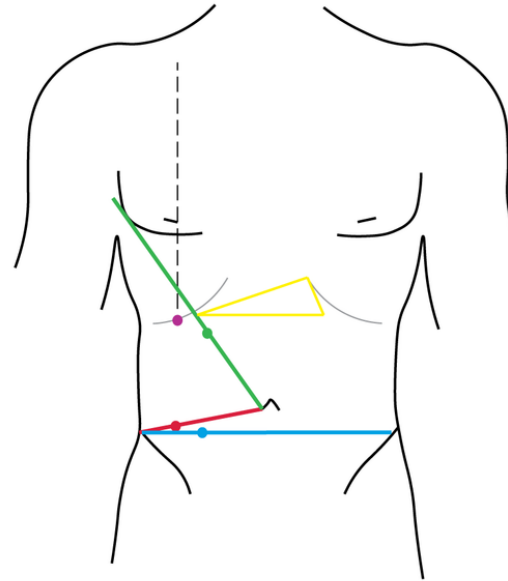
## 2. Prostor extraperitoneální

- \* **Retroperitoneální** - ledviny, nadledviny, pánvičky ledvinné, močovody, cévy + nervy
- \* **Infraperitoneální** - dutina pánevní, pod linea terminalis (močový měchýř, močová trubice, (pochva), část rekta, (prostata, semenné vajíčky), cévy a nervy)
- \* **Preperitoneální** (močový měchýř po náplni)

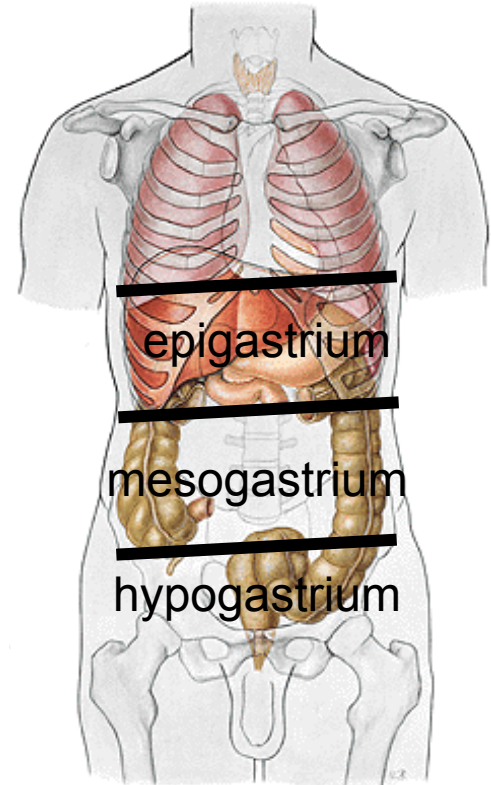


# Projekce orgánů na přední stěnu břišní

- \* žlučník (Murphyho bod)
- \* játra
- \* žaludek (Labbéův trojúhelník)
- \* appendix vermiformis (Mc Burneyův bod, Lanzův bod - i ureterový)
- \* Slezina (kostoartikulární čára sin)
- \* pankreatický bod (Desjardinsův)



- Projekce žaludku (Labbéův trojúhelník)
- Projekce appendixu (McBurneyův bod)
- Projekce appendixu (Lanzův bod)
- Projekce žlučníku (Murphyho bod)
- Projekce hlavy pankreatu a papilla duodeni major (Desjardinsův bod)



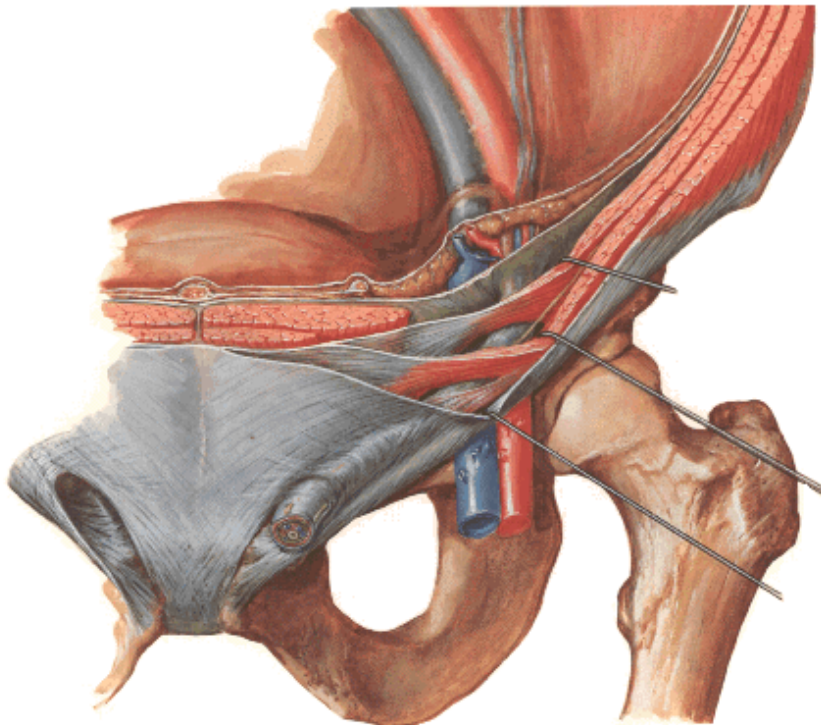


# Canalis inguinalis

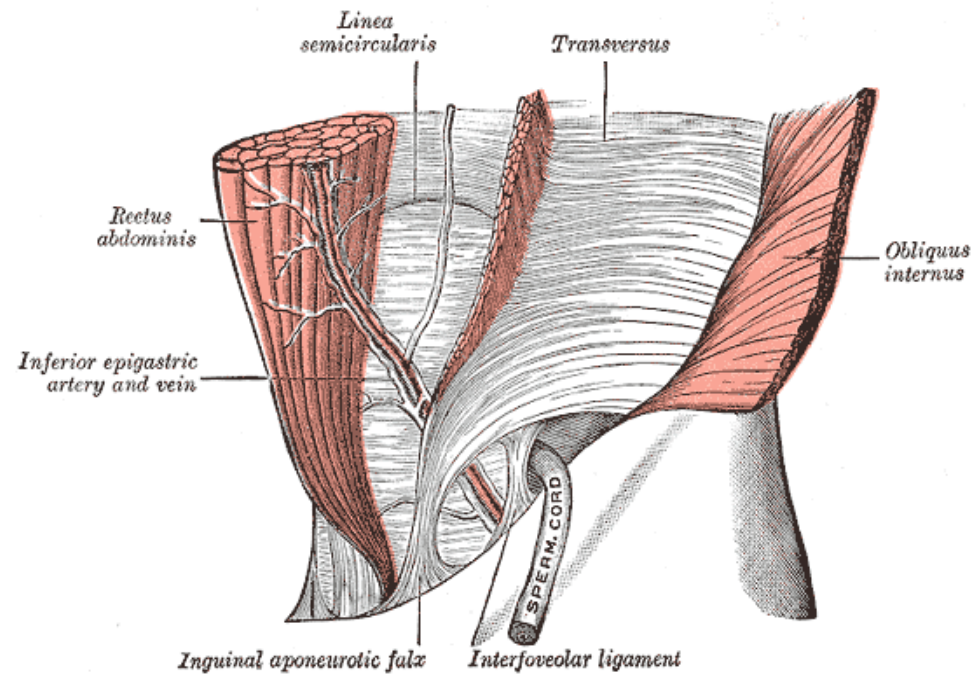
Obsah: u muže: funiculus spermaticus s ductus deferens, a. +v. deferentialis, a. +v. testicularis, žilní plexus pampiniformis, nervové větve, m. cremaster

u ženy: lig. teres uteri

Přední, horní a dolní stěna



Zadní stěna



**Pod lig inguinale:**

**Lacuna musculorum, arcus iliopectineus, lacuna vasorum**

Výstup arterií z aorta ascendens

2. Výstup arterií z arcus aorticus

3. Dělení a. carotis communis

4. Větve a. carotis externa

5. Větve a. subclavia

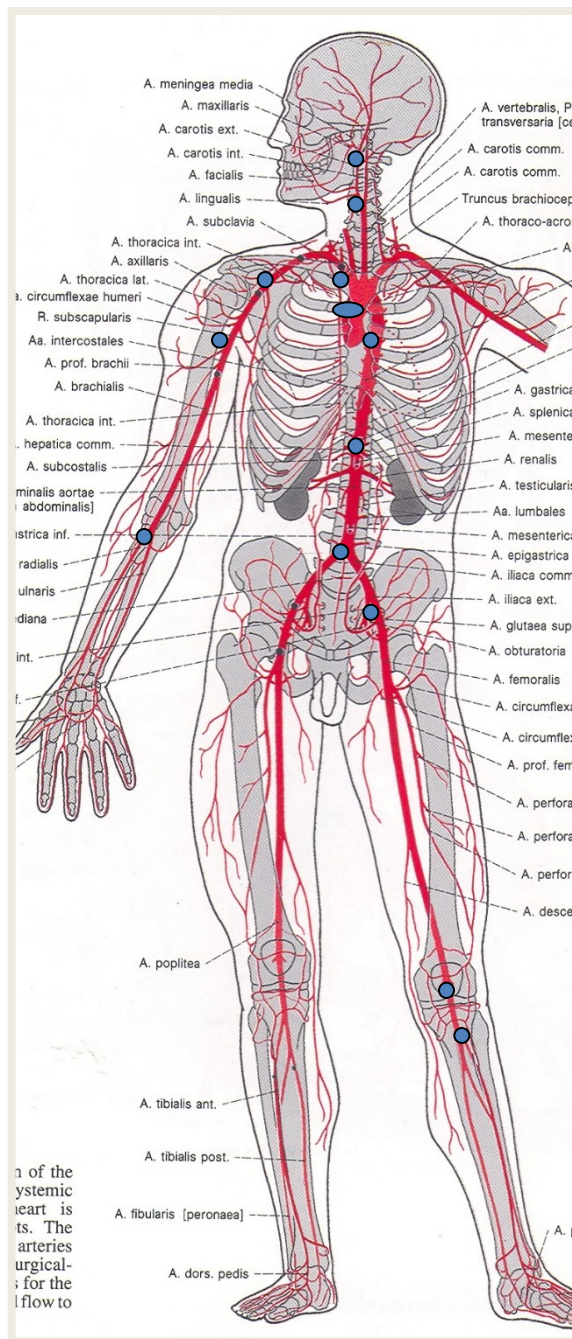
6. Větve a. axillaris

7. Větve a. brachialis

8. Větve a. ulnaris

9. Větve a. radialis

10. arcus palmaris superficialis  
arcus palmaris profundus



11. Větve aorta thoracica  
(parietální a viscerální)

12. Větve aorta abdominalis  
(parietální, viscerální nepárové a párové)

13. Větve a. iliaca communis

14. Větve a. iliaca interna  
(parietální a viscerální)

15. Větve a. iliaca externa

16. Větve a. femoralis

17. Větve a. poplitea

18. Větve a. tibialis anterior

19. Větve a. tibialis posterior

20. arcus plantaris  
a. arcuata

# **Tepny dolní končetiny**

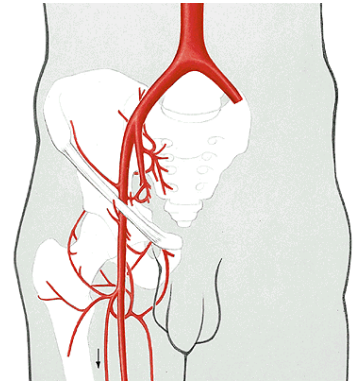


# A. iliaca externa (zevní kyčelní tepna)

Od art. sacroiliaca k lacuna vasorum – pokračuje jako a. femoralis

Větve:

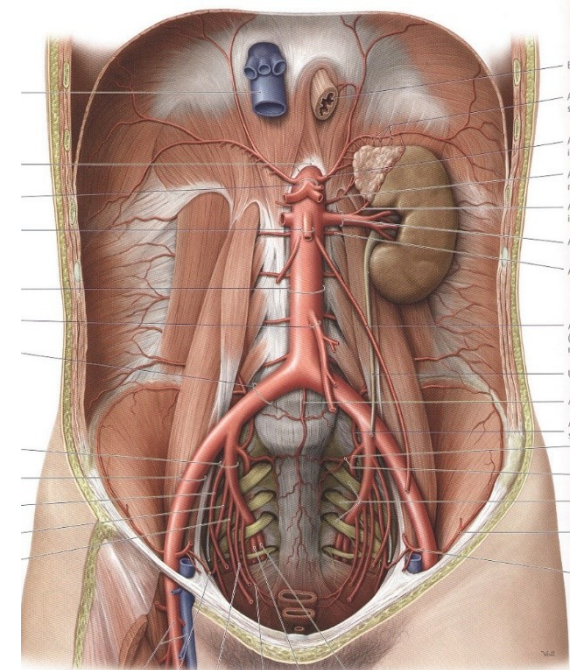
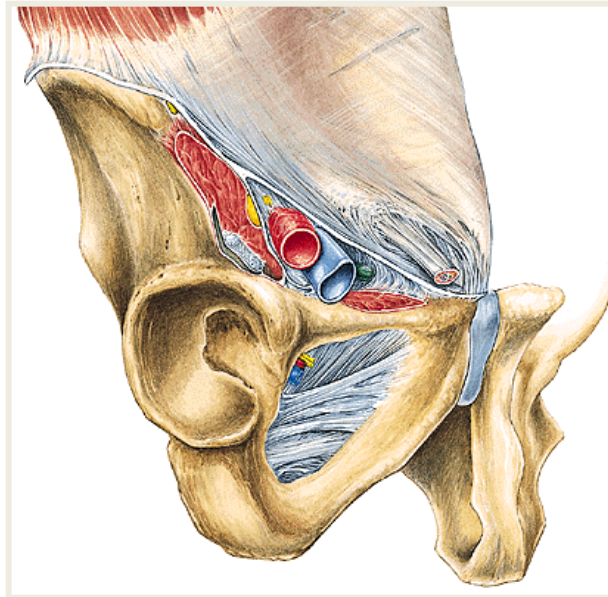
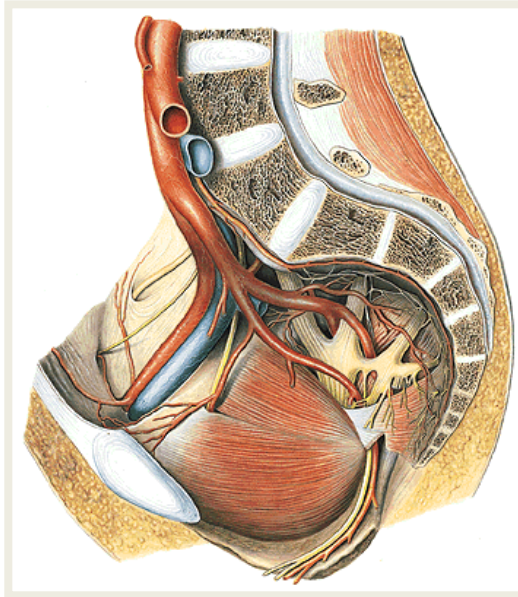
- 1) **A. epigastrica inferior** – pro m. rectus abdominis; r. pubicus, a. cremasterica/a. lig. teretis
- 2) **A. circumflexa ilium profunda**



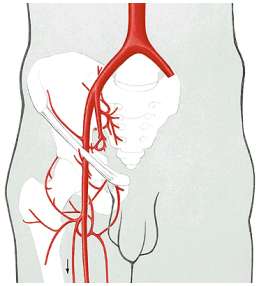
a. iliaca externa pokračuje skrze lacuna vasorum na DK jako



**a. femoralis**







**A. femoralis** — promítá se od středu lig. inguinale k mediálnímu kondylu femuru

**Větve:**

- a. circumflexa ilium superficialis
- a. epigastrica superficialis
- aa. pudendae externae

**a. profunda femoris** (odděluje se ve fossa iliopectinea)

**a. circumflexa femoris medialis**

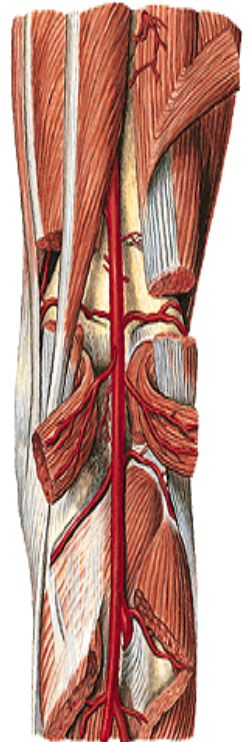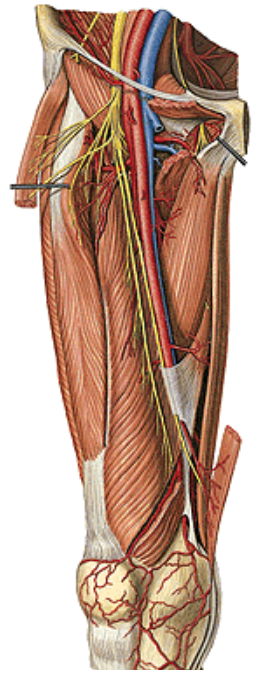
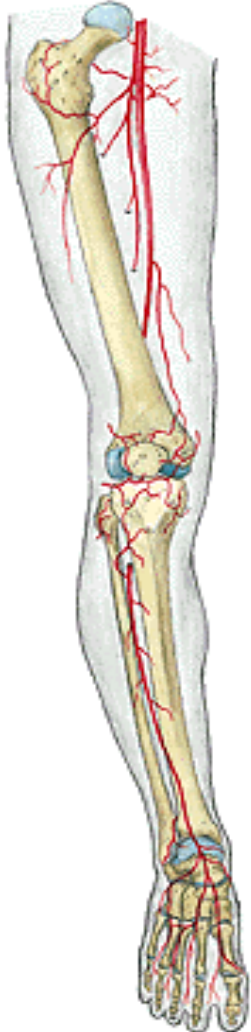**a. circumflexa femoris lateralis**

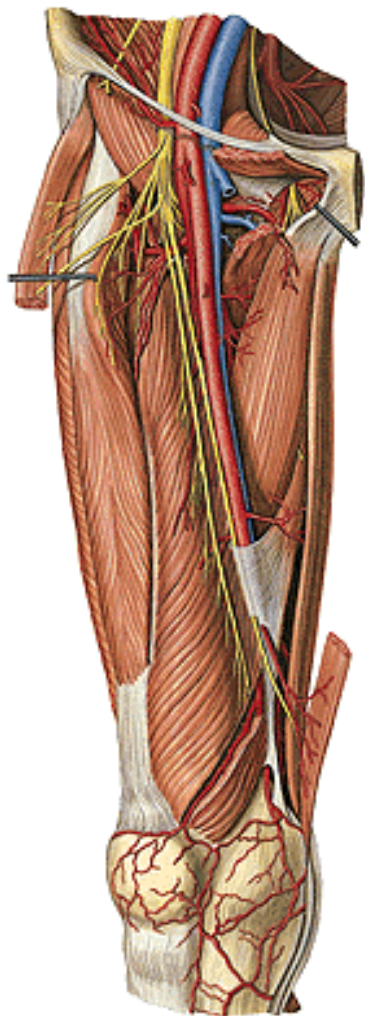
**aa. perforantes** (pro svaly zadní strany stehna!!!!!!)

**a. genus descendens** (z canalis adductorius do rete articulare genus; r. saphenus)



**A. poplitea**





## **A. poplitea**

**Větve:**

**Svalové větve**

**a. genus superior medialis a lateralis**

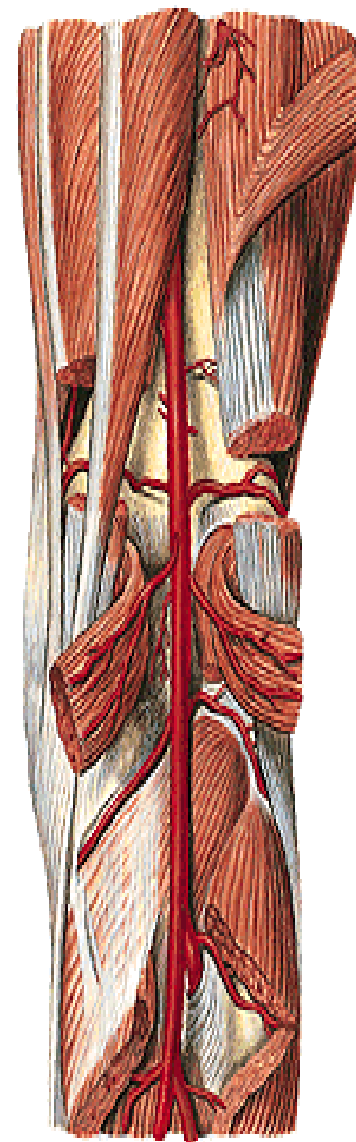
**a. genus media**

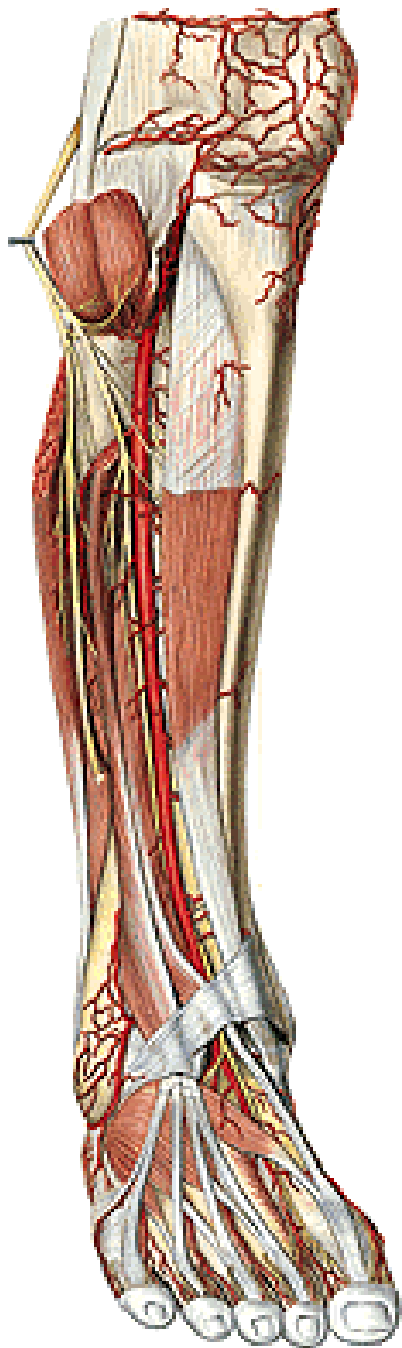
**a. genus inferior medialis a lateralis**

**Konečné větve**

**a. tibialis anterior**

**a. tibialis posterior**





## **A. tibialis anterior** (probíhá spolu s n. fibularis profundus)

**Svalové a kloubní větve**

**rr. malleolares**

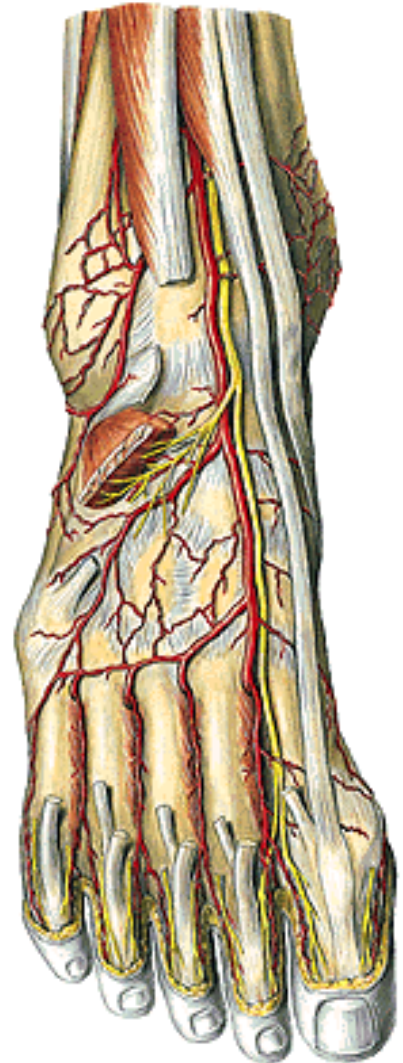
**a. dorsalis pedis**

a. tarsalis lateralis a medialis

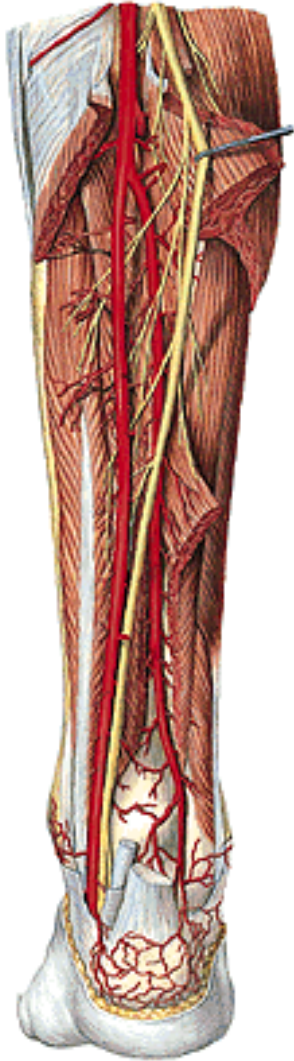**a. arcuata**

aa. metatarsales dorsales

aa. digitales dorsales







## **A. tibialis posterior** (probíhá spolu s n. tibialis)

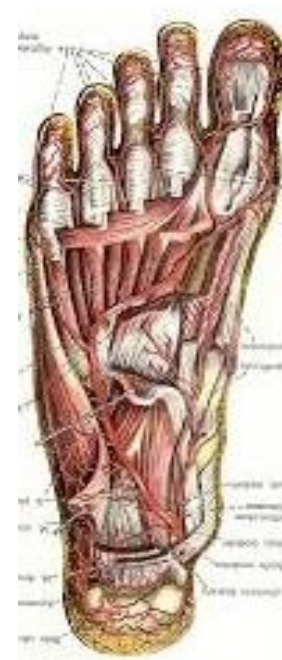
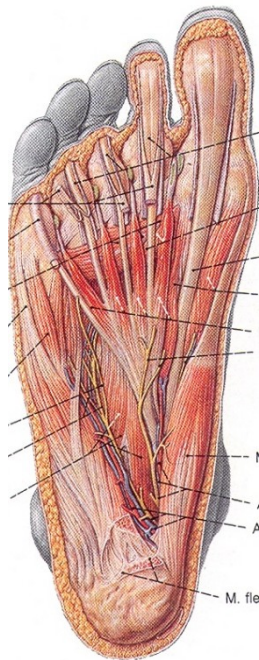
**Svalové a kloubní větve** (ke kolenu a k mediálnímu kotníku)

**a. fibularis** (paralelně s hlavním kmenem, k laterálnímu kotníku a patě)

Konečné větve:

**a. plantaris lateralis** arcus plantaris – aa. metatarsales a digitales plantares

**a. plantaris medialis** svalové – r. superficialis a profundus



# Žíly dolní končetiny

## 1. Hluboké

v. iliaca externa

↑  
v. femoralis

↑  
v. poplitea

v. tibialis anterior  
(přítoky svalové, kloubní,  
z dorsum pedis)

v. tibialis posterior  
(přítoky svalové, kloubní,  
z planta pedis)

## 2. Povrchové (z rete dorsale pedis)

V. saphena magna (povrchová)

z žilních pletení na dorsum pedis,  
Po mediální straně bérce i stehna,  
zanořuje se v hiatus saphenus do v. femoralis

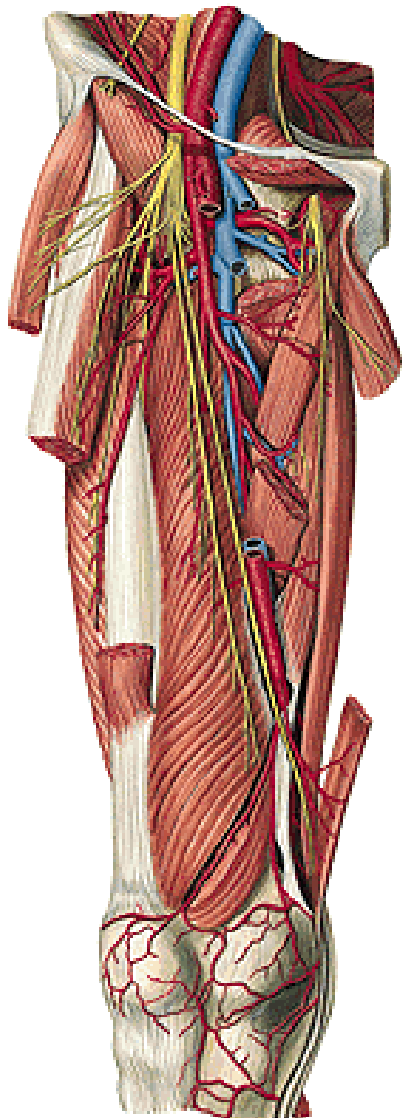
V. saphena parva (povrchová)

z žilní pleteně za laterálním kotníkem,  
po zadní straně lýtka, vlévá se do v. poplitea

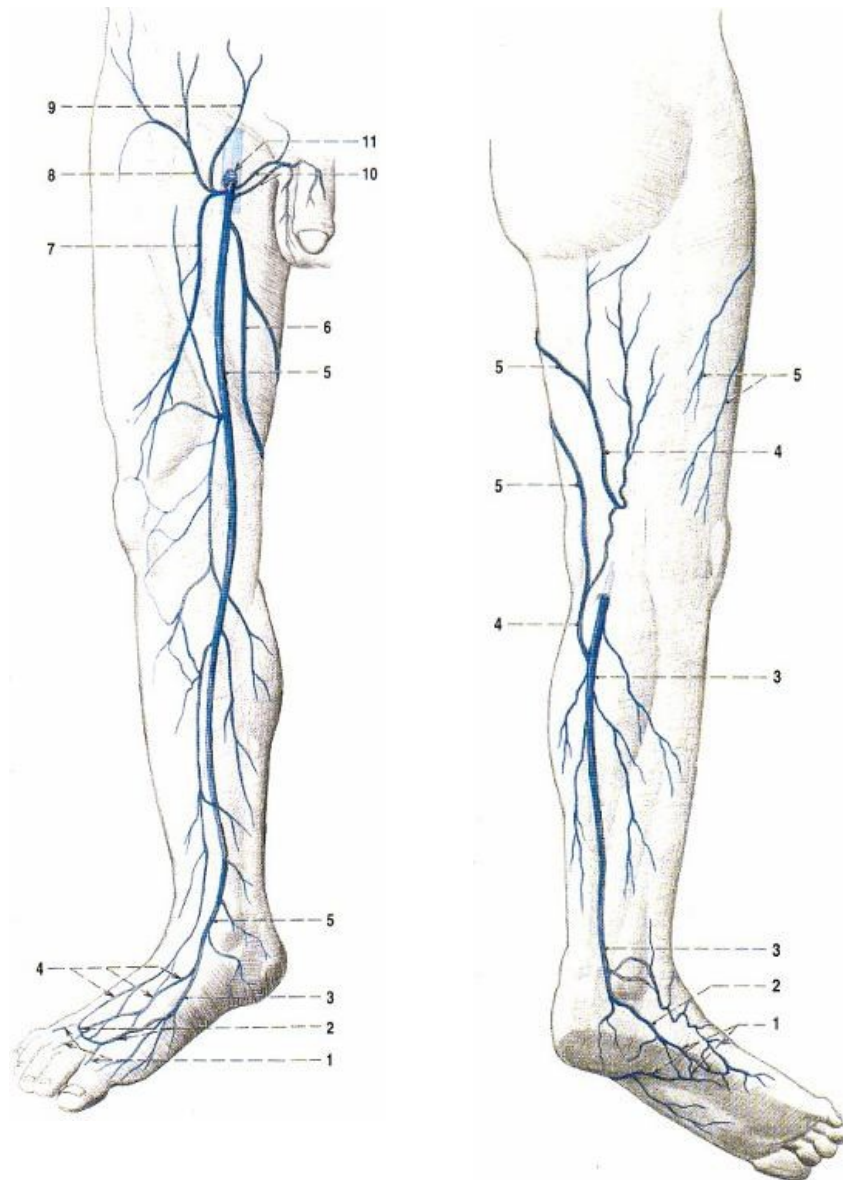
3 perforátory (6, 13, 19 cm od planty) – spojení v. saphena magna s v. tibialis posterior!

# Žíly dolní končetiny

**hluboké**



**povrchové**





# Mízní cévy a mízní uzliny dolní končetiny

## povrchové kolektory

**Mediální** doprovázejí vena saphena magna

**Laterální** se připojují k mediálním

**Dorsální** doprovázejí vena saphena parva

**Superficiální popliteální uzliny** (v zákolenní jámě)

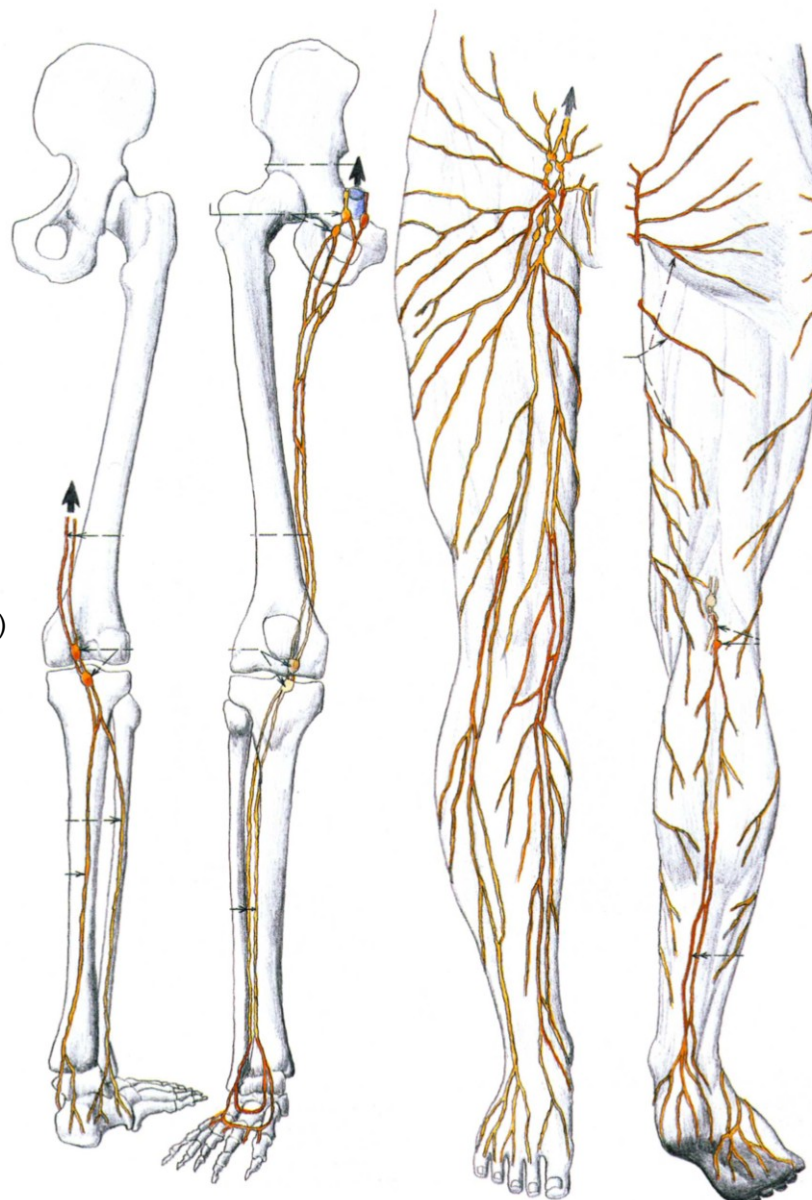
**Superficiální inguinální uzliny** (v okolí hiatus saphenus)

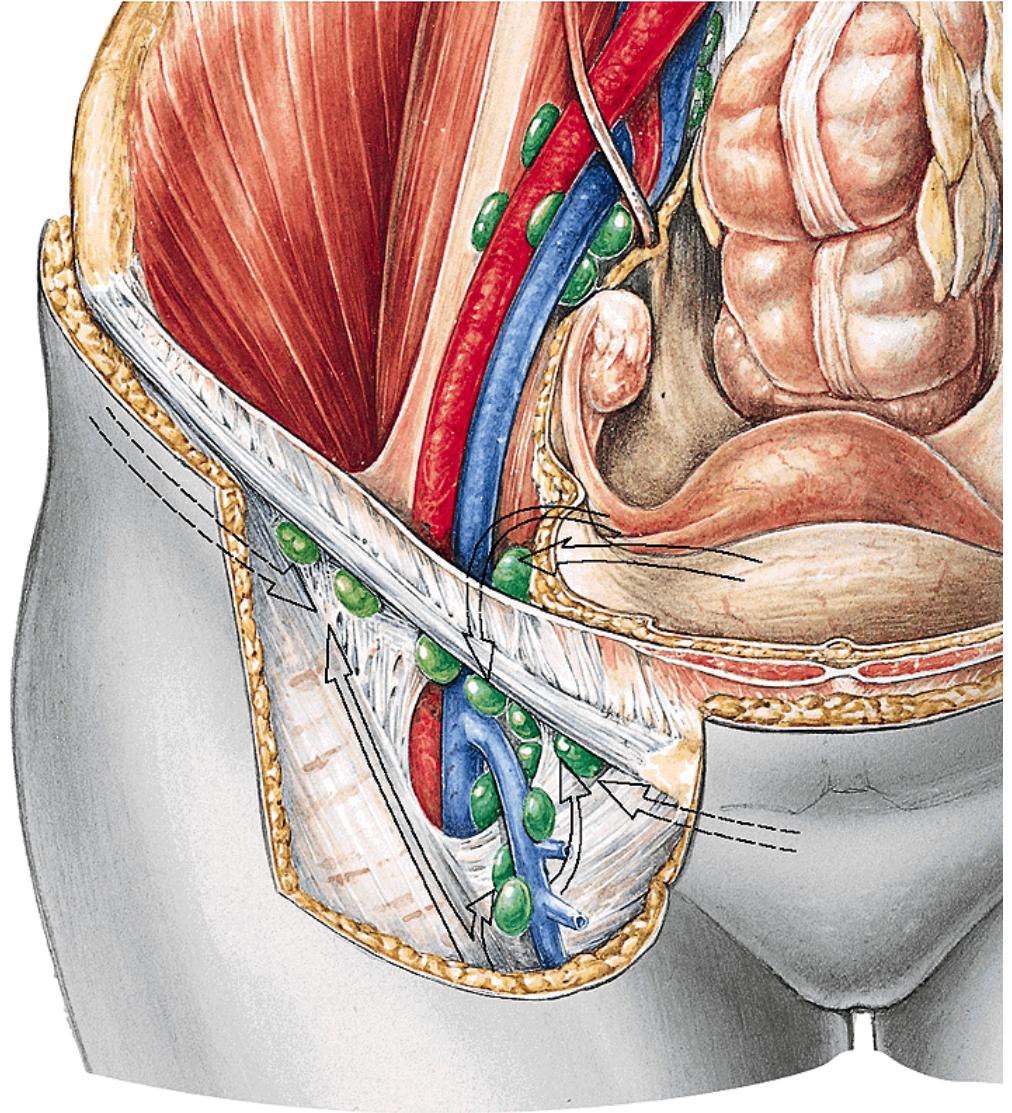
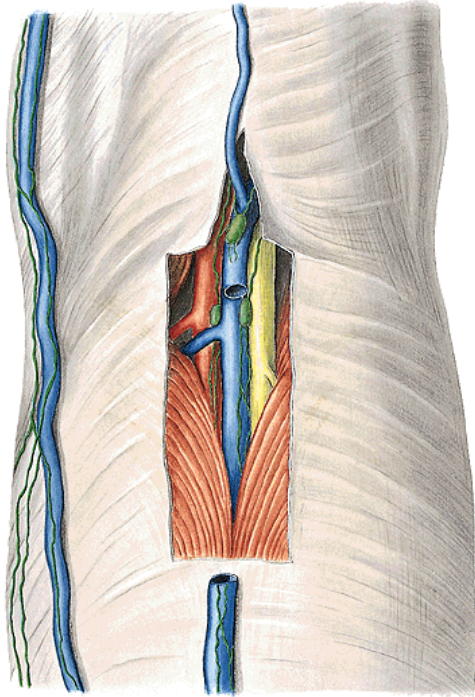
**hluboké mízní cévy** – podél krevních cév  
do nn.I. inguinales profundi

**Hluboké popliteální**

**Hluboké inguinální** (ve fossa iliopectinea)

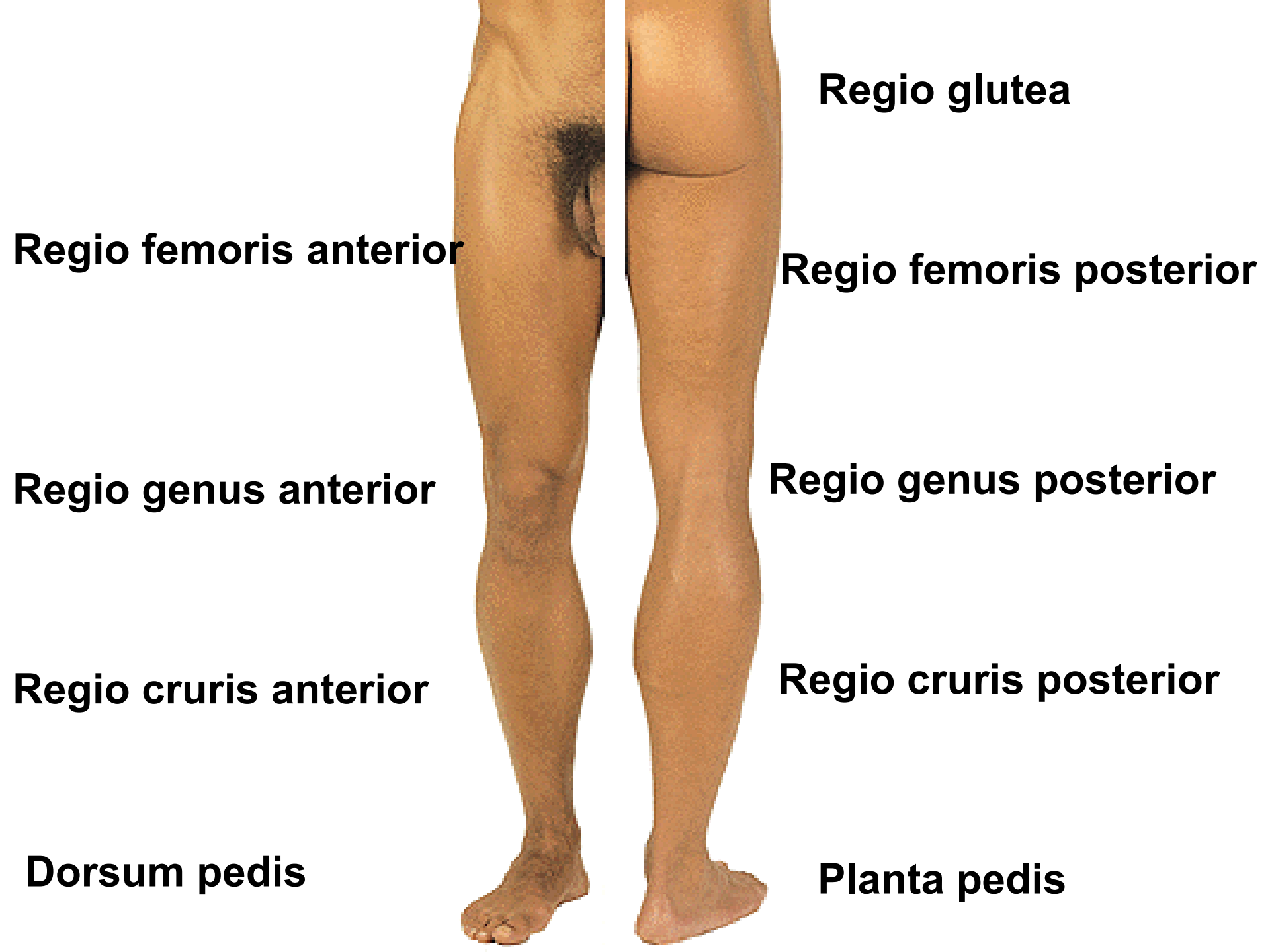
(Cloquetova uzlina v anulus femoralis)





# **Topografie dolní končtiny**





**Regio glutea**

**Regio femoris anterior**

**Regio femoris posterior**

**Regio genus anterior**

**Regio genus posterior**

**Regio cruris anterior**

**Regio cruris posterior**

**Dorsum pedis**

**Planta pedis**

# REGIO GLUTEA

Kůže

Podkoží

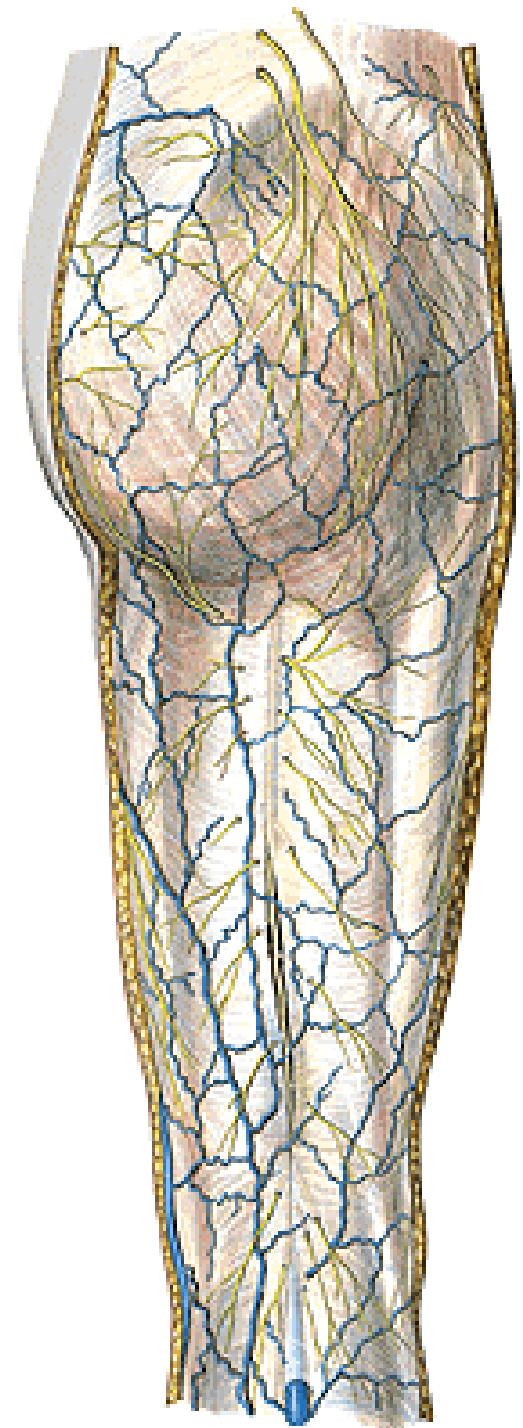
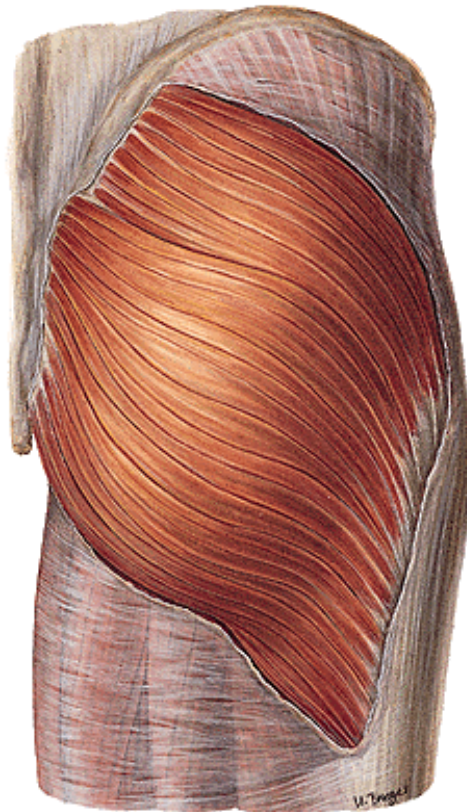
**Nn. clunium superiores** (rr. dorsales L1-L3)

**Nn. clunium medii** (rr. dorsales S1-S3)

**Nn. clunium inferiores** (n. cutaneus femoris posterior!!)

Fascia glutea

M. gluteus maximus



**M. gluteus medius et minimus**

**M. piriformis**

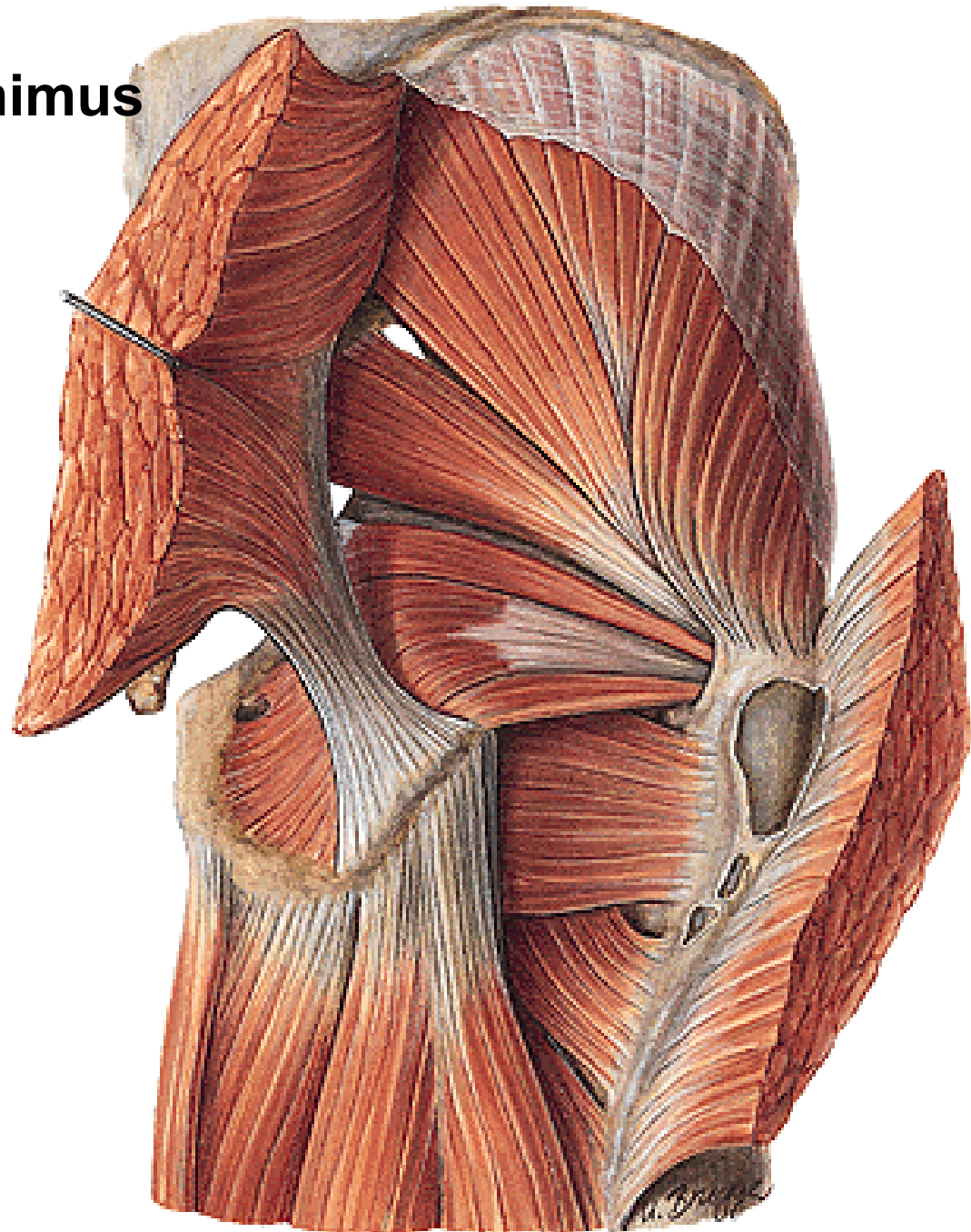
**Foramen suprapiriforme**

**Foramen infrapiriforme**

**M. obturatorius internus**

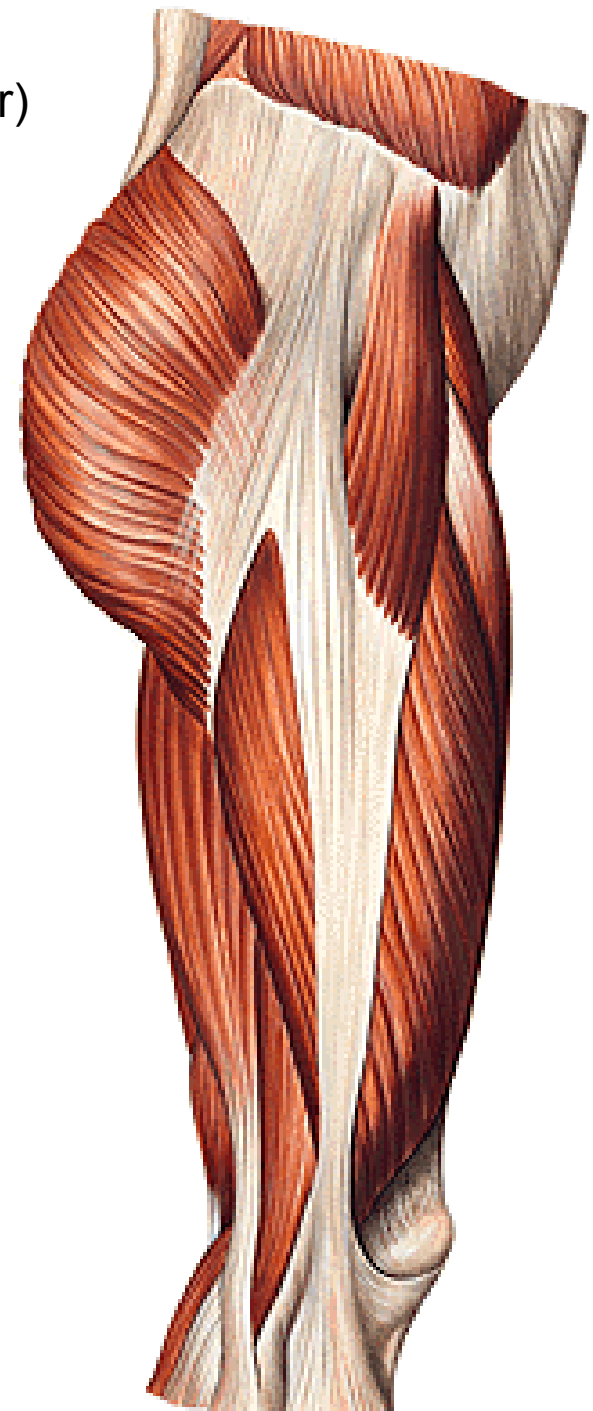
**M. gemellus superior et inferior**

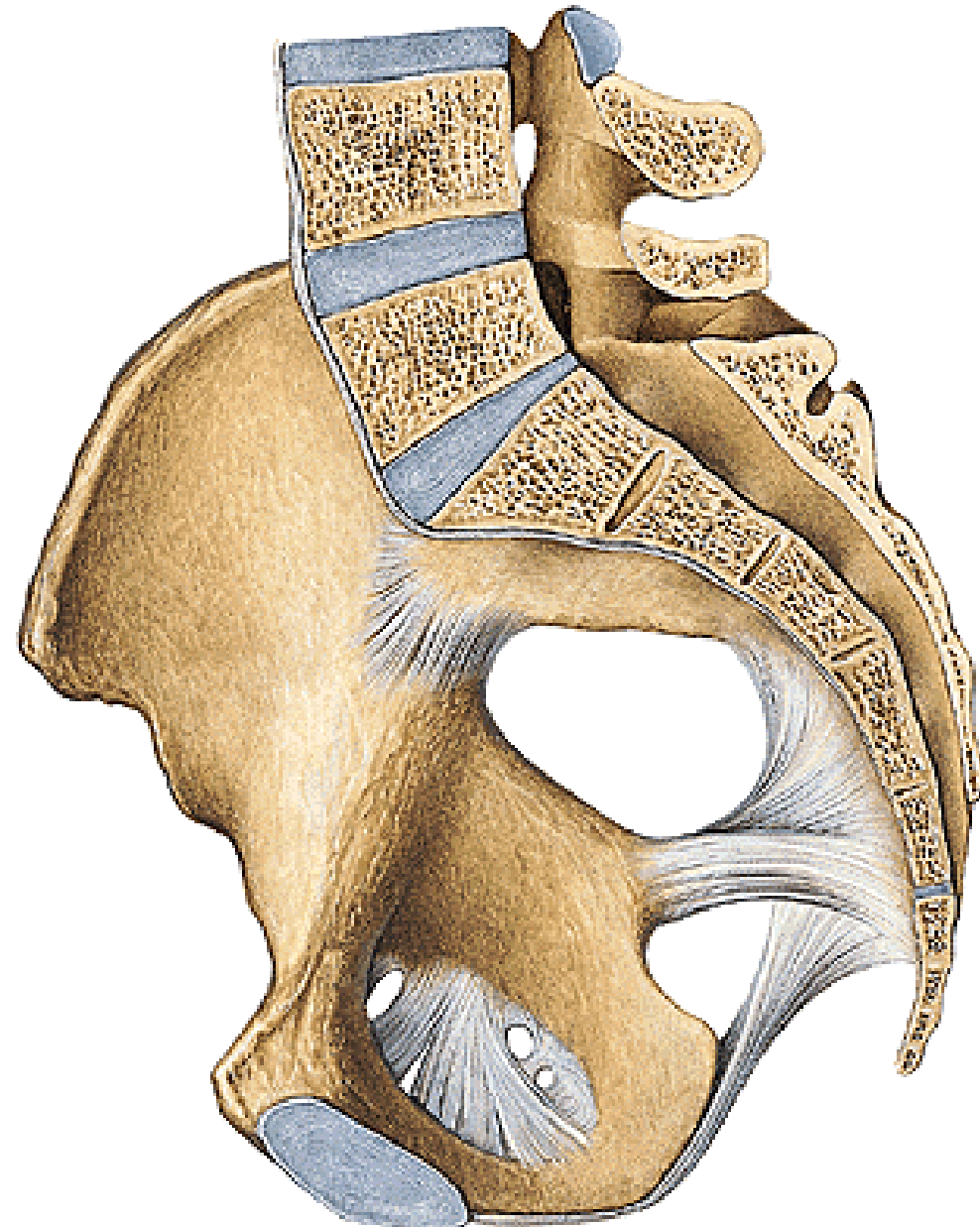
**M. quadratus femoris**





**M. tensor fasciae latae** (n. gluteus superior)  
**Tractus iliotibialis**





**Ligamentum sacrospinale**  
**Lig. sacrotuberale**

**Foramen ischiadicum majus**  
**Foramen ischiadicum minus**

**Membrana obturatoria**  
**Canalis obturatorius**

## Foramen suprapiriforme:

Nn. et vasa glutea superiora – (z a. iliaca interna)

## Foramen infrapiriforme:

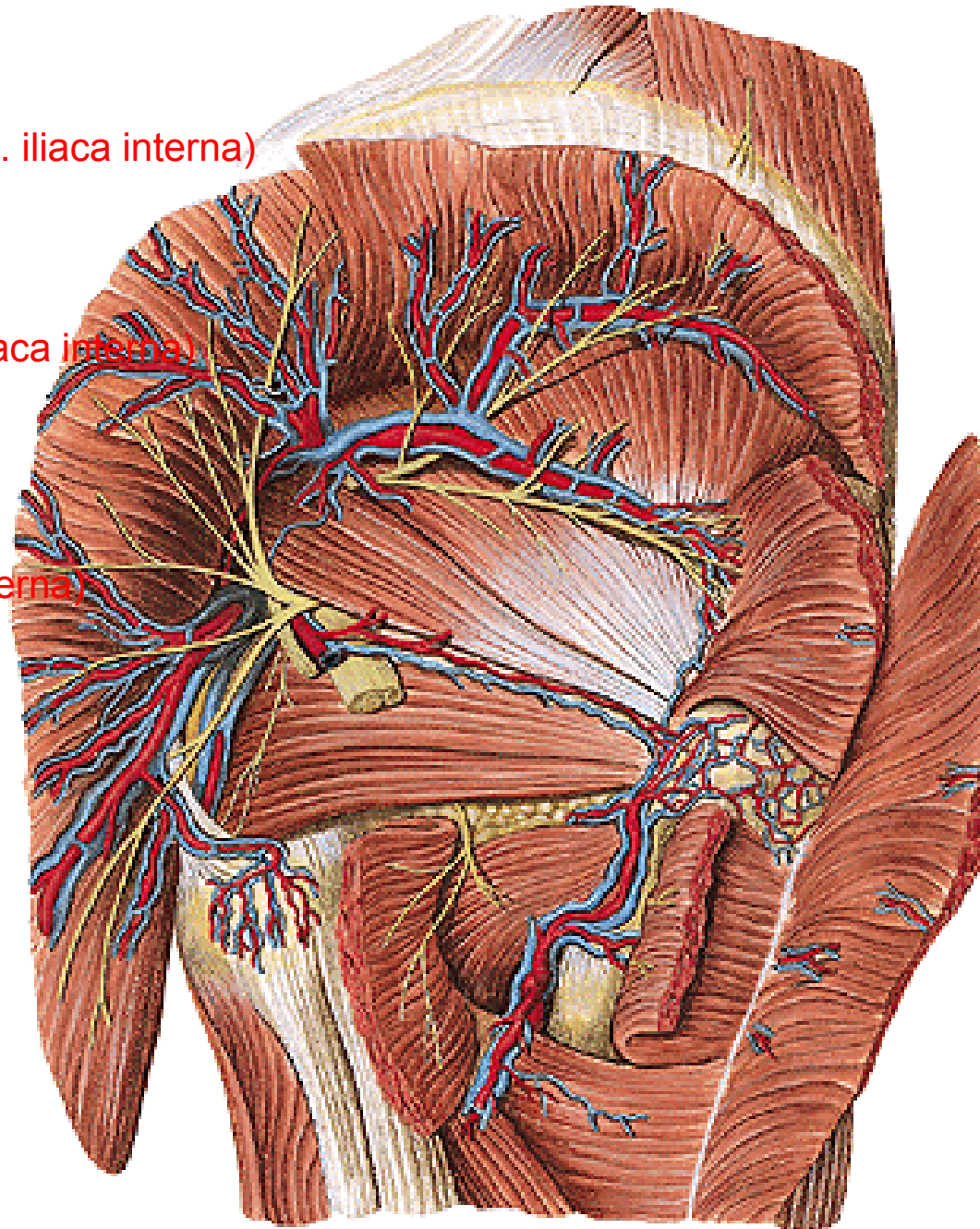
Nn. et vasa glutea inferiora (z a. iliaca interna)

N. ischiadicus

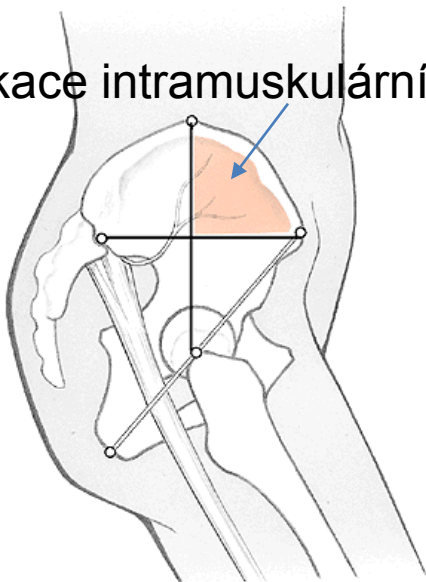
N. cutaneus femoris posterior

N. pudendus

Vasa pudenda interna (z a. iliaca interna)



Aplikace intramuskulárních injekcí



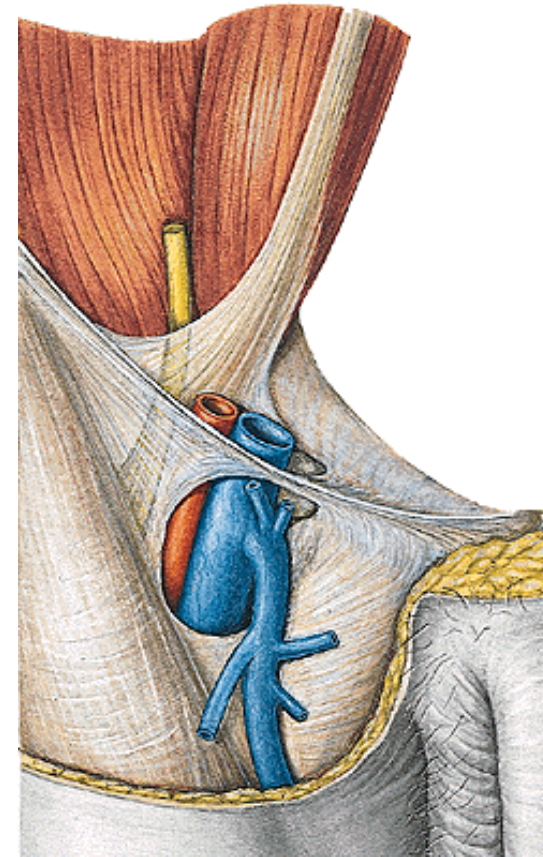
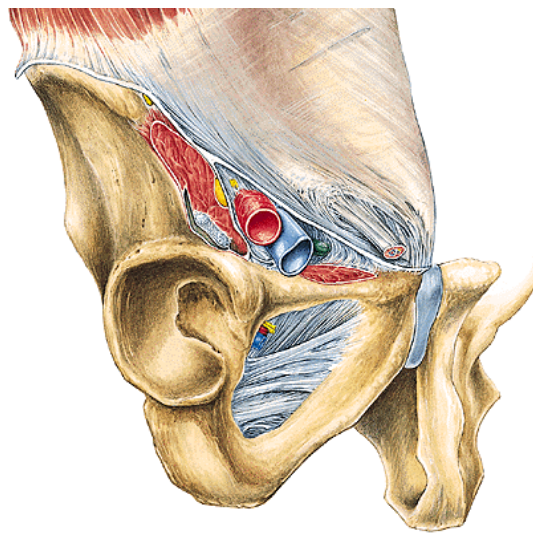
**Lacuna musculorum**  
**Lacuna vasorum**

**Arcus iliopectineus** (fascia iliaca)

**Lig. inguinale**

**Anulus (canalis) femoralis**

**Nl. inguinalis profundus** (Cloquetova uzlina, femorální kýly)





# REGIO FEMORIS ANTERIOR

**Kůže**

**Podkoží:**

**Rr. anteriores z n. femoralis** (plexus lumbalis)

**N. cutaneus femoris lateralis** (plexus lumbalis)

**N. ilioinguinalis** (plexus lumbalis)

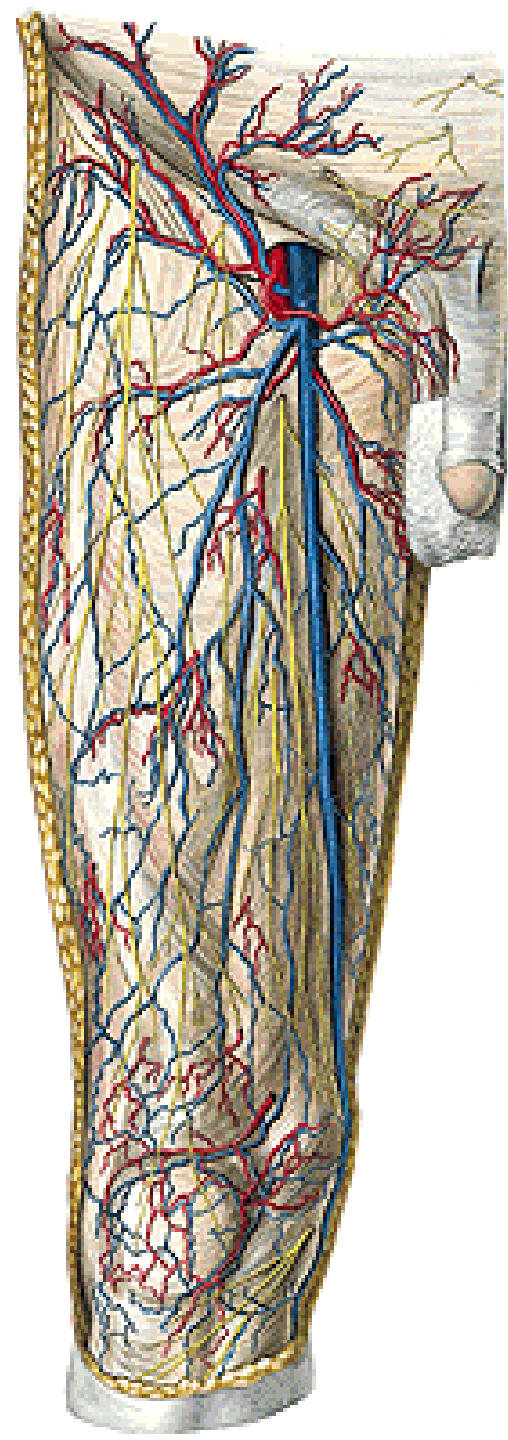
**N. genitofemoralis** (r. femoralis) (plexus lumbalis)

**N. obturatorius** (r. cutaneus) (plexus lumbalis)

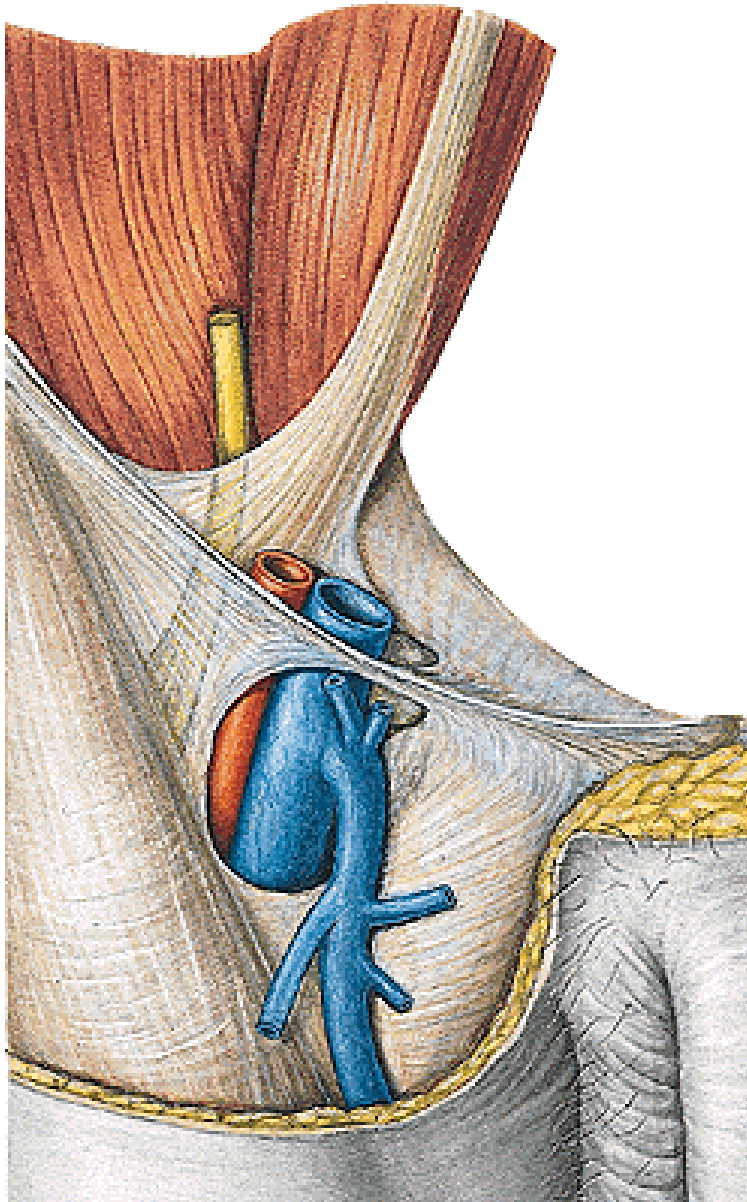
**Fascia lata** (hiatus saphenus)

**A. femoralis** — a. epigastrica superficialis  
a. circumflexa ilium superficialis  
aa. pudendae externae (rr. scrotales/labiales anteriores)

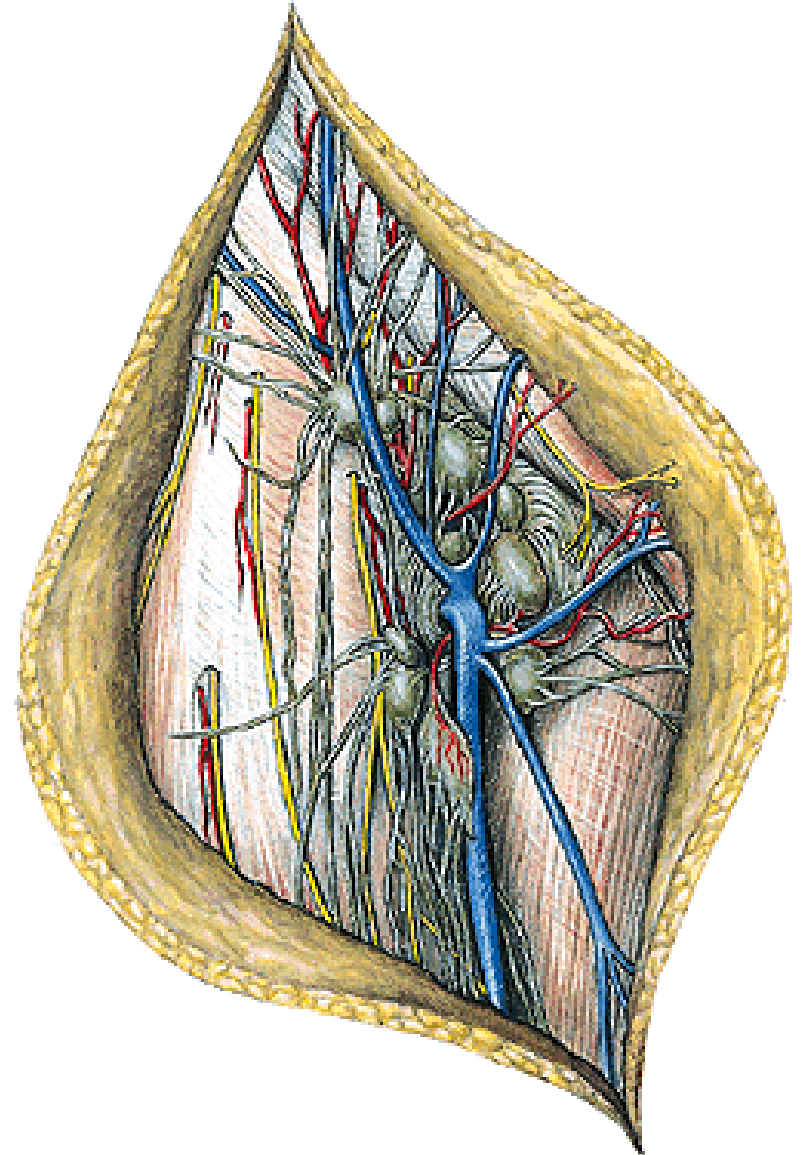
**V. saphena magna**



**Hiatus saphenus**



**Nodi lymphatici inguinales superficiales  
nll. iliaci externi**



# Trigonum femorale

(ohraničení:

m. sartorius, m. adductor longus, lig. inguinale)

**A. et v. femoralis** (pokračování **a.** a **v.** iliaca externa)

**N. femoralis** (plexus lumbalis)

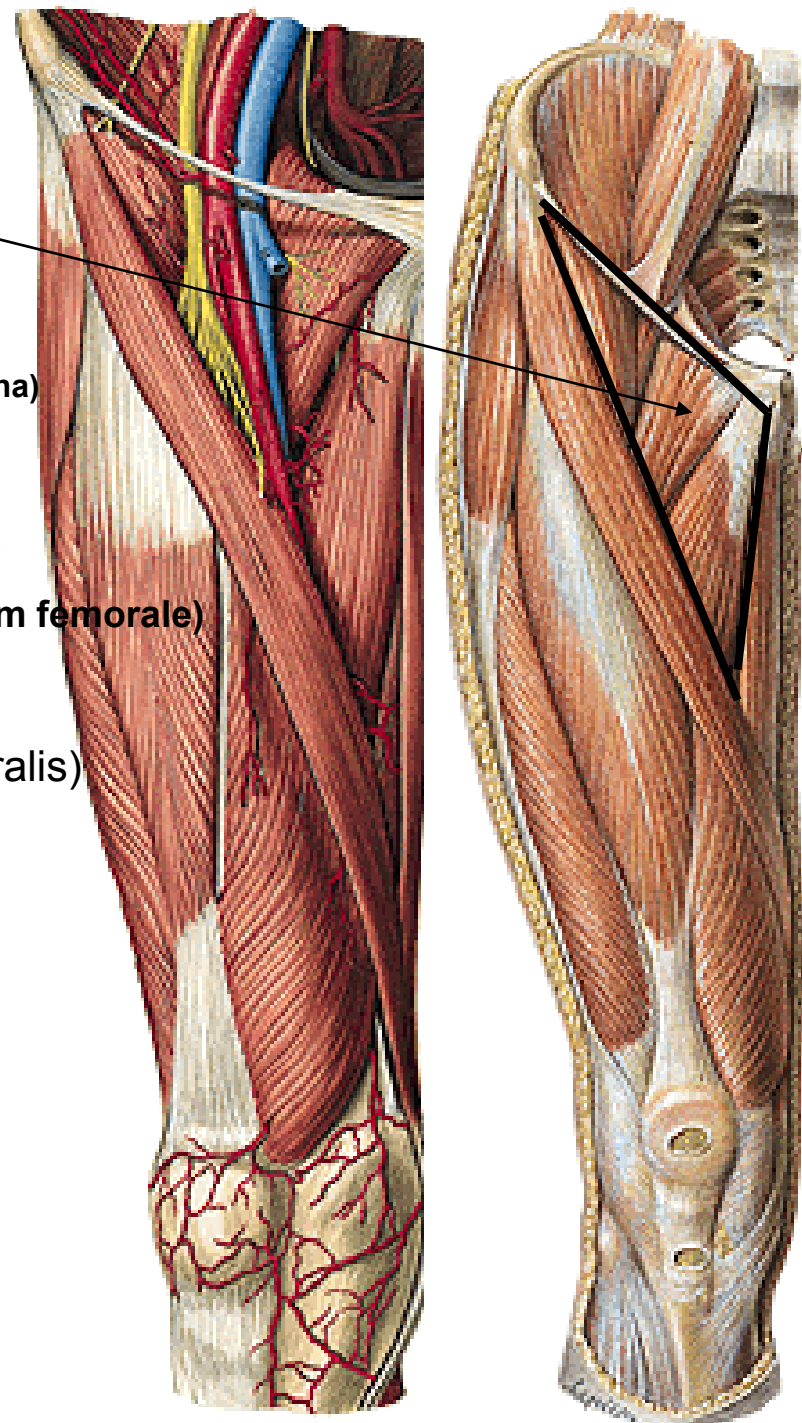
**Fossa iliopectinea** (nejhlubší místo trigonum femorale)

**A. et v. femoralis profunda** (a. femoralis)

a. circumflexa femoris medialis

a. circumflexa femoris lateralis

aa. perforantes



# REGIO FEMORIS ANTERIOR

Přední skupina svalů stehenních

## M. iliopsoas

M. iliacus

M. psoas major

(M. psoas minor - variabilní)

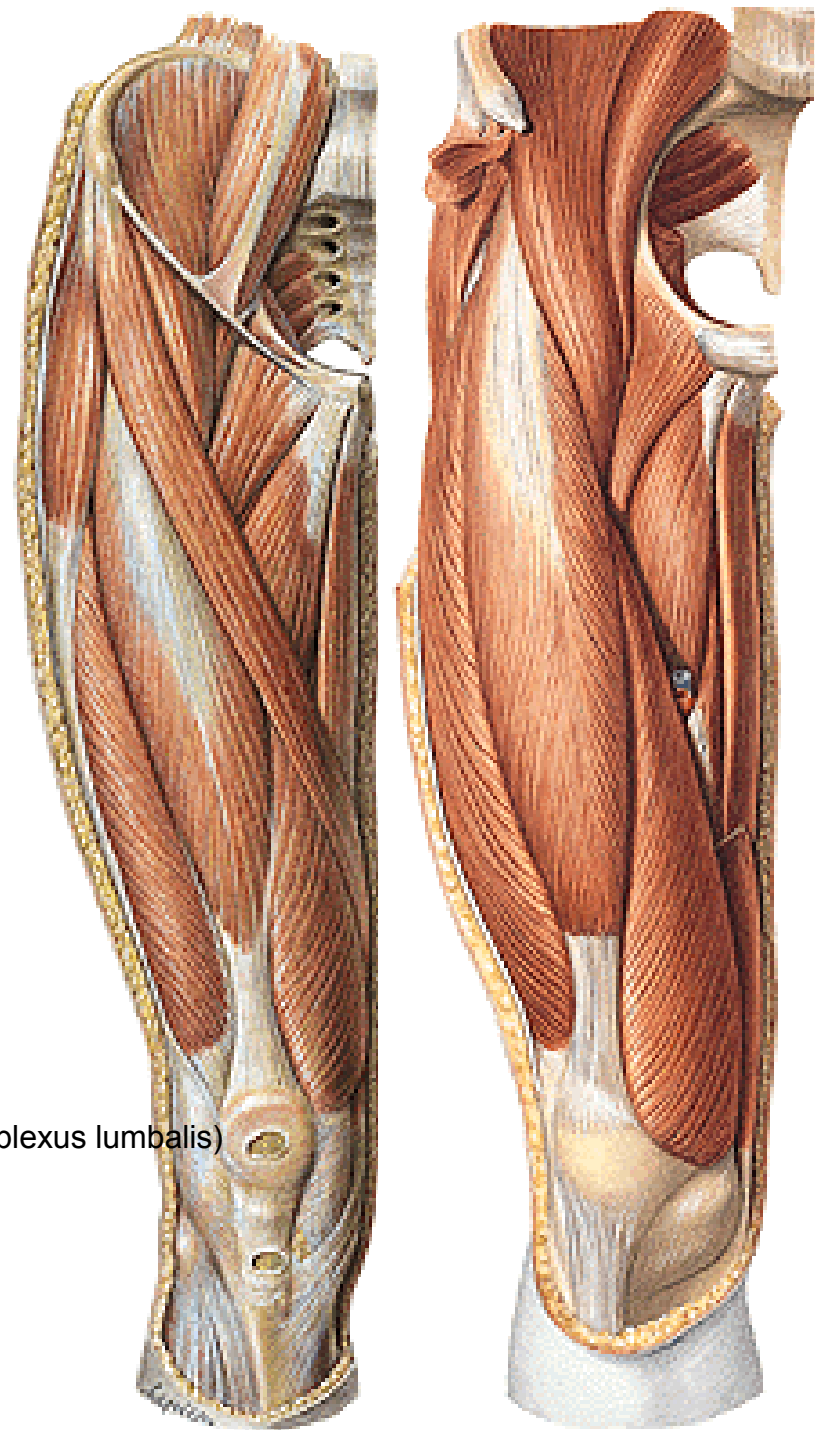
## M. sartorius

## M. quadriceps femoris:

M. rectus femoris

M. vastus med., lat., intermedius

Inervace celé přední skupiny – **n. femoralis** (plexus lumbalis)





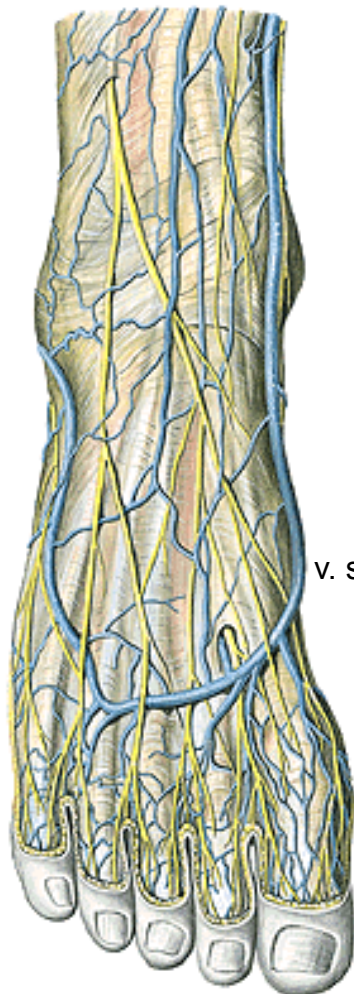
## REGIO FEMORIS MEDIALIS

kůže

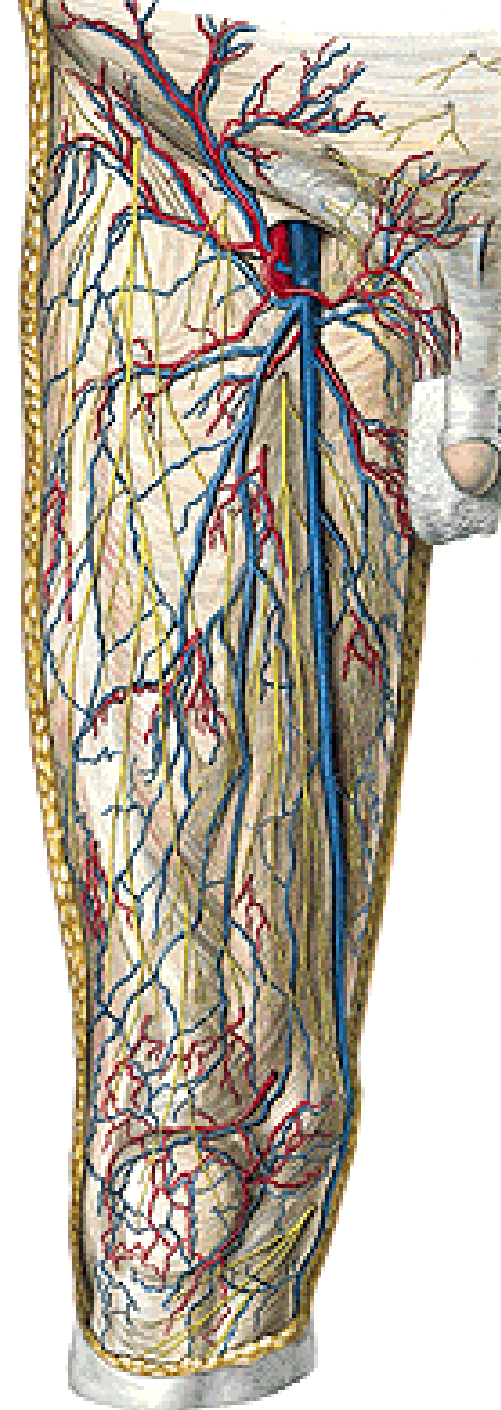
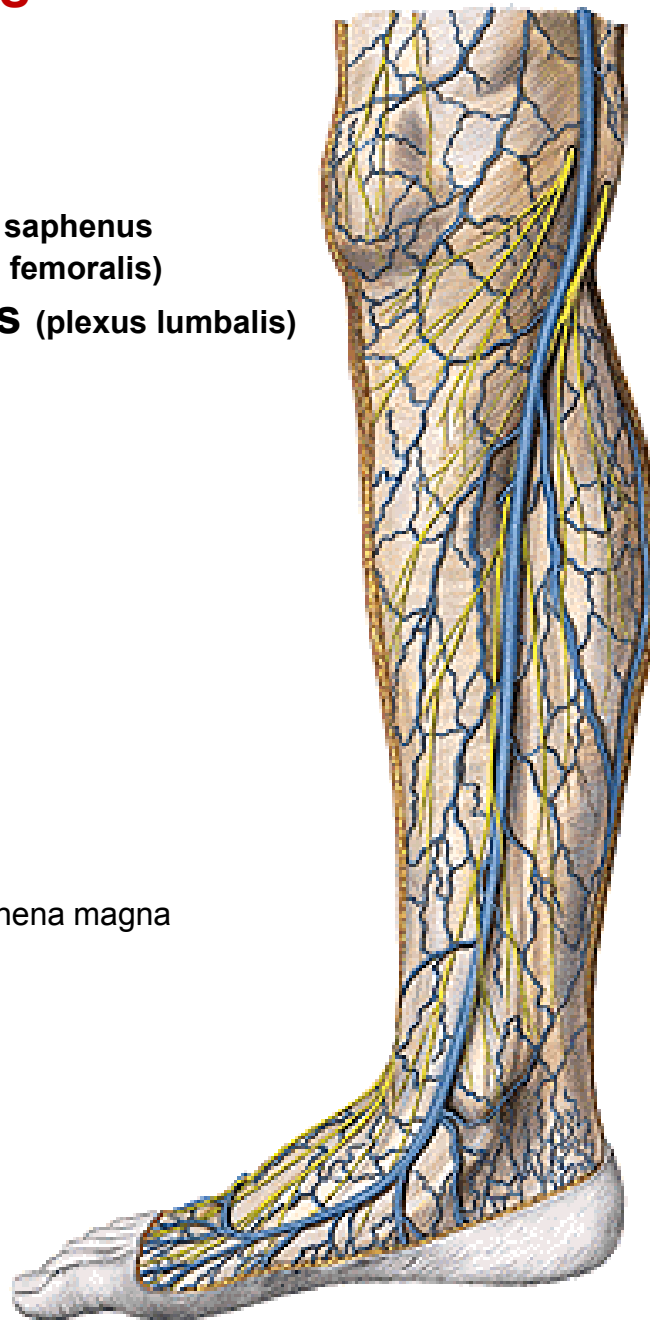
podkoží

**v. saphena magna** (skrže hiatus saphenus  
se zanořuje do v. femoralis)

**kožní větve z n. obturatorius** (plexus lumbalis)



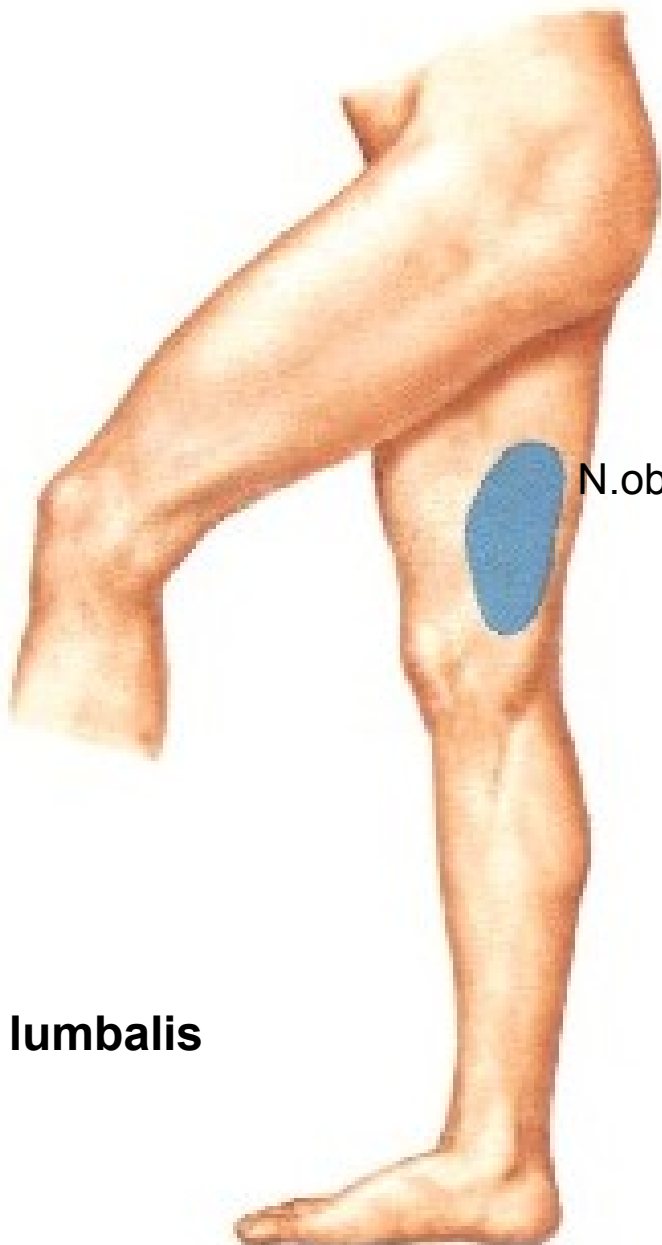
v. saphena magna



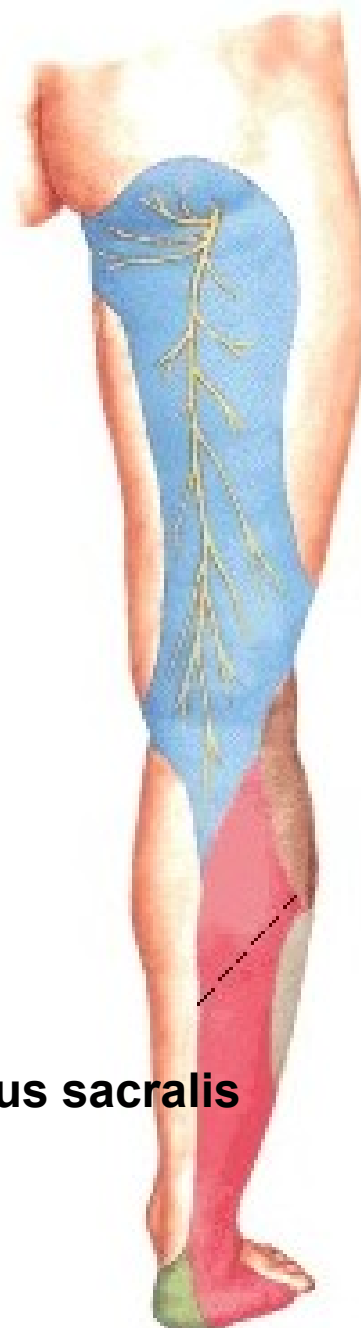# Senzitivní inervace DK



**Plexus lumbalis**



**N.obturatorius**



**Plexus sacralis**

# REGIO FEMORIS MEDIALIS

**Fascia lata s hiatus saphenus**

**A. et v. obturatoria** (z a. a v. iliaca interna)

r. anterior

r. posterior

r. acetabularis (pro art. coxae)

**Inervace svalů z n. obturatorius**

(plexus lumbalis)

r. anterior

r. posterior

**M. pectineus** (+ n. femoralis)

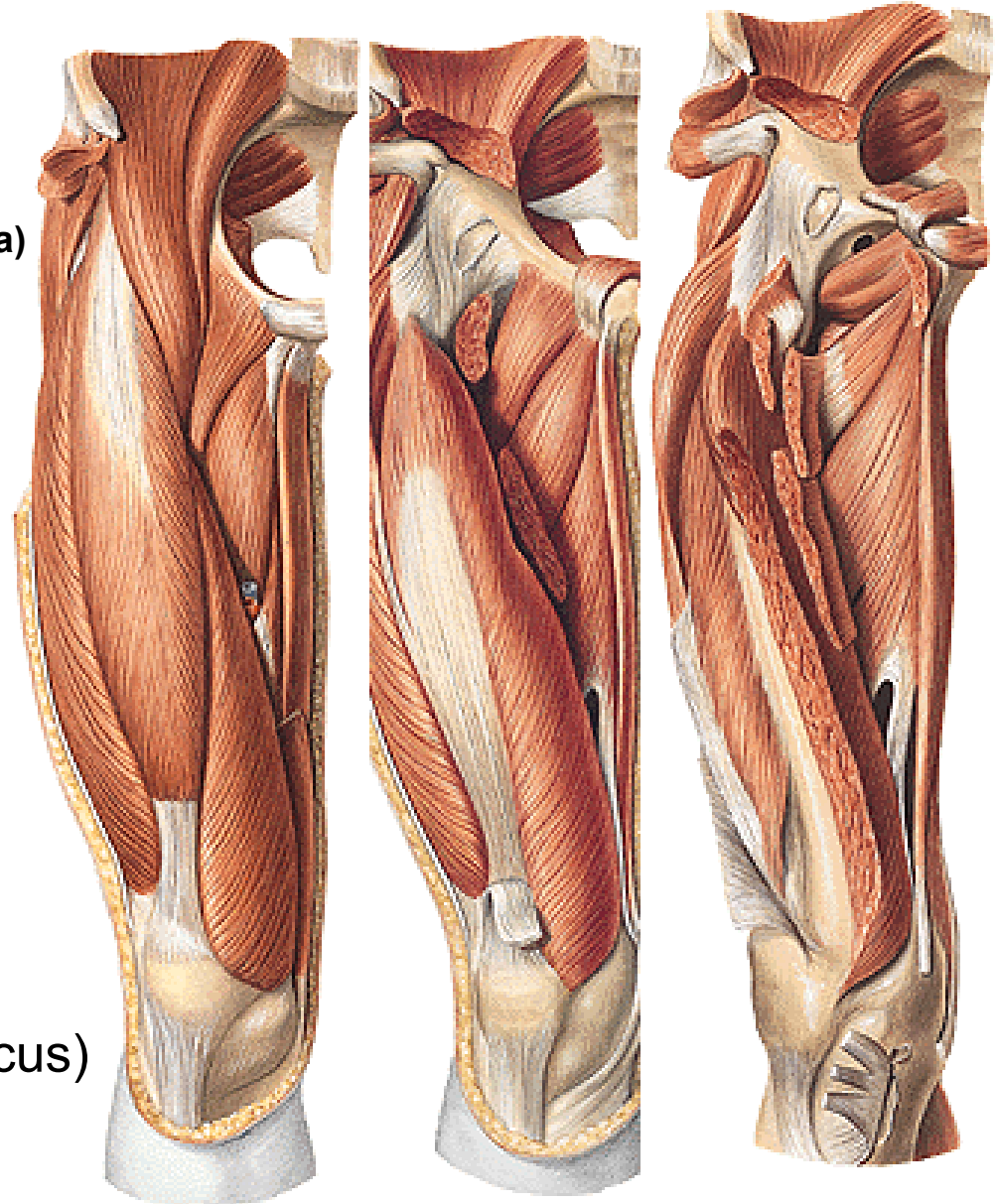
**M. adductor longus**

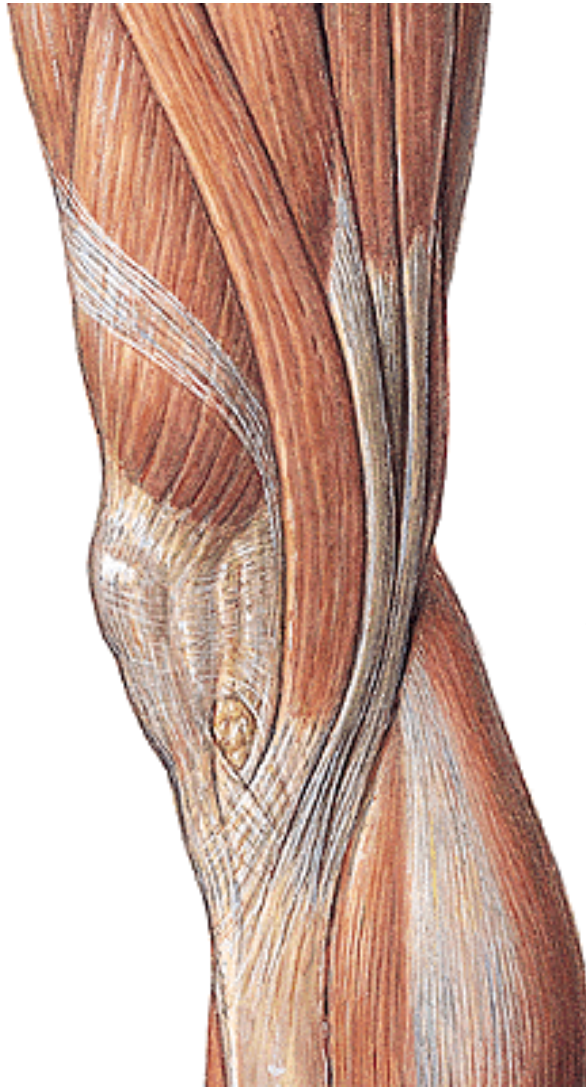**M. adductor brevis**

**M. adductor magnus** (+ n. ischiadicus)

**M. obturatorius externus**

**M. gracilis**



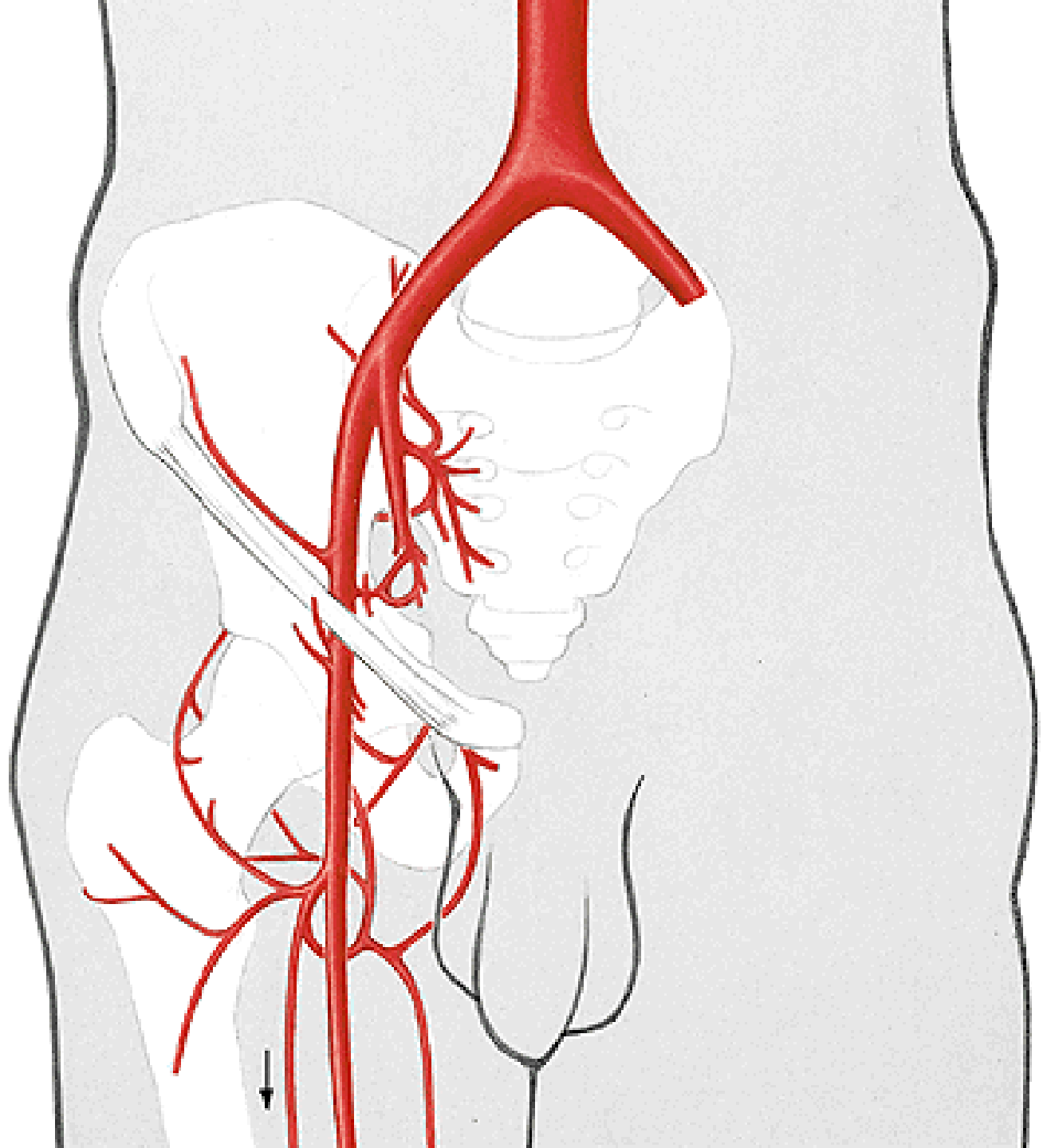


# **Pes anserinus**

**Šlachy m. sartorius, m. gracilis a m. semitendinosus**



**A. iliaca externa**  
**A. femoralis**



# A. femoralis

Rr. musculares

A. genus descendens

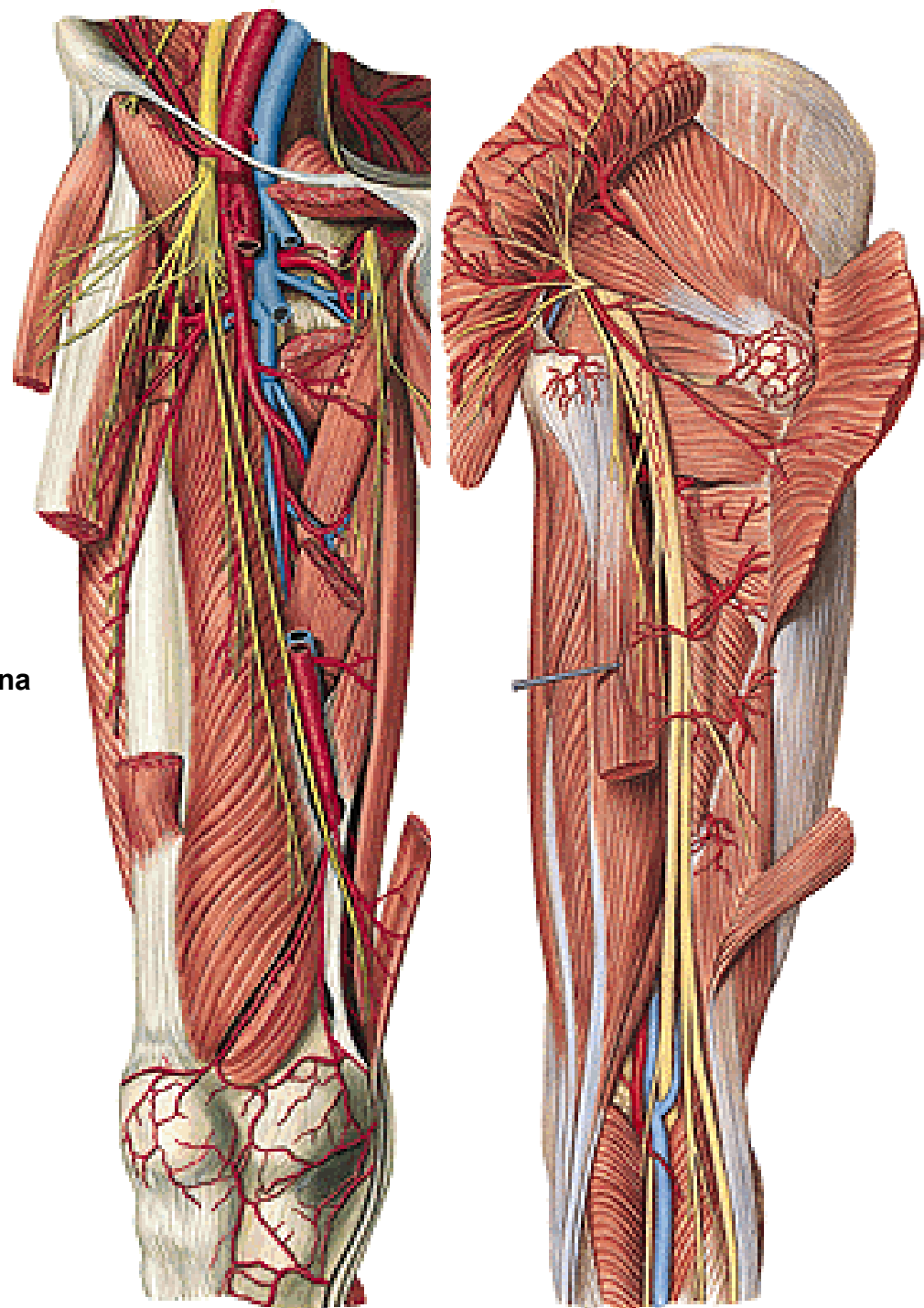
## A. profunda femoris:

A. circumflexa femoris medialis

A. circumflexa femoris lateralis

Aa. perforantes pro zadní skupinu svalů stehna

A. perforans prima, secunda, tertia



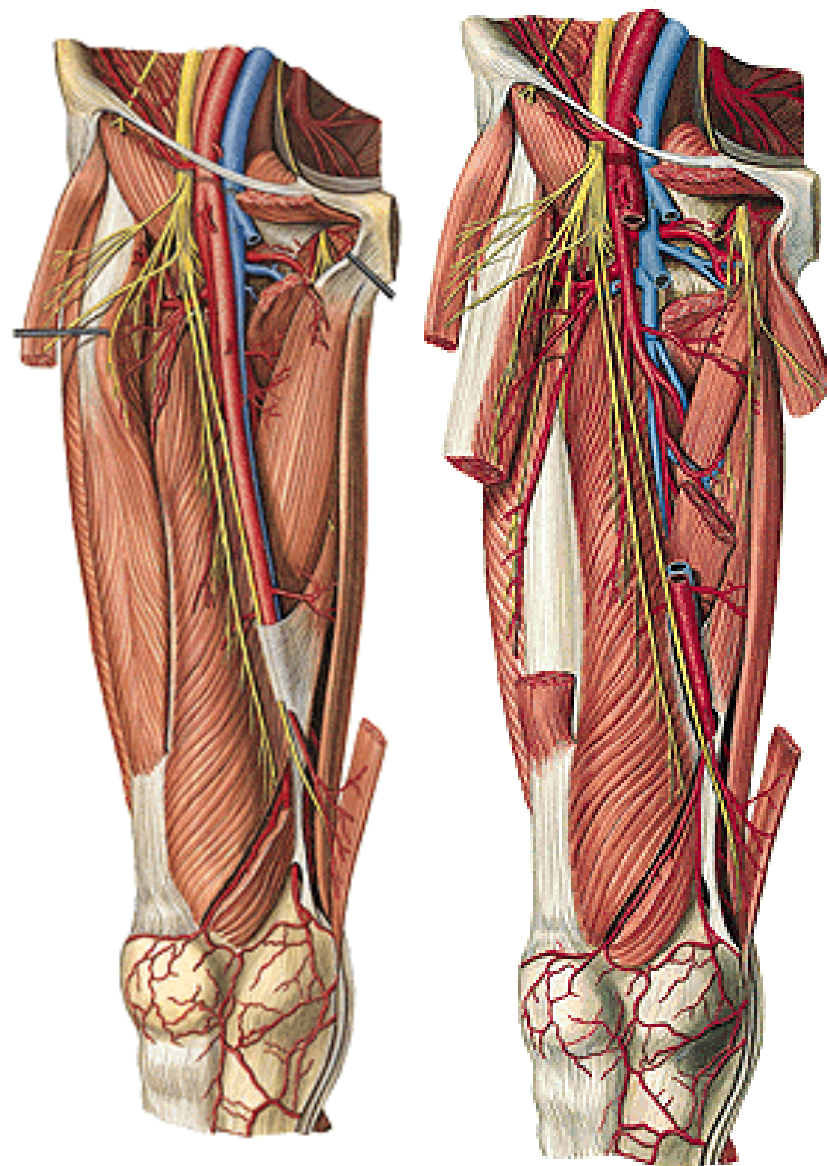
## **Canalis adductorius**

(ohraničení: m. vastus medialis, m. adductor longus a magnus, lamina vastoadductoria)

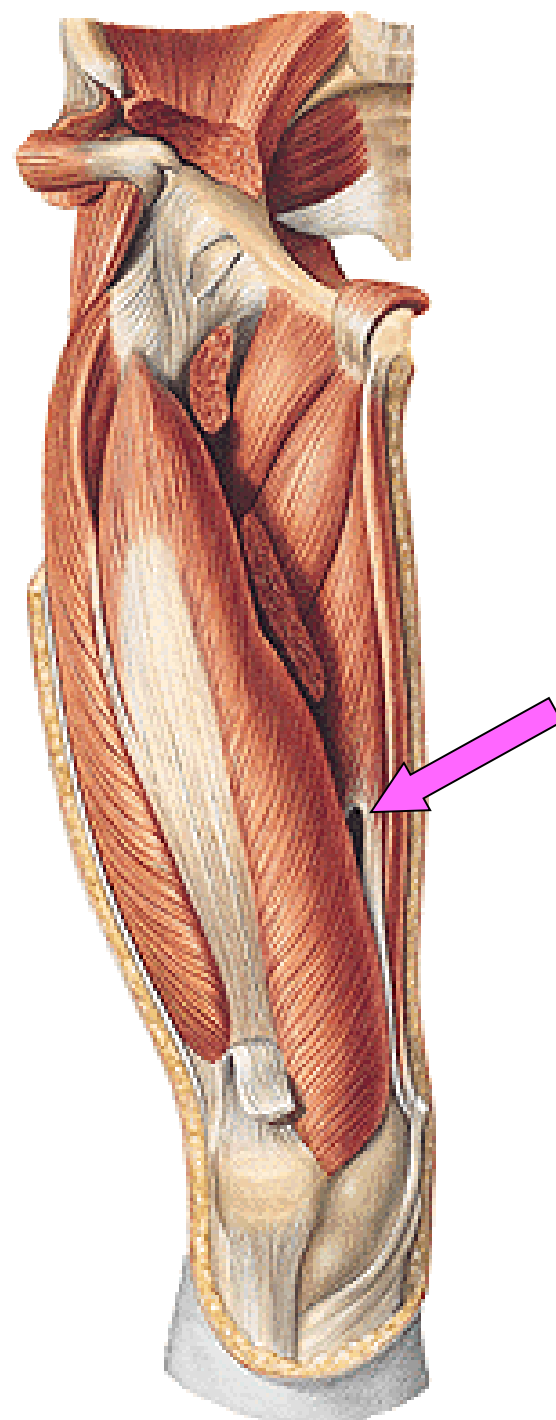
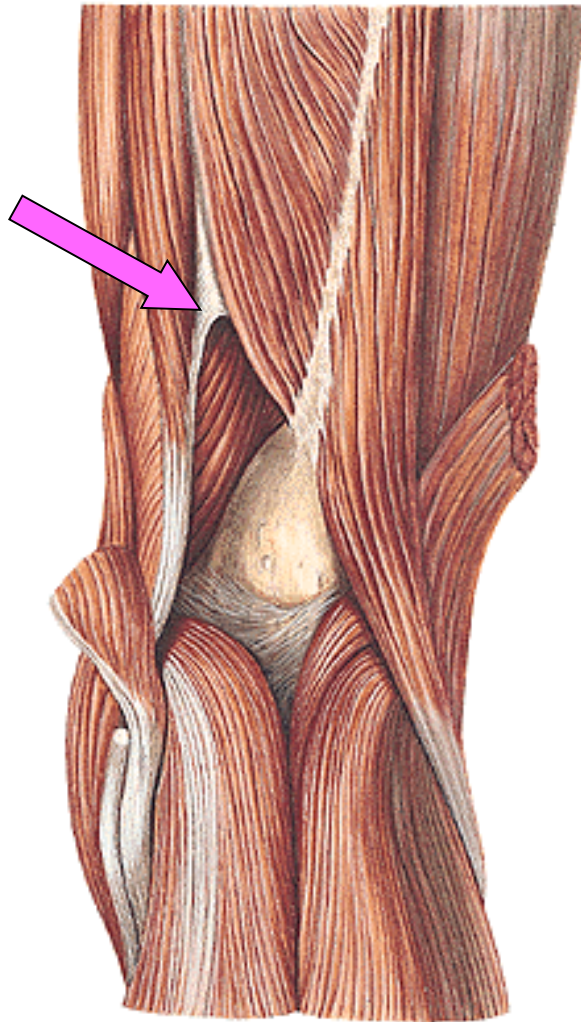
## **Hiatus tendineus/adductorius**

**N. saphenus** (z n. femoralis z plexus lumbalis)

**A. genus descendens** (z a. femoralis)



# Hiatus tendineus/adductorius





# REGIO FEMORIS POSTERIOR

kůže a podkoží

**n. cutaneus femoris post.** (plexus sacralis)

V. femoropoplitea

**Fascie**

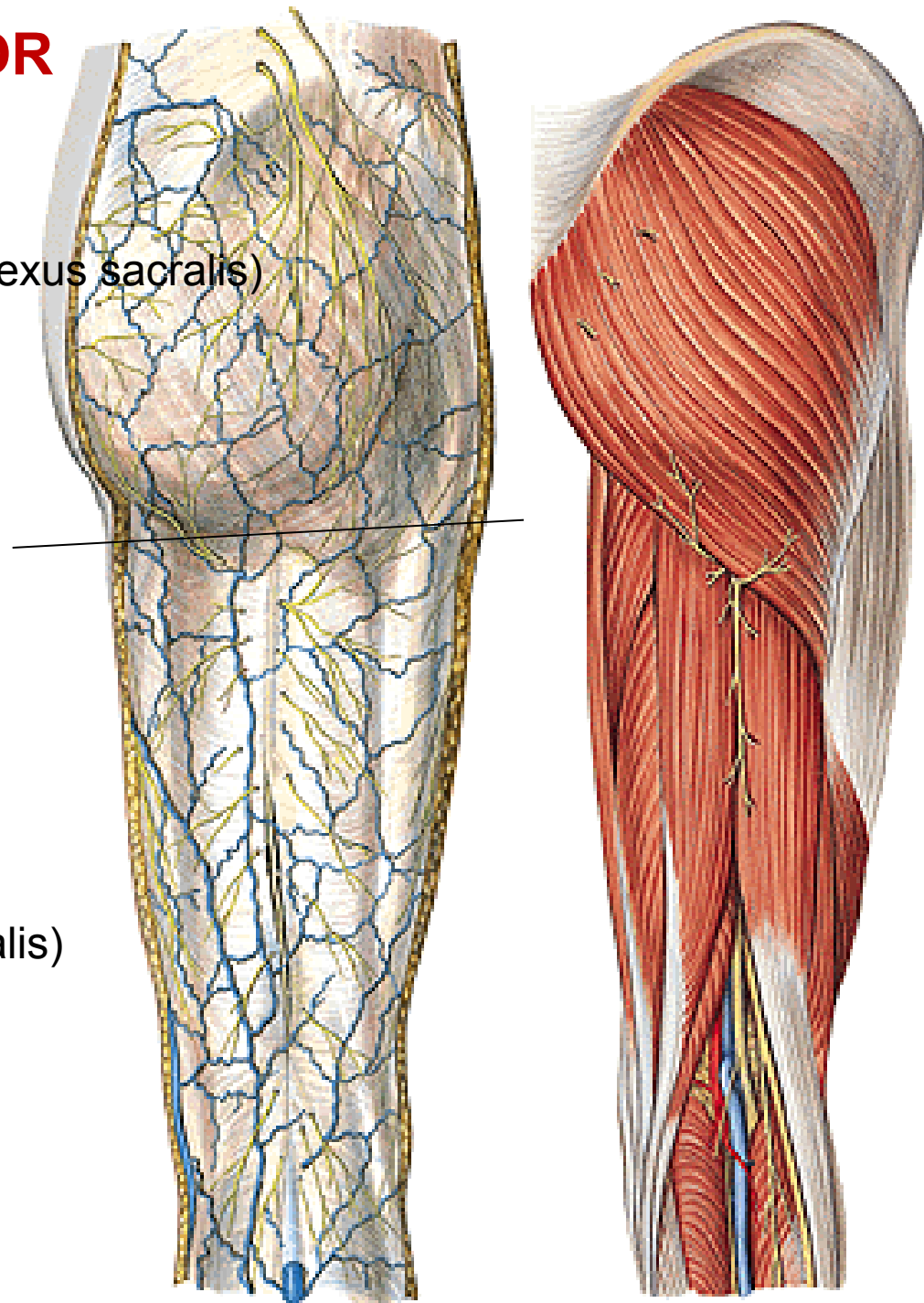
**M. biceps femoris**

**M. semitendinosus**

**M. semimembranosus**

(hamstringy)

Inervace: **rr. musculares** (plexus sacralis)



# N. ischiadicus

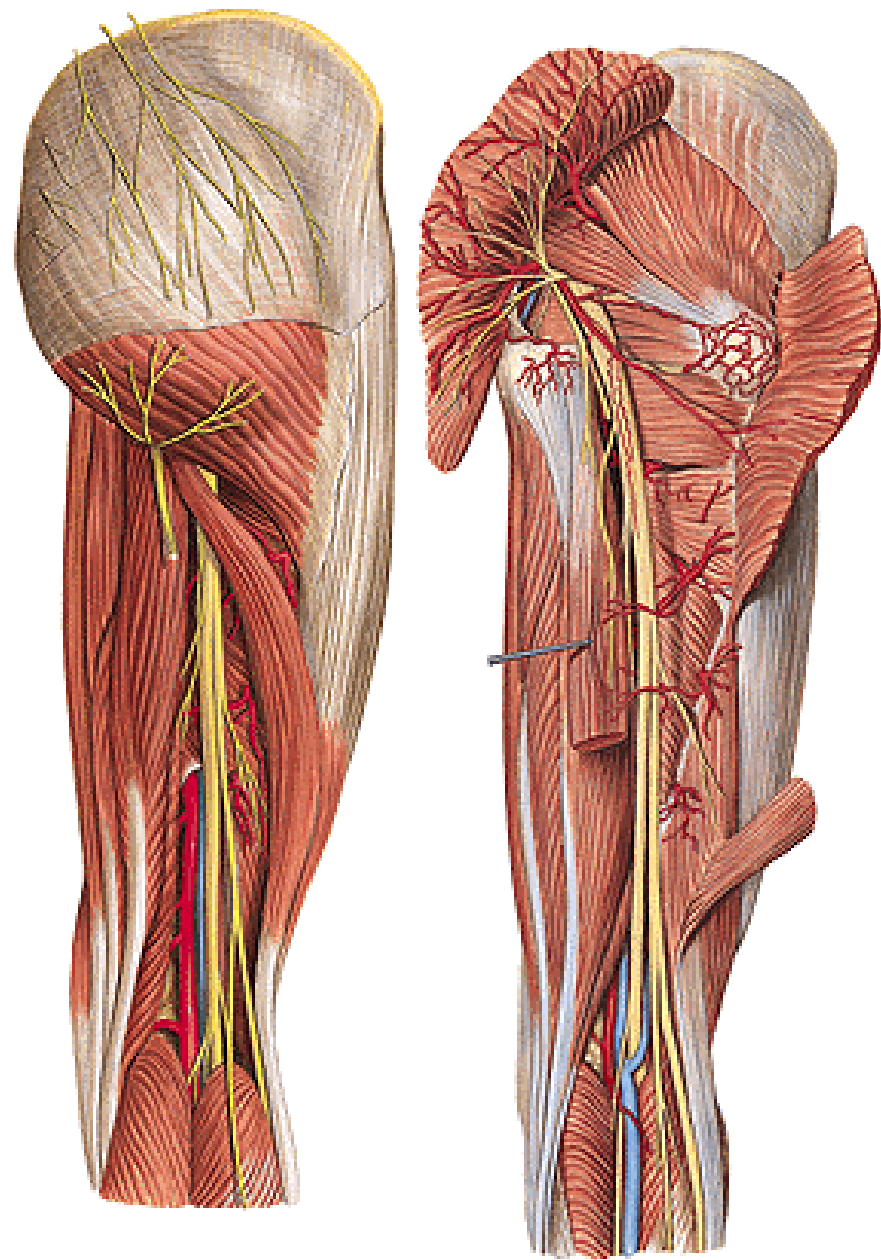
rr. musculares

konečné větve:

n. tibialis

n. fibularis/peroneus communis

**Aa. perforantes** (z a. profunda femoris)



# Regio genus anterior

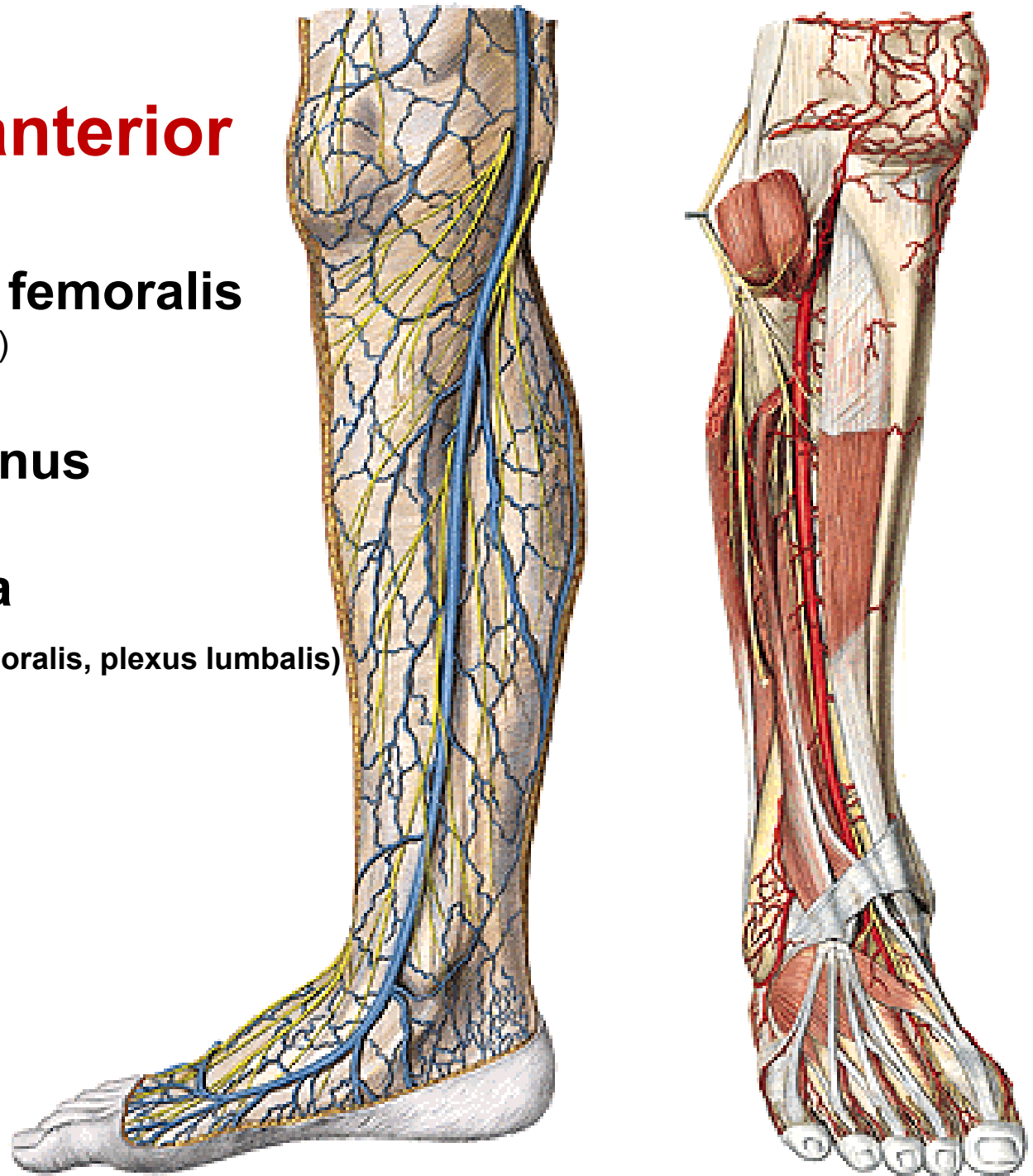
## Rr. cutanei ant. n. femoralis

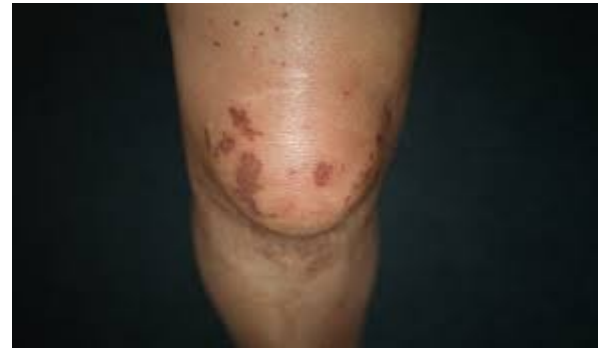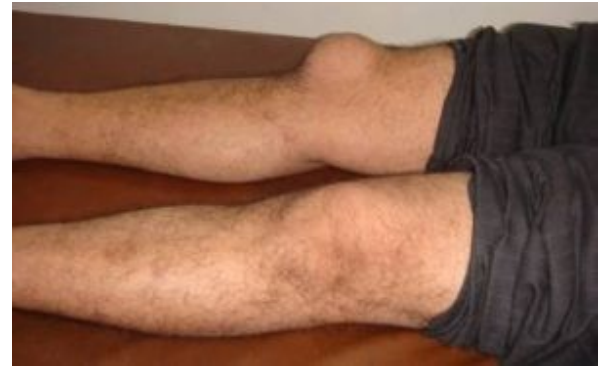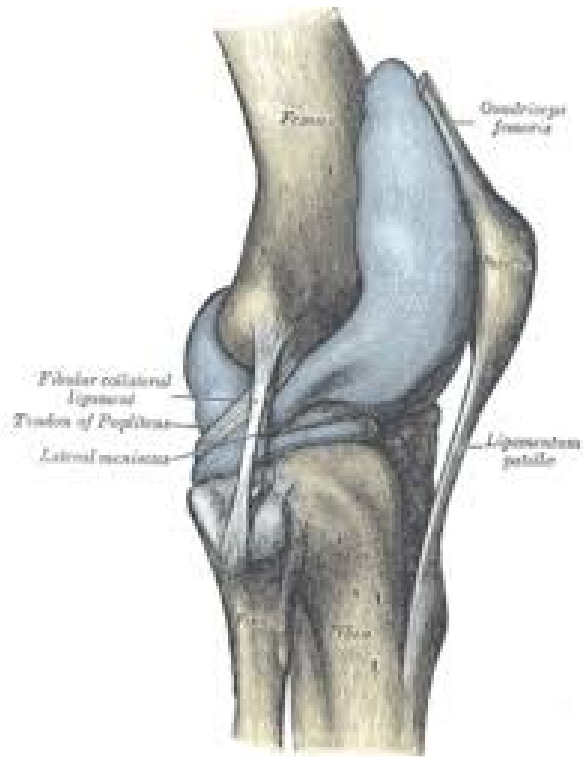R. infrapatellaris (n. femoralis)

## Rete articulare genus

## V. saphena magna

n. saphenus (z n. femoralis, plexus lumbalis)





bursitis

- Bursa subcutanea prepatellaris**
- Bursa subcutanea infrapatellaris**
- Bursa infrapatellaris profunda**
- Bursa suprapatellaris**

# REGIO GENUS POSTERIOR

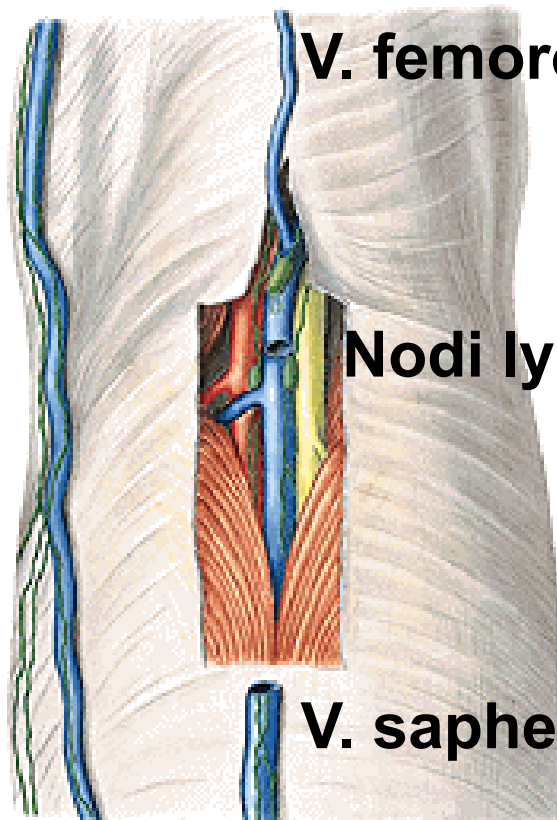
## Kůže a podkoží

**N. cutaneus femoris posterior** (z plexus sacralis)

**N. cutaneus surae lateralis** (z n. fibularis communis)

**N. cutaneus surae medialis** (z n. tibialis)

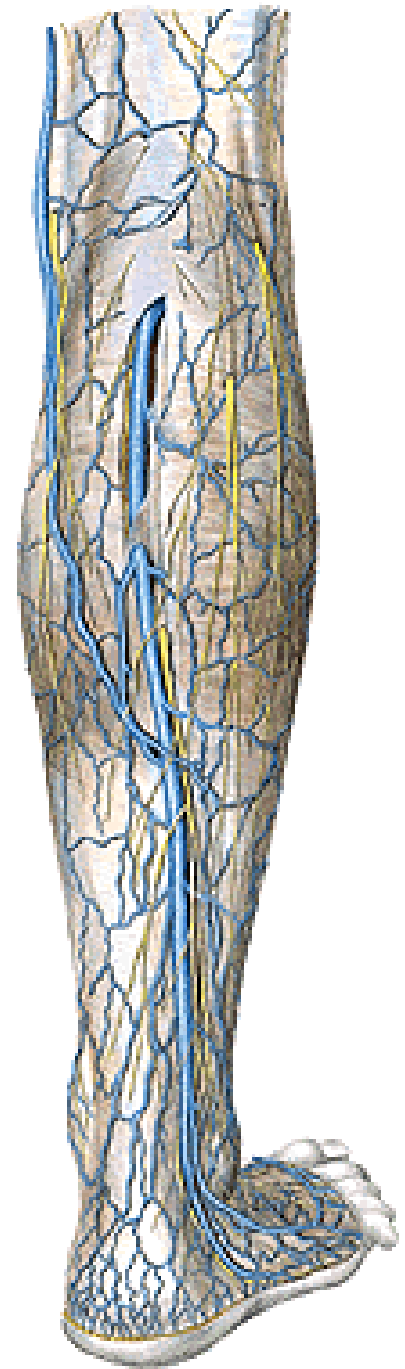
spolu dávají **n. suralis**



**V. femoropoplitea**

**Nodi lymphatici poplitei**

**V. saphena parva**

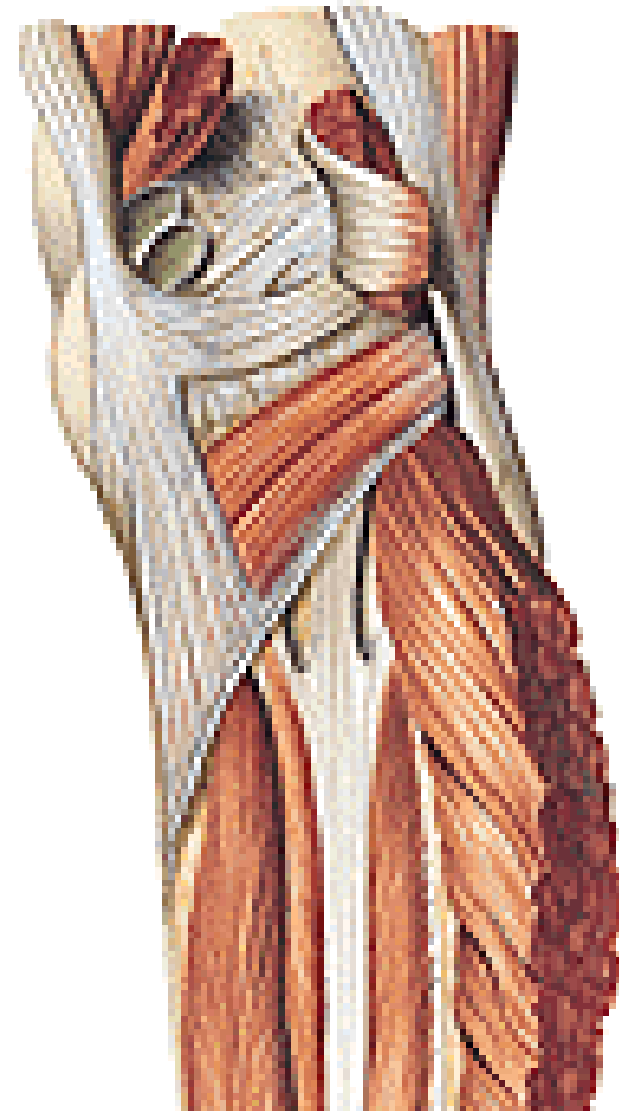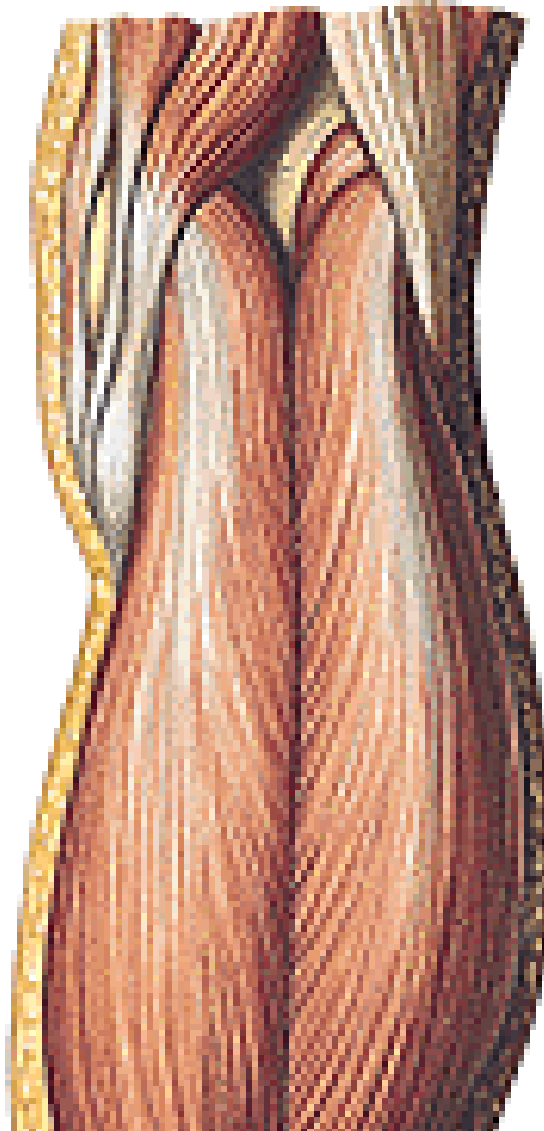




# Fossa poplitea

(ohraničení: mm. gastrocnemii, m. biceps femoris, m. semitendinosus)

Spodina: facies poplitea femoris, m. popliteus, kloubní pouzdro



# Fossa poplitea

Obsah:

**a. poplitea** (pokračování a. femoralis)

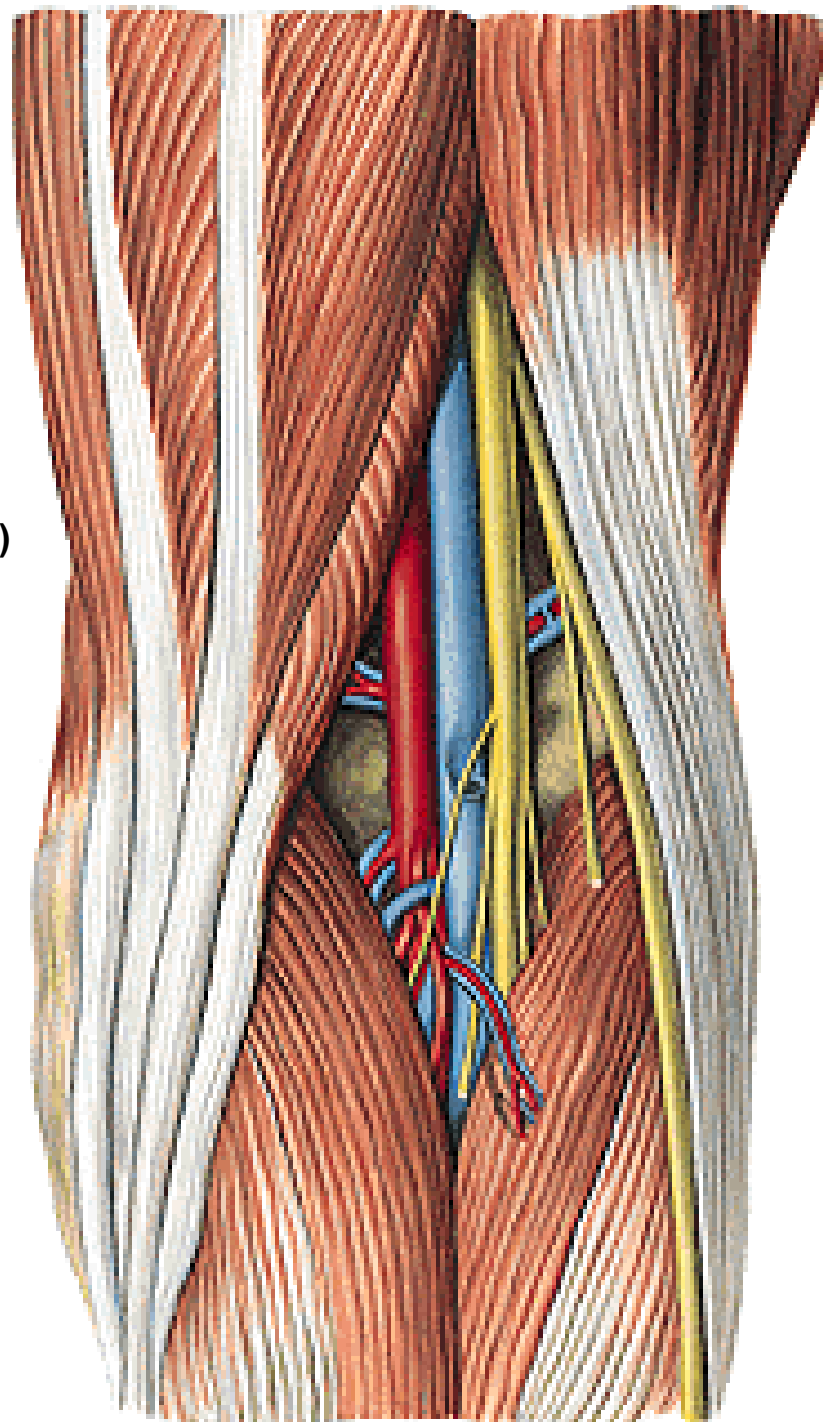
**v. poplitea** (vznik soutokem v. tibialis anterior  
a posterior, + v. saphena parva)

**n. tibialis**

**n. fibularis communis**

**nn. lymphatici poplitei**

**v. saphena parva**



## **N. tibialis**

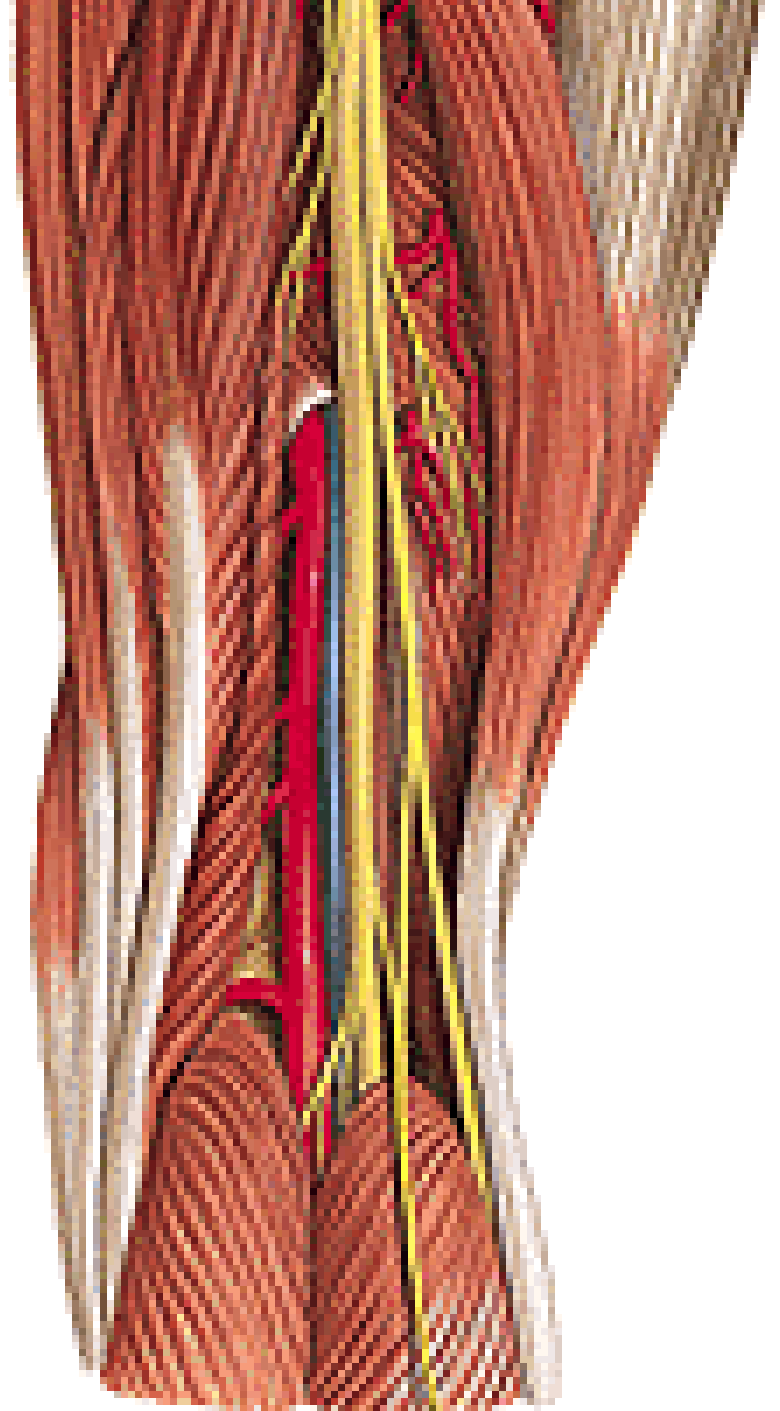
**n. cutaneus surae medialis**

## **N. fibularis/peroneus communis**

**n. cutaneus surae lat.**

r. communicans fibularis/peroneus

→ **n. suralis**

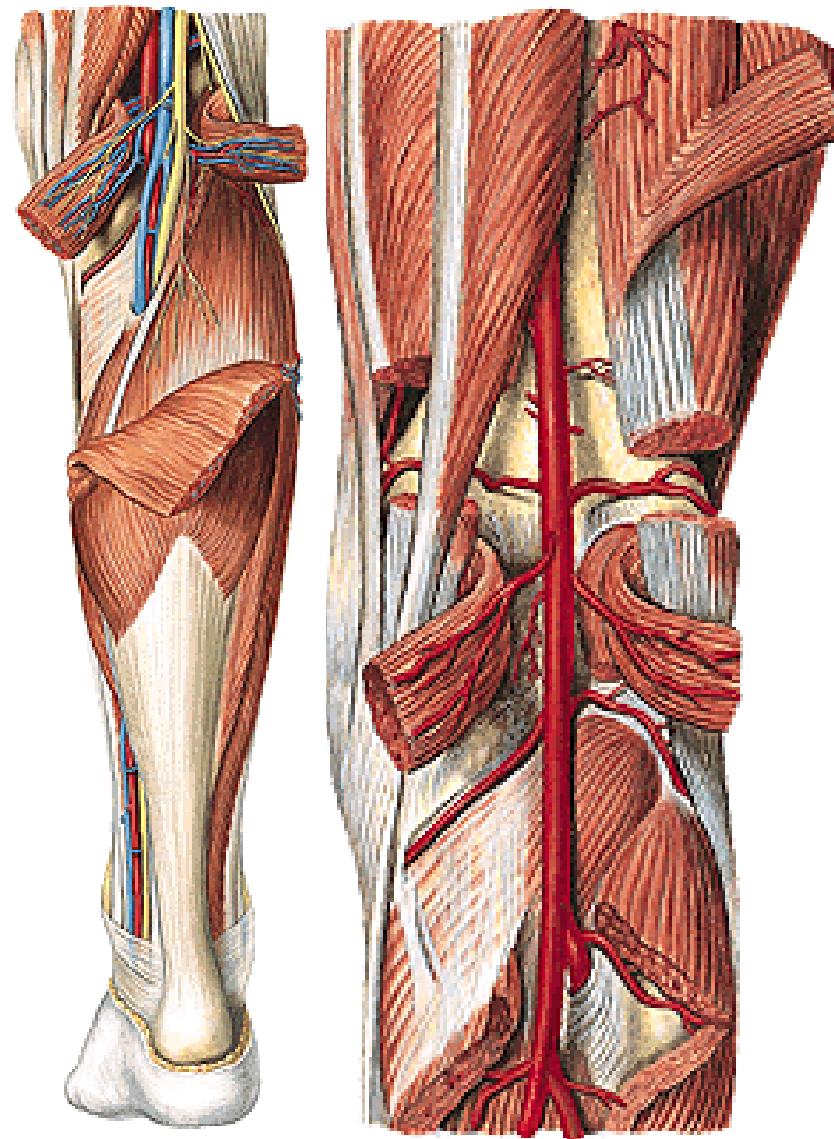


# A. poplitea

- Svalové větve aa. surales
- a. superior medialis a lateralis genus
- a. media genus
- a. inferior medialis a lateralis genus

## Konečné větve:

- a. tibialis posterior
- a. tibialis anterior



# REGIO CRURIS ANTERIOR

Kůže

Podkoží

## N. saphenus

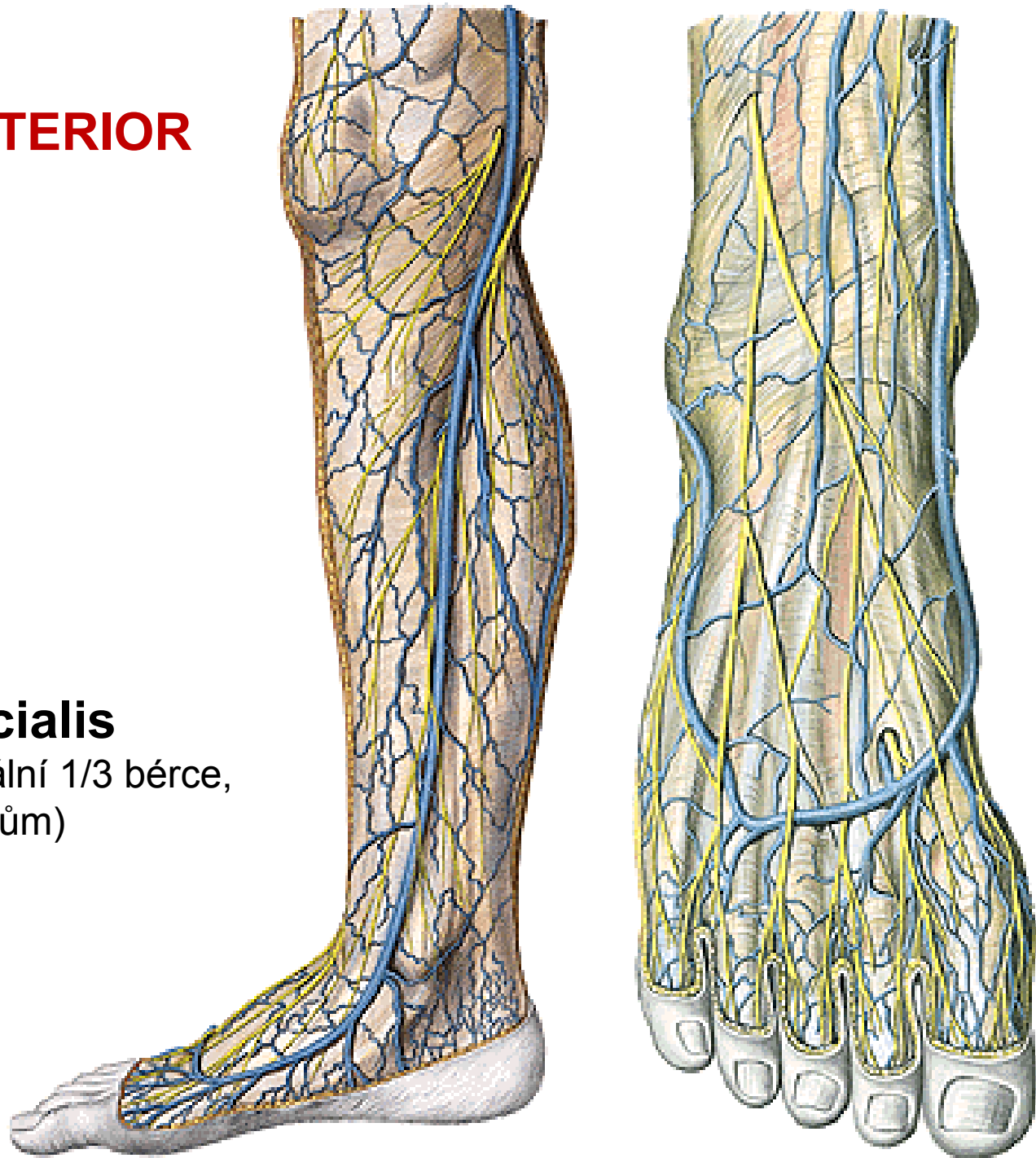
r. infrapatellaris

rr. cutanei cruris mediales

## V. saphena magna

## N. fibularis superficialis

(proráží fascia cruris v distální 1/3 bérce,  
jde na dorsum pedis k prstům)





## Fascia cruris

Přední skupina svalů (inervace z n. fibularis profundus)

**M. tibialis anterior**

**M. extensor digitorum longus**

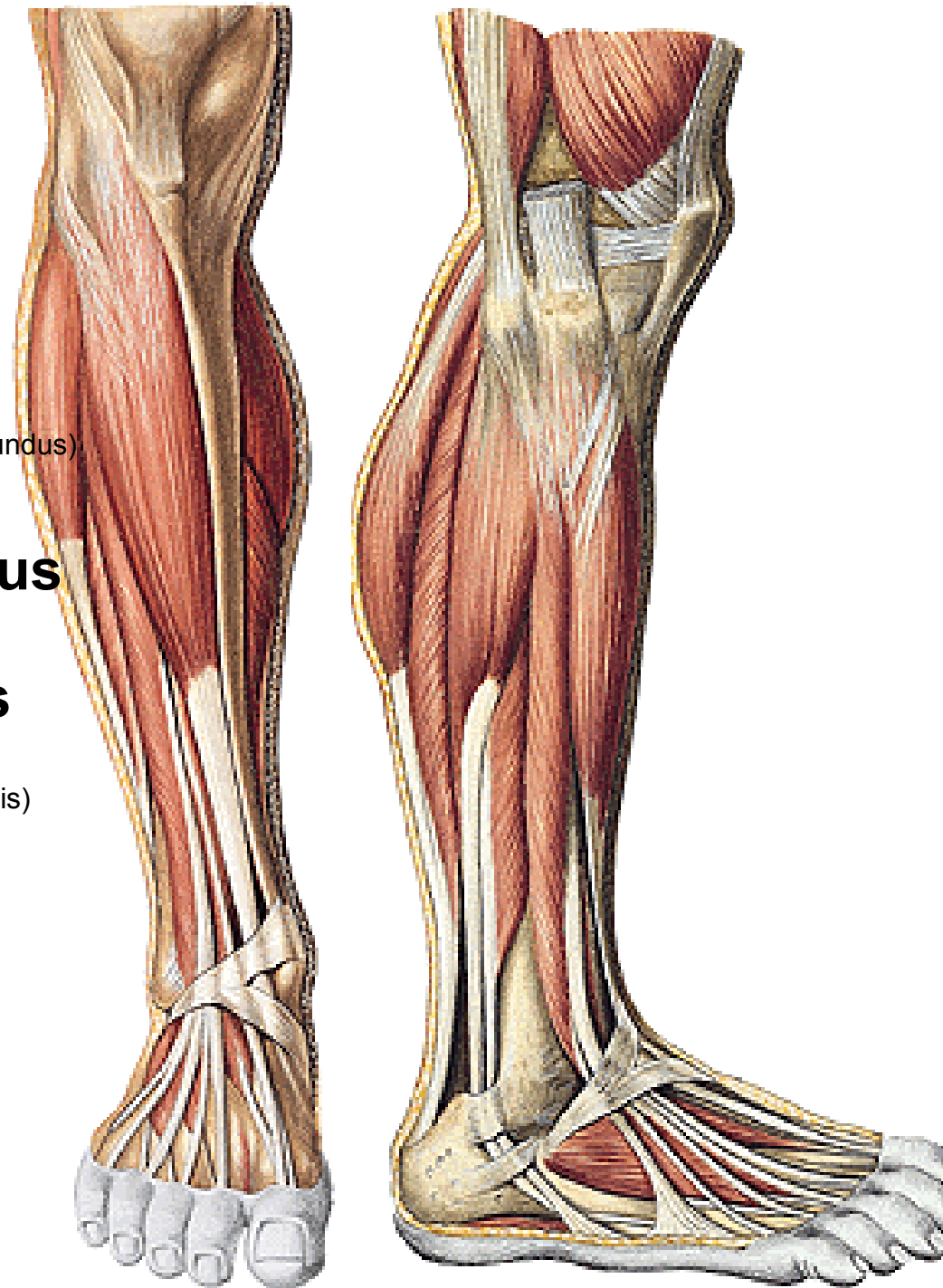
(M. fibularis/peroneus tertius - variabilní)

**M. extensor hallucis longus**

Laterální skupina (inervace z n. fibularis superficialis)

**M. fibularis/peroneus longus**

**M. fibularis/peroneus brevis**



# N. fibularis communis

**n. fibularis profundus** (mezi svaly přední skupiny bérce, doprovází **a. tibialis anterior**)

**n. fibularis superficialis**

(k laterální skupině svalů bérce)

## A. tibialis anterior:

### kloubní větve

a. recurrens tibialis post.

(do cévní sítě kolem kolenního kloubu)

a. recurrens tibialis ant.

### rr. musculares

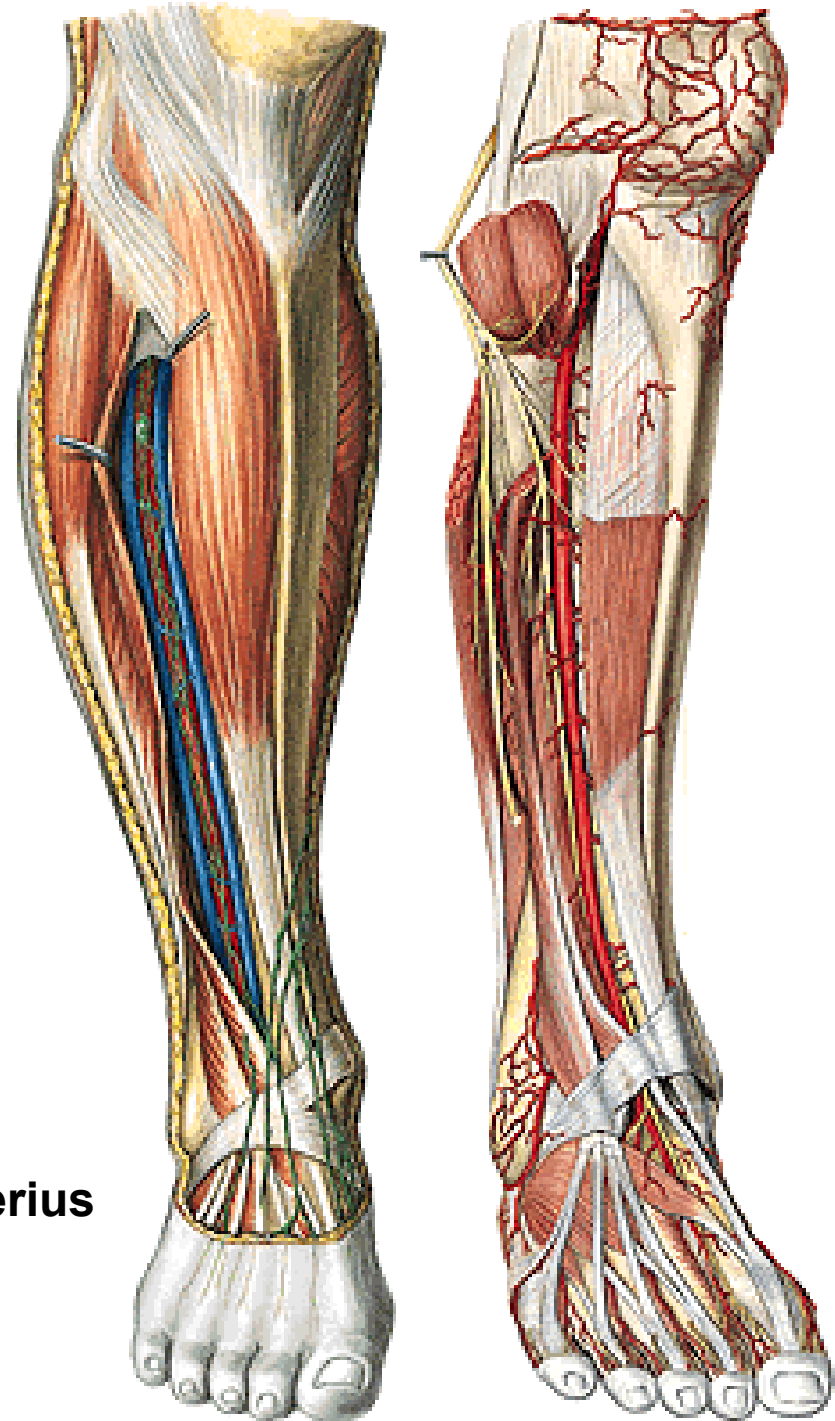
### Větve ke kotníku

a. malleolaris ant. med.

a. malleolaris ant. lat.

Pod retinaculum extensorum superius a inferius

### a. dorsalis pedis



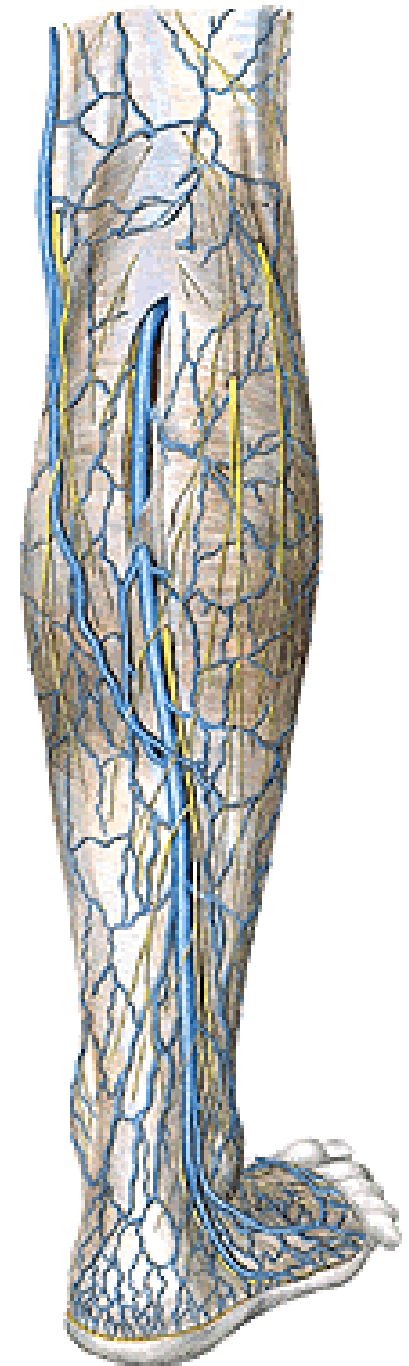
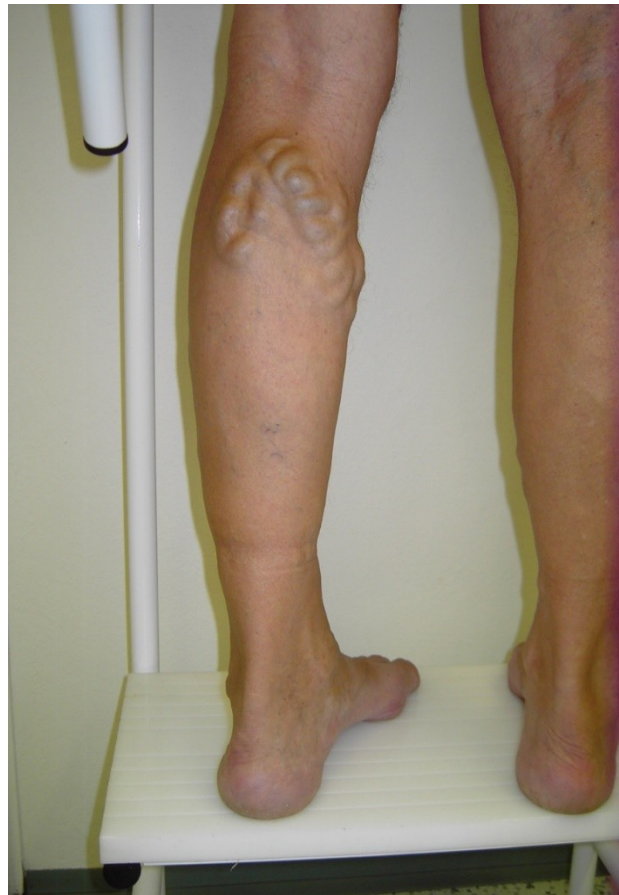# REGIO CRURIS POSTERIOR

**Kůže**

**Podkoží**

**V. saphena parva**

**N. suralis**



# Fascia cruris

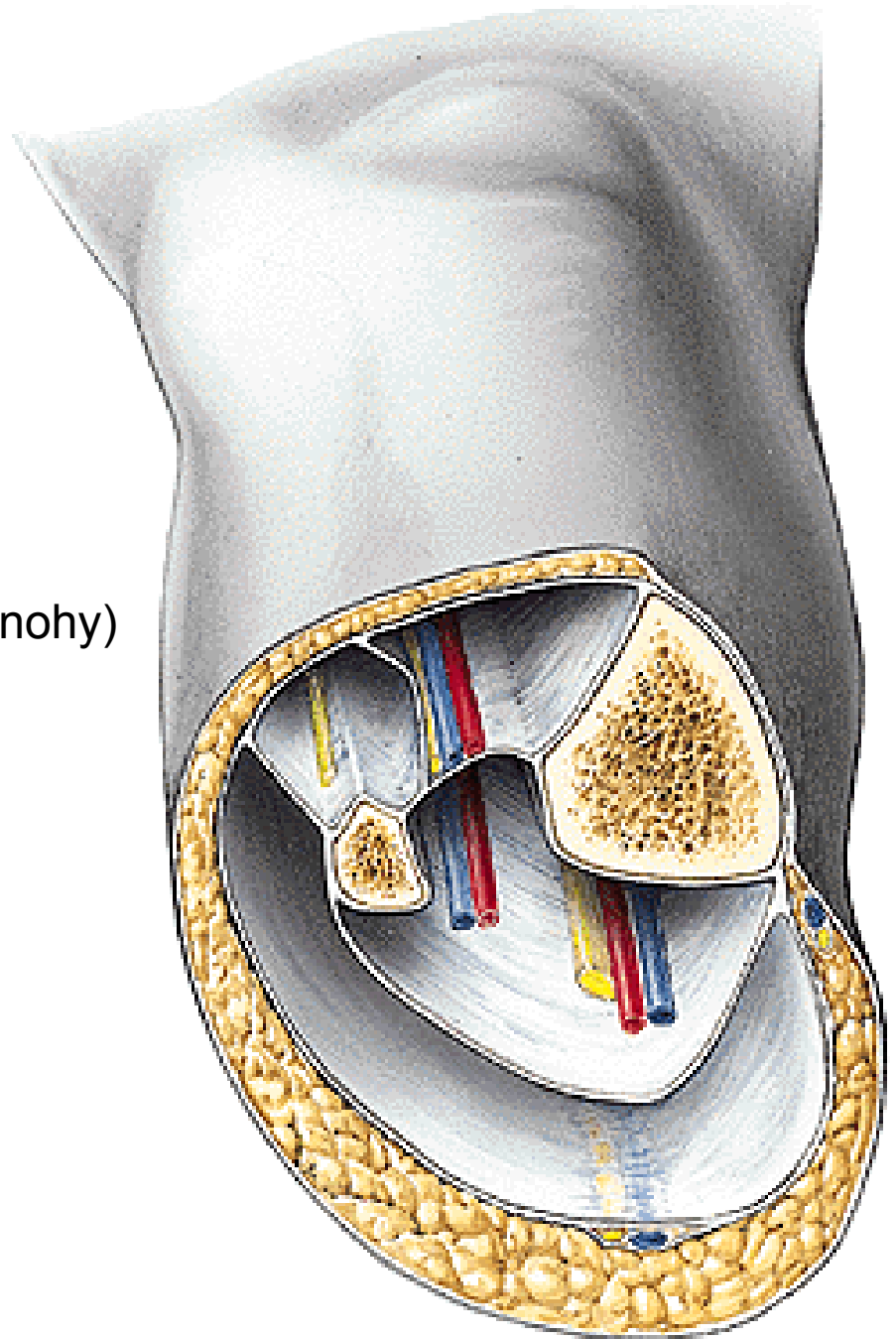
Septum intermusculare anterius  
Septum intermusculare posterius

Vznik tří osteofasciálních prostorů

Přední pro extensory

Laterální pro mm. fibulares (pronátory nohy)

Zadní pro flexory



# Fascia

## M. triceps surae

m. gastrocnemius

caput laterale a mediale

m. soleus

## Arcus tendineus m. solei

M. plantaris

M. popliteus

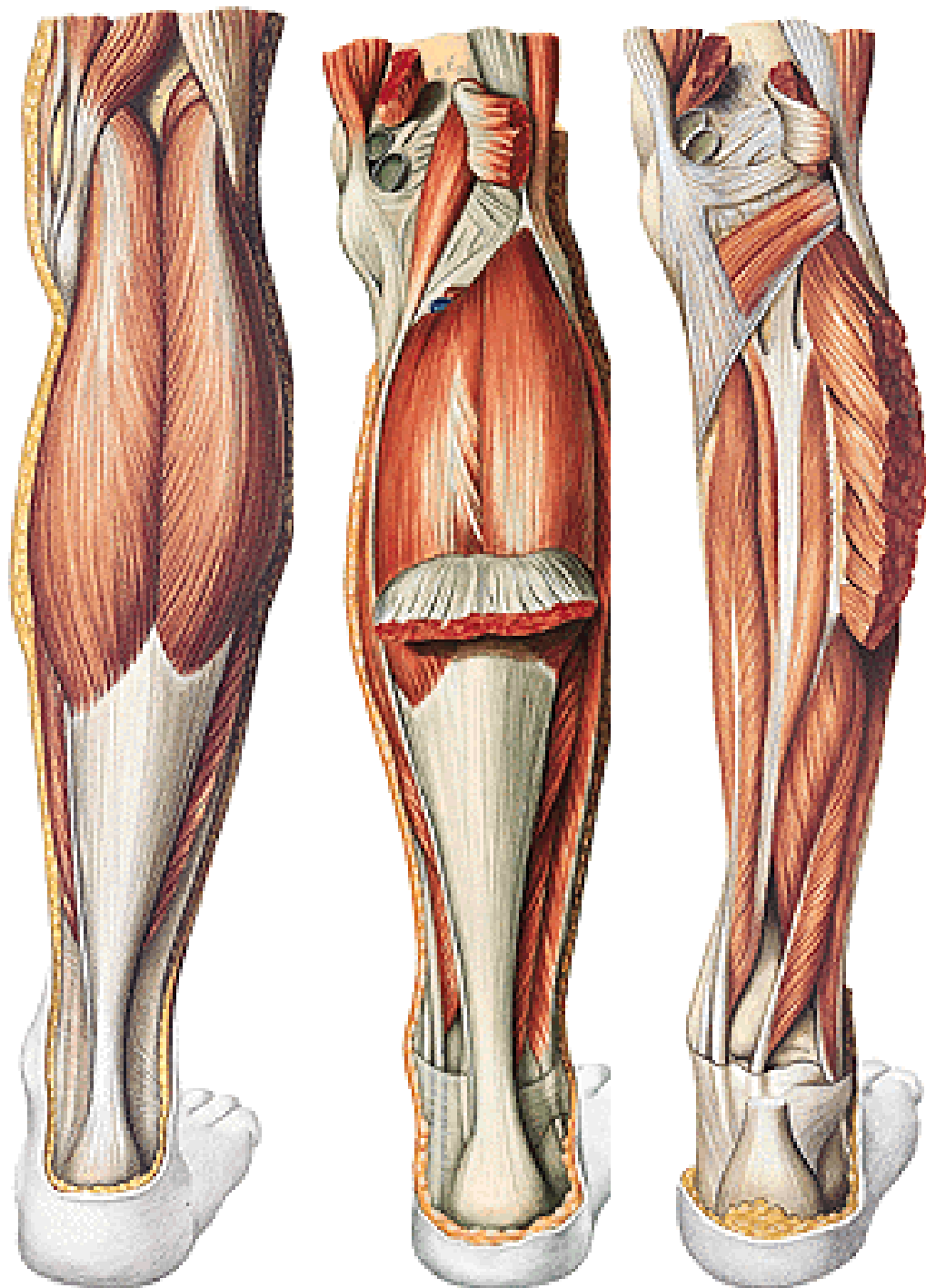
Hluboká vrstva:

M. flexor hallucis longus

M. flexor digitorum longus

M. tibialis post.

Inervace n. tibialis





# A. tibialis posterior

## rr. musculares

r. circumflexus fibulae (do cévní sítě kolem kolenního kloubu)

## a. fibularis

rr. malleolares med.

rr. calcaneares

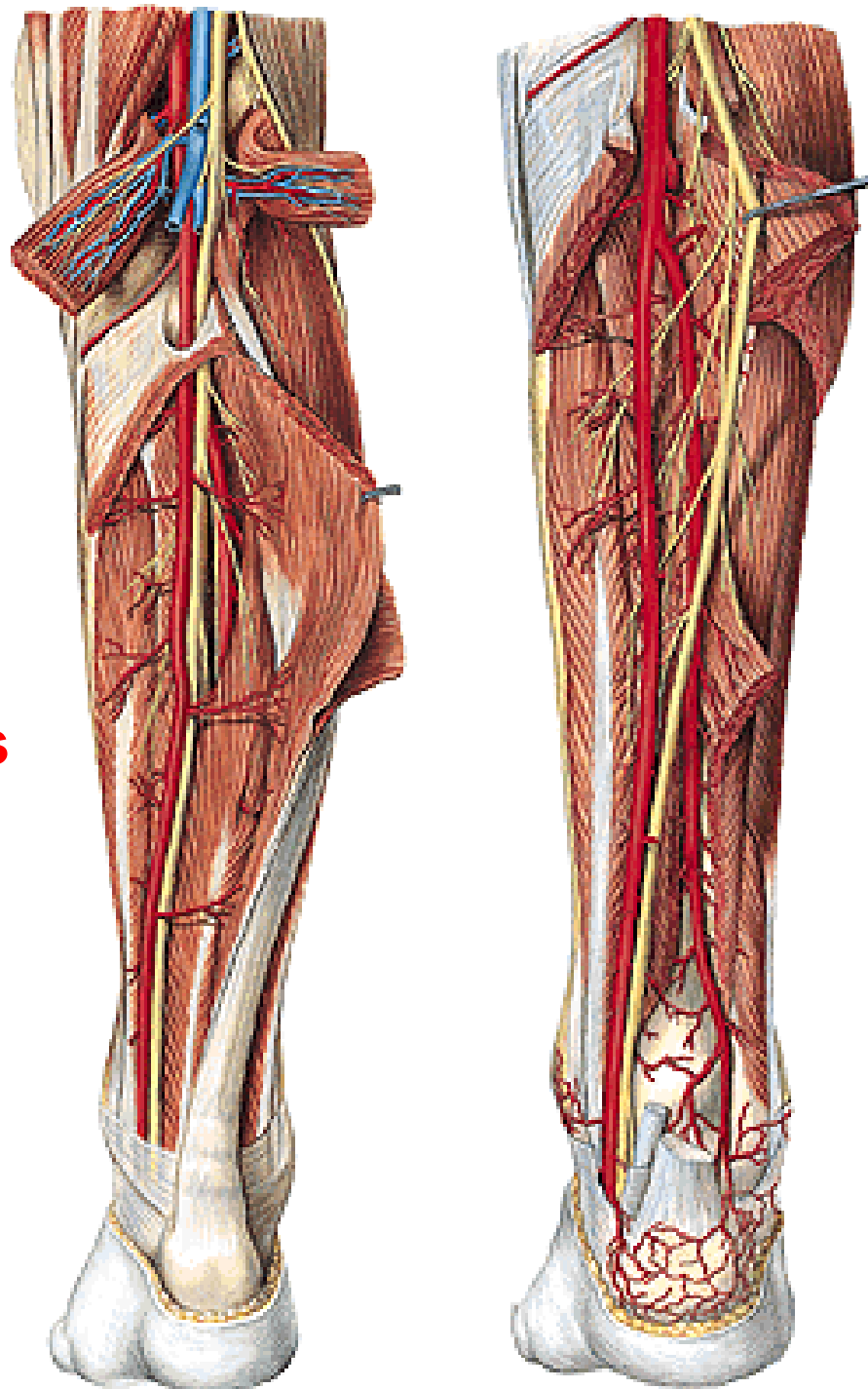
## Konečné větve:

## a. plantaris medialis a lateralis

Rete malleolare mediale a laterale

Rete calcaneare

Retinaculum flexorum



# **N. tibialis**

**n. cutaneus surae medialis**

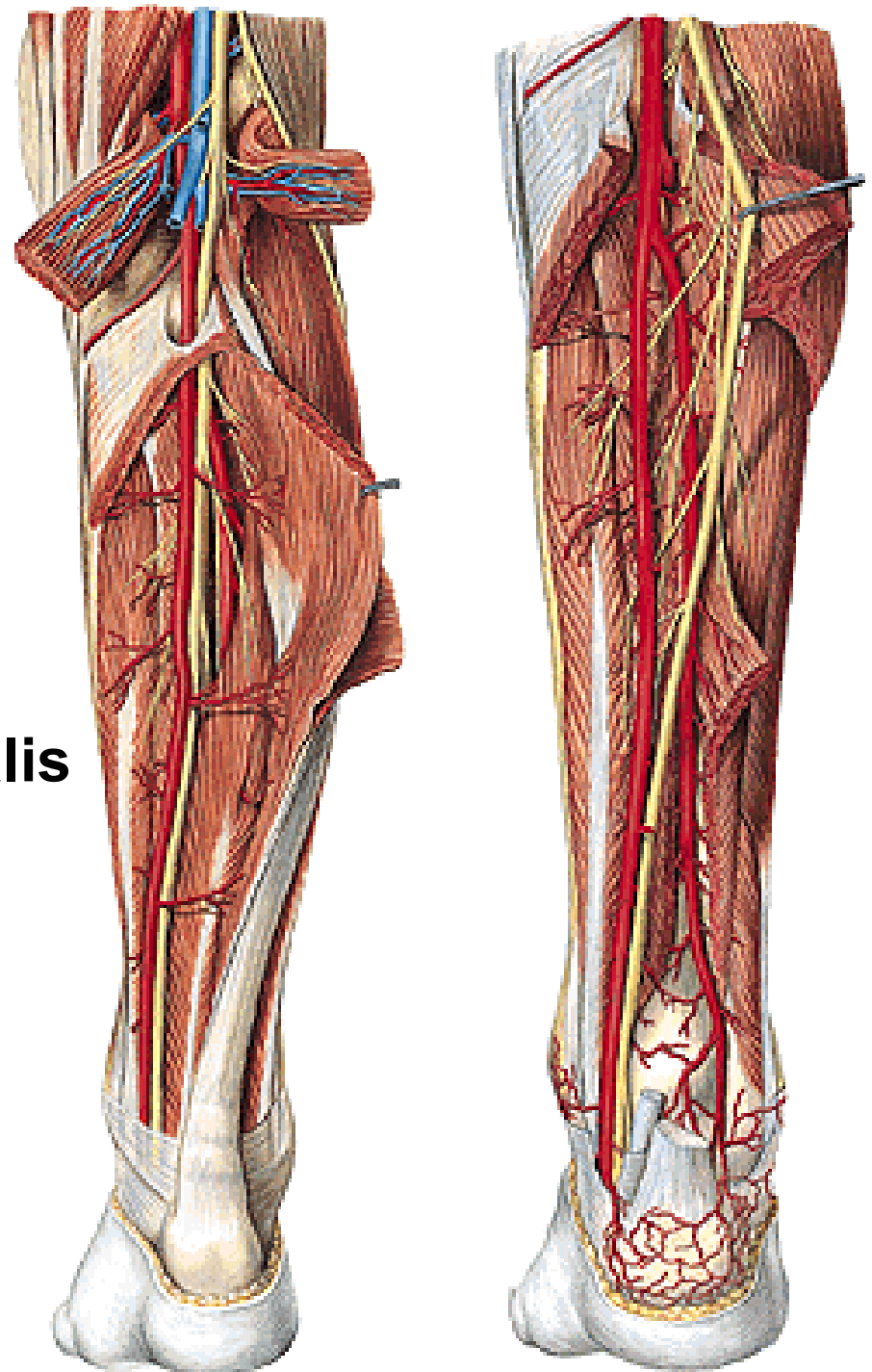
**rr. musculares**

**n. interosseus cruris**

**rr. calcanei mediales**

**Konečné větve:**

**n. plantaris medialis a lateralis**



# Dorsum pedis

**Kůže**

**Podkoží**

**Rete venosum dorsale pedis** (vznik v. saphena magna a parva)

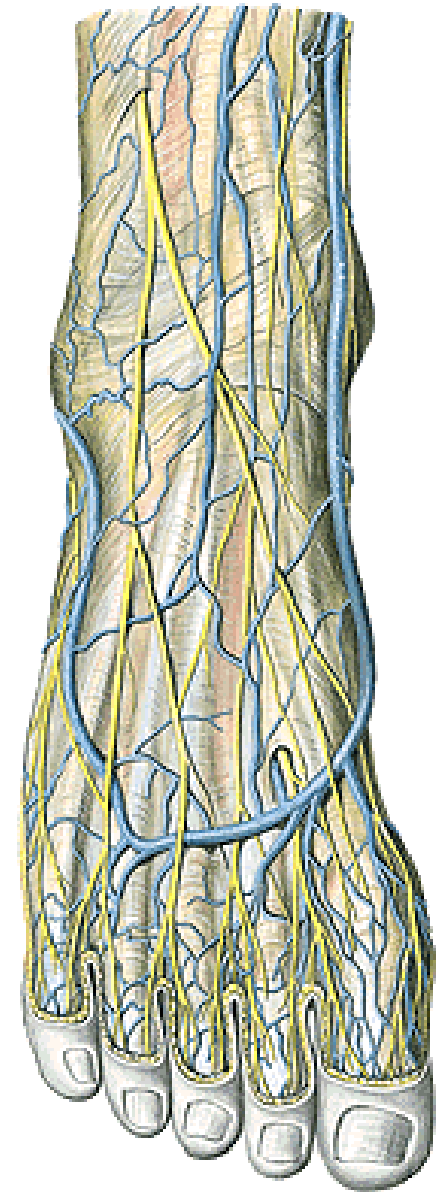
**N. cutaneus dorsalis pedis medialis et intermedius**

(n. fibularis/peroneus superficialis) - nn. digitales dorsales

**N. cutaneus dorsalis pedis lateralis** pro lat. stranu malíku

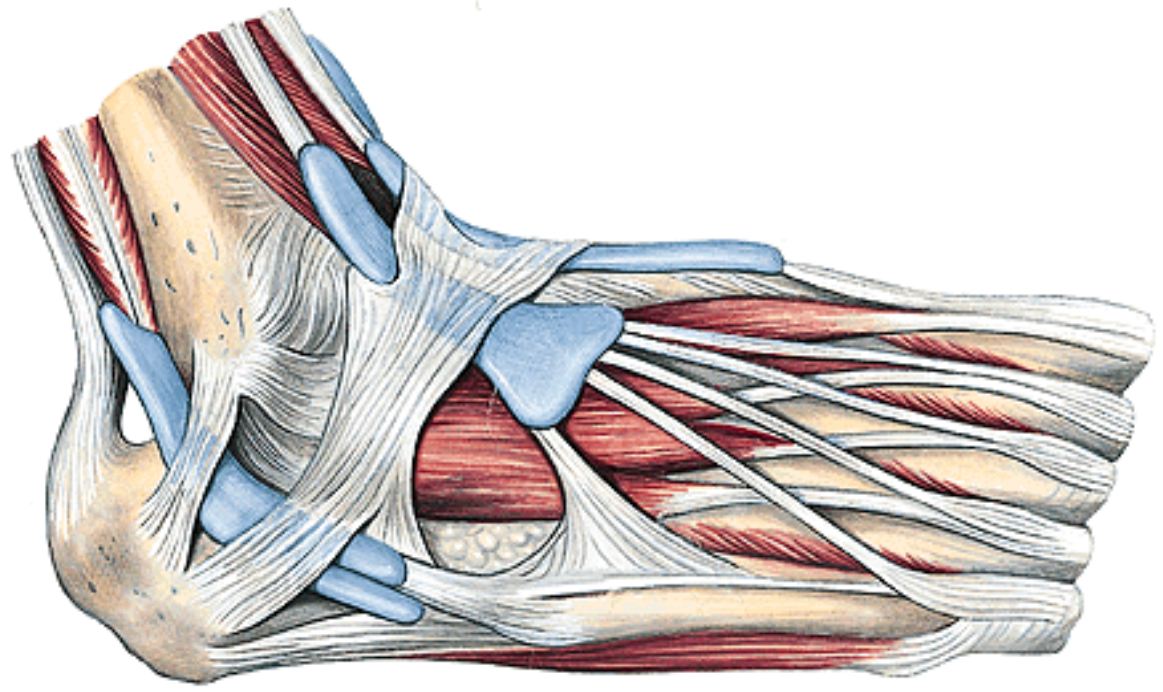
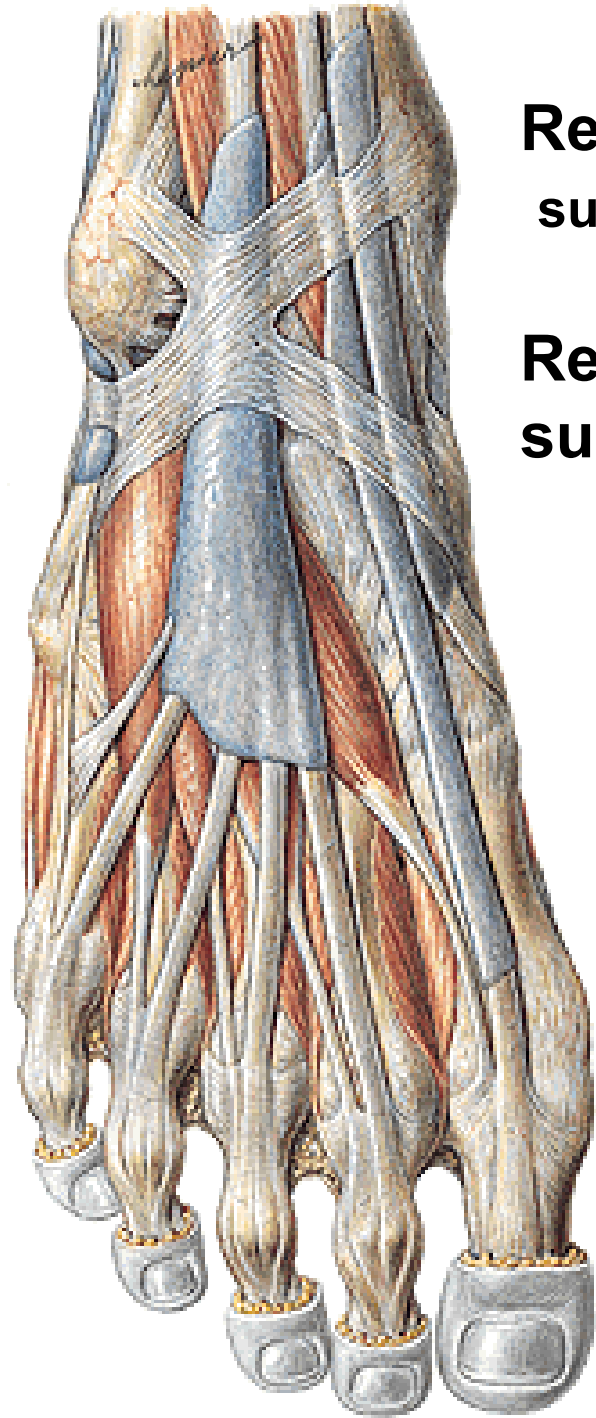
(n. suralis)

**Nn. digitales dorsales** (mezi 1. a 2. prstem - n. fibularis **profundus!!!**)



**Retinaculum (musculorum) extensorum  
superius a inferius**

**Retinaculum (musculorum) fibularium  
superius et inferius**



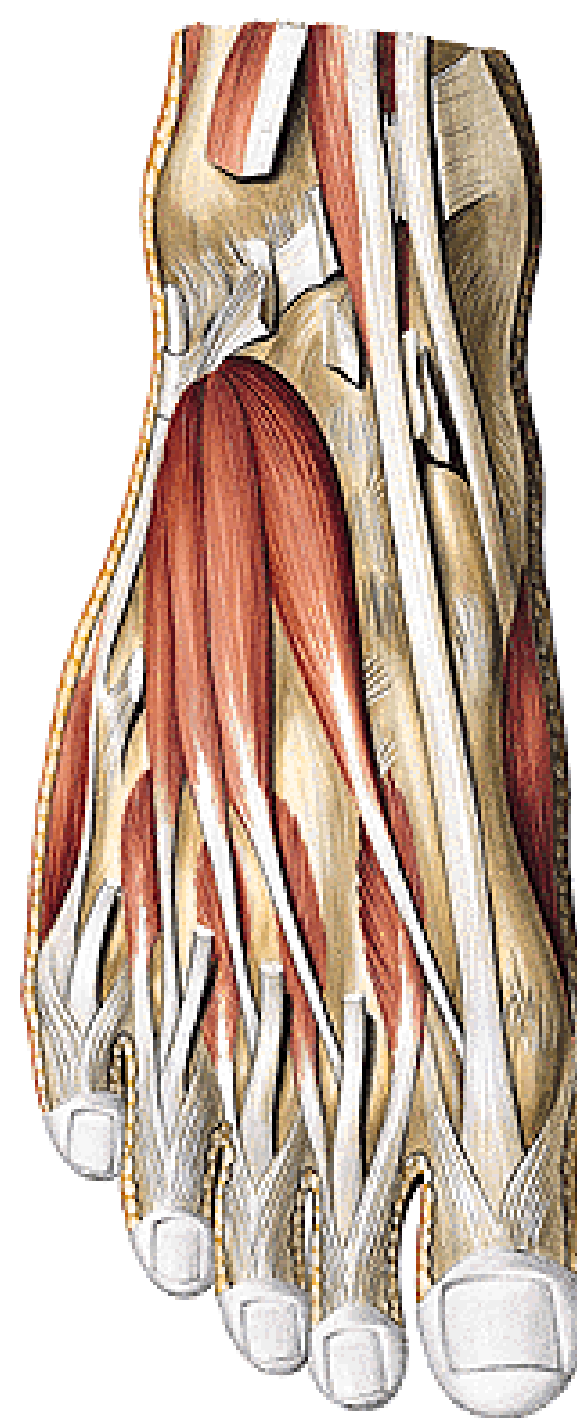
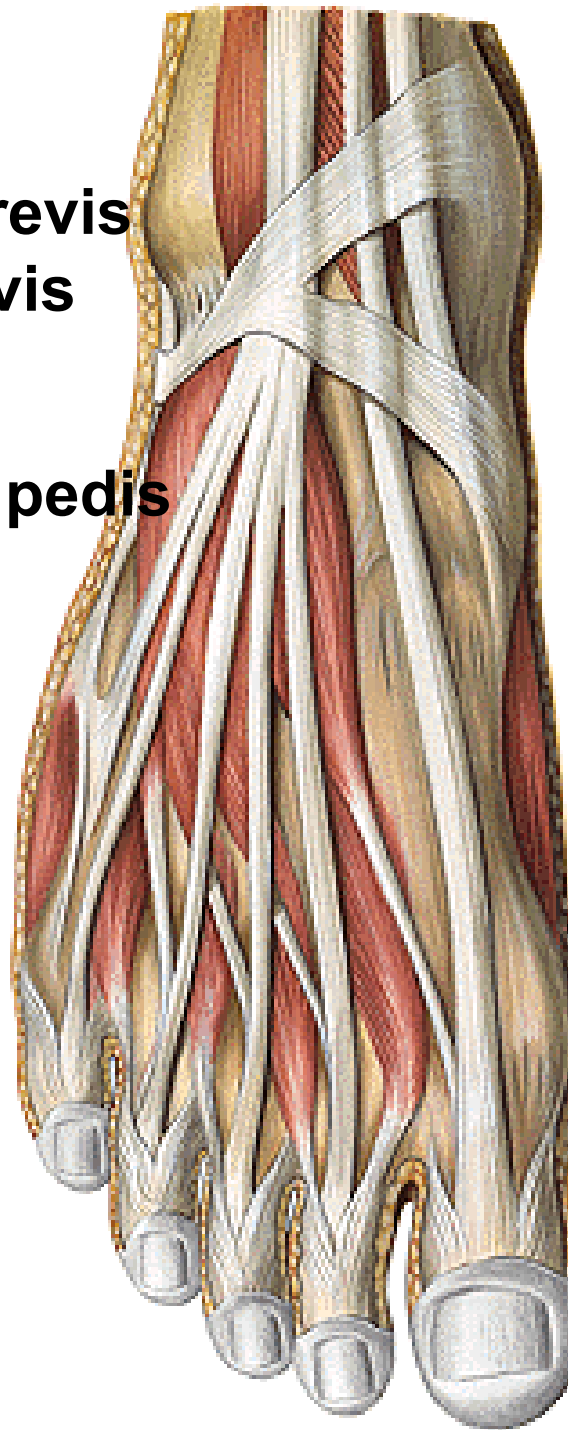
**M. extensor digitorum brevis**

**M. extensor hallucis brevis**

(n. fibularis/peroneus profundus)

**Mm. interossei dorsales pedis**

(n. plantaris lateralis)





**A. dorsalis pedis** (konečná větev a. tibialis anterior)

a. tarsalis lateralis

aa. tarsales mediales

**a. arcuata**

aa. metatarsae dorsales

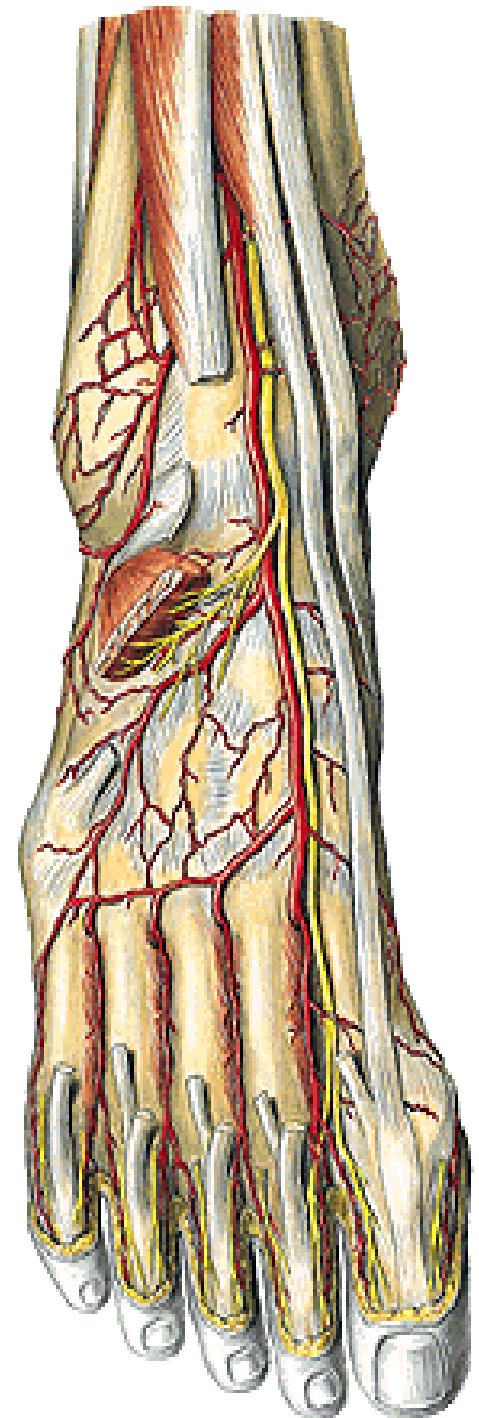
aa. digitales dorsales

r. plantaris profundus

**N. fibularis/peroneus profundus**

rr. musculares (pro m. extensor digitorum a hallucis brevis)

nn. digitales dorsales (mezi 1. a 2. prstem)



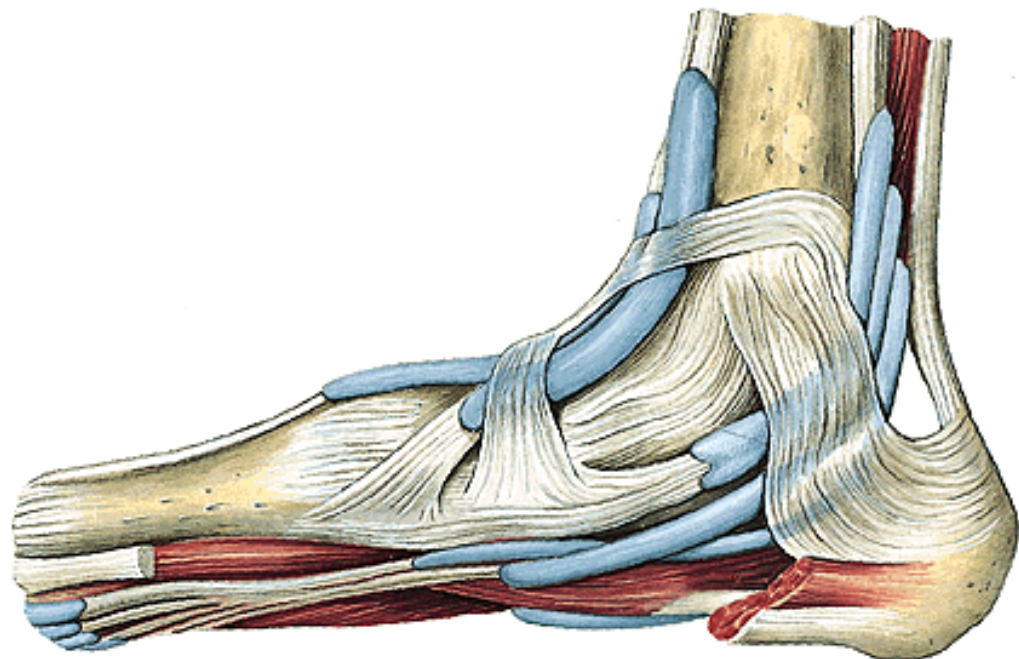
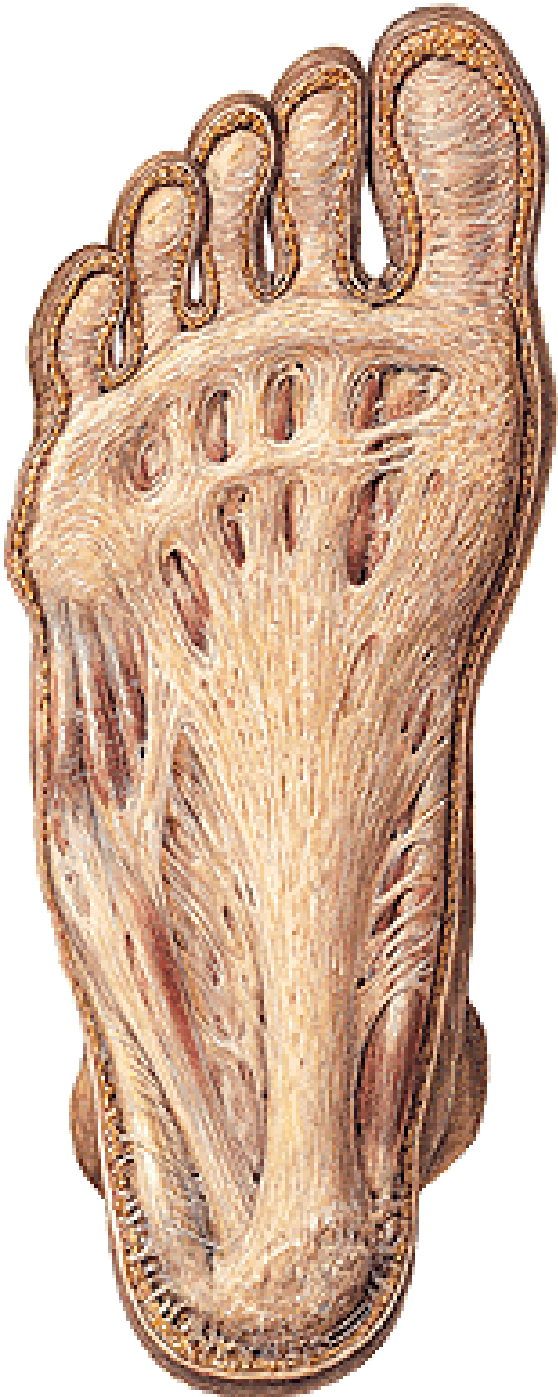# Planta pedis

Kůže

Podkoží

Aponeurosis plantaris

Retinaculum (musculorum) flexorum

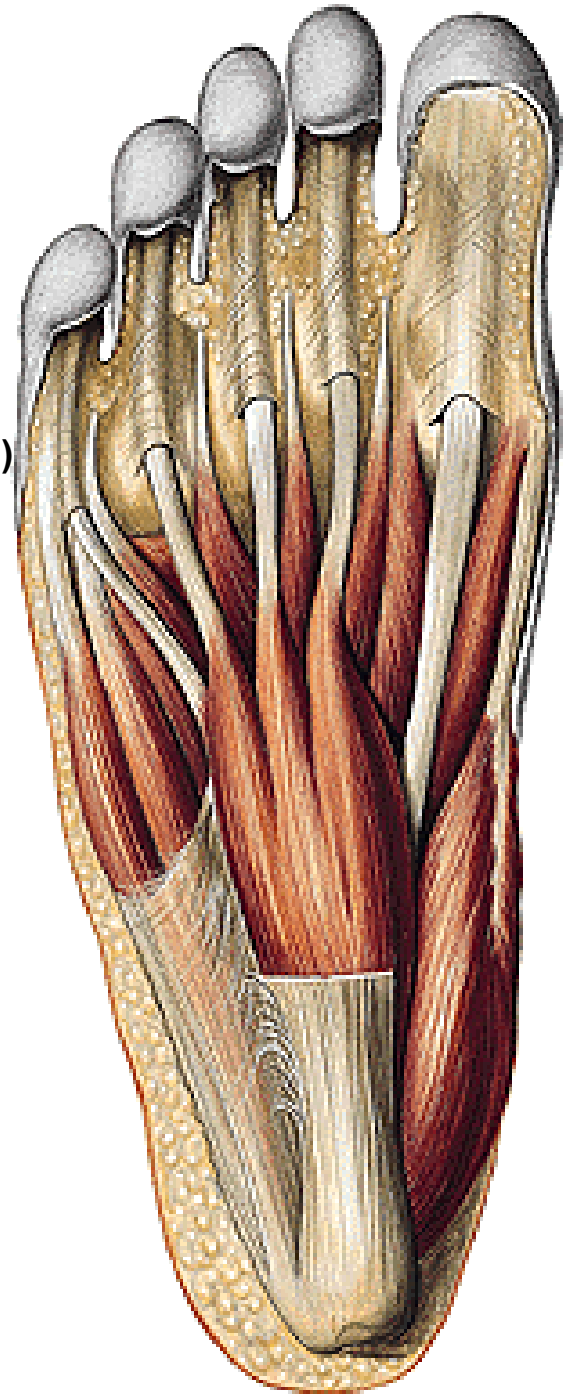


## Povrchová vrstva svalů:

**M. abductor hallucis** (n. plantaris medialis)

**M. flexor digitorum brevis** (n. plantaris medialis)

**M. abductor digiti minimi** (n. plantaris lateralis)



## Střední vrstva

**M. quadratus plantae** (n. plantaris lateralis)

**Mm. lumbricales I.-IV.** (I. a II. n. plantaris medialis; III. a IV. n. plantaris lateralis)

**Šlachy dlouhých flexorů prstů**

## Hluboká vrstva

**M. flexor hallucis brevis** (n. plantaris med. i lat.)

caput mediale

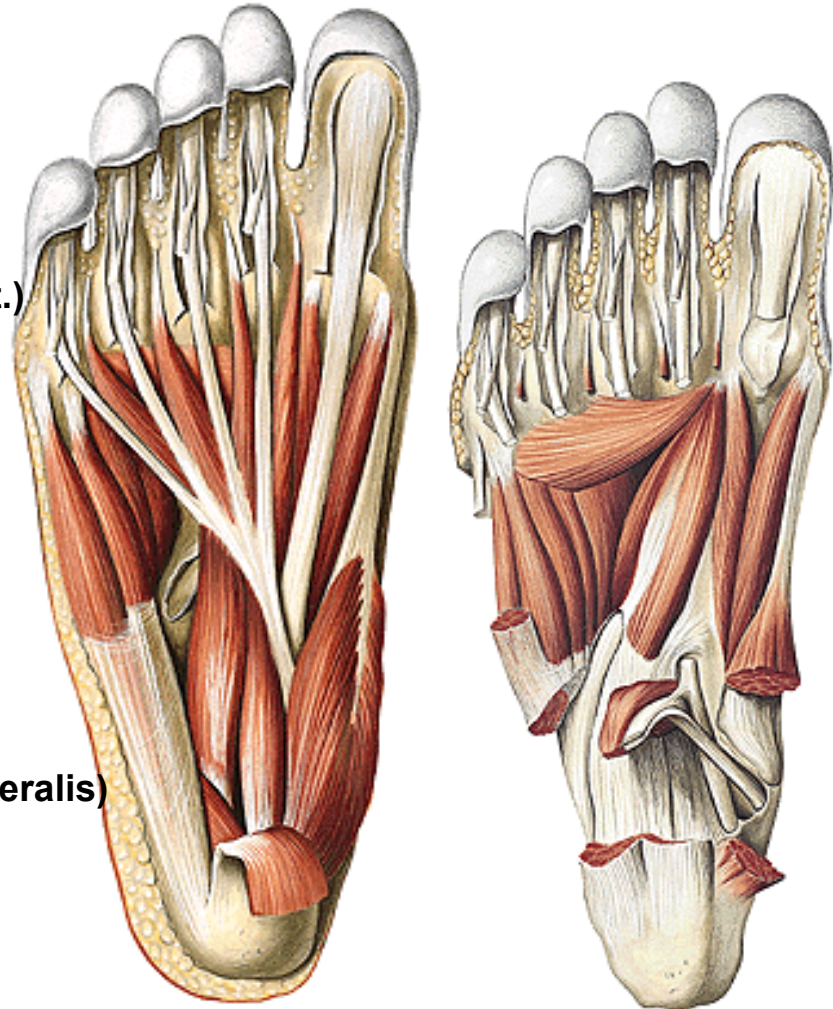
caput laterale

**M. adductor hallucis** (n. plantaris lateralis)

caput obliquum

caput transversum

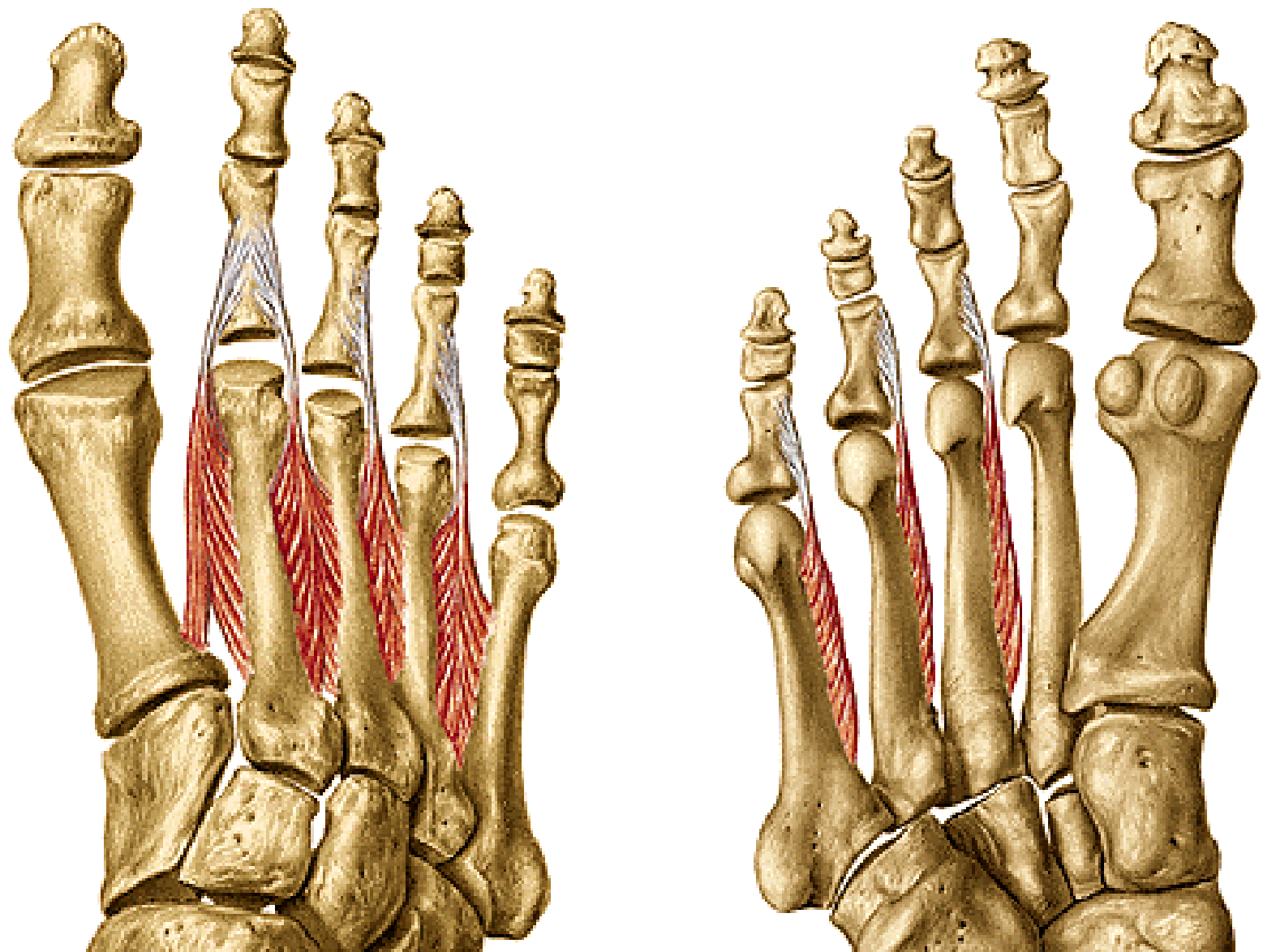
**M. flexor digiti minimi brevis** (n. plantaris lateralis)



**Mm. interossei dorsales I.-IV.**

(n. plantaris lateralis)

**Mm. interossei plantares I.-III.**





# Konečné větve n. tibialis

## 1. N. plantaris medialis

rr. musculares

nn. digitales plantares communes

nn. digitales plantares proprii – (l.- med. polovina IV. prstu)

## 2. N. plantaris lateralis

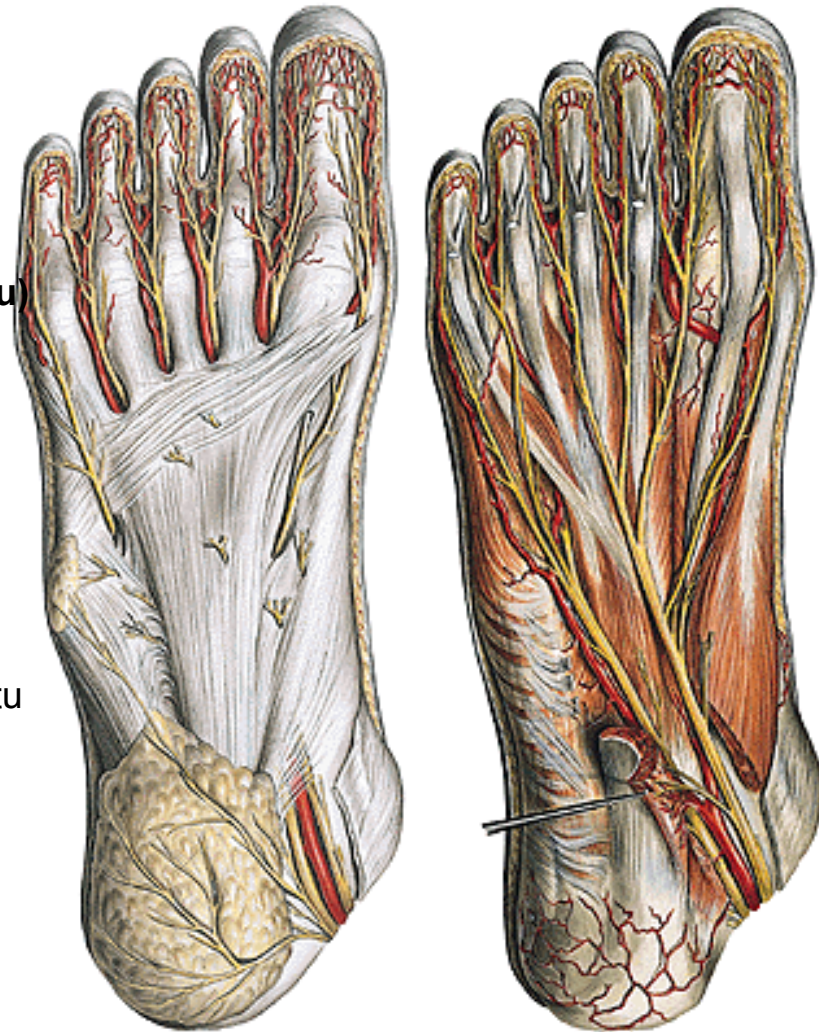
rr. musculares

r. superficialis

nn. digitales plantares communes

nn. digitales plantares proprii k V. a lat. polovině IV. prstu

r. profundus pro svaly malíku, m. adductor hallucis, část m. flexor hallucis brevis, mm. lumbricales, 3. a 4., mm. interossei





# Konečné větve a. tibialis posterior

## A. plantaris medialis

r. superficialis

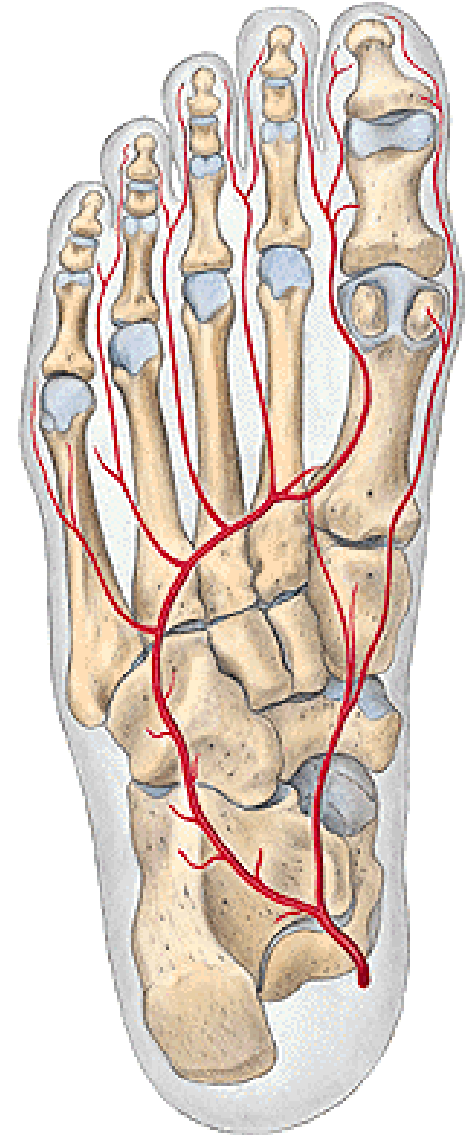
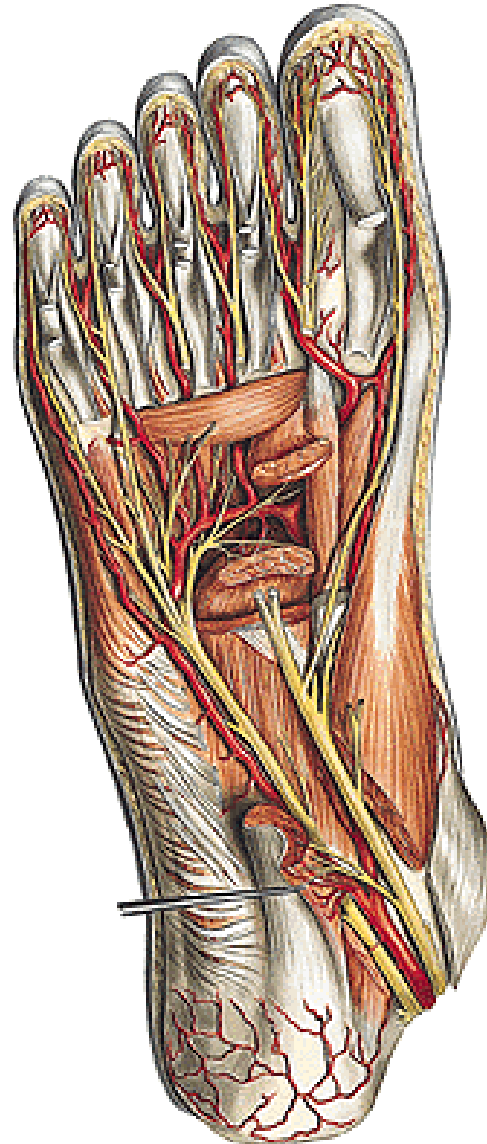
r. profundus

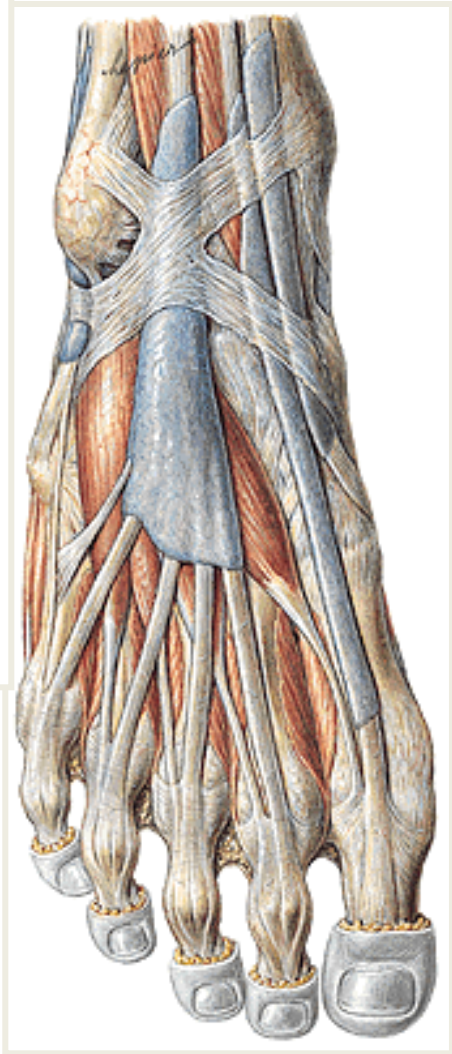## A. plantaris lateralis

### arcus plantaris

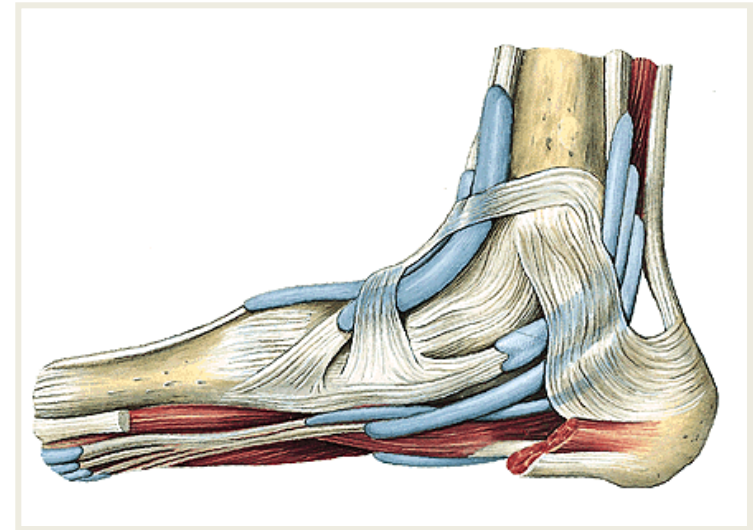
aa. metatarsae plantares

aa. digitales plantares

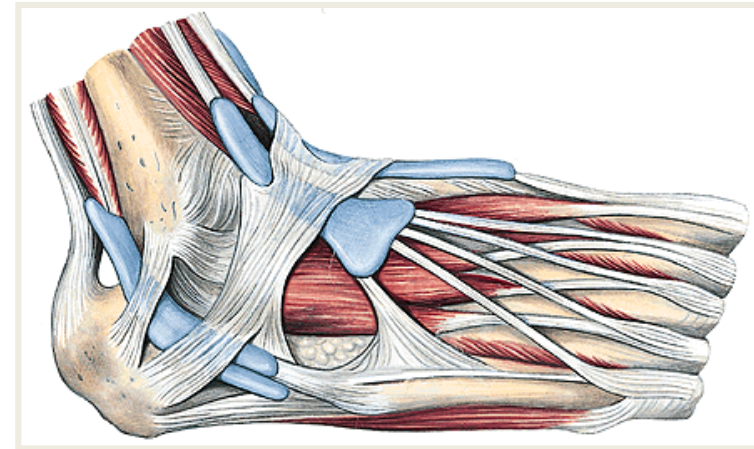




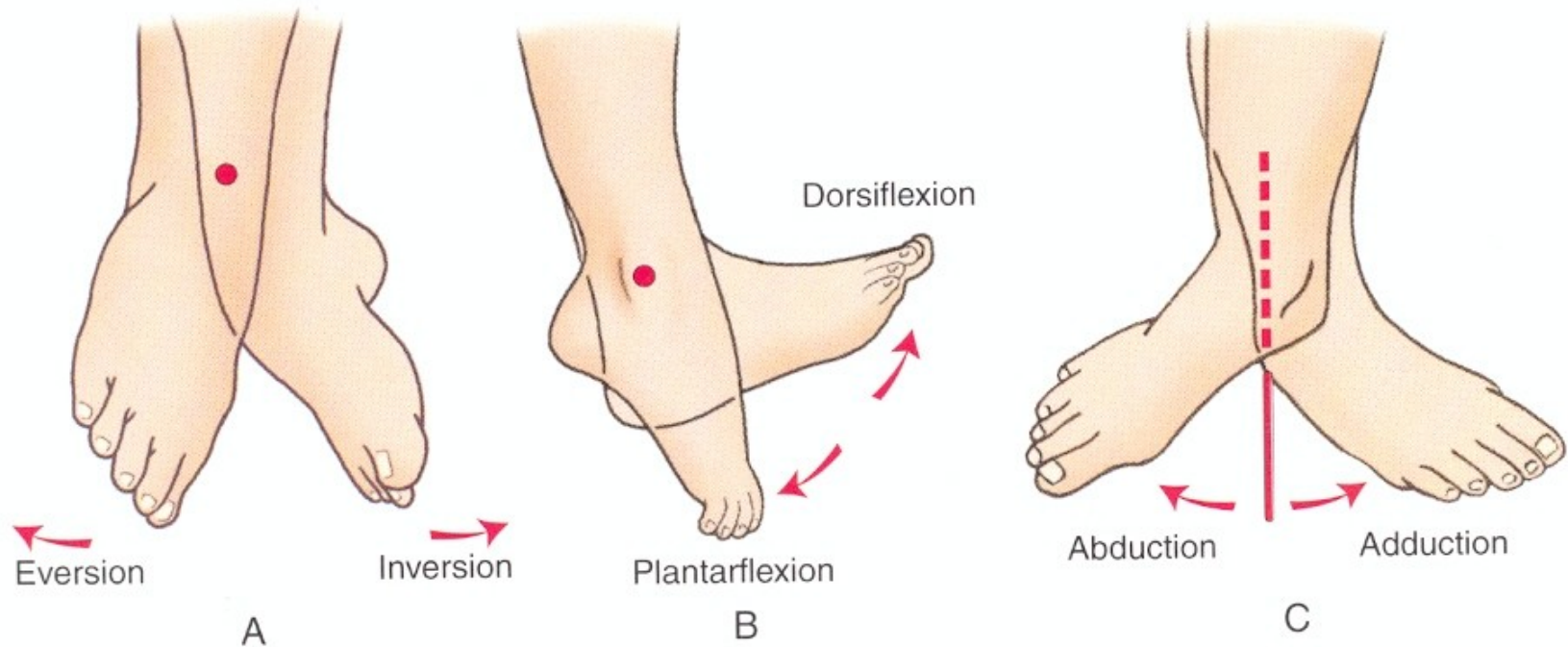
**Retinaculum mm. extensorum  
superius et inferius**



**Retinaculum mm. flexorum**



**Retinaculum mm. fibularium  
superius et inferius**



**Inverze nohy** = plantární flexe, addukce a supinace nohy  
**Everze** = dorsální flexe, abdukce a pronace nohy

## **Použitá literatura**

**Atlas der Anatomie des Menschen/Sobotta.**

**Putz,R., und Pabst,R. 20. Auflage. München:  
Urban & Schwarzenberg, 1993**

**Čihák, R. (2016): Anatomie 3. Grada.**

**Gilroy, A. M. et al. (2009): Atlas of Anatomy.**  
Thieme New York, Stuttgart.

**Moore, K. L. (1992): Clinical oriented anatomy.**  
Third edition. Williams&Wilkins, A Waverly Company.

**Rohen, J.W., Yokochi, Ch. (1988): Anatómia človeka.**  
Schattauer Stuttgart- New York.