

Artróza

MUDr. Martin Komzák, Ph.D.

FSPS MU

Klasifikace kloubních onemocnění

I. Zánětlivá revmatická onemocnění

- revmatoidní artritida
- ostatní difúzní onemocnění pojiva
- spondylartritidy

II. Degenerativní kloubní choroby (osteoartróza)

III. Metabolická kostně-kloubní onemocnění

- krystalové artropatie
- osteoporóza, osteomalacie

Klasifikace kloubních onemocnění

IV. Mimokloubní revmatismus

V. Infekční artritidy

VI. Další onemocnění

- nádory a paraneoplastické syndromy
- endokrin. poruchy
- porucha nervového a cévního zásobení
- avaskulární osteonekrózy
- krvácivá onemocnění
- další

Arthrosa

ARTROSA

DEGENERATIVNÍ ONEMOCNĚNÍ KLOUBŮ

/Osteoarthrosa, arthrosis, osteoarthritis/

Definice:

Nezánětlivé degenerativní kloubní onemocnění charakterizované nadměrným opotřebením kloubní chrupavky, subchondrální sklerózou, tvorbou osteofytů a změnami měkkých tkání, které zahrnují synoviální membránu, kloubní pouzdro, kloubní vazy i svaly.

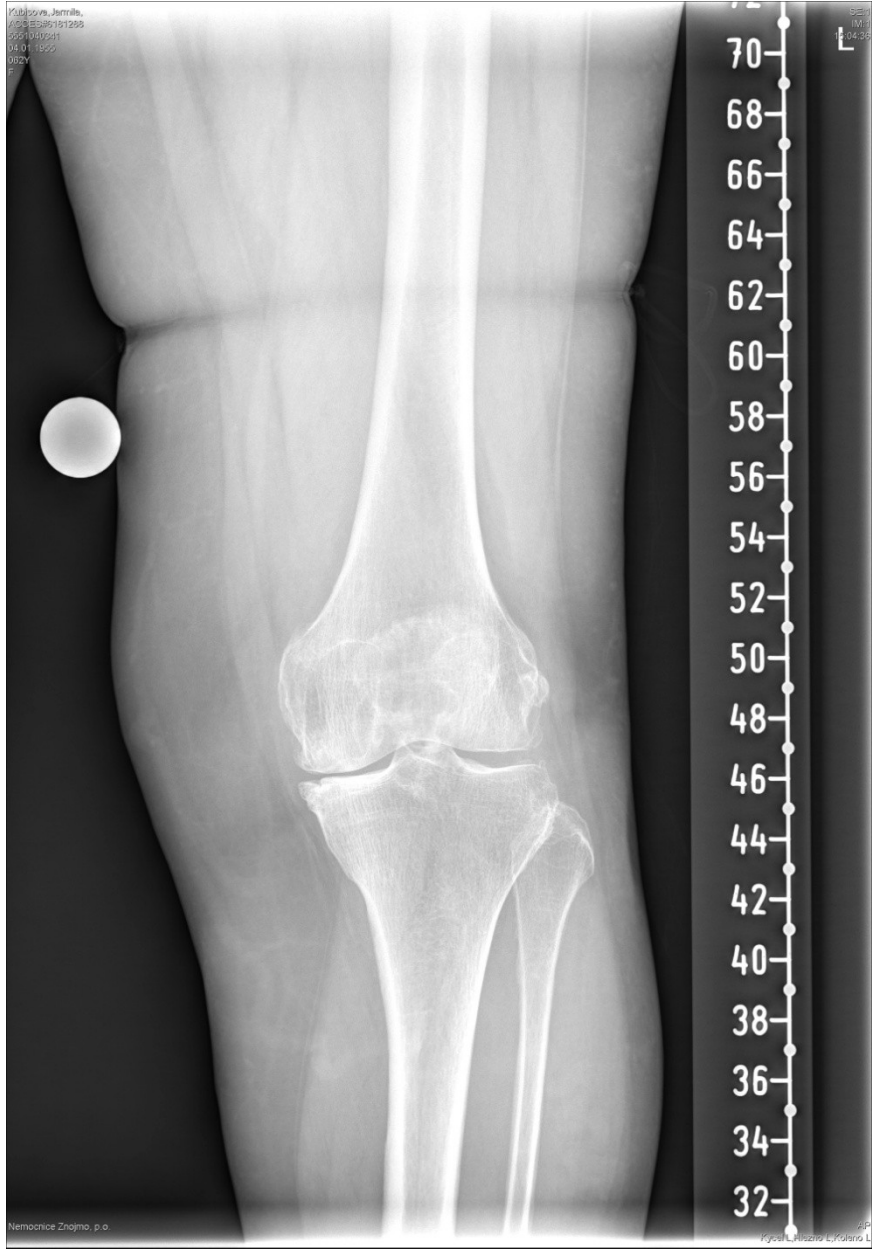Klinicky: je onemocnění charakteristické bolestmi kloubů, citlivostí, limitací pohybu, krepitací a příležitostnými otoky různým stupněm zánětlivých změn ,bez systémových změn.

Patologický obraz

- nepravidelná degradace chrupavky,
- sklerosa subchondrální kosti
- vývoj cyst, marginálních osteofytů,
- změny prokrvení metafysy
- zánětlivé změn synovie

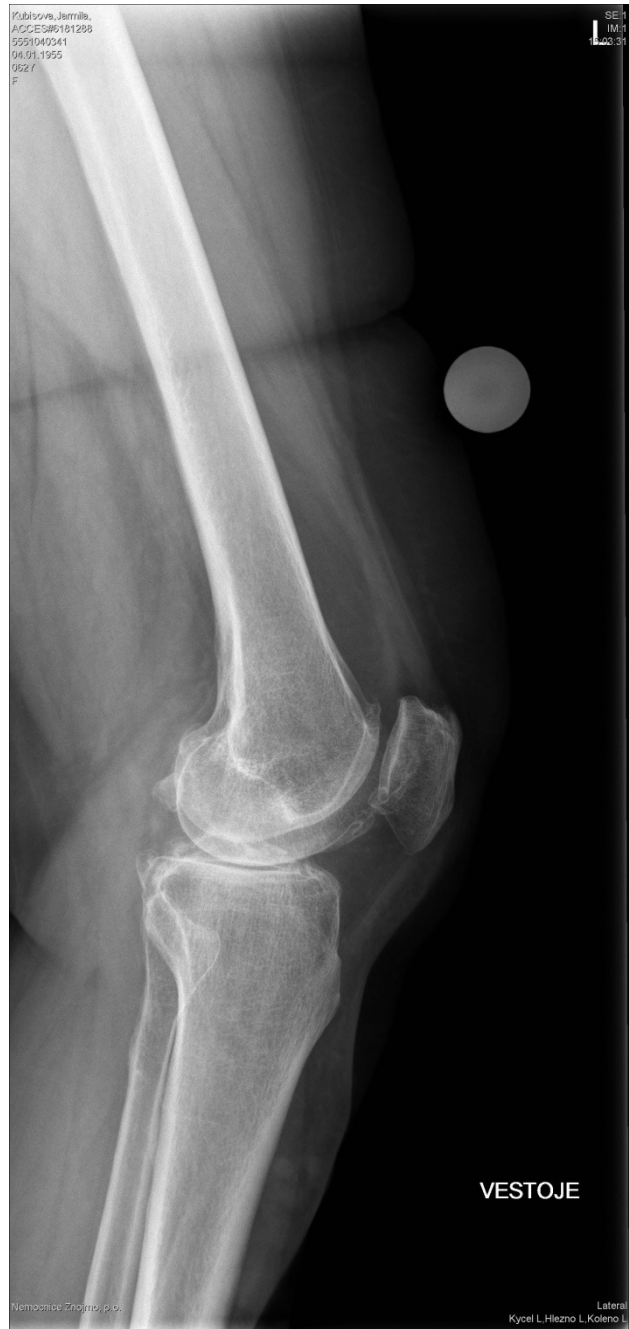Y0030va, Jerrile,
APBEB86781288
5551040241
04.01.1959
01224
F

SEM
MIP
14.04.2016



Pubovve, Jermib,
ACCESOR181298
5551040241
04.01.1955
052 f
F

SEIT
IM:1
14.03.21



VESTOJE

Histologický obraz

časná fragmentace chrupavky

dělení chondrocytů,

deposita minerálů,

trhliny chrupavky

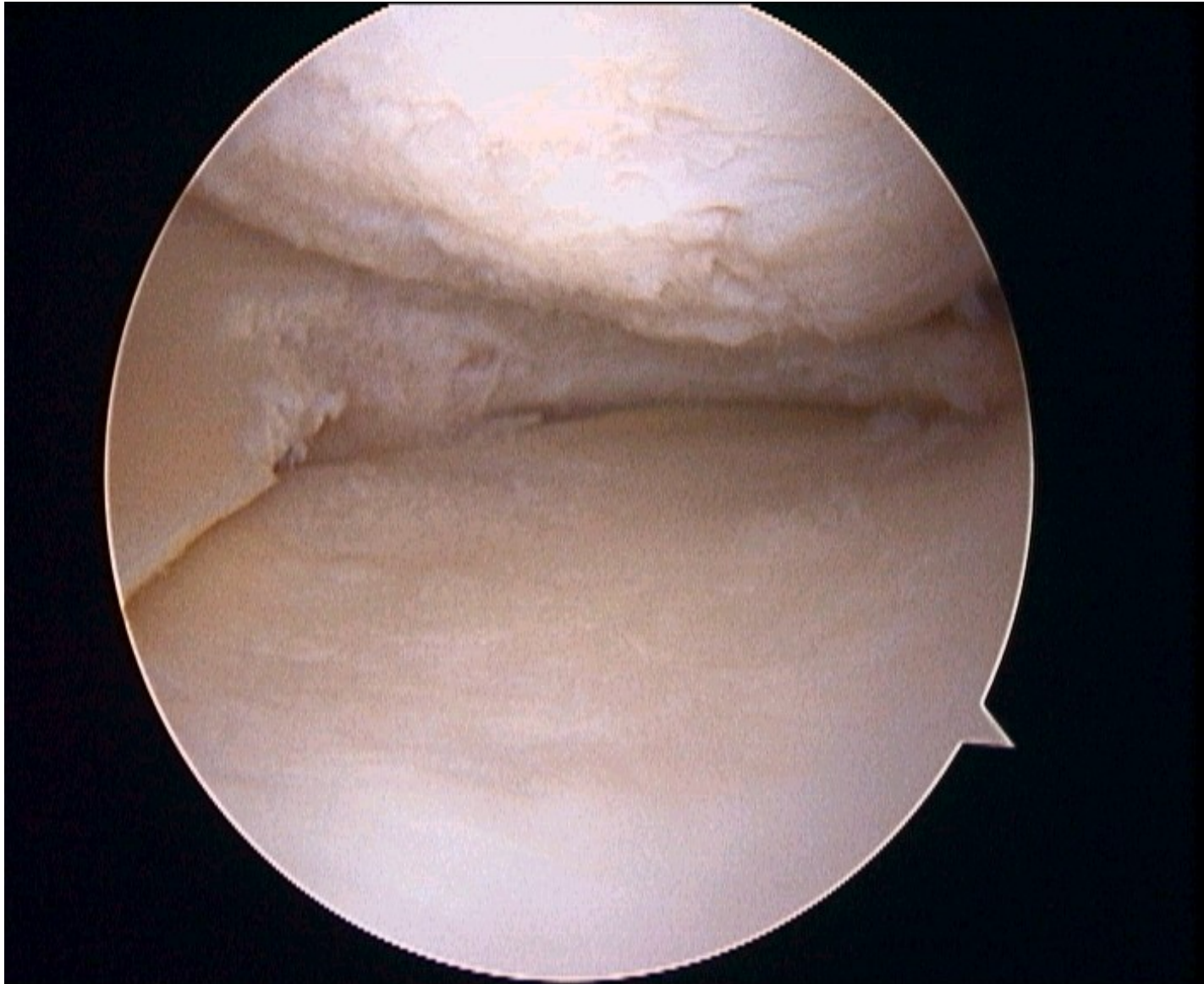
změny cévního zásobení kosti

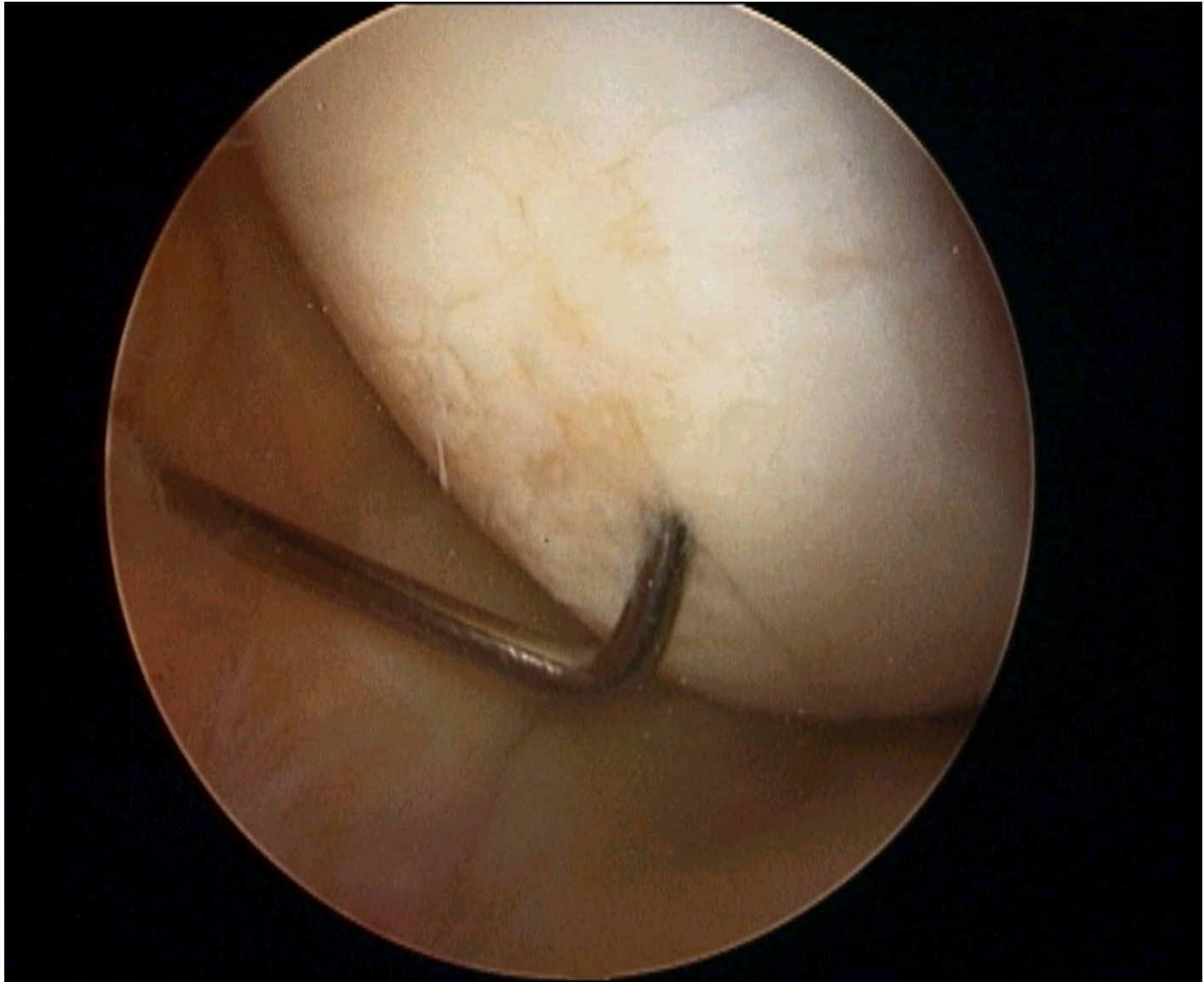
reparační změny,

tvorba osteofytů,

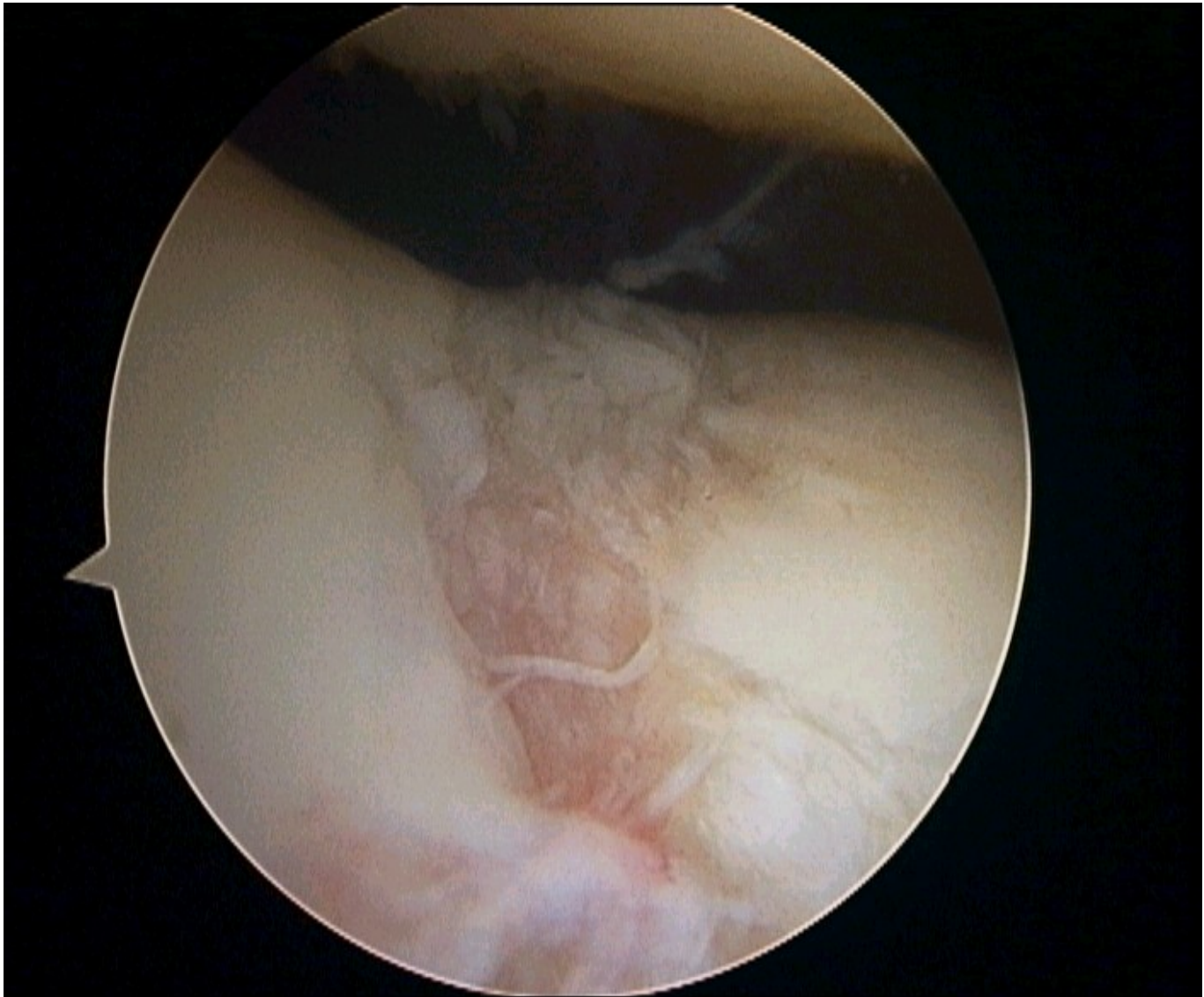
sklerosa až osteonekrosa subchondrální kosti

Chondromalacie

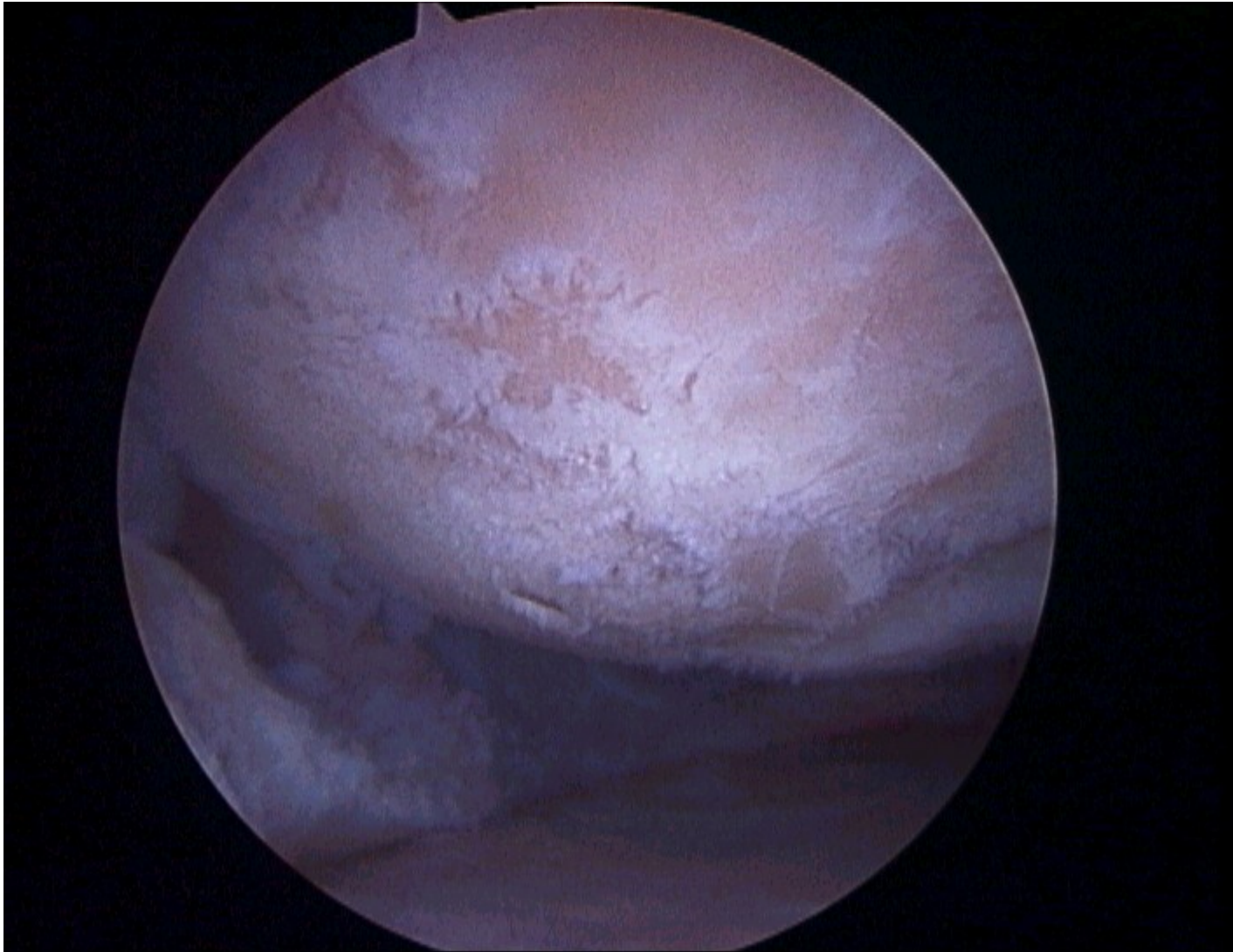


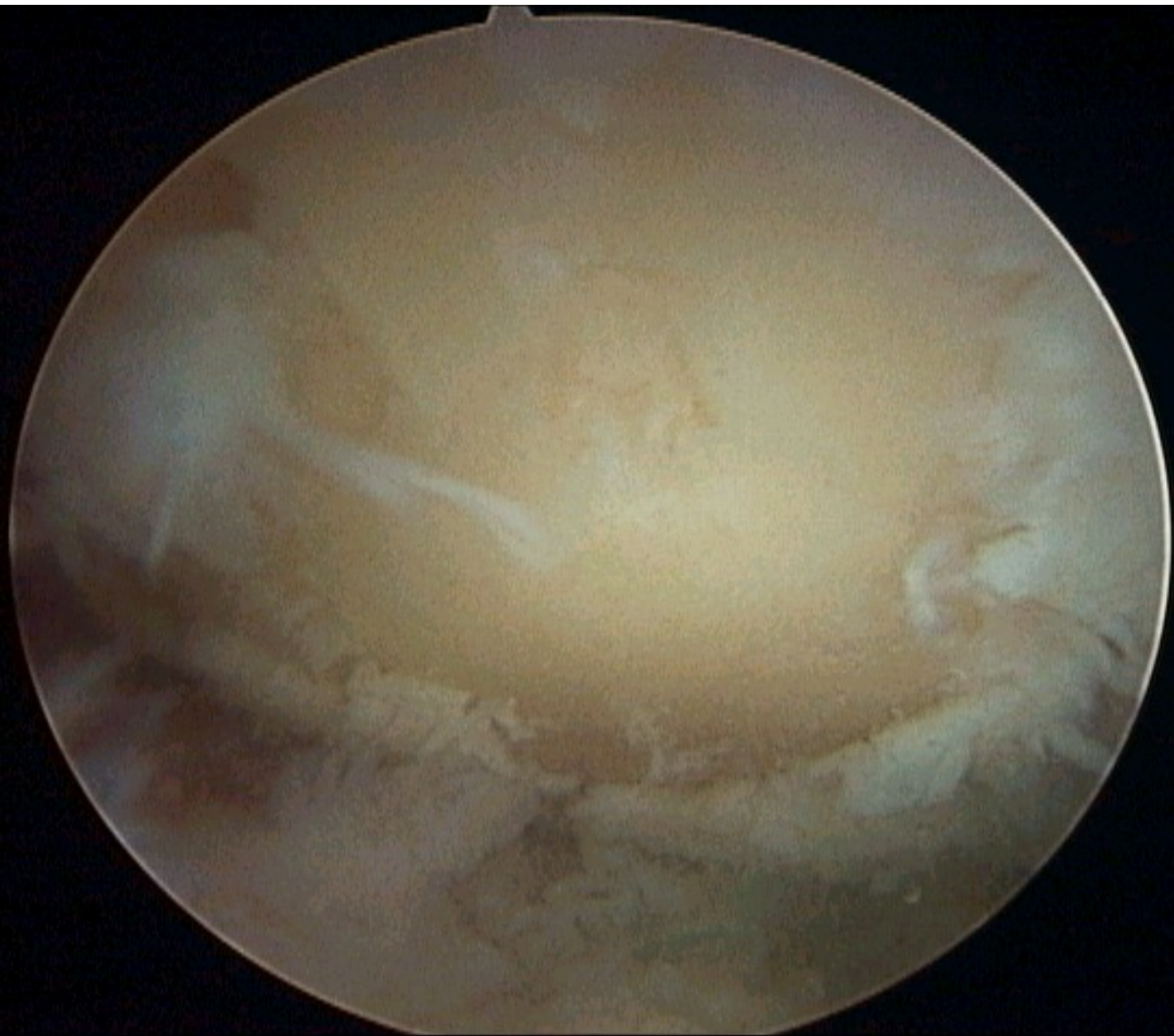


Defekt v oblasti PF



Gonarthrosis





Biomechanické změny

Alterace

- vlastností chrupavky
- pevnosti, pružnosti, odolnosti na stříh
- obsahu vody v mezibuněčné hmotě.

Biochemické změny

redukce koncentrace proteoglykanů

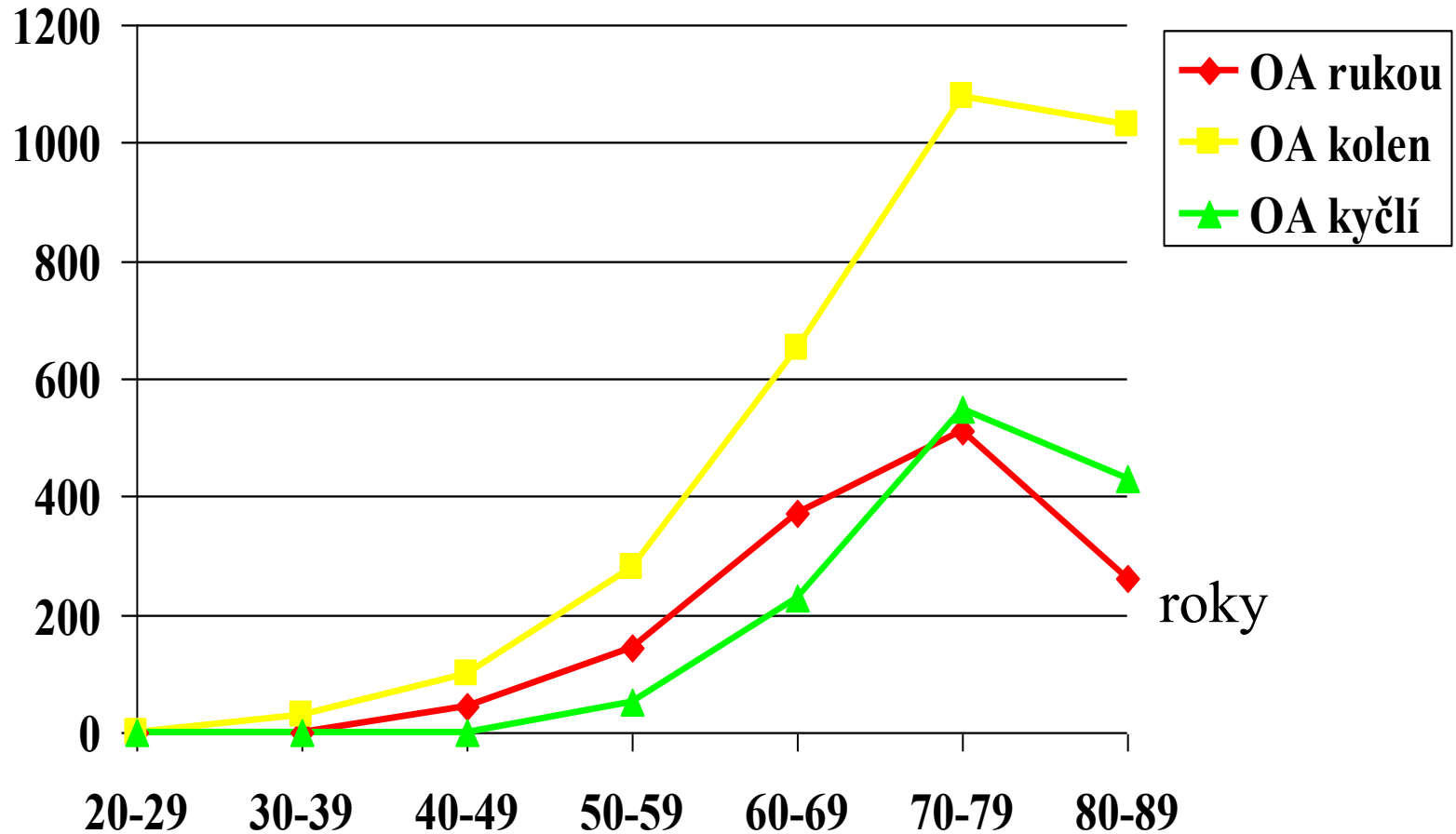
alterace

- struktury a velikosti proteoglykanagregátů
- kolagenních fibril,
- vzrůstající syntésou a degradací matrix.

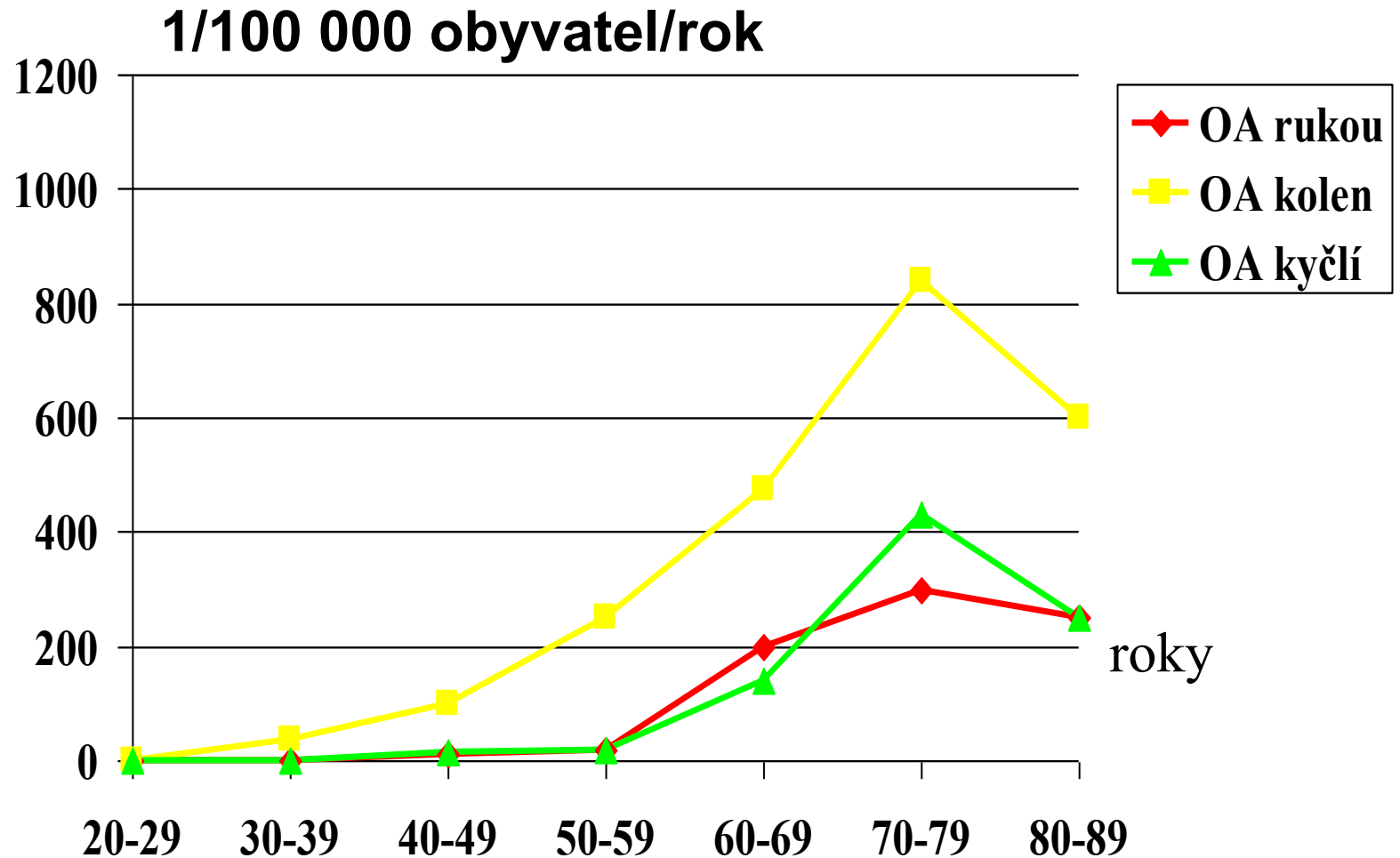
- **dochází k přestavbě chrupavky, její nižší kvalitě a postupnému úbytku a reakci okolních kloubních tkání (kost, pouzdro, vazy)**
- **nejedná se o prosté stárnutí chrupavky**
- **nejedná se o pouhý mechanický „otěr“ chrupavky**

Incidence OA - ženy

1/100 000 obyvatel/rok



Incidence OA - muži



Osteoarthrosa

- Idiopatická
- Sekundární

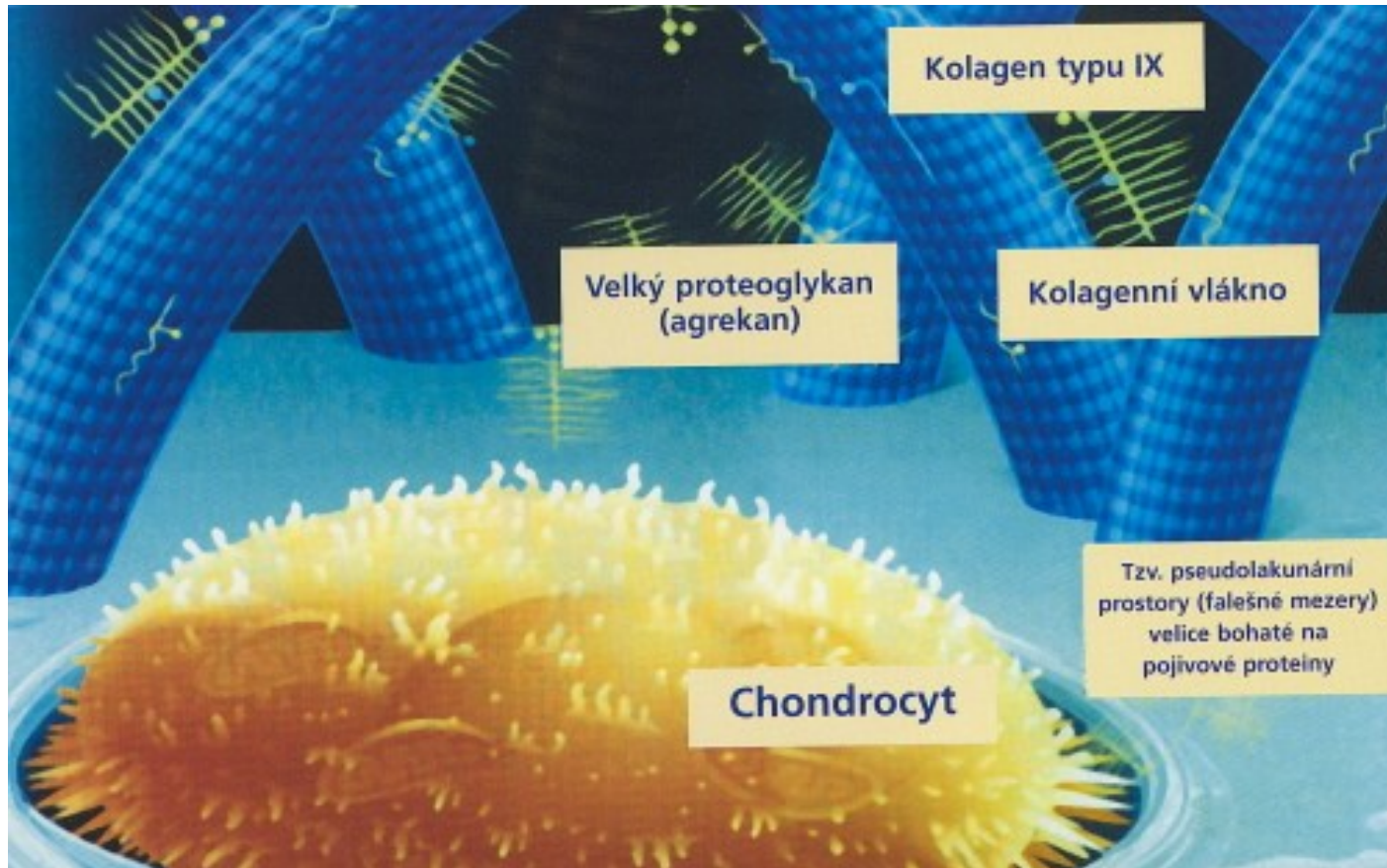
Idiopatická

- Lokalisovaná – oblasti
- Generalisovaná – více než 3 oblasti Kellgren Moore

Sekundární - prearthrosy

- Vrozené či vývojové změny DDH –residuální dysplazie
avaskulární nekróza,
CLP,
CVA,
osové deformity
- postraumatická, laese men.,LCA, LCP,
- aseptické nekrózy
- pozánětlivá purul. coxitis,
- Metabolické změny ochronosis, Wilson, Gaucher,
- Neuropatická CMT, DMO, lues
- Jiná onemocnění (hemofilie)

Struktura chrupavky



Patogeneze artrózy - rekapitulace

vyvolávající podnět



biochemické změny



mikroskopické změny



makroskopické změny

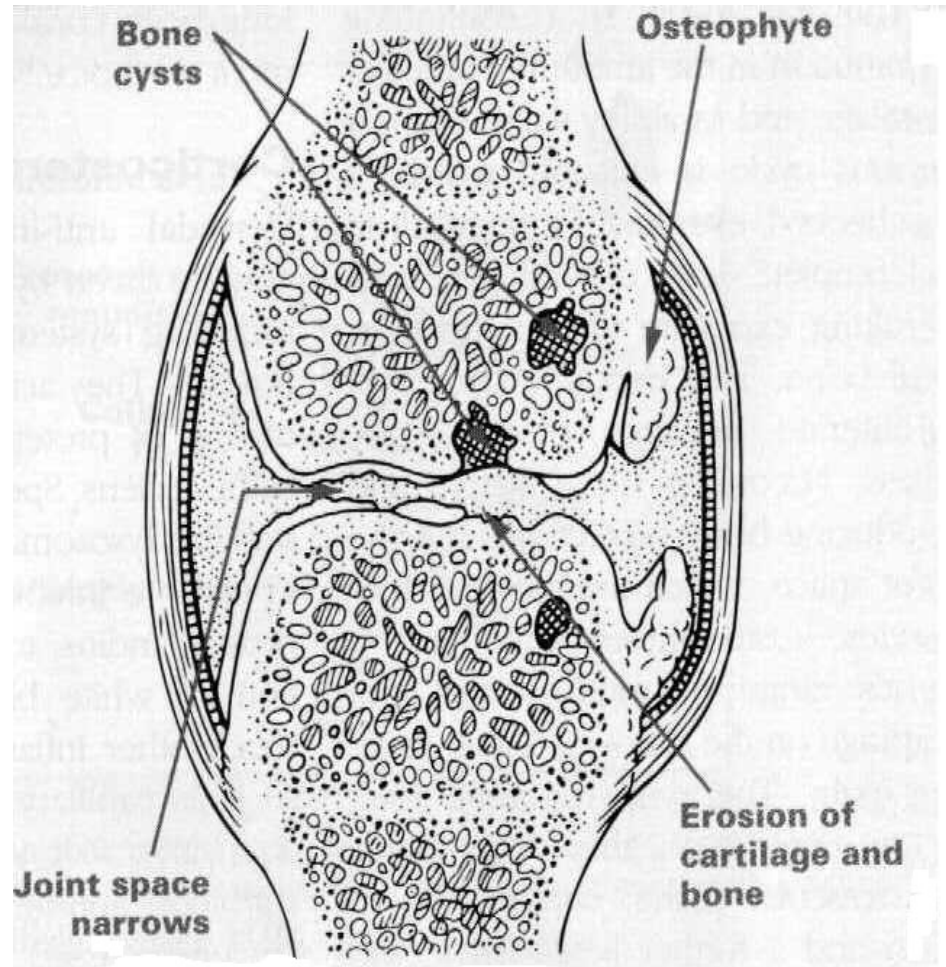


klinické změny



RTG změny

Osteoarthritis



RTG stadia artrózy

Kellgren-Lawrenc

- **Kyčelní kloub**

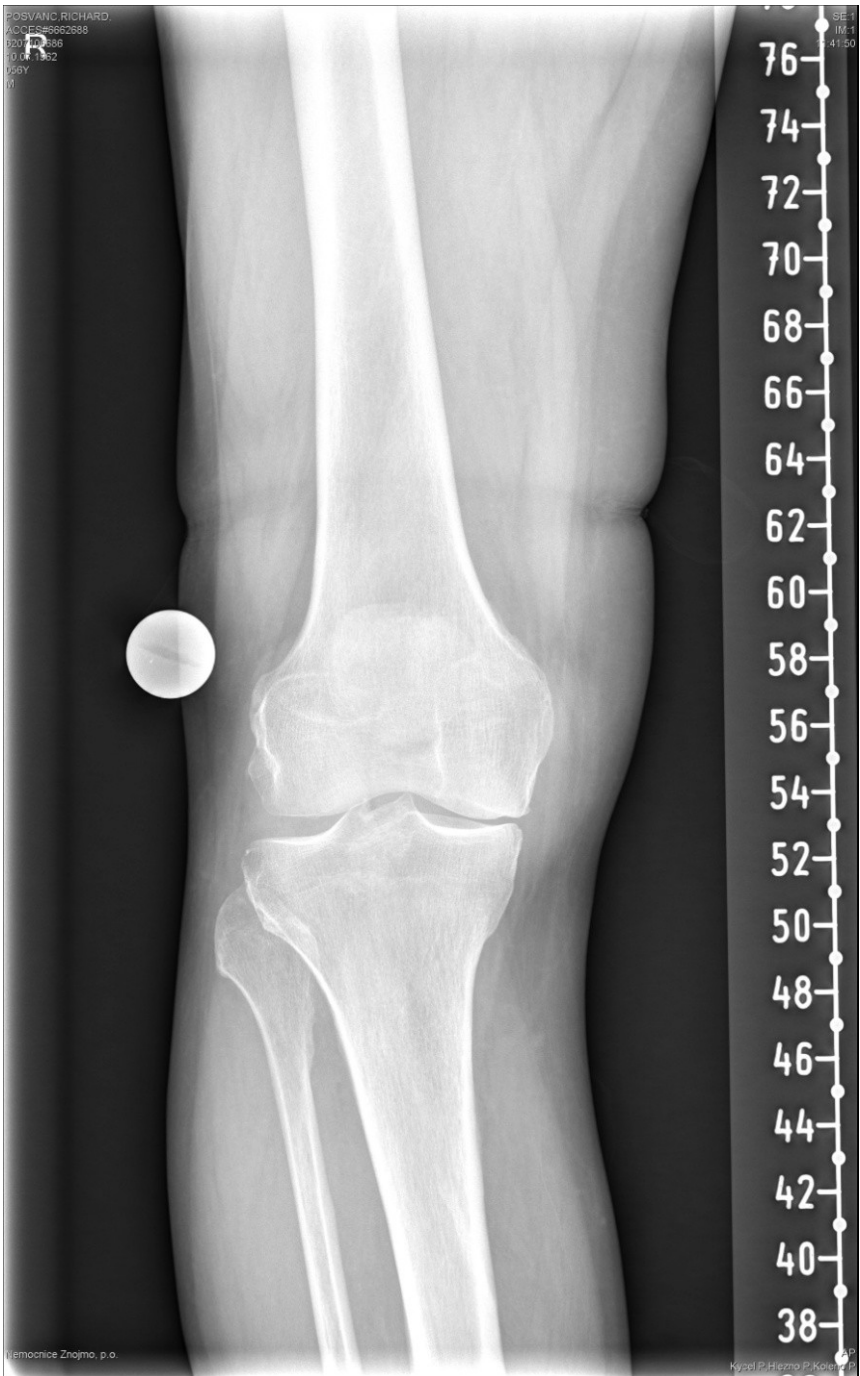- I st. zúžení kloubní štěrbiny mediálně a počátek tvorby osteofytů hlavice
- II st. snížení kloubní štěrbiny inferomediálně, zřetelné okrajové osteofyty a subchondrální skleróza
- III st. kloubní štěrbina výrazně zúžena, výrazné osteofyty sklerocystické změny, detritové cysty hlavice i acetabula, deformity hlavice i acetabula
- IV st. vymizení kloubní štěrbiny, skleróza a cysty, pokročilé deformace hlavice a acetabula

- **Kolenní kloub**

- I st. subchondrální skleróza, přihrocení eminence, drobné osteofyty
- II st. malé zúžení kloubní štěrbiny, oploštění kondylu femuru, okrajové osteofyty
- III st. jasné zúžení štěrbiny, tvorba pseudocyst, výrazné osteofyty, deformity
- IV st. výrazné zúžení až vymizení štěrbiny, ložiskové kostní nekrózy

POSVANIC RICHARD
X20250862688
03072025
10:01:56
056Y
R

76
74
72
70
68
66
64
62
60
58
56
54
52
50
48
46
44
42
40
38



Příznaky osteoartrózy

- klinické symptomy
 - bolest kloubu (ponámahová, startovací, klidová, noční)
 - ztuhlost kloubu
 - omezení hybnosti
 - deformity,

Komplexní terapie OA

- **Nefarmakologická léčba**
 - edukace
 - režimová opatření, redukce hmotnosti
 - rehabilitace
 - fyzikální léčba, balneoterapie
- **Farmakoterapie**
 - léky, ovlivňující látkovou výměnu chrupavky
 - protizánětlivé léky (nesteroidní antiflogistika)
 - analgetika
 - intraartikulární kortikosteroidy
- **Chirurgická léčba**

Režimová opatření

- přiměřený pohybový režim
 - odstranění nadměrné zátěže kloubu
 - klid a fyzické šetření v době bolestivé dekompenzace
 - cvičení, zpevnění svalstva
- redukce váhy (optimální BMI <25)
- racionální strava s dostatkem bílkovin a vitaminů)
- opěrné pomůcky

Farmakoterapie

- Symptomatická léčba

1) **NSA** dle vztahu cox1/cox2

- **nespecifická** diclophenac, ibuprofen, indometacin, pyrazolidiny, tiaprofen, piroxicam, salicyláty, naproxen, ketoprofen
- **selektivní** cox-2 inhibitory: nimesulid, meloxicam
- **specifické** – coxiby – rofecoxib, valdecoxib,

2) **Steroidní antiflogistika** methylprednisolon, dexametazon, triamcinolon

3) **SYSADOA (symptomatic slow acting) - Chondroprotectiva** DMOAD chondroitinsulfát, glykosamin, kyselina hyaluronová, diacerein

DMARDs – (disease modifying) - antimalarika-chlorochin, soli Au, sulfasalazin, penicilamin, metotrexát, azatioprim, cyklofosfamid,

biologické léky (Infliximab- anti TNF α , Etanercept-hr-TNFr-FcIgG, Anakinra IL-1 antagonist)

Léčba bolesti -analgetika

- **bolest je hlavní obtíž, doprovázející artrózu**
- **bolest je velmi individuální**
- **většinou neodpovídá stupni postižení kloubu a RTG**
- **zhoršuje kvalitu života**
- **omezuje možnost cvičení a rehabilitace**
- **analgetika, nesteroidní antirevmatika**

Látky, příznivě ovlivňující látkovou výměnu v chrupavce

- **SYSADOA (dříve „chondroprotektiva“)**
- **stimulují novotvorbu složek mezibuněčné hmoty chrupavky**
- **inhibují aktivitu enzymů, štěpících chrupavku**
- **působí protizánětlivě**
- **žádné nebo nezávažné vedlejší účinky**

Terapie condrosulfem

Chondroitinsulfát 4, 6

- 3 měsíční kúra
- Arthrosa 2. -3. Stupně
- efekt terapie dobrý,

Kyselina hyaluronová

- 1980 Healon Uppsala Sweden
arthrosa koní
- Je přítomna všude ve všech pojivových tkáních
- Elastoviscosity kloubu
- Vyplňuje prostory mezi kolagenními fibrilami již 0,03% koncentrace.

Účinek léků

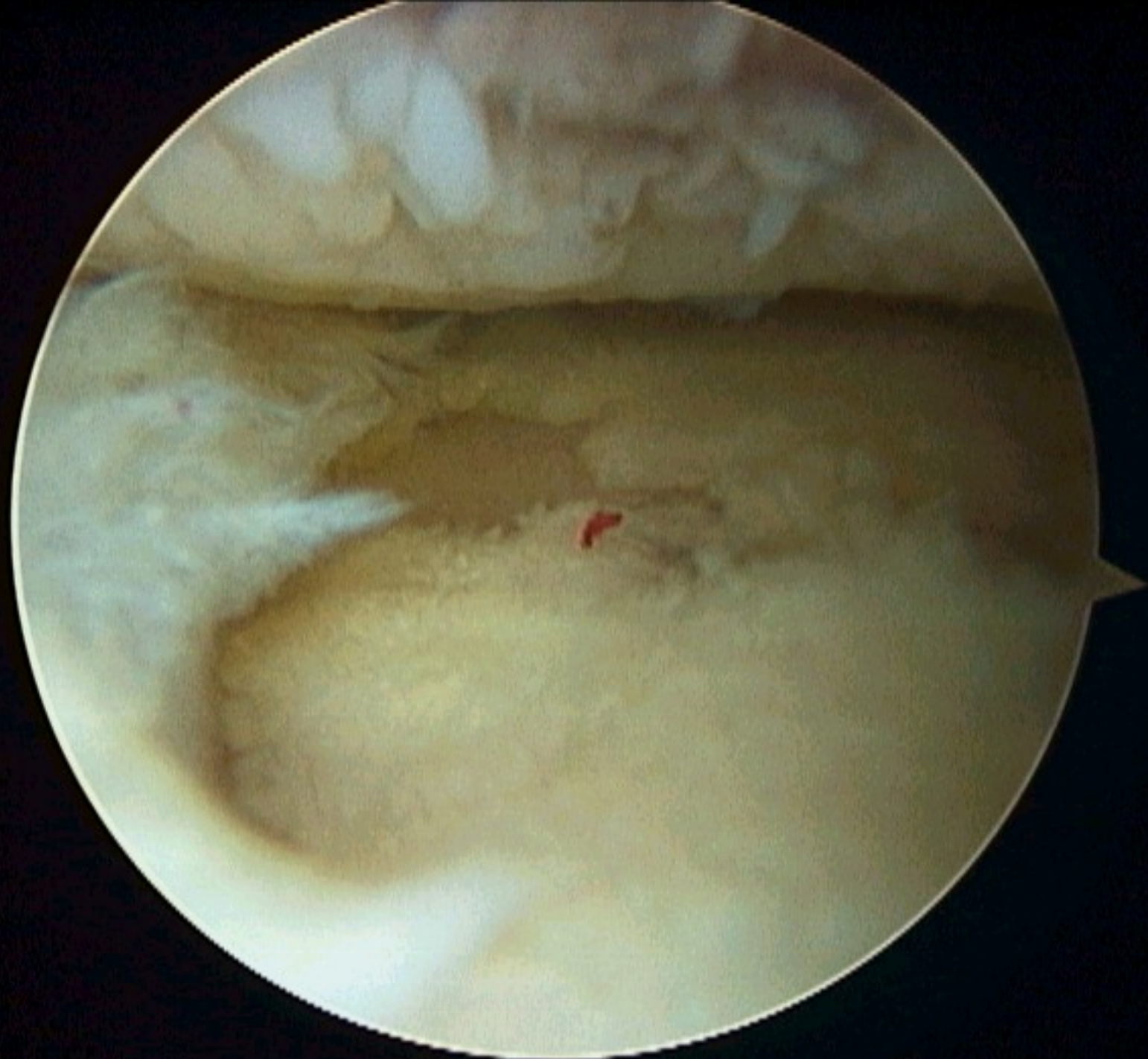
- Nutno znát přesné složení
- Farmakokinetiku
- Účinnost - kontrolu efektu

Průkazy efektu - Studie

- Srovnávací
- Dvojité i vícestranné
- Slepé
- Randomisované
- Proti placebu
- Statisticky hodnotitelné

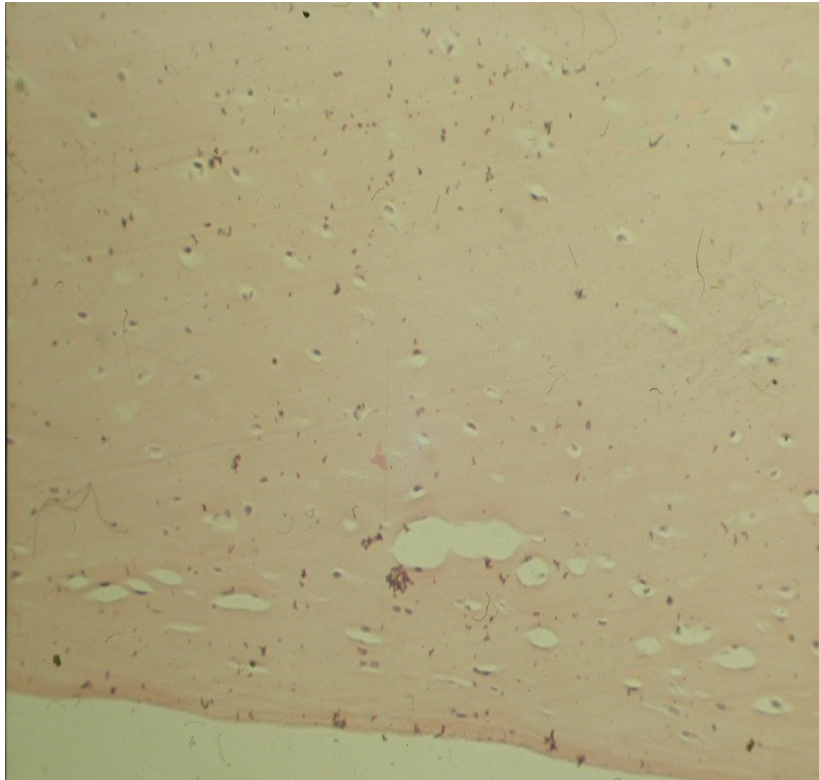
Průkaz DMOAD /DMARD/

- Velmi složitý
 - Optimální prokázat vyšší aktivitu chondrocytů
- !ve stejném místě, při stejné zátěži!

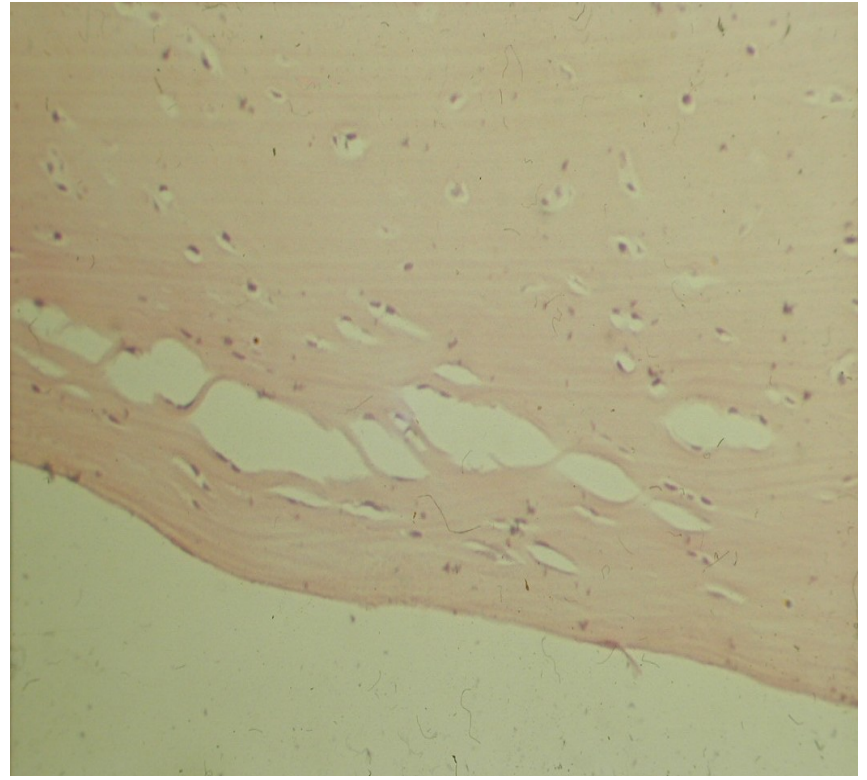


Patient A

Before

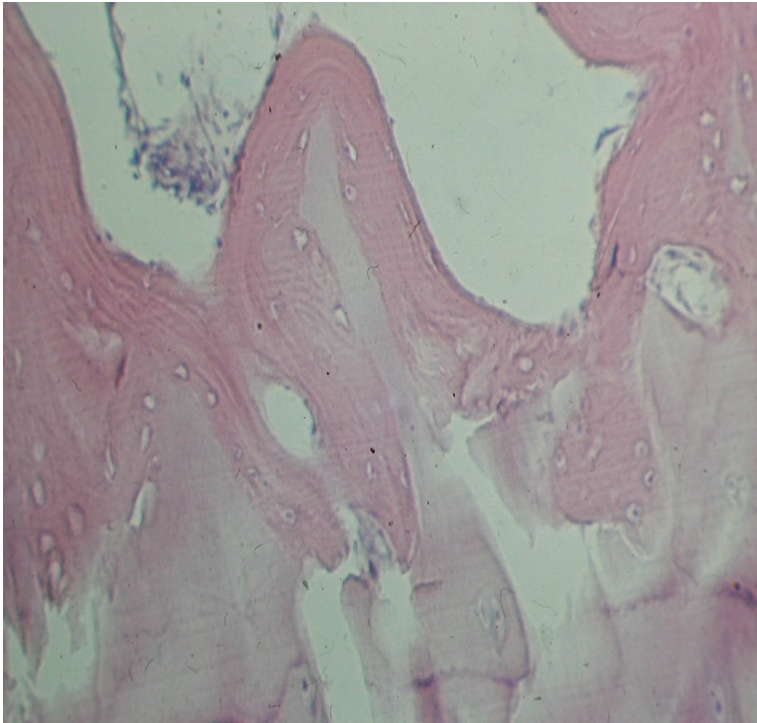


After

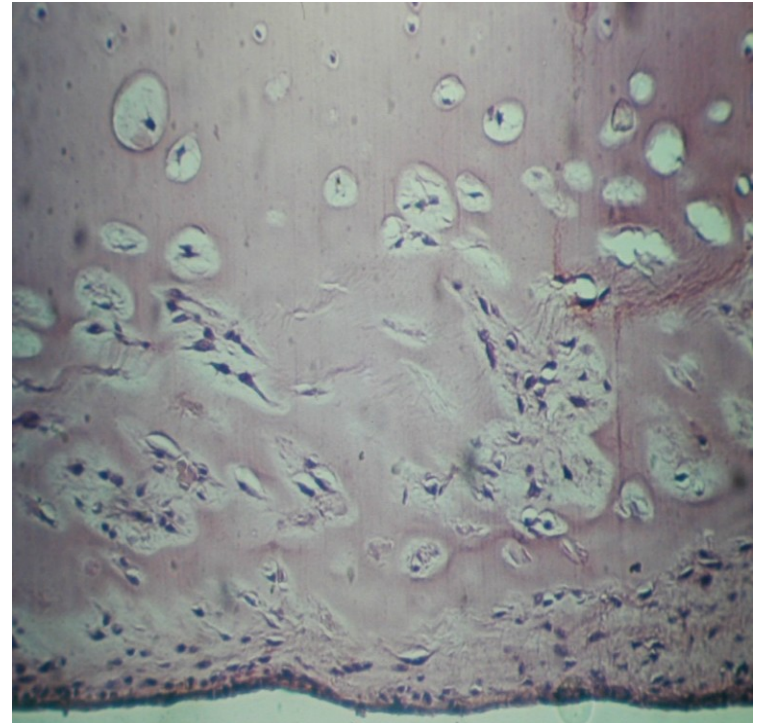


Patient D

Before

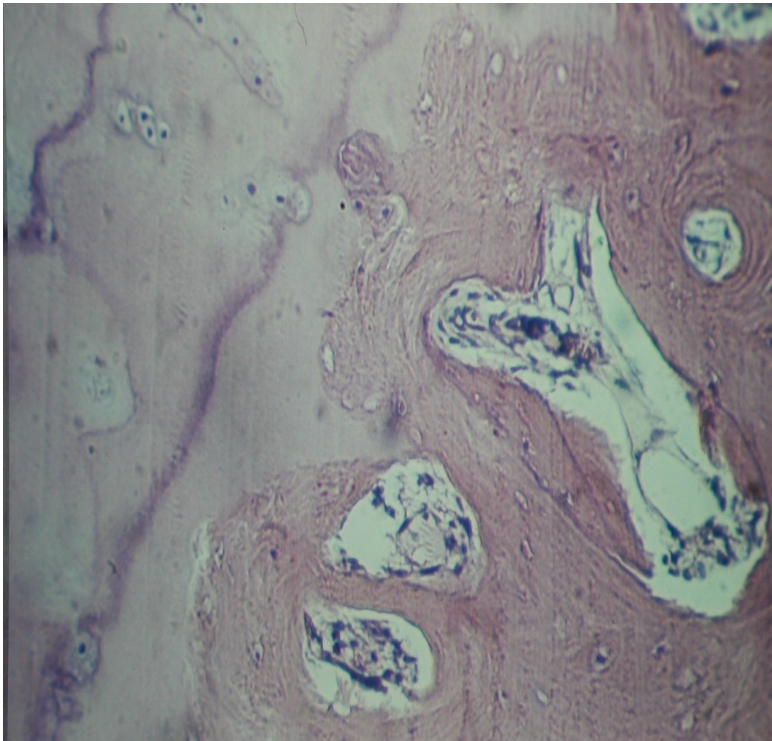


After

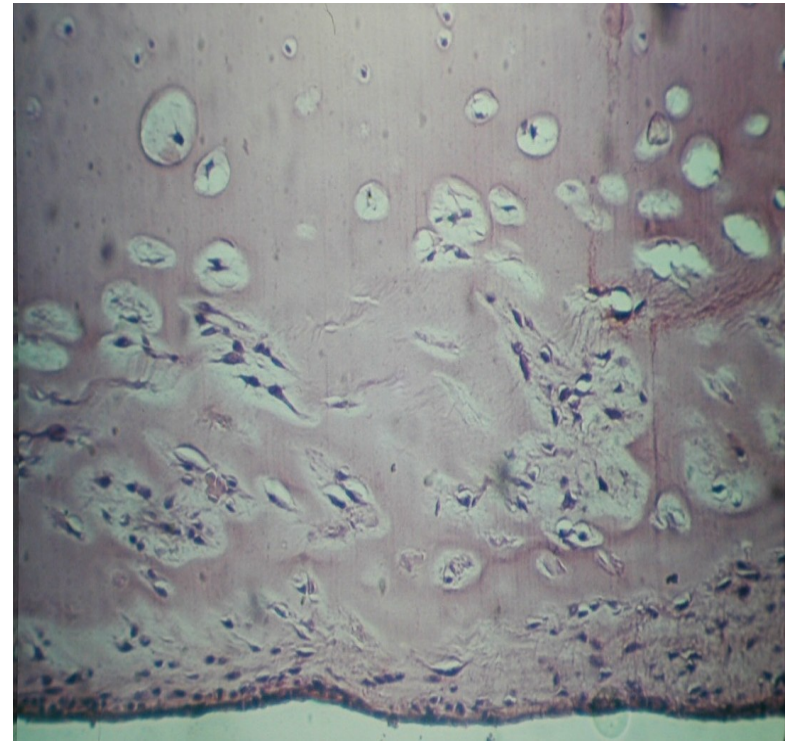


Patient H

Before



After



Racionální výběr

- Seriosní firma
- Kvalitní, definovaný preparát
- Hodnověrné informace – informační dálnice internet?
- Seriosní studie / slepé, dvojité, kontrolované placebem /, publikované v seriosních časopisech
- Vlastní zkušenosti – důležitý feed back svědomitou kontrolou

Není kauzální léčba

Léčba **prearthros nebo stavů k nim vedoucím** – prevence vzniku arthrosy

Prearthrosa –stav, který nesplňuje kriteria osteoarthrosy, avšak nevyhnutelně k ní vede. (inkongruence kloubní plochy)

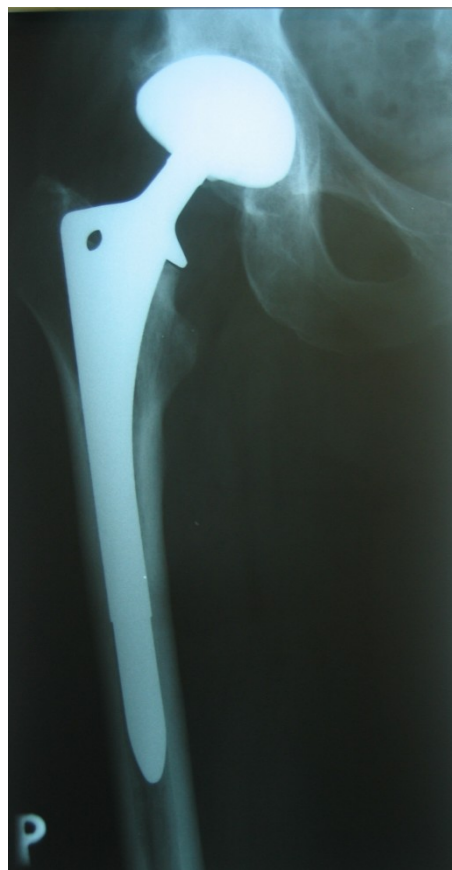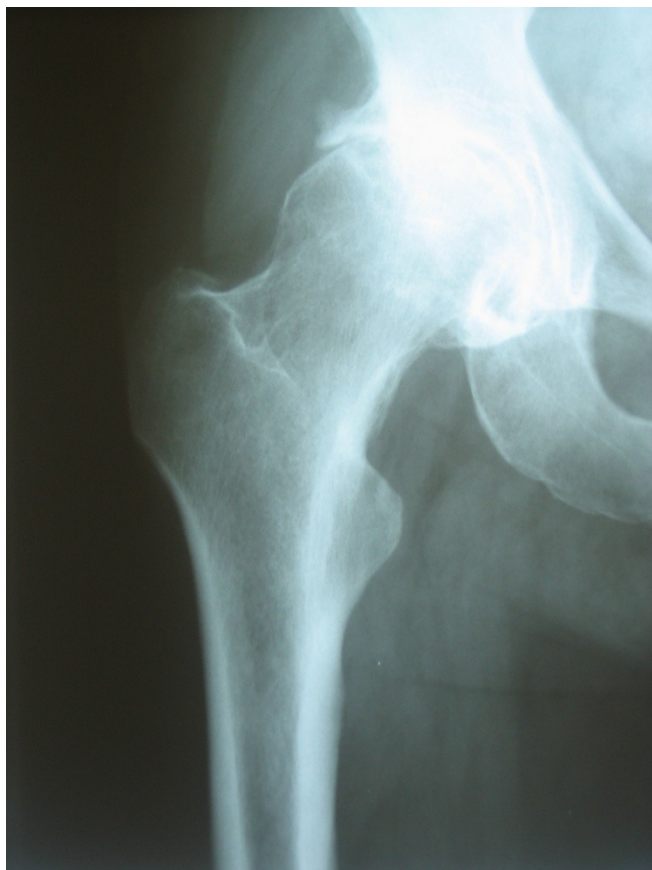Prevence sekundární artrozy

- anatomické reposice IA zlomenin
- řešení laesí menisků, chrupavek a nestability kolenního kloubu
- léčba DDH (residuální displazie) a komplikací léčby (avaskulární nekróza)
- CLP a CVA,
- chirurgická léčba osových deformit
- léčení purulentní arthritidy,
- léčení metabolických onemocnění –DM, ochronosis, Wilson, Gaucher,
- kompenzace hemofilie

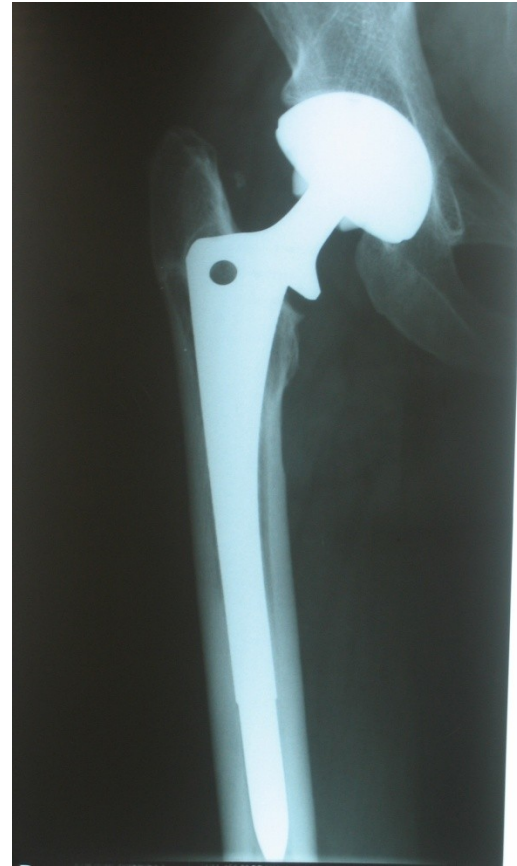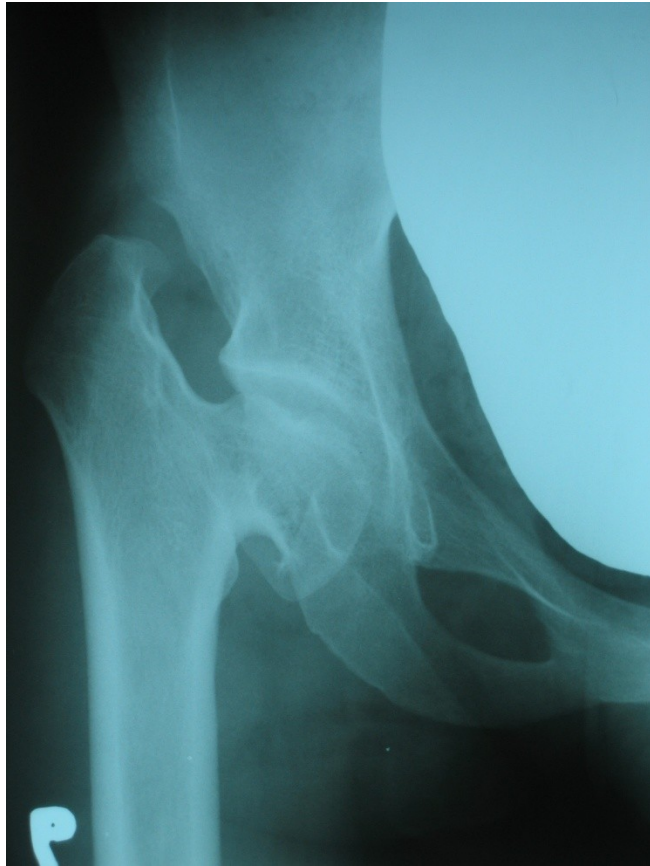Chirurgická léčba coxarthrosy

- synovektomie,
- ASC debridement,
- korekční OT valgizační, varizační, flekční extenční,
- resurfacing,
- totální endoprotéza,
- artrodéza

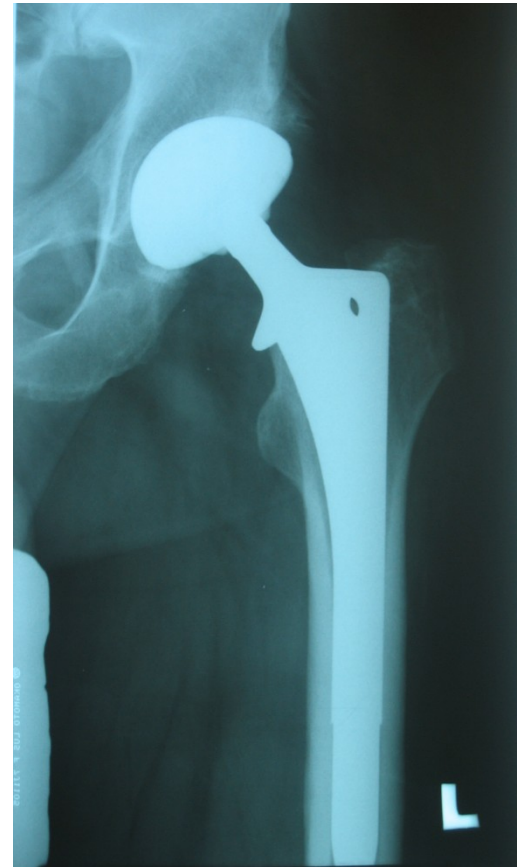
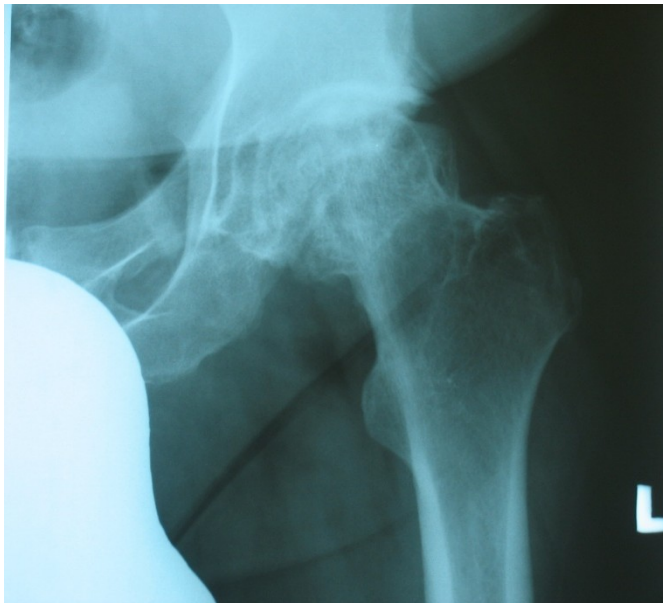
Primární coxarthrosis



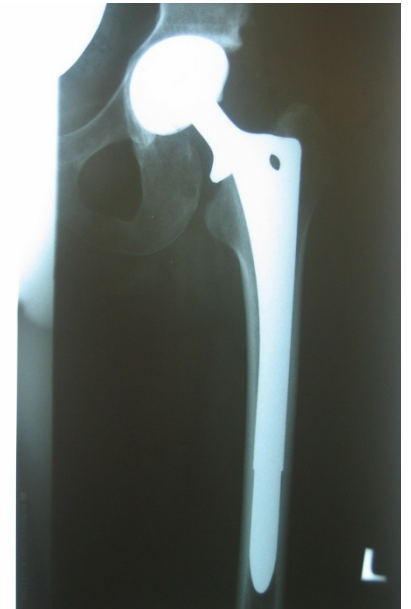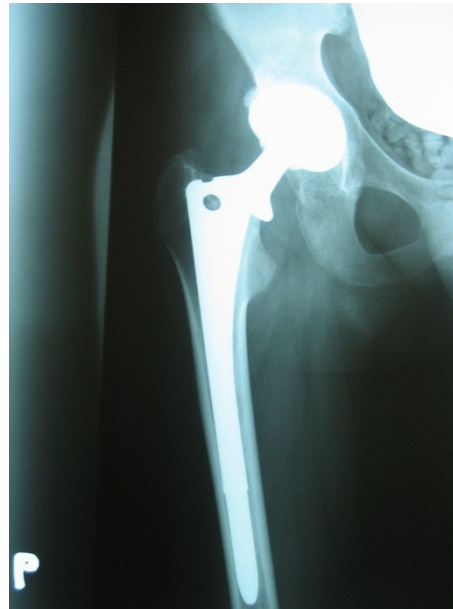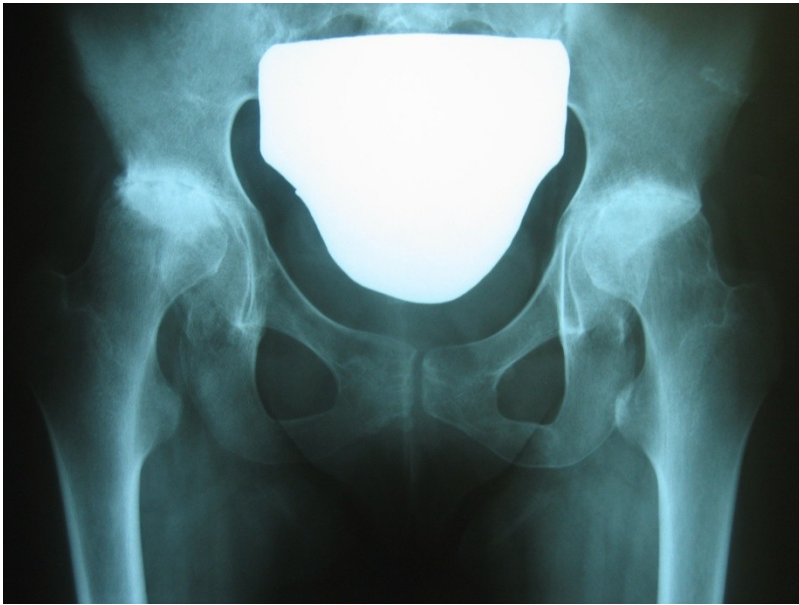
Postdysplastická coxarthrosis



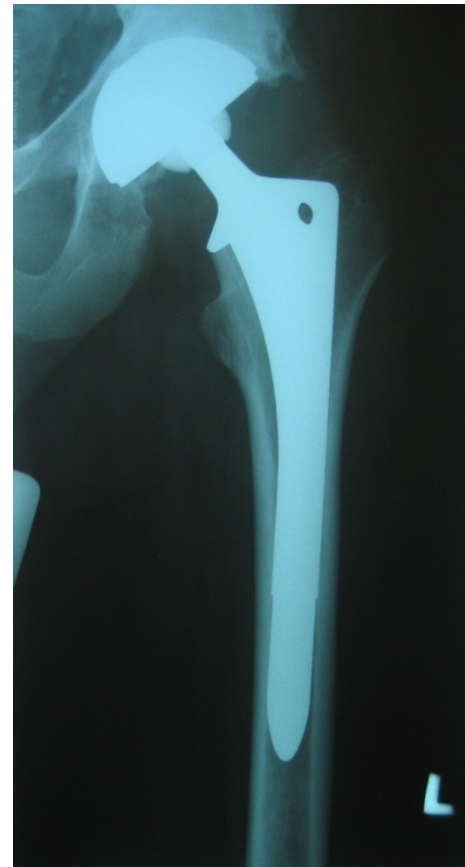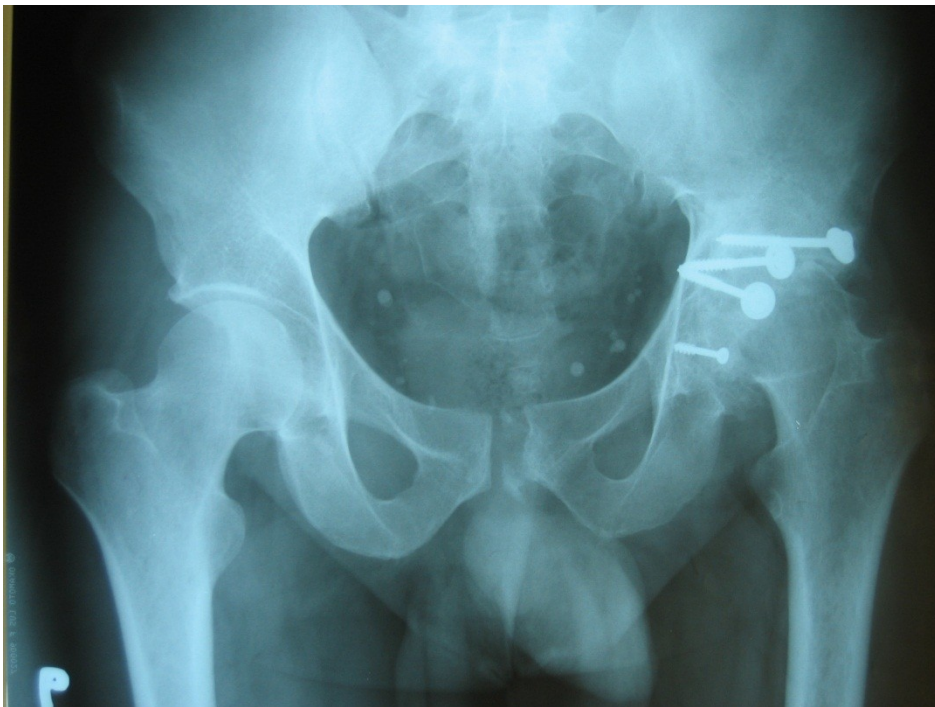Idiopatická nekróza hlavice



Revmatoidní arthritida



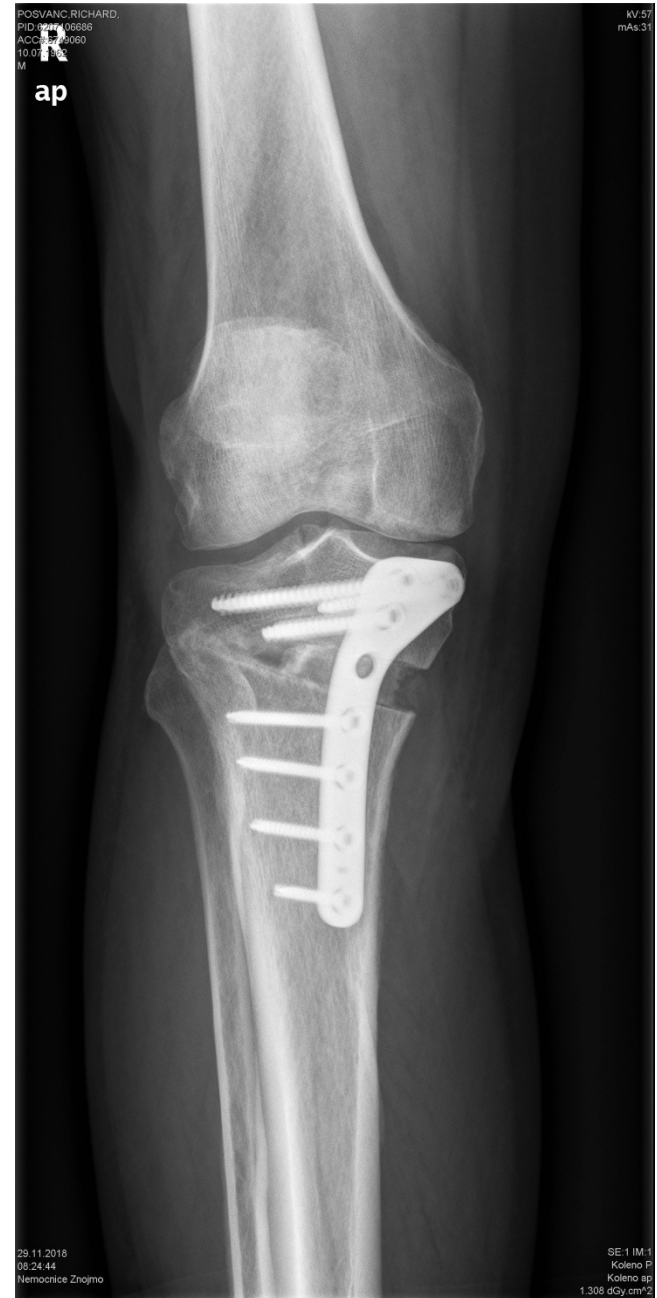Posttraumatická coxarthrosa



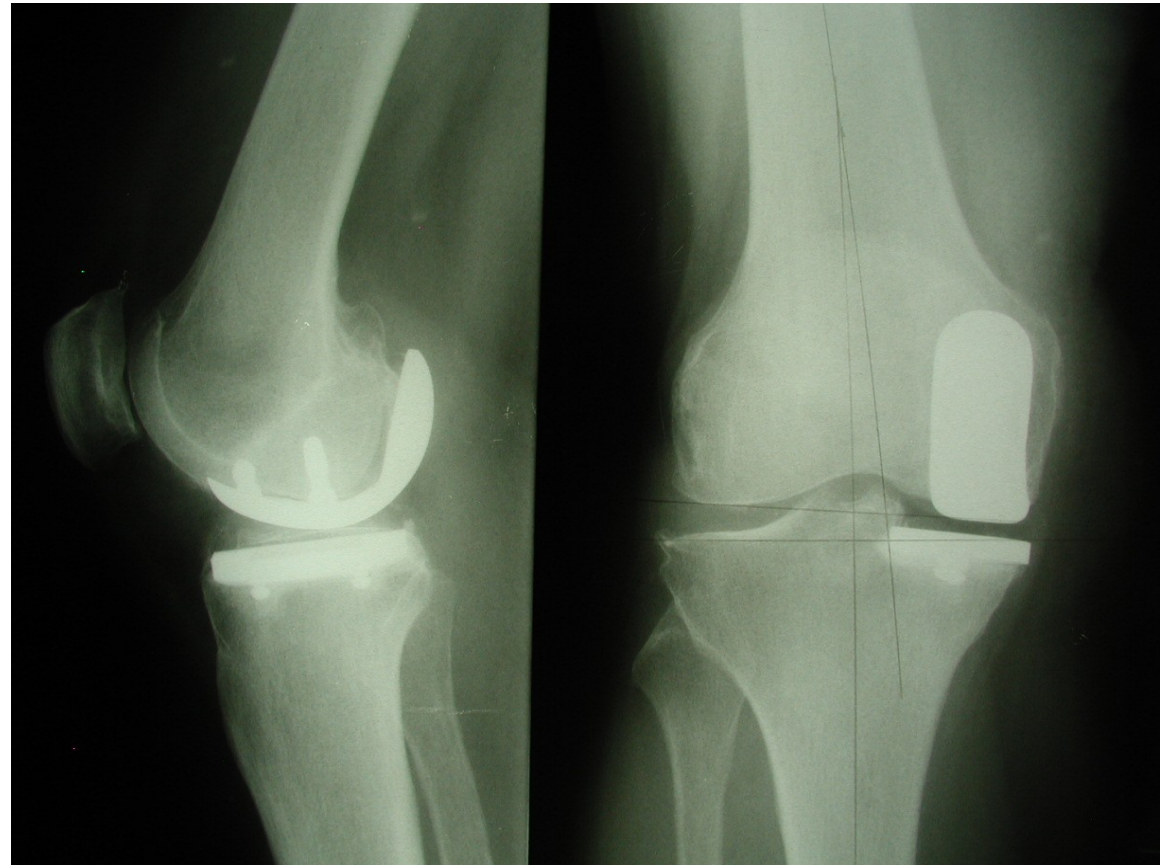
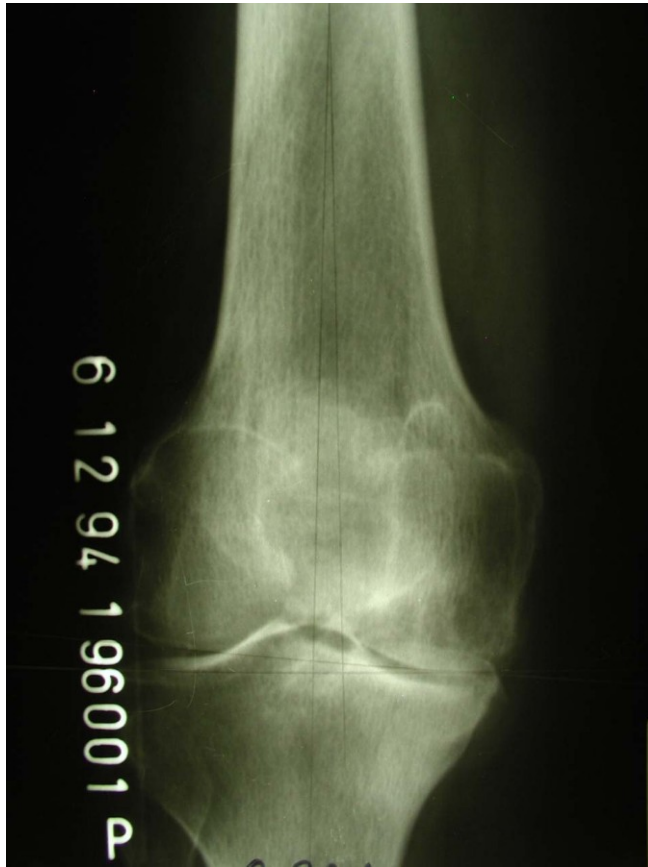Chirurgická léčba gonarthrosy

- časná synovektomie,
- ASC ME, debridement, coblatio,
- korekční OT,
- hemiartroplastika,
- totální endoprotéza,
- artrodéza

Osteotomie



Hemiarthoplastika



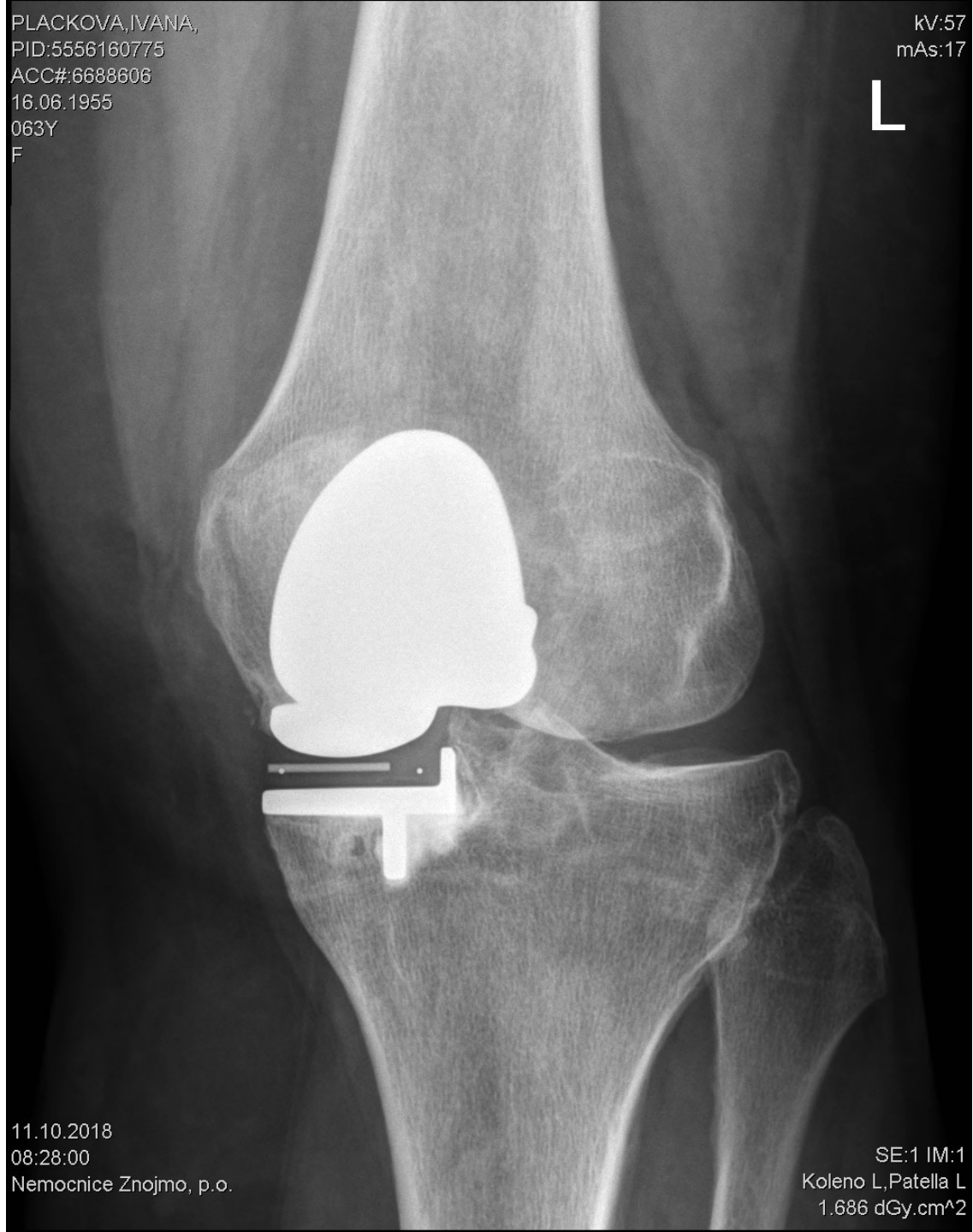PLACKOVA, IVANA,
PID:5556160775
ACC#:6688606
16.06.1955
063Y
F

KV:57
mAs:17

L

11.10.2018
08:28:00
Nemocnice Znojmo, p.o.

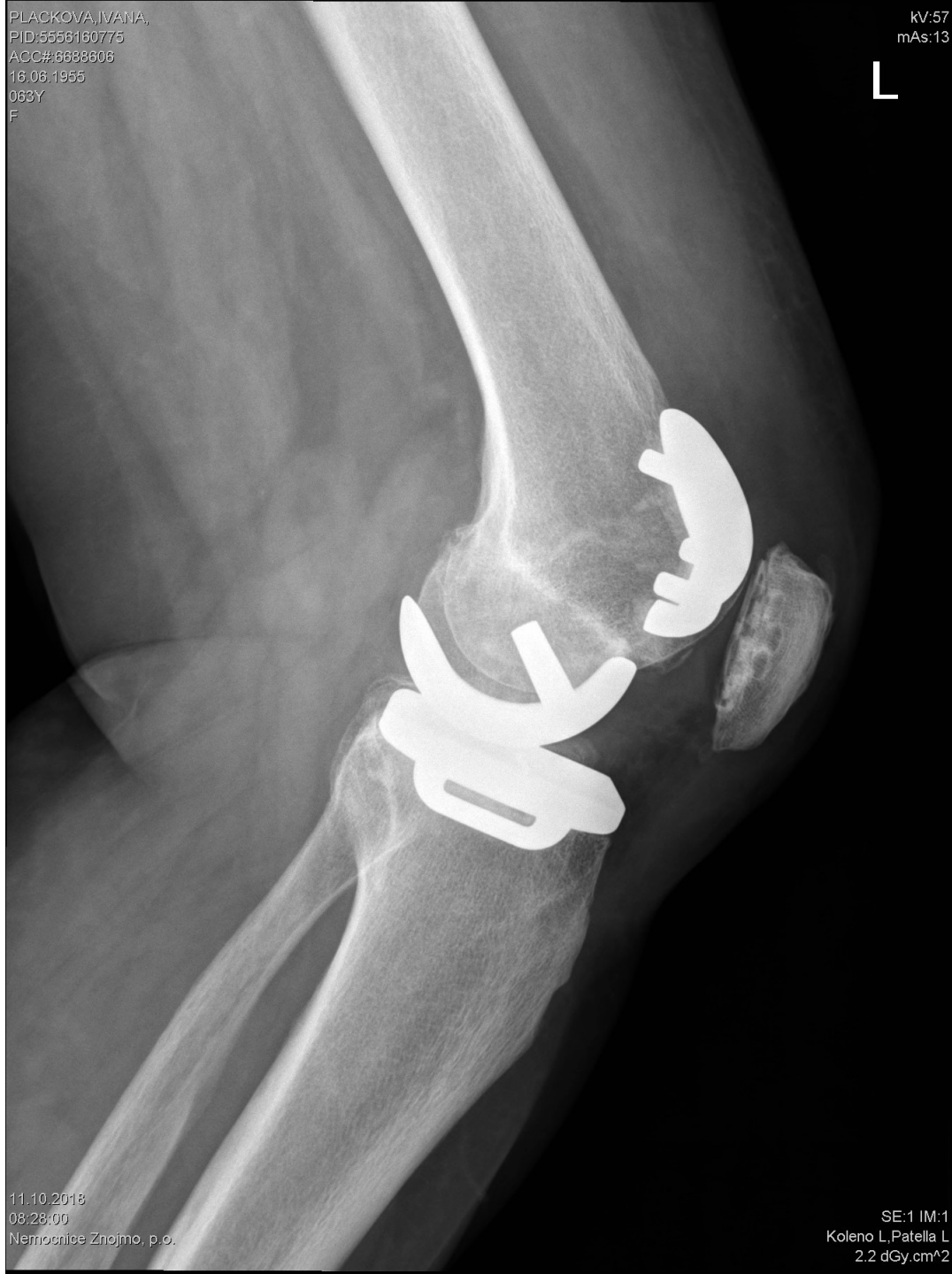SE:1 IM:1
Koleno L, Patella L
1.686 dGy.cm²



PLACKOVA, IVANA,
PID:5558180775
ACC#:8888808
18.08.1955
063Y
F

kV:57
mAs:13

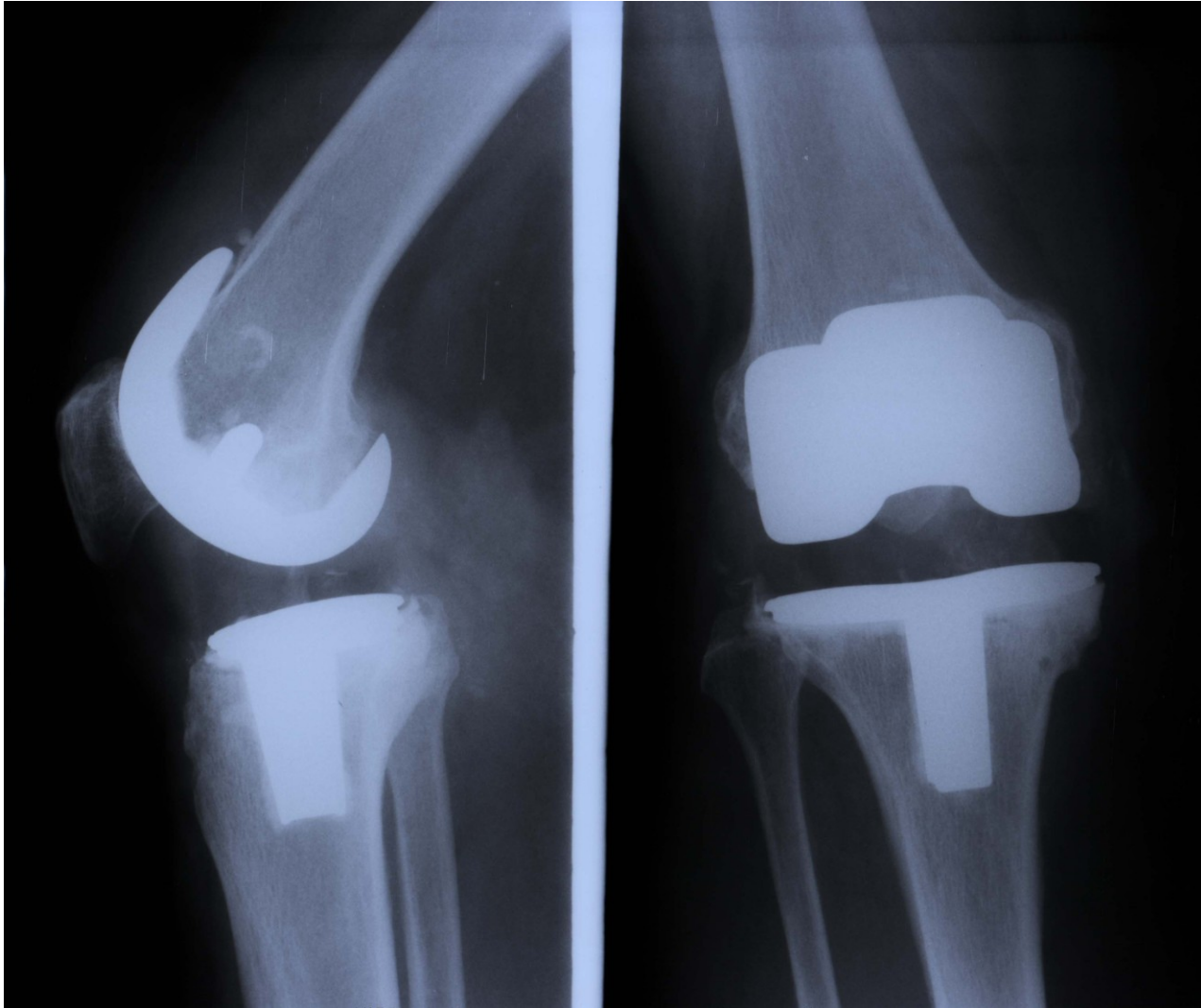
L



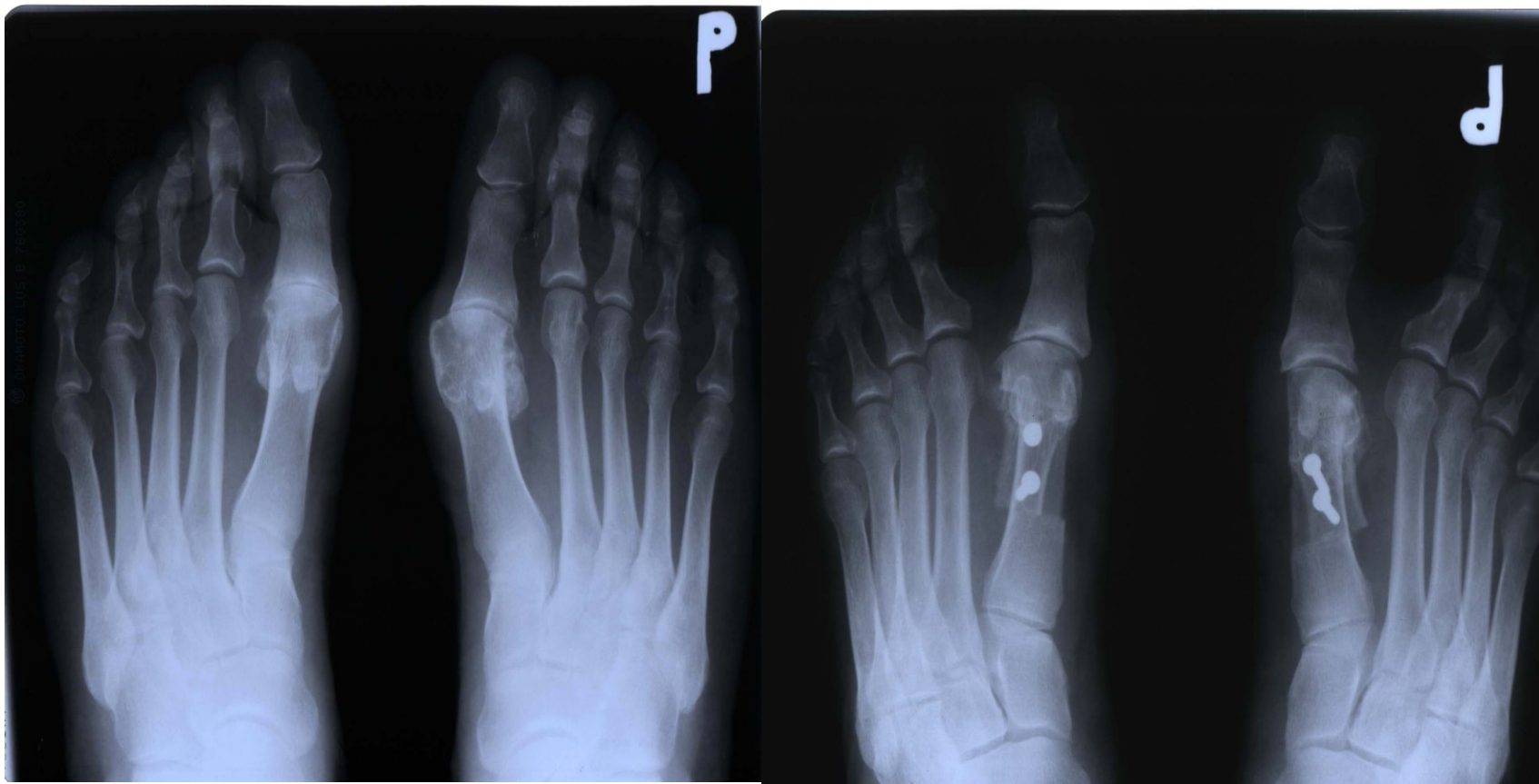
11.10.2018
08:28:00
Nemocnice Znojmo, p.o.

SE:1 IM:1
Koleno L, Patella L
2.2 dGy.cm^2

TEP kolenního kloubu



Scarf osteotomie předoperační a pooperační RTG

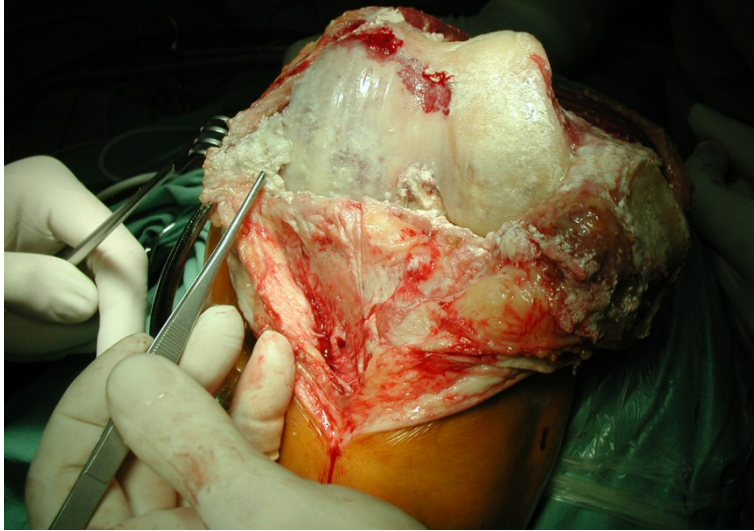


TEP - totální endoprotéza

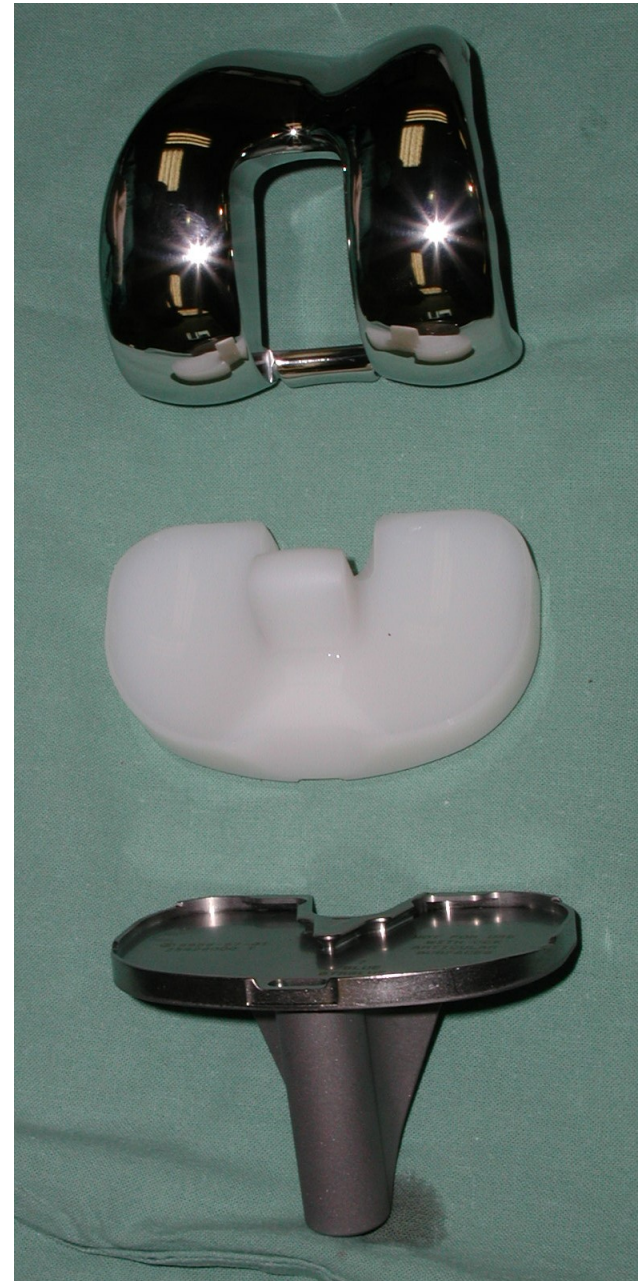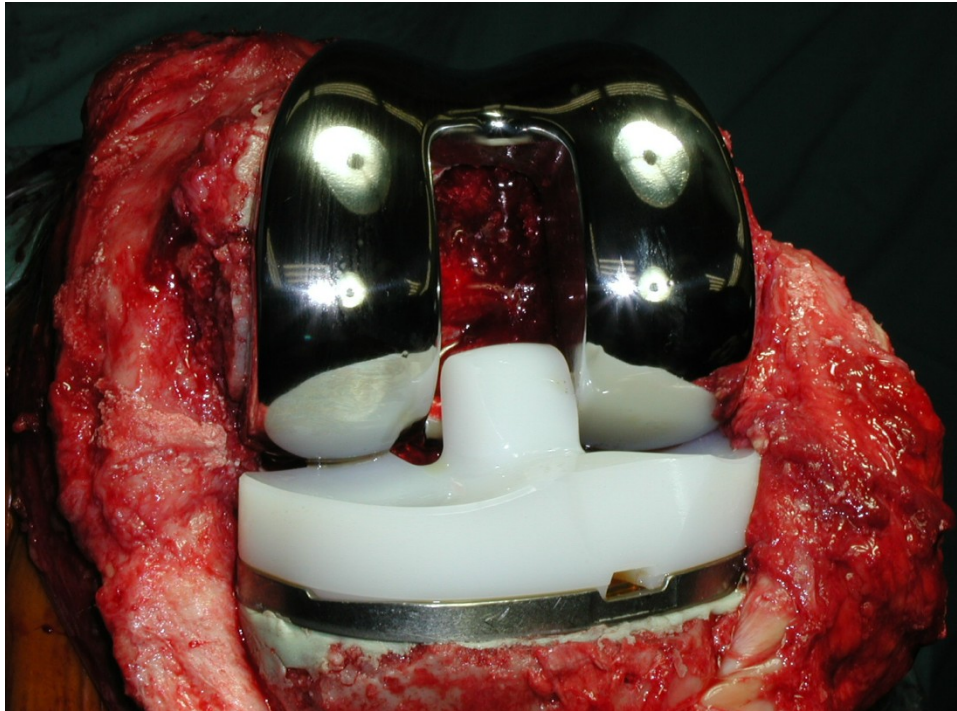
náhrada celého kloubu umělým
implantátem nahrazujícím kloubní
povrchy - anatomická náhrada
modulární konstrukce

Cíl: plnohodnotný návrat funkce
kloubu

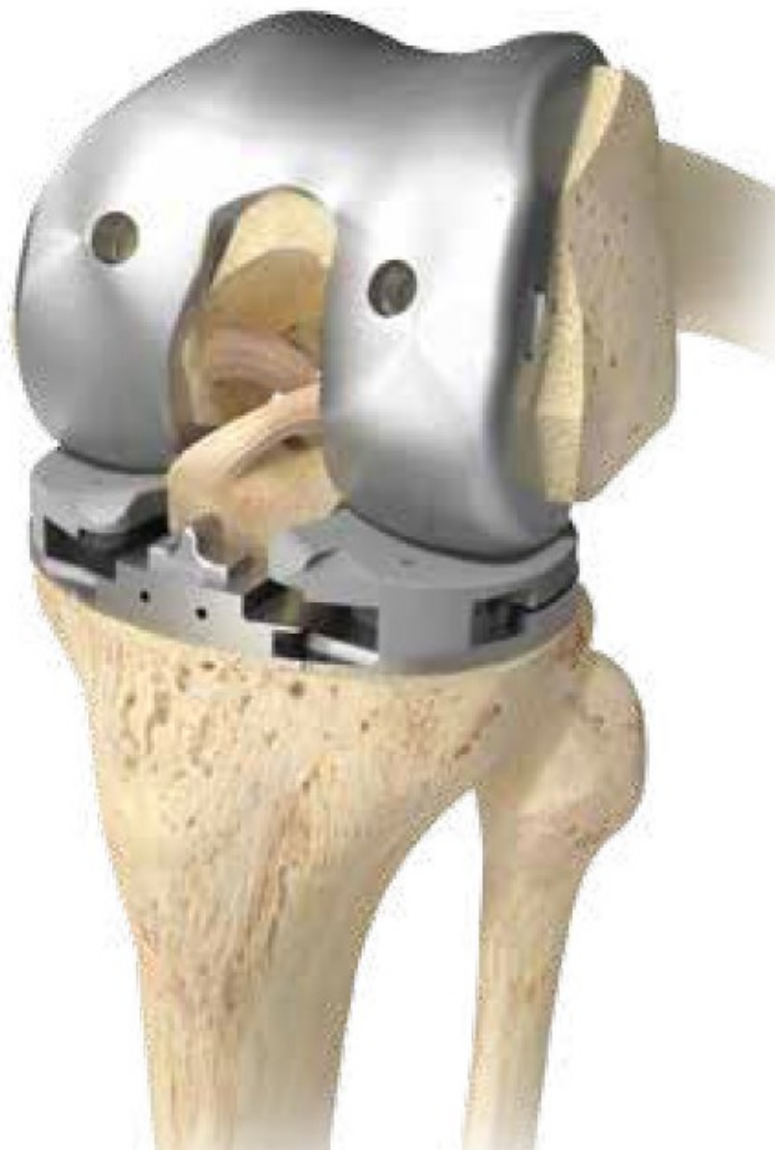Destrukce kloubní chrupavky



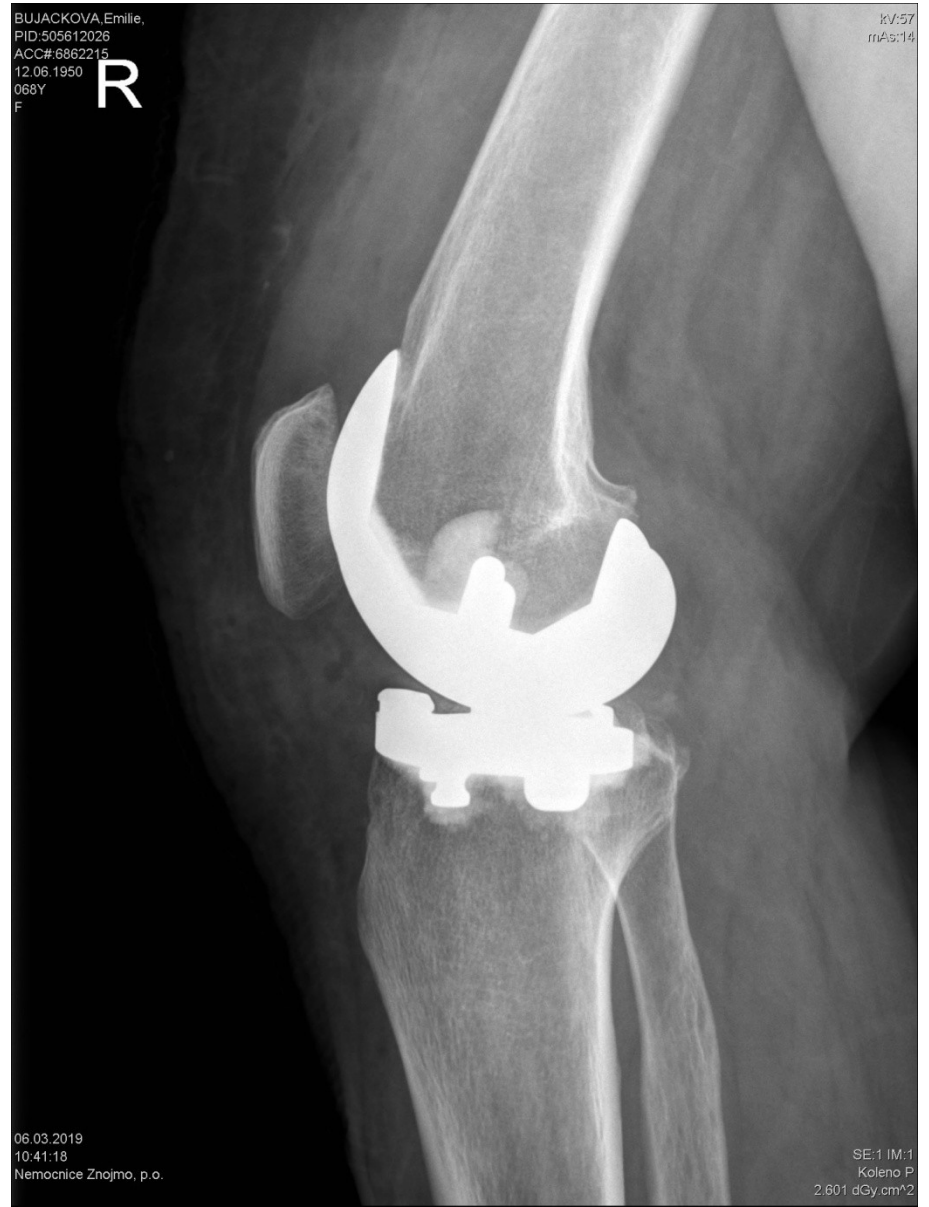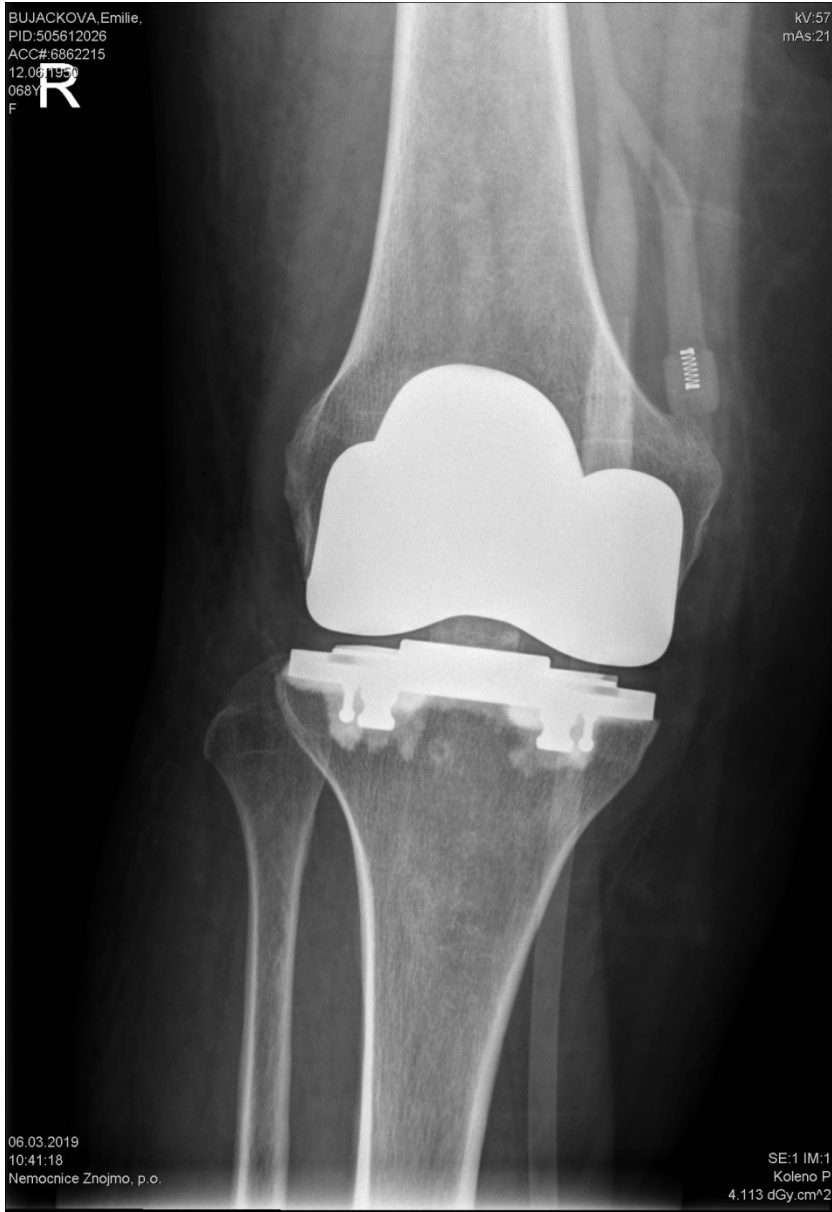**Anatomická
náhrada
kolenního
kloubu**



TEP kolena se zachováním LCA



TEP kolena se zachováním LCA




TEP - materiály

- ušlechtilá ocel - slitina Fe,C + Cr,Ni,Mo
- slitiny Co,Cr,Mo
- titan
- nízkotlaký vysokomolekulární polyetylen
- keramika

TEP - kluzné funkční povrchy

- kov - PE
- keramika - PE
- keramika -keramika
- kov - kov

TEP kyčle - ZWEYMUELLER



TEP - frekvence dle lokalizace

- kyčelní kloub
- kolenní kloub
- ramenní kloub
- hlezenný kloub
- loketní kloub
- ostatní

CCEP - cervikokapitální endoprotézy

Náhrada jen jedné části kulovitého kloubu - hlavice

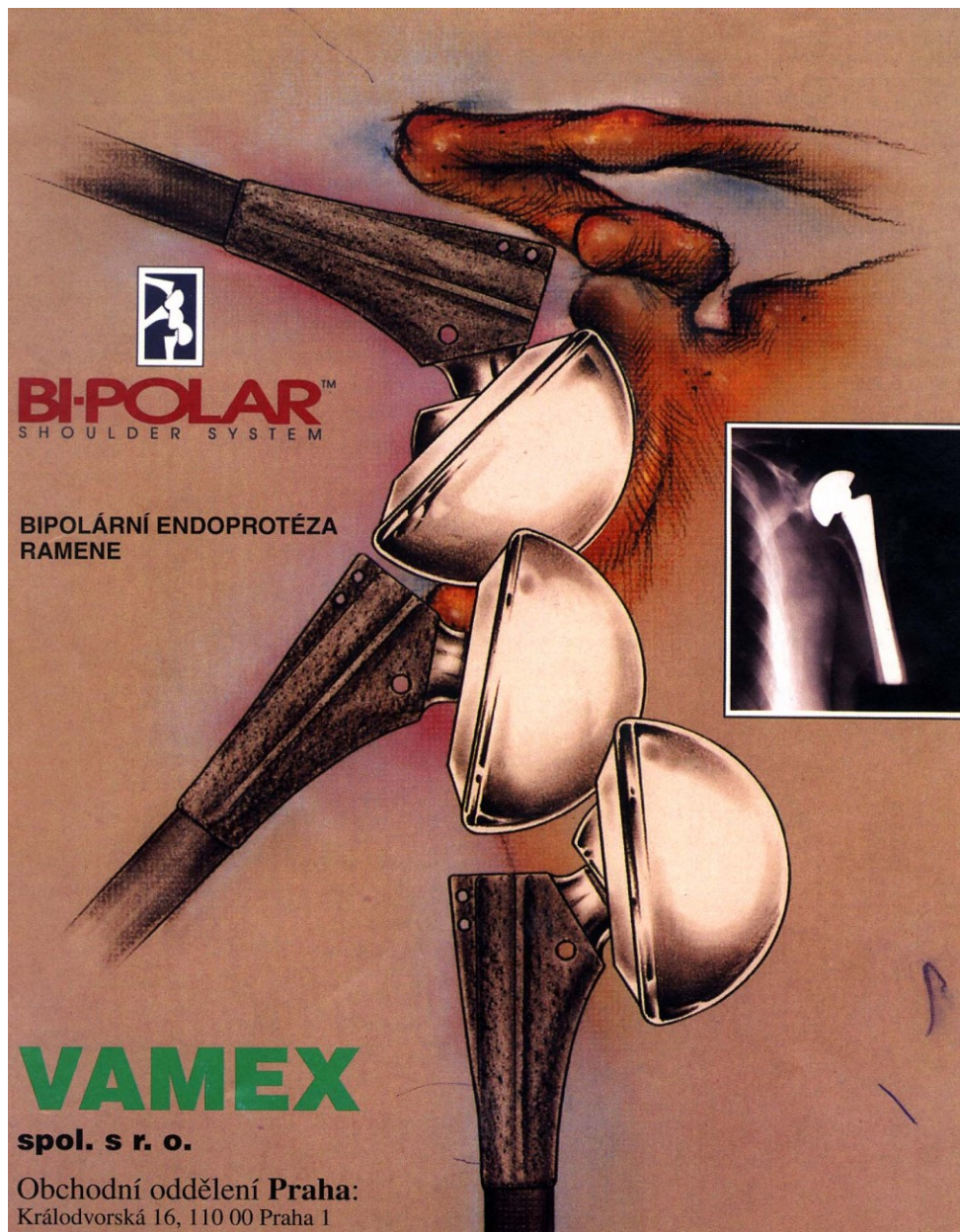
- kyčelního kloubu
- ramenního kloubu


- jednoduché - monoblok

- bipolární - modulární

delší životnost

CCEP ramena - bipolární





BI-POLAR™
SHOULDER SYSTEM

BIPOLÁRNÍ ENDOPROTÉZA
RAMENE

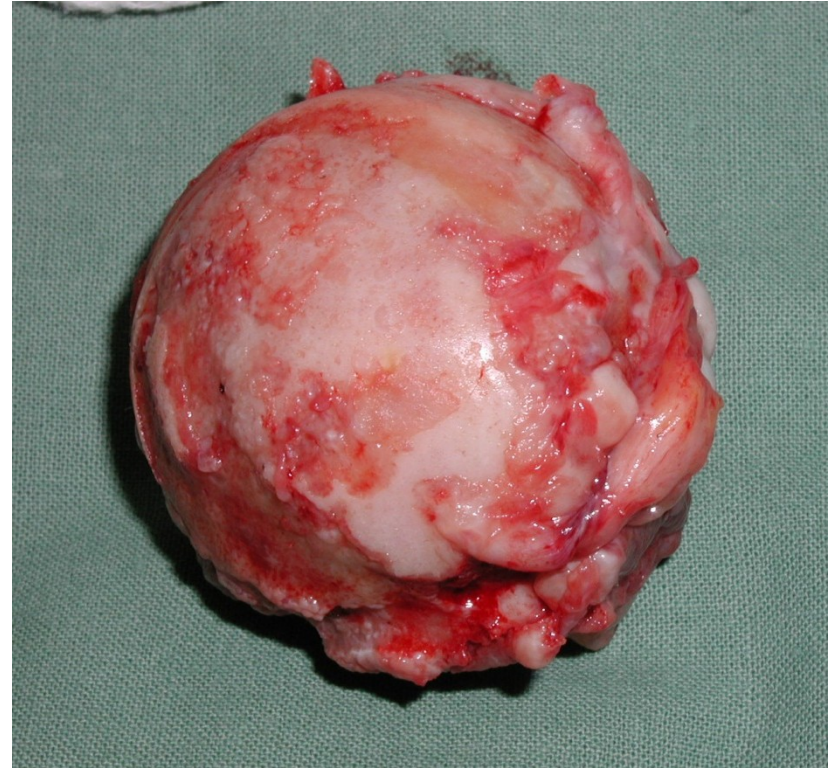
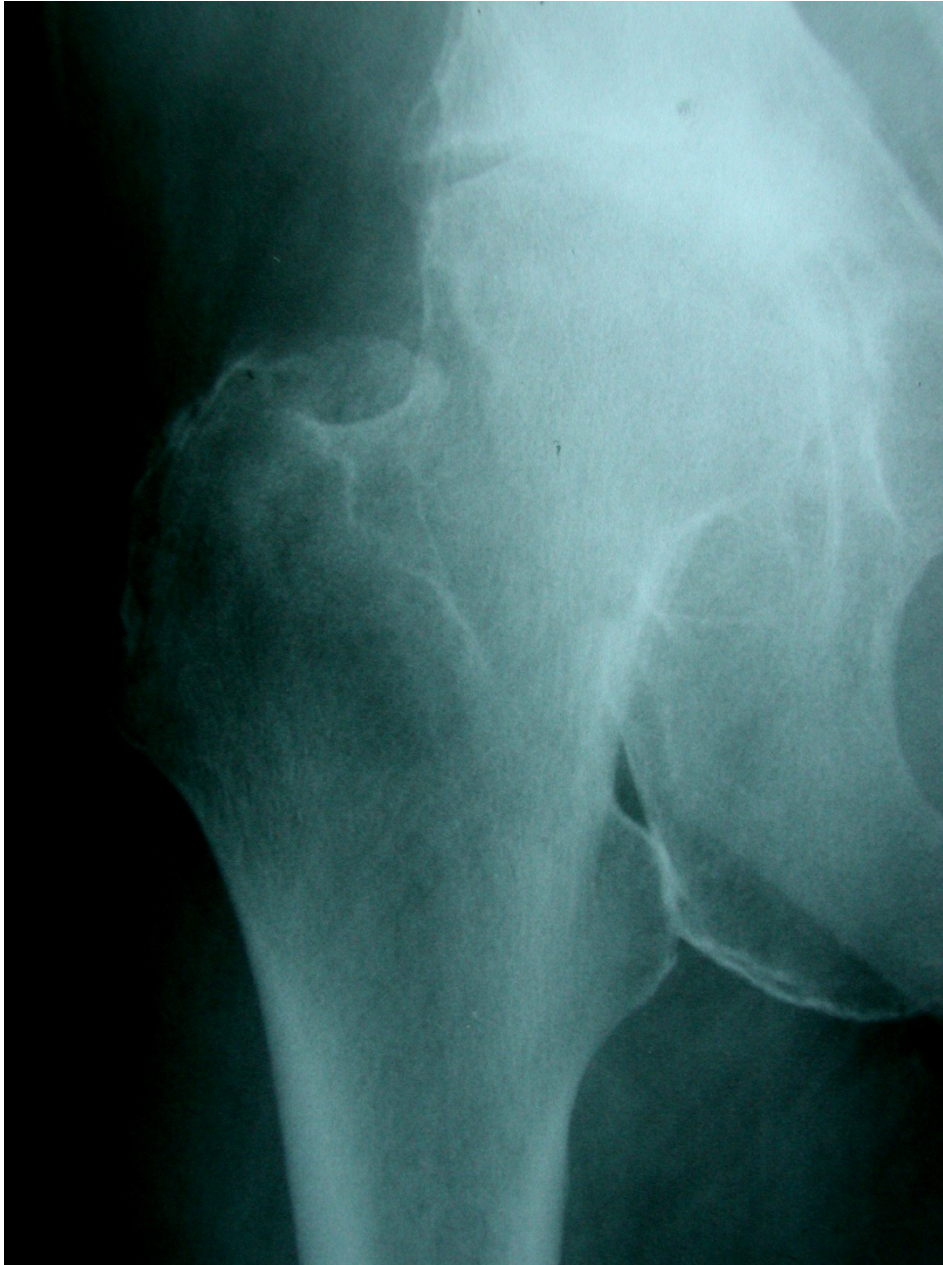
VAMEX
spol. s r. o.

Obchodní oddělení Praha:
Královská 16, 110 00 Praha 1

TEP - indikace

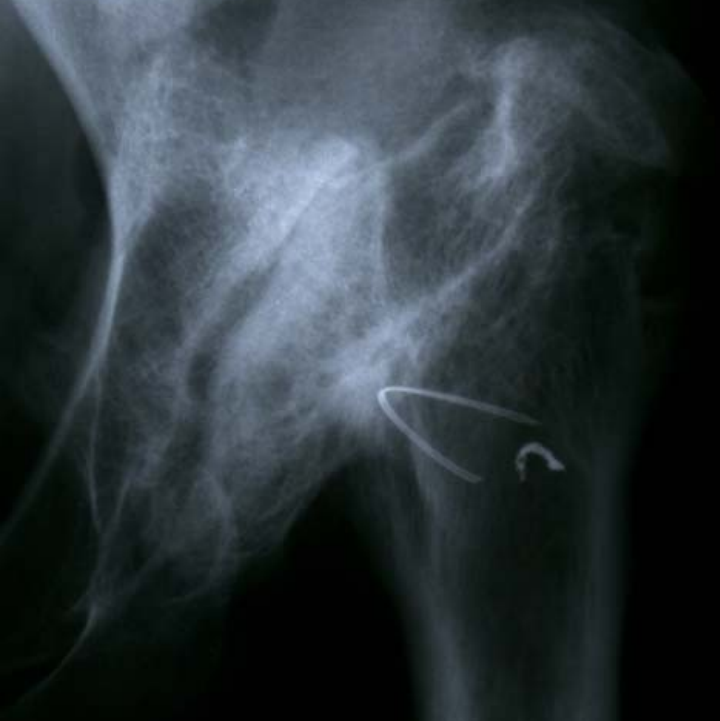- primární artróza
- sekundární artróza: stavy poúrazové, pozánětlivé, postdysplastické, revmatoidní artritida
- úrazy
- osteonekrózy
- nádory

Primární coxartróza



**resekovaná defektní
hlavice**

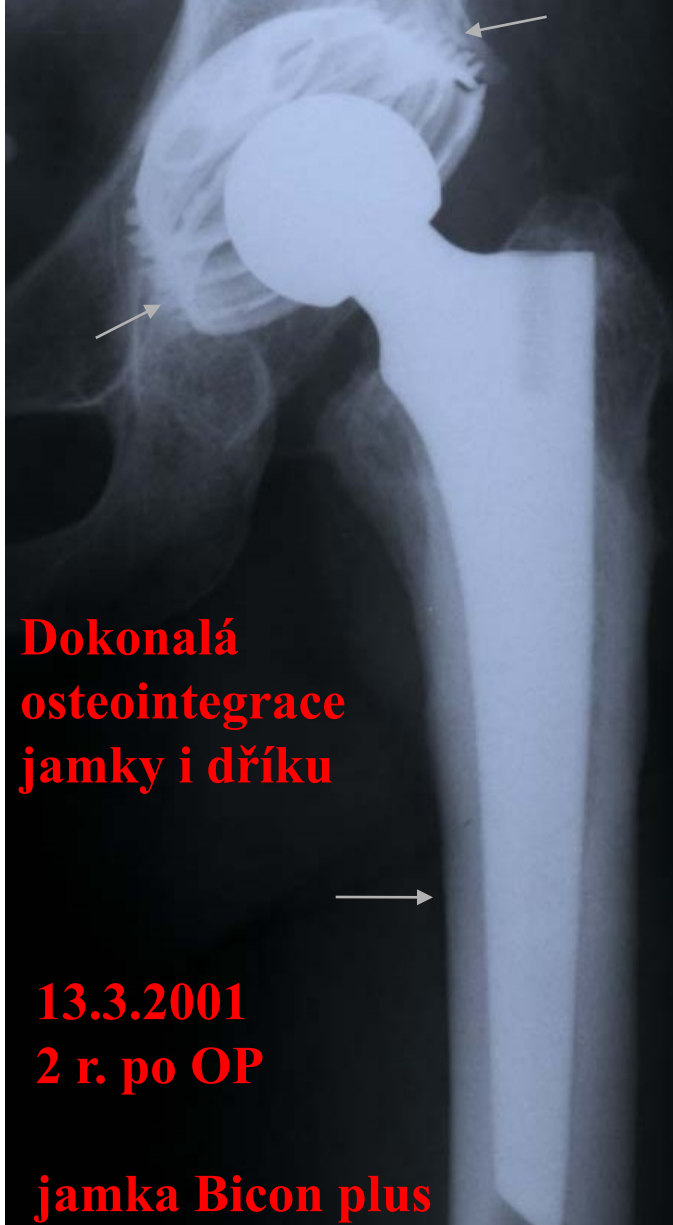**Sekundární postdysplastická
coxartróza**



**sin.
16.10.98
před OP**

**Stp. Zahradníčkově
operaci v dětství**

Necementovaná TEP



**Dokonalá
osteointegrace
jamky i dříku**

**13.3.2001
2 r. po OP**

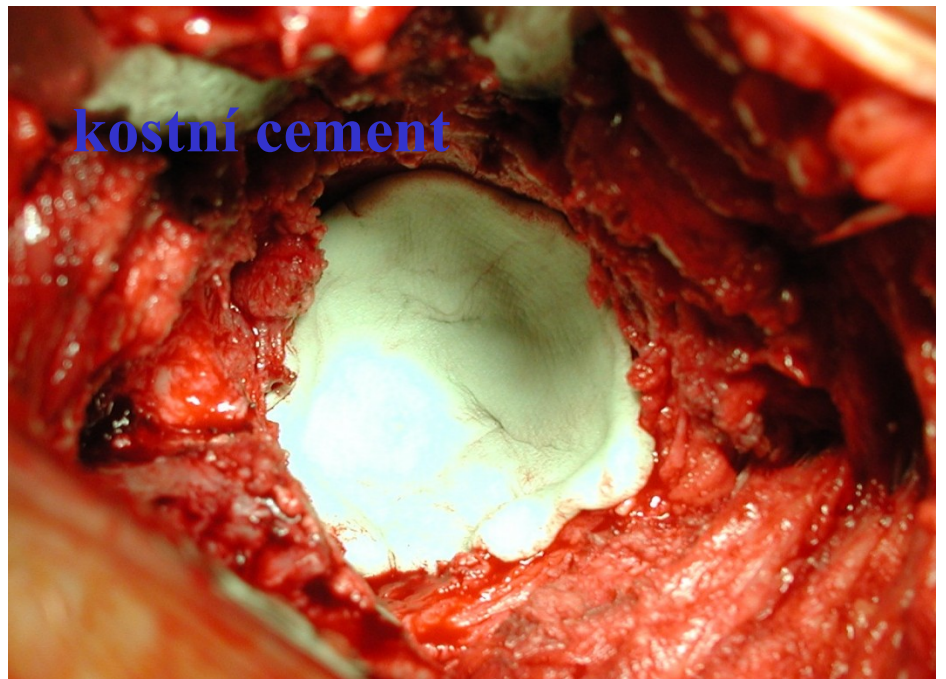
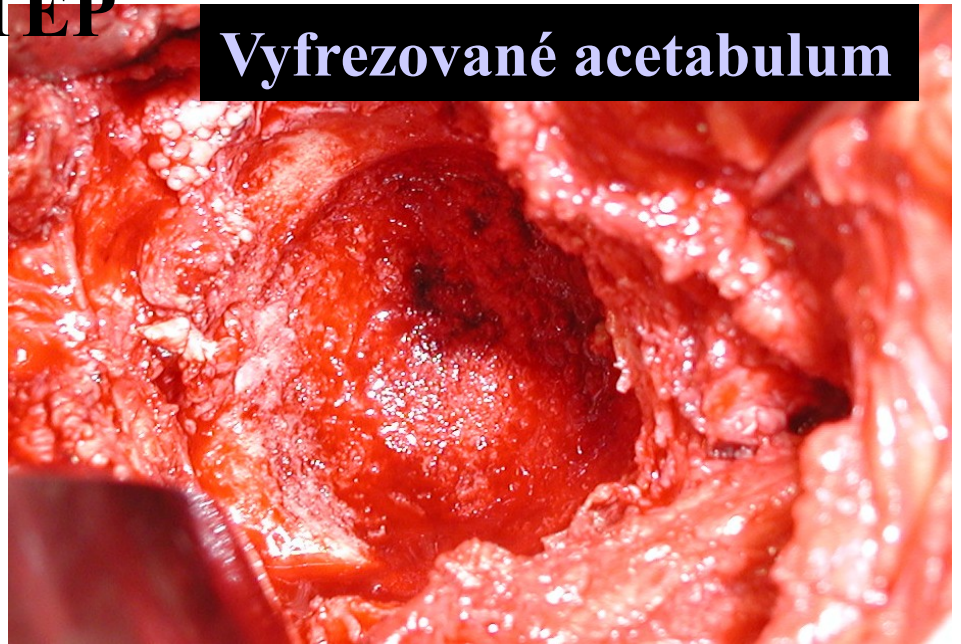
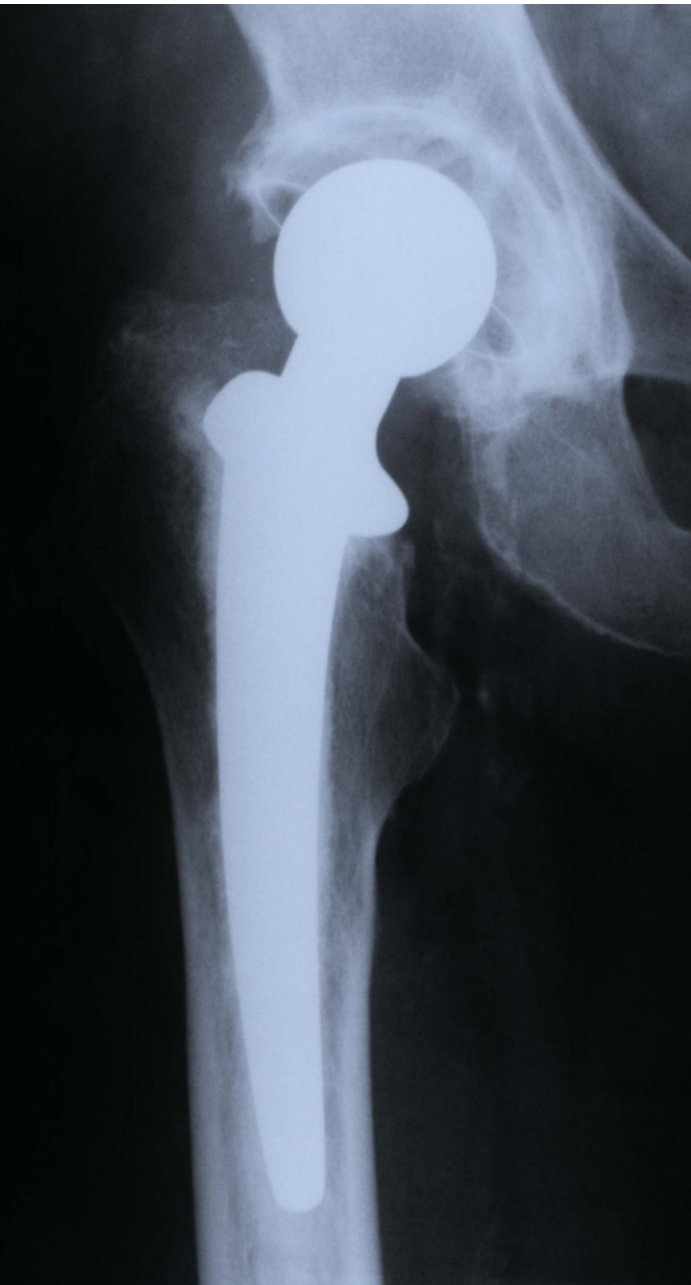**jamka Bicon plus
dřík Knahr-Salzer**

TEP - dle způsobu fixace do kosti

- **cementované** - fixace ke kostnímu lůžku pomocí kostního cementu - polymetylmetakrylát
- **necementované** - fixace do přesně vytvarovaného kostního lůžka metodou press-fit - **primární fixace**
sekundární fixace vrůstem kostní tkáně do porézního povrchu TEP – porocoat
- **hybridní** - kombinace

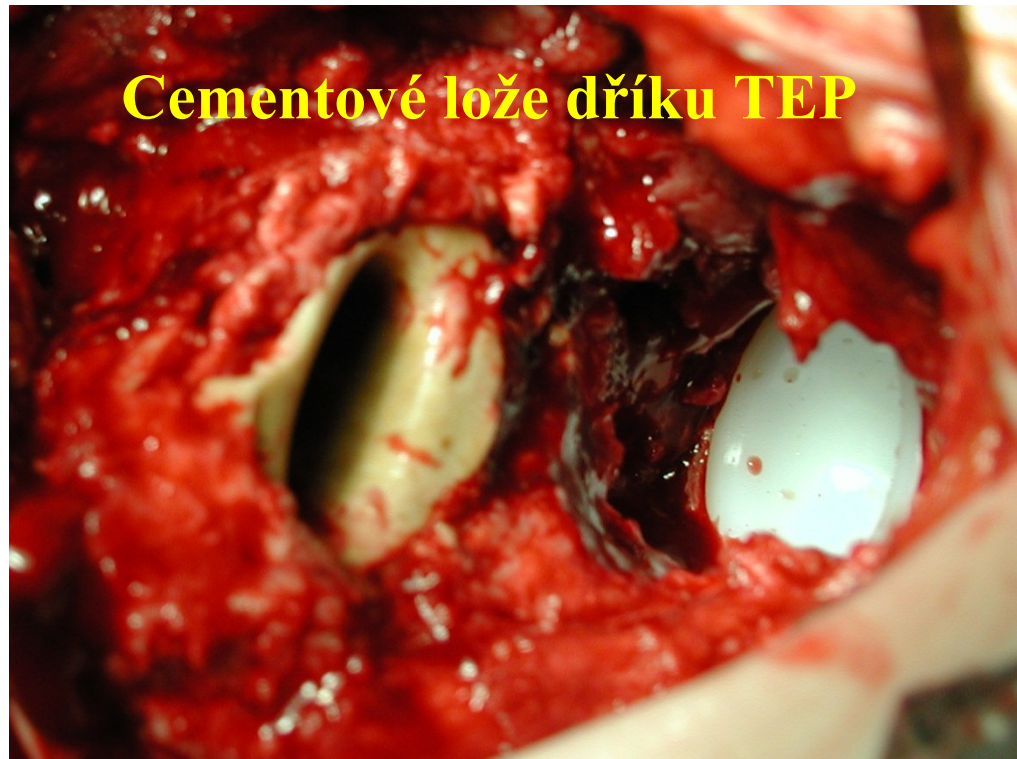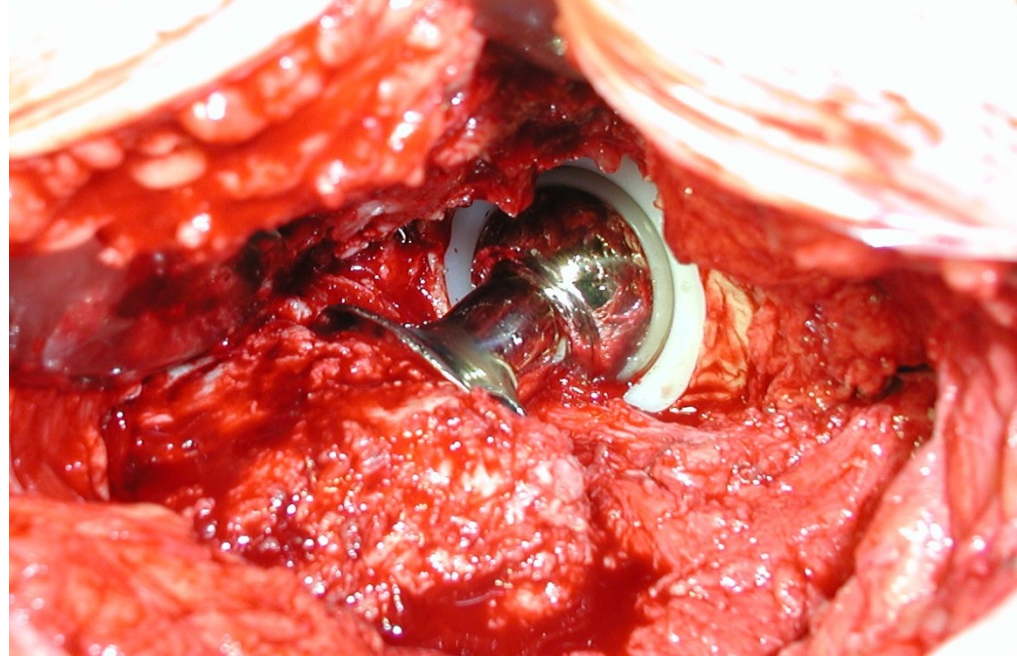
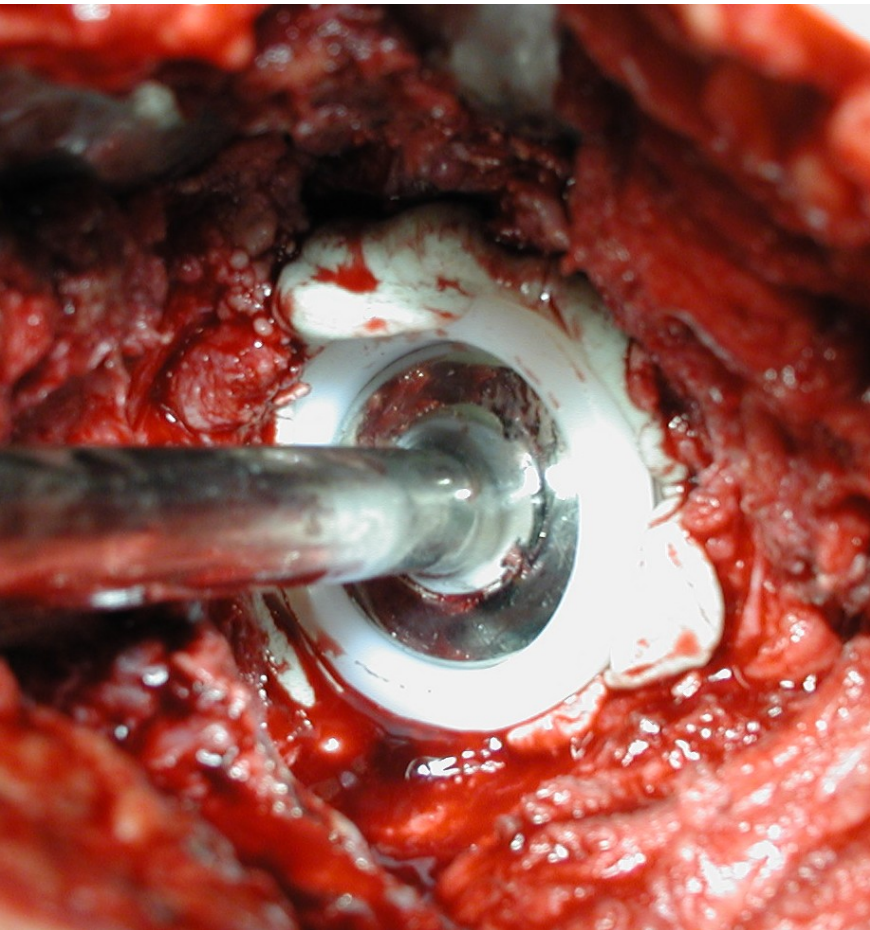
Implantace cementované TEP

Vyfrezované acetabulum



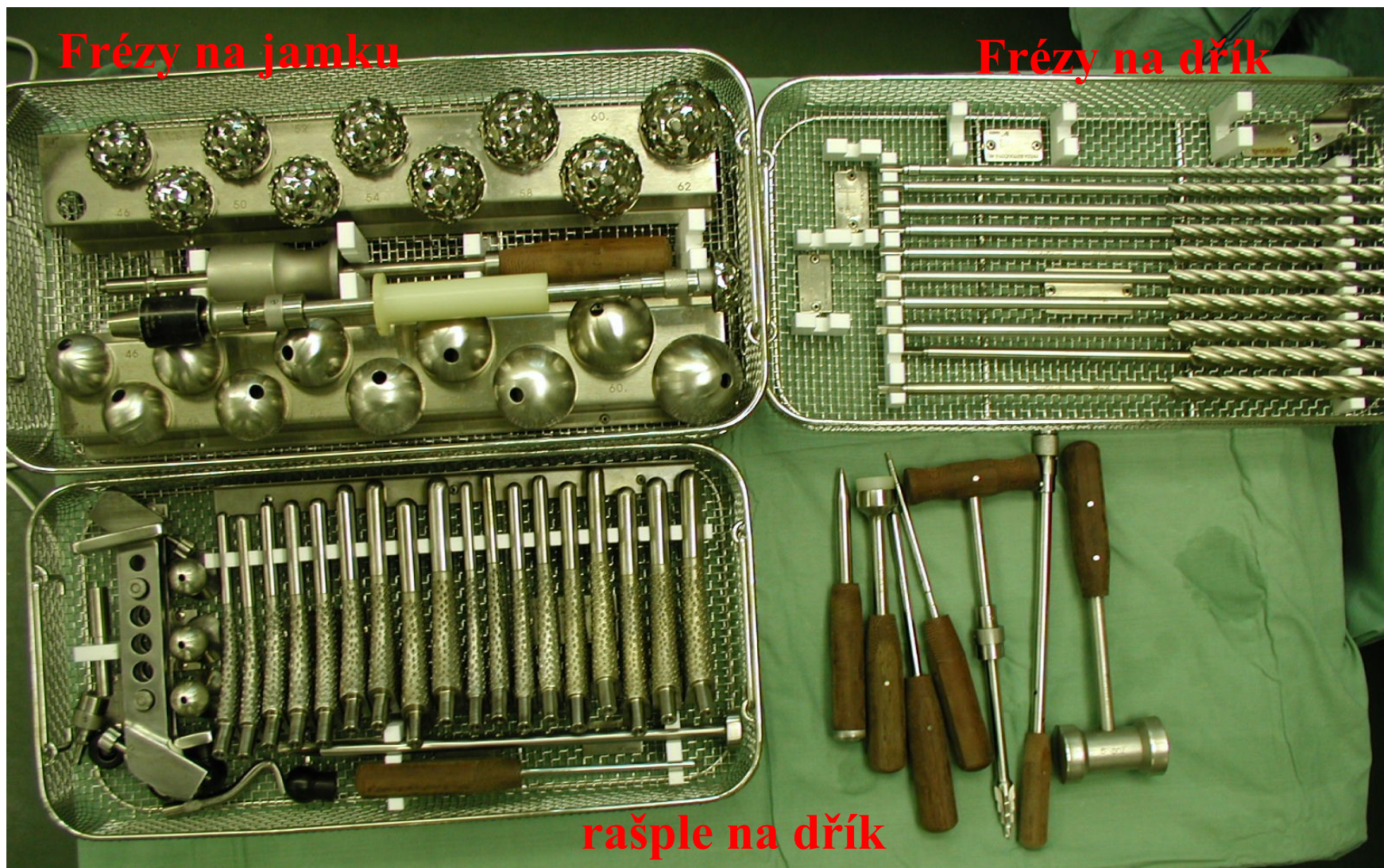
kostní cement

cementování TEP kyčelního kloubu

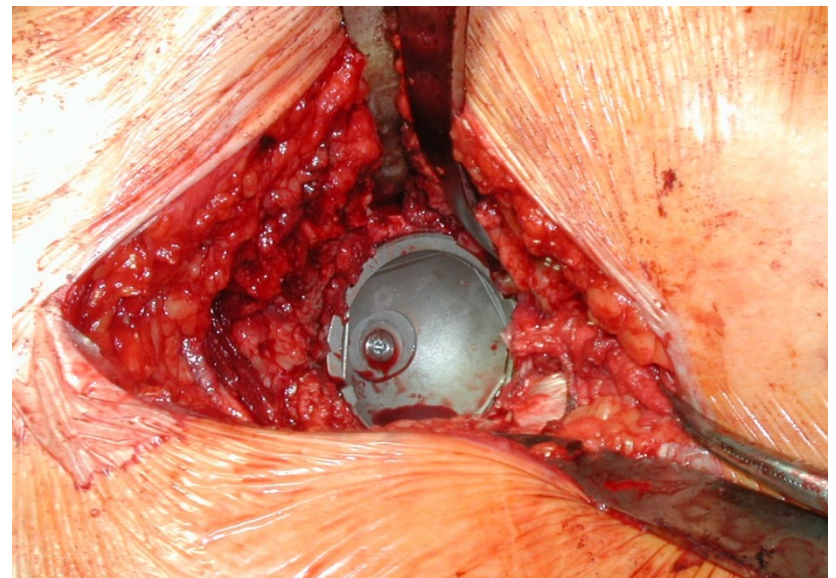
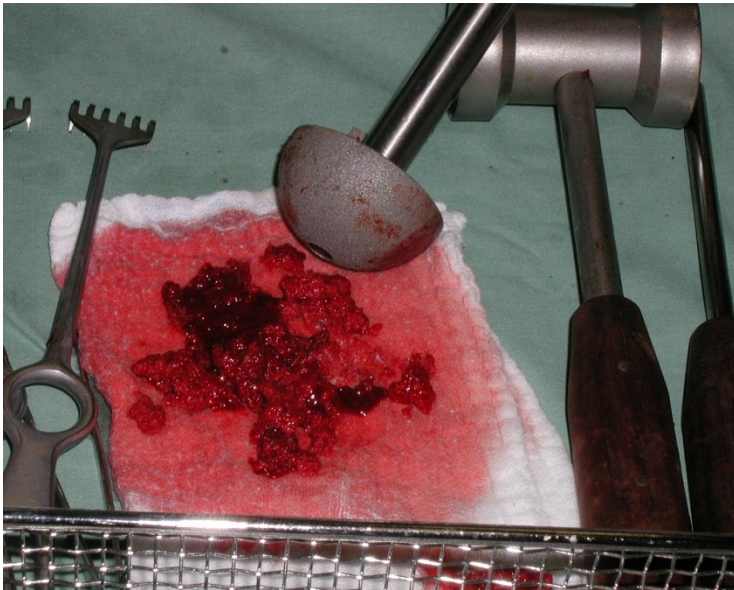
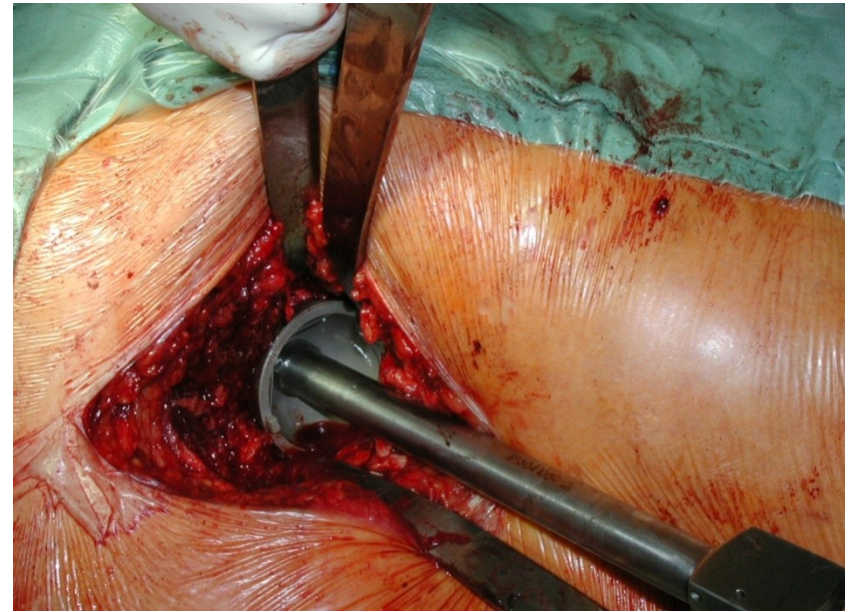
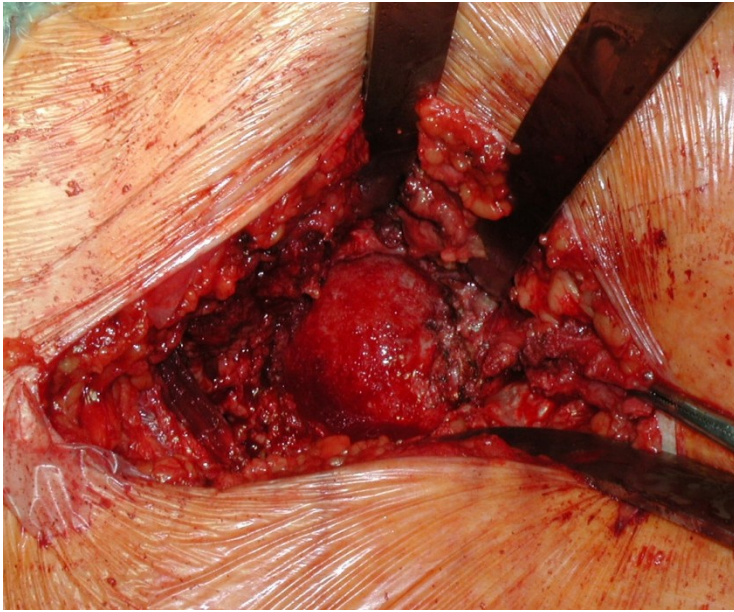


Cementové lože dříku TEP

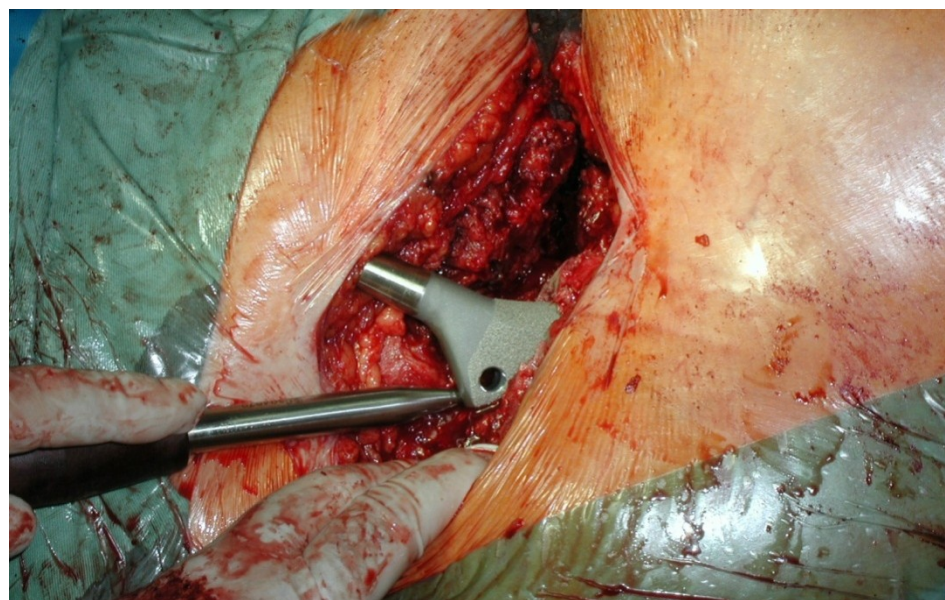
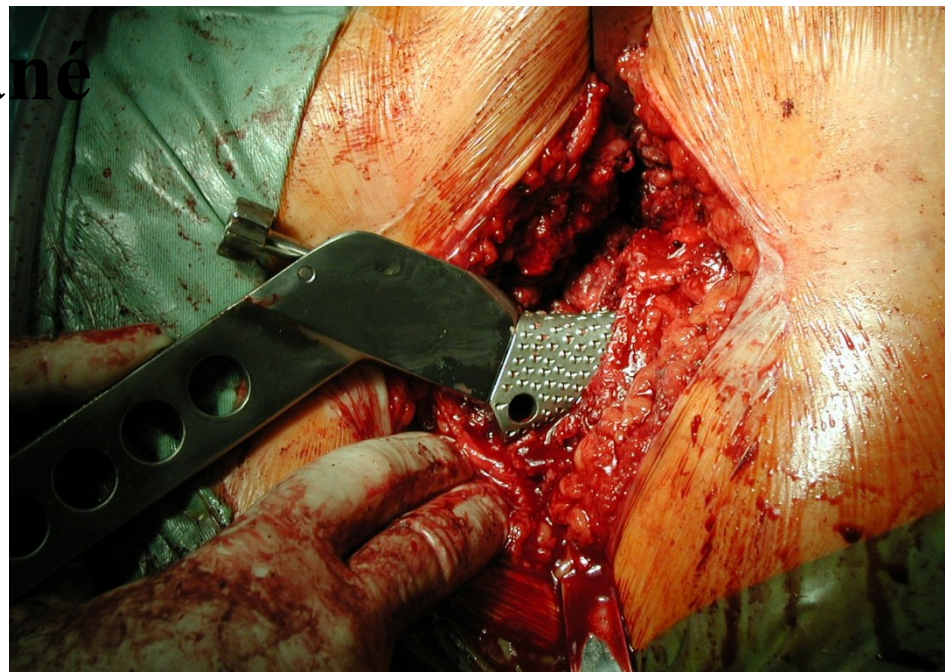
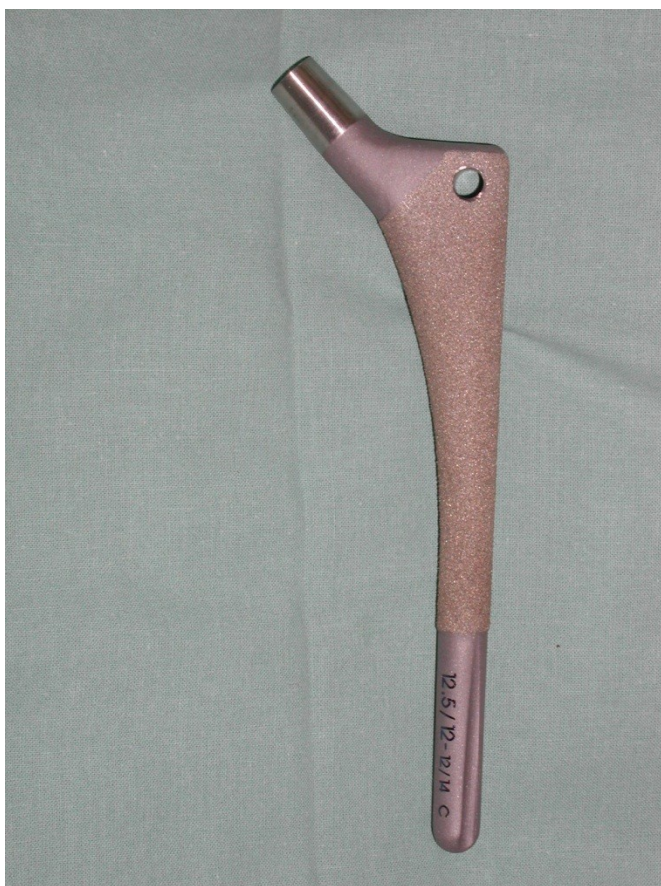Instrumentarium k implantaci necementované TEP kyčle fy Beznoska



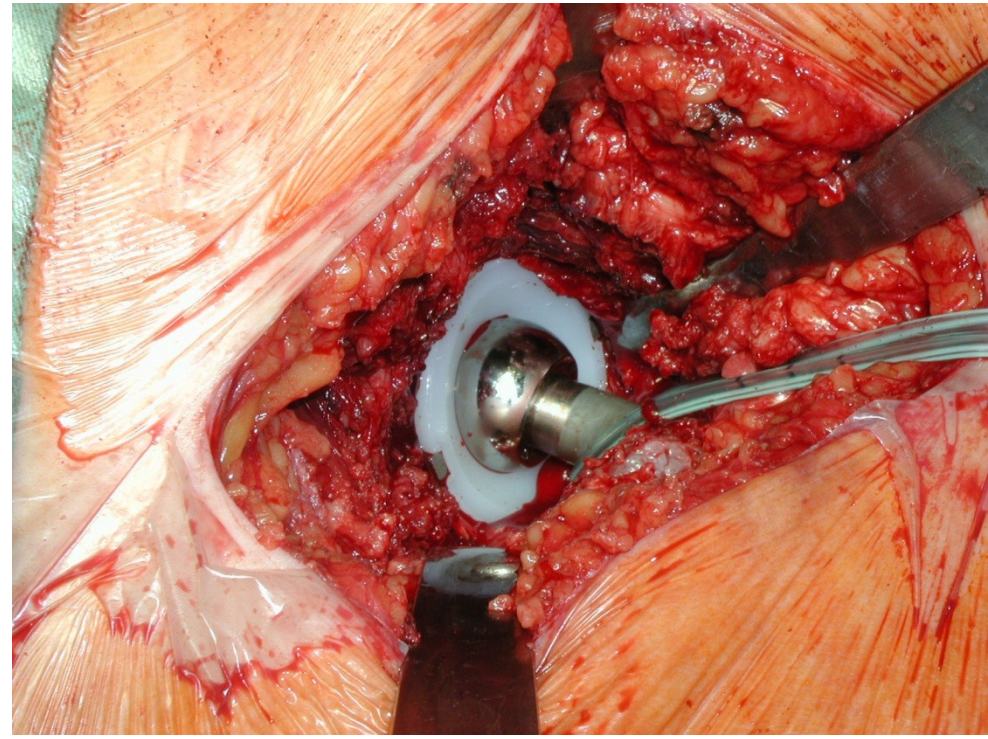
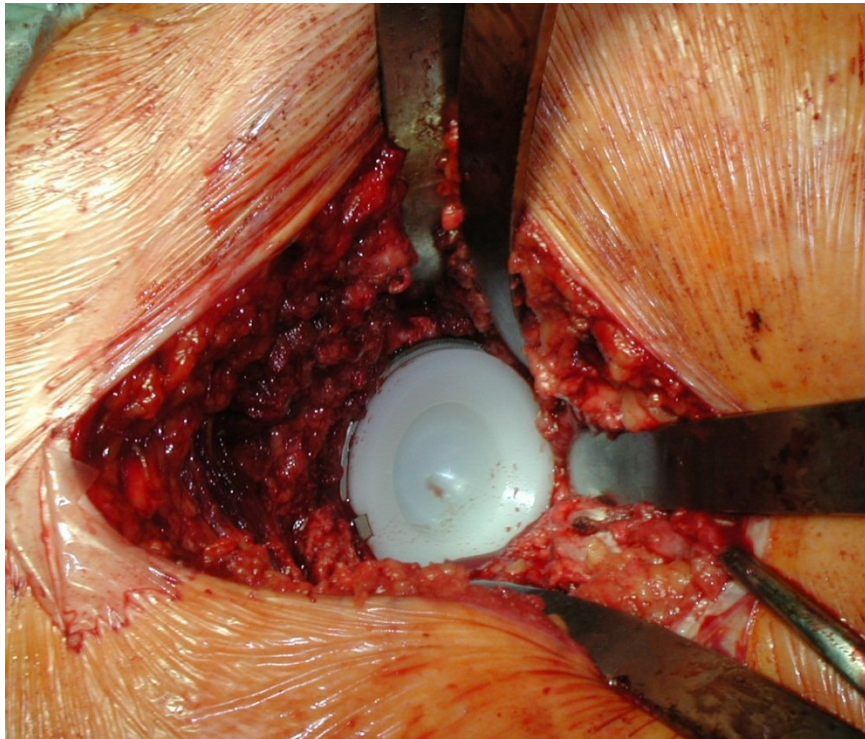
Implantace necementované pres-fit jamky



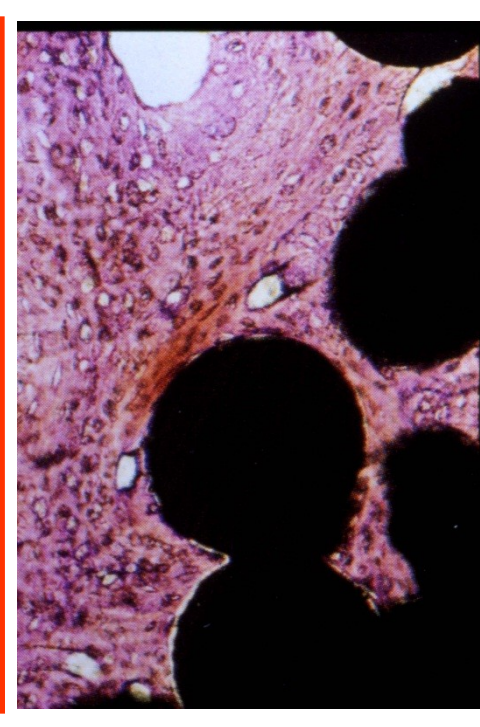
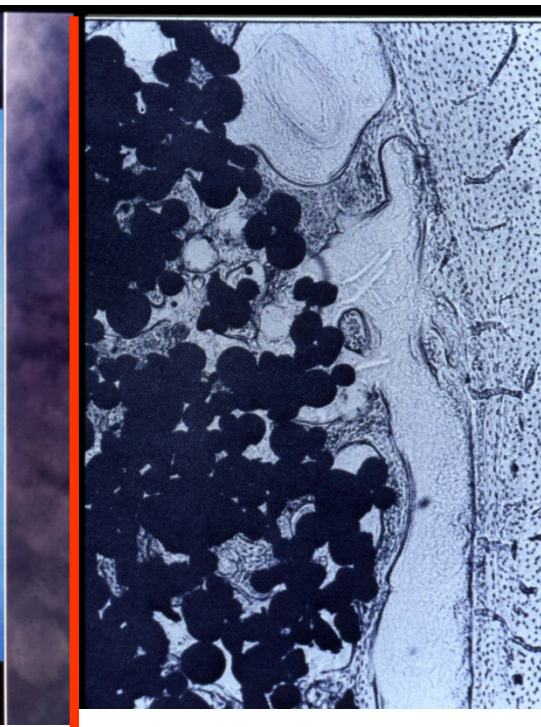
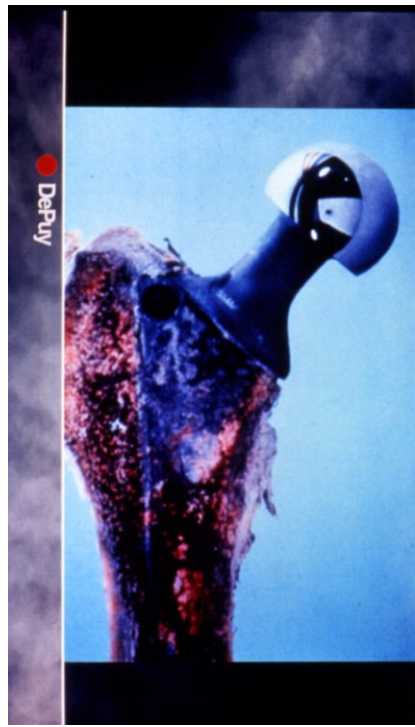
Implantace necementované femorální komponenty



Zakloubení modulární kovové hlavice femorální komponenty do polyetylenové výplně jamky



Sekundární fixace porézního necementovaného implantátu



TEP kyčle - ZWEYMUELLER



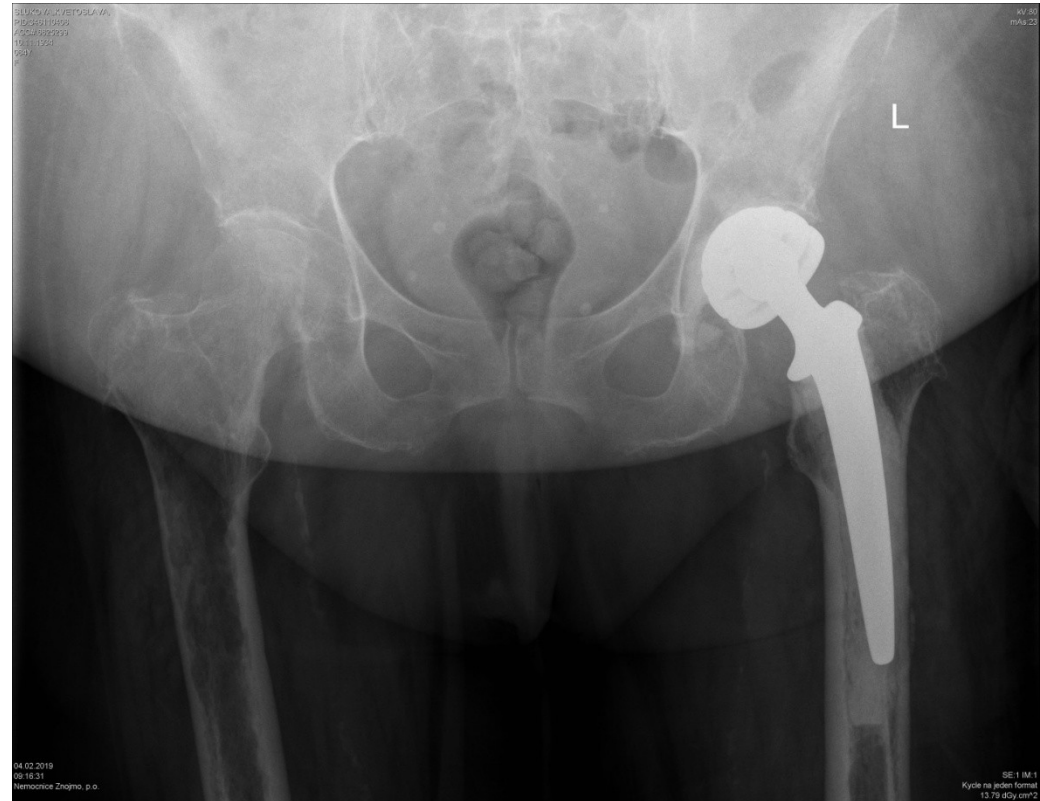
**výplň -
polyetylen**

**Závitořezná
jamka Bicon**

**hlavice -
keramika**

**femorální dřík
- titan**

Bipolární TEP kyčle



Faktory ovlivňující životnost TEP v lidském organizmu

- **Konstrukce TEP**
- **Pacient**
- **Zevní vlivy**

Faktor - konstrukce TEP

- **způsob fixace do skeletu** (cementované, necementované, hybridní)
- **materiál** (CrCo, titanium)
- **konstrukční tvar** (jamky, dřívku)
- **povrch** (hladký, matný, porézní, upravený nástřikem)
- **kluzná plocha hlavice - jamka** (kov-PE, keramika-PE, keramika-keramika, kov-kov)

Faktory ovlivňující životnost TEP v lidském organizmu

- **Konstrukce TEP**
- **Pacient**
- **Zevní vlivy**

Faktor - **pacient**

- věk
- pohlaví
- anatomické poměry
- celkový zdravotní stav, imunitní systém
- kvalita kostní tkáně
- fyzická aktivita
- způsob zatěžování

Faktory ovlivňující životnost TEP v lidském organizmu

- **Konstrukce TEP**
- **Pacient**
- **Zevní vlivy**

Faktor - zevní vlivy

- **Zkušenost operátora i celého operačního týmu**
- **vybavení pracoviště - operační sál**
- **dokonalá asepse**
- **doba trvání operace**

Předoperační vyšetření pacienta

Rozsah předoperačního vyšetření před implantací totální endoprotézy (koleno, kyčel, hlezno, rameno, loket,...)

1.) Předoperační vyšetření

(v souladu se směnicí NZ Předoperační a předanestetické vyšetření, r. 2010)

- a) anamnéza včetně abuzu drog, kouření, alkoholu
- b) alergie
- c) EKG s popisem
- d) krevní odběry (KO, urea, kreat., ionty, jat.testy, glykémie, Quick/INR, aPTT)
- e) RTG S+P

2.) **Úprava aktuální medikace** s vysazením warfarinu (7 dní před výkonem) a jiných antikoagulancií a antiagregancií, metforminu 3 dny před výkonem), Pokud pacient užívá imunosupresiva, měla by být jejich dávka redukována na nejnižší možnou (s ohledem na základní onemocnění). Užívání nesteroidních antiflogistik musí být ukončeno minimálně 6 týdnů před operací.

3.) **Výtěr z krku a nosu na K+C**

4.) **Vyšetření stomatologem k vyloučení infekčního fokusu**

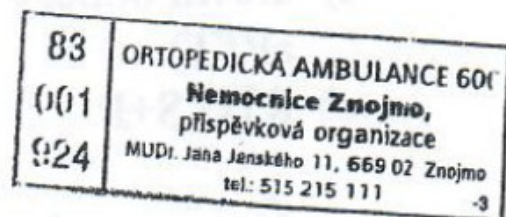
5.) **Vyšetření moči na K+C, moč + sediment**

Výsledky vyšetření na fokusy musí být zkontrolovány u praktického lékaře v době 1-2 měsíce před operací. V případě pozitivního nálezu musí být infekce přeléčena antibiotiky a musí být odebrána kontrolní kultivace se zhodnocením výsledků. Pacient s nepřeléčeným infektem nebude přijat a bude mu přidělen nový termín operace s ohledem na kapacitu ortopedického oddělení. Za spolupráci děkujeme.

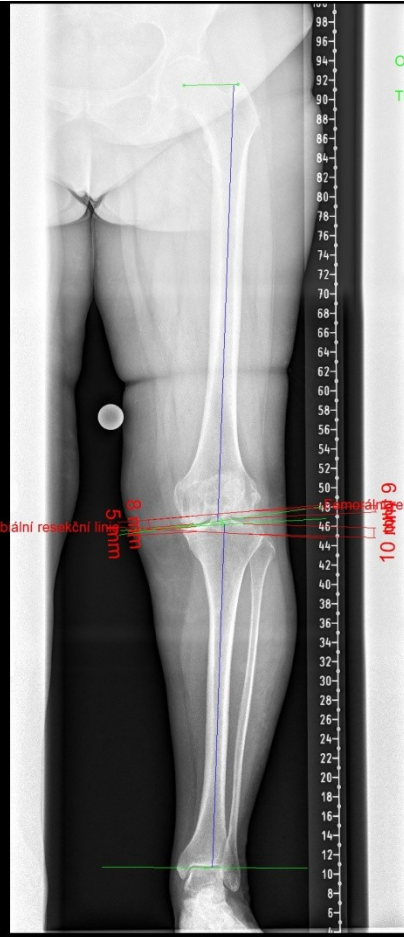
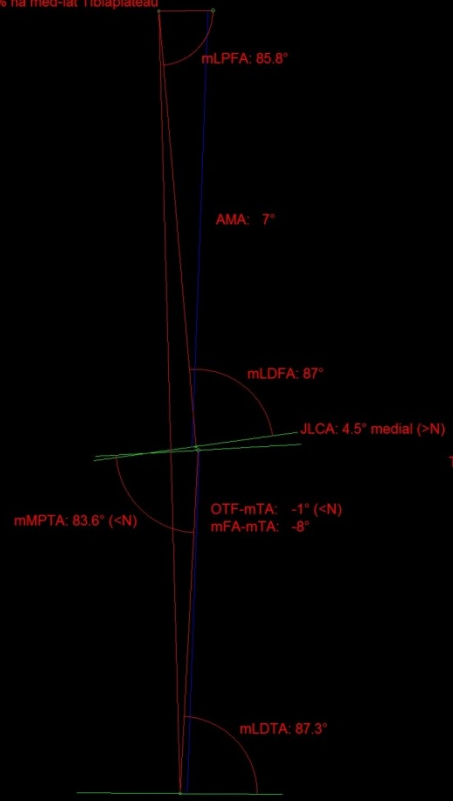
Vyšetření uvedená v bodech 3.) – 5.) slouží jako prevence vzniku infekce endoprotézy a předejití dalších komplikací s ní spojených.

6.) Přítomnost kardiostimulátoru u pacienta

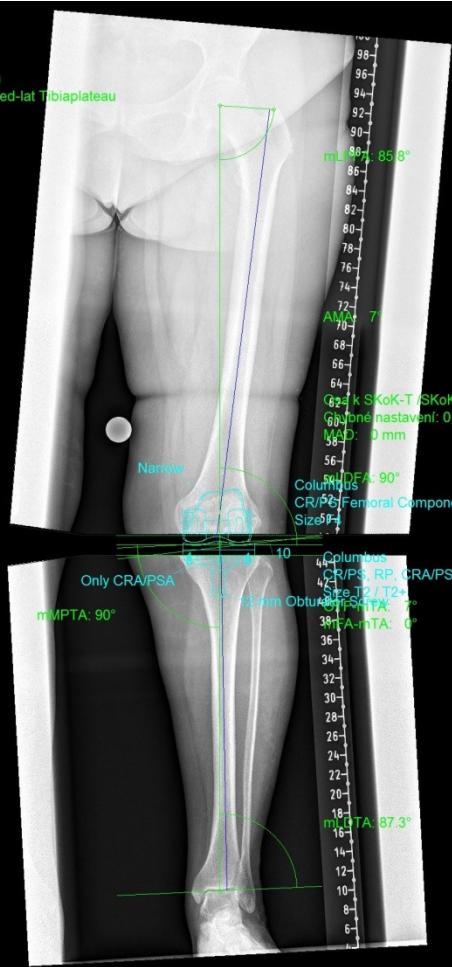
Pokud byl pacientovi implantován kardiostimulátor, defibrilátor či jejich kombinace v minulosti, prosíme o vyjádření pracoviště zavádějící implantát ohledně použití elektrokauteru během operace, event. zhodnocení dalších potřebných peroperačních opatření spojených s kardiostimulátorem. Děkujeme.



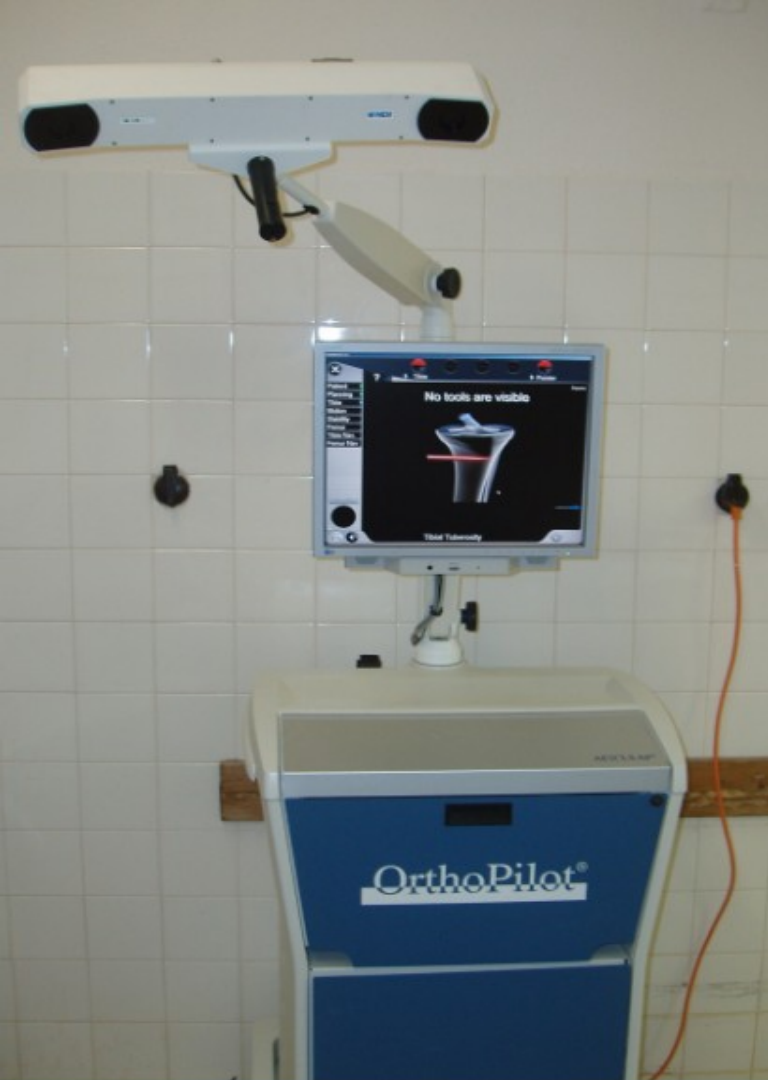Kubisova, Jarmila
 ACES#6181288 760 mm
 5551040341 26 mm (>N)
 04.01.1955
 0622 zasahuje KBL: 12.9% na med-lat Tibiplateau
 F



Osa: 762 mm
 2 mm (delší)
 TL zasahuje KBL: 50.0% na med-lat Tibiplateau

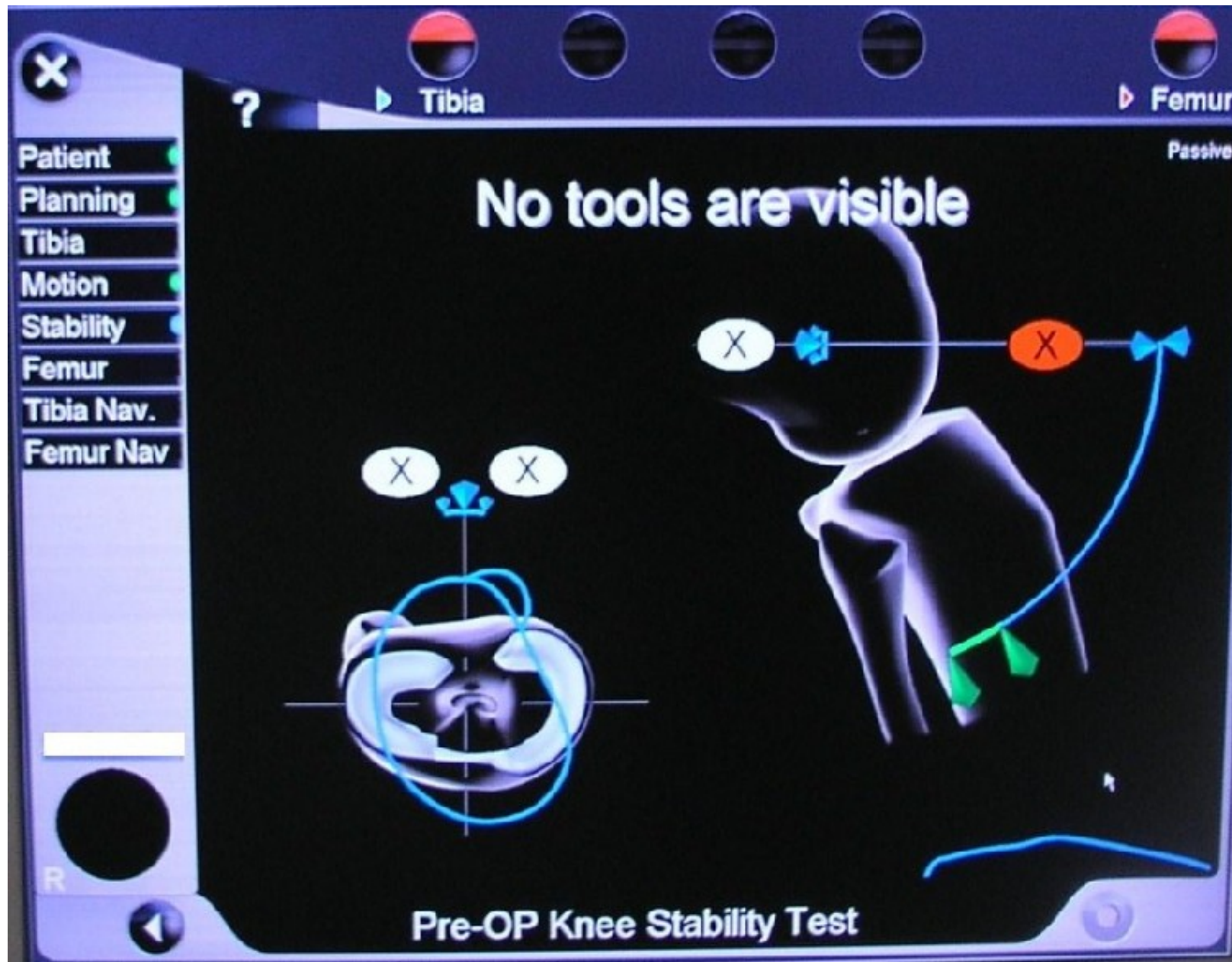


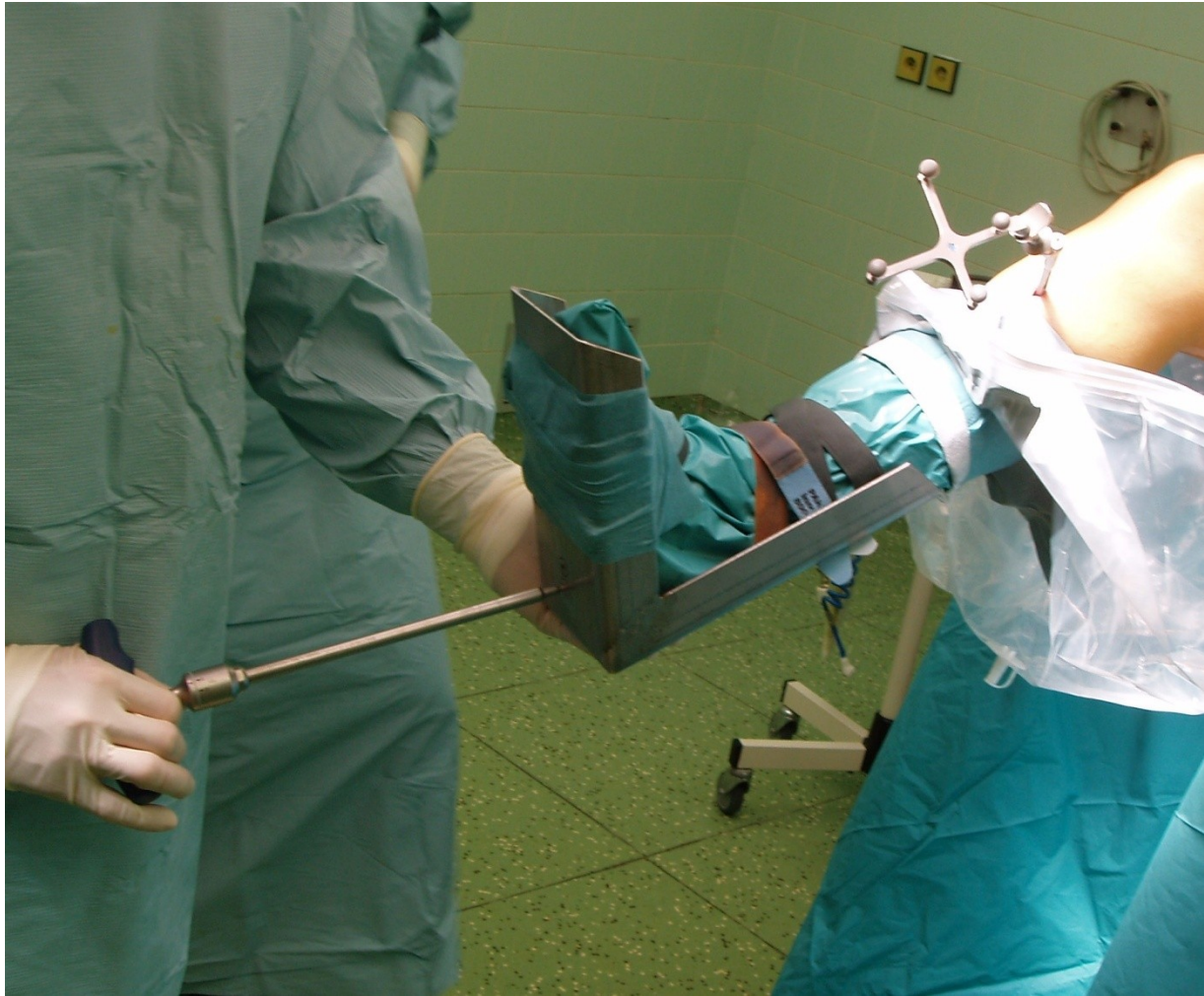
SE:1
 IM:1
 17:33:02

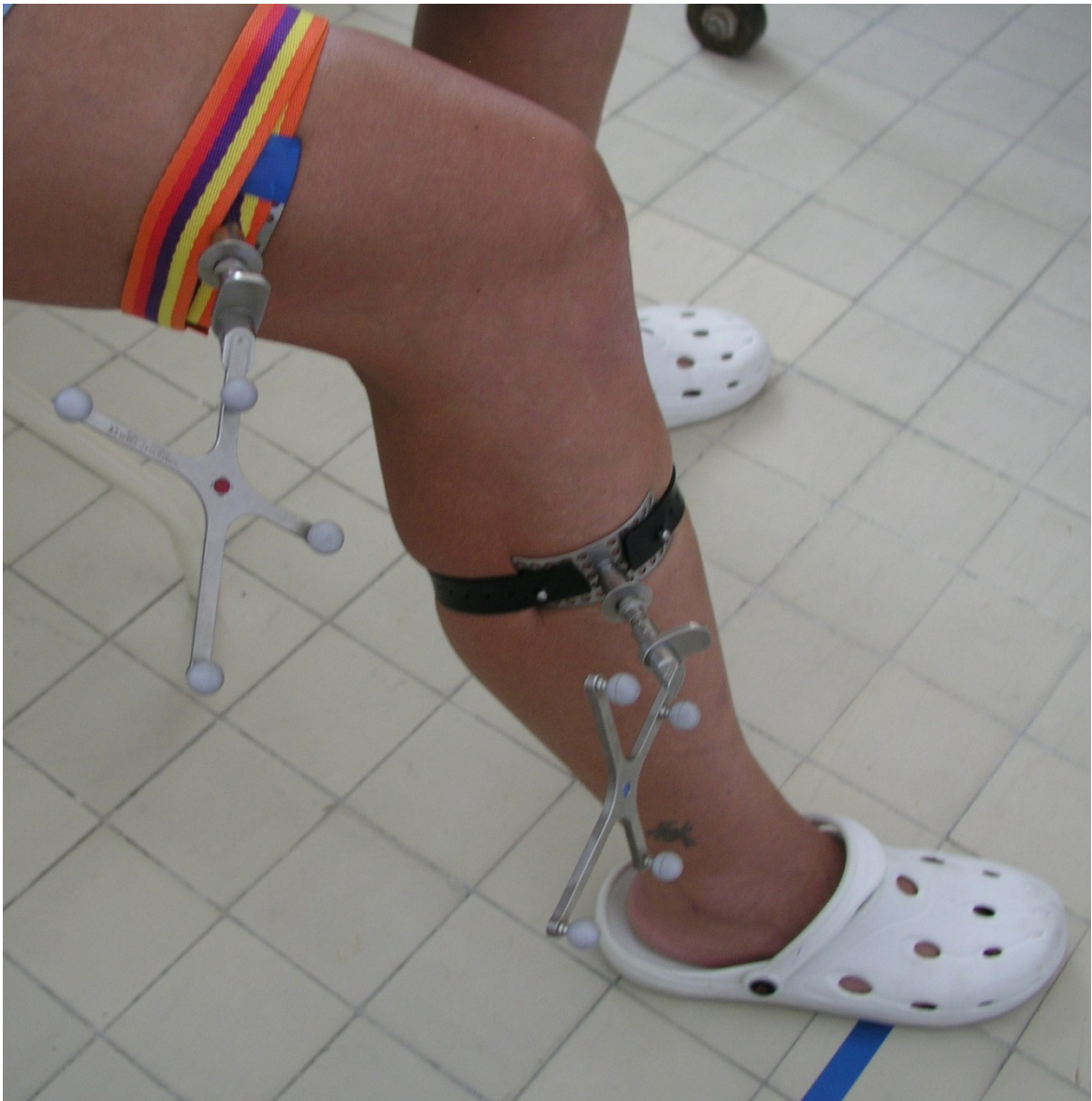

Současný trend v
implantaci TEP -
standardizace postupu
pomocí počítačové
navigace

OrthoPilot







TEP - známky uvolnění, selhání

- subjektivní příznaky - bolest, zhoršování funkce
- objektivní příznaky - omezení rozsahu pohybu, oslabení svalstva
- rentgenologické - měkký lem, destrukce kostní tkáně, destrukce TEP

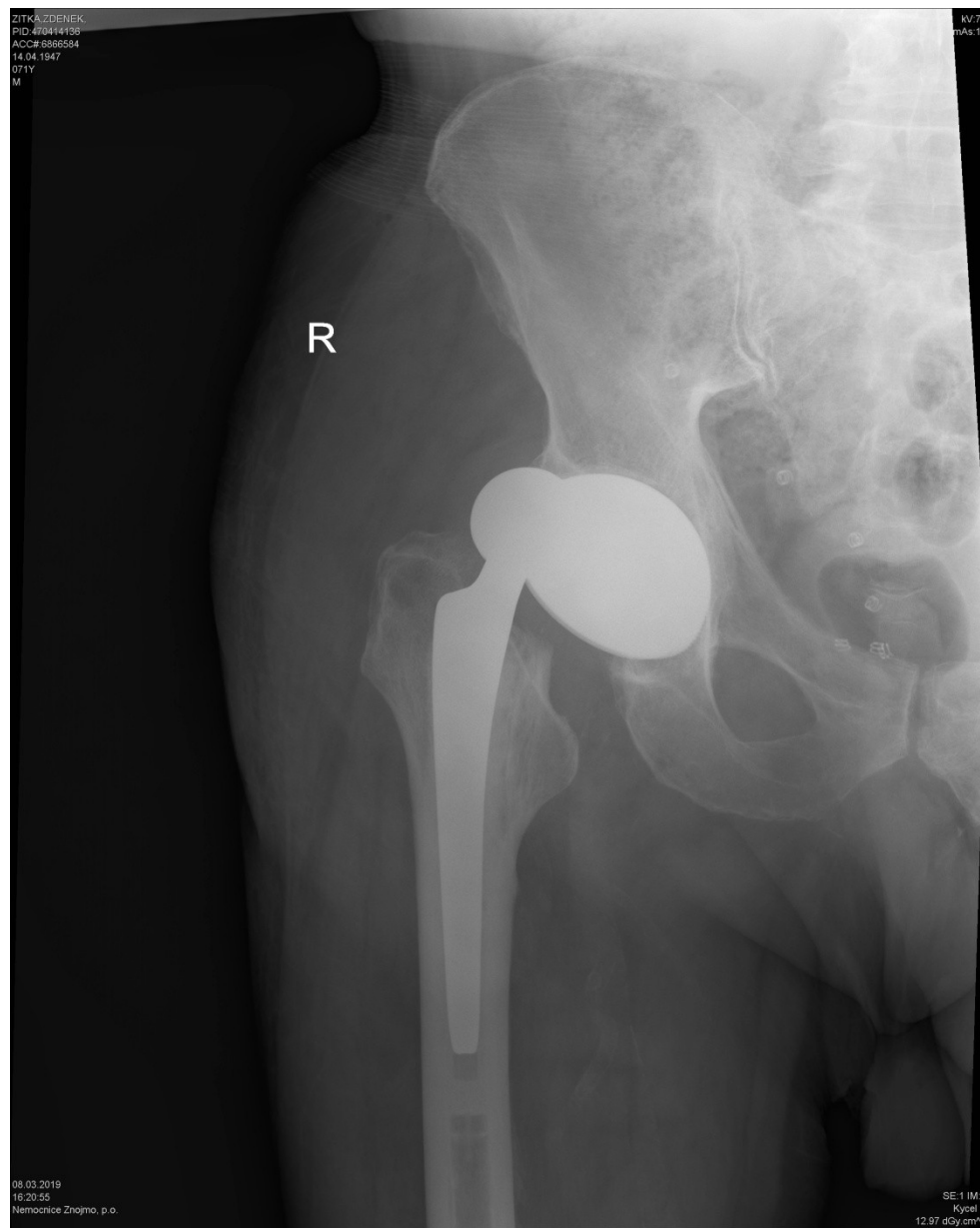
Selhání funkce TEP kyč.kloubu

- **aseptické uvolnění** = selhání sekundární fixace TEP
- nejčastější příčina, opotřebení, otěr
- **mechanické selhání** - zlomenina jamky, dříku, hlavice
- **kombinace**
- **trauma** - vylomení jamky, periprotetická zlomenina femuru
- **operační chyba**
- **septické uvolnění** - samostatná problematika

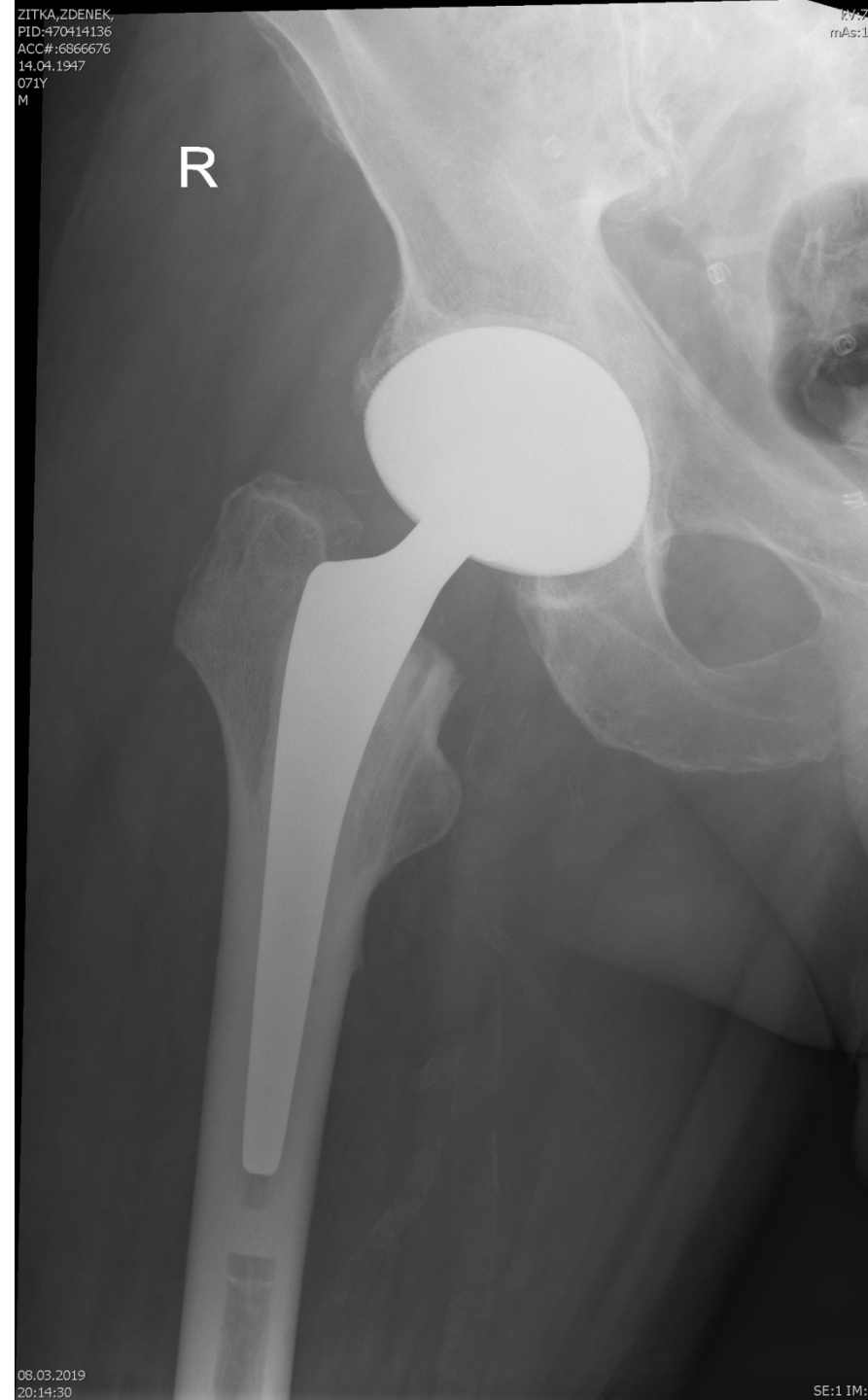
TEP - uvolnění

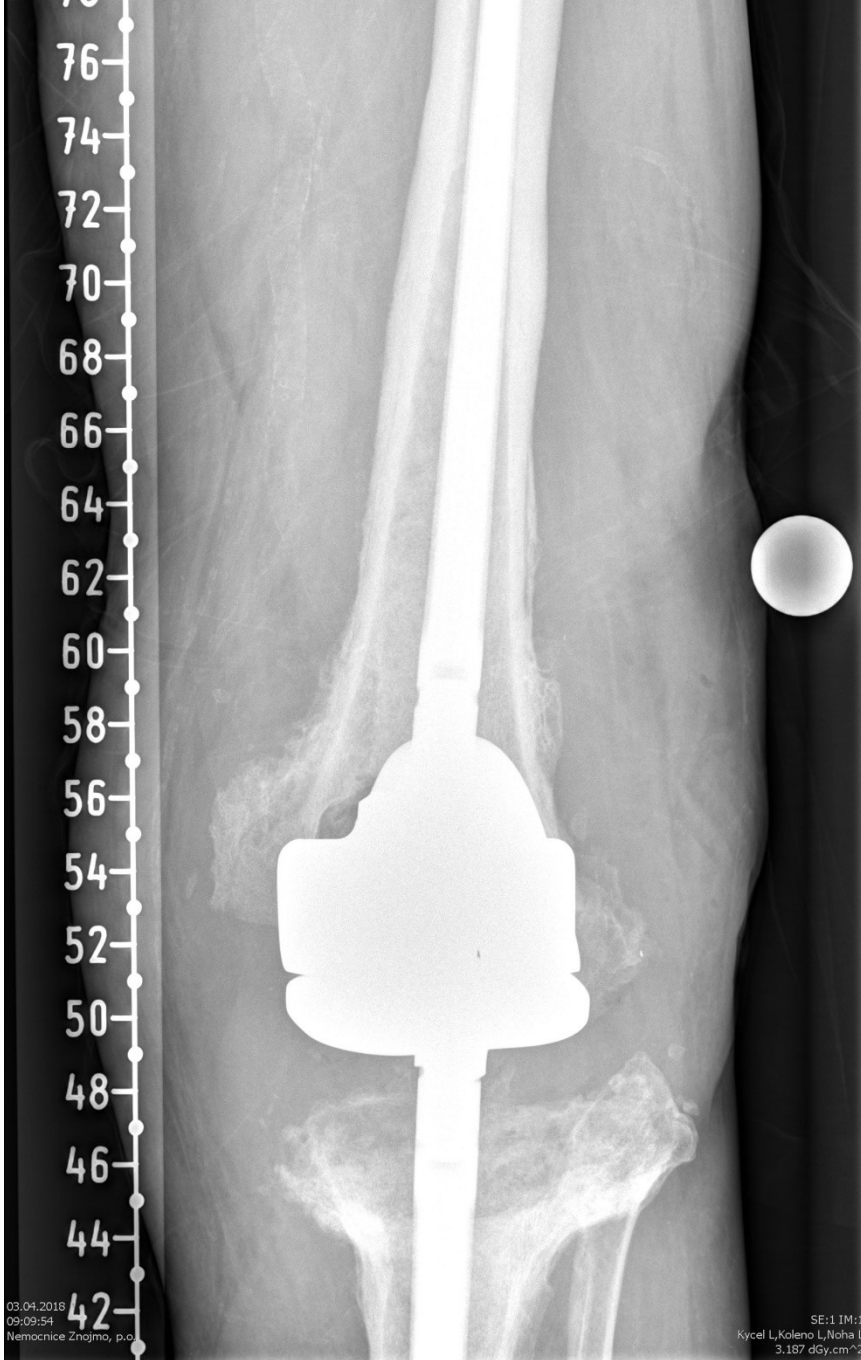
- včas diagnostikovat
- včas reoperovat - tzv.servisní operace
- včasná reoperace ještě před destrukcí kostní tkáně je snazší, méně náročná pro pacienta, operátora i finančně

TEP - luxace



TEP - luxace

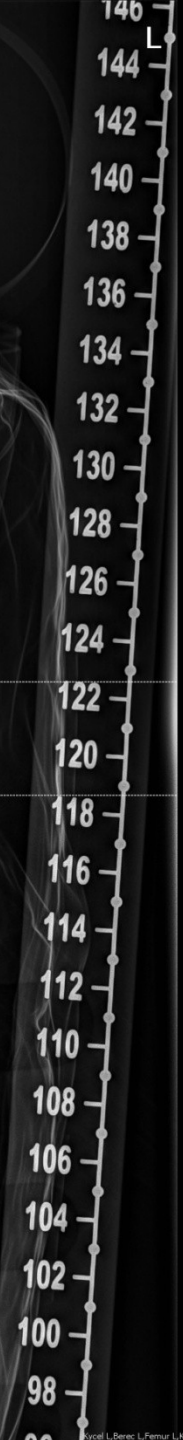
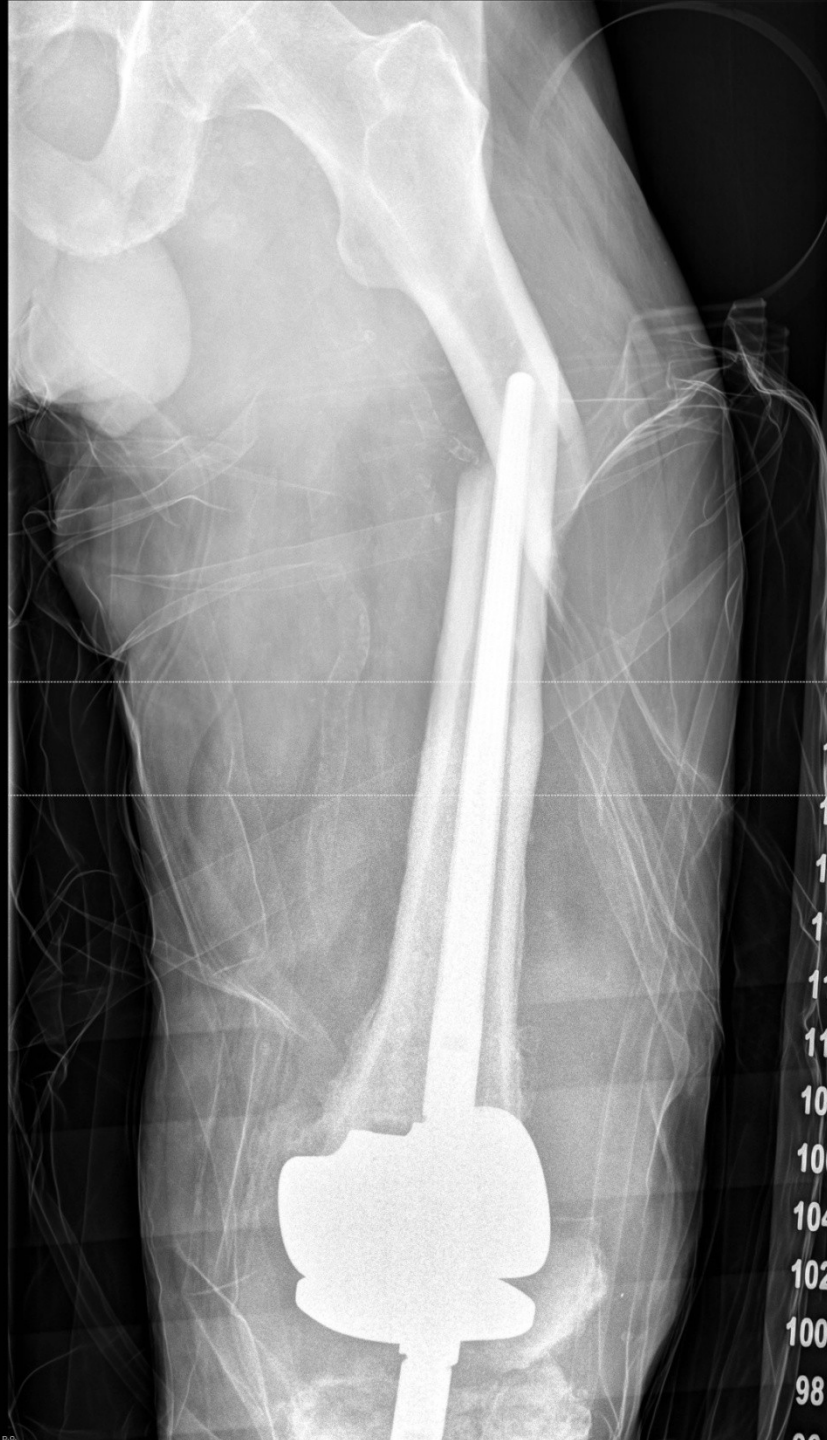


03.04.2018
09:09:54
Nemocnice Znojmo, p.o.

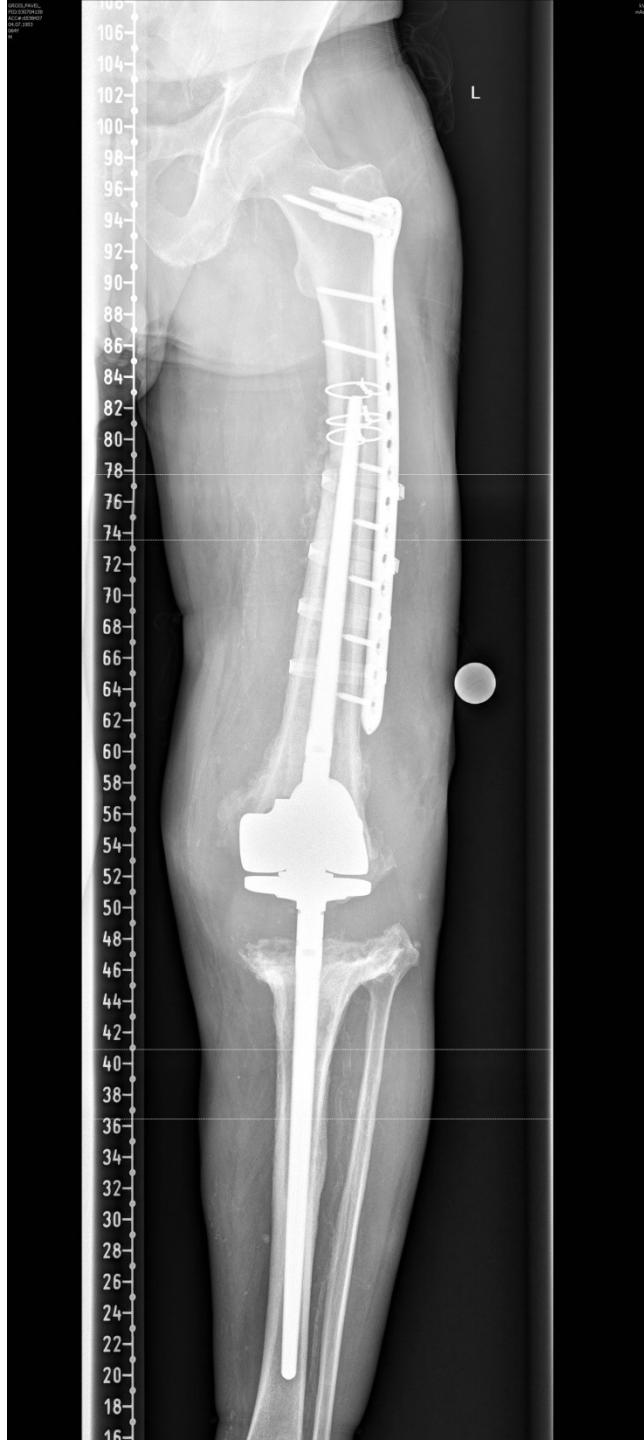SE:1 IM:1
Kycel L,Koleno L,Noha L
3.187 dGy.cm²

GRČIŠ, PAVEL
PID: 530704138
ACCW: 6492546
04.07.1963
06Y
M



19.04.2018
13:36:22
Nemopack Zgorzelec, s.p.

SE:1 IM:1
Kycal L, Berac L, Pempur L, Koleno L, Rameno L



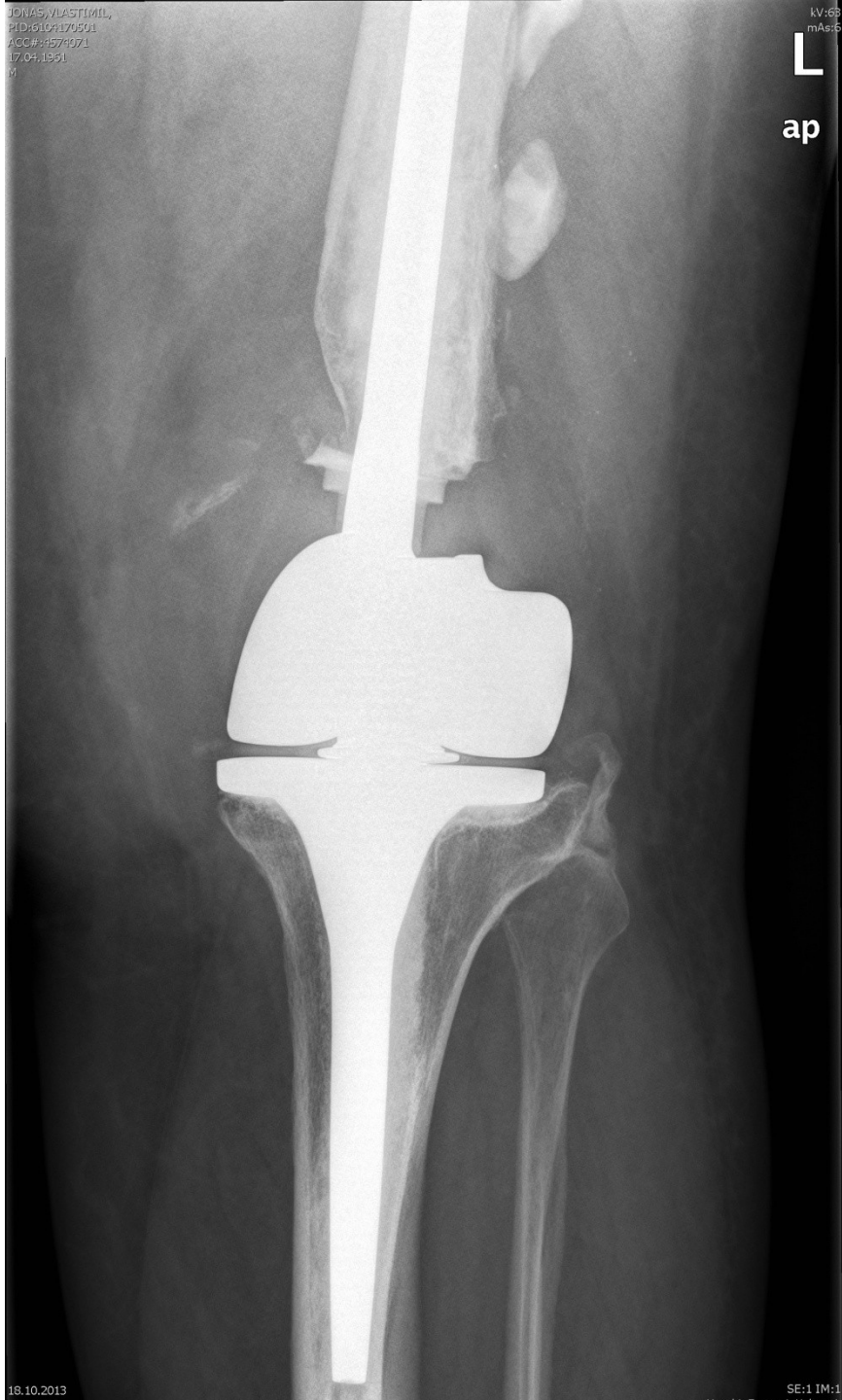JONAS, VLASTIMIL,
PID:6104174501
ICC#:4574971
17.04.1951
M

kV:65
mAs:5

L
ap

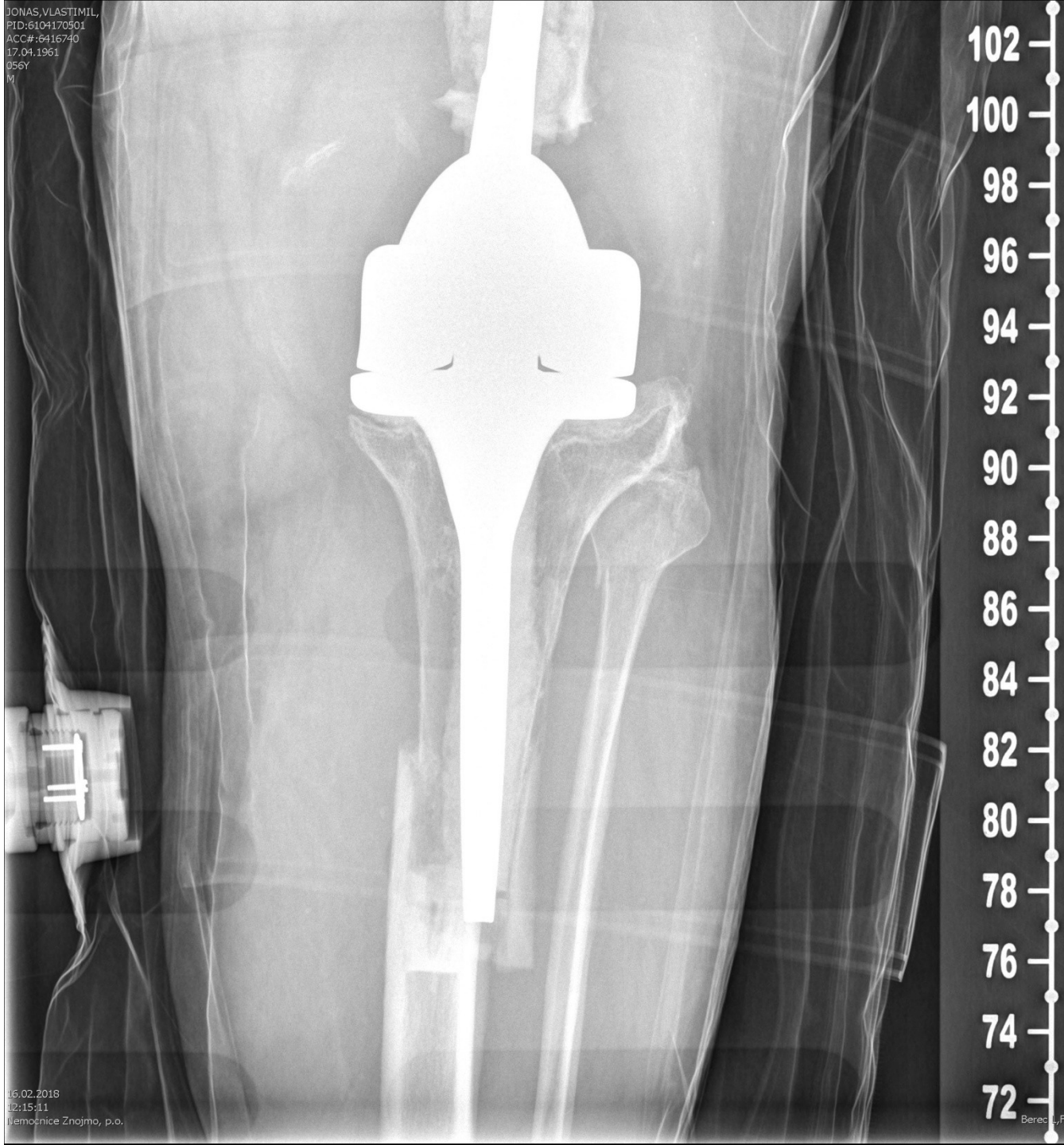18.10.2013

SE:1 IM:1



JONAS,VLASTIMIL,
PID:6104170501
ACC#:6416740
17.04.1961
056Y
M

KV:85
mAs:2
L



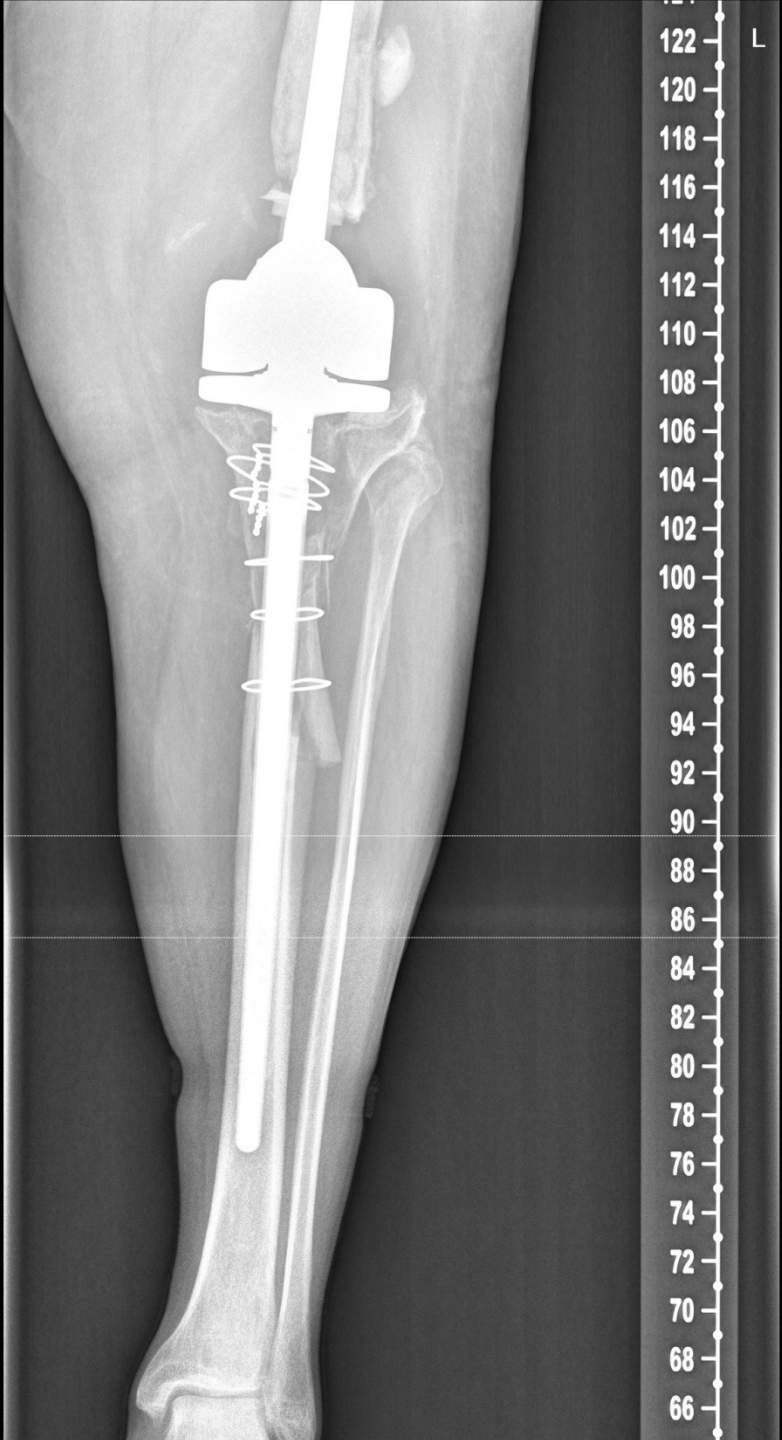102
100
98
96
94
92
90
88
86
84
82
80
78
76
74
72

16.02.2018
12:15:11
Nemocnice Znojmo, p.o.

SE:1 IM:1
Berec L,Femur L,Koleno L
1.176 dGy,cm^2

JONAS_VLASTIMIL
R009104170001
R009104170001
17.04.1963
1007
H

kv:
ma:



Přítomnost TEP u pacienta =
locus minoris resistentiae

ATB prevence při
interkuretním infektu
podobně jako po
kardiologických operacích

RHB PO TEP COXAE

PŘEDOPERAČNÍ PŘÍPRAVA-
SEZNÁMENÍ SE S PACIENTEM
POOPERAČNÍ PRŮBĚH
NÁCVIK CHŮZE O FH
ZAKÁZANÉ POHYBY
BROŽURKA

Cíl rehabilitace

- Flexe kolene
- Plná extenze
- Protahení zkrácených svalových skupin
- Posílení slabých svalových skupin
- Stabilizace kloubu
- Nácvik soběstačnosti pacienta
- Zlepšení celkové kondice pacienta

DEN OPERACE- O DEN

- Prevence pooperačních komplikací
- Správná poloha operované DK
- Elevace DK
- Izometrické cvičení
- Ledování

1.DEN

KONDIČNÍ CVIČENÍ

CVIČENÍ OPEROVANÉHO

KLOUBU

ODSTRANĚNÍ DEROTAČNÍ BOTY

2.DEN

KONDIČNÍ CVIČENÍ
CVIČENÍ OPEROVANÉHO
KLOUBU
SED
CHŮZE

3.-10.DEN

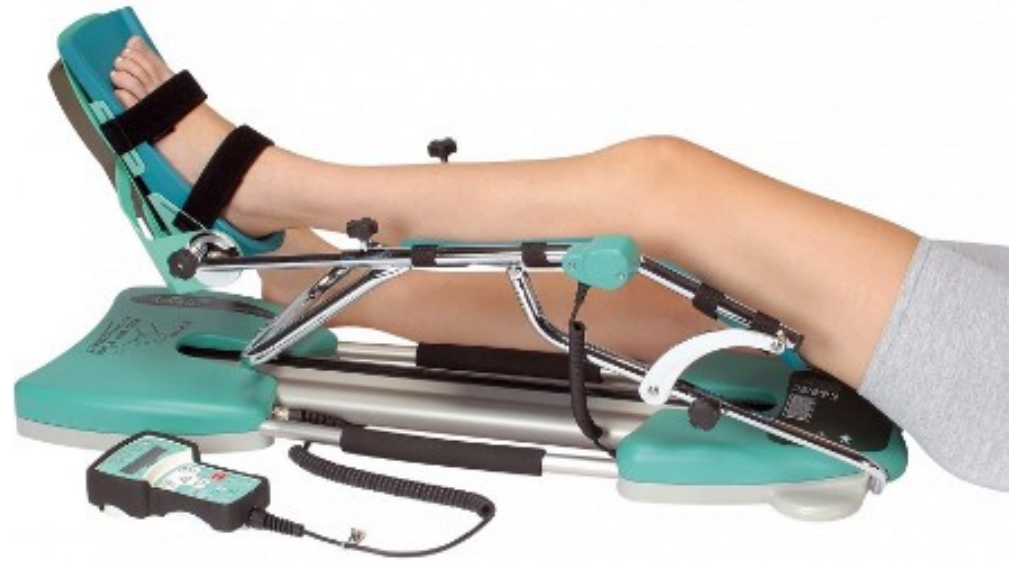CVIČENÍ OPEROVANÉHO KLOUBU-
NÁCVIK SPRÁVNÝCH
STEREOTYPŮ-

AKTIVNÍ POHYB,PASIVNÍ,AKTIVNÍ
S DOPOMOCÍ, PROTI ODPORU

POLOHY:LEH NA ZÁDECH ,NA
NEOPEROVANÉM BOKU,NA
BŘIŠE,VSEDĚ,VE STOJE

3.-10.DEN

motodlaha



CHŮZE O FH

SPRÁVNÁ VÝŠKA HOLÍ

SPRÁVNÁ OBUV

FIXACE TRUPU

NÁCVIK JEDNOTLIVÝCH FÁZÍ

KROKU

CÍL REHABILITACE

- PREVENCE POOPERAČNÍCH KOMPLIKACÍ
- NÁCVIK SOBĚSTAČNOSTI
- ODBOURÁVÁNÍ ŠPATNÝCH STEREOTYPŮ

INDIVIDUELNÍ PŘÍSTUP

VĚK

PSYCHIKA

INTELIGENCE

FYZICKÁ KONDICE

HMOTNOST PACIENTA

PRŮBĚH OPERACE-KOMPLIKACE

Komplikace

- Otoky kolen
- Náplň
- Bolest
- Pasivita pacienta

Děkuji za pozornost