


MUNI SPORT

**bp4839 Kineziologie, Algeziologie
a odvozené techniky diagnostiky
a terapie 4 - Kolenní kloub**

Mgr. Zuzana Kršáková



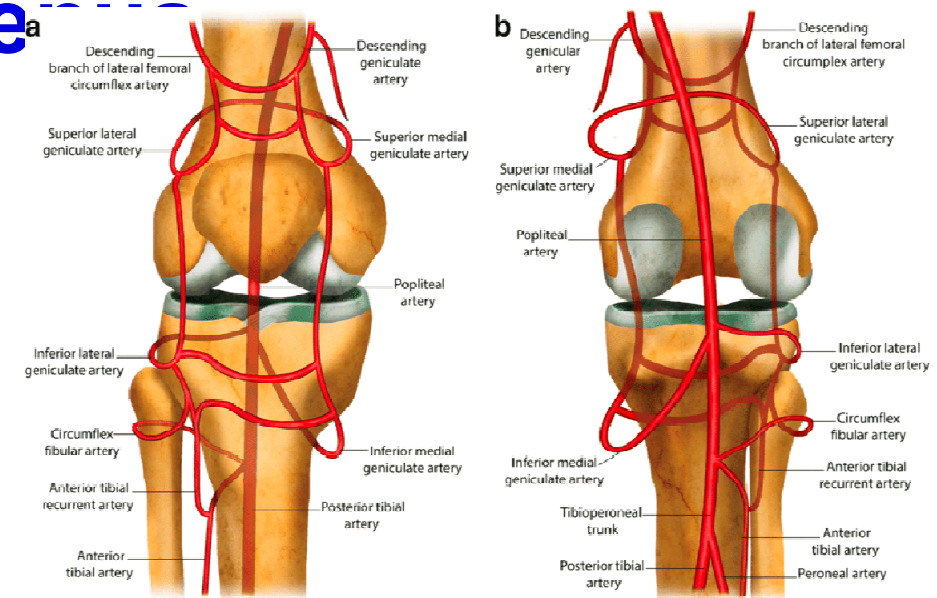
Funkční anatomie - art. ge

- je zajištěno a. poplitea a a.

femoralis

inervace :

- jední strana z n. femoralis (n.saphenus)
- ho pouzdra
- z n. tibialis
- strany kl. pouzdra z n.
- fibularis communis



https://www.researchgate.net/figure/a-AP-anatomical-illustration-of-the-arterial-supply-to-the-knee-b-PA-anatomical_fig3_326558803

Articulatio genus - úvod

- Velký počet operací KOK
- Hlavní indikace k operaci (artrotické změny kl. ploch, poranění vazů a menisků)
- V USA ročně více než 300 000 TEP kolene (Chimutengwende-Gordon, 2012), v Německu průměrně 213 TEP KOK na 100 000 obyvatel (Eurostat Statistic Database, 2012)
- Stabilita (váha těla) vs. mobilita
- Pohyblivost ADL (flexe, rotace - sdružená s určitým st. flexe, možná jen ve FLX mezi 20-130 st., schopnost rotace nohy - koleno, ostatní STJ a Chopartův kloub)

Articulatio genus - úvod

- Rozsah ROT tibie v KOK nároky na konstrukci styčných ploch kloubu
- Axiální ROT DK v KOK - centrální rotační sloupec (zadní zkřížený vaz), rovná plocha pro rotaci (prox. konec tibie) a artikulační plocha s cca 1 bodem kontaktu
- Ploché rotační tibiální plató (kloubní inkongruence s kondyly femuru)
- Pokud zakřivení tibie významnější, KOK bez ROT
- **Inkongruence podporuje rotaci, musí být zachována stabilita**
- Menisky - pohyblivá součást kl. jamky, vyrovnávají inkongruenci a napomáhají lubrikaci kl. ploch

Articulatio genus - úvod

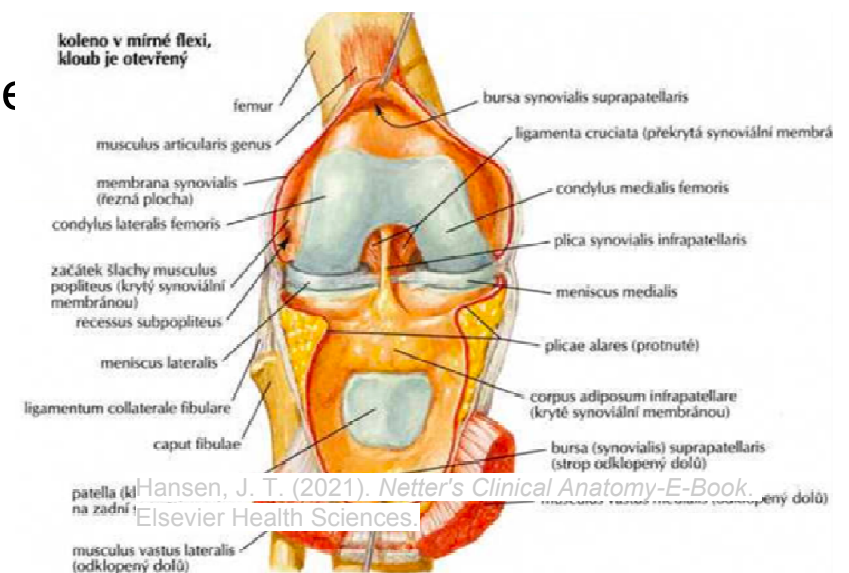
- **Stabilita kloubu** je dána kostmi i napětím kapsulárních (kolaterálních) a zkřížených vazů (primární stabilita v S rovině) a kolemkloubních svalů (dynamická stabilizace) (Matthijs et al., 2006)
- Zkřížené vazy modulují tenzy při řízení artrokinematiky v průběhu FLX a omezují st. VR
- Stabilita kolene ve F rovině je dána kolaterálními ligamenty a zadní částí kl. pouzdra
- **Dynamizace vazivových struktur - klíčová složka stability**

Funkční anatomie - stavba art. genus

- Embryonálně kloub založen ve 2 oddílech (M a L kompartment)
- Původní synoviální přepážka v průběhu vývoje postupně mizí a zůstává jen **synoviální řasa**
- **Laterální kompartment** je mnohem pohyblivejší (konvexní tvar L-kondylu a deformovatelný L-meniskus ("O"))

F rovina 3 úrovně kloubu (Matthijs et al., 2006):

- femorotibiální kloub
- meniskofemorální kloub
- meniskotibiální kloub



Funkční anatomie - kloubní hrboly

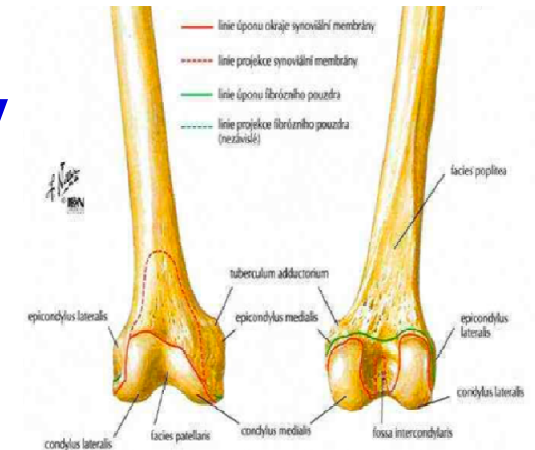
stupňuje

Laterální kondyl

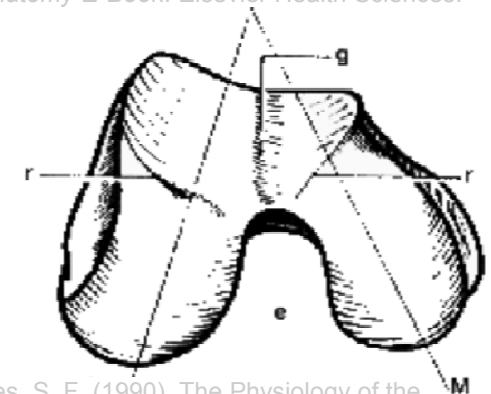
- í a plochý
- r sagitálně (konvexita)
- nívá více dopředu (4 – 7 mm)

Mediální kondyl

- tsí
ední mu kondylu
- oválný tvar
- ední
fossa intercondylaris (20-22mm, zkřížené vazy)
- edozadne sbíhají



Hansen, J. T. (2021). *Netter's Clinical Anatomy-E-Book*. Elsevier Health Sciences.



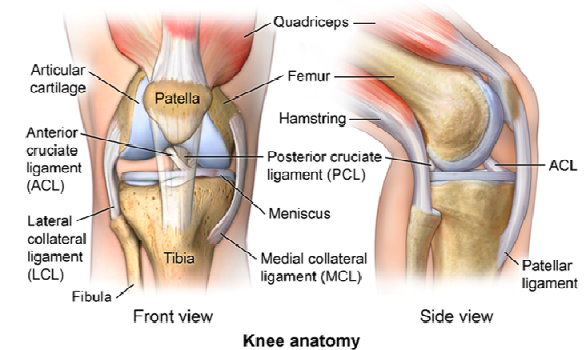
Jones, S. F. (1990). *The Physiology of the Joints*. The Physiology of the Joints, 1A Kapandji (Ed.), (vol 2, Lower Limb), Churchill Livingstone, Edinburgh, 5th edn (1987), p. 242. Illus.£ 10.95, ISBN: 0443036187

SPORT

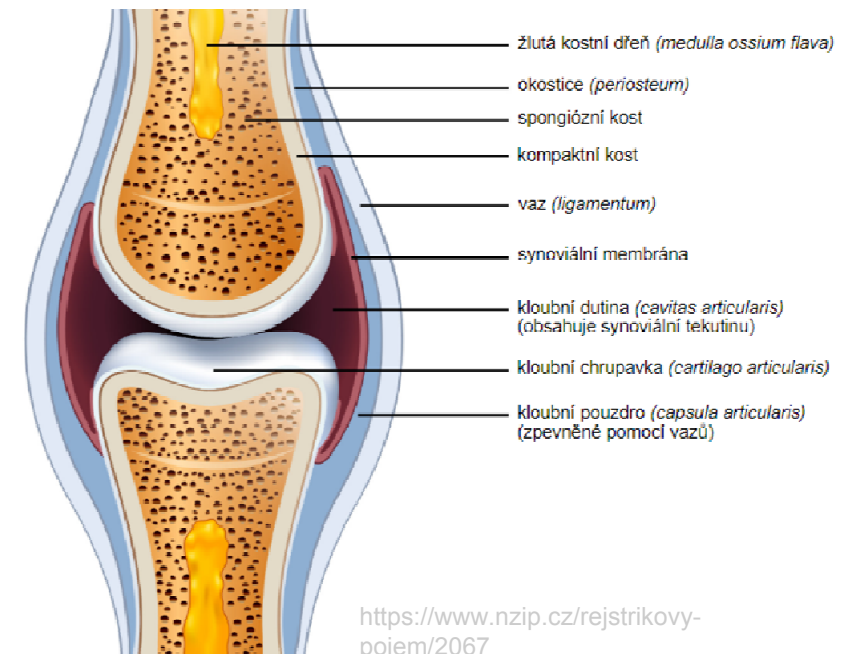
Funkční anatomie - art. genus

art. femoropatellaris a art. femorotibialis

- lateralis, medialis
- □ený -
menisky
- —)
(Hoppenfeld, 1976)
- kloub
- □ite□js□í a největší synoviální kloub v těle
- největší kloubní dutina, sezamská kost (patella) a kloubní pouzdro v celém těle (Matthijs et al., 2006)
- menisky



<https://comportho.com/anatomy/anatomy-of-the-knee/>

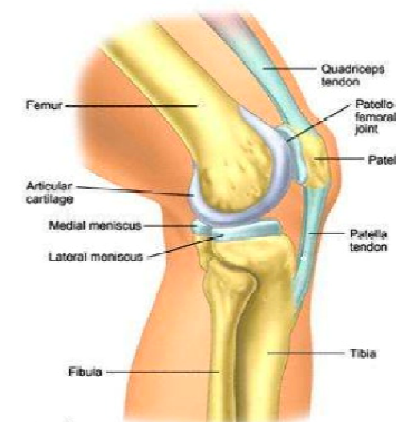

<https://www.nzip.cz/rejstrikovy-pojem/2067>

Patellofemorální kloub

- Nejedná se přímo o kloub, nýbrž jakési skloubení patelly a femuru, protože patella je sezamská kost zavěšená v patelárním vazu
- Patela je velmi dynamizujícím prvkem extenzorového aparátu kolenního kloubu. Čéška je kladkou, na které dochází ke změně směru tahu QF. Úpon svalu bez čéšky, tedy probíhající přímo ze stehna na bérec, by vyvinul v místě úponu podstatně menší sílu než sval „podepřený a zahnutý“ kladkou patelly (Dylevský, 2009)
- Přímá úměra mezi stupněm FL a velikostí síly tlačící patellu k femuru, proto je při neúměrném zatěžování v kleku a ve dřepu často poškozována
- Toto skloubení současně přispívá ke **stabilitě kloubu – konvexní kloub**.
- Plocha patelly je rozdělena podélnou rýhou na 2 fasety a zapadá tak do konkávního prohnutí mezi kondyly femuru

Patellofemoral Joint



https://www.physio-pedia.com/Patellofemoral_Joint

Patella

plocha rozdělena crista patellae na 2 fasety:

□ ts □ í

ho tvaru a velikosti faset rozlišuje **Wiberg 6**

typů patelly

Hoffova tělesa

dislokace patelly:

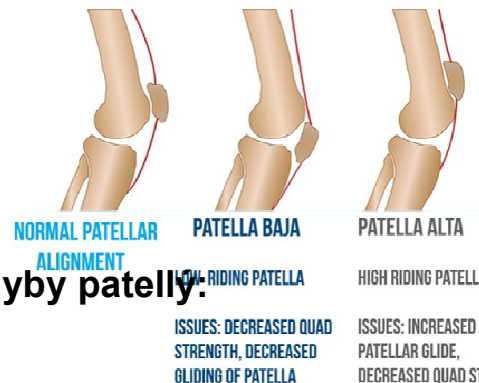
- = p. baja
- = p. = alta
- = □ ilhající p.
- = oc □ i ropuchy

V průběhu FLX v KOK následující pohyby patelly:

- skluz kaudálně (cca 8cm)
- pohyby do stran (M-L)
- překlápění podél dlouhé osy
- rotace apexu při zakončení VR tibie

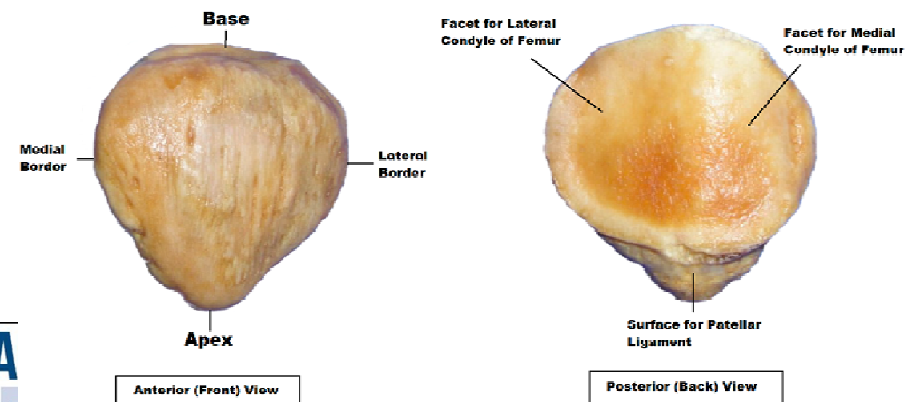
UNDERSTANDING PATELLA POSITION

@ACTIVEATHLETICTRAINING




<https://www.facebook.com/ActiveAthleticTraining/photos/a.1921403087870119/3187021821308233/?type=3>

Patella (Kneecap) Bone - Left Leg



<https://www.registerednurse.com/patella-anatomy/>

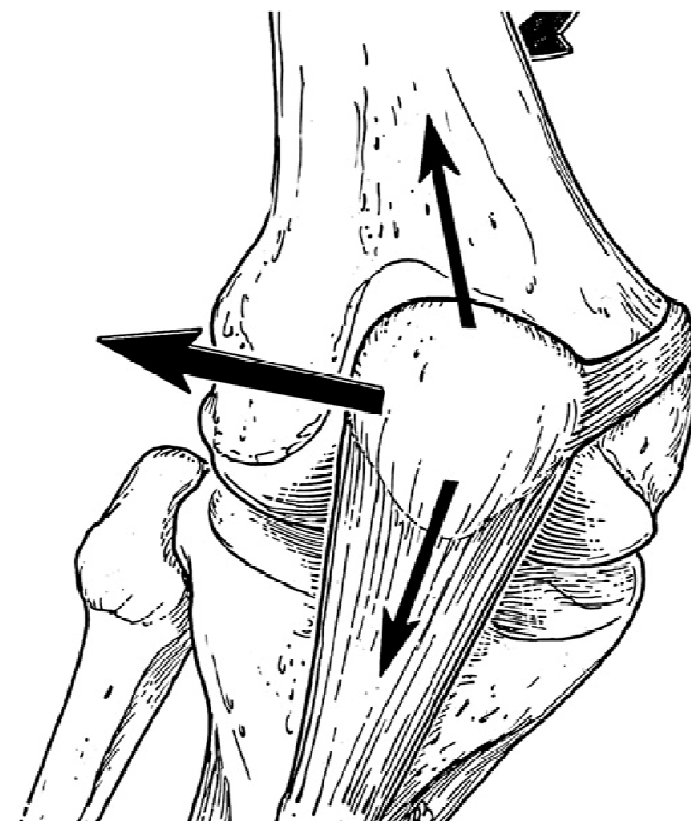
<https://docplayer.cz/47112732-Moznosti-zobrazeni-artikularni-chrupavky-vcetne-volumetrickych-mereni.html>



Patella

Největší sezamská kost lidského těla (trojhranná)

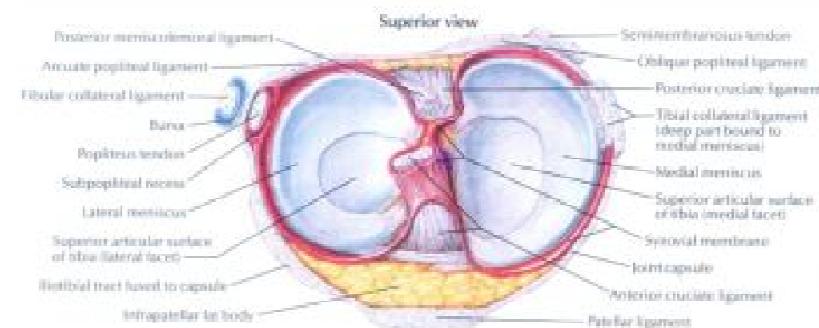
- Je přiložena k patelární ploše femuru
- Z dorsální strany oválná artikulační plocha – facies articularis, upíná se recessus/bursa suprapatellaris kl. pouzdra
- Kloubní plocha rozdělena na mediální a laterální facetu
- Díky silné vrstvě chrupavky je přizpůsobena kompresním silám
- Působí na ni tenzní síly – m. quadriceps femoris
- Dle **stupně flexe se mění kontaktní plocha pately**, nezatěžuje se jen jedna část (při 90 st. FLX v KOK plochá baze patelly paralelní s diafýzou femuru)



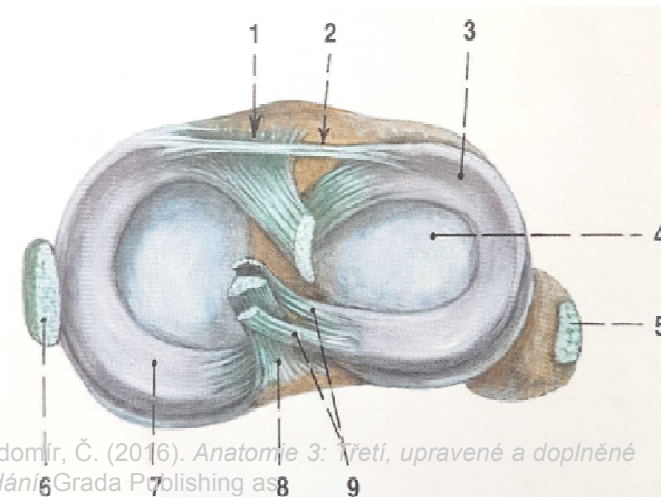
Operative techniques in sports medicine. Philadelphia: WB Saunders; 1994. p. 331

Menisky

- Srpkovité destičky z vazivové chrupavky, které jsou při svém obvodu vyšší, na vnitřním obvodu velmi tenké
- Cípy menisků se upínají na tibii do area intercondylaris anterior et posterior
- Obvod menisků je připojen ke kloubnímu pouzdru a prostřednictvím ligg. coronaria k tibii



http://www.dostry.cz/podrobne/potize_poraneni_menisku.htm

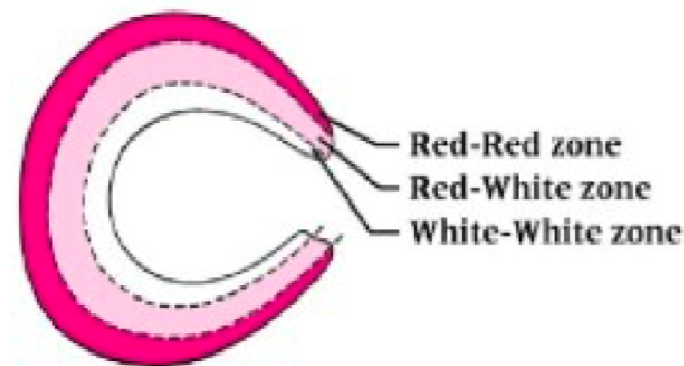


Radomír, Č. (2016). *Anatomie 3: Třetí, upravené a doplněné vydání*. Grada Publishing as

Menisky

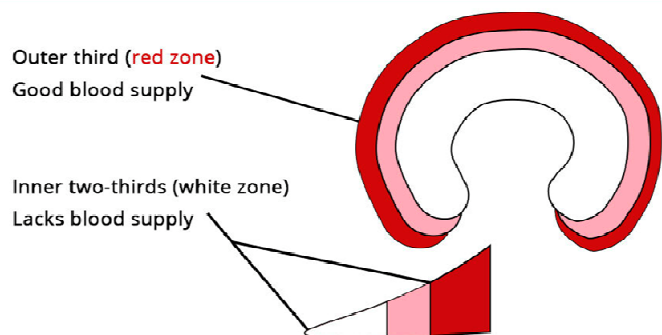
- Menisky nejsou rovnoměrně cévně zásobeny
- Rozlišujeme bílou a červenou zónu
- **Červená zóna** – výživa z cév - sutury
- **Bílá zóna** - výživa ze synovie - resekce

Meniscal Blood Supply

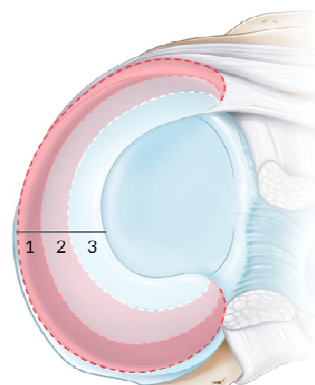


<https://mahwahvalleyorthopedic.com/the-different-types-of-meniscus-tears-and-how-theyre-treated/>

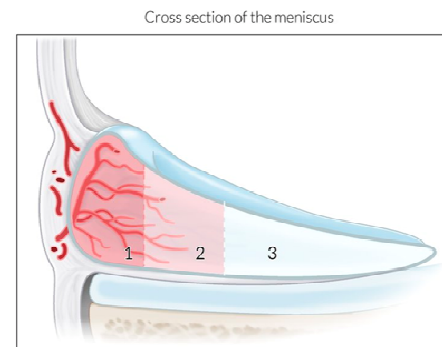
Anatomy Of The Meniscus



<https://www.thekneejoint.com/blog/do-i-need-to-address-my-meniscus-tear-with-surgery>

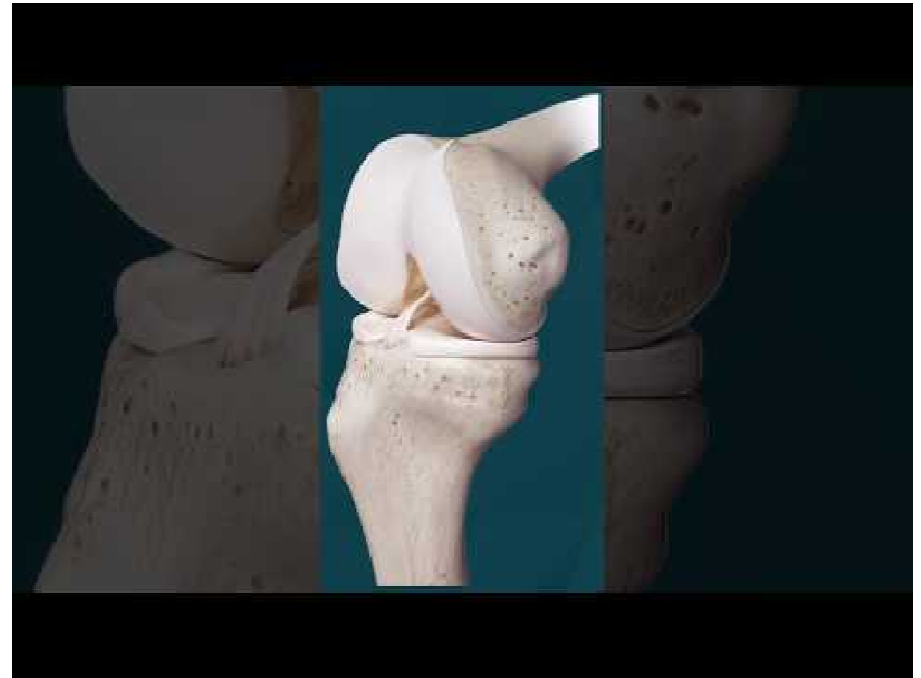

https://www.amboss.com/us/knowledge/Meniscus_tear



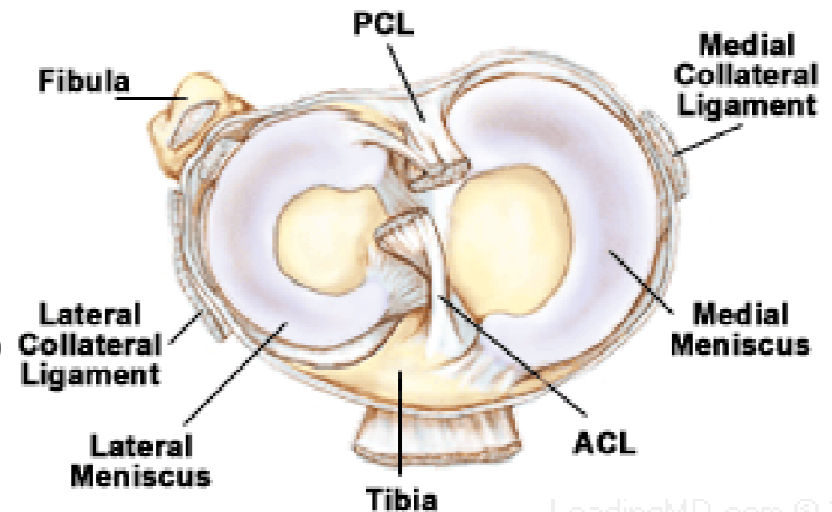
Menisky - funkce

- Stabilizace kloubu při pohybu
- Lubrikace chrupavky
- Proprioceptivní funkce
- Pomoc při vedení pohybu - při pohybech kloubu se menisky posouvají po tibii ze základní polohy dozadu a zpět, přičemž současně mění své zakřivení
- Zmírňují inkongruenci kloubních ploch
- Absorbují tlak působící na kloub (při EX asi 50%, při FL až 90%)



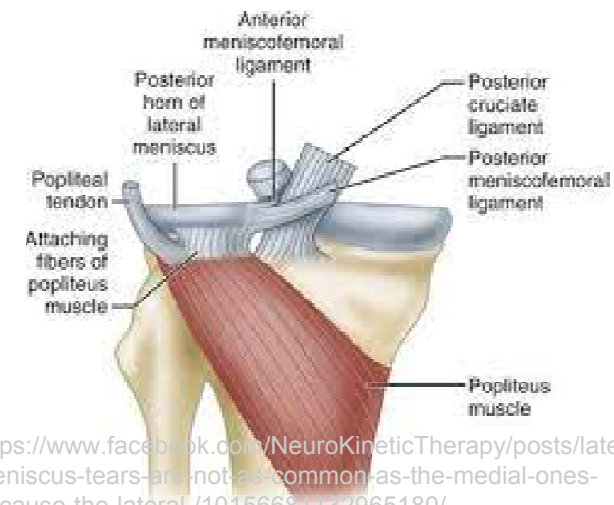
Laterální meniskus

- Tvar písmene O, téměř kruhový
- Větší pohyb zvláště při mírných ($15-30^\circ$) flexích KOK
- Je vyšší než mediální, díky tomu vystaven větším kompresním silám (hrozí častější kompresní úrazy)
- Svým zadním obvodem je prostřednictvím kloub. pouzdra spojen s **m. popliteus** – stahy tohoto svalu ovlivňují tvar a polohu menisku



LeadingMD.com © 2001

https://www.physio-pedia.com/Lateral_meniscus

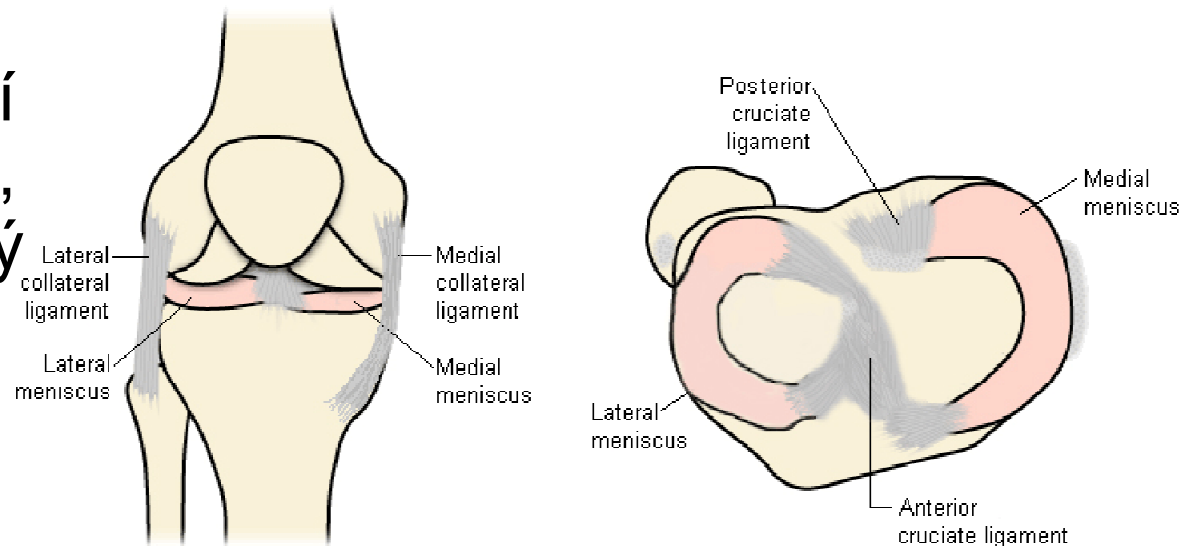


<https://www.facebook.com/NeuroKineticTherapy/posts/lateral-meniscus-tears-are-not-as-common-as-the-medial-ones-because-the-lateral-/10156681132965180/>

**MUNI
SPORT**

Mediální meniskus

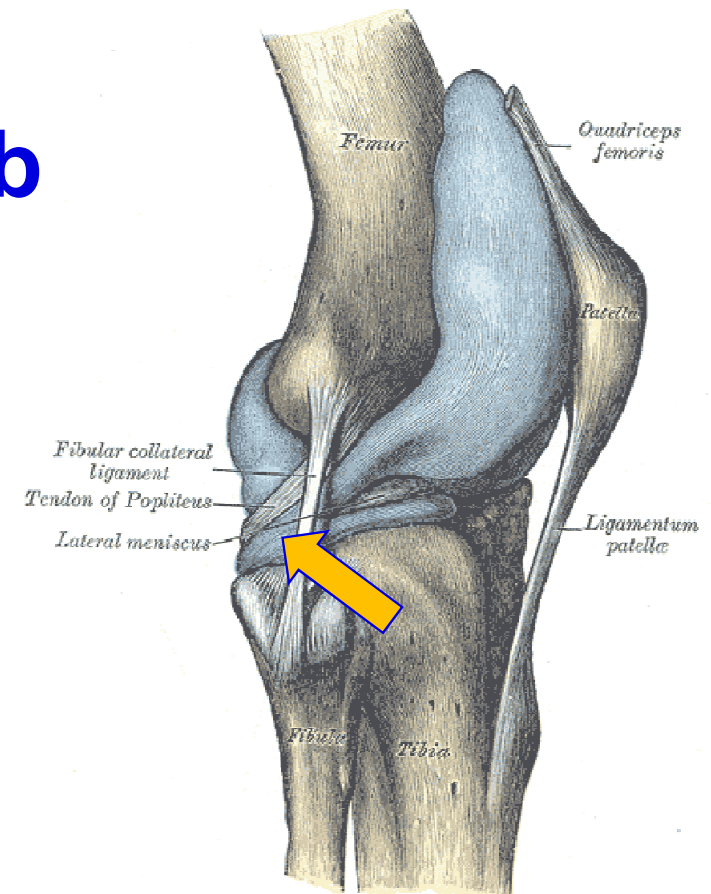
- Tvar písmene C
- Pevně spojen se zadní částí vnitřního kolaterálního vazu, díky tomu je méně pohyblivý – **častěji poškozen**
- Ve své dorsomediální části spojen s přední částí úponové šlachy **m. semimebranosus** – ovlivňován pohyby tohoto svalu



<https://bestpractice.bmj.com/topics/en-gb/826>

Proximální tibiofibulární kloub

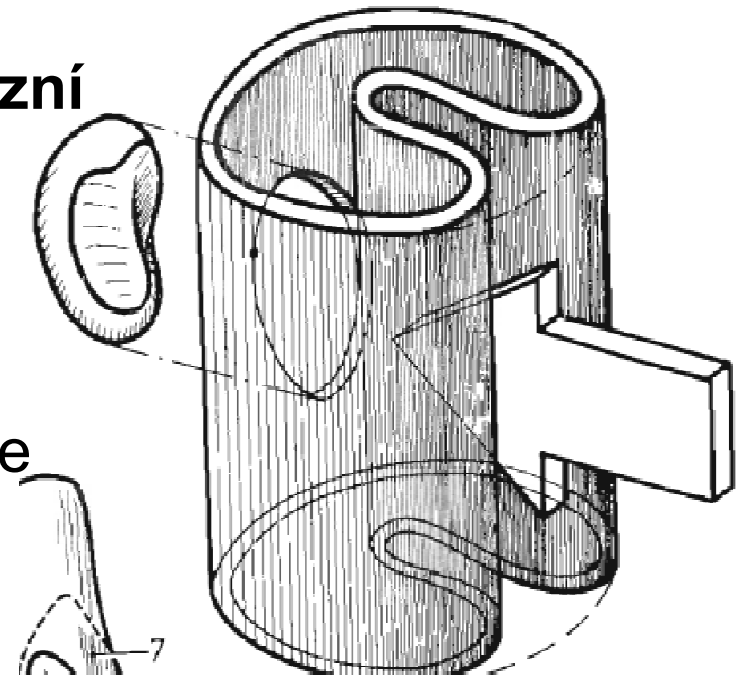
- Tibie artikuluje především s femurem
- Fibula tvoří amfiartrózu s P-L plochou na tibii
- Kl. štěrbina je skloněna cca 45 st. z A-L směru, P-M směrem
- Někdy kl. dutina komunikuje s femorotibiálním kloubem (součást KOK)
- Funkčně součástí tibotarzálního pohybového komplexu
- Pohyby v tomto kl. současně s DFLX/PLFL nohy a dalšími sdruženými pohyby
- m. biceps femoris svým tahem působí mírně dislokačně na proximální tibiofibulární kloub



https://en.wikipedia.org/wiki/Superior_tibiofibular_joint

Kloubní pouzdro

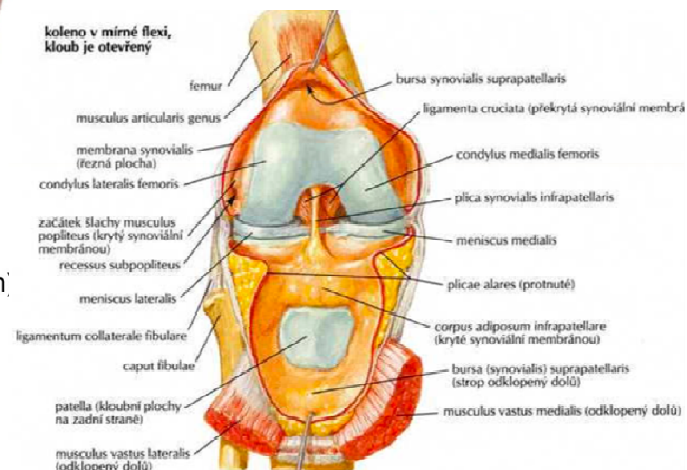
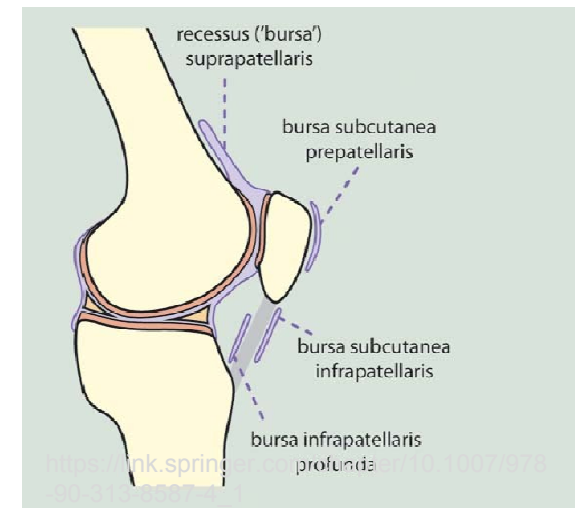
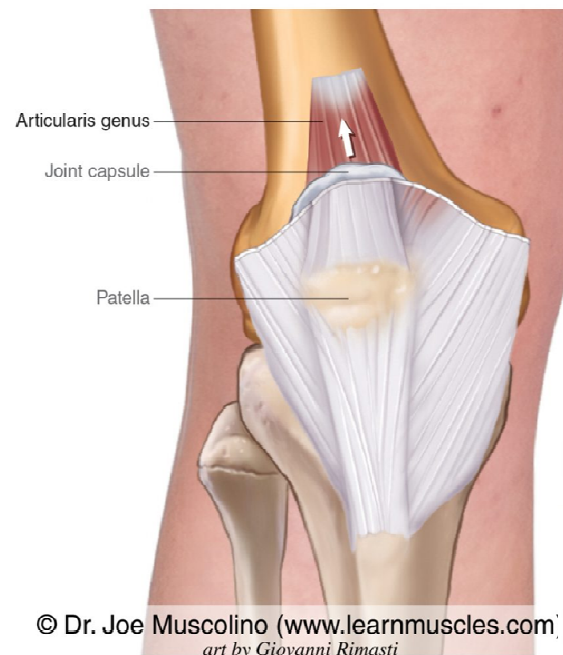
- Obecně se dělí na **synoviální (zevní) a fibrózní (vnitřní) vrstvu**
- Největší synoviální prostor v lidském těle
- **Fibrózní obal** se upíná na tibií a patelle při okrajích kloubních ploch, na femur o něco dále od kloubních ploch
- Pouzdro vynechává epicondyly femuru, odkud odstupují svaly a vazy
- Capsula vypadá jako válec, vepředu má vyříznutý otvor pro patellu a její chrupavku



Jones, S. F. (1990). The Physiology of the Joints| The Physiology of the Joints, 1A Kapandji (Ed.), (vol 2, Lower Limb), Churchill Livingstone, Edinburgh, 5th edn (1987), p. 242, Illus.£ 10.95, ISBN: 0443036187.

Kloubní pouzdro - fibrózní vrstva

- -
- ch ploch
- ☐ ☐ í variabilní
- hyb **recessus suprapatellaris**
- ☐ s b.
- suprapatellaris) → **do**ba
- ☐ sne ☐ kopí
- plochy
- ☐ ední c ☐ ástí menisku ☐
- chrupavky
- ☐ ední c ☐ á
- **Musculus articularis genus** –
- – ☐ inutí



Hansen, J. T. (2021). *Netter's Clinical Anatomy-E-Book*. Elsevier Health Sciences.

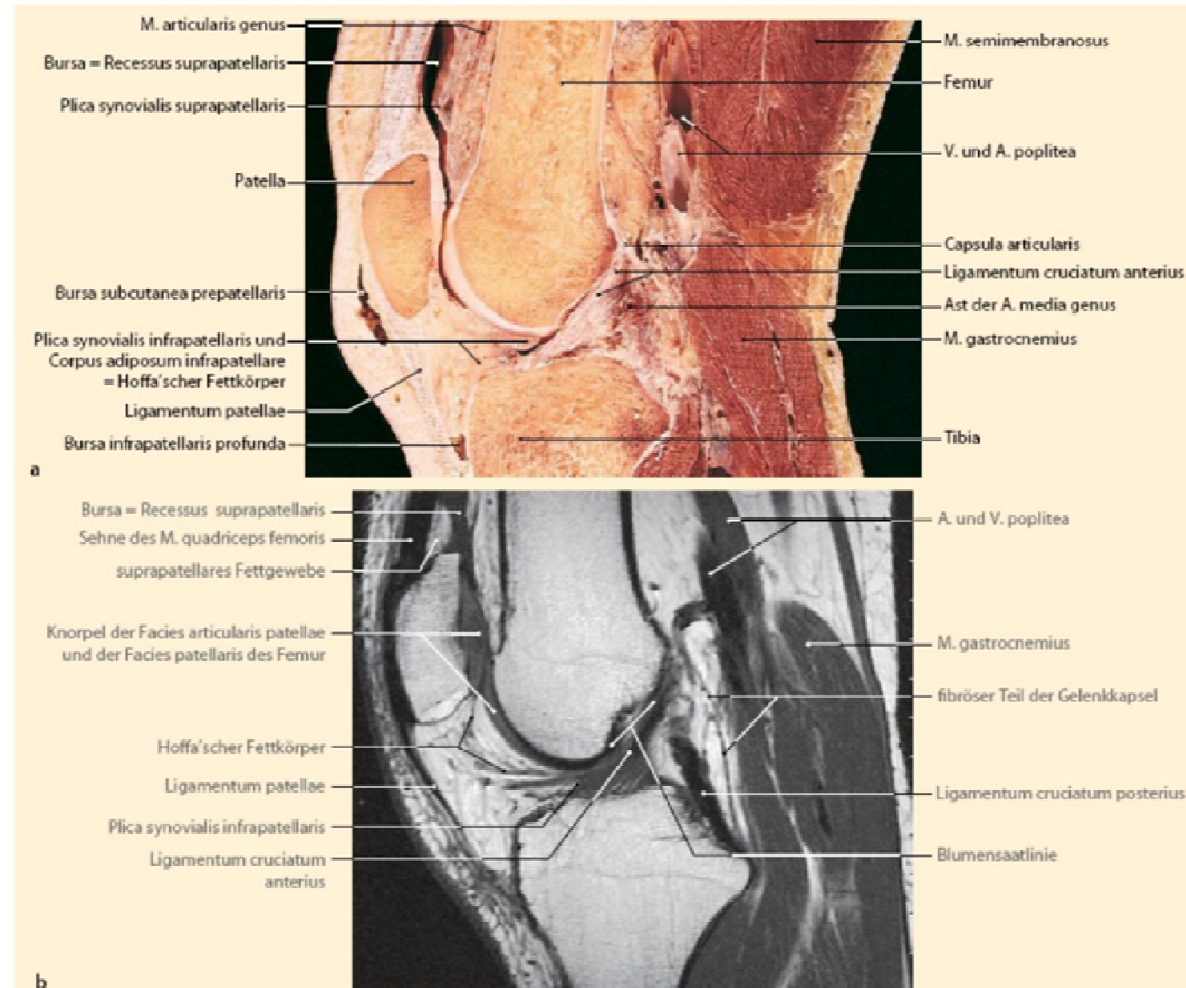
UNI
SPORT

Kloubní pouzdro - sy

- ední cā □
vrstvy
- í cētné duplikatury a řasy
- ený
tuk = corpus adiposum
infrapatellare = Hoffovo těleso
- □
pruh
- ují cētná
ek & Her□t,

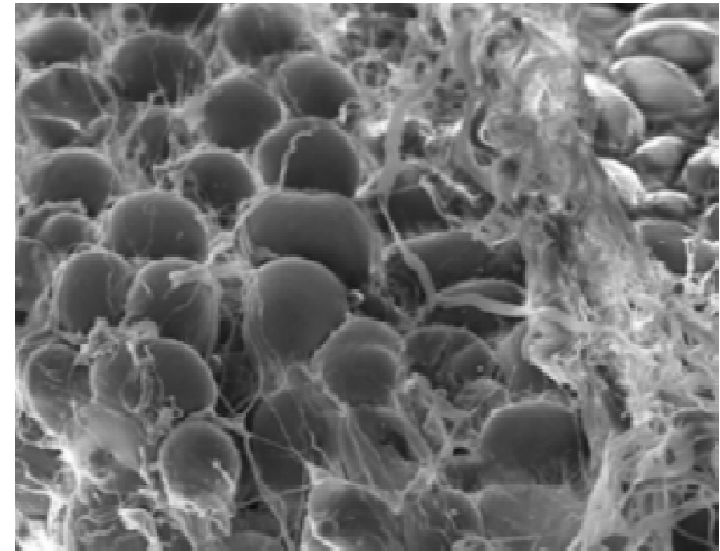
2009)

Der Hoffasche Fettkörper – Ein Literature-Review Simone Elisabeth
Margareta Haug <https://mediatum.ub.tum.de/doc/1129522/1129522.pdf>



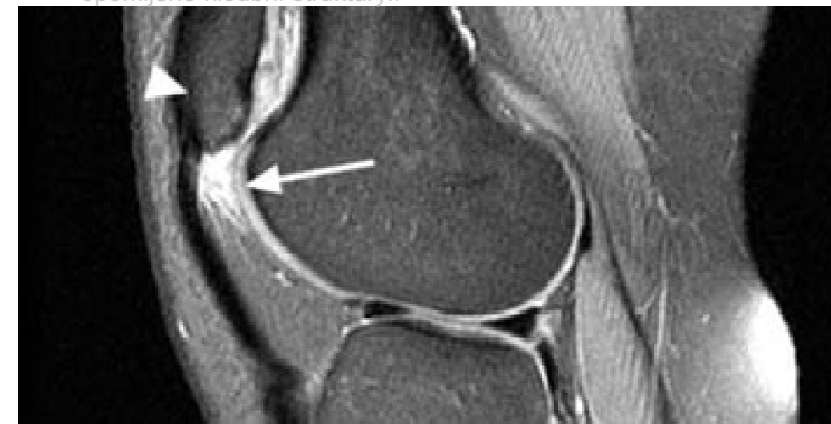Kloubní tuková tělesa

- tukové buňky, mezi nimiž se nalézá jemné kolagenní vazivo
- mezi kloubním pouzdem a synoviální membránou - struktury **intrakapsulární** a zároveň **extrasynoviální**
- u zdravých kloubů lubrikují přilehlé šlachy, mechanicky je chrání a poskytují podporu
- **synovie** je jemná kloubní výstelka produkující tekutinu (lubrikace kloubu snižující tření mezi strukturami)
- **synovie a tuková tělesa tvoří jeden funkční celek** (společné krevní řečiště - biochemické působky např. z Hoffova tělesa se krevní cestou dostanou do synoviální membrány KOK)



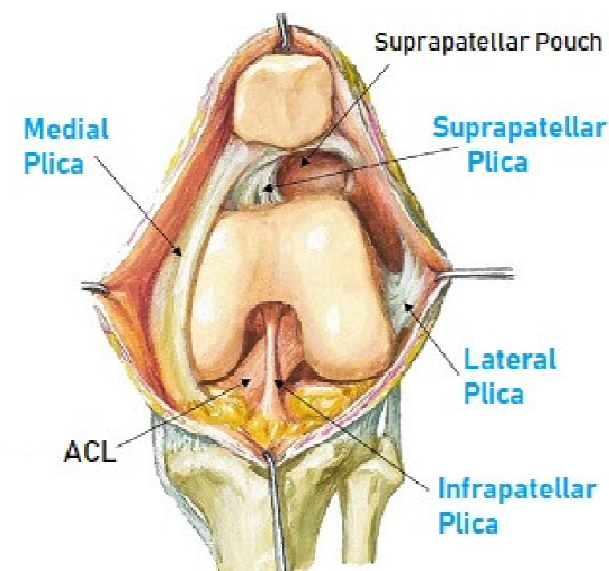
Tukové buňky (adipocyty) Hoffova tělesa jemně opředené kolagenními vlákny (Macchi, V., et al., 2018)

<http://fyzio-letna.cz/uncategorized/tukova-telesa-a-synovie-opomijene-kloubni-strukturyr/>



Kloubní tuková tělesa

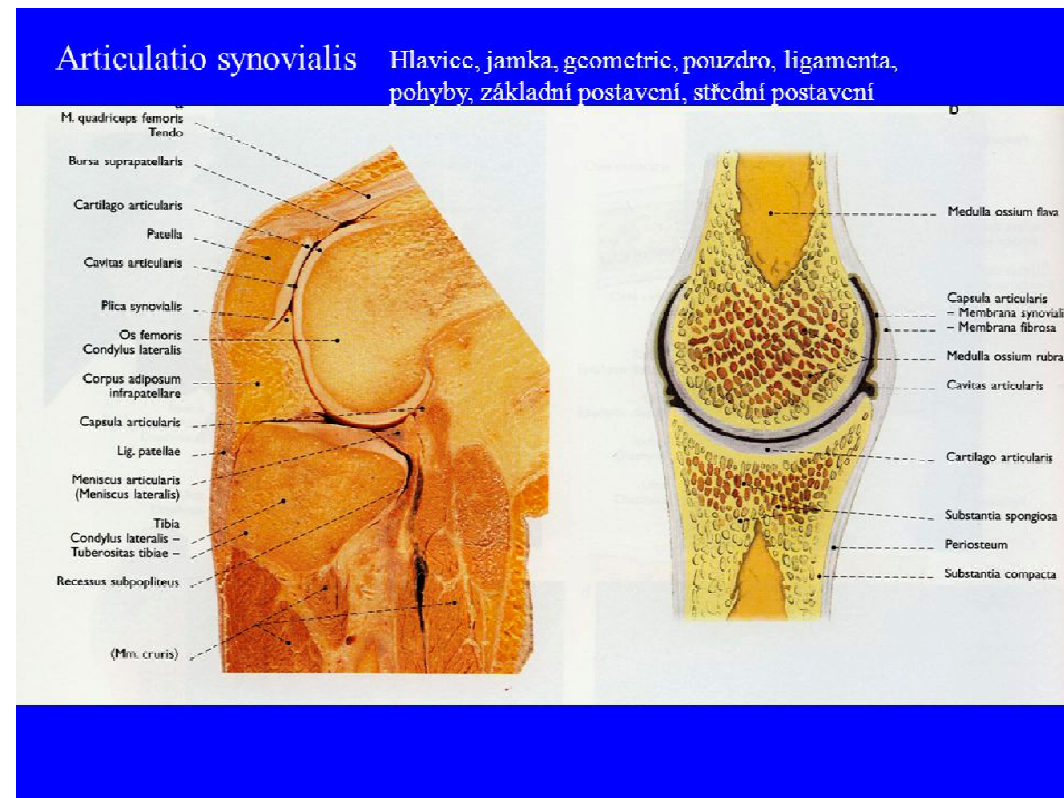
- U lidí s OA mají tuková tělesa změněnou vnitřní architekturu, aktivnější cévní řečiště a obsahují vysoké množství **zánětlivých infiltrátů**
- Vysoké množství nervových zakončení v tělesech zvyšuje “firing” do CNS skrze **signály bolesti, tlaku a teplotních změn**
- U lidí s bolestí na přední straně KOK je výrazně **vyšší počet nervových vláken využívající substanci P (zánětlivé působky)**
- cytokiny prostupují do šlachy (klasické zprostředkovatele zánětu jako je TNF- α , interleukin-1 a interleukin-6).
- **Čím větší tukové těleso, tím více cytokinů vyrábí**
- Hoffovo těleso je významně větší u patelární tendinopatie, Kagerovo těleso u pacientů s tendinopatií Achillovy šlachy
- Některé šlachy na tuková tělesa těsně naléhají a sdílí s nimi cévní zásobení
- Synoviální pliky (zesílení či řasy synoviální membrány) mají mechanický a nutriční význam - pronikají jimi důležité cévy do MT kloubu.
- **Patologicky změněná plika** (tuhá, ztlustělá, fibrotická) až v tkáň připomínající hyalinní chrupavku (uskřínutí během FLX a bolest)
- U lidí s OA jsou pliky často **fibrotizované, s hustším krevním řečištěm, prostoupené leukocyty a žírnými buňkami**



<https://www.knee-pain-explained.com/plica-syndrome.html>

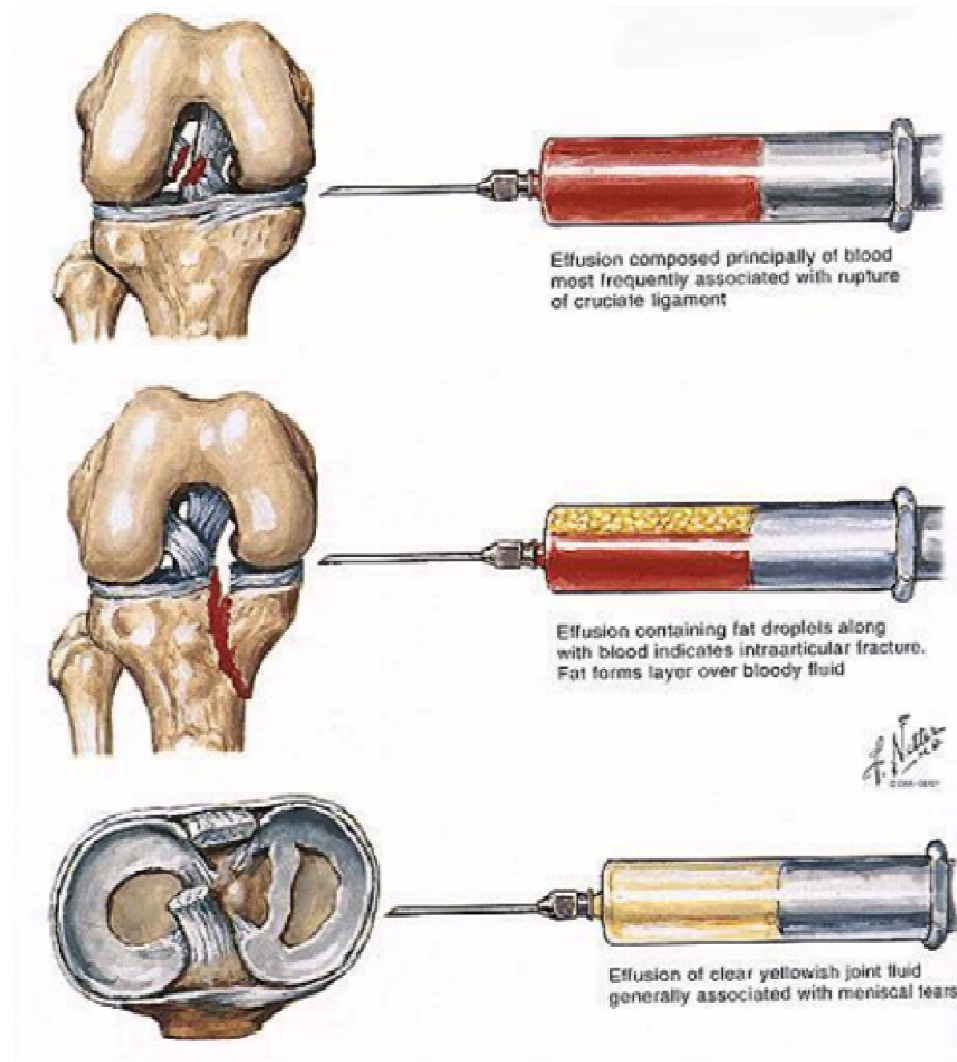
Kloubní pouzdro - shrnutí

- **Fibózní část** kloubního pouzdra srůstá s menisky po celém jejich obvodu s výjimkou předních a zadních rohů.
- **Synoviální vrstva** má velmi členité uspořádání. Směrem vpřed se postupně obě vrstvy oddělují. Mezi nimi je vrstva tukového vaziva, což vytváří mohutný tukový polštář corpus adiposum infrapatellare neboli **Hoffovo těleso**.
- přítomnost tekutiny v kloubní dutině – čirá tekutina – zánět, přetížení – krev = haemarthros – ukazuje např. na přetržení vazy, natržení pouzdra – krev s mastnými oky – nitrokloubní zlomenina



<https://slideplayer.cz/slide/5980857/>

Punkce KOK



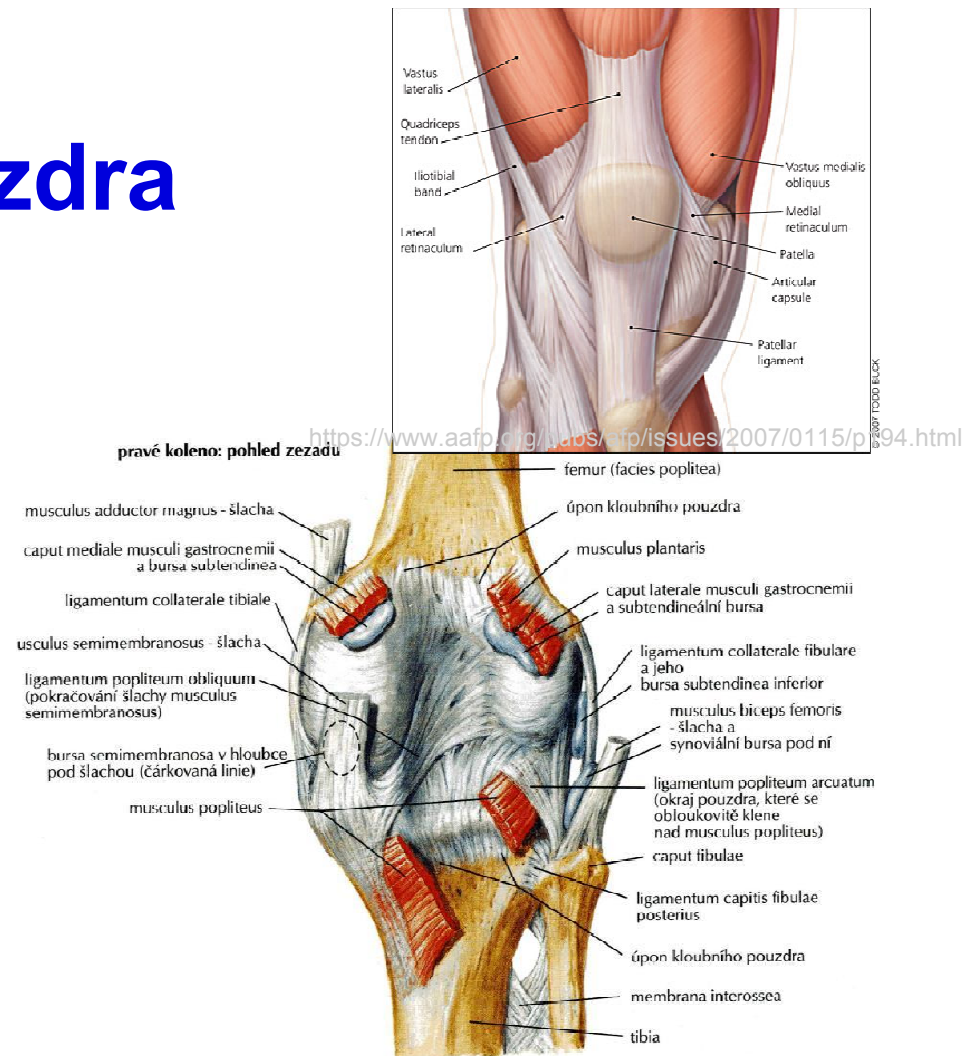
Hansen, J. T. (2021). *Netter's Clinical Anatomy-E-Book*. Elsevier Health Sciences.

Vazivový aparát KOK

- Vazy KOK lze rozdělit na **intraartikulární** a **extraartikulární**
- Podílejí se na **stabilizaci kolenního kloubu**
- **Ligamenta kloubního pouzdra (extraartikulární)** – šlacha m. quadriceps femoris, lig. patellae, retinacula patellae, lig. collaterale tibiale, lig. collaterale fibulare, lig. popliteum obliquum, lig. popliteum arcuatum
- **Nitrokloubní vazy (intraartikulární)** – lig. cruciatum anterius (LCA), lig. cruciatum posterius (LCP), lig. transversum genus, lig. meniscofemorale posterius et. anterius

Ligamenta kloubního pouzdra

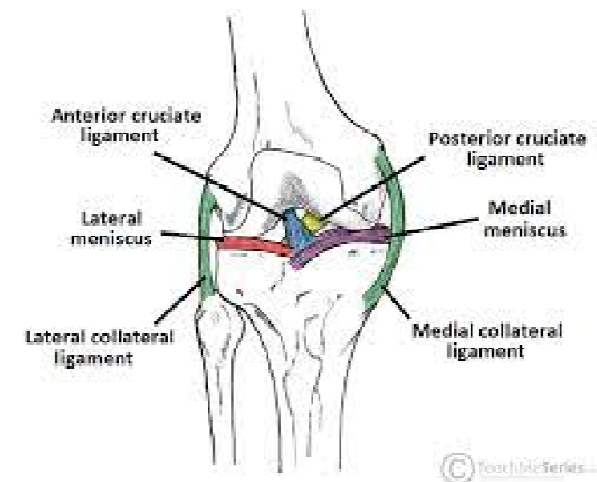
- **Ligamentum patellae** – největší extraartikulární vaz, tvoří úpon m. quadriceps femoris, je v něm zanořen hrot patelly
- **Retinacula patellae** (mediale et laterale) – pruhy vedoucí po obou stranách patelly od m. QF k tibii
- Retinacula brání postrannímu vybočení patelly. Táhnou koleno do extense, proto se považují za tzv. **přídavný extenční aparát kolenního kloubu**.
- **Ligamentum popliteum obliquum** – odbočující vaz z úponu m. semimembranosus
- **Ligamentum popliteum arcuatum** – spojen s hlavicí fibuly, zesiluje kloubní pouzdro vzadu a laterálně



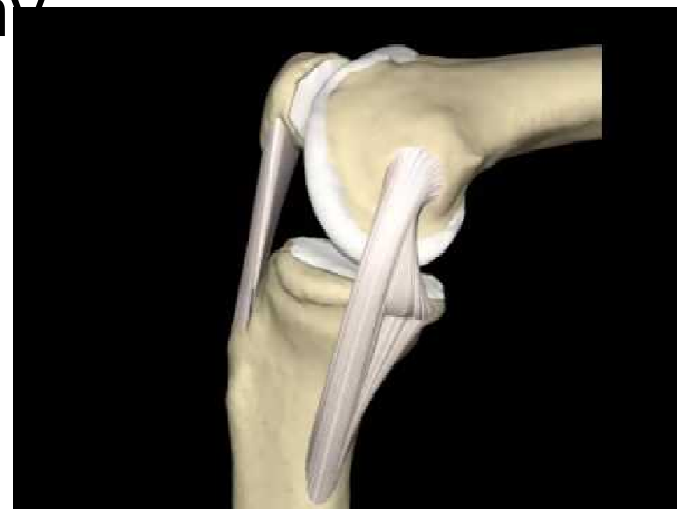Hansen, J. T. (2021). *Netter's Clinical Anatomy-E-Book*. Elsevier Health Sciences.

Kolaterální vazy

- Stabilizují koleno při extensi, kdy jsou plně napnuty, ve flexi jsou povoleny
- Sami o sobě nemají takovou pevnost a sílu – vyztužení svalovými úpony
- Ligamentum collaterale fibulare
- Ligamentum collaterale tibiale

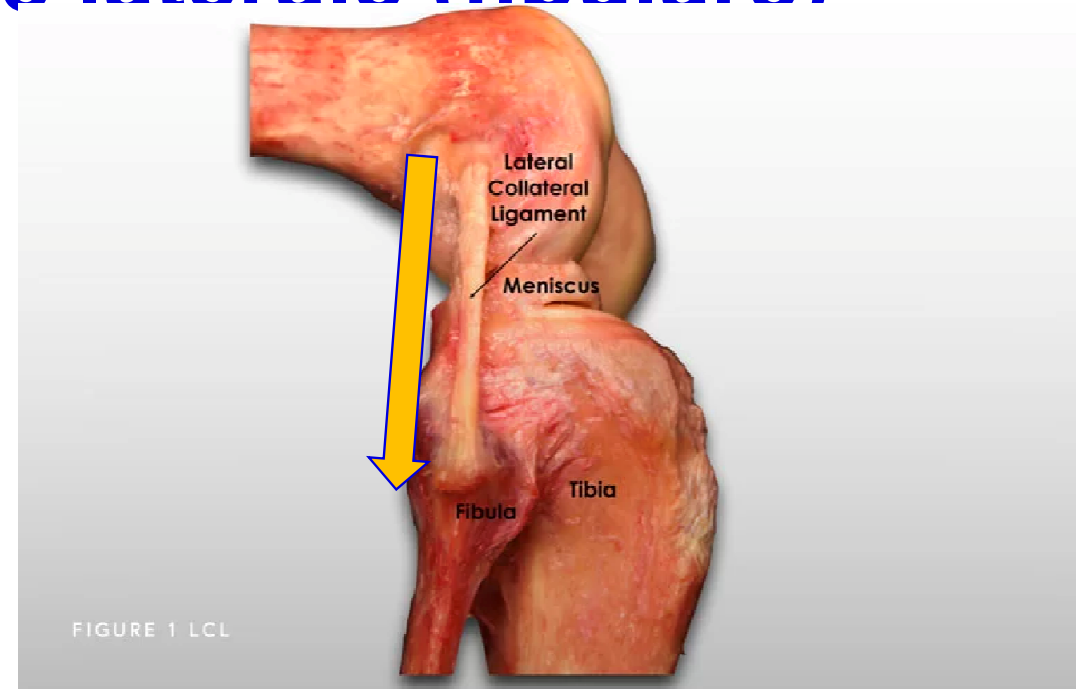


<https://teachmesurgery.com/orthopaedic/knee/medial-collateral-ligament-tear/>



Ligamentum collaterale laterale (fibulare)

- Oválný svazek vláken začínající na laterálním epikondylu femuru a jdoucí na hlavičku fibuly
- Vaz probíhá mírně šikmo, shora zepředu dozadu dolů
- Od pouzdra oddělen jemným vazivem
- Distální třetina vazy je kryta povrchově probíhající úponovou šlachou m. biceps femoris
- Napjaté je při EX a ZR, ochabuje při větší FL a VR
- Zabraňují ROT bérce a stabilizuje ADD bérce

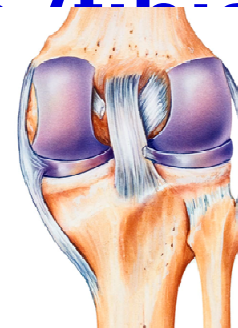


<https://www.jorgechahlamd.com/knee/lcl-tear-chicago-il/>

Ligamentum collaterale medi

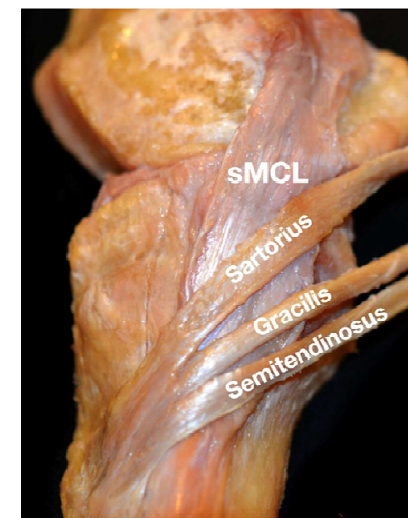
Začíná na mediálním epikondyliu femuru a upíná se na mediální kondyl tibie (6-9 cm pod KOK štěrbinu)

- Široké a ploché
- Ve své zadní části pevně srůstá s kl. pouzdrém a mediálním meniskem
- Tibiální úpon je kryt pes anserinus
- Zesílen adduktory a m. sartorius, při extensi v KOK je zcela napjat a napomáhá tak stabilizaci, při větší flexi ochabuje, zejména ve své přední části



<https://www.pennmedicine.org/for-patients-and-visitors/patient-information/conditions-treated-a-to-z/medial-collateral-ligament-mcl-injury-of-the-knee>

Dasari, S. P., Kerzner, B., Fortier, L. M., Gursoy, S., & Chahla, J. (2022). Key Surgically Relevant Anatomy of the Medial and Lateral Aspects of the Knee. *Operative Techniques in Sports Medicine*, 150908. <https://www.sciencedirect.com/science/article/pii/S106018722200020X?fbclid=IwAR1N2bbm2Ox7O9ey2h4xyqdNuMaHfxAFPueajO7v0Cuos240pk4lOjTe1PE#fig0006>



MUNI
SPORT

Ligamenta kloubního pouzdra

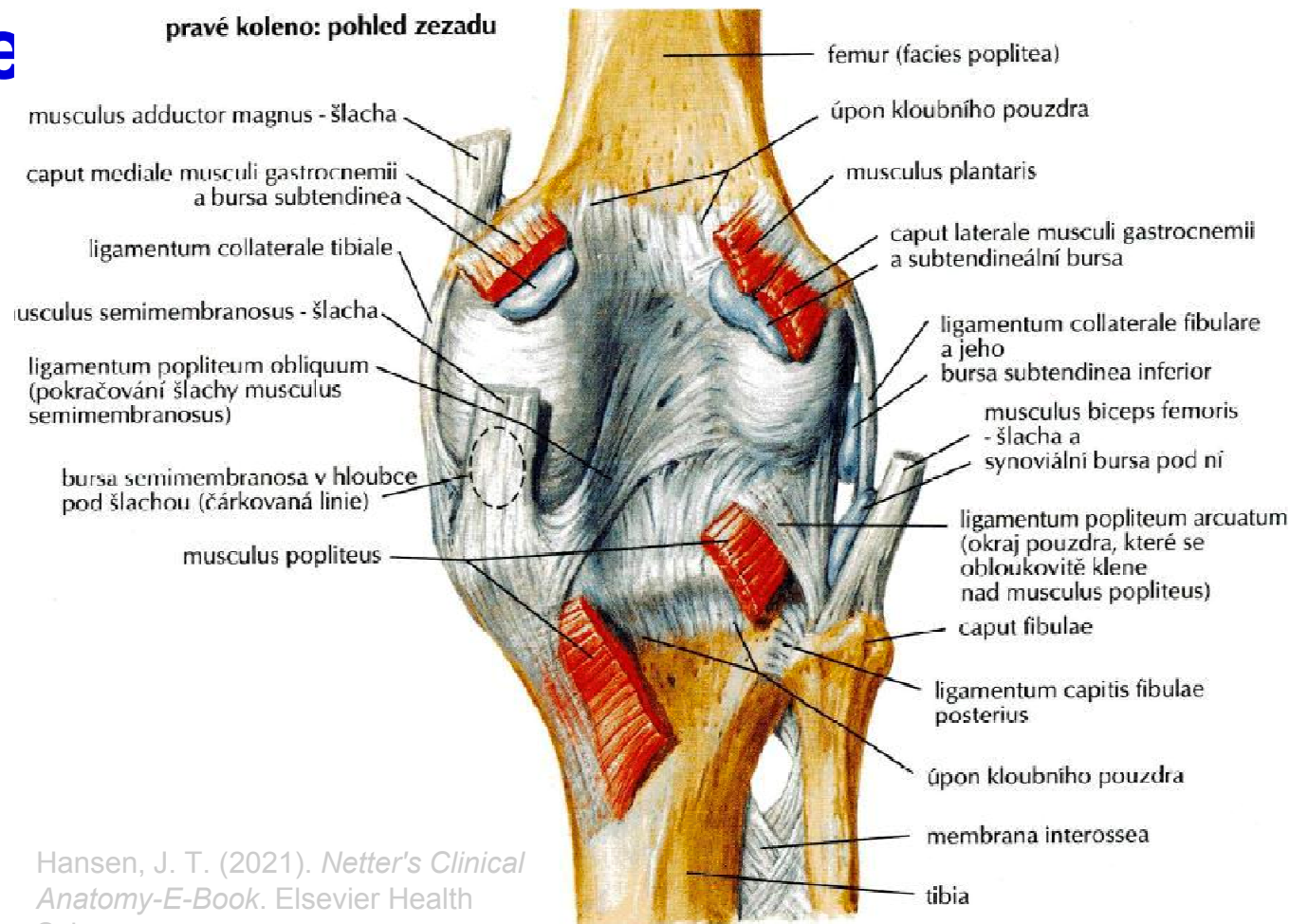
Ligamentum popliteum obliquum

- šikmo z I-M do L-S strany
probíhající vaz či spíš úpon
- odbočuje z úponu m.
semimembranosus
- svojí přední plochou přirůstá ke
kl. pouzdru

Ligamentum popliteum arcuatum

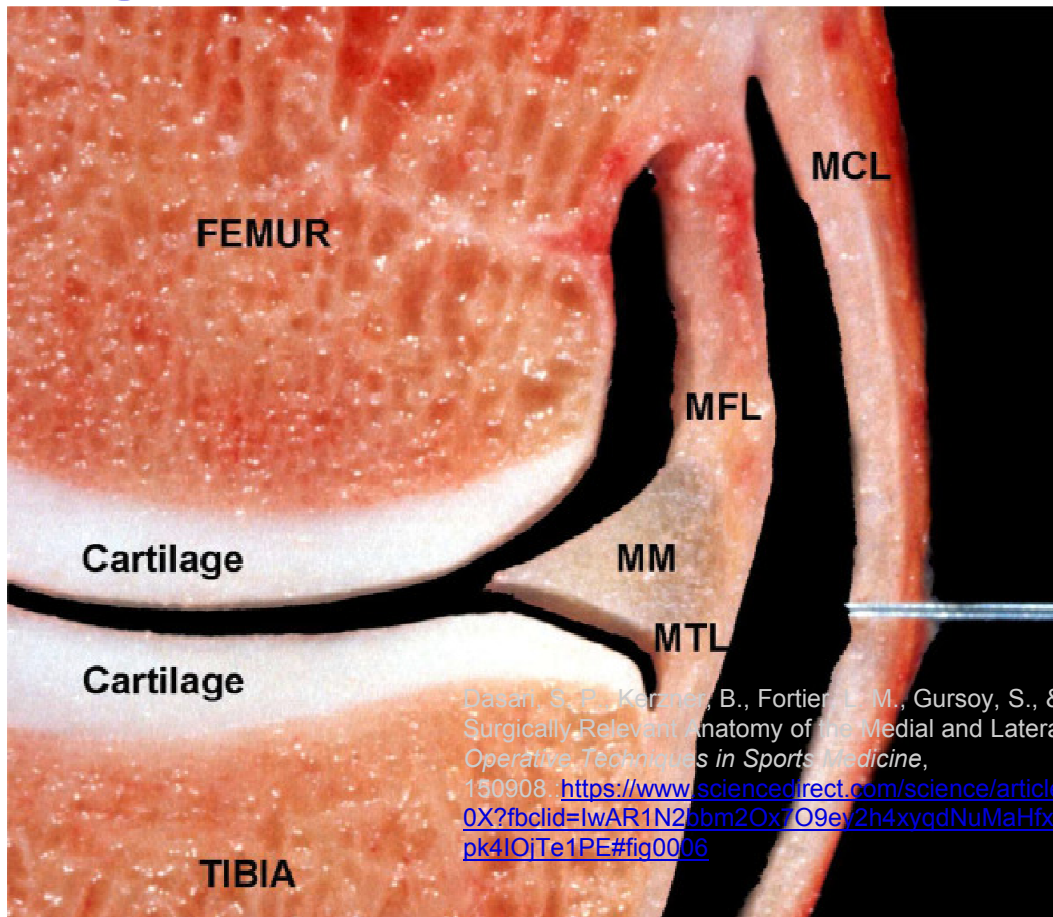
- cca trojúhelníkový tvar
- běží z apex fibulae, dělí se na 2
provazce
- M povrazec se zanořuje do lig.
popliteum obliquum
- L povrazec jde k L kondylu
femuru (krátký zevní postraní
vaz)

Ligame

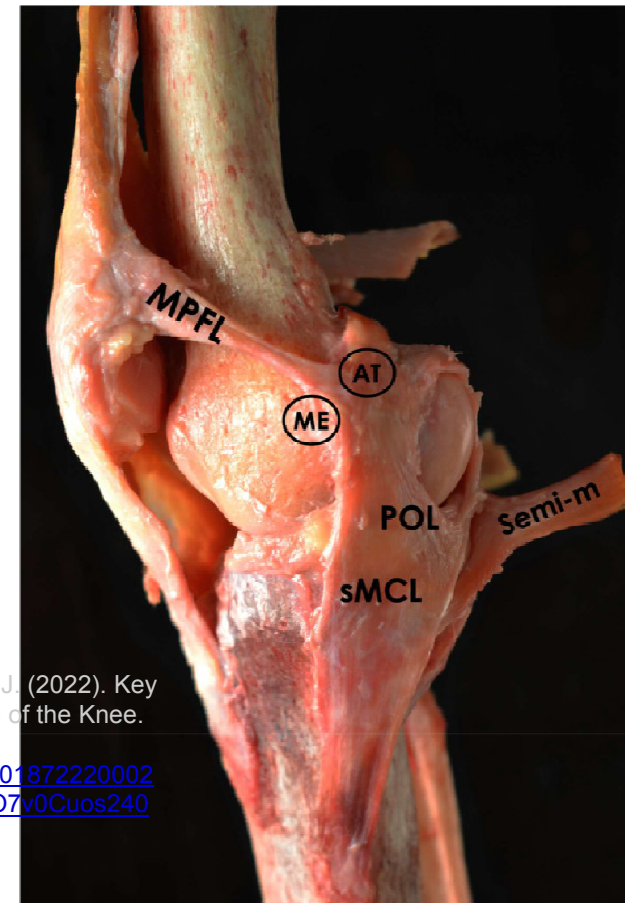


Hansen, J. T. (2021). *Netter's Clinical Anatomy-E-Book*. Elsevier Health Sciences.

Ligamentum collaterale mediale (tibiale)

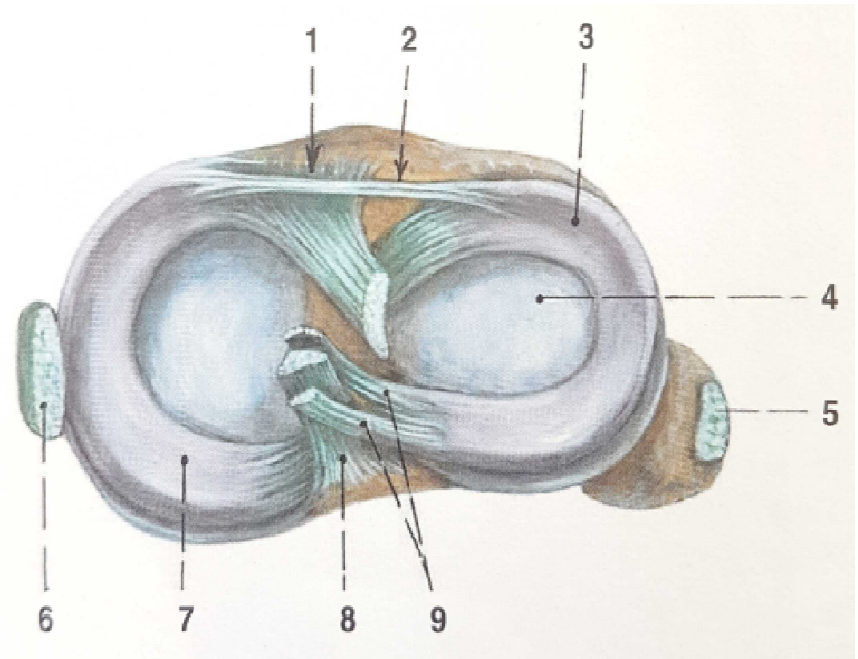


Dasari, S. P., Kermer, B., Fortier, L. M., Gursay, S., & Chahla, J. (2022). Key Surgically Relevant Anatomy of the Medial and Lateral Aspects of the Knee. *Operative Techniques in Sports Medicine*, 150908. <https://www.sciencedirect.com/science/article/pii/S106018722200020X?fbclid=IwAR1N25bm2Ox7O9ey2h4xyqdNuMaHfxAFPueajO7v0Cuos240pk4IOjTe1PE#fig0006>



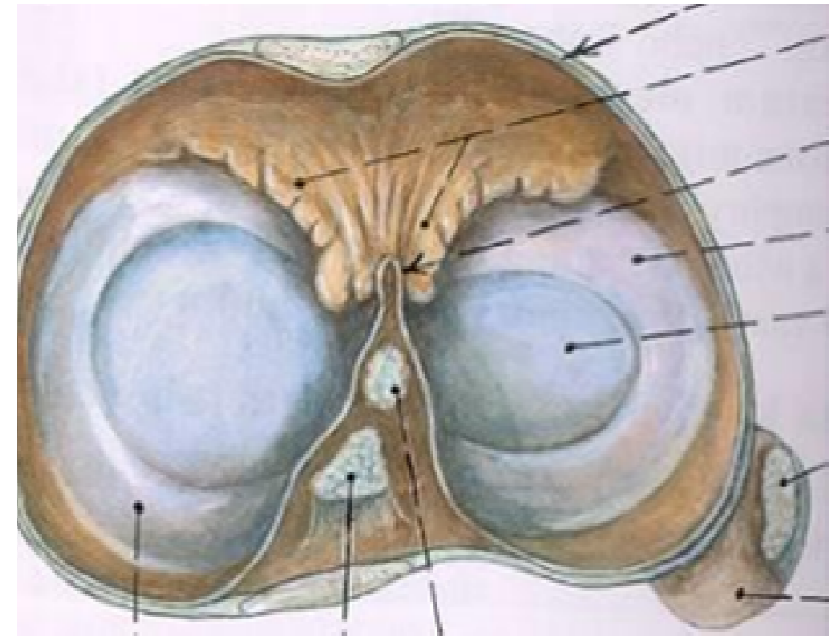
Intraartikulární vazy

1. Lig. cruciatum anterius
2. Lig. transversum genus
3. Meniscus lateralis
4. Laterální kloubní plocha na tibii
5. Lig. collaterale fibulare
6. Lig. collaterale tibiale
7. Meniscus medialis
8. Lig. cruciatum posterius
9. Lig. meniscomemorale posterius et lig. meniscomemorale anterius



Intraartikulární vazy

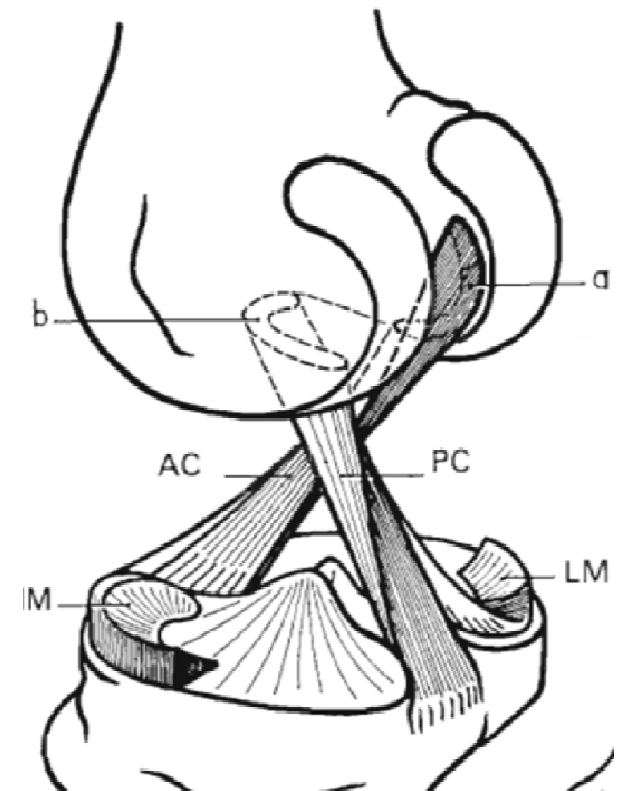
- zkřížené vazy jsou zepředu kryty (leží za) synoviální blánou = **extra-artikulárně**
- někdy se označují za hluboké mimokloubní vazy



Čihák Radomír, Anatomie 1, Druhé, upravené a doplněné vydání,
Grada Publishing 2001

Ligamentum cruciatum anterius - LCA

- z vnitřní plochy condylus lateralis femoris do area intercondylaris anterior (šikmo dolů - ruka "do kapsy")
- Během extenze **zabraňuje jakékoliv vnitřní rotaci tibie a ventrálnímu posunu tibie proti femuru**
- 3 části: **anteromediální** – nejdelší, nejpovrchovější a nejnáchylnější ke zranění, zajišťuje předozadní stabilitu, **posterolaterální** leží hlouběji, nebývá postižena parc. rupturami, zajišťuje rotační stabilitu, **intermediální** (Kapandji, 1987)
- Při extenzi 0-20° napnutý
- Při flexi 40-50° - u některých vláken klesá napětí
- 70-90° opět napnutý
- spolu s hamstringy **brání posunu tibie vůči femuru dopředu** ⇒ **rce**
- LCA a LCP zajišťují pevnost kolena, zejména při flexi, kdy se napínají
- Tím že se na sebe navíjejí též omezují vnitřní rotaci (**zamčené koleno**)

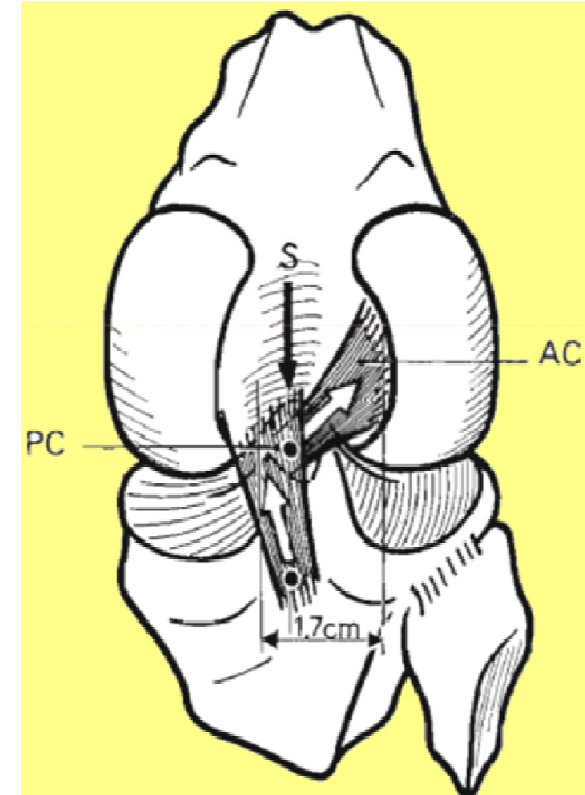


Jones, S. F. (1990). The Physiology of the Joints. The Physiology of the Joints, IA Kapandji (Ed.), (vol. 2, Lower Limb), Churchill Livingstone, Edinburgh, 5th edn (1987), p. 242, Illus. £ 10.95, ISBN: 0443036187.

MUNI
SPORT

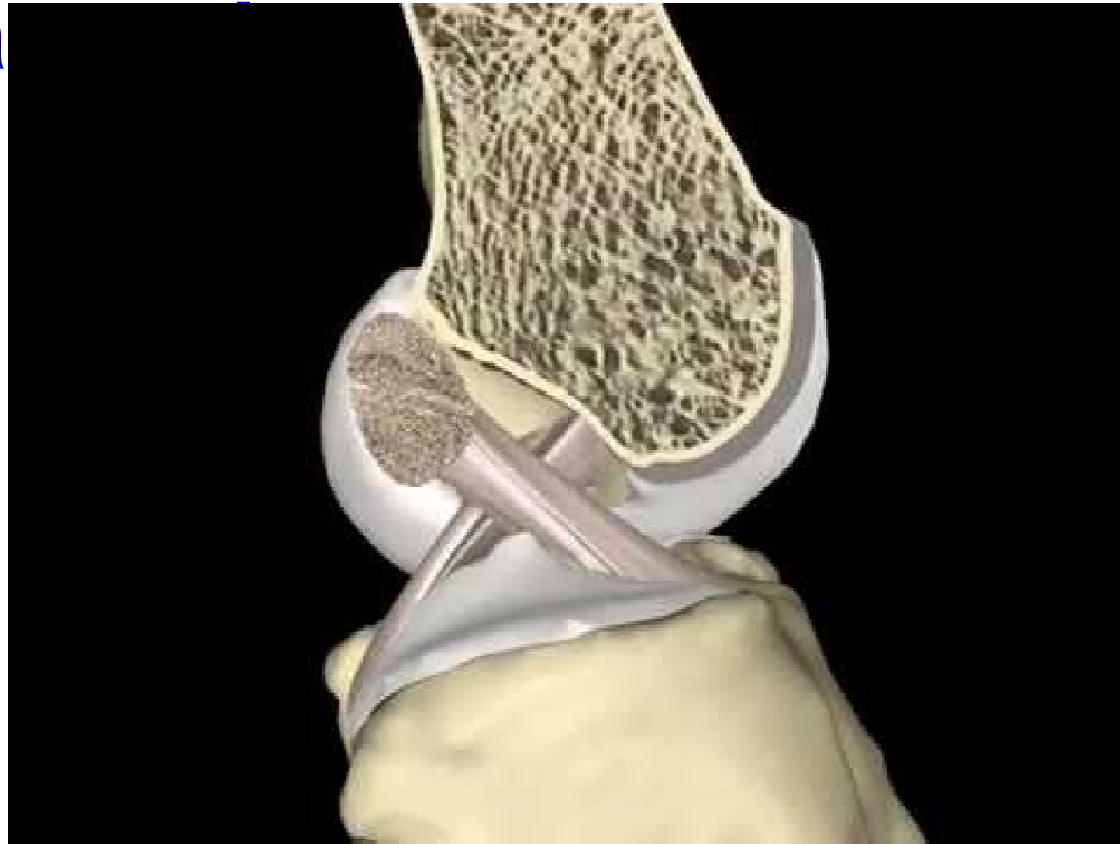
Ligamentum cruciatum posterius

- z vnější plochy condylus medialis femoris do area intercondylaris posterior (je kratší a pevnější)
- ☐ ásti:
- ☐ – skyt
- lig. meniskofemorale posterius (Wreiser = Weitbrecht) - **slabé vazy** kolem **LCP**:
https://www.youtube.com/watch?v=0eMoxNBQJAE&ab_channel=AdvancedHospitals
- Je dlouhý stejně jako LCA, ale asi o 1/3 silnější - nejsilnější vaz kolene
- Brání **dorsálnímu posunu tibie proti femuru a omezuje ZR bérce**
- Nejvíce napnutá je v poloze, **kdy je LCA nejvíce uvolněné (flexe 40-50°)**
- Limituje rotace (ZR), pohyb anterioposteriorně (P), valgozní a varozní stresy



Jones, S. F. (1990). The Physiology of the Joints| The Physiology of the Joints, 1A Kapandji (Ed.), (vol 2, Lower Limb), Churchill Livingstone, Edinburgh, 5th edn (1987), p. 242, Illus. £ 10.95, ISBN: 0443036187.

Ligamenta

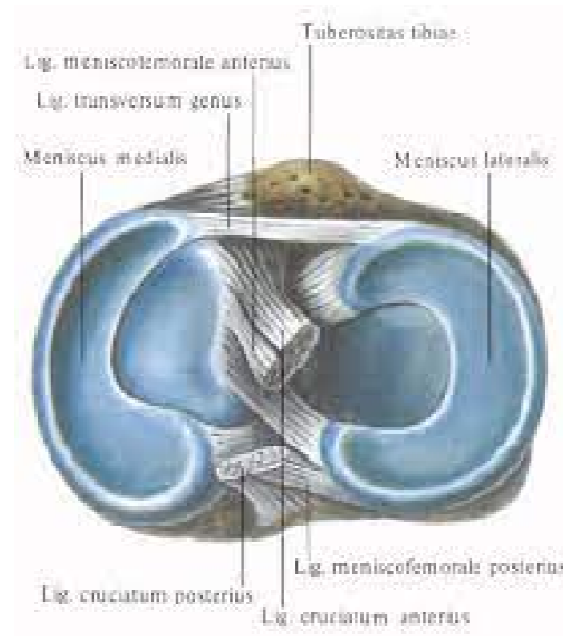


lig. meniscofemorale

- anteroposteriorný
- idú zo zadného rohu lat.menisku a potom končíu pri bežnej LCP

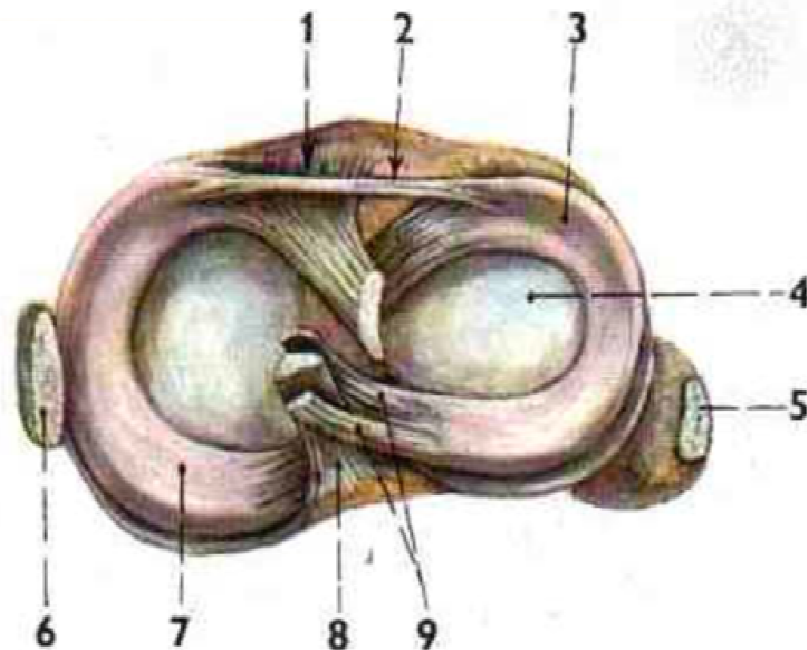
lig. transversum genus

- napříč spojuje oba menisky
- je zabudováno v kloubním pouzdře a v tukové řase synoviální vrstvy kloubního pouzdra
- **jediný pravý nitrokloubní vaz**



<http://www.medizin-kompakt.de/menueseiten/antiquarius>

Intraartikulární vazy



318. MENISKY A NITROKLOUBNÍ VAZY KOLENNÍHO KLOUBU – pravá strana, pohled shora na tibií

- 1/ ligamentum cruciatum anterius
- 2/ ligamentum transversum genus
- 3/ meniscus lateralis
- 4/ laterální kloubní plocha na tibií
- 5/ ligamentum collaterale fibulare
- 6/ ligamentum collaterale tibiale
- 7/ meniscus medialis
- 8/ ligamentum cruciatum posterius
- 9/ ligamentum meniscofemorale posterius a lig. meniscofemorale anterius

Radomír, Č. (2016). *Anatomie 3: Třetí, upravené a doplněné vydání*. Grada Publishing as.

Bursy

- V oblasti KOK je popisováno více jak 20 burs, **klinicky významné jsou především ty, které komunikují s kloubní štěrbinou**
- tíhové vácíky, v místech tlaku a tření – ložiska
- komunikující a nekomunikující s kl. pouzdrům
- při zánežtu náplně → palpovatelnost, bolestivost

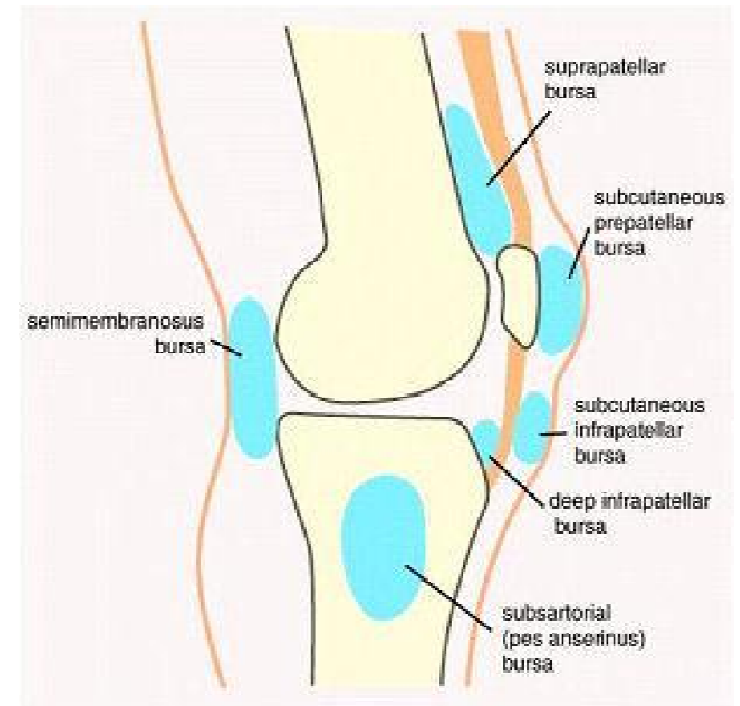
1. Nekomunikující s kloubní dutinou:

- **Prepatelární** – bursa subcutanea prepatellaris, bursa subfascialis prepatellaris, bursa subtendinea prepatellaris
- **Infrapatelární** – bursa subcutanea infrapatellaris, bursa infrapatellaris profunda
- **Bursa subcutanea tuberositatis tibiae** – namáhána při kleku

Bursy

2. Mohou komunikovat s kloubní dutinou

- Klinicky nejvýznamnější
- Bursa suprapatellaris (komunikuje s recessus suprapatellaris, místo punkce KOK), recessus subpopliteus
- Bursa muscoli semimembranosi lateralis, bursa muscoli gastrocnemii medialis – někdy mohou být spojeny v jednu = **bursa gastrocnemiosemimembranosa**, při patologickém zmnožení tekutiny v synoviálním váčku tuto bursu označujeme jako **Bakerova cysta**



<https://docplayer.cz/112969606-Vliv-morfologickych-zmen-femoropatelnaiho-skloubeni-na-celkovou-reologickou-odezvu-systemu-kolenniho-kloubu.html>

Bursy

3. Obvykle nekomunikují s kloubní dutinou

- Souvisí výhradně se šlachami svalů v okolí kolenního kloubu
- Bursa subtendinea musculi semimebranosii medialis, bursa subtendinea musculi gastrocnemii lateralis, bursa subtendinea musculi sartorii, bursa subtendinea musculi bicipitis femoris inferior, bursa anserina

Bursy

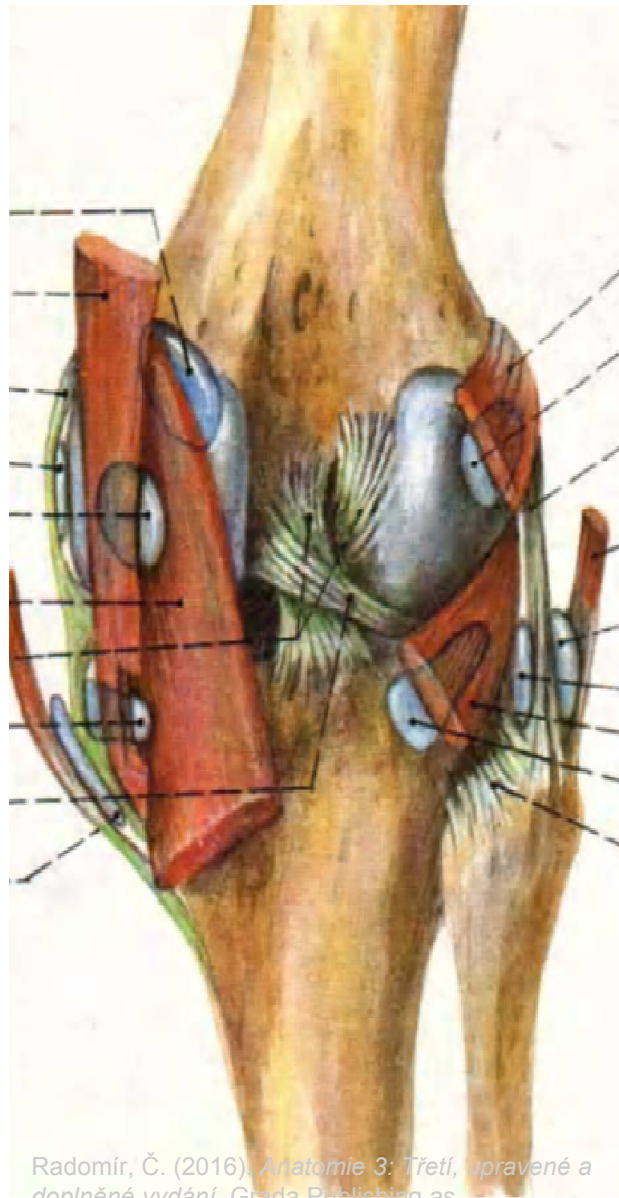
komunikující s KP:

- bursa m.semimembranosilat
- bursa m.gastrocnemiimed.
- bursa suprapatellaris

nekomunikující s KP:

- bursa subtendinea m.semimembranosi med.
- bursa anserina–často spojena s b.subtendinea m. sartorii
- bursa subtendinea m.sartorii
- bursa subtendinea m.bicipitis femoris inferior
- bursa subtendinea m.gastrocnemii lat.
bursa subcutanea prepatellaris
- bursa subfascialis + subtendinea prepatellaris
- bursa subcutanea infrapatellaris
- bursa infrapatellaris profunda
- bursa subcutanea tuberositatis tibiae

Bursy



Radomír, Č. (2016). *Anatomie 3: Třetí, upravené a doplněné vydání*. Grada Publishing as.

Svaly kolenního kloubu - dynamické stabilizátory

Svaly:

Quadriceps femoris

Sartorius

Gracilis

Tensor fasciae latae přes tractus iliotibialis

Semimembranosus

Semitendinosus

Biceps femoris

Popliteus

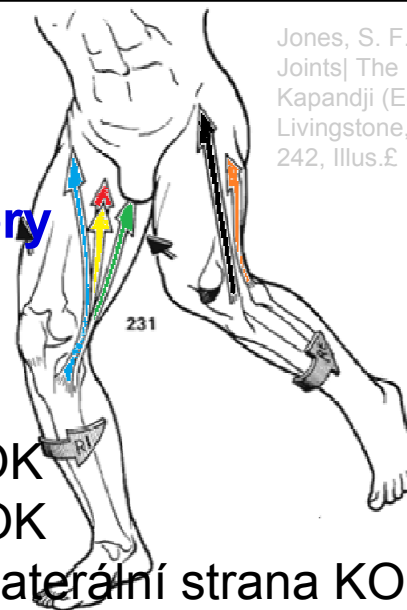
Gastrocnemii

Plantaris

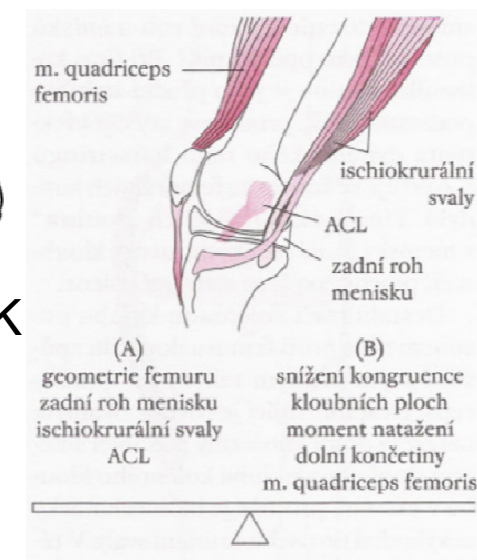
ventrální strana KOK
mediální strana KOK

laterální strana KOK

dorsální strana KOK



Jones, S. F. (1990). The Physiology of the Joints| The Physiology of the Joints, IA Kapandji (Ed.), (vol 2, Lower Limb), Churchill Livingstone, Edinburgh, 5th edn (1987), p. 242, illus.£ 10.95, ISBN: 0443036187. v



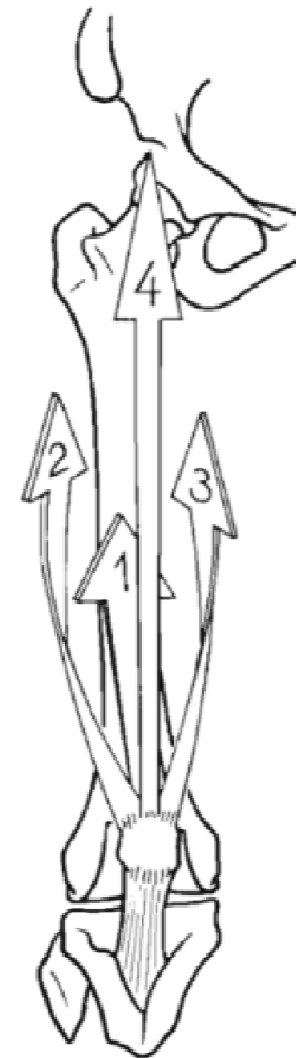
Gross, J. M., Fetto, J., Supnick, E. R., Zemanová, M., & Vacek, J. (2005). Vyšetření pohybového aparátu: překlad druhého anglického vydání.

- Ischiokrurální svaly jsou synergisty LCA – pomoc při předozadní stabilitě KOK

Svaly kolenního kloubu - extenzorová skupina

m. QF - 4 svalová bříška:

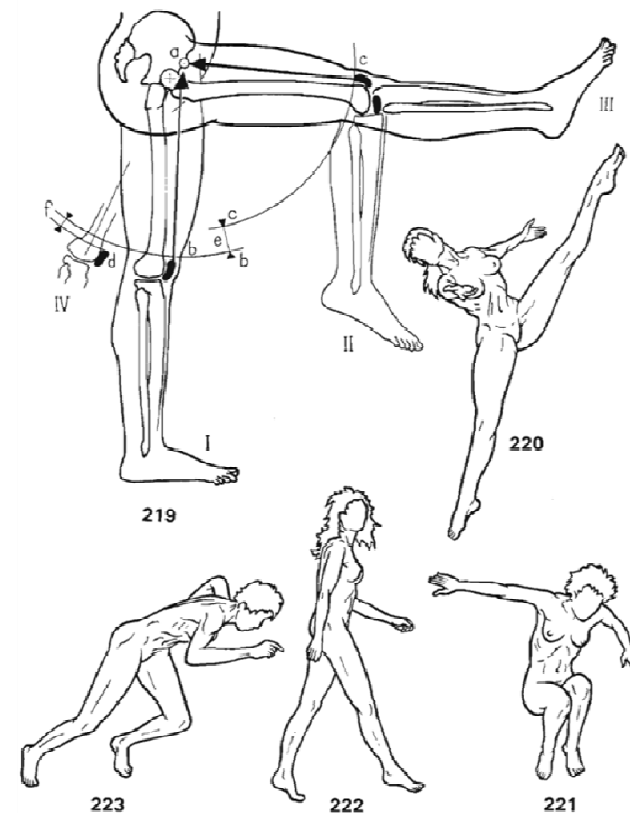
- **monoartikulární** (m. VI, m. VL, m. VMO) - výhradně extensory KOK, i laterální složka (VMO silnější než VL, zábrana L deviaci patelly, kokontrakce VMO:VL - směr patelly kraniálně, nerovnováha - stranová deviace patelly) - opakující se dislokace patelly - laterálně, aktivace m. VMO
- **biartikulární** (m. RF) - jen asi pětina celkové EXT, jeho efektivita jako EXT KOK závisí od pozice KYK a naopak efektivita jako FLX KYK závisí od pozice KOK



Jones, S. F. (1990). The Physiology of the Joints| The Physiology of the Joints, 1A Kapandji (Ed.), (vol 2, Lower Limb), Churchill Livingstone, Edinburgh, 5th edn (1987), p. 242, illus.£ 10.95, ISBN: 0443036187.

Svaly kolenního kloubu - flexorová skupina

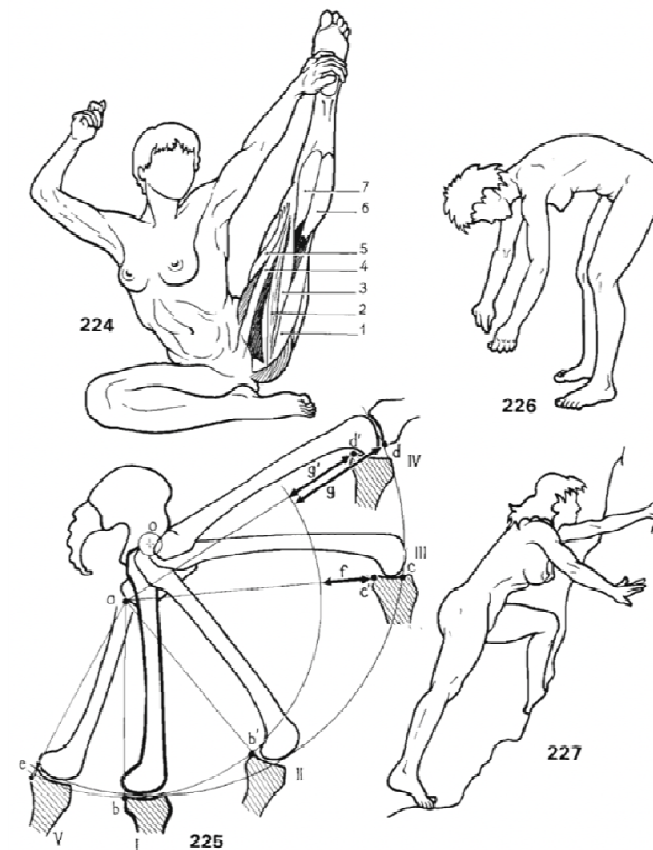
- při FLX v KYK dojde k **relativnímu oslabení m. RF** jako **EXT KOK** (začátek a úpon se k sobě přiblíží), větší efektivitu sehrávají monoartikulární EXT KOK (mm. vastii)
- při EXT v KYK dojde k **prodloužení začátku a úponu m. RF** a k jeho **relativnímu zesílení jako EXT KOK** (nahromadění elastické energie)
- **gMAX antagonista-synergista m. RF** (antagonista v oblasti KYK a synergista v obl. KOK - např. při běhu či chůzi)
- m. RF aktivní během švihové (FLX v KOK) i stojné (EXT v KOK) fáze KC



Jones, S. F. (1990). The Physiology of the Joints| The Physiology of the Joints, IA Kapandji (Ed.), (vol 2, Lower Limb), Churchill Livingstone, Edinburgh, 5th edn (1987), p. 242, Illus.£ 10.95, ISBN: 0443036187.

Svaly kolenního kloubu - flexorová skupina

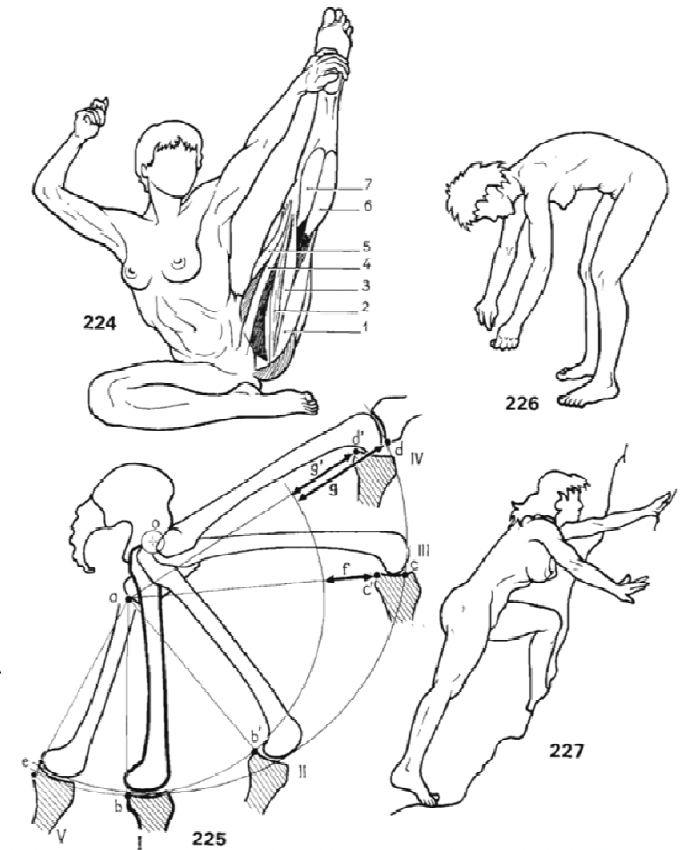
- **synergisté EXT** (m. RF FLX KYK a EXT KOK) : FLX aparát KOK (hamstringy EXT KYK a FLX KOK)
- u FLX v KYK se hamstringy více napínají a vzdálenost od Z a Ú se prodlužuje, u FLX v KYK se **zvyšuje jejich efektivita jako FLX KOK**
- u EXT KYK se hamstringy relativně prodlouží a uvolní a **ztrácí svou efektivitu jako FLX KOK**



Jones, S. F. (1990). The Physiology of the Joints| The Physiology of the Joints, IA Kapandji (Ed.), (vol 2, Lower Limb), Churchill Livingstone, Edinburgh, 5th edn (1987), p. 242, Illus.£ 10.95, ISBN: 0443036187.

Svaly kolenního kloubu - flexorová skupina

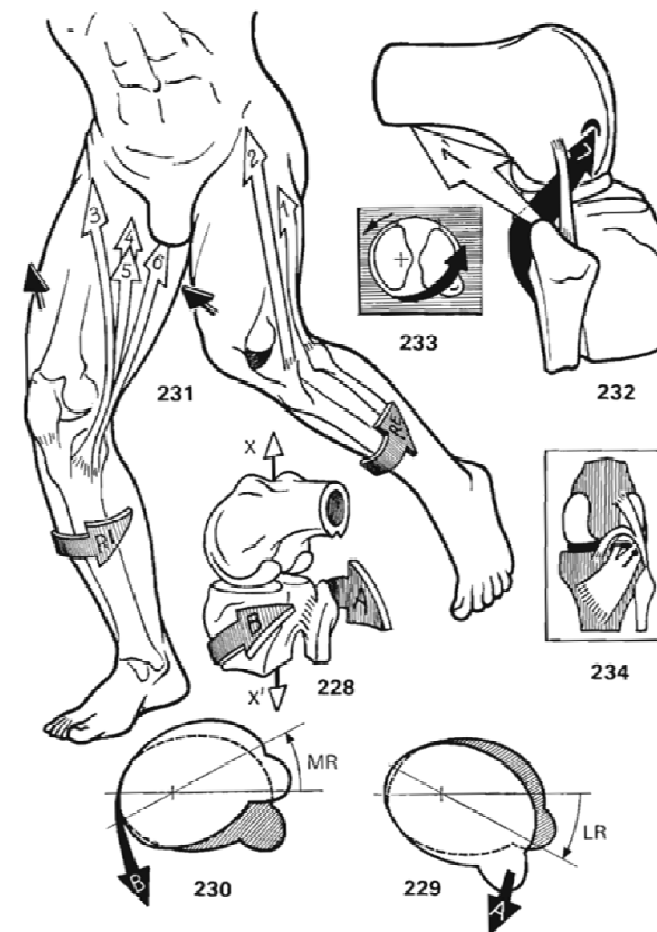
- **m. gastrocnemius (6 a 7)** - silný stabilizátor KOK
- všechny svaly kromě krátké hlavy m. BF a m. popliteus jsou biartikulární (jejich efektivita závisí i od pozice KYK)
- **m. sartorius (5)** - flexor KOK, a FLX, ZR a ABD KYK
- **m. gracilis (4)** - adduktor a pomocný flexor KYK, podpora FLX a VR KOK



Jones, S. F. (1990). The Physiology of the Joints| The Physiology of the Joints, IA Kapandji (Ed.), (vol 2, Lower Limb), Churchill Livingstone, Edinburgh, 5th edn (1987), p. 242, Illus.£ 10.95, ISBN: 0443036187.

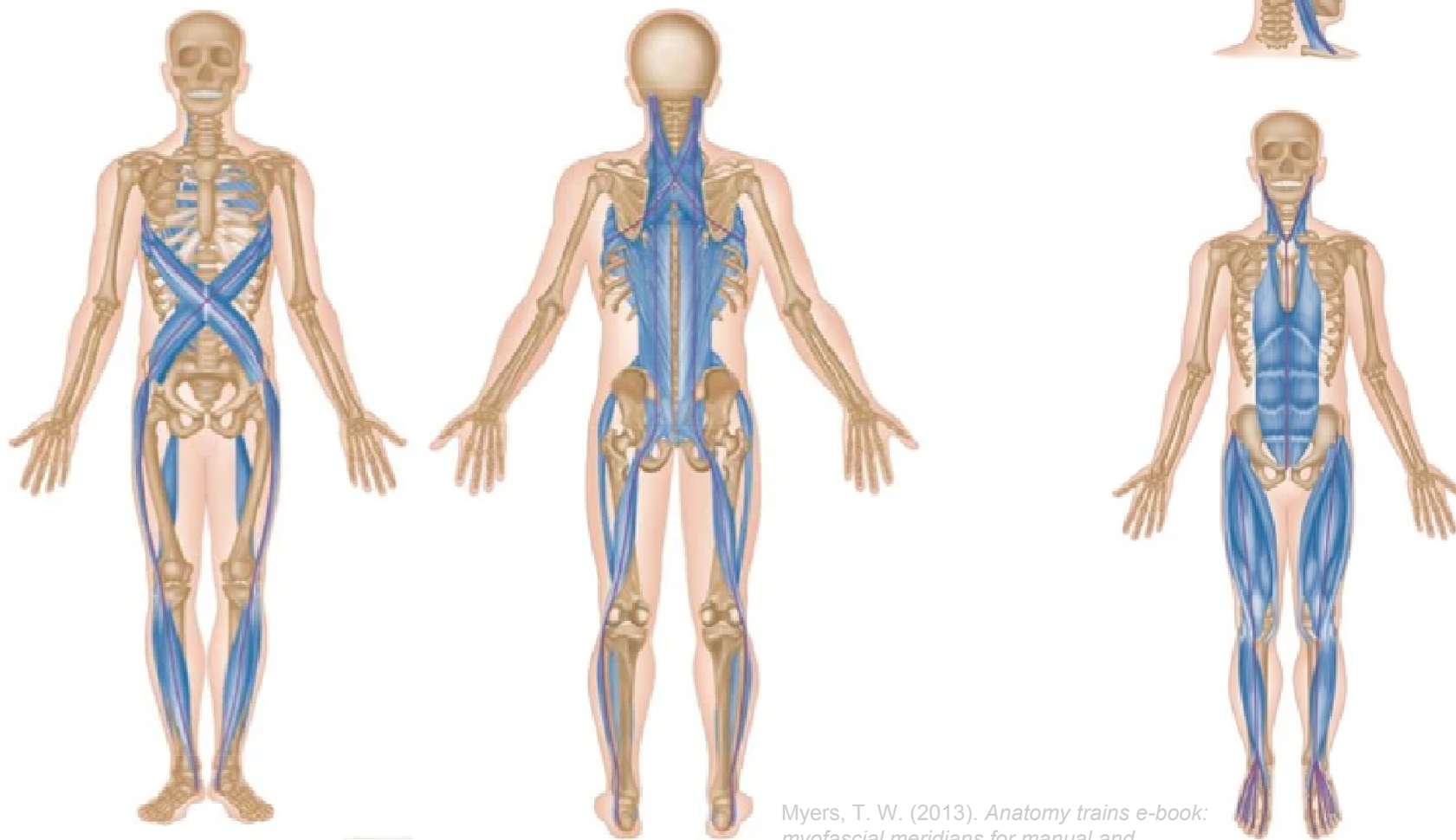
Svaly kolenního kloubu - rotátorová skupina

- flexory KOK jsou i rotátory a dělí se podle jejich úponu
- svaly uloženy L od vertikální osy XX' rotace jsou ZR (m. BF - 1 a m. TFL - 2) - tah tibiál. plateau za posteriorně = **ZR**
- m. TFL je ZR KOK jen ve FLX KOK, když je KOK v EXT, napomáhá svou kokontrakcí stabilizaci “uzamčení KOK” v EXT
- svaly uloženy M od vertikální osy XX' rotace jsou VR (m. sartorius - 3, m. semitendinosus - 4, m. semimembranosus - 5, m. gracilis - 6, m. popliteus - 7)
- síla m. popliteus jako VR KOK je větší s jeho FLX



Jones, S. F. (1990). The Physiology of the Joints| The Physiology of the Joints, IA Kapandji (Ed.), (vol 2, Lower Limb), Churchill Livingstone, Edinburgh, 5th edn (1987), p. 242, Illus.£ 10.95, ISBN: 0443036187.

Svaly kolenního kloubu - dynamické stabilizátory



Myers, T. W. (2013). *Anatomy trains e-book: myofascial meridians for manual and movement therapists*. Elsevier Health Sciences.

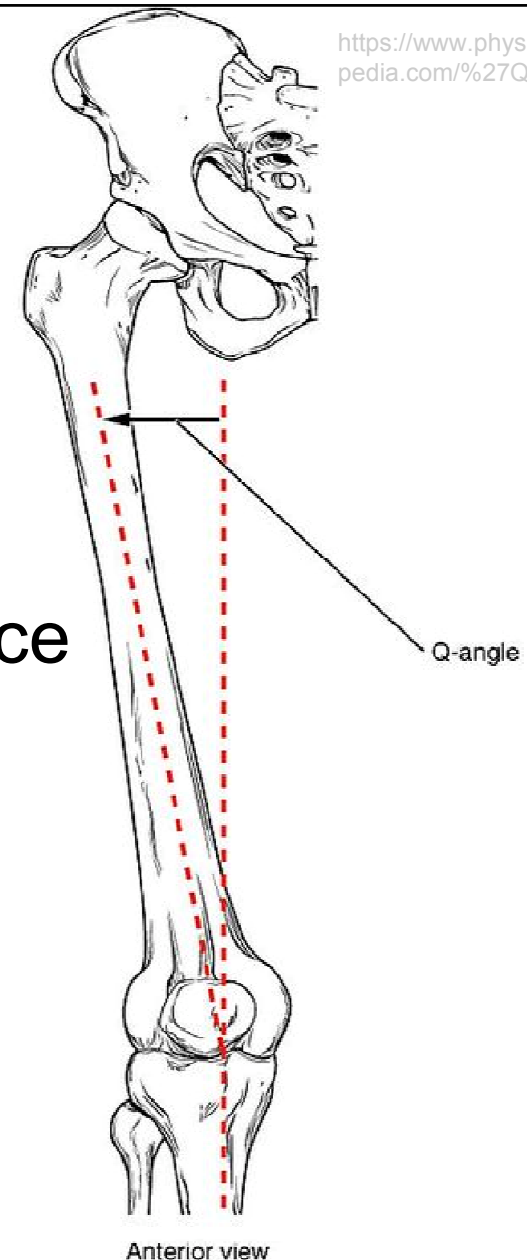
Kineziologie KOK - osově uspořádání

- Kontakt femuru a tibie je téměř v horizontále, femur je však od této osy odkloněn, takže svírá zevně otevřený – **fyziologický abdukční úhel 170-175°** (u žen o 5°menší, pro širší pánev)
- **Klinické využití:** pro stanovení úhlu odklonu těla femuru se využívá Q-úhel

Q-úhel

„Quadriceps angle“

- ostrý úhel, tvoří ho směr tahu m. QF a osa lig. Patellae
- spojnice SIAS a středu pately + spojnice středu pately a tuberositas tibiae
- Ženy 15°
- Muži 10°
- > 20° - **patela je tažena laterálně**



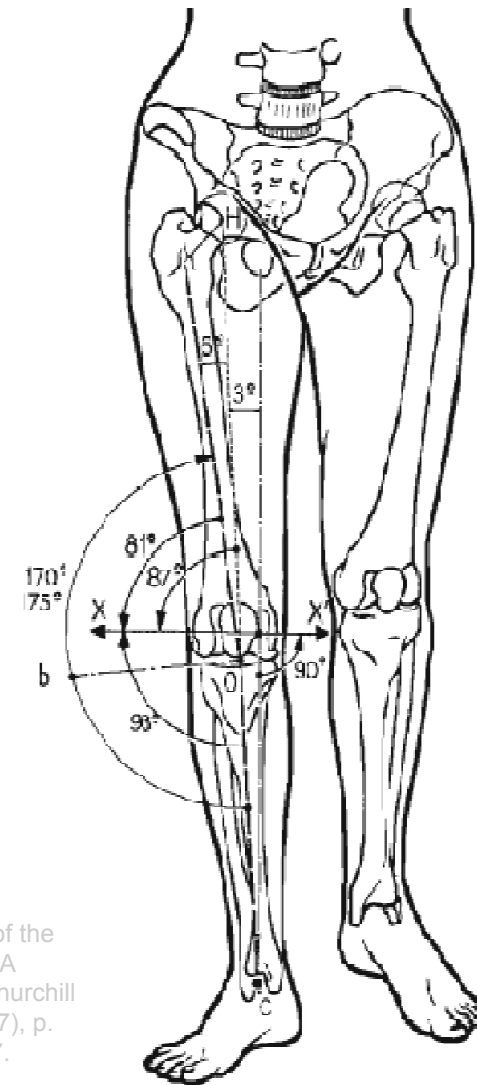
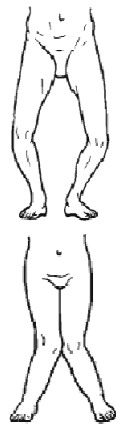https://www.physio-pedia.com/%27Q%27_Angle

Osy kolenního kloubu (Kapandji, 1987)

- HOC (hip, knee, ankle) – spojnice středů kloubů, mechanická osa DK
 - odklonění osy femuru od mechanické osy o 6°
- **Abdukční úhel** – fyziologická valgozita KOK 170° - 175°

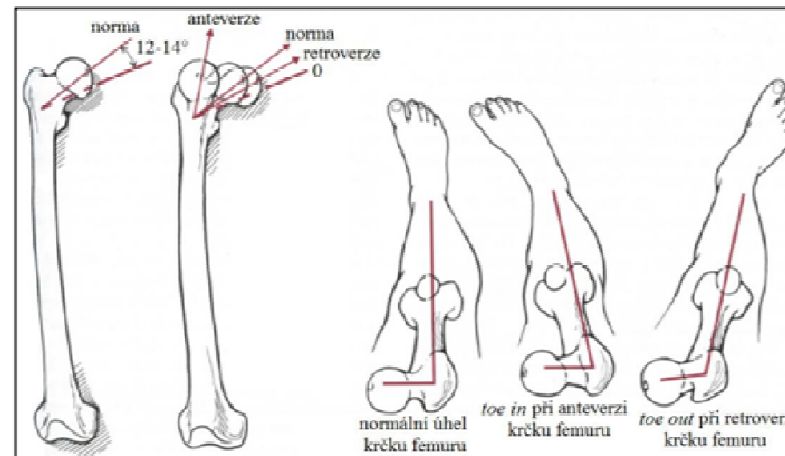
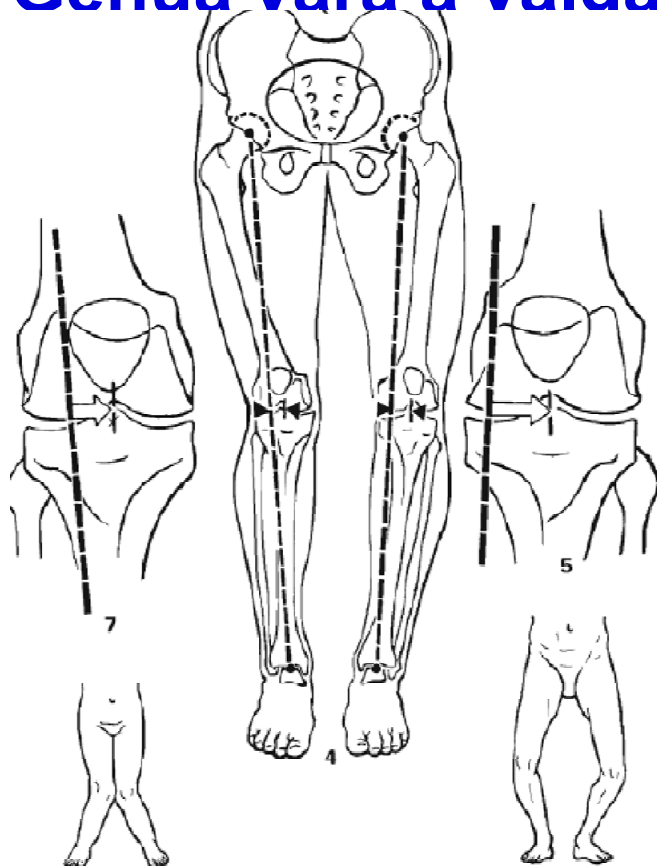
> genua vara

< genua valga



Jones, S. F. (1990). The Physiology of the Joints| The Physiology of the Joints, IA Kapandji (Ed.), (vol 2, Lower Limb), Churchill Livingstone, Edinburgh, 5th edn (1987), p. 242, Illus.£ 10.95, ISBN: 0443036187.

Genua vara a valga



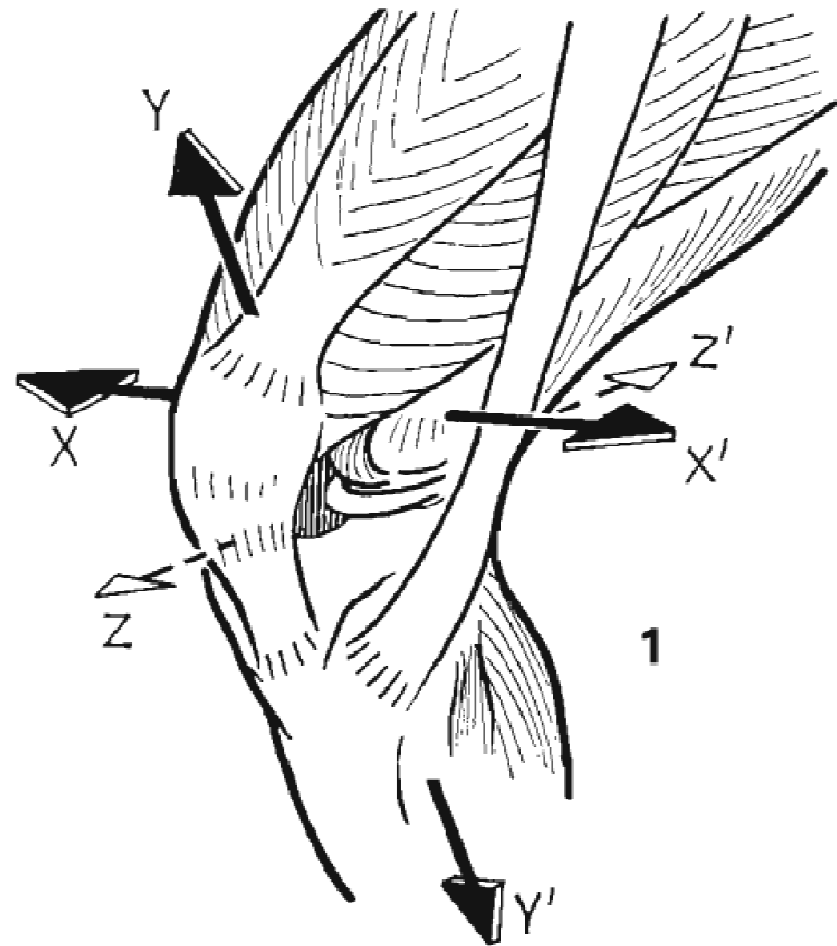
Obrázek 1. Úhel krčku femuru v transverzální rovině (upraveno dle Hamill & Knutzen, 2009)

ies, S. F. (1990). The Physiology of the Joints| The
ysiology of the Joints, IA Kapandji (Ed.), (vol 2,
ver Limb), Churchill Livingstone, Edinburgh, 5th
1 (1987), p. 242, Illus.£ 10.95, ISBN: 0443036187.

Pohyby v KOK

- 1 stupeň volnosti, při flexi kolene 2 stupně volnosti
- **Základní postavení:**
extenze = uzamčení kolene, při které jsou ligg. collateralia a cruciata napnuta (Číhák, 2001)

- Osa XX' – FL/EX v sagitální rovině
- Osa YY' – VR/ZR pouze ve FL KOK
- (Osa ZZ' – joint play, pouze při FL KOK)



Jones, S. F. (1990). The Physiology of the Joints| The Physiology of the Joints, IA Kapandji (Ed.), (vol 2, Lower Limb), Churchill Livingstone, Edinburgh, 5th edn (1987), p. 242, Illus.£ 10.95, ISBN: 0443036187.

Flexe

- Aktivní flexe:

- **140°** (Bartoníček, Čech a Sosna 1986; Kapandji, 1987)

- 135° (Hoppenfeld, 1976)

- 120° (Véle, 2006)

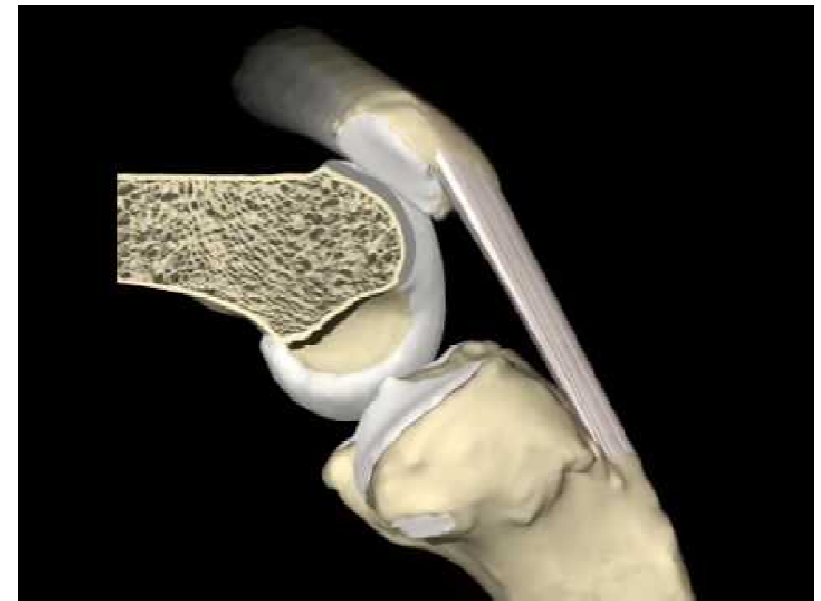*Kapandji rozlišuje aktivní flexi kolene s EX KYK = 120° a s FL KYK = 140°

- Pasivní flexe:

- **160°** (Kapandji, 1987)

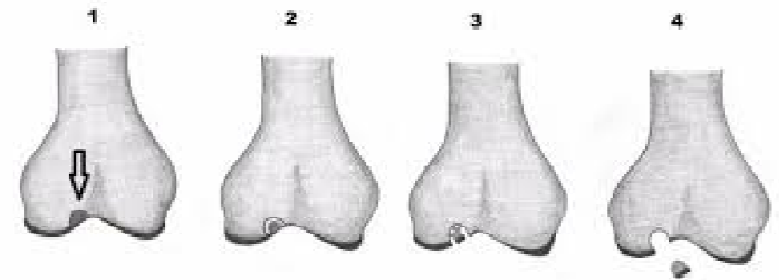
Flexe - iniciální rotace

- Tibie rotuje v prvních 5° flexe dovnitř
- Počáteční rotace uvolňuje ligg. collateralia a lig. cruciatum anterius
- Tento pohyb se označuje jako odemknutí kolene
- Rotační pohyb doprovází flexi v malé míře až do 30° flexe



Flexe - valivý pohyb

- Probíhá v meniskofemorálních kloubech – femur se valí po ploše, která je tvořena menisky a tibií vzad
- Od flexe asi 20° přechází valivý pohyb v pohyb smykový – nejdříve v mediálním femorotibiálním kloubu, s malým zpožděním pak i v laterálním femorotibiálním kloubu
- Toto zpoždění je dáno **asymetrií obou femorotibiálních kloubů** – laterální kondyl femuru překonává konvexní laterální kondyl tibie, „kutálí“ se více než mediální - L vycíká více dopředu (4 – 7 mm), cesta, kterou vykoná na laterální ploše tibie je delší než cesta mediálního kondylu



http://www.kcsolid.cz/zdravotnictvi/klinicka_kapitola/ske/ske-110/ske-110-text.htm

Flexe - posuvný pohyb

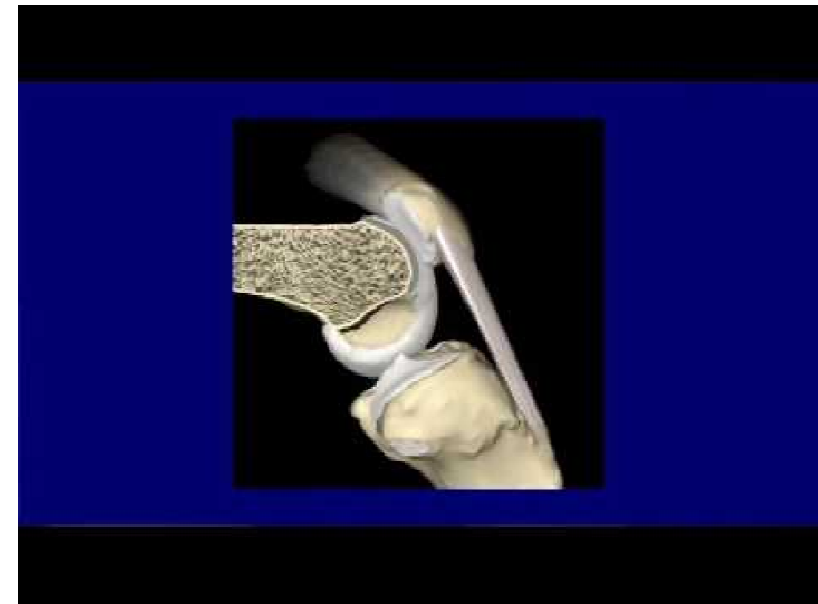Posuvný pohyb dokončuje flexi

- Odehrává se v kloubech meniskotibiálních
- V konečné fázi flexe se pro stále větší zakřivení zadních částí kondylů femuru **zmenšuje plocha jejich kontaktu s tibií**
- Menisky mění kolem femuru svůj tvar a **spolu s kondyly se posunují po tibií dozadu**, přičemž posun laterálního menisku je větší, než posun menisku mediálního (12:6 mm)
- Spolu s relaxací kolaterálních ligament při flexi dochází k větší pohyblivosti v kolenním kloubu na úkor jeho stability



Extenze

- Pasivní extenze: 5° - 10° (Kapandji, 1987) – chybné označování za hyperextenzi
- Posuvný pohyb v meniskotibiálních kloubech **směrem dopředu**
- Valivý pohyb v meniskofemorálních kloubech **směrem dopředu**
- **Závěrečná rotace** tibie opačného směru, než byla rotace iniciální, tedy **rotace zevní**, která způsobí **uzamčení kolenního kloubu**



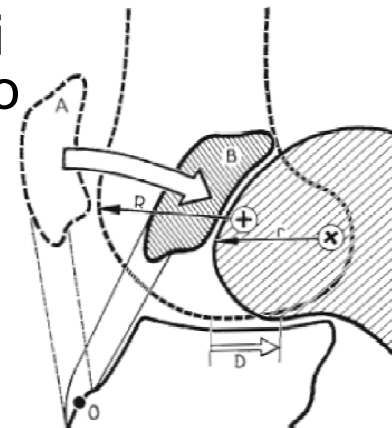
Pohyby patelly během FLX a EXT

Vzhledem k femuru

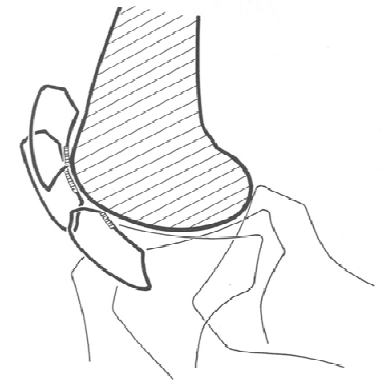
- Během flexe patella provádí vertikální posun, při kterém se pohybuje z facies patellaris femoris do fossa intercondylaris
- Při tomto pohybu směrem distálním patella překoná vzdálenost, která se rovná téměř dvojnásobku její délky (tedy 8 cm)
- Během extenze: proximální posun

Vzhledem k tibii

- Pohyb v sagitální rovině
- Opisuje oblouk daný délkou lig. patellae



Jones, S. F. (1990). The Physiology of the Joints| The Physiology of the Joints, IA Kapandji (Ed.), (vol 2, Lower Limb), Churchill Livingstone, Edinburgh, 5th edn (1987), p. 242, Illus.£ 10.95, ISBN: 0443036187.



Pohyby menisků během FLX a EXT (Kapandji, 1987)

- Dva fixační body: anteriorní a posteriorní, zbytek je mobilní >>
deformace menisků
- Během flexe dochází k posunu kontaktní plochy kondylů femuru a tibie **směrem dorzálním**, zatímco během **extenze směrem ventrálním**
- Pohyb menisků **tyto posuny sleduje**
- Při pohybu z extenze do flexe se menisky pohybují směrem dorzálním **nerovnoměrně**:
- Zatímco laterální meniskus vykoná posteriorní posun 12 mm, mediální meniskus jde pouze do vzdálenosti 6 mm (kvůli fixaci ke collat.lig.)

Pohyby menisků během FLX a EXT (Kapandji, 1987)

FL:

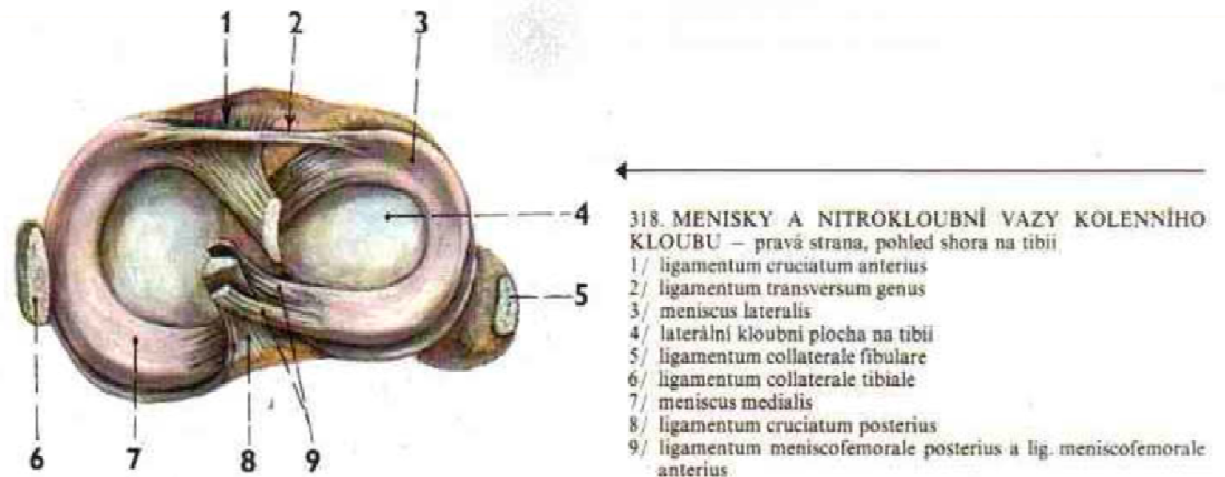
- mediální meniskus je zadním rohem přitahován tahem m. semimebranosus a jeho přední roh LCA

- laterální meniskus je tažen posteriorně m. popliteus

• EX:

- menisky jsou vytaženy vpřed meniskopatelárními vlákny, které jsou napnuty pohybem patelly směrem S

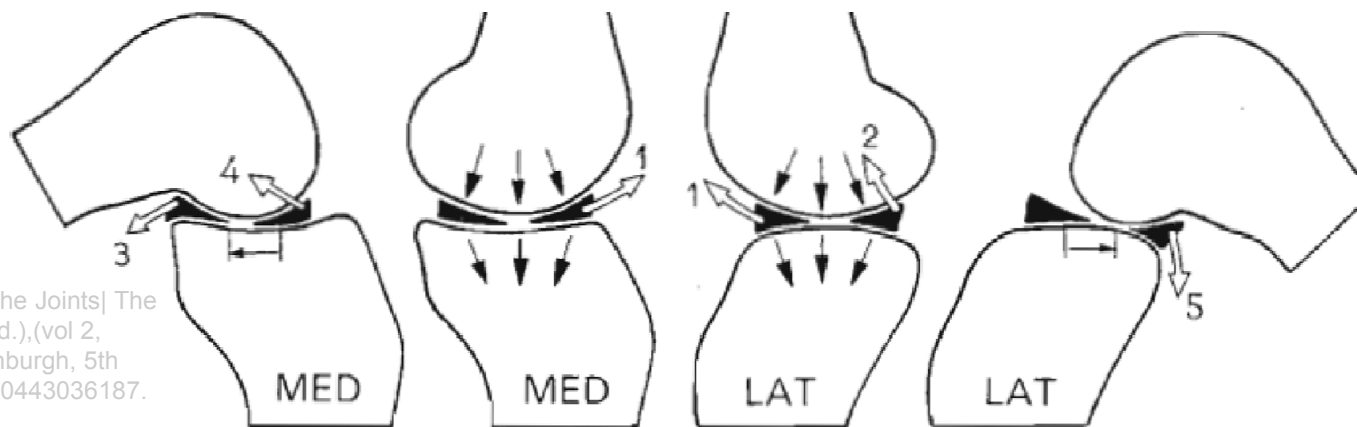
- zadní roh laterálního menisku je tažen meniskofemorálním vazem a také LCP



Radomír, Č. (2016). *Anatomie 3: Třetí, upravené a doplněné vydání*. Grada Publishing as.

Funkce menisků

- Hlavní funkcí menisků je rovnoměrná distribuce tlakové síly, působení jako tlumič, roztírání synoviální tekutiny, napínání kloubního pouzdra a bránění jeho uskřínutí
- při stoji v extendovaném KOK absorbují 50% tlaků, které působí na kloub, při flektovaném KOK až 90%



Pohyby do rotace

- Plná extenze > napětí vazů > pohyby do rotace téměř nemožné
- Nejvyšší rozsahy rotací okolo 45-90° FL kolene
- Rotace probíhají hlavně v meniskotibiálním skloubení za současného **posunu menisků**
- Rozsah posunu větší u laterálního menisku (méně pohyblivý mediální meniskus více ohrožen, z 95 % postižen mediální)
- **Důležité pro průběh rotace průběh zkřížených vazů:**
 - LCP téměř vertikální průběh, LCA šikmo dopředu

Pohyby do rotace

Zevní rotace

- mediální kondyl tibie se posouvá vpřed

- **40°** (Kapandji, 1987)
- 15-30° (Véle, 2006)
- 10° (Hoppenfeld, 1976)
- 21° (Bartoníček et al., 1986)

Vnitřní rotace

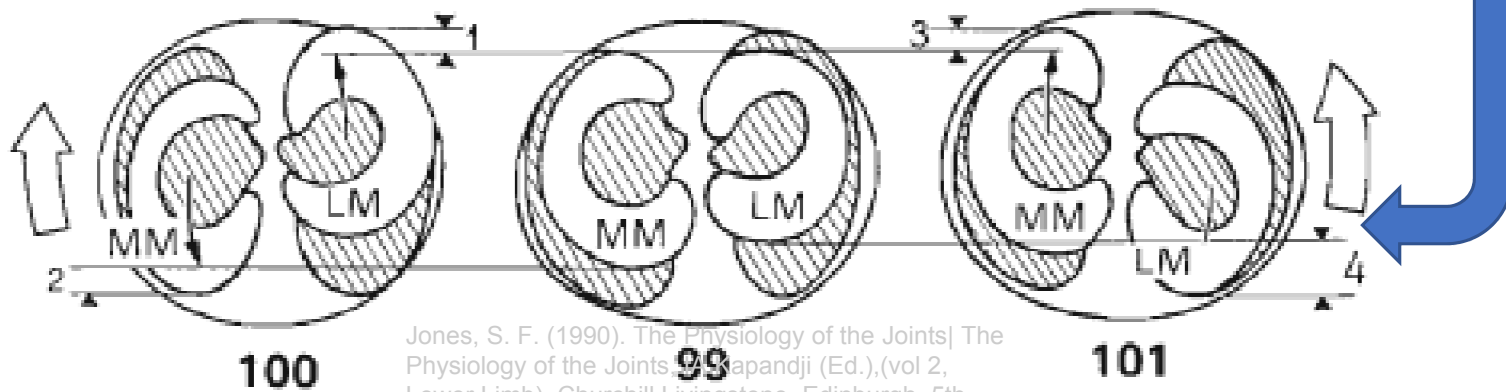
- laterální kondyl tibie se posouvá dopředu

- **30°** (Kapandji, 1987)
- 40° (Véle, 2006)
- 10° (Hoppenfeld, 1976)
- 17° (Bartoníček et al., 1986)

Rozsah pohybu do rotace ovlivňuje stupeň flexe!

Pohyby menisků při rotacích bérce

- Během rotací menisky přesně sledují pohyby femorálních kondylů
- Při ZR, je laterální meniskus tažen do přední části tibiálního plató a mediální tažen vzad (**VZHLEDEM K FEMURU, NE TIBII - ZR L kondyl tibie vzad, ALE L kondyl femuru vůči tibii VPŘED!!!**)
- Při VR se mediální meniskus pohybuje dopředu, zatímco laterální ustupuje vzad

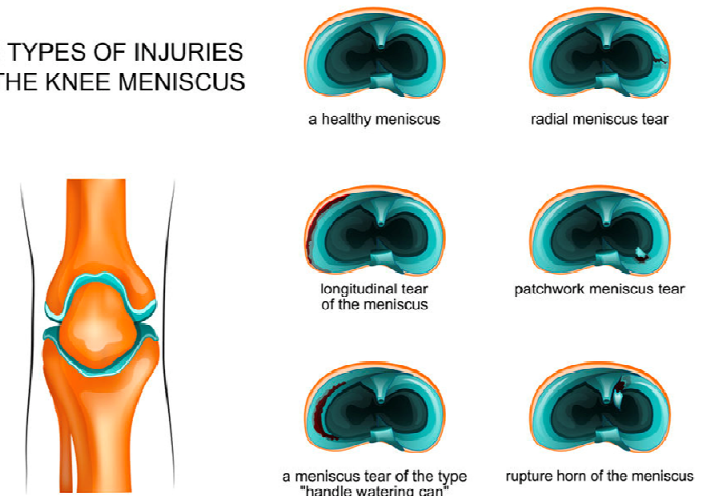


Jones, S. F. (1990). The Physiology of the Joints| The Physiology of the Joints, 2nd ed., (vol 2, Lower Limb), Churchill Livingstone, Edinburgh, 5th edn (1987), p. 242, illus.£ 10.95, ISBN: 0443036187.

Poškození menisků

- ☐ avaskulární
m
- ☐ vyživující menisky
- :
- - na,
ponu
- - na, ☐ nlivé cévní
☐ ponu
- **Centrální zóna, tzv. „white-white“ zóna** je více jak 5 mm od úpon a je avaskulární
- **Vaskularizace menisků je periferní** ☐ odvozena od arteria genus superior et inferior lateralis a arteria genus superior et inferior medialis.

THE TYPES OF INJURIES OF THE KNEE MENISCUS



<https://mahwahvalleyorthopedic.com/the-different-types-of-meniscus-tears-and-how-theyre-treated/>

Poškození menisků

- Vaskularizace menisku se s věkem snižuje
- Nízká funkční kapacita
- Léze a věku pacienta

(Chahla et al., 2017).

- **„red-red“** □ívod krve z obou stran trhliny - nejlepší hojení)

- **„red-white“** ☐ ☐

☐ ní)

- **„white-white“**

□ebnou odezvu (Manske, 2006)

- jednotvím r

nervu.

☐ ednictvím r ho

□ edevs □ ím

etinu menisku.

ny

mechanoreceptor:

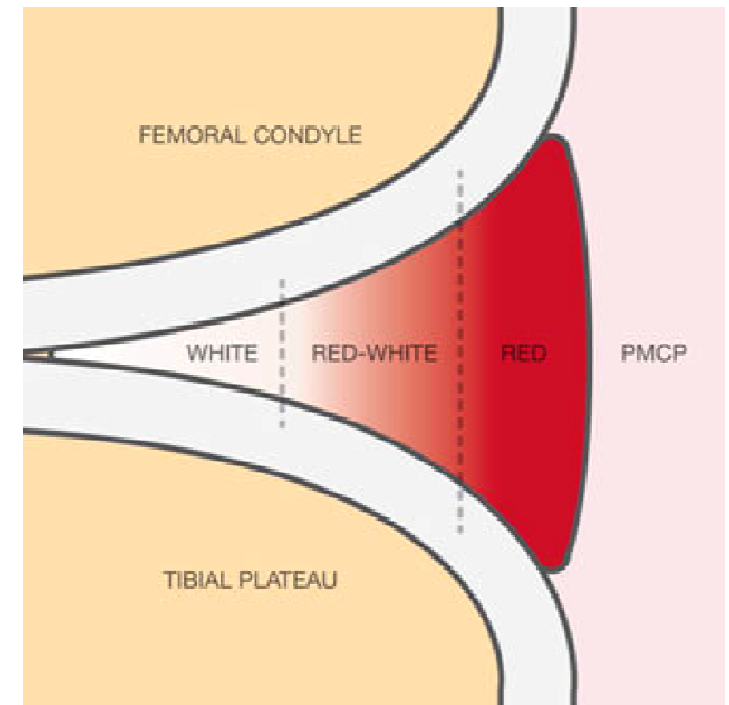
☐ ení

□lachové te□lísko (typ III).

- `ipade`

ch trhlin,

m (Manske, 2006).




<https://satgohil.com.au/services/knee/meniscal-tears>

Poškození menisků

- (Mladí jedinci) trhlina **nepřímý úraz do valgozity se ZR tibie s 20°**

hlou EXT KOK

- ☐ femorální
☐ íklad
EXT KOK
☐ tlac
☐ lení
☐ zíný
☐ elozí (Kapandji, 1987).

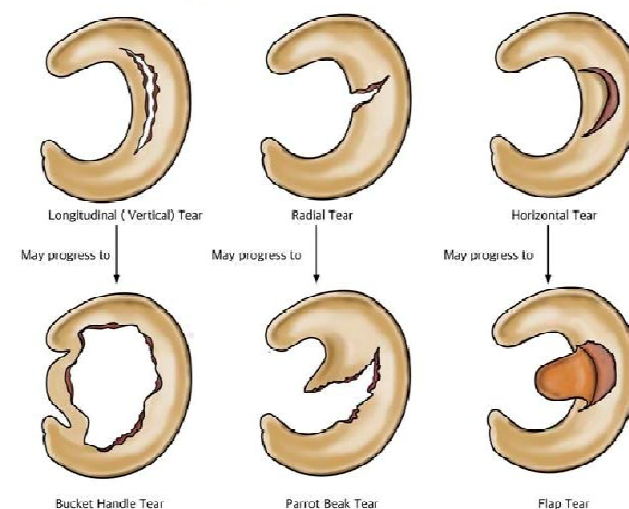
- **posun a ZR):**  □itahová
sme□rem do str□edu kloubu pod konvexitu mediálního femorálního kondylu. Když□ je kloub EXT, meniskus je zachycený a rozdrcený mezi dvě□ma kondylly s následnými moz□nými du□sledky: **longitudinální štěpení menisku** nebo **kompletní oddělení**

ho pouzdra nebo **trhlinu menisku.** ☐

z á

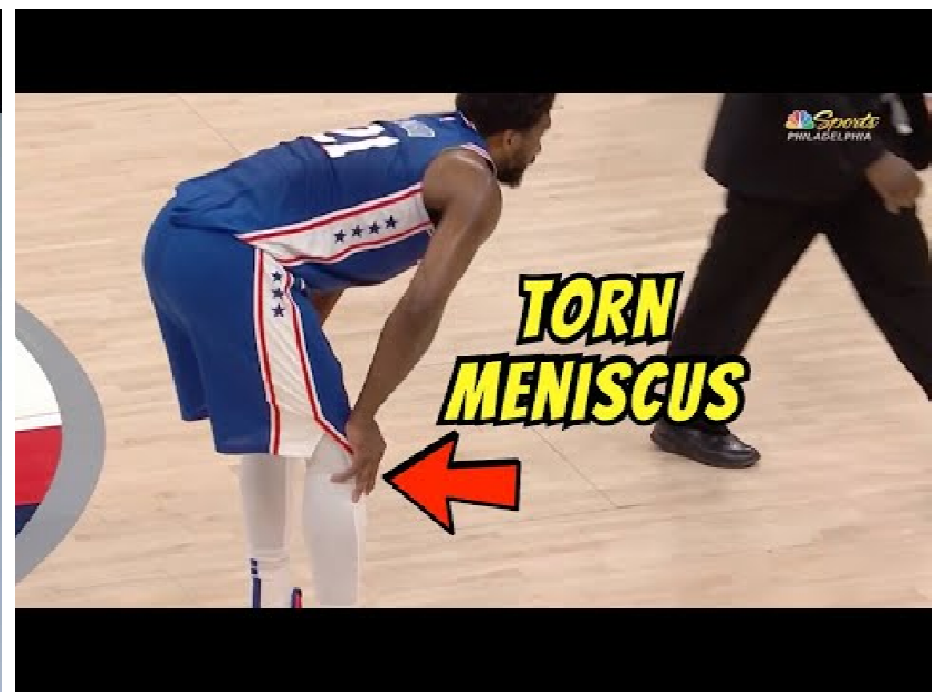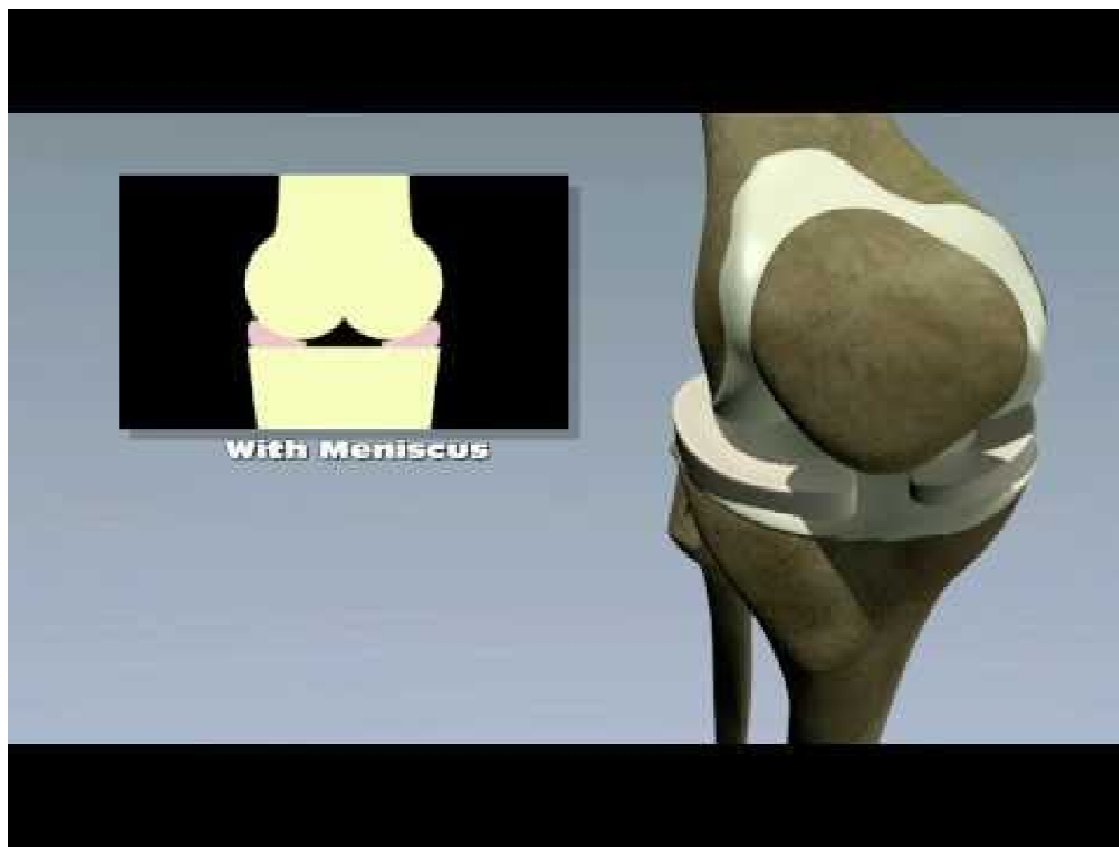
□ - □z□ný

typy poranenia menisku



<https://drzamborsky.sk/diagnozy-a-liecba/koleno/poranenie-menisku/>

Poškození menisků



Poškození menisků

- Zranění menisku jsou častá v koleni s nedostatečným LCA
- Poškození **laterálního menisku je obvykle spojeno s akutním roztržením LCA**, zatímco trhliny **mediálního menisku se vyskytují u osob s chronickou nedostatečností LCA** (Manske, 2006).
- Poraněná část roztrženého menisku nedokáže následovat normální pohyby a stáhne se mezi femorální a tibiální kondyly. V důsledku toho se koleno „zablokuje“ ve FLX, která je výraznějsí, s posteriořejší orientací ruptury. Plná EXT je pak nemožná (Kapandji, 1987).
- Degenerace menisku byla nalezena v asymptomatickém kontralaterálním KOK u pacientů s roztrženým meniskem. Někteří pacienti, kteří mají degeneraci menisku jsou
podobně náchylní k poškození menisku (Manske, 2006).

Klinické testování

- Akutní, traumatické ruptury (mladší pacienti)
- Atraumatické, degenerativní ruptury (starší pacienti)

Rizikové faktory spojené s vývojem symptomatické trhliny menisku byly identifikovány jako:

- BMI > 25 kg/m²
- mužské pohlaví a povolání vyžadující klečeni
- drápeční nebo chuzy po schodech

(Babu, Shalvoy, & Behrens, 2016)

- Nástup příznaku a mechanismus poranění jsou často klíčem k dg.

Syndromy způsobené rupturami menisku lze rozdělit do 2 skupin:

1. **Skupina s uzamčením** (diagnóza je zde jasná)
2. **Skupina bez uzamčení** (diagnóza je zde méně jasná)
 - **Skupina s uzamčením** (diagnóza je zde jasná)
 - Nástup příznaku a mechanismus poranění jsou často klíčem k dg.
 - **Skupina bez uzamčení** (diagnóza je zde méně jasná)
 - Nástup příznaku a mechanismus poranění jsou často klíčem k dg.

Klinické testování

- **Otok kloubu u akutních trhlin menisku** se objevuje později (> 24 hodin)
- **Atraumatické, degenerativní patologie menisku** se obvykle projevují zákerým nástupem bolesti. U starsších pacientů -diagnóza obtížně odlišitelná od OA. Pacienti dále často popisují pocit „zamknutí“, „cvaknutí“, „prasknutí“ a někdy i pocit „podlomení“ kolena. Symptomy mají tendenci narůstat a ustupovat s mešním se množstvím aktivit (Babu et al., 2016).

Provokativní vyšetřovací manévry pro bolesti v menisku zahrnují:

- **Apleyův kompresní test, McMurrayův test, Steinmannův test a Thessalyův test** (aplikace axiální síly na KOK pro nasimulování zatížení, při zajištění rotačního momentu okolo nohy-vyvolání cvaknutí, prasknutí nebo bolesti).
- Kocabey a kol. v roce 2004 zjistili, že kombinace citlivosti kloubní šteřbiny, pozitivních testů McMurray, Steinmann a Apley má 80% citlivost na patologii M menisku a 92% citlivost na patologii L menisku (Babu et al., 2016).
- **Childress (chuze v dřepu)** - zadní rohy menisků
- **Payerův test** (Bolest v zadní části mediálního menisku-kloubní šteřbiny svědčí pro poskození zadního rohu menisku (Gallo, 2011)).

McMurray Test



Assessment

Thessaly Test



Assessment

ování

AMBOSS

CLINICAL EXAMINATION

Steinman Test

AMBOSS

CLINICAL EXAMINATION

Payr Test

APLEY'S TEST FOR
MENISCI OF KNEE



ClinicalPhysio

MUNI
SPORT

Mechanismus hojení menisků

- □ ení slednou opravu)
- □
-
- eniny.
- jizvy (Manske, 2006)

Mechanismus opravy menisku postupuje podle dvou vzorů:

- cesta □ kapilá □
-)
- cesta)
- tekutiny)

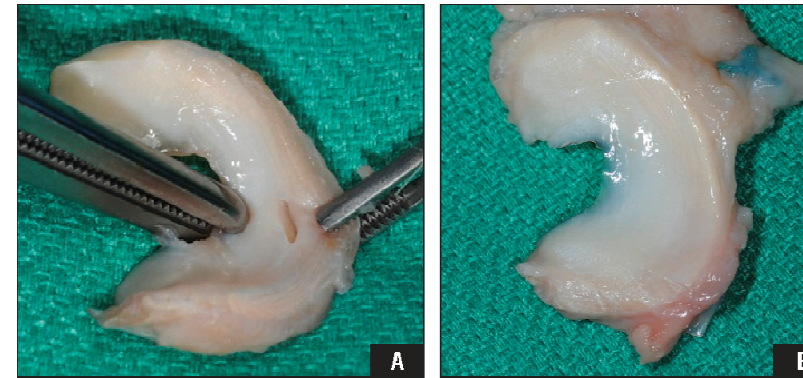
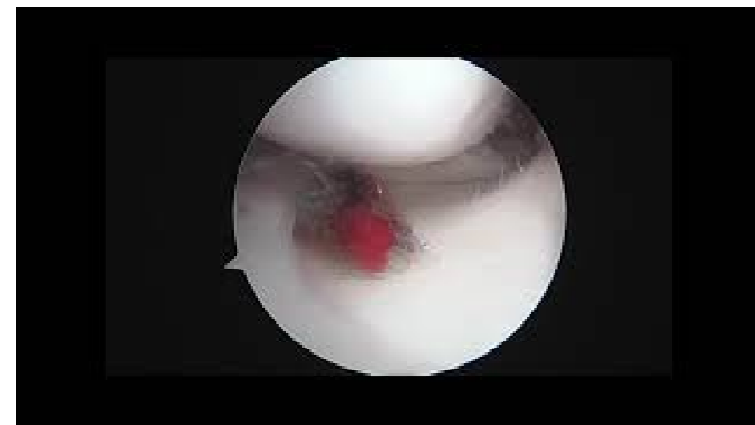

Figure 6: Photographs showing an unhealed meniscus tear (A) and a healed meniscus tear (B).

Howarth, W. R., Brochard, K., Campbell, S. E., & Grogan, B. F. (2016). Effect of microfracture on meniscal tear healing in a goat (*Capra hircus*) model. *Orthopedics*, 39(2), 105-110.



Chirurgická léčba

- **Menisektomie**

etizování kloubní

ecích modelu (Jeong, Lee, & Ko, 2012).

Parciální a subtotální menisektomie

- **menisektomie**

fragmentů)

- **menisektomie**

ní

ástí

ní zadní

okraj

menisku (Dungl, 2014)).

- **menisektomie -**

ástečné odstranění

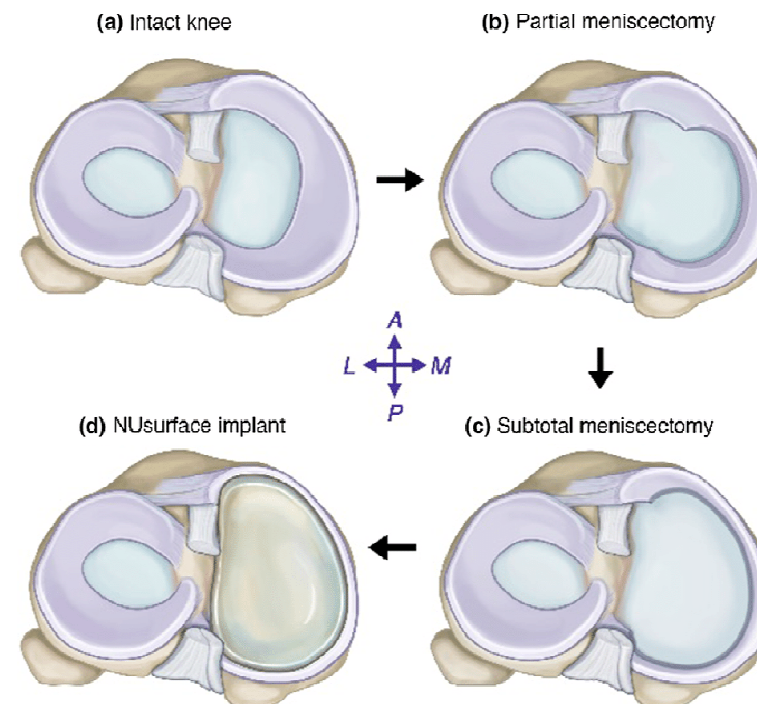
tsine případě je tato operace tzv. **one-day surgery**.

n

z

ic

ic, & Bokan, 2015).



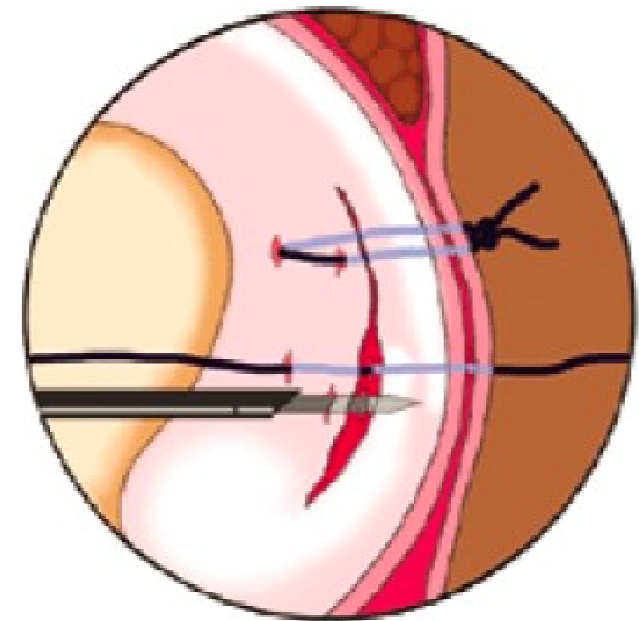
Shemesh, M., Shefy-Peleg, A., Levy, A., Shabshin, N., Condello, V., Arbel, R., & Gefen, A. (2020). Effects of a novel medial meniscus implant on the knee compartments: imaging and biomechanical aspects. *Biomechanics and Modeling in Mechanobiology*, 19, 2049-2059.

MUNI
SPORT

Chirurgická léčba

Sutura menisku

- ☐ á
☐ ední oblast)
- ☐ í nez ☐ ☐ í ☐ í ☐ hors ☐ í cévní
☐ íbývají degenerativní zme ☐ ny)
- ☐ ho vzniku
- ze L menisku
- ☐ ivení ☐ ilehlé synoviální vý
☐ ní ☐ ástí
☐ ení ☐
- ☐ á
☐ í v („needeling“) (Dungl, 2014).



<https://ortopedie.estranky.cz/clanky/publikace/sesiti-sutura-menisku-meniskopexe.html>

RHB po parc. menisektomii

Časné cíle po chirurgickém zákroku jsou:

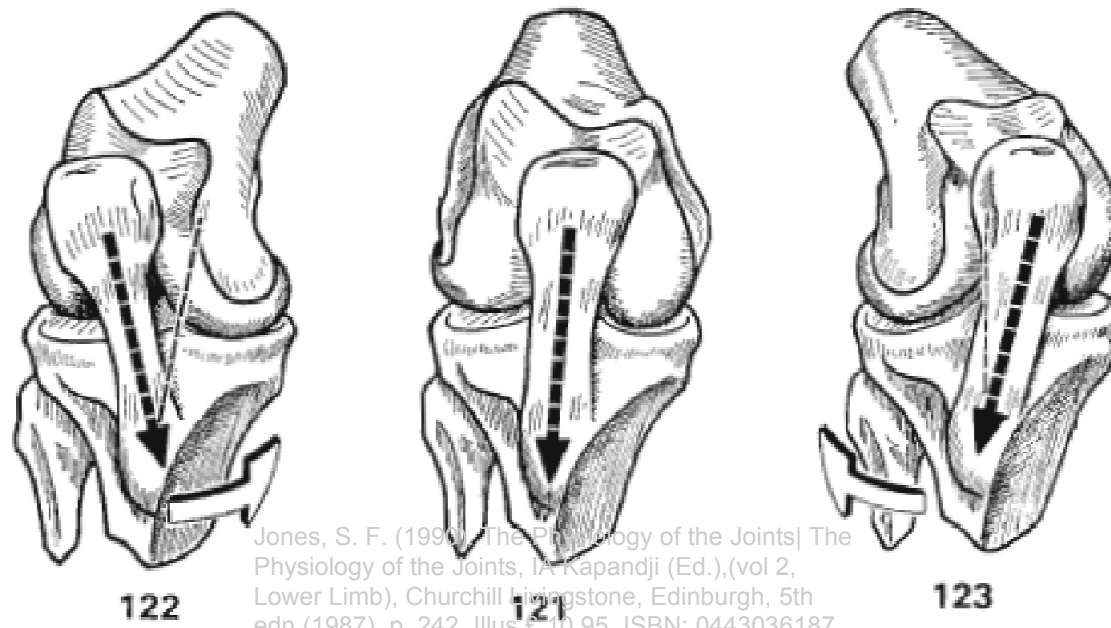
- kontrola bolesti a otoku
- maximální rozsah pohybu kolena a chuť ze s úplným zatížením
- neexistuje žádné omezení zátěže (dle tolerance pacienta-Frizziero et al., 2012)).
- kryoterapie a UZ, MT, kloubní mobilizace, výpony, výstupy, extenzní cvičení, bicyklová ergometrie. Extenzory KOK jsou důležité pro zpevnění, po op. je jejich síla nedostatečná - vrací se na předoperační stav až 4-6 týdnů po operaci a je stále nižší ve srovnání se zdravou končetinou až do 12 týdnů. U sportovce má rehabilitace klíčovou roli v co nejrychlejší obnově normální SS m. QF bilat. před návratem do soutěží (Frizziero et al., 2012)
- **RHB 1.tt** - progresivní zátěžování s berlemi. V dalších 3 týdnech - dosažení normálního tempa chůze a zvyšujícího se rozsahu pohybu v KOK, dle tolerance pacienta (Frizziero et al., 2012).
- **RHB 3. tt** - intenzivní posilování svalů, propiocepce a balanční cvičení. Obnovení sportovního tréninku je povoleno, jakmile je SS m. QF operované končetiny alespoň na 80 % ve srovnání s kontralaterální končetinou, kdežto do soutěží se pacient může vrátit až po dosažení 90 % srovnání s kontralaterální končetinou (Frizziero et al., 2012).

RHB po sutuře menisků

- Podpora hojení pomocí **kontinuálního UZ** (teplo a zvýšení zásobení krve léčeným meniskem během bezprostřední pooperační fáze)
- Bylo zjištěno, že použití UZ zvyšuje ROM a snižuje bolest u pacienta s akutní trhlinou menisku
- Parametry k použití jsou: 1,5 W/cm² po dobu 5 minut po kryoterapii, aby se snížila tkáňová rezistence
- Pro UZ terapii se lisí optimální poloha kolena pro mediální a laterální meniskus. Poloha kolena pro mediální meniskus je pozice čtyřky (ZR v KYK s bérce položeným na stehnu kontralaterální DK) s tibií v ZR. Poloha pro laterální menisku je s 45° FLX v KOK a tibií ve VR
- **Během prvních 2 týdnů po operaci je FLX povolena do 90°, ve 3. a 4. týdnu do 120°, 4. až 8. pooperační týden dosahuje maximální FLX** (Heckmann, 2006).
- Hned po operaci by měly být zahájeny cvičení izometrické kontrakce na m. QF, po 3-5. tt (dle typu poskození menisku) - komplexnějsí cvičení na posílení svalu, jako je chuze, sed o stěnu, mini drepy atd.
- **Proprioceptivní a balanční cvičení** pacient provádí mezi 3. a 5. tt, zatížení je částečné (rovnováha, přeskakování s berlemi ze strany na stranu a zepředu dozadu)
- Od 5.-7. týdne je možné dané cviky provádět v plném zatížení s pomůckami (Frizziero et al., 2012)).

Pohyby patelly při rotacích

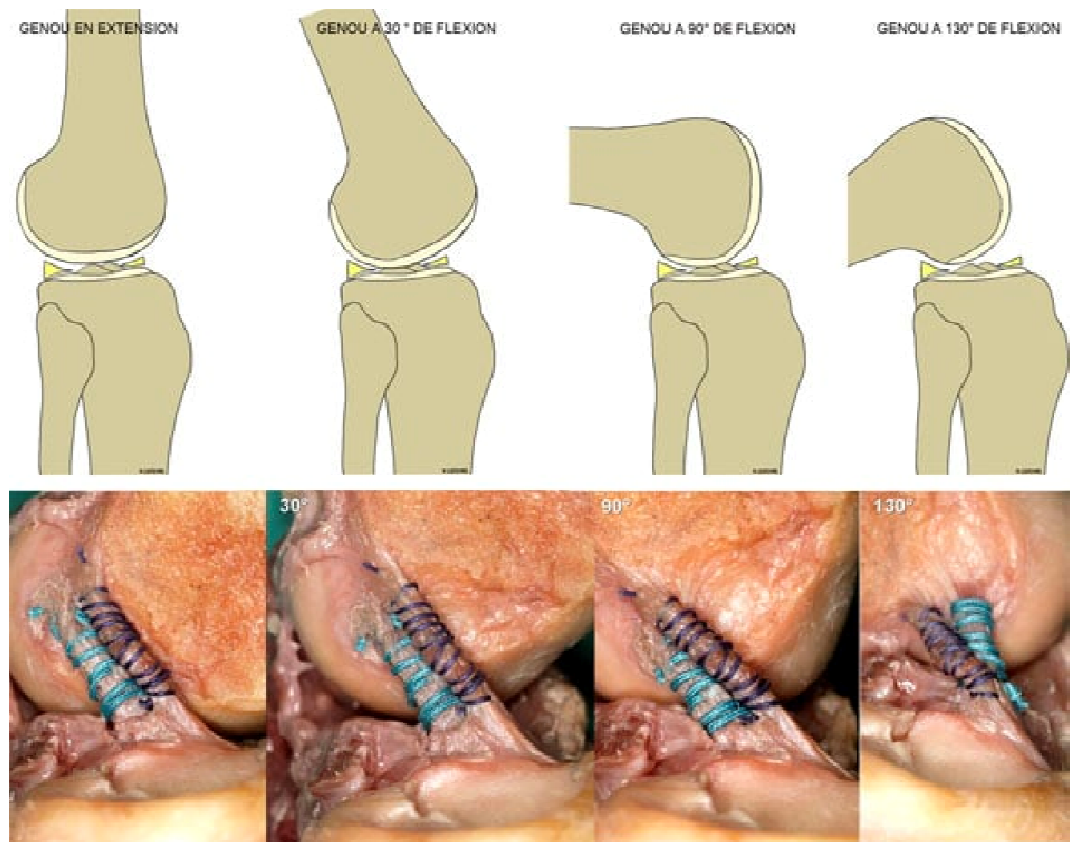
- Při ZR femur táhne patellu laterálně, lig. patellae má šikmý inferiorní a laterální průběh (větší než v neutrální pozici) (123)
- Při VR se pohybuje šikmo dolů, ale mediálně (122)



Jones, S. F. (1993). The Physiology of the Joints| The Physiology of the Joints, I.A. Kapandji (Ed.), (vol 2, Lower Limb), Churchill Livingstone, Edinburgh, 5th edn (1987), p. 242, Illus. 10.95, ISBN: 0443036187.

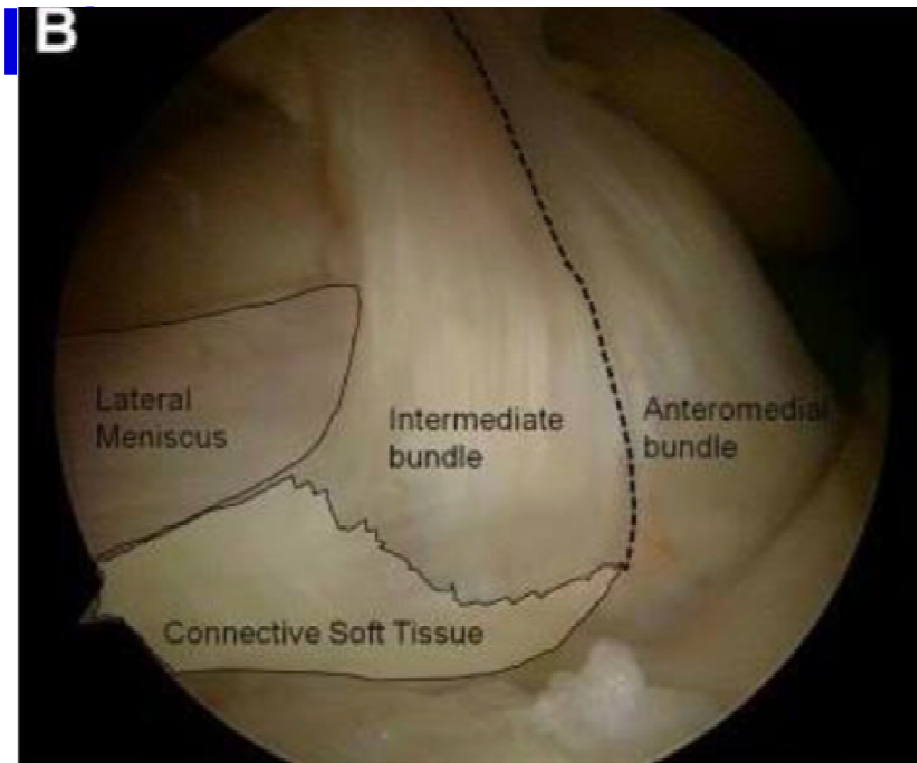
LCA - Ligamentum cruciatum anterius

- Průběh: od vnitřní plochy laterálního kondylu femuru do area intercondylaris anterior tibiae
- Synergista hamstringů
- Brání posunu bérce vpřed a zabezpečuje vnitřní rotaci bérce
- Složeno ze 3 částí (Kapandji, 1987):
 - **anteromediální** – nejdelší, leží nejpovrchněji, nejnáchylnější ke zraněním
 - **posterolaterální** – hlouběji
 - **intermediální**
- 0-20° napnutý
- 40-50° - u některých vláken klesá napětí
- 70-90° opět napnutý



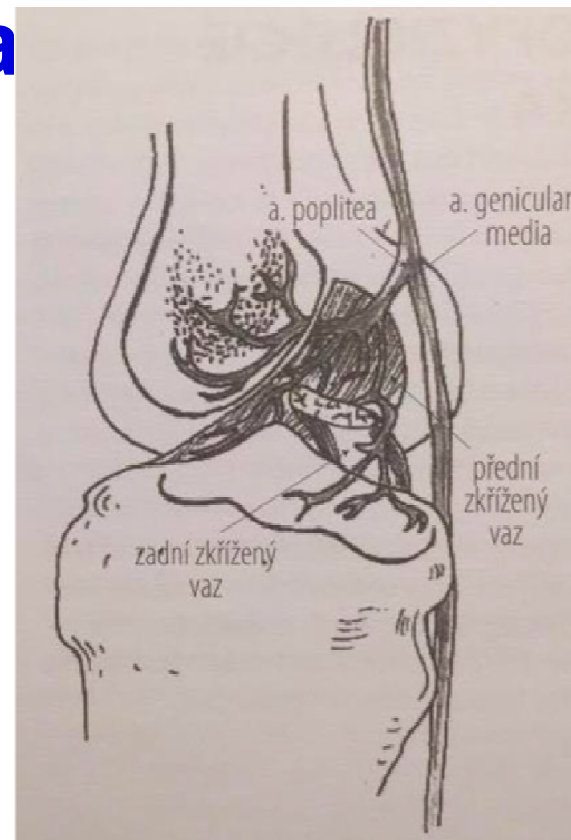
<https://www.chirurgiedusport.com/en/our-specialties/anatomy-and-biomechanics-of-the-anterior-cruciate-ligament-acl-dual-beam-ligament/>

**MUNI
SPORT**



□
 □ední c□ást ACL na dva svazky – AM a IM
 svazek (Kato et al., 2012, 250)

ručia



□
 □í□ený
 □tip□ák,
 2010,12)

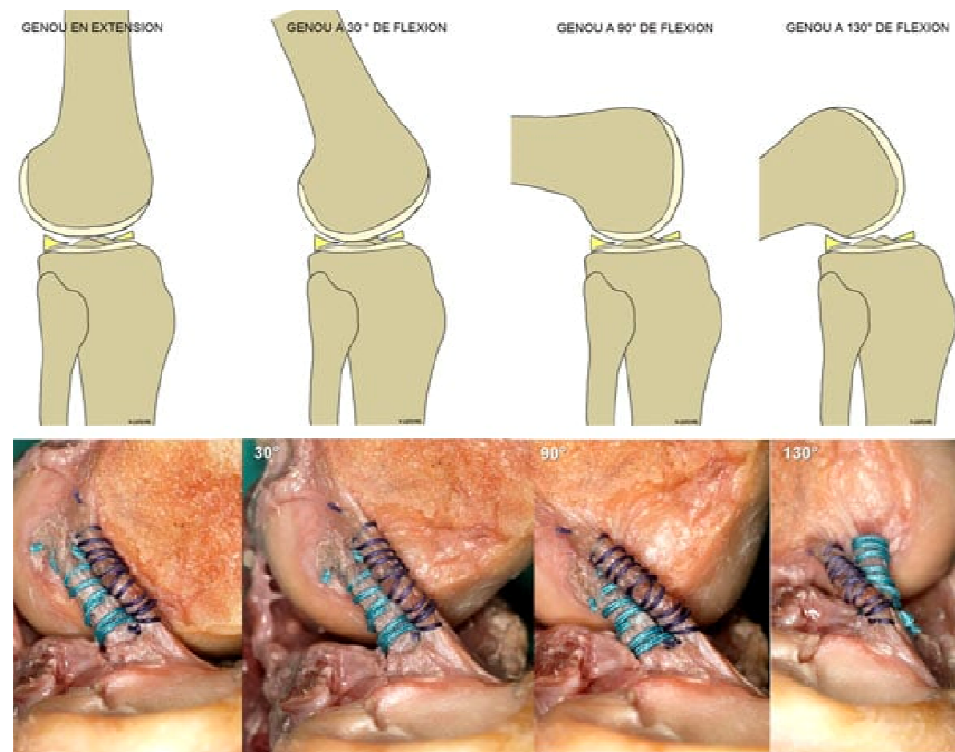
Biomechanika LCA

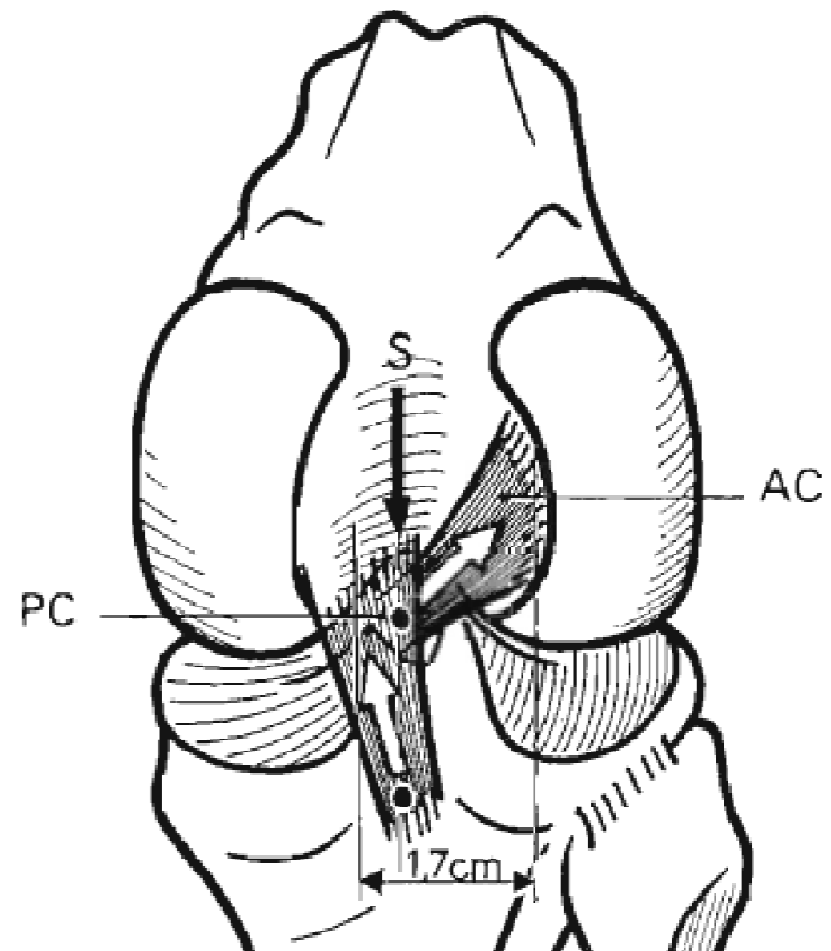
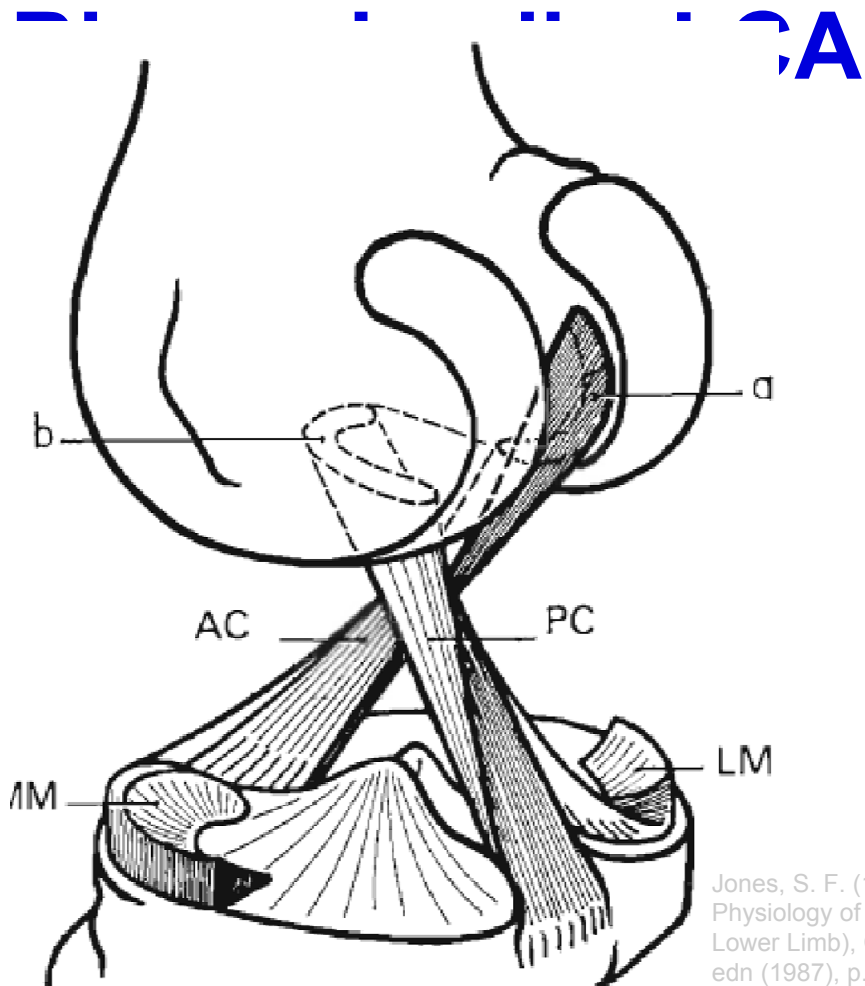
- ch svazku
- tová
funkce všech svazků (AM, IM, PL).

-

EXT. IM svazek,

hlu, hlu od 30° do
45° (Kato et al., 2012).





Jones, S. F. (1990). The Physiology of the Joints| The Physiology of the Joints, IA Kapandji (Ed.), (vol 2, Lower Limb), Churchill Livingstone, Edinburgh, 5th edn (1987), p. 242, Illus.£ 10.95, ISBN: 0443036187.

Poranění LCA

- Poranění ligamentu nastává nejčastěji v době prudké změny směru pohybu při běhu, ruce a nohy jsou v rozdílných směrech

- Nejčastěji vzniká při přímém nárazu, například při souboji o míč, nebo při nepřímém nárazu, například při pádu na tvrdý povrch

Poranění může být způsobeno i nepřímým nárazem, například při pádu na tvrdý povrch, což může způsobit i zlomeninu kosti.


tzn. „popnutí“

- První příčinou vzniku hematomu je poranění vnitřní části předního křížového ligamentu (ACL) a vnitřní části předního křížového ligamentu (ACL)

plexus

- Tento vaz je posunut až 10x častěji než PCL

Contact injuries represented only 20% of the ACL injuries occurring during competition.



Poranění LCA

- Distanze –

□ ení
ken.

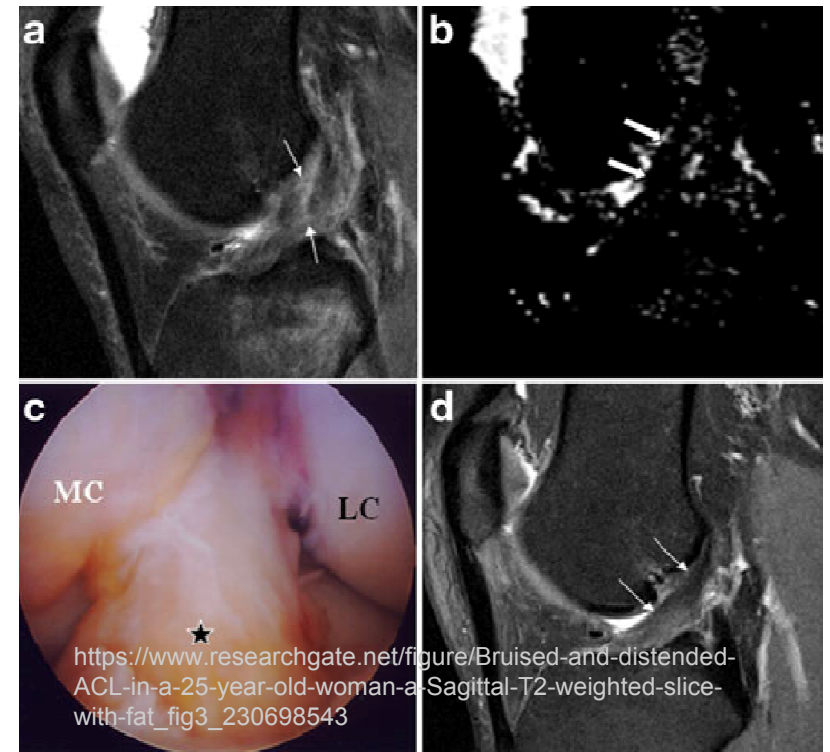
□
□ lý

- ruptura –

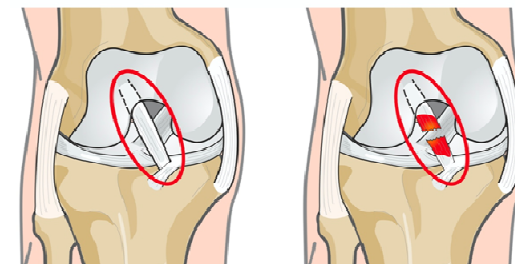
□
□ ípade □ jiz □ mu □ z □
kloubu.

- ruptura –

□
□ ts □



nestabilita



https://www.physiobook.com/disease/orthopedic-and-sports-injuries/rupture-of-the-anterior-cruciate-ligament-acl-rupture.html

MUNI
SPORT

Poranění LCA

Částečná obnova funkce kloubu - **kompenzační mechanismy:**

- zvýšení svalové činnosti „hamstringů“ (LCA synergista)
- snížení svalové činnosti m. QF
- hamstringy jsou u pacientů s porušením vazů funkčně daleko aktivnější než u zdravých osob - lepší „připravenost“ reagovat v kratším intervalu větší silou, jelikož jsou **synergisté ACL** (Bartoníček & Heršt 2004; Hart 2010).

Vyšetřovací metody, anamnéza

- **Anamnéza** (pochopení mechanismu úrazu, počáteční symptomy, doba uplynulá od zranění, pozdní následky, atd.)
- Pokud si pacient mechanismus úrazu nepamatuje, info od doprovodu, spoluhráčů, rodičů, trenérů, atd.
- **Čím dříve od úrazu vyšetřujeme, tím má vyšetření větší validitu**
- Bolest, otok a zmeškaná napeětí měkkých tkání okolo kolenního kloubu dg. znesnadňují
- Míra bolesti a otok vrcholí nejčastěji 2. den po úrazu, poté se začíná ve většině snižovat
- Je-li daná doba od vzniku úrazu po první příznaky promeškána, je potřeba důkladné vyšetření odložit i o několik dní
- Výskyt hemartros je známkou závažného poranění a jeho příčinou je pravděpodobně právě poranění LCA
- „...“ ní té „...“ ktkánové „...“ ádové

Vyšetřovací metody, anamnéza

Po lékařském vyšetření následuje **vyšetření fyzioterapeutem**:

- **vyšetření pohybu** (aktivního, pasivního, případně pohybu proti odporu)
- **aspekce** - konfigurace kloubu a jeho okolí (postavení dolní končetiny, otok, event. deviace pately)
- **palpace** - anatomické poměry, měkké tkáně a přítomnost otoku cizí výpotku
- **aktivní pohyb** - rozsahy pohybu v koleni
- **pasivní pohyb** - rozsahy funkčních pohybu, kloubní vůle
- **testování proti odporu** - pouze v případě podezření na svalové
- **testování** provádíme

me

MUNI
SPORT

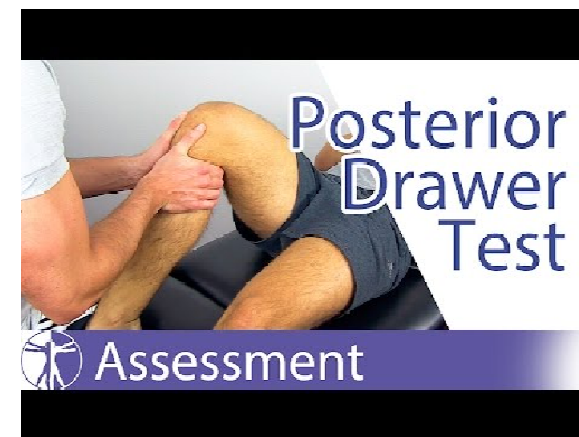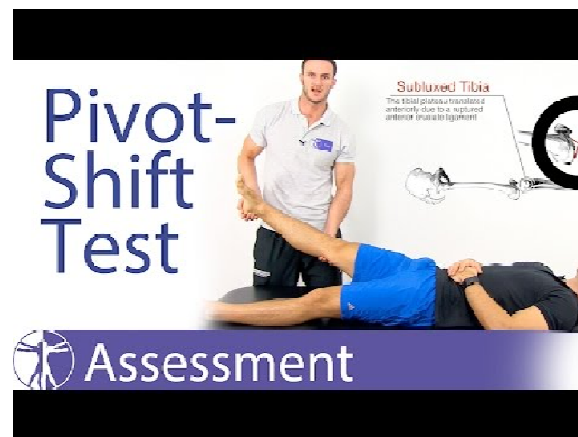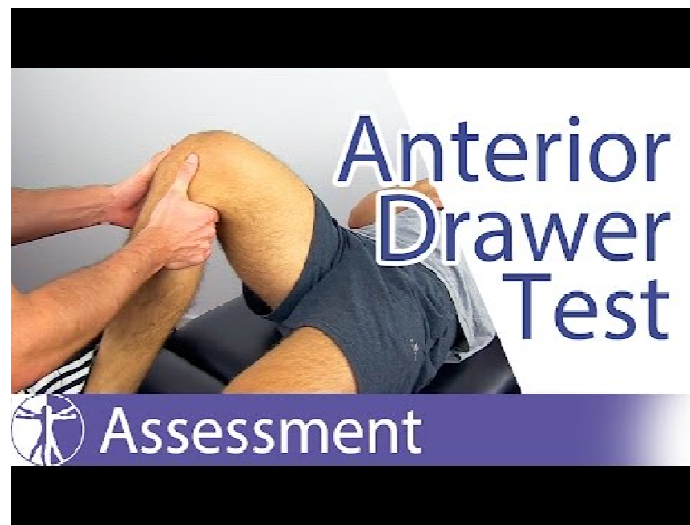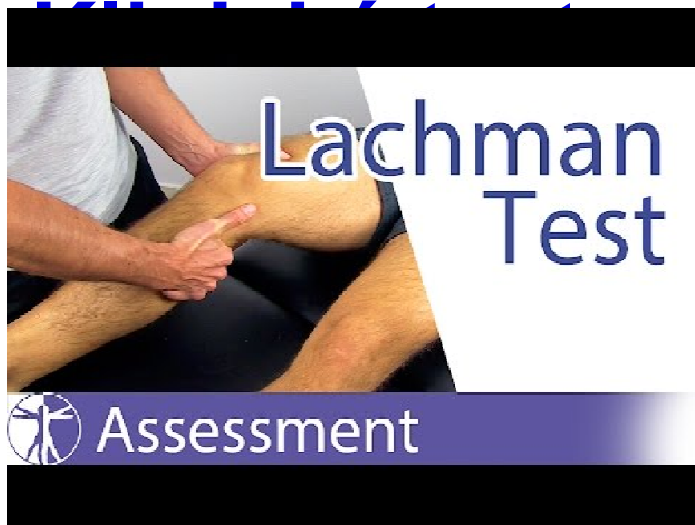Klinické testy

- Pomocí speciálních vyšetřovacích manévru vyšetřujeme rotaci a A-P stabilitu KOK, tedy cílení ACL.
- Nezapomínat na srovnání obou kolenních kloubu, jak postizovaného, tak zdravého (stupen laxicity u jednotlivých osob)

Pro konkrétní vyšetření LCA využíváme především tyto **3 základní testy**:

- Lachmanův test
- test přední zásuvky
- pivot shift test

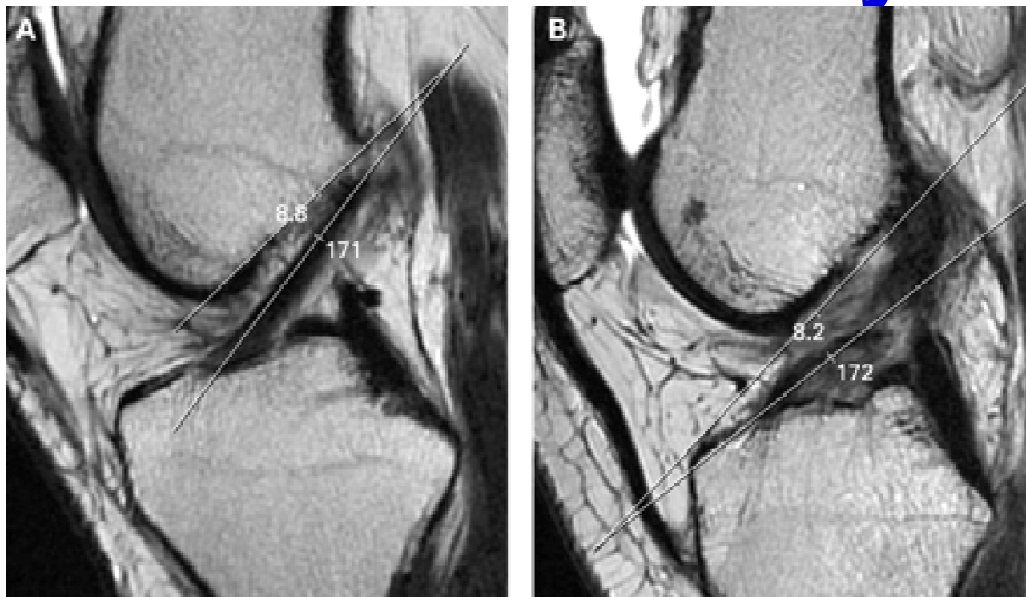
— vyšetření rotace — vyšetření A-P stability — vs — ívá — íjí



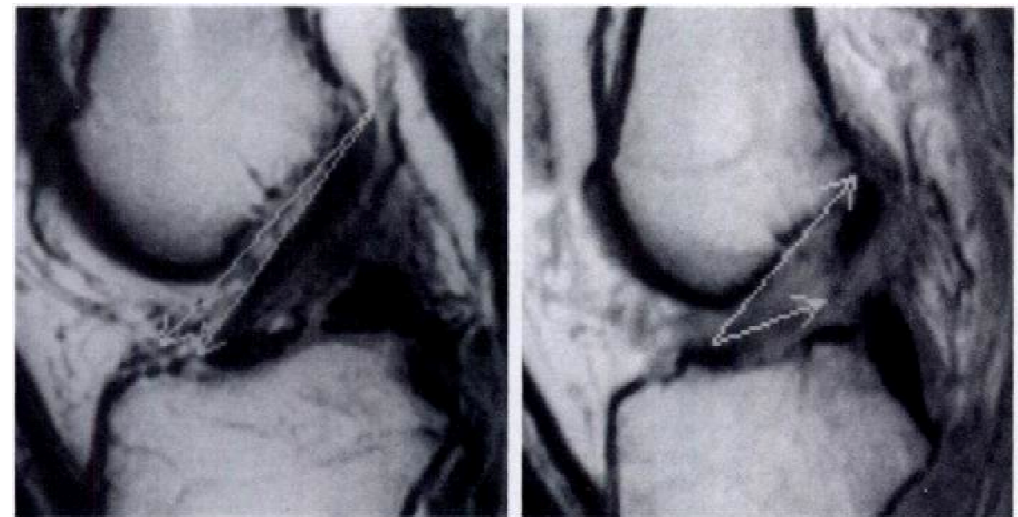
Zobrazovací metody

- pro vyloučení průidružených poranění, které by mohly ovlivnit terapeutický postup
- RTG je při poranění KOK základní zobrazovací vyšetřovací metodou (vyloučení poranění kostní tkáně) a nesmí být nikdy opomenut. Snímek se provádí pomocí svislého paprsku ve dvou na sebe kolmých rovinách vleže na zádech a na boku s lehkou flexí v kolenním kloubu (Hart & Štípcák, 2010; Trnavský & Rybka, 2006).
- dg. poranění LCA a dalších mekkotkaných struktur (MRI)
- v S rovině - zhodnocení celkového edému a také částecnou či kompletní diskontinuitu vazů
- vyšetření kontinuity ACL v koronální rovině (frontální rovině) je velmi důležité pro diferenciaci mezi parciální a totální rupturou vazů
- transversální rovina je nezbytná pro hodnocení struktury vazů, posouzení přítomnosti kloubního výpotku či pro zjištění velikosti Bakerovy pseudocysty včetně zhodnocení femoropatelní artikulace
- - □
□ený kraniokaudálně-bez poškození LCA

Zobrazovací metody



<https://bjsm.bmj.com/content/43/11/856/F5>



https://www.researchgate.net/figure/The-ACL-Blumensaat-line-angle-is-measured-between-the-posterior-surface-of-the-femur-and_fig2_15226074

ASK asistovaná plastika LCA

- rekonstrukční operace vazivového aparátu kolene
- poškození LCA (instabilita kolenního kloubu - deficit stojné fáze a samotné chůze, nejistota při dosápnutí, podklesnutí kolena při chůzi-giwing way, oslabení síly svalového aparátu, zhoršení propriocepce, snížení svalové koordinace) (Dobes & Pátková, 2015).
- V závislosti na mechanismu poranění existuje široká škála poškození tohoto vazů (asymptomatické podvrtnutí či natažení vazů, symptomatické prodloužení vazů, ruptura jednoho či obou svazků)
- Existuje mnoho operačních technik, které si operátor vybírá podle dané situace (Torabi, Fu, Luo, & Costello, 2013)
- Jiné techniky např. sutura, reinzerce či pouhá tonizace vazů

ASK asistovaná plastika LCA

Metoda “single bundle”(SB)

- nejčastěji používaná operacní technika - náhrada puvodního vazů jedním sátem, tzn. **jednosvazková náhrada ACL**
- rekonstrukce pomocí této metody se provádí tak, že se vytvoří jeden femorální a jeden tibiální kanál (tunel)
- zaměření především na reprodukci AM svazku
- AM svazek nedokáže plně obnovit rotační stabilitu KOK, PL svazek je velmi důležitý pro stabilitu KOK v blízkosti plné EXT, a to především pro rotačním zatížení - rozvinutí techniky dvousvazkové náhrady ACL (Li, Xu, Song, Jiang, & Yu, 2013)

Metoda “double bundle”

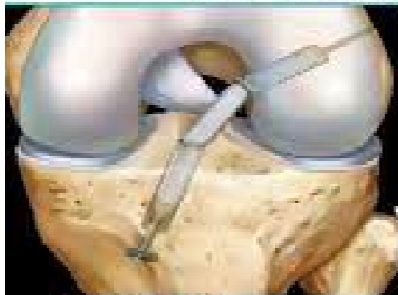- žádný ze svazků není schopen sám plně nahradit funkci intaktního ACL
- AM svazek totiž sám nekontroluje translaci ani rotaci v EXT kolene, ve FLX je jeho funkce velmi blízká funkci intaktního vazů
- PL svazek se uplatňuje především v rotaci a translaci pro EXT KOK
- Od SB metody se metoda „double bundle“ liší nahrazením obou svazků. Používají se 2 sáty - každý je fixován a tonizován zvlášť
- **Kl u této metody:** degenerativní změny postizované KOK (III. a IV. stupeň) - kostní modřiny, multiligamentózní poranění (tipcák, 2010; Kato, Hoshino, Ingham, & Fu, 2010)
- ... (tipcák, 2010)

ASK asistovaná plastika LCA

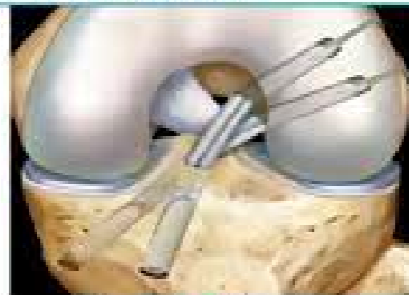- Pacienti se symptomatickou rupturou pouze jednoho svazku- operací postup - **augmentace**
- Intaktní a plně funkční svazek zůstává na svém místě a porušený svazek je rekonstruován (lepší propriocepce KOK - zachovány mechanoreceptory v nepostiženém svazku, zvýšená revaskularizace šlepu, přesnější zacílení femorálního a tibiálního kanálu vzhledem k přítomnosti zdravého svazku, dřívejší zahájení rehabilitace a dřívejší návrat ke sportovní činnosti (Torabi et al., 2013)
- LCA - 3 svazky
- U neporušeného LCA tvoří úpony všech těchto svazků na femuru tvar pušle a na tibií tvar trojúhelníku
- „triple bundle“ metoda, tzn. **trojsvazková náhrada LCA** (trojúhelníkový tvar na tibií)

ACL reconstruction techniques

ACL Reconstruction Techniques

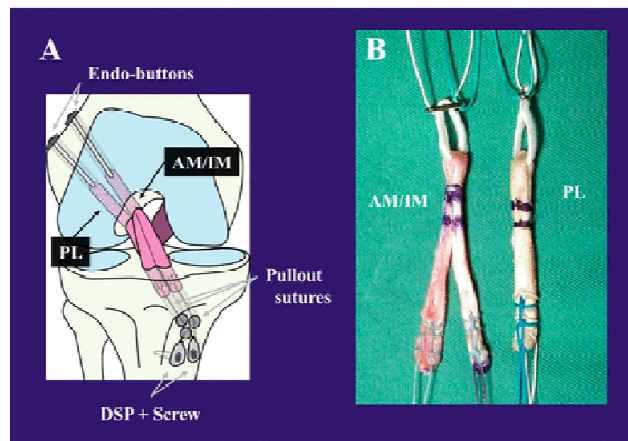


Single Bundle

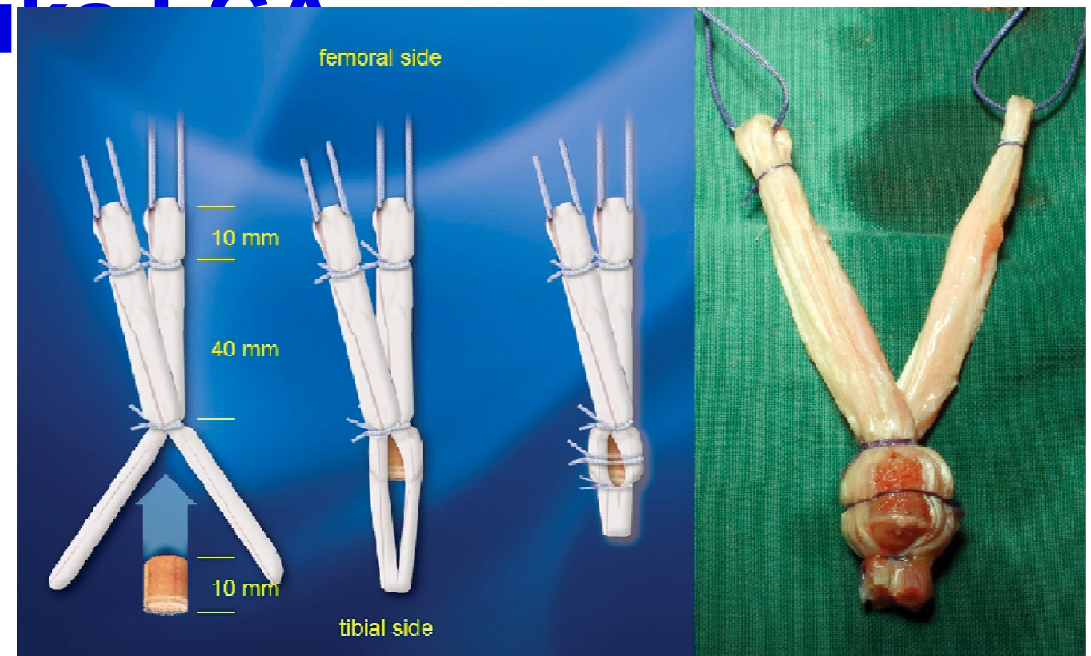


Double Bundle

<https://openriver.winona.edu/cgi/viewcontent.cgi?article=1100&context=urc2019>



https://link.springer.com/chapter/10.1007/978-4-431-55858-3_26



<https://openriver.winona.edu/cgi/viewcontent.cgi?article=1100&context=urc2019>

Typy štěpů po ASK LCA

- Výběr sítěpu operátor volí v závislosti na individuálních potřebách pacienta (věk, zdravotní stav, typ pacienta, jeho sportovní zatížení a samotnou aktivitu v ADL, možné obtíže spojené s odebráním samotného sítěpu - oslabení svalového či ligamentózního aparátu)

Autogenní štěpy (štěpy odebírané ze stejného jedince, nulová imunitní odpověď, ale riziko komplikací kvůli odběru štěpu):

- **Patelární šlacha** (nejvíce u aktivních sportujících jedinců a profesionálních sportovců, střední třetina ligamenta patellae s přilehlými kostními bločky z dolního konce pately a tuberositas tibie, metoda - bone tendon bone - BTB, pevnost, dobré hojení kostních bločků, častá **bolest předního kolene po odběru štěpů**, oslabení SS m. QF)
- **Šlachy hamstringů** (m. semitendinosus, či v kombinaci se šlachou m. gracilis - více u žen, starsších lidí, rekreačních sportovců a dětí - odpadá riziko poruchy růstu, pevnost, menší pooperační bolestivost předního kolene, riziko komplikace s horší možností fixace - bez kostního bločku - **pozvolnější pooperační rhab zátěž v brzkém pooperačním období**)
- **Šlacha z m. QF** (střední třetina šlachy m. QF spolu s kostním bločkem z horní části pately, kostní bloček - výhoda vhojení a fixace do tibie, pevnost vyšší než patelární - více kolagenu, riziko oslabení m. QF, kosmetické umístění jizvy, technická náročnost odběru, mechanické vl. jako LCA, i přesto málo využíván)

(Hart, Kucera, & Safi, 2010; Hart & Štípcák, 2010).

Alogenní štěpy (jiný jedinec stejného druhu - aloštěp/graft - kadaver, bez komplikací při odběru štěpu, není riziko velké bolestivosti či oslabení ligamentózního či svalového aparátu, riziko přenosu infekce či imunitní odpovědi organismu příjemce)

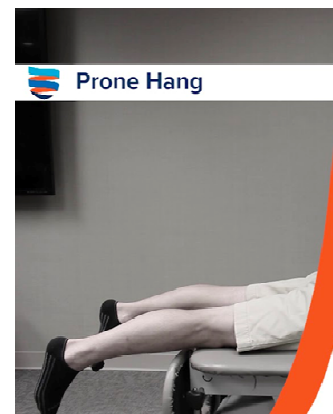
Předoperační příprava

Kromě rotopedu pro udržení ROM, zařazení cvičení:

- prone hangs
- wall slide

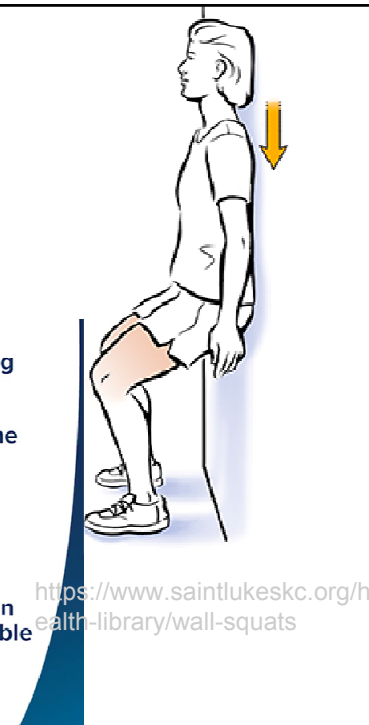
Silový trénink dle tolerance:

- dřepy
- výpady
- aktivace a el.gymnastika hamstringů, lýtkového svalstva, vastus medialis obliquus - znovuzapojení do body-schématu, mohutný aferentní tok nenociceptivního charakteru (pro nocicepci bývají postižené oblasti motorickými centry “negovány”)
- **Od stabilizační funkce KOK, k funkci dynamické**



- Perform this exercise lying on a bed on your stomach
- Your knee should be at the edge of the bed with the lower leg hanging off
- Place a rolled towel just above your kneecap
- Allow gravity to straighten the knee as much as possible
- Hold

https://www.youtube.com/watch?v=ZCYJA9WO4-k&ab_channel=EmergeOrtho-TriangleRegion



RHB po ASK LCA

Hojení a přestavba štěpu (remodelace)

- je potřeba správné přestavby tkáně a vhojení štepů do kostěných kanálů ve femuru a tibia
- těsně po operaci je štep nejsilnější (nemá žádné cévní zásobení, není pokryt buněkami synoviální výstelky-behem několika týdnů slábne a nekrotizuje)
- po určité době - revaskularizace (staré buňky odumírají a nahrazují se novými)
- **má tři stupně:** fáze časného hojení, fáze proliferace a fáze ligamentizace (Smékal, Hanzlíková, Zíak, & Opavský, 2014)
- v každé fázi hojení **má štep jiné mechanické vlastnosti** (pozor u kinezioterapie)

RHB po ASK LCA

- 1. Fáze časného hojení** (do konce 4. tt od operace, aseptický zánět-nekróza štěpu, viditelný otok, v 1. tt štěp zachovává kolagenní strukturu, okolo 3. tt se kolagenní vlákna rozpadají - během časné pooperační fáze s_{tepu} vykazuje snížené mechanické vlastnosti, nejrizikovějším místem je rozhraní s_{tepu} a kosti - vytaz_{ení} s_{tepu} z kostěného kanálu Smékal et al., 2014).
- 2. Fáze proliferace** (trvá 8 týdnů, 5.-12. tt po prodělané operaci, nejméně příznivé mechanické vlastnosti štěpu v celém procesu hojení, nejdříve štěp nezásobuje z_{ádná} céva, musí být revaskularizován. Nejvyšší míra tohoto procesu probíhá po 6. pooperačním týdnu, úplná revaskularizace s_{tepu} je pozorována až okolo 24. týdne po operaci, nejčastějším místem selhání s_{tepu} je v této fázi samotný s_{tep} - roztrhnutí hmoty s_{tepu} nebo vytrž_{ení} s_{tepu} z kostěného kanálu (Smékal et al., 2014)).
- 3. Fáze ligamentizace** (navazuje na fázi druhou, ukončení není přesně dáno - k mírným mechanickým změnám na s_{tepu} dochází i po několika letech, s_{tep} v této fázi projde změnami až k vlastnostem podobajícím se originálnímu vazů, mechanické vlastnosti dosahují vrcholu až okolo 1 roku po _{lané} kal et al., 2014)).

RHB po ASK LCA

- Brzký rozsah pohybu nezvyšuje následnou laxicitu (Ito et al., 2007)
- Fyzioterapeut musí dbát na způsob provedené operace a vybraného typu sítěpu a na individuální potřeby pacienta

4 fáze akcelerované rehabilitace dle Standardů UNIFY ČR (2015):

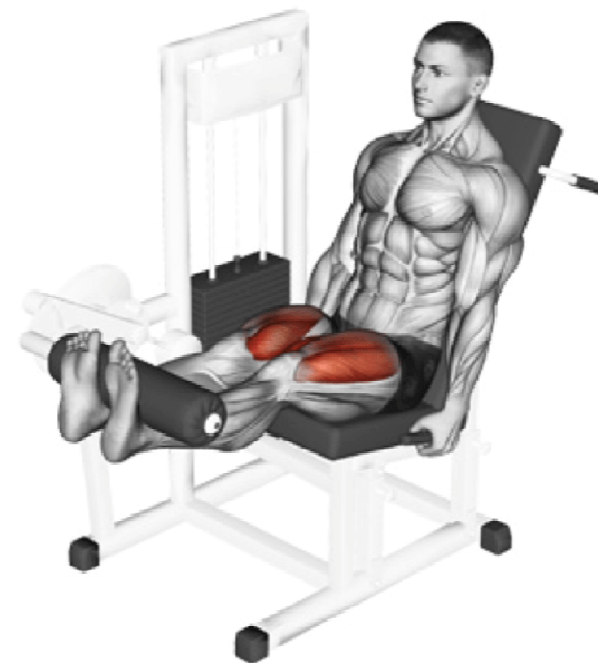- **předoperační fáze** (mentální příprava na operaci, snížení bolestivosti postiženého kolene, redukce otoku a obnovení maximálního možného rozsahu pohybu, cvičení viz. předchozí slide)
- **I. fáze akcelerované rehabilitace** (první 2. tt po zákroku, nejdůležitější část pooperačního programu, cíl aktivní dosažení plné EXT v KOK - ne vždy nutné, aktivní dosažení FLX 90st., management otoku, péče o MT a jizvu, cévní gymnastika, udržení či zvýšení SS EXT aparátu KOK, **pozor na pasivní motodlahy** - lepší manuálně vnímat bariéru, jinak riziko vytažení štěpů! Cvičení v UKŘ, izometrie m. QF se semiflexí do 15 st., PNF - rytmická stabilizace, z FT laser, DD či sf proudy, Dobes & Pátková, 2015; Griffin et al., 1995; Smékal et al., 2006)
- **II. fáze akcelerované rehabilitace** (3. tt po zákroku - 5. tt., cíl je dosažení plné EXT a zvětšení FLX KOK dle tolerance pacienta, stabilizační cvičení vsedě, stoj na stabilní ploše, cyklické pohyby na rotopedu, postupný návrat pacienta k ADL (Dobes & Pátková, 2015), preventivní cvičení pokračovat viz. 1. fáze, korekce chůze s plnou zátěží dle fyziologie -MT noha, práce se 4-bodovou oporou chodidla, přenášení váhy těla přes operovanou končetinu ve všech fázích krokového cyklu - prevence fixace antalgického vzoru, trénink chůze po patách - kontrakce m. QF, do konce 3. tt po op. funkční ortéza, poté odkládá a nácvik chůze bez ní, cvičení v UKŘ, pro OKŘ pozor, avaskularizace štěpu a pozor na protažení - cvičit od 40st. FLX do max. FLX v KOK, PNF, senzomotorika - malá noha sed, stoj Smékal et al., 2006)
- min. 100° – 110° - (rotoped, stepper, plavání - “kraulové nohy”)

RHB po ASK LCA

- **III. fáze akcelerované rehabilitace** (6. tt po op. - konec 8. týdne. Cílem využití stabilizačního cvičení v sedě, ve stoji či v jiné pozici na labilní ploše, postupné zvyšování zátěže na rotopedu, úplný návrat ke všem ADL, silové koordinací cvičení. Cvičení v OKR se využívají daleko častěji - sítě se pomalu revaskularizuje a jeho pevnost je mnohem větší. Již není takové riziko dynamického prodloužení sítě, jako předtím. Zařazení např. chůze na běžeckém pásu nebo po terénu, pilates, plavání, apod. - cokoliv, co pacient rád “dělá”, Dobes & Pátková, 2015).
- **Aktivní cvičení** (ztížení vstupních podmínek. Cvičení v UKR (TRX či jiné závěsné systémy), neuromuskulární trénink (Posturomed, BOSU, čocíky a různé typy kruhových či kulových úsecí), plyometrický trénink-strídání excentrické a koncentrické kontrakce svalové jednotky (průeskoky “cik-cak” z jedné nohy na druhou v S rovine, bocení průeskoky přes překážku, výskoky na vyvýšenou plochu či výskoky z mírného podrpu. Vešdomé prodloužení decelerační fáze pohybu a poté maximální úsilí k rychlému odrazu zpět. Stepper, rotoped - FIT parametry (Smékal et al., 2006)).
- Dále chůze na běžeckém pásu, cvičení na eliptickém trenážeru nebo prvky hydrokinezioterapie, intenzita zatížení
- **IV. fáze akcelerované rehabilitace** není součástí léčebné péče

KI cvičení po operaci LCA

- po operaci omezit plnou EXT z 10 st. v OKŘ
(pozor na OKŘ do EXT se zátěží - izolované předkopávání na strojích, apod.)
- **největší riziko ve fázi revaskularizace vazů** - doporučení lékařů vyhnout se tomuto cviku 8M-12M po operaci
- v **UKŘ** (např. v průběhu stojné fáze chůze) takový problém není - kokontrakce A i P dynamických stabilizátorů KOK (opora pro vaz)



<https://www.milehighspineandsport.com/2021/02/24/my-least-favorite-exercise-the-quadricep-knee-extension/>

Další možnosti RHB po operaci LCA

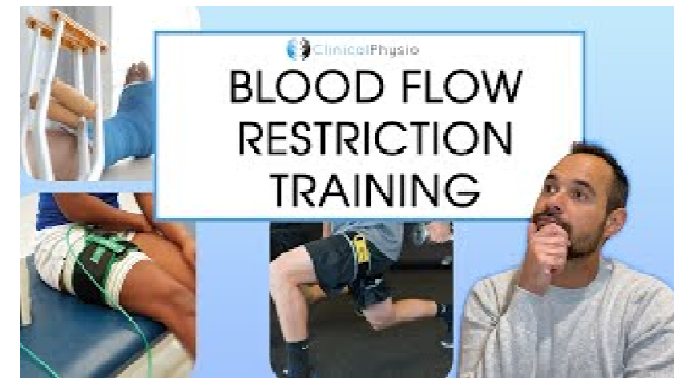
- **Systematická review** zkoumající efektivitu tradičního post-operačního rhb postupu (TPR) a tzv. Blood Flow Restriction postupu (BFR) po 16-týdenním postupu zjistila signifikantní zvýšení peak-torque hodnot pro FLX/EXT v KOK 60-180°/s v prospěch BFR skupiny (izokinetická dynamometrie)
- **Vedlejší úč. v průběhu BFR tréninku byli:** svědění (7.85%), parestézie v oblasti DK (2.81%), nevolnost (0.75%), 10.47% pacientů nedokončilo cvičení z důvodu nízké tolerance cvičení

(Spada, Paul & Tucker, 2022 a Prue et al., 2022)

- Hodnoty peak torques BFR skupiny se blížili hodnotám dosaženým testováním před operací KOK

Ohta et al. (2003)

- **Pro obnovu neuromuskulární kontroly a propriorecepce** se jako efektivní jeví i využití vibračních plošin, většinou celotělových vibračních plošin (WBV) - signifikantní zvýšení posturální kontroly v exp. sk., ne už tak signifikantní zvýšení co se týče SS exp. vs. kontrolní sk.



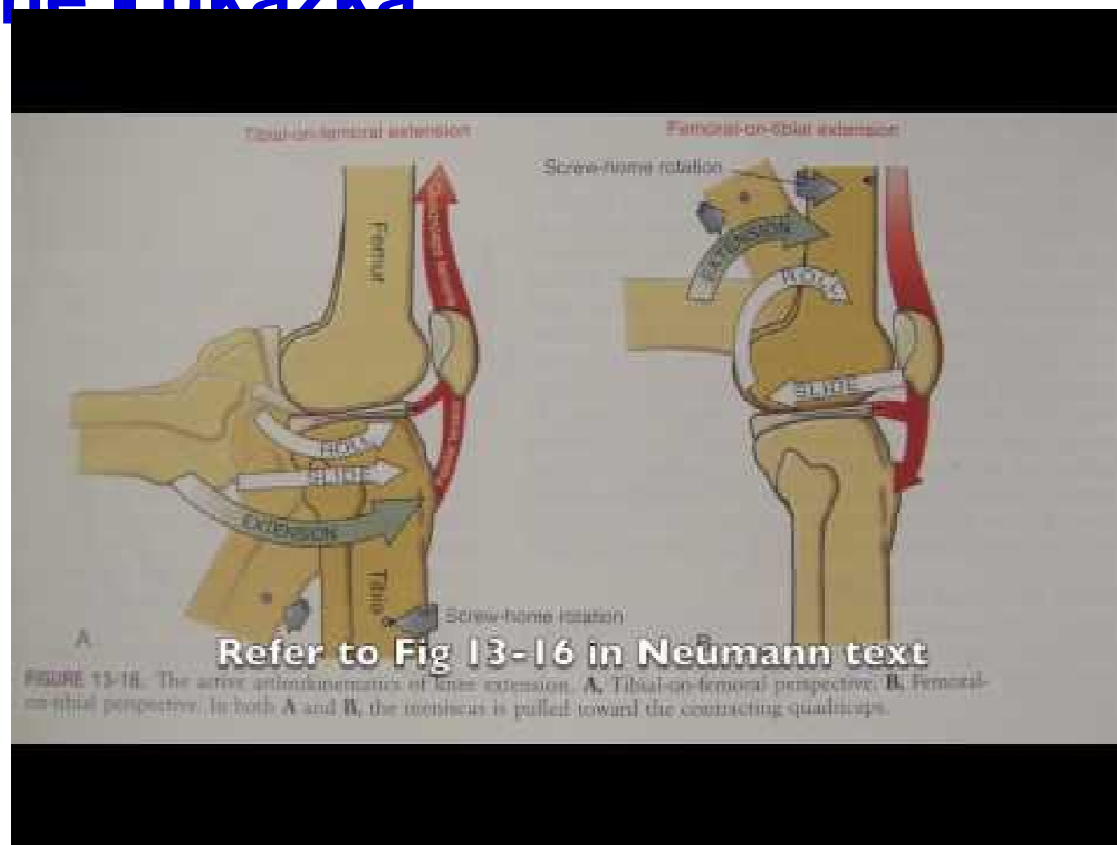
Ligamentum cruciatum posterius

- Průběh: přední okraj zevní plochy med. kond. femuru do area intercondylaris posterior
- o 1/3 silnější než LCA
- Brání posunu bérce vzad a omezuje ZR bérce
- Nejvíce je napnutý právě v poloze, kdy je ACL nejvíc uvolněné (flexe 40-50°)
- 4 části:
 - posterolaterální
 - anteromediální
 - lig. meniskofemorale anterius (Humphreyi) – vzácný výskyt
 - lig. meniskofemorale posterius (Wrisber = Weitbrechti)

Kolaterální vazy

- Napínají se při extenzi a povolují při flexi
- Sami o sobě nemají takovou pevnost a sílu – vyztužení sval. úpony
- Ligamentum collaterale mediale – srůstá s mediálním meniskem, zesílen adduktory a m. sartorius
- Ligamentum collaterale laterale – zesílen m. tensor fasciae latae

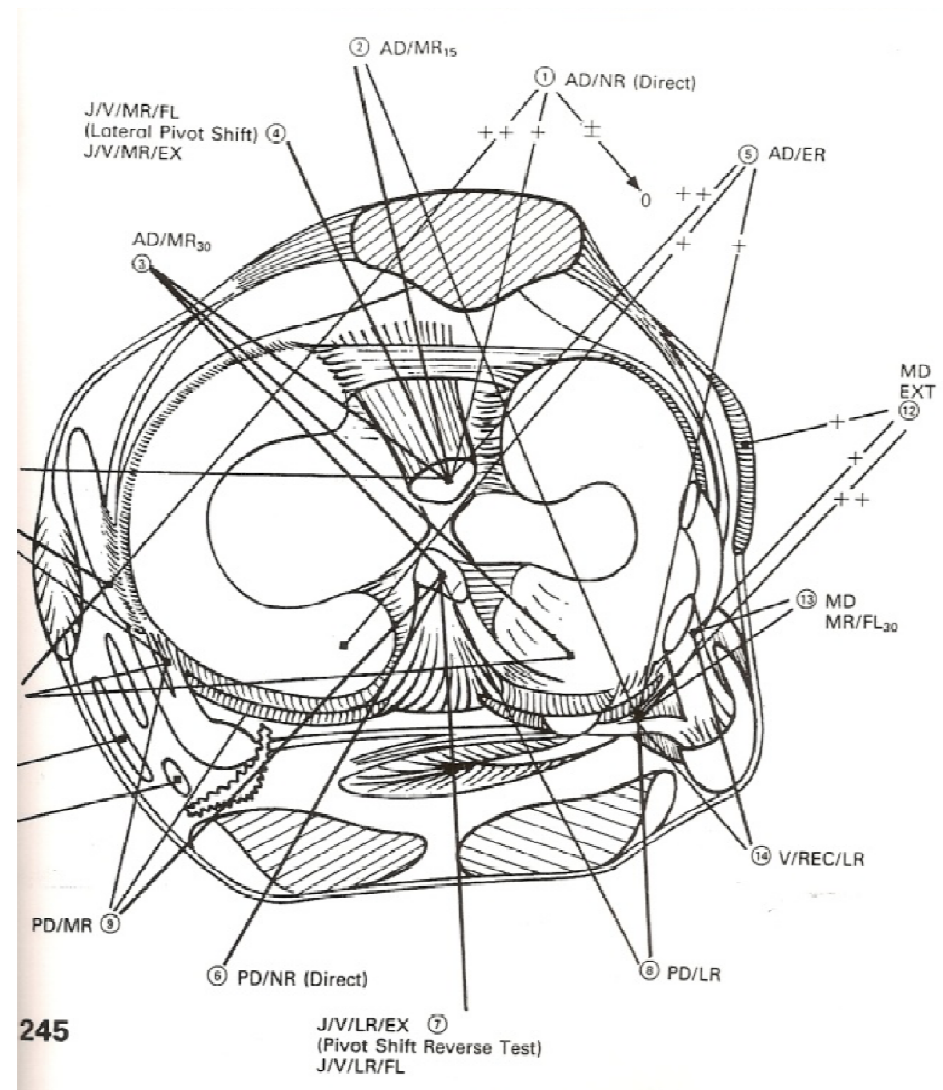
Pohyby kolene - ukázka



Diferenciální dg.

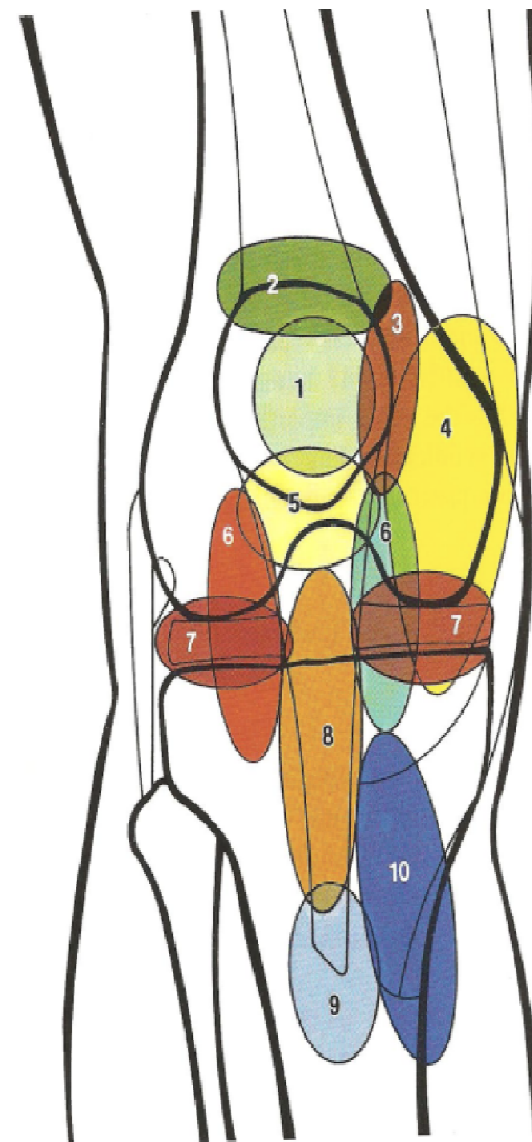
Bolest:

- radikulární syndrom L4, L5, S1
- periferní paréza n. femoralis
- zánětlivé procesy (bakteriální, kapavka, borélie, chlamydie, RA, morbus Bechtěrev)
- ruptura úponů



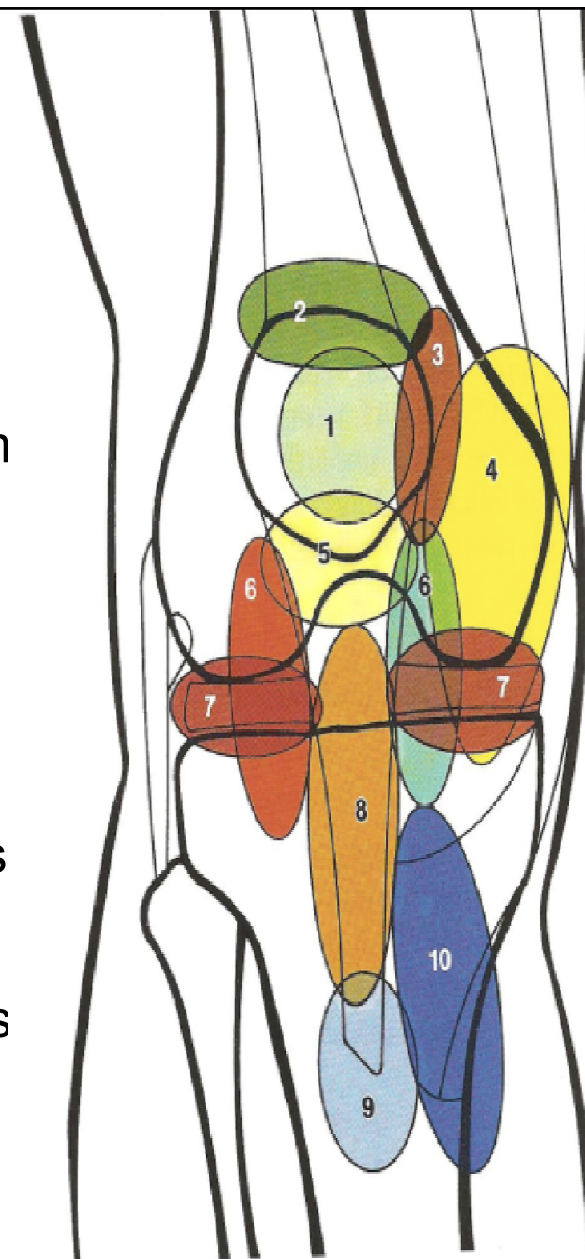
Anteriorní bolest

- **Střed patelly** (fr. patelly, zhmoždění patelly, praepatellární bursitis, výpotek v KOK po jeho zhmoždění)
- **Horní okraj patelly** (ruptura úponu m. QF)
- **Med. okraj patelly** (chondromalacie, AKP syndrom)
- **Retinaculum mediale** (dislokace patelly, plica syndrom)
- **Apex patelly** (ruptura lig. patellae, skokanské koleno=přetěžovaný úpon šlachy v oblasti kloubu)



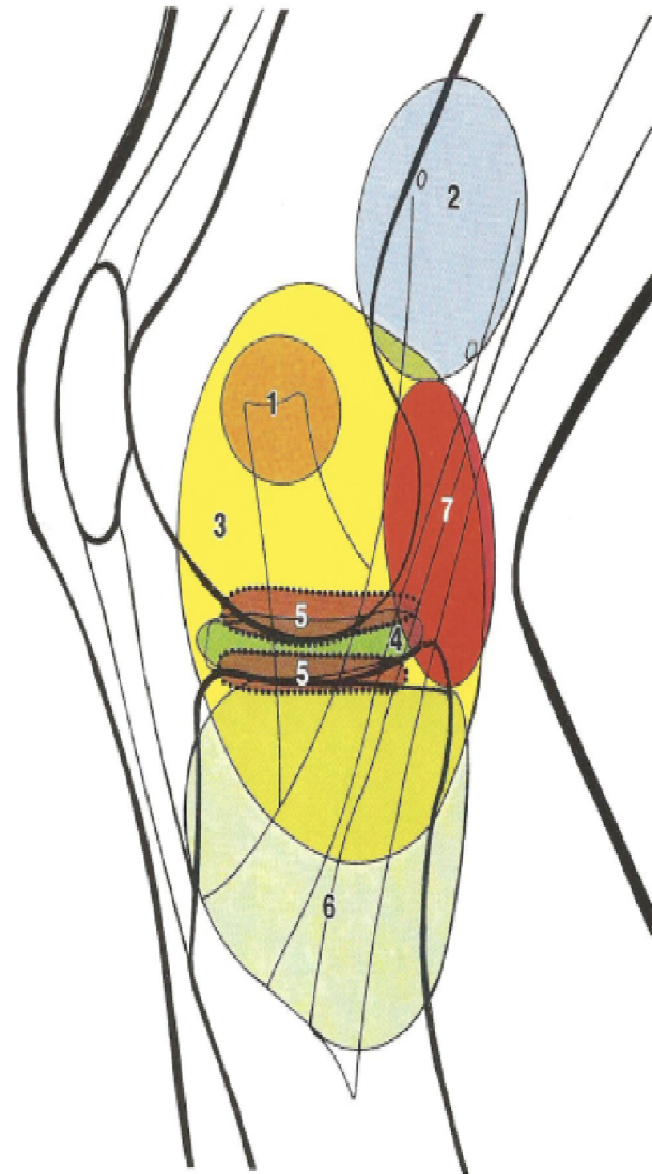
Anteriorní bolest

- **Med./lat. linie lig. patellae** (léze menisků, syndrom předního tukového polštáře = syndrom fad pad, Hoffovo těleso)
- **Linie kloubní štěrbiny** (léze menisků, degen. změny)
- **Lig. patellae** (ruptura, infrapat. bursitis)
- **Tuberositas tibiae** (aseptická nekróza=morbus Osgood Schlatter, úponová tendinopatie)
- **Úpon pes anserinus** (bursitis, tendinopatie pes anserinus)



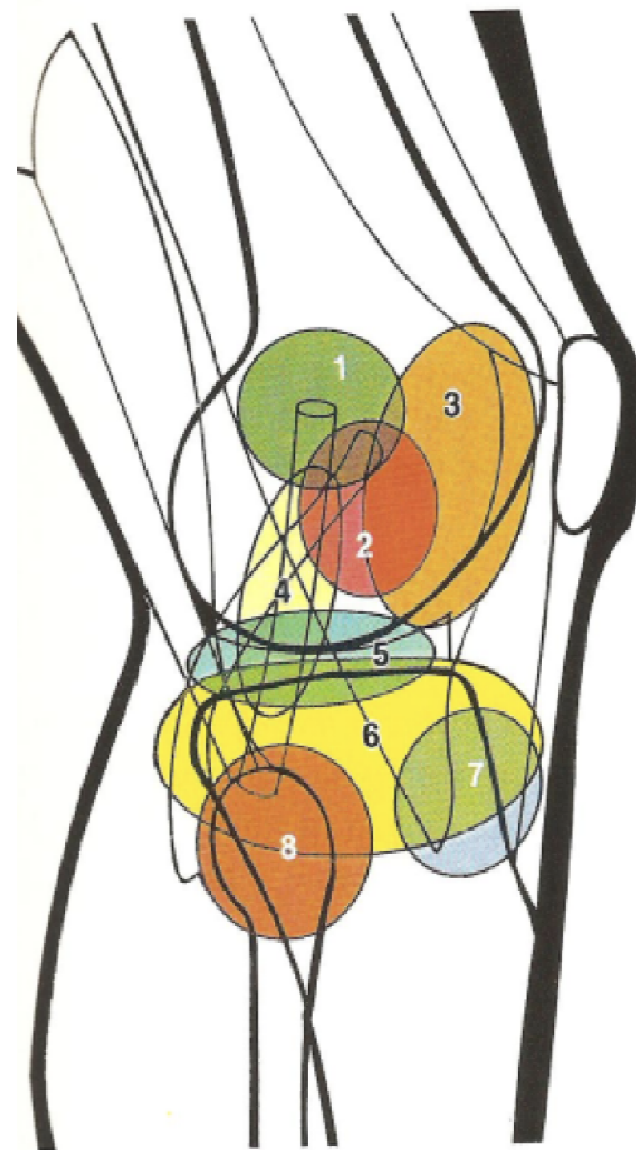
Mediální bolest

- **Med. epic. femuru** (ruptura LCM)
- **Med. kondyl fem.** (sy n. saphenus)
- **Med. plocha KOK** (ruptura LCM, osteonekróza, plavecké koleno=přetížení úponové oblasti na mediální straně kolene vč. ligament - bolest na med. straně (prsa), plica syndrom=zhmoždění tkání uvnitř kloubu po dlouhodobé fixaci)
- **Med. kloubní štěrb.** (léze med.menisku, léze LCA, bursitis, degen. změny)
- **Prox. a dist. od kloub. linie**
- **Med. tib. plató** (ruptura LCM, fr. tib. plató, bursitis pes anserinus)
- **Posteromed. oblast** (tendinitis et bursitis m. semimembranosus)



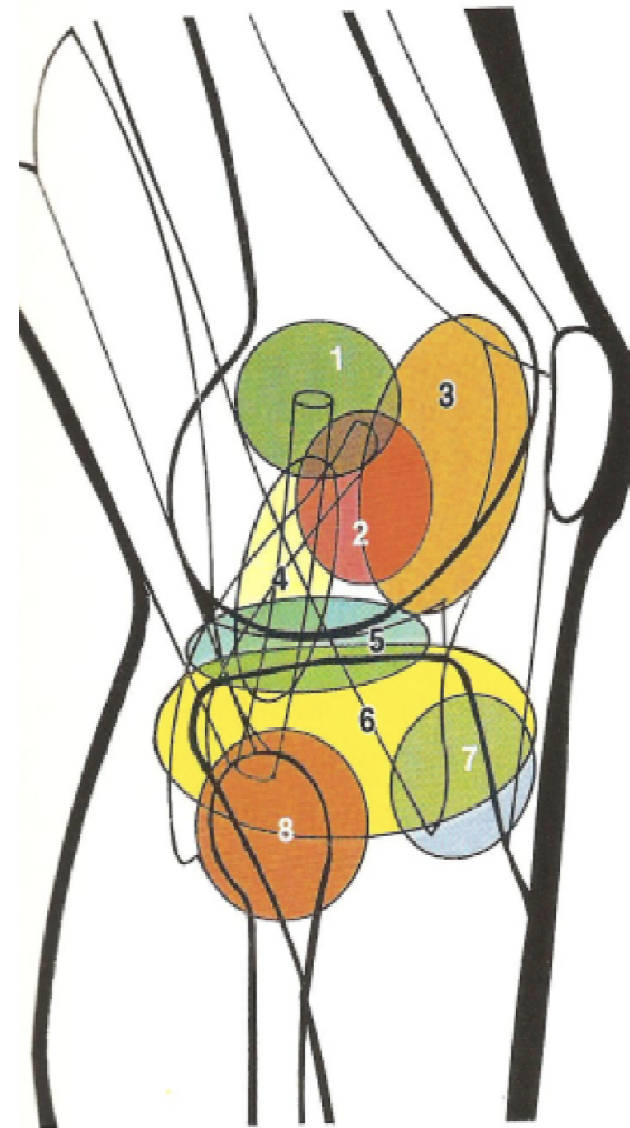
Laterální bolest

- **Lat. epic. fem.** (léze LCL, syndrom tractus iliotibialis)
- **Začátek a tělo popliteální šlachy** (poranění šlachy, úponová tendinopatie)
- **Lat. kondyl fem.** (plica sy., deg. procesy)
- **Léze LCL**
- **Lat. kloubní štěrbina** (léze lat. menisku, ruptura úponu m. popliteus)



Laterální bolest

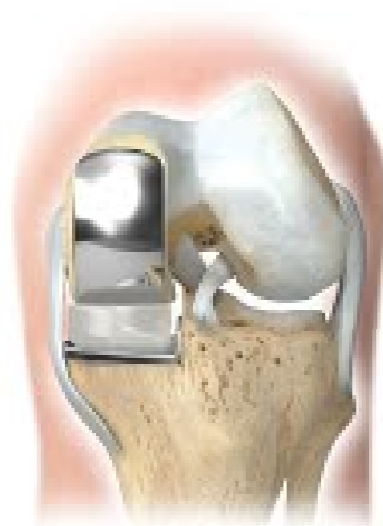- **Lat. tibiální plató** (deg. procesy, poranění m. popliteus)
- **Gerdyho hrbolek** (tendinopatie tr. iliotib.)
- **Caput fibulae** (dislokace caput femoris, tendinopatie m. biceps femoris nebo jeho parciální ruptura)



TEP KOK

- Indikace pokročilá gonartróza (často i hemofilici)
- Možnost korekčních změn osového postavení KOK (u KYK ne)
- OA KOK - námahová bolest při chůzi v terénu a ze schodů
- Postupně bolest klidová, giving way phenomenon, otok, zarudnutí, vyšší teplota (omezení mobility)
- Sekundární rozvoj zánětl. procesu - může se tvořit Bakerova pseudocysta
- Implantáty běžně cementované (uni a bikompartmentální)
- Op. přístupy (med. patell. retinakula a kl.p., midvastus přístup - podélné protnutí vláken m.VMO, subvastus - příčné protnutí vláken m.VMO, nutno rekonstruovat)

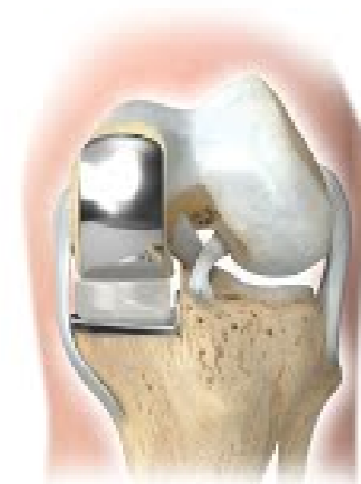Částečná náhrada kolena (UNI)



ORT ortopedické
operace.cz
MUDr. JOSEF LUDVÍK, Ph.D.

00476595

Částečná náhrada kolena (UNI)



ORT ortopedické
operace.cz
MUDr. JOSEF LUDVÍK, Ph.D.

00476595

**MUNI
SPORT**

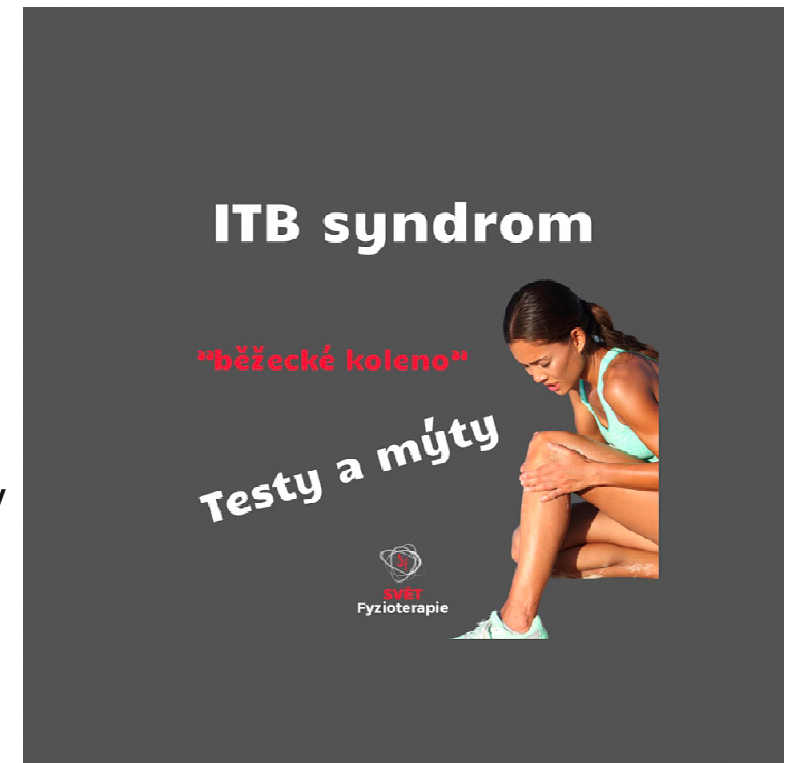
TEP KOK

- OA v KOK (hypotonie a hypotrofie m. VMO, osové postavení KOK - varozita/valgozita, náplň suprapatellár. recessu - ballotement, A i P pohyb (snížení ROM, FLX kontraktura, zvukové fenomény)
- Sv. dysbalane (hypertonus hamstringů, inhibice m. VMO, hypertonus dist.č. VL a m. RF QF - bolest v pánvi a prox. části stehna)
- Omezena hybnost patelly (m. RF a TFL)
- uvolnění distální porce m.QF, aktivace m. VMO, oš. m. popliteus, exc. KO m. QF ve výpadu, apod.

Běžecké KOK (ITB Syndrom)

Renneho model z r.1974:

- ITB má jediný úpon na Gerdyho tuberkulu
- ITB je „stažený, nebo zkrácený“
- zanícená burza a/nebo ITB jako “generátor bolesti”
- zánět je důsledkem „přeskakování“ ITB přes laterální epikondyl femuru při opakovaných flekčních pohybech v koleni
- ITBS je způsoben v důsledku typu fyzické aktivity
- Oberův a Nobleho test může pomoci vyloučit další diagnózy
- Pozitivní Nobleho test skutečně ukazuje na poranění ITB, problémy s burzou, nebo s fasciální tkání - primární zdroj nocicepce
- <https://www.svetfyzioterapie.cz/itb-syndrom-myty-a-fakta>

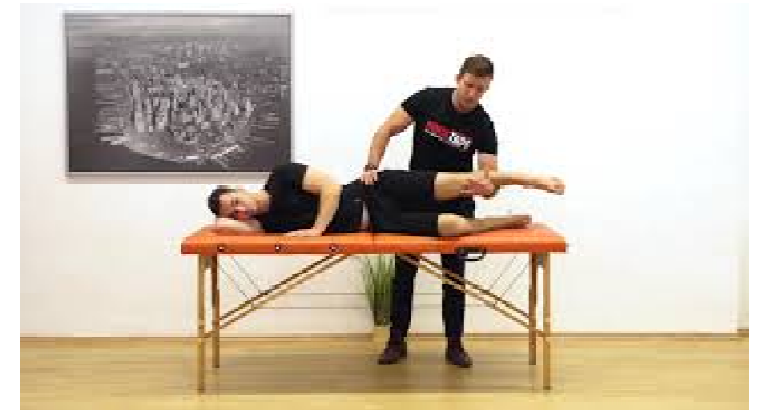

<https://www.svetfyzioterapie.cz/itb-syndrom-myty-a-fakta>

Běžec KOK (ITB Syndrom)

Na základě nově provedených studií vyšlo, že:

- ITB „nepřeskakuje“ přes epikondyl stehenní kosti (pevný úpon na femur, tibií a patellu)
- měnícím se napětím předních a zadních vláken ITB při FLX a EXT může vznikat tzv. palpační iluze pohybu ITB v jeho distální části
- nebyla potvrzena existence subtendinózní burzy, ale výskyt vysoce inervované tukové tkáně
- ITB neomezuje rozsah pohybu KYK do ADD, dané omezení spíše napětím m. gluteus medius a minimus či kl. pouzdra KYK. Oberův test - nerelevantní (Willet et al., 2016)



Běžecké KOK (ITB Syndrom)

- Fascii není možné manuálně protáhnout (síly by musely být za fyziologickým rozsahem, vnímané změny v jejím napětí po manuální terapii jsou asi způsobeny **mechanoreceptorovou stimulací**, vyvolávající změny tonu fascie připojené k svalovým vláknům)
- Stažení (vjem) ITB tedy nezpůsobuje omezení ROM v KYK, ani pravděpodobně nezvyšuje frikci v distální oblasti.
- Běžci s ITBS (dynamický valgózní kolaps v průběhu opěrné fáze chůze ve 20 - 30 stupních FLX KOK v por. s kontrolní skupinou)
- Impingement tukového polštáře v tomto místě při středním valgózním kolapsu během opěrné fáze chůze (léze ACL, patelofemorální syndrom a ITB syndrom)
- Nutná koaktivace ABD a ZRR kyčle v dané fázi chůze (omezení ADD a VR femuru)
- Studie zkoumající tuhost ITB pomocí UZ elastografie nezjistila významné rozdíly u osob trpících ITB sy, kontrolní skupina měla dokonce vyšší tuhost ITB

Běžecké KOK (ITB Syndrom)

KO:

- náhlé zvýšení objemu tréninku
- běhání v kopcovitém terénu (zejména běh z kopce) a běh po kopci s náklonem
- bolest při dřepu, chůzi ze schodů a strach z trvalého poškození (možný psychologický přesah)
- po běhání je většinou prudká, až pálivá bolest na zevní straně KOK (už i po 20 - 30 minutách běhu - únava stabilizačních svalů) a zvýšení addukce femuru až o 5 stupňů
- dif. dg. vyloučit patelofemorální sy, léze LCL, OA zevního tibiofemorálního kloubu a patologii L menisku

Běžec KOK (ITB Syndrom)

Po potvrzení ITB sy:

- funkční a dynamické vyšetření svalů KYK a propojení v dolním kinetickém řetězci (postupné silové a vytrvalostní zatížení - pás, nebo ideálně běh)
- Chůze a běh - sledujeme znatelný valgózní posun DK během absorpce (došlapu) při 20 - 30 stupňové FLX KOK
- Valgózní posun u pozitivní Trendelenburgovy zk. (Trendelenburgova chůze)

U veslařů a cyklistů se doporučuje rozbor kinematiky pohybu (video-analýza):

- Veslaři - pohyb femuru při záběrové fázi pohybu
- Cyklisté - pohyb femuru do středu při šlápnutí do pedálů

Statické a dynamické testy

- Trendelenburgova zkouška, mini dřepy, chůze ze schodů, běh na pásu...

Běžec KOK (ITB Syndrom)

Klinický management:

Úroveň 1 - nízká zátěž, fáze OKŘ (ABD KYK vleže na boku s akc. exc. fáze pohybu, zakopávání vkleče, most s FLX KOK 90-30st., ZR KYK vsedě či vleže s odp.gumou)

Úroveň 2 - střední zátěž, fáze UKŘ

úroveň bolesti by v této fázi neměla v žádném okamžiku překročit 3 z 10

přenášení váhy a postupně se zvyšuje vytrvalost (únava se projevuje ztrátou kvality pohybu při provádění cviků - hip hike, výpady vpřed, mini dřep billat. - unillat., výstupy a sestupy, výpady a úkroky s gumou, běh se zastavením a mini poskoky - kontrola pohybu v jednotl. rovinách

Běžec KOK (ITB Syndrom)

Úroveň 3 - fáze dopadů. tolerance a připravenosti

- v této úrovni už musí pacient tolerovat vyšší objem a délku trvání zátěže (z úr. 2) a být bez bolesti během cvičení i po něm, dobrá kontrola pohybu v S rovině, alespoň 30 min chůze bez bolesti či 1 min běh bez bolesti
- (hlubší dřepy na 1 noze, mini poskoky na místě, skoky do strany, cvičení s žebříkem, seskoky obounož, jednonož...)
- Cvičení před zrcadlem a se slovním naváděním
- intervaly chůze a běhu - na rovném terénu 1 min chůze a 1 min běh po dobu 30 min (kontrola pozice KOK při došlapu)
- vyhýbat se nejdříve běhu do kopce a po nerovnostech, až postupně zařazovat
- <https://www.svetfyzioterapie.cz/itb-syndrom-myty-a-fakta>

Skokanské KOK

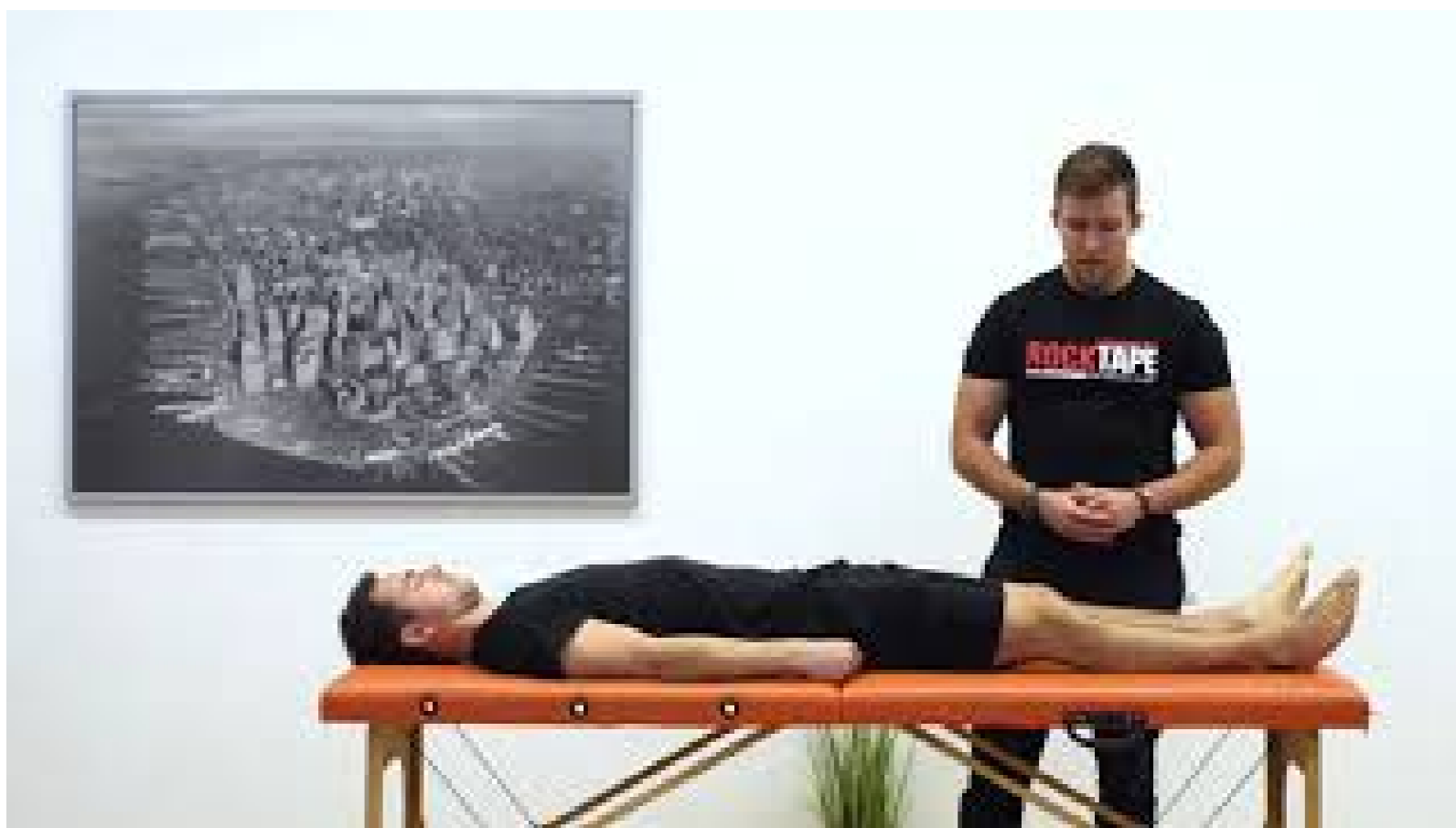- tendinopatie ligamentum patellae
- dlouhodobé přetěžování (nedostatečná látková výměna = zánětlivý proces a bolest při pohybu)
- bolestivý doskok, došlap, ostrá a píchavá bolest pod kolenem, v oblasti čéšky, či nad patelou, bolestivý dřep a výpad
- region pod KOK chůze ze/do schodů
- postupně může rozvoj otoku a teploty v KOK (zezačátku bez)
- sportovci s extrémní zátěží EXT ap. KOK
- Dif.dg.RTG, UZ, MRI - výjimečně

Skokanské KOK

- Sporty náročné na dynamickou EXT v KOK (volejbal, basketbal, tenis, běh)
- není dostatečná elasticita m. QF? - nepustí lig. do prodloužení
- nedostatečná koordinace svalů klenby nohy
- vazba na přední fasciální linii (m. QF-m.TA-zkrácení dlouhých ext. prstců, dále m. PL - ITB)
- Terapie (ovlivnění mobility čéšky, příprava na dřep - VLZ, na 4, zapojení M. VMO v kleku, variabilita sedu - remodelace tkáně - mechanotransdukci, infrapatelární páska
- ASK debridement úponu lig. patellae či transpozice tuberositas tibiae

Chondropatie patelly

- Anterior knee pain syndrome
- Příliš silná a nevyvážená aktivita EXT skupiny svalů (hyperprese patelly na L kondylu tibie)
- Bolest kolem kolene (A či peripatelárně, zhoršuje se chůzí ze schodů, z kopce, v kleku, v dřepu - dlouhodobý sed)
- Zvukové fenomény KOK
- Otok ne tak často
- Zohlenův test, Hyper-pression test, hoblík
- RTG, MRI (chrupavka)
- Dřep do 90 st. (aktivace mm. gluteii, česka v největším tlaku)
- Nad 90 st. (aktivace m. QF)



MUNI
SPORT

Chondropatie patelly

- Zvýšení Q-úhlu s funkční insuficiencí m. VMO
- Zkrácení myofasciálních struktur na L straně stehna
- S narůstající FLX roste i míra fyziologické komprese patelly na A část femuru
- Variabilita dřepů ovlivní míru komprese
- Režimová opatření, patellární bandáž s medializací čéšky, viskosuplementace
- ASK release pately, transpozice tibiální tuberosity, femoro-patelární náhrada

Zdroje:

- Baronioček, J., & Heřt, J. (2004). *Základy klinické anatomie pohybového aparátu*. Praha: Maxdorf Jessenius.
- Dobes, M., & Pátková, J. (2015). STP artroskopicky asistované plastice LCA: Standard fyzioterapie doporučený UNIFY ČR. *Standardy léčebných postupů a kvalita ve zdravotní péči* [online]. F/3, 1 – 12.
- Čihák, R., Grim, M., Druga, R., & Helekal, I. (2002). *Anatomie*. Grada.
- Frizziero, A., Ferrari, R., Giannotti, E., Ferroni, C., Poli, P., & Masiero, S. (2012). The meniscus tear. State of the art of rehabilitation protocols related to surgical procedures [Online]. *Muscles, Ligaments*, 2(4), 295-301. Retrieved 7. 3. 2018 from databáze Academic Search Ultimate
- Gross, J. M., Fetto, J., Supnick, E. R., Zemanová, M., & Vacek, J. (2005). Vyšetření pohybového aparátu: překlad druhého anglického vydání.
- Zápisky z kurzu GrooFy - Dolní končetina v klinické praxi, 2017
- Heckmann, T. P., Barber-Westin, S. D., & Noyes, F. R. (2006). Meniscal repair and transplantation: Indications, techniques, rehabilitation, and clinical outcome [Online], 36(10), 795-814. doi: 10.2519/jospt.2006.2177
- Ito, Y., Deie M., Adachi N., Kobayashi, K., Kanaya A., Miyamoto, A., Nakasa T., & Ochi M. (2007). A prospective study of 3 – day versus 2 – week immobilization period after anterior cruciate ligament reconstruction. *The Knee*, 14 (1), 34 – 38.
- Kalina R., Holibka, R., & Pach, M. (2006). Úskalí operací techniky artroskopické rekonstrukce předního zkráceného vazu pomocí sčluchy m. semitendinosus sfixací EndoButton position – sčlileté zkoušenosti. *Úrazová chirurgie*, 14 (3), 92 – 100.
- Kapandji, I. A. (1982). *The physiology of the joints: Lower limb, Volume 2*. Edinburgh: Churchill Livingstone.
- Kato, Y., Hoshino, Y., Ingham, S. J. M., & Fu, F. H. (2010). Anatomic double – bundle anterior cruciate ligament reconstruction. *Journal of Orthopaedic Science*, 15, 269 – 276.
- Kato, Y., Ingham, S. J. M., Linde – Rosen, M., Smolinski, P., Horaguchi, T., & Fu, F. H. (2010). Biomechanics of the porcine triple bundle anterior cruciate ligament. *Knee Surgery, Sports Traumatology, Arthroscopy*, 18, 20 – 25.
- Kato, Y., Ingham, S. J. M., Maeyama, A., Lertwanich, P., Wang, J. H., Mifune, Y., Kramer, S., Smolinski P., & Fu, F. H. (2012). Biomechanics of the human triple – bundle anterior cruciate ligament. *Arthroscopy: The Journal of Arthroscopic and Related Surgery*, 28 (2), 247 – 254.
- Macchi, V., et al., *The infrapatellar fat pad and the synovial membrane: an anatomo-functional unit*. J Anat, 2018. **233**(2): p. 146-
- Ohta, H., Kurosawa, H., Ikeda, H., Iwase, Y., Satou, N., & Nakamura, S. (2003). Low-load resistance muscular training with moderate restriction of blood flow after anterior cruciate ligament reconstruction. *Acta Orthopaedica Scandinavica*, 74(1), 62-68.
- Prue, J., Roman, D. P., Giampetruzzi, N. G., Fredericks, A., Lolic, A., Crepeau, A., ... & Weaver, A. P. (2022). Side effects and patient tolerance with the use of blood flow restriction training after ACL reconstruction in adolescents: a pilot study. *International Journal of Sports Physical Therapy*, 17(3), 347.
- Smékal, D., Kalina, R., & Urban, J. (2006). Rehabilitace po artroskopických náhradách předního zkráceného vazů. *Acta chirurgiae orthopaedicae et traumatologiae czechoslovaca*, 73, 421 – 428.
- Smékal, D., Hanzlíková, I., Zítek, D., & Opavský, J. (2014). Remodelace sčlpu a vhojení sčlpu do kostěného tunelu po artroskopické náhradě předního zkráceného vazů. *Rehabilitace a Fyzikální Lékařství*, 21 (3), 114 – 123.
- Smékal, D. Klinická diagnostika, kinezioterapie a fyzioterapie poruch kolenního kloubu - přednáška NMgr. studium FTK UP, Olomouc.
- Spada, J. M., Paul, R. W., & Tucker, B. S. (2022). Blood Flow Restriction Training preserves knee flexion and extension torque following anterior cruciate ligament reconstruction: A systematic review. *Journal of Orthopaedics*.
- Ward, E.R., et al., *Fat pads adjacent to tendinopathy: more than a coincidence?* Br J Sports Med, 2016. **50**(24): p. 1491-1492.
- <https://www.svetfyzioterapie.cz/itb-syndrom-myty-a-fakta> : 1) Paul R Geisler (2020): <https://pubmed.ncbi.nlm.nih.gov/33351908/>, 2) Gilbert M Willet a kol. (2016): <https://pubmed.ncbi.nlm.nih.gov/26755689/>, 3)