

Vyšetřovací metody - I

Vyšetření dechového stereotypu

Pohybovou osu dýchání tvoří – *pánev – páteř – hlava*.

Dýchací pohyby slouží k ventilaci plic a současně mají vliv na posturální funkci a držení těla.

Dýchací pohyby můžeme pozorovat ve třech trupových sektorech:

1. dolní – břišní, od bránice po pánevní dno
2. střední – dolní hrudní, mezi bránicí a 5. hrudním obratlem
3. horní – horní hrudní, od Th5 až k dolní krční páteři

Při dýchacích pohybech pozorujeme odlišný pohyb dolních a horních žeber, který je určen osou rotace žeber.

- dolní žebra se pohybují převážně do stran
- horní žebra charakteristický pohyb horizontálně
- při nádechu (inspiriu) se hrudník rozšiřuje ve všech směrech – příčném (laterolaterálním), předozadním (anterioposteriorním), svislém (kraniokaudálním). Směrová kombinace pohybů hrudníku je umožněna dvěma funkčními mechanismy – pohybem horních žeber (až po 7. žebro) a kosti hrudní ve směru anterioposteriorním (mechanismus sternokostální) a pohybem dolních žeber a bránice ve směru příčném a svislém (kostodiafragmatický mechanismus). Většinou převažuje určitý typ mechanismu, záleží na mnoha faktorech. K významným patří např.: typ hrudníku, poloha těla, aktivace svalů a jejich napětí.

Dýchací pohyby se opakují rytmicky ve dvou fázích – inspirium (nádech) a expirium (výdech), které jsou odděleny preinspiriem a preexpiriem. Preinspirium je krátká pauza na konci výdechu a před nádechem. S výdechem je spojen inhibiční vliv na svalovou aktivitu posturálně-lokomočního systému, je obecně spojován s podporou relaxace a uvolněním svalového napětí. Nádech má excitační vliv na svalovou aktivitu posturálně-lokomočního systému a využívá se pro facilitaci pohybové aktivity.

Ze všech pohybových stereotypů je pokládáno dýchání za nejdůležitější. Nejdříve vyšetřujeme klidové dýchání vleže a potom vsedě nebo vstoje. Vleže na zádech má převládat břišní dýchání. **Pozorujeme tzv. dechovou vlnu.**

Výrazná chyba pokud je hrudník trvale v nádechovém (inspiračním) postavení i v klidu – aspekčním nálezem jsou pak hluboké supraklavikulární jamky, zvýraznění m. SCM a skalenové svaly, napětí v horních fixátorech lopatek a svalů v oblasti ramenního pletence. (!! Synd. otevřených nůžek)

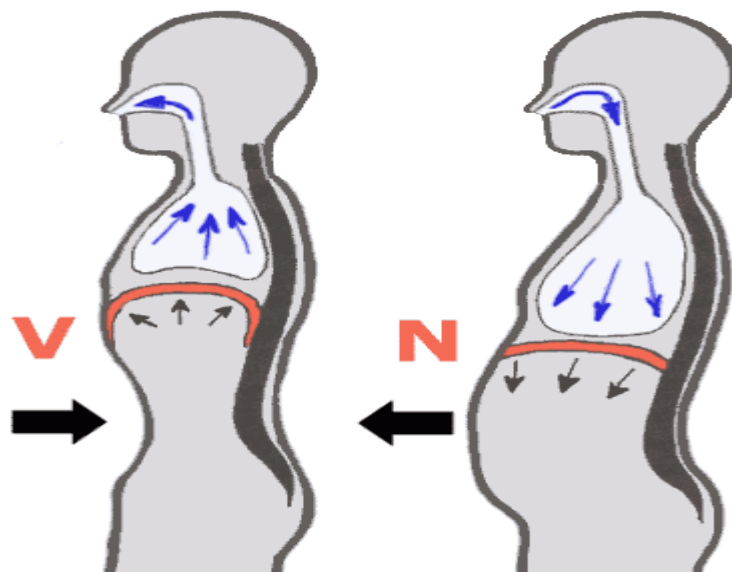
!! „Paradoxní dýchání“ – inkoordinace dechu, při nádechu se břišní stěna klesá dolů (pacient břicho vtahuje), při výdechu se břišní stěna vyklenuje. Nejzávažnější porucha.

Při nedostatečné aktivitě břišního svalstva páteř ztrácí oporu bránice, dochází k přetížení disků Lp.

Horní typ dýchání – závažná porucha, hrudník se zvedá pomocí auxiliárních dýchacích svalů a nerozšiřuje se. Tento typ dýchání je neekonomický z hlediska plicní ventilace, ale dochází k přetěžování auxiliárních svalů, které se upínají v oblasti Cp. Častá je zvýšená kyfóza hrudní páteře, protrakce ramen, kyfotizace CTh přechodu. Tento typ dýchání může být i asymetrický - při horním typu dýchání se rameno na jedné straně zvedá více než na druhé.

Dechová vlna:

- nádech začíná v oblasti břicha a postupuje směrem nahoru
- dochází k laterálnímu rozvoji spodních žebér, horní žebra se vyklenují směrem dopředu
- nádech poté končí v hrudníku, kde by měl dojít až do podklíčkové oblasti
- při výdechu dochází k opačnému ději - tedy nejprve putuje hrudník směrem dolů, spodní žebra dovnitř a následuje břicho



Vyšetření pohybového stereotypu:

Hodnocení stereotypu dýchání je velmi významnou v posuzování stabilizační funkce páteře. Z kineziologického hlediska rozlišujeme **dýchání brániční (abdominální) a kostální.**

Výchozí poloha: vyšetření dechového stereotypu můžeme provádět v různých polohách – vleže na zádech, vsedě, v bipedálním stoji. Sledujeme pohyb žebér a hrudníku.

Dýchací svaly inspirační:

- elevují žebra a sternum

Hlavní svaly inspirační

- 1) Diafragma
- 2) Mm. intercostales externi
- 3) Mm. levatores costarum

Vedlejší svaly inspirační

- 1) M. sternocleidomastoideus
- 2) Mm. scaleni (je-li krční páteř fixována jinými svaly)
- 3) M. pectoralis major et minor (je-li horní končetina v ABD)
- 4) M. serratus anterior – spodní vlákna (je-li HK také v ABD)
- 5) M. latissimus dorsi
- 6) M. serratus posterior
- 7) M. iliocostalis cervicis

Dýchací svaly expirační:

- deprese žeber a sternu
- pasivní proces zajištěn pasivní retrakcí plic a pružností hrudníku
- energie nutná pro výdech je podmíněna energií vznikající při nádechu, která je poté uskladněna v elastických komponentách hrudníku a plic
- ve vzpřímené pozici jsou žebra tažena dolů jejich vlastní vahou a k tomu je třeba přičíst také vliv gravitace

Hlavní svaly expirační

- 1) Mm. intercostales interni

Vedlejší expirační svaly

- 1) břišní svaly
- M. rectus abdominis

- M. obliquus externus abdominis
- M. obliquus internus abdominis
- 2) M. iliocostalis thoracis
- 3) M. longissimus
- 4) M. serratus posterior inferior
- 5) M. quadratus lumborum

Vyšetření žeber:

Aspekci:

- *Symetrie*
- *Pohyb žeber* - zda pohyb na jedné straně neustává dříve, a to jak při dýchání vleže na zádech, tak i na břiše, rozvíjení i v Th páteři (časté blokády spojené s dysfunkcí žeber)
- *Blokády žeber* - inspirační blokáda: žebro mírně nadzvednuto a prominuje, expirační blokáda: naopak

Palpací:

Vyšetření „fenoménu předbíhání“:

- pacient leží na zádech, sledujeme pohyb žeber při hlubokém dýchání
- pozorujeme, že žebro na jedné straně je výše než na straně druhé
- při nádechu se žebro, které bylo níže, dostane výše žebro, které zůstalo stát, bylo předběhnuto a předpokládáme jeho blokádu