



HISTORIE FYZIKÁLNÍ  
TERAPIE

TERMINOLOGIE

---



---

*Fyzikální terapie I*





# DAGMAR KRÁLOVÁ

---

15.10.2012

*FSpS MU, Brno*

# OSNOVA:

---



- ❖ Základní pojmy z oblasti funkčních poruch pohybového systému.
- ❖ Historie mechanoterapie a základní pojmy k ní vztažené.
- ❖ Historie termoterapie a hydroterapie, základní pojmy.
- ❖ Historie fototerapie a základní pojmy.
- ❖ Historie elektroterapie a základní pojmy.



## ZÁKLADNÍ POJMY Z OBLASTI FUNKČNÍCH PORUCH POHYBOVÉHO SYSTÉMU

---

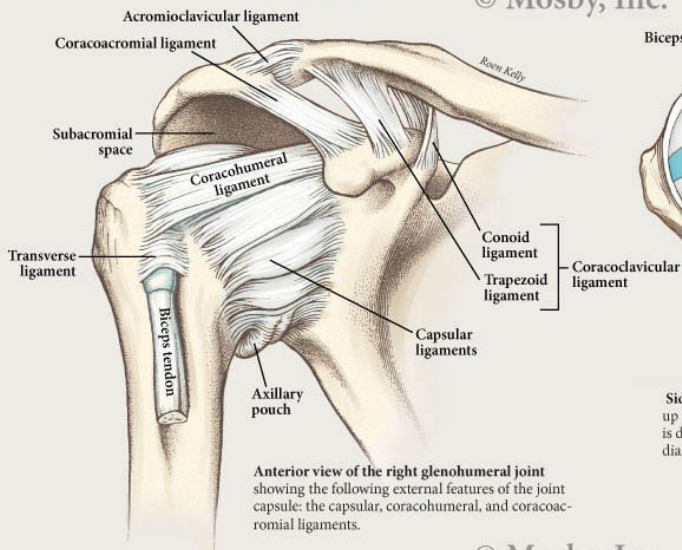


- ❖ pohybový systém: udržování vzpřímeného držení a lokomoce;
- ❖ kosti, periost, klouby, kl. pouzdra, vazy, svaly, fascie, aferentní a eferentní nervy včetně CNS;
- ❖ poruchy: strukturální (morfologický podklad), funkcionální, funkční;
- ❖ nocicepce, bolest: akutní, chronická, chronizující, psychogenní;
- ❖ alodynie, anestezie, analgezie, dysestezie, hypestezie, hypalgezie, hyperpatie, parestezie, centrální bolest (fantomová), Headovy hyperalgetické zóny.

## Ligaments of the glenohumeral joint

Anterior view

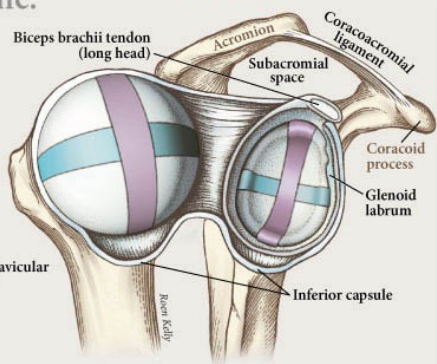
© Mosby, Inc.



Anterior view of the right glenohumeral joint showing the following external features of the joint capsule: the capsular, coracohumeral, and coracoacromial ligaments.

## Articular surfaces of the glenohumeral joint

Lateral view

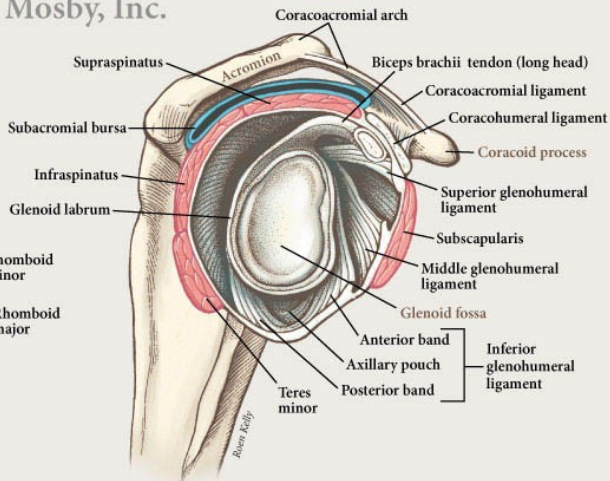


Side view of right glenohumeral joint with the joint opened up to expose the articular surfaces. The longitudinal diameter is depicted in the frontal plane (purple) and the transverse diameter is depicted in the horizontal plane (blue-green).

## Glenohumeral joint capsule

Lateral view

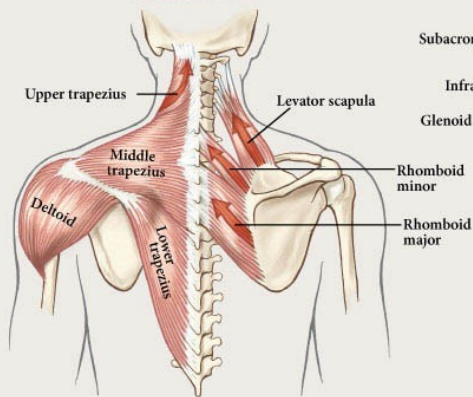
© Mosby, Inc.



Lateral aspect of the internal surface of the right glenohumeral joint. The humerus has been removed to expose the capsular ligaments and the glenoid fossa. Note the prominent coracoacromial arch and the underlying subacromial bursa (blue). The four rotator cuff muscles are shown in red.

## Shoulder muscles

Posterior view



Muscles to elevate the scapula are shown with red arrow. These include the upper trapezius, levator scapulae, rhomboid major and rhomboid minor. Parts of the middle deltoid, the posterior deltoid and the middle and lower trapezius are also illustrated.

[HTTP://WWW.ROENKELLY.COM/RESOURCES/GHJ0INT2.JPG](http://www.roenkelly.com/resources/ghj0int2.jpg)



## ZÁKLADNÍ POJMY Z OBLASTI FUNKČNÍCH PORUCH POHYBOVÉHO SYSTÉMU

---



- ❖ pohybový systém;
- ❖ pohybový segment;
- ❖ funkční pohyb;
- ❖ kloubní vůle;
- ❖ bariéra;
- ❖ blokáda – valivá a smyková složka;
- ❖ spoušťový bod, myogelóza, vnitřní inkoordinace, entezopatie.

# MECHANOTERAPIE

❖ historicky patří určité oblasti mechanoterapie k jednom z nejstarších oblastí FT (masáž – starověk - Egypt 5000 př.n.l., Čína 3700 př.n.l., Indie, Řecko, Řím – Galenus, středověk – úpadek, Arabové – Avicenna, novověk – Z E 16.st., 17.-18.století spjato s teorií a lékařstvím, P. Ling, u nás až 20.století dle Zabludowskeho, V. Chlumský, Cmunt, MUDr. M. Jaroš)

# POJMY

---

---

❖ aferentní receptory motorického systému:

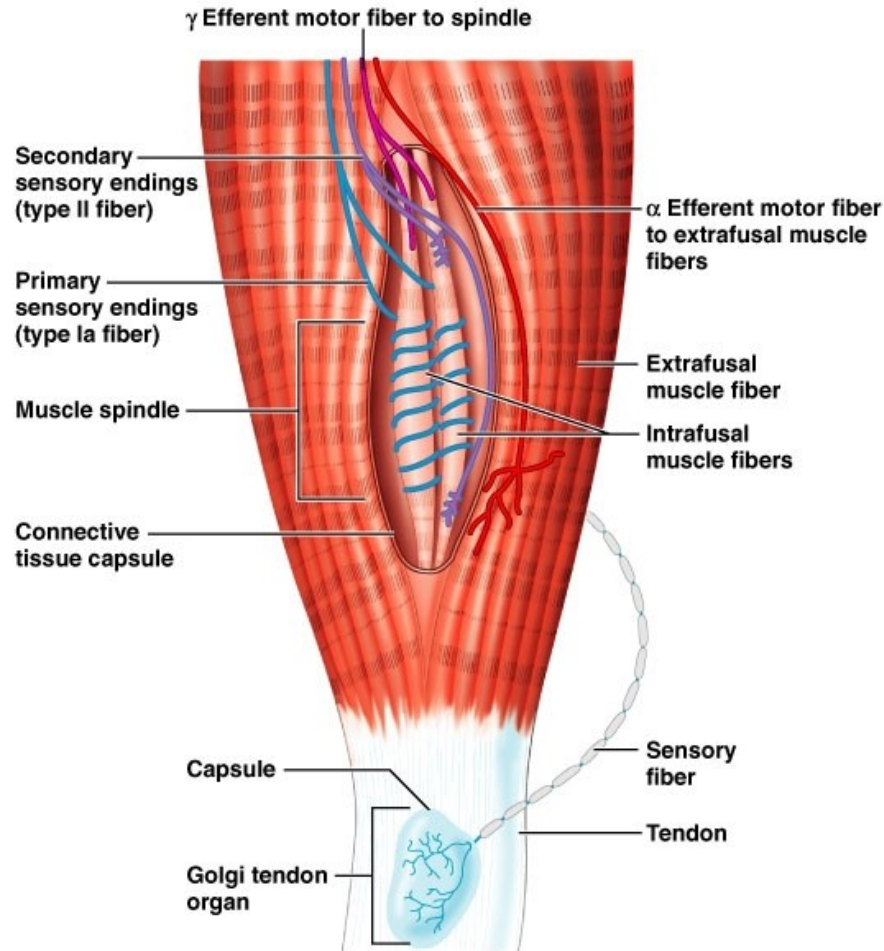
**svalová vřeténka** (intrafuzální a extrafuzální sv.vl., primární (Ia) a sekundární (II) senzitivní zakončení, nervosvalové ploténky)

**Golgiho šlachová tělíska** (v sérii s extrafuzálními vlákny, inerv. 1-2 n.vl. Ib)

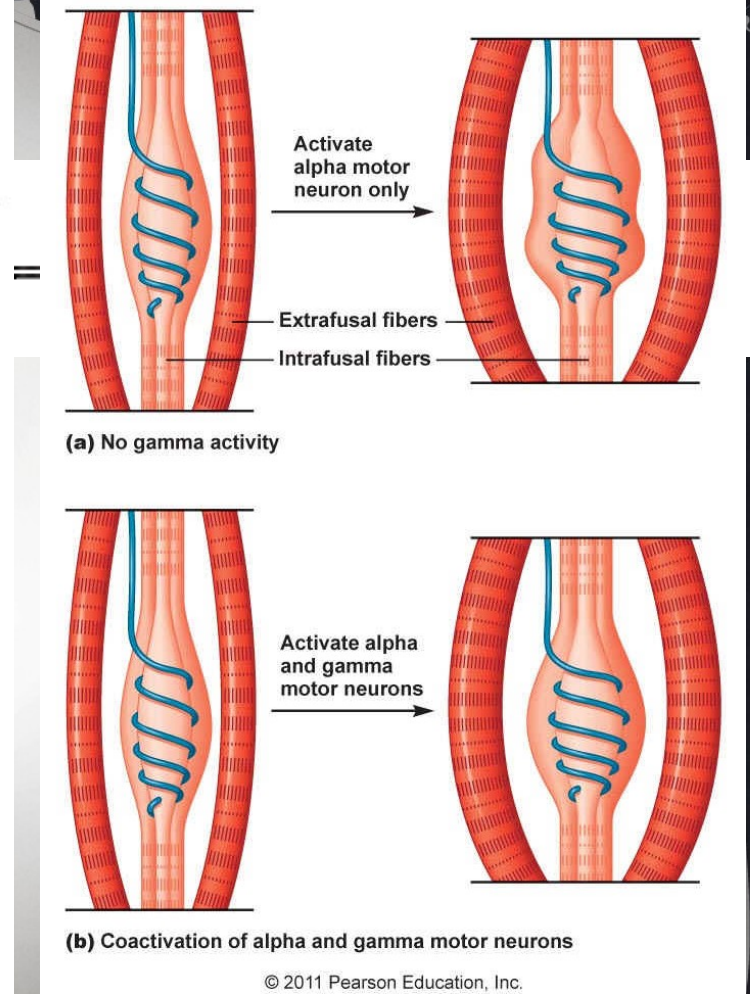
**kožní nervová zakončení** – další receptory

(propriocepce = výsledek centrálního zpracování údajů ze všech receptorů, polohocit, pohybovit, silový cit)





Copyright © 2004 Pearson Education, Inc., publishing as Benjamin Cummings.



© 2011 Pearson Education, Inc.

Zdroj:  
[https://www.google.cz/search?q=pictures+muscle+spindle&tbm=isch&tbo=u&source=univ&sa=X&ved=0CB8QsARqFQoTCMLQ6sfTt8gCFUHVFAodEHYC6A&biw=1263&bih=760&dpr=0.8#imgdii=PIXi4E\\_7G92JkM%3A%3BPIXi4E\\_7G92JkM%3A%3BHuwEmweASrjWRM%3A&imgcr=PIXi4E\\_7G92JkM%3A](https://www.google.cz/search?q=pictures+muscle+spindle&tbm=isch&tbo=u&source=univ&sa=X&ved=0CB8QsARqFQoTCMLQ6sfTt8gCFUHVFAodEHYC6A&biw=1263&bih=760&dpr=0.8#imgdii=PIXi4E_7G92JkM%3A%3BPIXi4E_7G92JkM%3A%3BHuwEmweASrjWRM%3A&imgcr=PIXi4E_7G92JkM%3A)  
<https://www.google.cz/search?q=pictures+muscle+spindle&tbm=isch&tbo=u&source=univ&sa=X&ved=0CB8QsARqFQoTCMLQ6sfTt8gCFUHVFAodEHYC6A&biw=1263&bih=760&dpr=0.8#imgdii=Cs82eNSIUpK7rM%3A%3BCs82eNSIUpK7rM%3A%3BQwjIYIViN3DoeM%3A&imgcr=Cs82eNSIUpK7rM%3A>

# TERMOTERAPIE A HYDROTHERAPIE

---



❖ ve většině případů se využívá kombinované fyzikální terapie v kombinaci s hydroterapií, v ČR tuto kombinaci proslavil V. Priessnitz (více v rámci Balneologie – lázně Jeseník), dříve podobná historie jako u mechanoterapie, kombinace s péčí o životní styl, kalokaghatia – starověk



# POJMY

---

---

- ❖ tvorba tepla přeměnou E v bb, pohybem těla, chladový třes, netřesová tvorba tepla
- ❖ výdej tepla kondukcí, konvekcí, iradiací, evaporací (vlhkost vzduchu, perspiratio insensibilis x sensibilis)
- ❖ receptory kožní chl – 30tis, tep 250 tis, vnitřní v př. hypothalamu, dolní části mozkového kmene, páteřní míše
- ❖ centrum v zadním hypothalamu (tr. spinothalamicus)





# POJMY

---

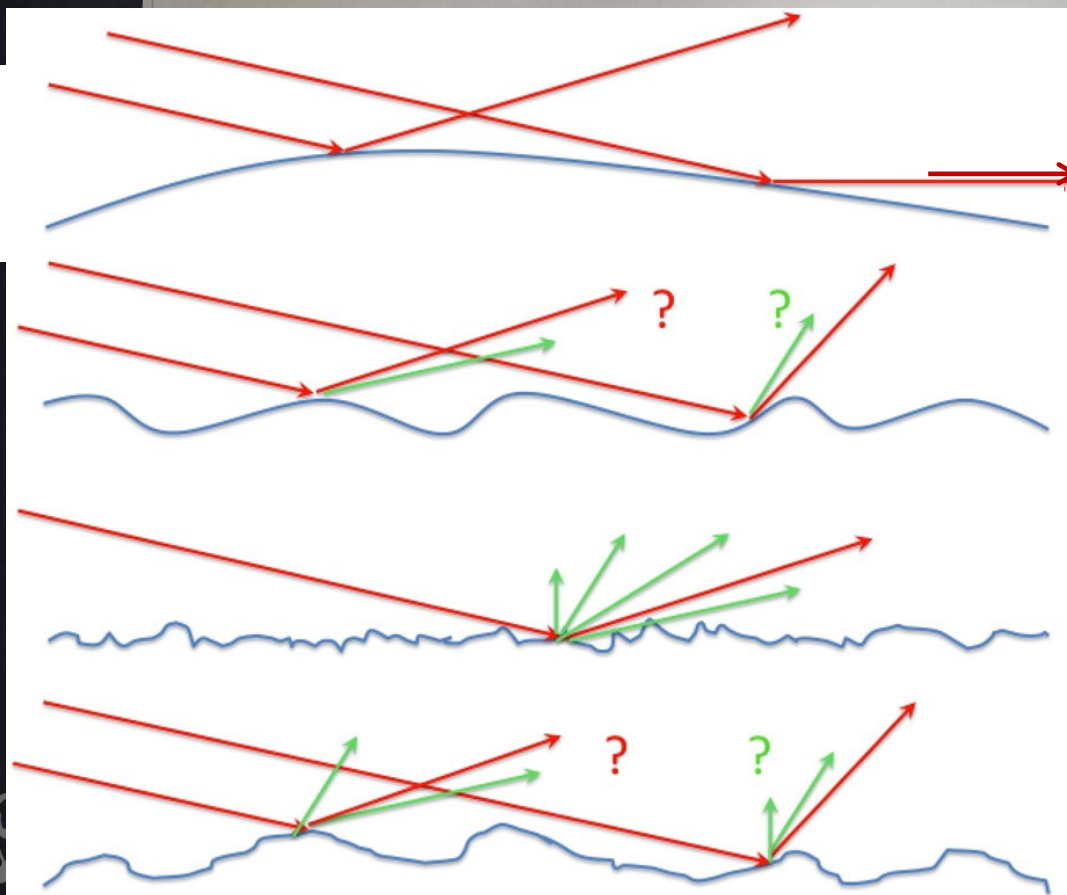


- ❖ Tlak v kapalině
- ❖ Tlak atmosferický (Papinův hrnec)
- ❖ Vztlak

# FOTOTERAPIE

❖ účinky světla – helioterapie – využívané u psychiatrických onemocnění, další možnosti při onemocnění kůže (KI!!!), V medicína odkrývání ran, Z zakrývání ran





- ❖ odraz x lom
- ❖ totální odraz
- ❖ hustota prostředí

# ELEKTROTERAPIE

---

---

❖ historicky nejstarší údaj využívání el. výboje rejnoka ve starověkém Egyptu, ale moderní využití elektroterapie, jak ji známe dnes až přelom 18. a 19. století, kdy Voltem a Galvanim popsána nervosvalová dráždivost galvanickým proudem, pak bouřlivý rozvoj

# POJMY

---

---

- ❖ el. náboj – abs. přebytek či nedostatek e- [1 c];
- ❖ el. pole – elmag pole na el. objekty el. silou;
- ❖ el. potenciál – potenciální E částice s kladným jednotkovým nábojem [1 V];
- ❖ el. proud;
- ❖ el. odpor x vodivost [1 ohm]x[1 S]  $U = I * R$



❖ dle měrné el. vodivosti vodiče I. řádu (e-), II. řádu (ionty),  
polovodiče (závisí na vnitř. a vnějších podmínkách), nevodiče;

❖ elektrolytická disociace (anionty x anoda, kationty x katoda);

❖ membránový potenciál mez intra a extracelulárním prostředím

**klidový potenciál** IC menší než EC (-55 až -100);

**akční potenciál** – 2 ms u nb a sb, 35 ms u myokardu;

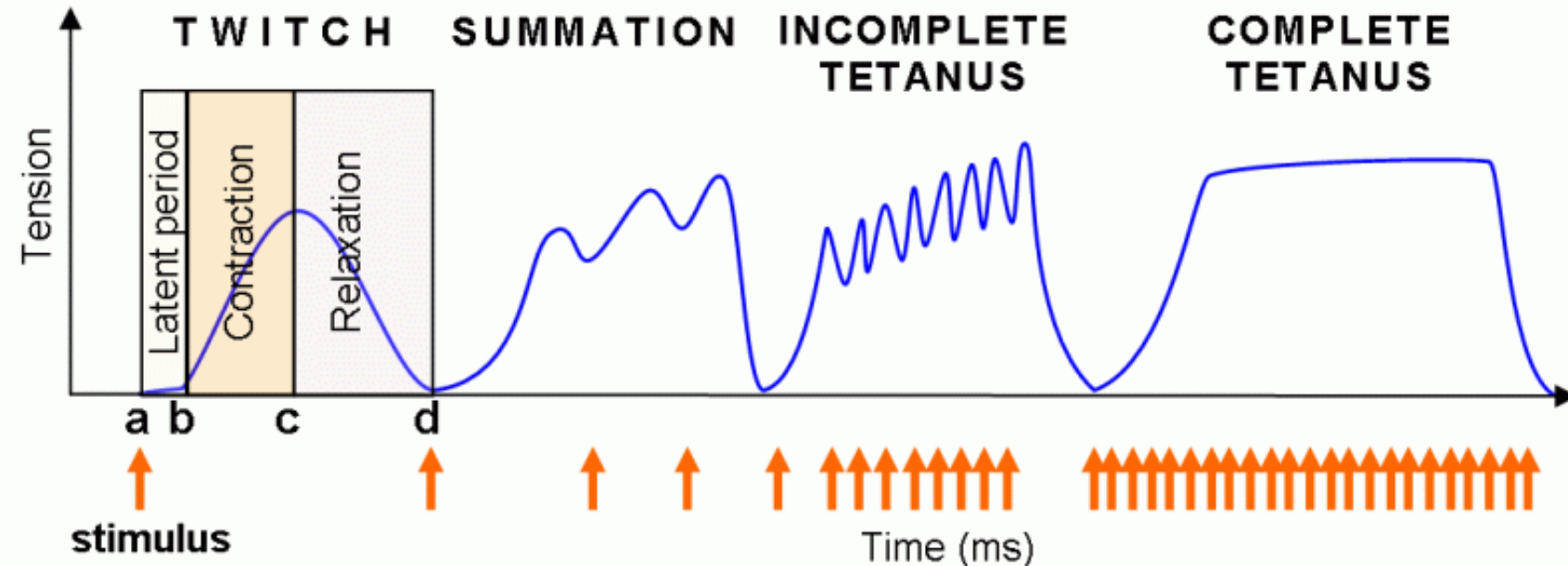
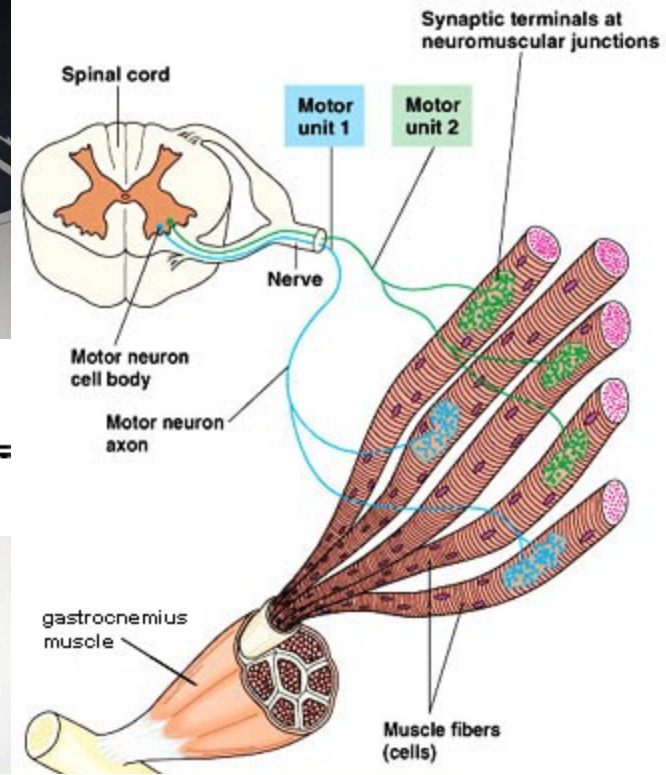
**elektronický potenciál** pozitivní (depolarizační), negativní  
(hyperpolarizační);

**synaptický** depolarizační (stimulační), hyperpolarizační (tlumivý);

- ❖ motorická jednotka;
- ❖ záškub;
- ❖ tetanus;
- ❖ vlnitý tetanus;
- ❖ hladký tetanus – maximální síla

(u hladkých svalů k záškubu stačí  $f$  pod 1 Hz – delší kontrakce)

***!neplést  $f$  terapie a  $f$  záškubů!***



# LITERATURA:

---



- Capko, J. *Základy fyziatrické léčby*. Praha: Grada, 1998.
  - Poděbradský, J. – Poděbradská, R. *Fyzikální terapie. Manuál a algoritmy*. Praha: Grada, 2009. ISBN 978-80-247-2899-5.
- Poděbradský, J.: *Rehabilitace a fyzikální lékařství*. Praha: ČLS JEP, 1995. 50s.
- Riegerová, J.: *Rekondiční a sportovní masáže*. Olomouc: FTK UP, 2007. 93 s.