

Neurofyziologie a pohybový systém v ontogenezi IV

SENZITIVNÍ DRÁHY A JEJICH PORUCHY

Senzitivní systém

- ▶ **povrchová citlivost** – hrubé dotykové čítí (protopatické), bolest, teplo, chlad
- ▶ **hluboká citlivost**: jemné dotykové čítí (epikritické) a propiocepce (polohocit, pohybocit, vibrace)

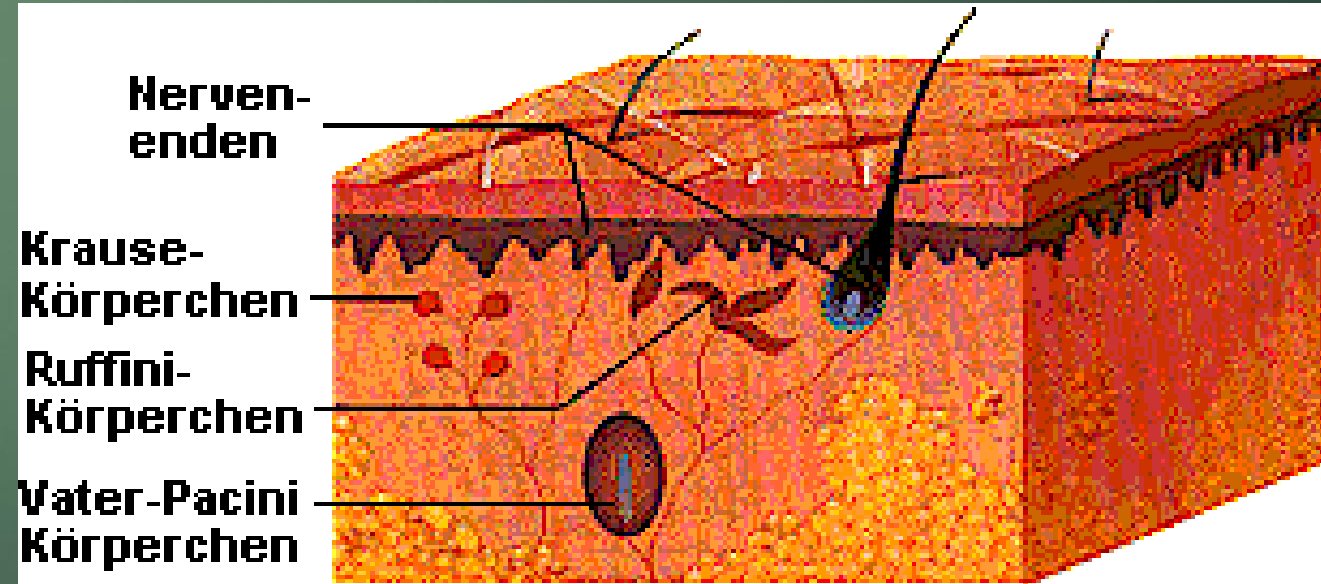
Senzitivní dráhy:

Periferní receptor - periferní nerv - zadní míšní kořen - míšní provazce - thalamus - korový analyzátor (gyrus postcentralis temenního laloku)

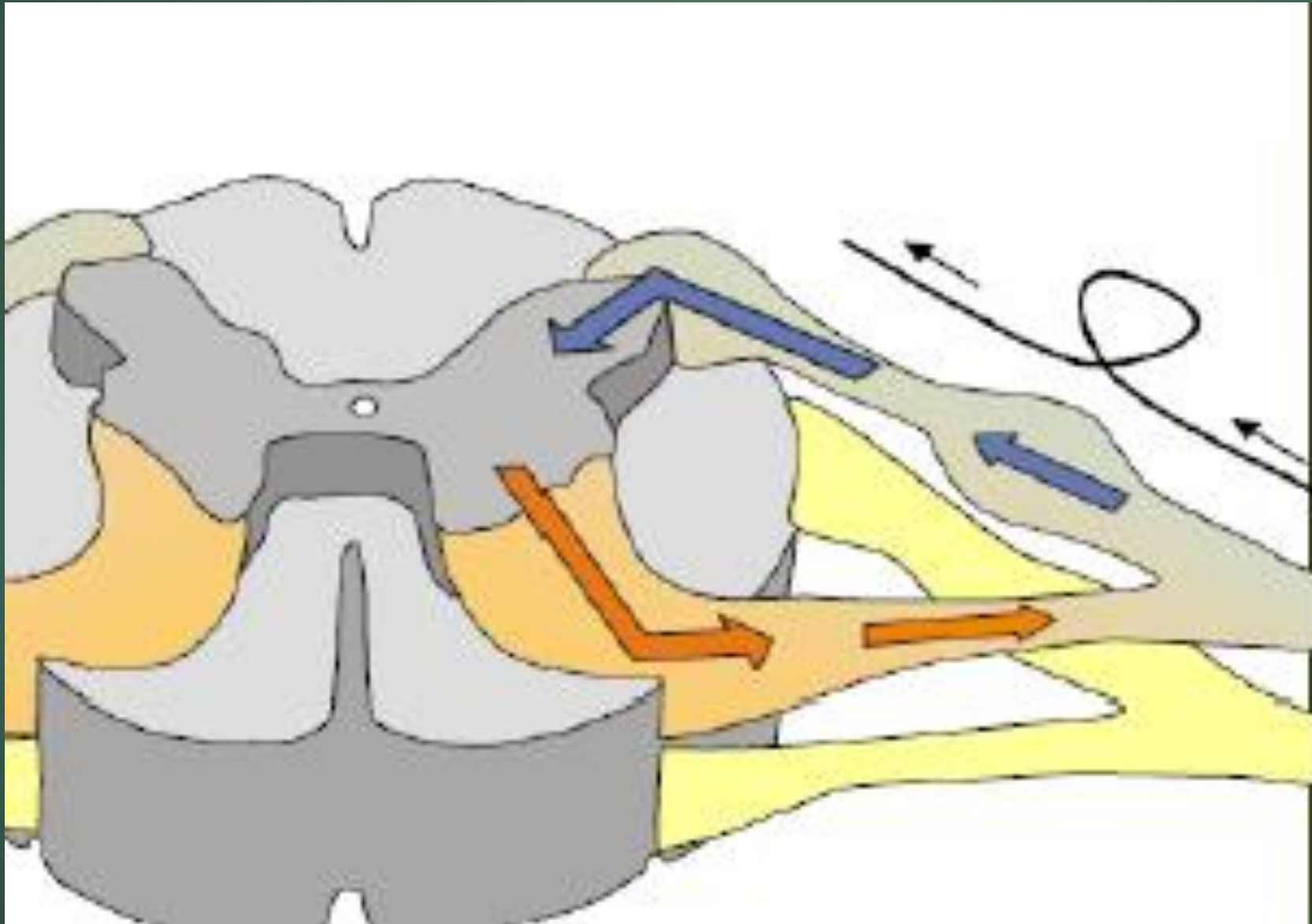
Receptory

- ▶ **Dotyk, tlak:** Meissnerova tělíska, Merkelovy terče, Vater-Paciniho tělíska
- ▶ **Teplo:** Ruffiniho tělíska
- ▶ **Chlad:** Krauseho tělíska
- ▶ **Bolest:** volná nervová zakončení

Bolest - nociceptory



Míšní segment



Senzitivní dráhy, propiocepce

Nutné – bez nich by se CNS nedozvěděl, co se děje v orgánech těla a jak byly provedeny příkazy

- ▶ Existují 2 hlavní systémy senzitivních drah:

anterolaterální systém (ALS)

dráha zadních provazců

- ▶ Obě dráhy – 3 neurony

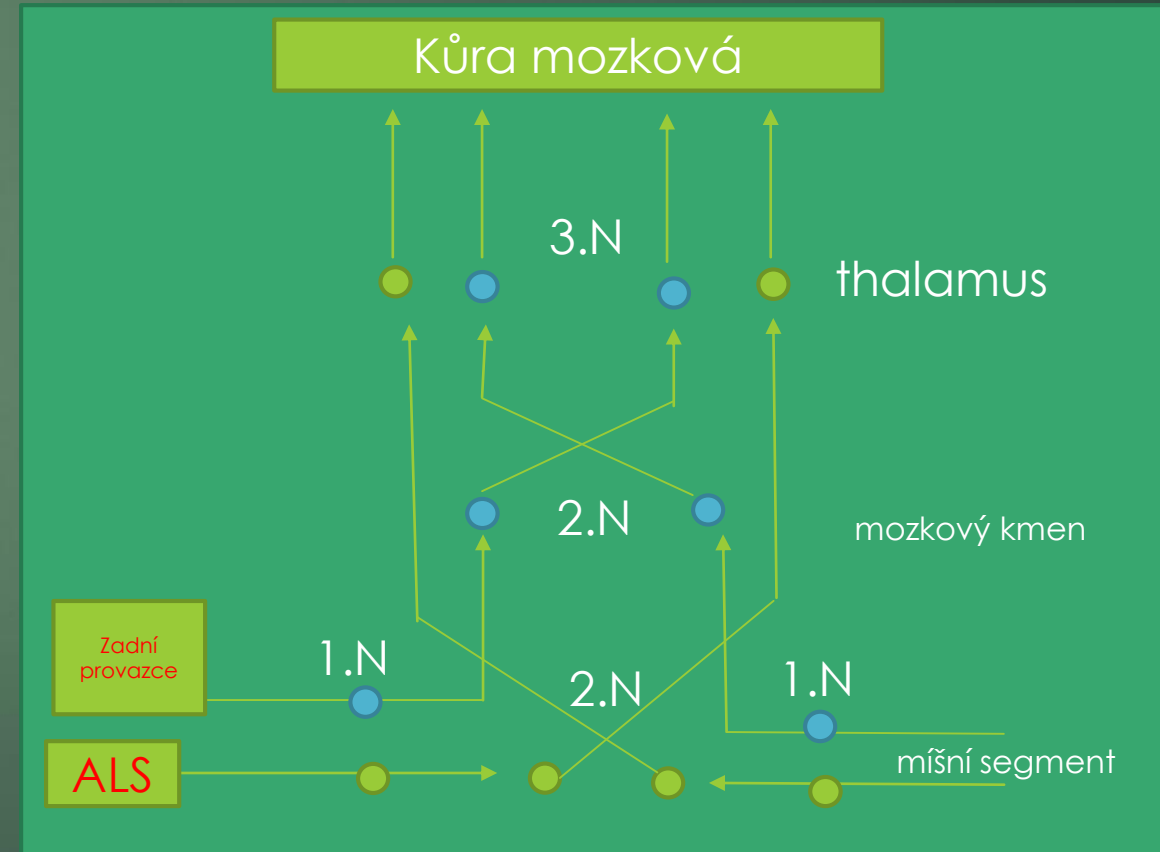
1.neuron: periferní senzitivní neuron, pro obě dráhy na stejném místě (ganglion spinale)

2.neuron:

u **ALS** v šedé hmotě zadních provazců míšních, axon se kříží (spinothalamická dráha)

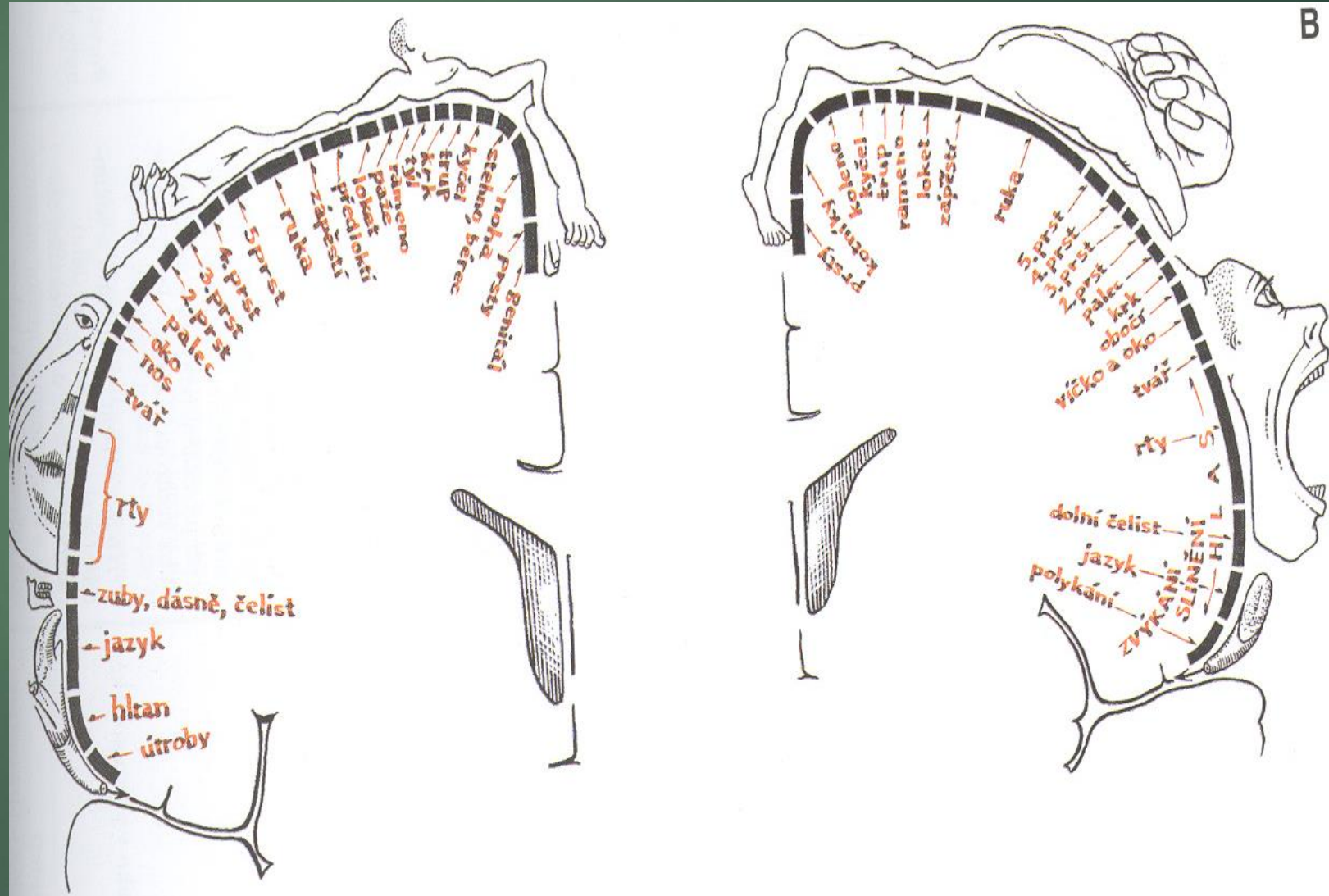
Zadní provazce- leží v prodloužené míše, axon se kříží a pokračuje do thalamu

3.neuron: v thalamu (thalamo-kortikální)

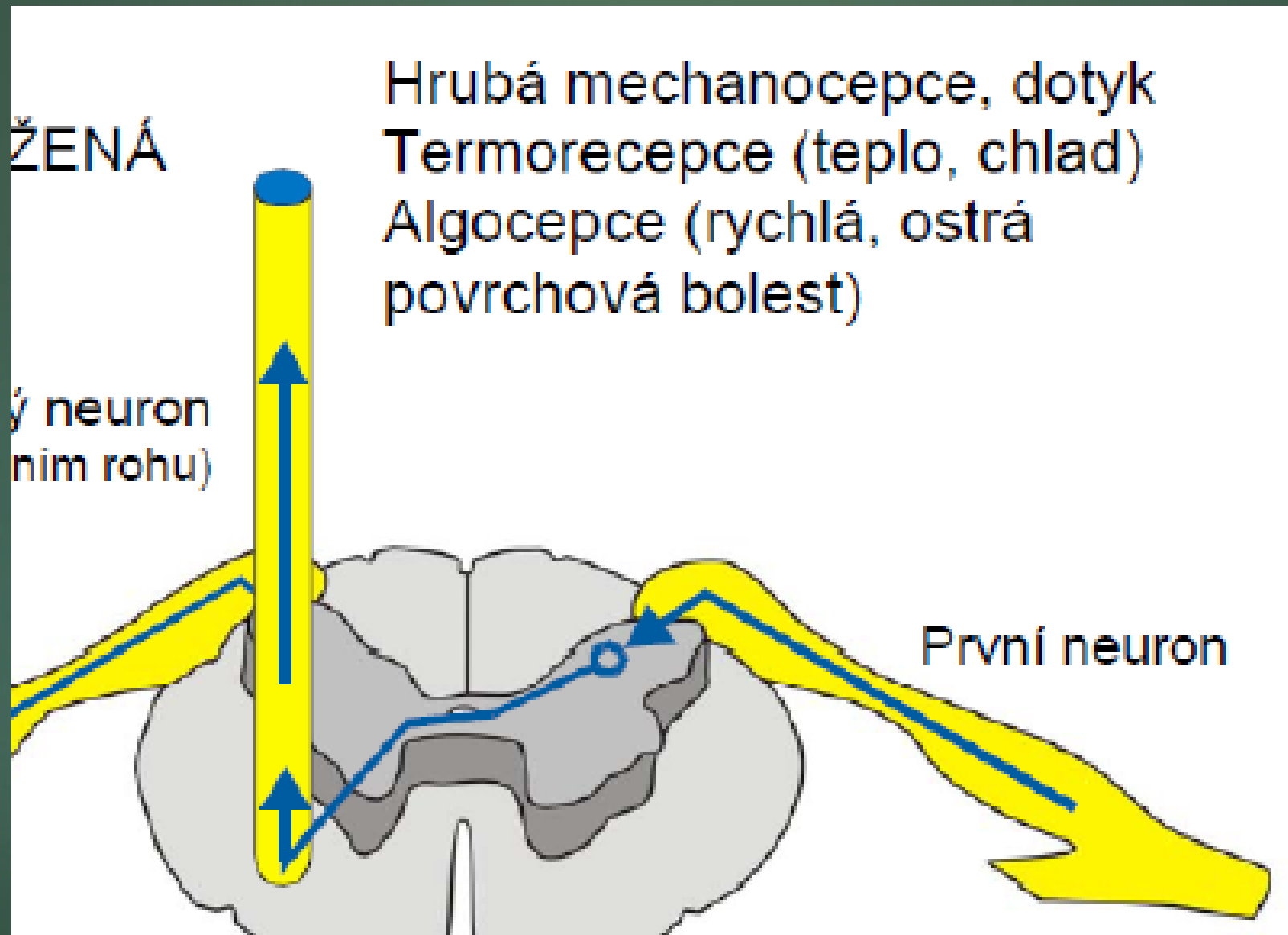


Konec senzitivní dráhy – mozková kůra

Okrsky kůry pro jednotlivé části těla mají různou velikost, jejich umístění a proporce jsou vyjádřeny **homunkulem** postaveným na hlavu

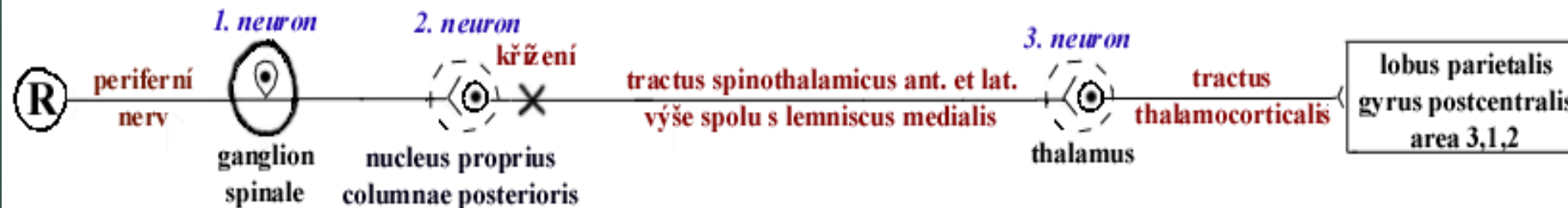

anterolaterální systém (ALS)



TRACTUS SPINOTHALAMICUS

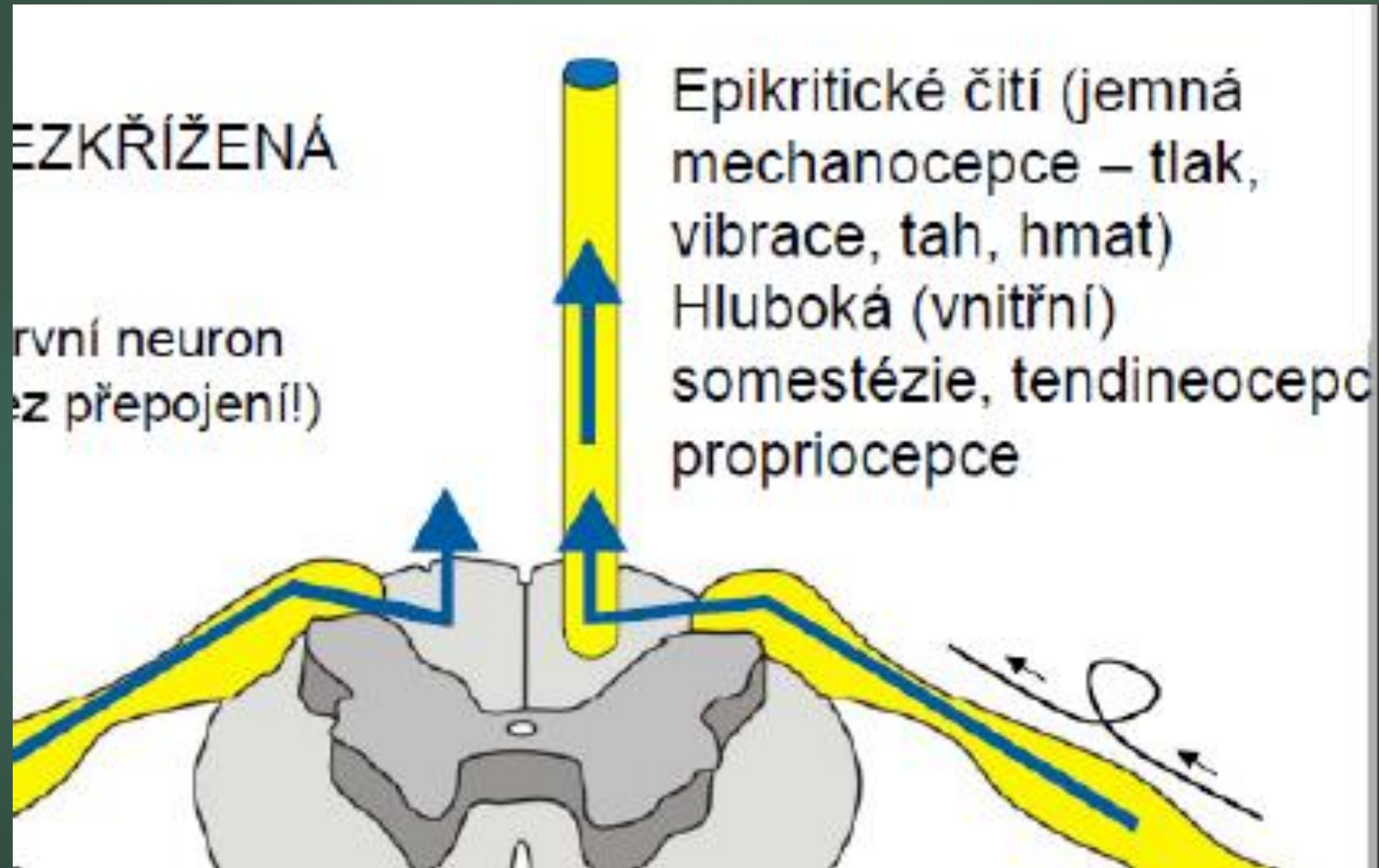
- ▶ součást *anterolaterálního systému* (neospinotalamická dráha)
- ▶ 3-neuronová dráha, zkřížená v míše
- ▶ rychlá (akutní, ostrá bolest), teplo a chlad (lat.) a hrubá citlivost (ant.)
- ▶ lemniscus spinalis v kmeni
- ▶ z Rexedových zón I,V,VII,VIII
- ▶ *porucha: syringomyelie* – syringomyelická disociace cití



TRACTUS SPINORETICULARIS

- ▶ součást *anterolaterálního systému* (paleospinotalamická dráha)
 - ▶ 2(4)-neuronová dráha
 - ▶ pomalá (chronická, tupá) bolest, aktivační ascendentní dráha RF (ARAS)
 - ▶ asi polovina zkřížená
 - ▶ vývojově stará = buzení a emoce
- tractus reticulothalamicus (buzení – ascendentní aktivační systém RF) → gyrus cinguli (emoce)

dráha zadních provazců

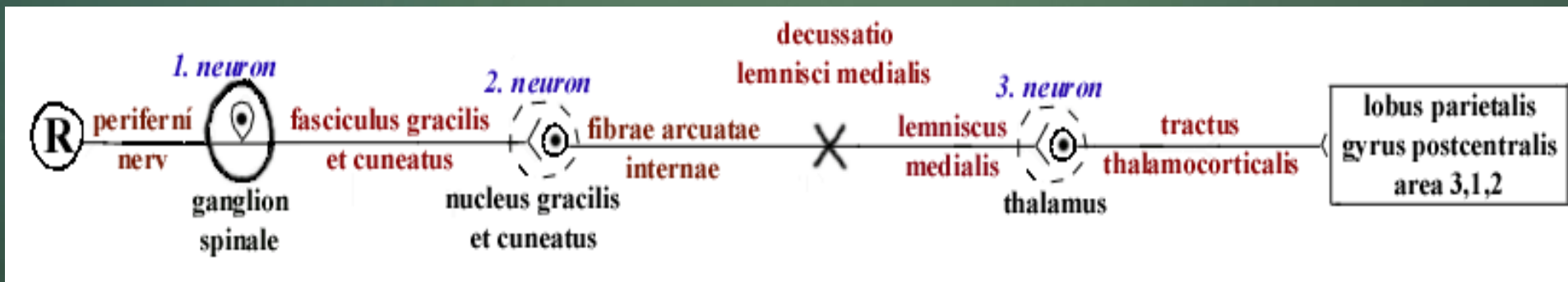


DRÁHA ZADNÍCH PROVAZCŮ

= *lemniskový systém*


= *tractus spino-bulbo-thalamo-corticalis*

- ▶ 3-neuronová dráha, zkřížená v prodloužené míše
- ▶ hmat, vibrace, hluboký tlak, tah, polohocit (propriocepce) z kloubů, šlach a svalů
- ▶ **porucha: senzoričná ataxie (*sclerosis multiplex, tabes dorsalis*)** – tabická disociace čítí



SENZITIVNÍ DRÁHY HLAVOVÝCH NERVŮ

- ▶ obdoba obou systémů u hlavových nervů
- ▶ hmat, polohocit (tr. trigeminothalamic ant.) a bolest z hlavy (tr.t-th post.)
- ▶ n. V, IX, X
- ▶ lemniscus trigeminalis se přidává laterálně k lemniscus medialis



Thalamus je součástí motorických okruhů – informace přivedené oběma senzitivními dráhami – použití pro řízení pohybu

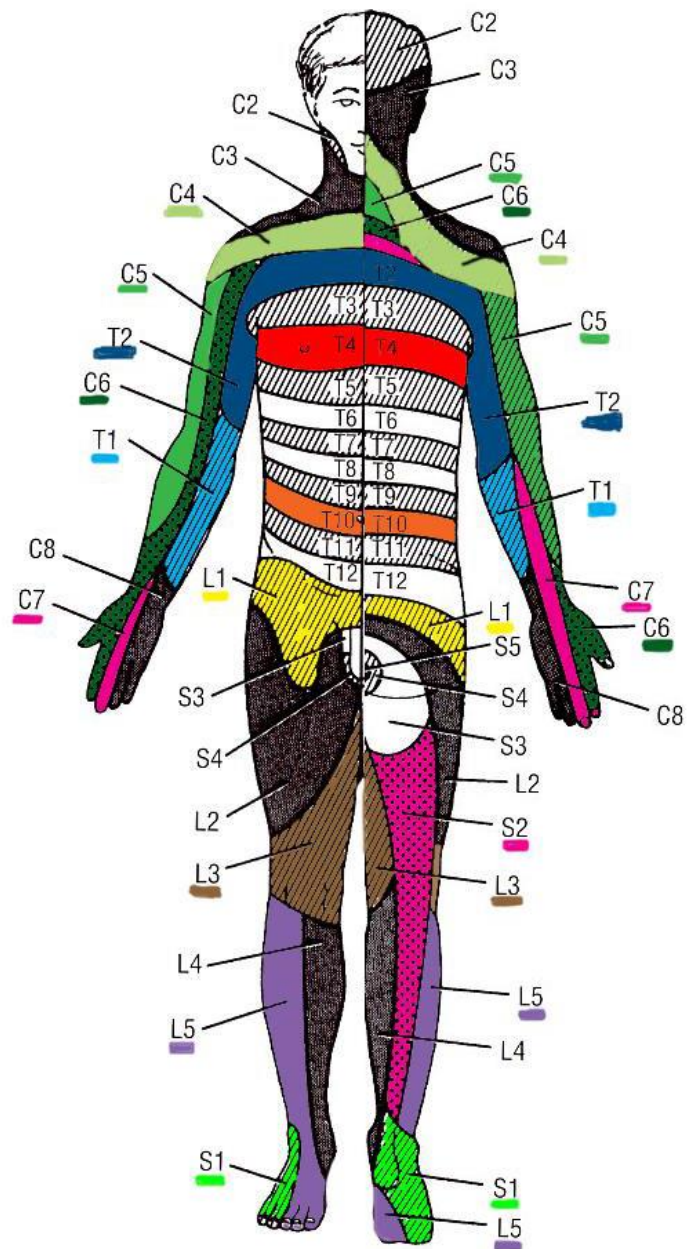
Z obou systémů ALS i zadních provazců vedou odbočky do mozečku

Propriocepce

- Vnímání sama sebe
- Vnímání polohy těla (**polohocit**), vnímání pohybů těla, pohybů jednotlivých částí vůči sobě (**pohybocit**), vnímání síly a váhy předmětů (**silocit**)
- Informace jdou:
 - ze svalů : svalová vřeténka a šlachová (Golgiho) tělíka
 - kloubů: 4 druhy receptorů, 2 registrují polohu kloubu a 2 registrují pohyb kloubu

Area radicularis sensitiva

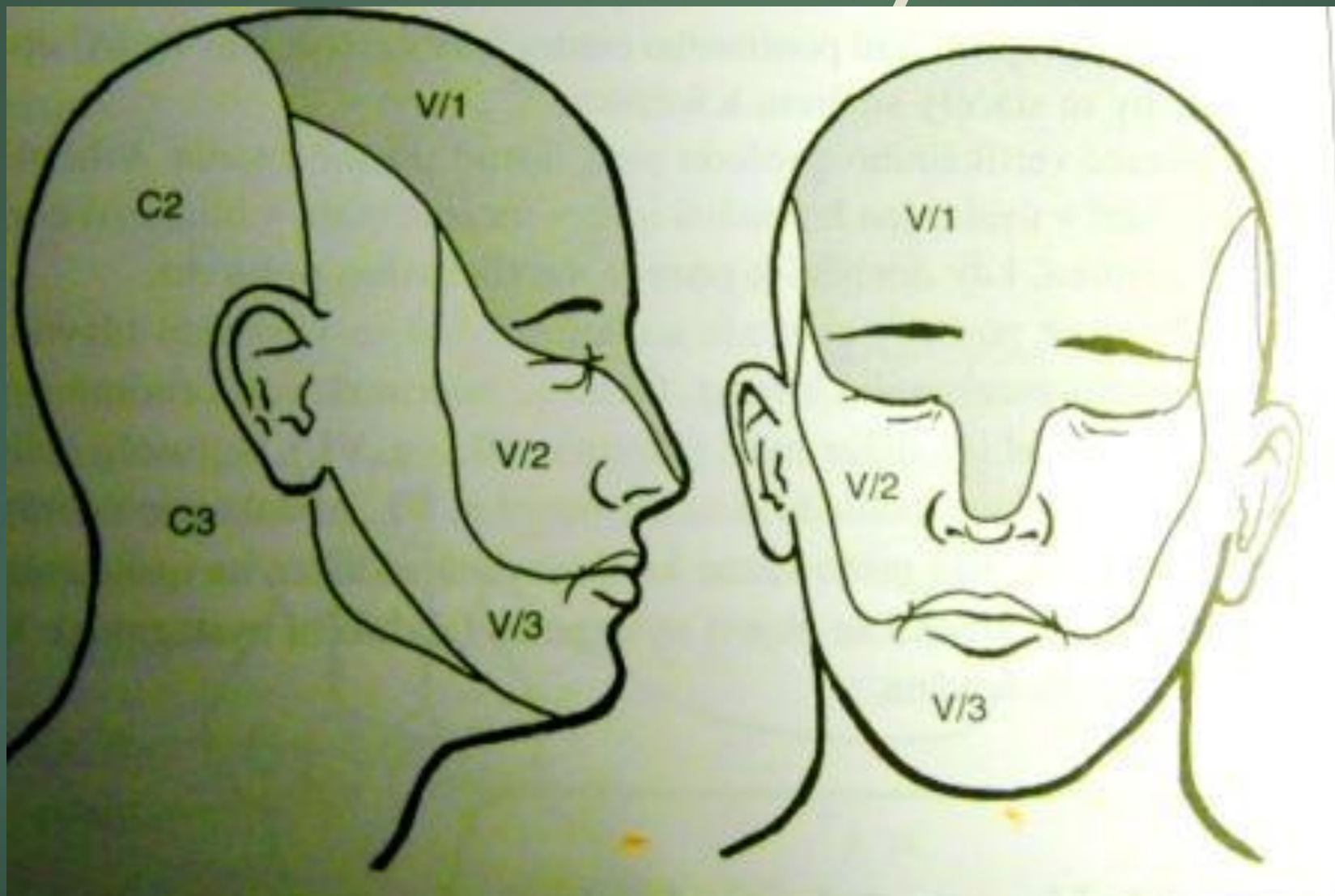
- ▶ oblast periferie senzitivně inervovaná jedním zadním míšním kořenem (= **jedním míšním segmentem**)
- ▶ Skládá se z:
 - DERMATOMU** (oblast kůže) +
 - oblasti útrobu a svalů** inervovaných senzitivně stejným zadním kořenem



Spinální segmenty

Dermatomy se promítají na povrch těla jako podélné pruhy

Senzitivní inervace hlavy



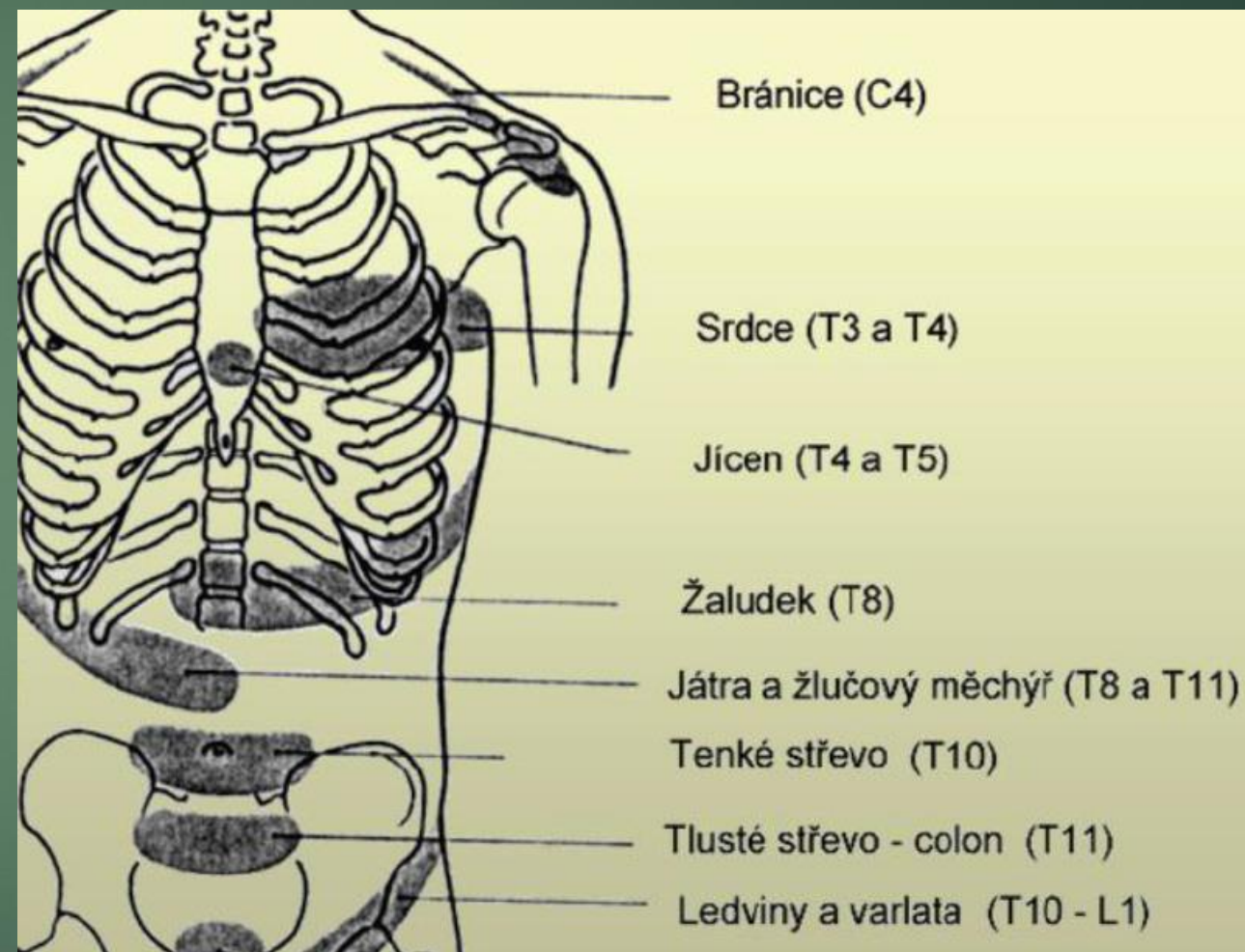
Ještě několik důležitých detailů

Zadní kořen vede jak **somatosenzitivitu**, tak i **viscerosenzitivitu**

- ▶ Při vedení bolesti z útrob tak může dojít k jevu, kdy impulzy z orgánů jsou (na úrovni spinálního ganglia nebo míchy) převedeny na neurony vedoucí vjemy z kůže, co vede ke přecitlivělosti daného okrsku kůže na dotek. Tyto okrsky, typické pro jednotlivé vnitřní orgány se nazývají **HEADOVY zóny**

Headovy zóny

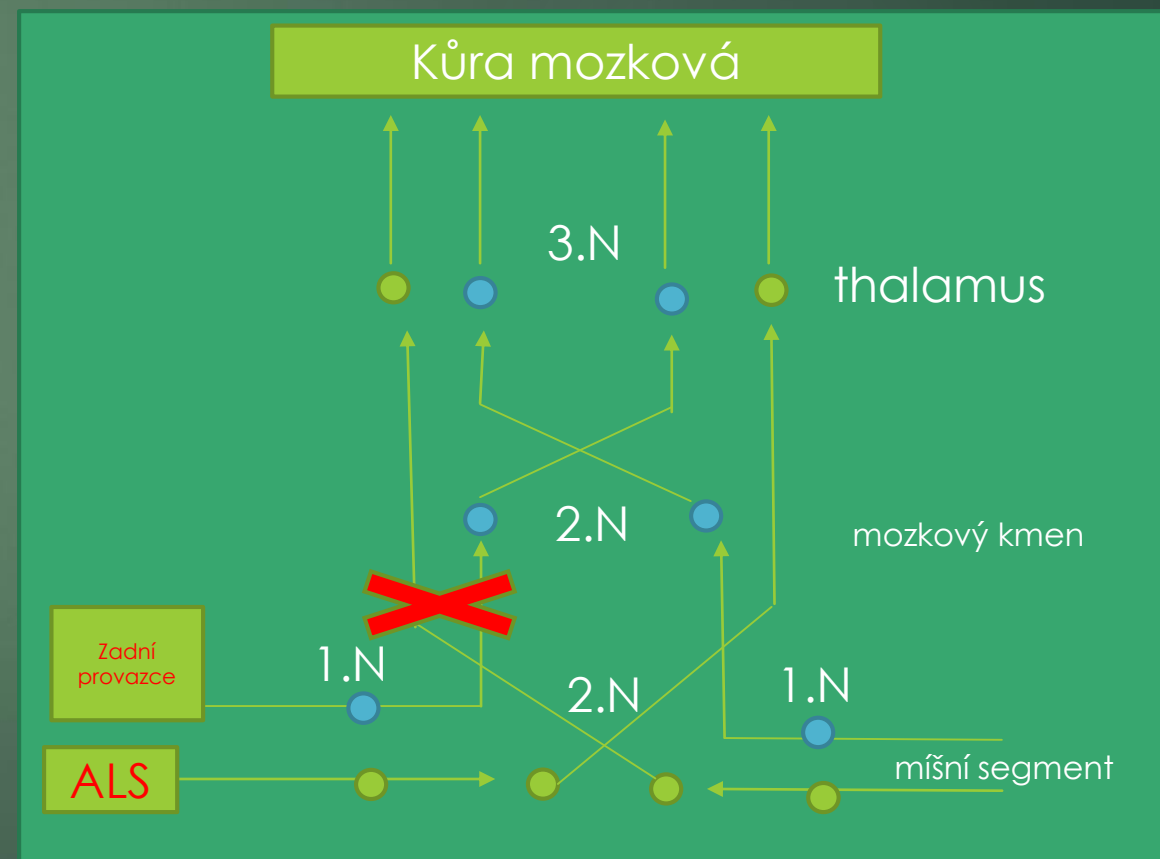
- ▶ C3-4: onemocnění bránice
- ▶ Th1-9: plicní choroby
- ▶ Th2-6 vlevo + n. ulnaris: onemocnění srdce
- ▶ Th4-7: onemocnění žaludku
- ▶ Th7-10: choroby jater, žlučníku a pancreatu
- ▶ Th8-L3: choroby ledvin



Poškození míchy

Klinické důsledky křížení obou drah v různé úrovni

- ▶ anterolaterální systém (ALS): termické čítí
bolest
- ▶ dráha zadních provazců : propiocepce
dotyk



Poruchy čítí

- ▶ **Hypestesie:** snížená citlivost
- ▶ **Anestésie:** necitlivost

taktilní, termická

- ▶ **Neuralgie:** palčivá, ostrá, záchvatovitá bolest v oblasti nervu či kořene, je vyvolaná drážděním nervu – nádor, cévní klička, jizva či podrážděním určitých bodů v inervační oblasti

trigger point – spoušřový bod

Poruchy čítí - pokračování

- ▶ **Pallhypesthesie:** porucha polohocitu, pohybecitu a vibračního čítí
- ▶ **Senzorická ataxie:** porucha koordinace
- ▶ **Taktilní agnosie:** porucha poznávání hmatem
- ▶ **Hyperlagézie:** bolestivé vnímání podnětu, který normálně bolest nevyvolává

Senzitivní iritační jevy

Hlavní vjem = bolest

Parestezie: svědění

- Místo léze : senzitivní kůra, zadní provazce, periferní nervy
- Příklady onemocnění: polyneuropatie, komprese nervů

Dysestezie: kvalitativně změněné vnímání senzitivního dráždění

- Místo léze : tractus spinothalamicus, periferní nervy - kořen
- Příklady onemocnění: herniace disku, polyneuropatie, komprese nervu

Kauzalgie: záchvatovitá palčivá bolest, provázená trofickými změnami

- Místo léze : periferní nervy
- Příklady: neúplná léze n. medianus, n. tibialis

Senzitivní iritační jevy - pokračování

Neuralgie: krátké záchvaty bolesti v oblasti inervované nervem

- Místo léze : periferní nervy
- Příklady onemocnění: neuralgie trigeminu

Fantomova bolest: trvalé záchvatovité bolesti v chybějící končetině

- Místo léze : CNS
- Příklady onemocnění: amputace končetiny

Segmentální bolest: bolesti v dermatomech, často s hyperalgezií a hyperestezií

- Místo léze : nervové kořeny
- Příklady onemocnění: herniace disku

Poruchy čítí

TOPIKA:

- ▶ **Area nervina:** porucha čítí v průběhu daného periferního nervu
- ▶ **Area radicularis:** porucha čítí v průběhu nervového kořene
- ▶ **Porucha míchy:** disociované poruchy čítí
- ▶ **Transversální léze míšní:** porucha pro všechny kvality čítí pod místem přerušení
- ▶ **Centrální porucha čítí (talamus, parietální kůra - astereognosie):**
kontralaterálně talamické bolesti či Jacksonova senzitivní epilepsie

- ▶ **Disociovaná porucha čítí**

porucha čítí povrchového nebo hlubokého

- ▶ **Globální porucha čítí**

porucha obou systémů čítí

Bolest

- ▶ Nepříjemný smyslový a emocionální prožitek spojený se skutečným nebo domnělým poškozením tkání
- ▶ O poškození tkání informují **nociceptory**
- ▶ Obranný charakter
- ▶ Dělení bolesti dle délky trvání:

akutní – trvá max. 1 měsíc

chronická – trvá déle než 3 týdny

nádorová x nenádorová

- ▶ Dělení bolesti dle mechanismu vzniku:

Nociceptivní: vzniká aktivací nociceptorů a souvisí s poškozením tkáně (zánět, poranění)

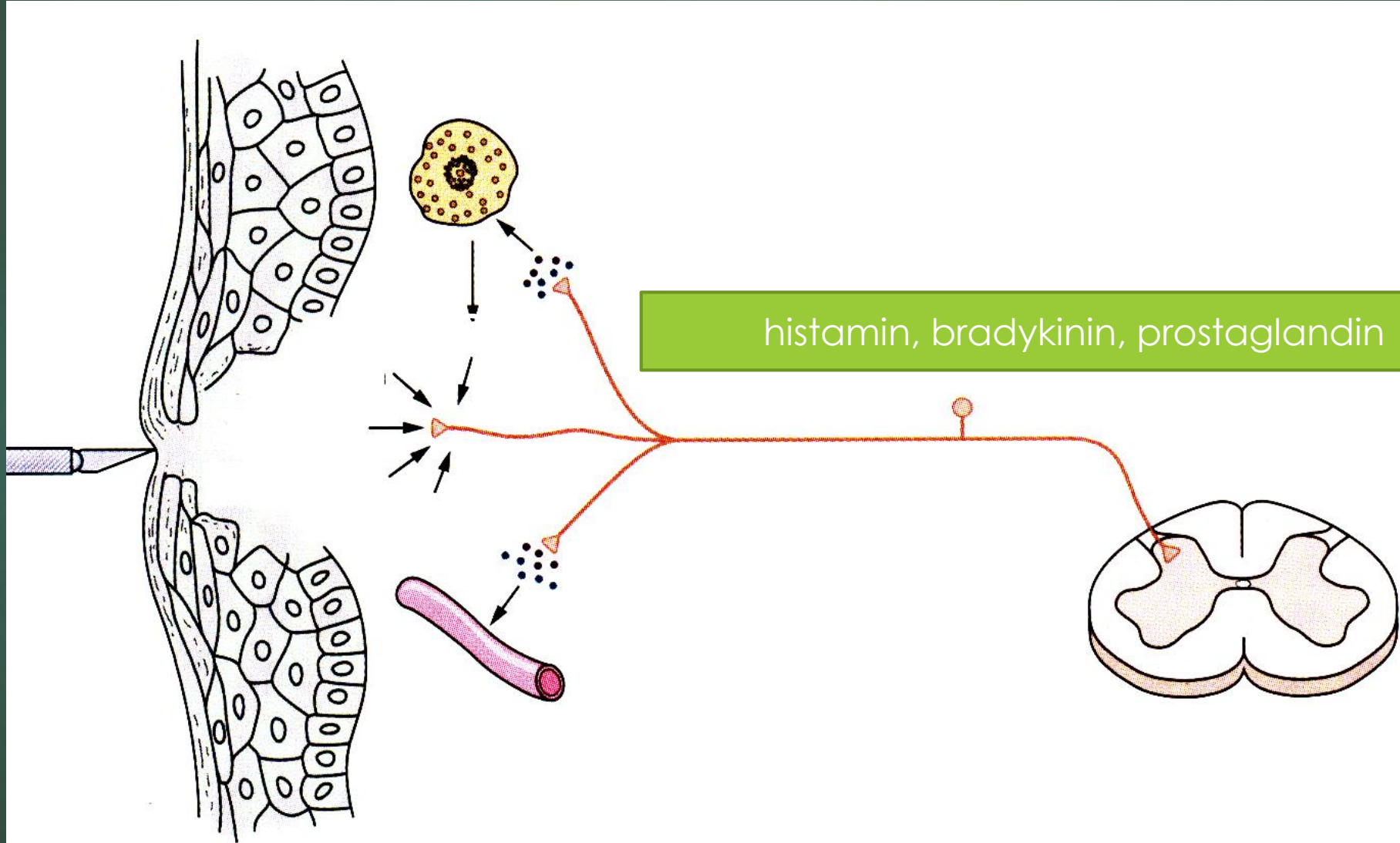
Neurogenní: při primární lézi nervového systému

periferní neurogenní (periferní nervy – např. postherpetická neuralgie)

centrální neurogenní (mozek, mícha – bolest po traumatu míchy)

Psychogenní (psychický podklad)

Chemické mediátory z poškozené tkáně sensitizují a stimulují nociceptory



Bolest - dráhy

Epikritická – ostrá, krátká, přesně lokalizovaná

- ▶ vedená myelinizovanými A δ vlákny
- ▶ probíhá ve spinothalamické dráze

Protopatická – dlouhotrvající, nepřesně lokalizovaná

- ▶ vedená nemyelinizovanými C vlákny
- ▶ přepojovaná v retikulární formaci (tractus spinoreticularis → tr. reticulothalamicus)

Thalamická bolest

- ▶ Na kontralaterální straně postižení
- ▶ Palčivé, úporné