

FYZIOTERAPIE V CHIRURGII A ORTOPEDII

- BŘIŠNÍ OPERACE
- traumatologie-přímé tupé násilí přes stěnu břišní x nepřímá decelerací-pády z výšky,motohavárie-postiženy závěsné struktury orgánů
 - nejčastěji postiženy-slezina(nejčastější důvod hemoperitonea),játra(druhá nejčastější příčina),mezenterium,mezokolon,bránice
 - méně často pankreas,močové cesty,ledviny
 - otevřená poranění-bodná,lacerační,střelná,střepinové (každá rána pronikající přes sval.fascii-potenc.penetrující-chirurg.revize)
- diagnostika-u akutních stavů
 - klinické vyšetření (pohled,pohmat,poslech),vyšetření per rectum (vyklenutí nebo bolest v oblasti Douglasova prostoru),sonografie,RTG,CT celotělové při polytraumatu,pokud jsou známky těžkého hemoragického šoku-akutní laparotomie

- vyšetření břišní dutiny obecně
- klinické vyš.-pohled-známky pohmoždění-postup dechové vlny(nepostupující dechová vlna břišní stěnou, může znamenat peritonitidu)-vyklenutí-spontánní zaujetí polohy,barvu kůže(barvu kůže, žluté zbarvení může značit ikterus, modré hematomy, fialové mohou být při šíření retroperitoneálního hematomu nebo při těžkém zánětu slinivky
 - palpace-peritoneální dráždění-napjatá bř.stěna,bolest, obsah břišní dutiny-u zdravého člověka je poklep diferencovaný bubínkový, tzn. poklep má různou výšku nad břišními orgány podle množství plynové náplně-patologický poklep je zkrácený a může být způsoben přítomností tekutiny
 - auskultace potvrzuje klinická podezření získaná poklepem-zdravý člověk-přítomny střevní fenomény-peristaltika chybí-paralytický ileus

- zobrazovací metody-RTG – prostý snímek břicha, ultrazvukové vyšetření UZ, computerové tomografické vyšetření CT, kontrastní vyšetření gastrointestinálního traktu GIT, endoskopická retrográdní choledochopankreatografie ERCP, perkutánní transhepatická cholangiografie PTC, angiografické vyšetření abdominálních tepen a vzácně vyšetření magnetickou rezonancí MR
- laboratorní vyš.

TYPY BŘIŠNÍCH OPERACÍ

- laparotomie -chirurgické otevření břišní dutiny
- laparoskopie -pomocí malých řezů zavádějí do dutiny břišní optické nástroje
 - s laparoskopickou chirurgií úzce souvisí i robotické operace-operace se provádějí robotem, řízeným pomocí joysticku- využívány v těžce přístupných nebo malých místech
 - robotické operace se využívají především v břišní chirurgie u operací žaludku, střev a konečníku a také v cévní chirurgii a urologii

- indikace k chirurgickým zákrokům břicha
 - onemocnění vnitřních orgánů
 - benigní a maligní nádory
 - zevní a vnitřní kýly (pupeční kýla, kýla v jizvě, dorzální kýla, brániční kýla)
 - záněty břišní stěny

- komplikace
 - respirační
 - kardiální
 - tromboembolické
 - vzduchová a tuková embolie
 - poruchy hemostázy
 - poruchy funkce močového systému
 - poruchy funkce močového systému
 - poruchy funkce trávicího ústrojí
 - škytavka (poškození n.phrenicus)
 - komplikace v operační ráně

FYZIOTERAPIE

- u plánovaných břišních operací již v předoperační fázi
 - nácvik odkašlávání s fixací operační rány
 - nácvik cévní gymnastiky
 - nácvik vertikalizace přes operovaný bok
 - pokud stav dovoluje tonizace břišní stěny
 - aktivace HSSP

- po operaci-časná-cíl- předejít komplikacím
- polohování-úlevová poloha Fowler
- RFT-lokalizované dýchání,prodloužený výdech
- odkašlávání s fixací operační rány
- cévní gymnastika
- vertikalizace přes operovaný bok, řídí se výhradně individuálními potřebami pacienta a pokyny operátora(dreny,sutura...)
- kondiční cvičení i relaxace
- nácvik sebeobsluhy-pac. nesmí používat hrazdičku
- ošetření okolí jizvy po 4T i jizva

- rekonvalescence-odvívjí se od diagnózy,věku,celkové tělesné kondice
- edukace stran pohybových návyků
- ošetření reflexních změn
- důkladné ošetření jizvy
- ošetření fascií
- bránice-PIR, manuální ošetření
- úprava postury
- fyzikální terapie-biolalampa,laser,analgetické procedury
- lázeňská péče

FYZIOTERAPIE PO OPERACÍCH HRUDNÍKU

- indikace
- traumatologie- převažují poranění hrudníku zavřená – nepenetrující
 - penetrující poranění jsou méně častá avšak závažnější
 - 85 % nemocných s poranění hrudníku je ošetřováno neinvazivně, stav 15 % nemocných si vyžádá invazivní přístup (torakoskopii, torakotomii)
 - poranění hrudníku je obvyklou součástí sdružených poranění či polytraumat, kde výrazně zvyšuje morbiditu a mortalitu
 - poranění hrudníku je primární příčinou úmrtí zhruba u 25 % všech nemocných, kteří zemřeli v souvislosti s úrazovým mechanismy

- plicní – poranění plic – zánětlivá onemocnění, onemocnění pohrudnice – nádory - benigní i maligní, plicní absces – bronchiektázie emfyzém
- onemocnění srdce, cév
- zlomeniny žeber (nejčastěji sériové u nestabilního hrudníku-paradoxní dýchání)

- torakotomie je operace dutiny hrudní prováděná klasickým přístupem
- posterolaterální torakotomie (nejčastější) jako přístup do hrudní dutiny k operacím plic, jícnu a zadního mediastina
- sternotomie
- torakoskopie patří mezi miniinvazivní operační technika

- v časném pooperačním období výrazně limitována funkce myoskeletární složky dýchacího systému
- hypoxie – farmakologický útlum, bolest, omezená mobilita hrudníku, atelektázy
- omezení dýchacích pohybů jak do inspiria tak do expiria
- bolestivost v okolí operační rány snižená elasticita hrudníku, páteře, plic
- oslabená břišní stěna obezita, u žen váha prsů.....
- dechový vzor v počátcích ovlivněn i anestezií

RIZIKOVÉ FAKTORY

- chronická bronchopulmonární onemocnění
- srdeční onemocnění
- obezita
- nikotinismus
- vyšší věk
- pooperační imobilizace

FYZIOTERAPIE

- u plánovaných výkonů –předoperační
 - RFT
 - nácvik optimální postury
 - mobilita hrudníku
 - psychoprofylaxe

- po operaci
- RFT
- drenážní a expektorační techniky bezpoklepové techniky !
- aktivace bráničního dýchání
- kašel (nestabilní sternum)
- inhalace
- MTT – C páteř, hrudník, pletence ramenní
- úprava pohyb. stereotypů v oblasti ramenního pletence
- relaxační techniky
- správný stereotyp dýchání
- ekonomizace dýchání
- vertikalizace CAVE drenáž-odvíjí se od diagnózy a celkového stavu pac.(např.u pnemonektomie-později-delší klidový režim)
- korekce postury
- kondiční cvičení-odvíjí se od diagnózy a celkového stavu pac.
- monitorace-sledovat FF
- respektovat bolest a únavu
- joga-múdry

KARDIOCHIRURGIE

- nejvíce operací pro ICHS (63%), chlopenní srdeční vady (23%), vrozené srdeční vady (8%), transplantace (1%), 5% ostatní operace
- chirurgická terapie ICHS – aortokoronární bypass
 - přemostění zúženého či uzavřeného segmentu koronární tepny
 - resekovaným úsekem žíly nebo arteriálním štěpem
 - operace v mimotělním oběhu na zastaveném a bezkrevném srdci

- mediální sternotomie
 - nejužívanější operační přístup pro téměř všechny srdeční operace šetrnější než laterální thorakotomie – nenarušuje tolik mechaniku dýchání, menší poškození pleury a plicnítkáně
- komplikace
 - osteotomie sternu zhoršuje stabilitu hrudní stěny a
 - snižuje jeho poddajnost (změny v plicní ventilaci, ranná infekce – nestabilní sternum)
- mimotělní oběh
 - nahrazuje po dobu operace funkci srdce a plic
 - riziko vzniku ARDS (adult respiratory distress syndrom)
 - mění se mechanika dýchání, snížení statických plicních objemů a snižuje se plicní poddajnost – nedostatečné okysličení arteriální krve

POOPERAČNÍ KOMPLIKACE

limitující fyzioterapii

- hypoxemie, atelektáza, pleurální výpotek, dysfunkce bránice
 - díky pleurotomii, větší bolesti, narušení schopnosti pacienta
- zhoršuje se cévní zásobení
- omezení zásobení postranních mezižebních svalů
- léze n.phrenicus-hypotermické poškození , natažení nebo stlačení při manipulaci, ischemie při odběru štěpu z mamární tepny (regenerace do 1-2 let)
- pneumothorax – při kanylaci centrálních žil, preparaci mamární arterie, sternotomie
- hemothorax – zdroj krvácení – srdce, aorta, mezižební tepny, mamární tepny

FYZIOTERAPIE

- důležitá předoperační příprava
- pac. bývají 0-1. po operaci na UPV
- základem fyzioterapie – RFT
- nutná monitorace pacienta
- s fyzioterapií začínáme 1. den po operaci
- RFT – během UPV – kontaktní dýchání, MVP(masáž,vibrace pružení), asistence při
- odsávání
- - po extubaci – ACBT(Active Cycle of Breathing Technique), <https://youtu.be/6xBVUYPTxJg> expektorační techniky, kontrola
- kašle (nestabilní sternum), kontaktní dýchání, flutter,
- relaxace, PEP maska, CPAP maska
- - CPAP maska – kontinuální pozitivní tlak v dýchacích
- cestách –pac. dýchá spontánně za trvalého přetlaku –
- rozvinutí periferie

ALOPLASTIKY

- totální endoprotéza kyčelního kloubu
- indikace
 - revmatické onemocnění-synovialitida-panus-granulační tkáň proliferujících fibroblastů a zánětlivých buněk pokryje celou chrupavku a pokryje ji-destrukce
 - postraumatická destrukce
 - vrozené vývojové vady
 - nádorová onemocnění kyčle
 - destruktivní postižení kosti stehenní při jiném onemocnění -ischemie v dané oblasti- embolizaci arterie, vaskulitida, tuková embolizace při pankreatitidě nebo etylismu, radiační zátěži, neznámá patogeneze (idiopatická nekróza)-avaskulární nekróza hlavice f.-traumata v oblasti kyčle nebo u kongenitálních a vývojových vad (včetně VDK)
 - sekundární artrozy v dětském věku-Mb.Perthes
 - primární idiopatické artrozy

Osteoartróza je degenerativní onemocnění kloubů. Spočívá v degeneraci kloubní chrupavky a rozvoji sekundárních změn v oblasti kloubu-tvorba osteofytů, subchondrální skleróza kosti, vznik pseudocyst v kosti, nekrózy až destrukce kloubů, s osovou odchylnou, zkrácení končetiny, synovitida, změny měkkých tkání – kontraktury svalů a kloubního pouzdra. Jedná se o velmi časté onemocnění, s věkem výskyt stoupá, po 60. roce trpí artrózou více než polovina populace, nad 70 let najdeme určitý stupeň artrózy u 80 % pacientů. Již od 30. roku ztrácí chrupavka schopnost regenerace.

klasifikace I-IV

- **I. stupeň** - změknutí chrupavky, ztráta mechanické pevnosti, změna uspořádání kolagenních vláken, tvorba méněcenného kolagenu (*na RTG nenápadné změny, mírné zúžení kloubní štěrbiny*)
- **II. stupeň** - fibrilace (*rozvláknění*) a fragmentace (*rozpraskání*) chrupavky (*na RTG snížení kloubní štěrbiny, subchondrální skleróza kosti, tvorba osteofytů, nerovnost kloubní plochy*)
- **III. stupeň** - ztráta chrupavky, ulcerace, obnažení kloubního povrchu na subchondrální kost, subchondrální skleróza (*na RTG snížení až zánik kloubní štěrbiny, nekróza kosti, tvorba pseudocyst*)
- **IV. stupeň** - ankylóza, zánik kloubní štěrbiny, destrukce či srůst artikulujících kostí.

ALOPLASTIKA KYČELNÍHO KLOUBU

- koxartroza-bolest se promítá zejména do ingviny a šíří se po vnitřní straně stehna
- cementované endoprotézy kyčelního kloubu U cementované náhrady kyčelního kloubu jsou obě komponenty fixovány do kosti pomocí kostního cementu po 10 – 15 letech může docházet častěji k uvolňování jamky-vhodné u pacientů nad 70 let

- necementované náhrady se využívají u mladších pacientů do 60 let-výhodou necementované endoprotézy je zmenšení resekce tkání a přesné usazení obou komponent do vyfrézovaného lůžka-těsný kontakt umožní vrůstání kostních trámčů do strukturovaného povrchu femorální i acetabulární náhrady tzv. vazebnou osteogenezí
- hybridní endoprotézy kyčelního kloubu-kombinace cementované a necementované náhrady, kdy se nejčastěji vyskytuje necementovaná jamka a cementovaný dřík-pac. 60-71 let

- povrch některých implantátů je opatřen tenkou vrstvou hydroxyapatitu z důvodu urychlit spojení kostí pacienta s povrchem implantátu. U cementovaných i necementovaných endoprotéz -snaha o eliminaci tvorby vazivové membrány, která obsahuje histiocyty, které mají významnou roli u indukce osteolýzy, a tím i uvolnění implantátu.

- resurfacing kyčle(hip resurfacing)-povrchová náhrada kloubních ploch - kloubní hlavice je obroušena, na ní je nanesen mimořádně odolný kov-tento kov se využívá také u vystýlání acetabula, které je vyfrézováno dle standardních postupů- výhodou je brzká rekonvalescence,ale chybí dlouhodobější zkušenosti-stav femuru,věk pacienta jsou limitujícími faktory

- kontraindikace

- lokální - aktivní infekce v kyčli, infekce v jiných lokalitách (dekubity, folikulitida a vředové afekce v oblasti kloubu, uroinfekce), nekvalitní kostní tkáň
- celkové - nevhodný interní stav, těžká neurologická onemocnění, významná nespolupráce pacienta.

- anterolaterální přístup (Watson-Jonesův) -řez se vede laterálně v dlouhé ose kosti stehenní o délce 15 cm,místě trochanteru major se řez lomí směrem ke spina iliaca anterior superior-stejném směru se protíná také fascie-primoimplantace -malá svalová dezinzerce -pro pacienta poměrně šetrná
- transgluteální přístup (Bauer) -kožní řez a protětí fascie jsou shodné s anterolaterálním přístupem-zpřístupnění m. gluteus medius a m. vastus lat.-řez veden na hranici přední třetiny obou svalů, které jsou uvolněny od trochanteru major-nejčastěji pro revizní výkony v oblasti acetabula x primoimplantace při těžkých dysplaziích
- zadní přístup(Kocher-Langenbeck) -poloha pacienta na zdravém boku. 20 cm dlouhý řez vede obloukem od velkého trochanteru směrem ke spina iliaca posterior superior a dále distálně v ose femuru-respektovány anatomické intervaly-šetrný
- miniinvazivní chirurgie-cílem minimální poškození tkání-značně náročný operační výkon- malá operační rána
- počítačem asistovaná chirurgie-navigační systém- přehled i při minimální operační ráně
- revize-po 10-20 letech-asi ve 20% dochází k uvolnění náhrady

KOMPLIKACE

- časné komplikace
 - krvácení -hradit krevní ztráty a ošetřit poraněné cévy
 - luxace endoprotézy je charakterizována prudkou bolestí a patologickým postavením končetiny-repozice v celkové anestezii, případně reoperace.
 - trombembolická nemoc se nejčastěji manifestuje jako flebotrombóza případně s plicní embolií
 - tuková embolie-pravděpodobně vlivem toxického monomeru, který se může uvolnit při cementování
- středně pozdní komplikace
 - dehiscence rány (rozestup) vyžaduje chirurgické ošetření
 - pozdní hematom-zvažuje se revize rány podle jeho velikosti
 - časná infekce se většinou manifestuje do 14 dnů od operace-okolí rány je zarudlé bolestivé, zvýšená teplota, vzestup C-reaktivního proteinu (CRP)-revize rány a nasadit antibiotika

- pozdní komplikace
 - mitigovaná infekce-mírné známky zánětu, ale významné následky- uvolnění protézy-infekce může vzniknout i dlouho po operaci
 - paraartikulární osifikace se často objevuje u poúrazových stavů-pokud osifikace omezují pohyb, je nutné je odstranit
 - uvolnění a migrace endoprotézy jsou nejčastěji způsobeny otěrem polyetylénu, fragmentací kostního cementu, chybnou konstrukcí TEP, chybnou implantací TEP nebo latentní infekcí

FYZIOTERAPIE

- předoperační rehabilitace
 - kvalitní kineziologický rozbor
 - ošetření postiženého segmentu-úprava svalových dysbalancí, ošetření reflexních změn
 - nácvik chůze v odlehčení s důrazem na správný stereotyp chůze, délku kroku, odvíjení nohy
 - nácvik sebeobsluhy
 - zlepšení celkové kondice
 - edukace

- časná pooperační optimálně
 1. pooperační den-RFT, cévní gymnastika, izometrie
 - 2.-3. den-vertikalizace (s abdukčním klínem)-aktivně asistovaně flexe do 90st. a abdukce
- postupně cvičení na bříše-prevence kontraktur flexorů KYK, extenze abdukce
- nácvik sebeobsluhy
- edukace – nekřížit končetiny (noha přes nohu), vkládat polštář mezi kolena (prevence addukce)
- kontraindikované pohyby
 - zevní rotace
 - addukce
 - flexe nad 90st.
 - flexe s extendovaným kolenem (páka)

- následná fyzioterapie
- zapojení kloubu do tělesného schématu
- metody na NF podkladu
- uzavřené kinematické řetězce
- neopomenout podologickou péči-zajištění optimálního postavení ve všech kloubech nohy
- optimálně – intenzivní rehabilitační pobyt 2-3T
- lázeňská péče do 3M po implantaci
- fyzikální terapie-distanční elektroléčba- zejména Bassetových proudů (monofázické, pulsní, sinusové proudy) o frekvenci 72 Hertzů
- laser-ošetření operační jizvy
- magnetoterapii lze využít v případě, kdy jednotlivé kovové komponenty implantované TEP jsou vyrobeny z diamagnetických materiálů- pulzní nízkofrekvenčním magnetické polem o frekvenci 25 až 50 hertzů
- kryoterapie
- hydroterapie

Plná zátěž je obecně u cementované náhrady povolena po 6T u necementované po 3M (doporučení plné zátěže se liší i dle pracoviště).

REŽIMOVÁ DOPORUČENÍ

- nikdy nesedět tak, aby byl kyčelní kloub ohnutý přes 90st -sedět na vyšších tvrdších židlích, nesedat do hlubokých křesel, je vhodné použít nástavec na WC a při sedání vždy předsunout dolní končetinu
- neshýbat se, nepředklánět ,nekřížit nohu přes nohu
- nepřetáčet se z lehu bez polštáře mezi kolena
- nepoužívat na chůzi pantofle, ale vhodnou obuv s pevnou podrážkou a bez podpatku
- neřít po 2 až 3 měsíce od operace automobil (jízda v autě možná na místě spolujezdce, usedat z boku s nataženou operovanou končetinou)
- nenosit těžší předměty (nad 5 kg)
- v prvních týdnech si sám neobouvat ponožky a boty, jedině později s využitím pomůcek
- nepřetěžovat operovaný kloub, měnit polohy – sed, leh a chůzi, nesedět déle než 30 minut ve stejné poloze
- nedoskakovat na operovanou končetinu

ALOPLASTIKA KOLENNÍHO KLOUBU

- unikompartmentální endoprotéza (hemiartroplastika) - poškození jednoho kompartmentu-nahrazena pouze postižená polovina kloubu-náchylnější k opotřebování z přetížení, neřeší případné obtíže femoropatelního kloubu-málo používaná
- totální endoprotéza kloubu-pokročilá destrukce více částí kloubu-velký výběr implantátů- lze ošetřit povrch všech zde přítomných kostí, tedy femuru, tibie i pately
- dle způsobu
- fixace-cementované, necementované, hybridní
- v současnosti je součástí i náhrada čéšky
- indikace-obecné totožné s ostatními alloplastikami
- specifická-výrazná deformita

- kontraindikace-absolutní
 - ischemická choroba dolních končetin
 - stav po flebotrombózách
 - závažná kardiopulmonální onemocnění
 - ateroskleróza CNS v pokročilém stádiu
 - infekční ložiska, nacházející se v kolenním kloubu a na kožním krytu dané končetiny
 - těžké mykózy a bérkové vředy
 - ztráta kostní tkáně, nedovoluje dostatečnou fixaci komponent
 - výrazná dysfunkce extenzorového aparátu
- relativní kontraindikace-infekční ložisko nacházející se v organismu(chronická infekce urogenitálního traktu, horních cest dýchacích, infekční ložiska v dutině ústní nebo stav po erysipelu
- věk, nadměrná váha pacienta a onemocnění CNS, které by mohlo omezit jeho pooperační spolupráci

- FYZIOTERAPIE
- předoperační péče-ošetření segmentu, posilování dynam. stabil, nácvik chůze o berlích(holích)...
- časná pooperační péče

0.-1.den

-RFT

-prevence trombembolické nemoci

-střídavé polohování flexe-extenze

-eliminace otoku

-IK

2.-3.den

TMT

-aktivně asistované cvičení

-mechanoterapie-motodlaha-40-60st.

-kryoterapie

- FT s topotrofním, analgetickým účinkem-obdobně jako u TEP

-vertikalizace

-facilitace m.QF (pseudparéza)

4.-5.den-cvičení v leže na břiše

-motodlaha 90st.

10-12.den-zvyšování ROM

-péče o jizvu

-myofasciální metody v okolí pately a podkolenní jamky

-dimise

- Lázeňská léčba do 3M po op.
- Plná zátěž 3M od operace, obvykle po 6T 50% zátěž

- Režimová opatření po totální náhradě kolenního kloubu celoživotně. Nedoporučuje se statická zátěž, dřepy, klekání na kolena, vzpírání těžších břemen ve stoje, sezení v jedné poloze déle jak 30 minut.

ALOPLASTIKA RAMENNÍHO KLOUBU

- cervikokapitální náhrada (CKP) -větších destrukce hlavice humeru, po tříštivých frakturách a tumorózních procesech - podmínkou je rekonstrukce rotátorové manžety
 - resekce takřka celé hlavice a krčku, implantát je zakotven v humeru pomocí dříku- jamka zůstává zachována a nahrazuje se jen humerální část
- reverzní totální náhrada - neanatomická náhrada ramenního kloubu-hlavice je součástí glenoidální komponenty a v humerální náhradě je jamka-umožňuje efektivnější zapojení funkce m. deltoideus a odlehčení subakromiálního prostoru- u degenerativních změn rotátorové manžety, kde by při aplikaci anatomické náhrady docházelo k nežádoucímu výsledku

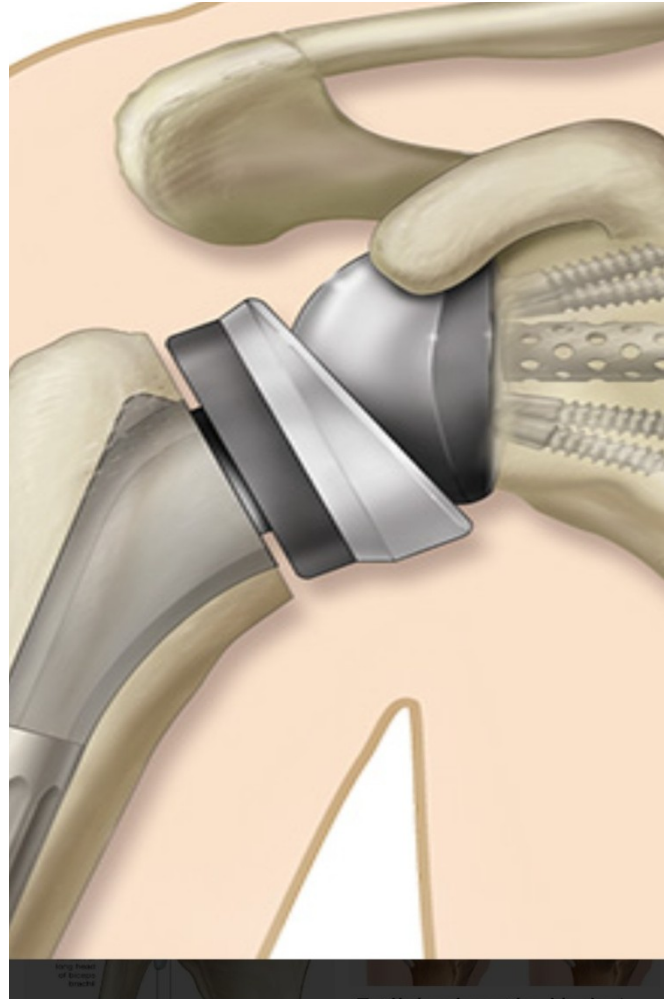
- Anatomická totální náhrada - tvořena kovovým dříkem, na kterém je nasazena kovová hlavice, a samostatnou glenoidální komponentou- podmínkou zachování rotátorové manžety a kvalitní kostní lůžko

-povrchová náhrada („resurfacing“)-minimální kostní resekce, krátký času procedury a snadný přístup k revizi-nevýhodou -nevyhovující anatomie(zploštění hlavice humeru,četné osteofyty, špatná kvalita kosti)

Cílem resurfacingu je především zachování většinové plochy hlavice humeru a implantace kovové čepičky nad zbývající část hlavice.

- indikace-revmatická onemocnění,poúrazové stavy,nádory...méně časté dgenerativní změny- není to nosný kloub

Reverzní náhrada



FYZIOTERAPIE

- předoperační-ošetření segmentu
 - držování svalové síly je zaměřeno hlavně na m. deltoideus
 - udržení kloubního rozsahu v co největším rozsahu, pokud to indikace a bolest dovolují
 - seznámit pacienta s pooperačními technikami a rehabilitací v prvních dnech po operaci

- časná pooperační rehabilitační péče
- 0.-1.den polohování končetiny v mírné flexi a abdukci v ramenním kloubu se současnou semiflexí loketního kloubu(polštář)
- RFT,prevence TEN
- pohyby v loketním kloubu
- 2.den Gilchrist ortéza

1.fáze

- 3.-5.den abdukce a flexe RAK v nebolestivém rozsahu-pasivně s využitím trakce
- pacient během dne i sám s dopomocí zdravé končetiny
- pasivní zevní rotace
- 5s/10 opakování
- motodlaha
- prevence adhezí-vše striktně do bolesti,možno pokrýt analgetiky
- vyvěšování končetiny v leže na břicho přes okraj lehátka x pendul ve stoji,uvolnění SA prostoru,relaxace paže
- 5.den obvykle dimise

2.fáze přibližně 10. pooperační den-cílem postupné zvětšování rozsahu pohybu-oproti první fázi je zde zahrnuta i pasivní vnitřní rotace a addukce-cvičení by nemělo přesáhnout 5 min.

3.fáze dosažení krajních poloh v kloubu, přibližně měsíc po operaci-čas a opakování zvyšujeme

- Aktivní cvičení ramenního kloubu začíná 3- 4. týden po operaci (5.- 6. týden u traumatických indikací), přesný termín musí vždy stanovit operatér-navazuje na předchozí zmíněné cviky
1. fáze-pozvolné izometrické posilování svalstva v leže, či ve stoji u zdi do ventrální flexe, extenze a zevní rotace
 - 2.fáze pacient provádí plné aktivní cvičení za pomoci
 - 3.fáze je zaměřena na posílení všech částí m. deltoideus, m. subscapularis, m. infraspinatus a m.supraspinatus –vhodné je využití expanderu ,PNF ,důraz na kokontrakci
- Ve všech fázích je nezbytné dbát na správný pohybový stereotyp a zabránit dyskinézám lopatky.
 - 3M po operaci možno zahájit silový trénink s ohledem na individualitu pac.
 - Po 3až 6M návrat k běžným aktivitám.
 - U reverzních protéz –je třeba klást důraz na m.deltoideus,vzhledem k dysfunkci rotátorové manžety,CAVE kombinace pohybu-VR ,ADD,EXT –čekat na svolení operátéra

- řízení auta -po 4T
- plavání po 6 týdnech prsa, volný styl po 3M
- golf po 3M
- návrat do práce záleží na zaměstnání-sedavé zaměstnání – po 6 týdnech - manuální práce – dle doporučení lékaře zvedání břemen lehké předměty po 3 týdnech, zákaz zvedání těžkých předmětů do 6 měsíců

ALOPLASTIKY LOKETNÍHO KLOUBU

- polostištěné endoprotézy-nejčastěji využívané-určitý stupeň varozity-valgozity (přibližně do 10°) a rotační volnosti a klesá napětí na rozmezí náhrady-cementu-kosti, což zmenšuje riziko povolení daných komponent implantáty se skládají z humerální části s porézním povrchem na distálním konci, který eliminuje tažné síly a zajišťuje stabilitu při rotaci, a ulnární části potažené v proximálním úseku kovovým povlakem-obě komponenty jsou propojeny kolíkovým závěsem

- nestištěné náhrady - důležitá celistvost humerálního a ulnárního kostního lůžka, původní ligamenta, rovnovážný stav svalové hmoty pro stabilitu - menší zásah do dřevňového kanálu - možnost aplikace humerální části hemiartroplastikou - riziko těchto endoprotéz - vykloubení, jelikož nejsou mechanicky propojeny

- při operaci je třeba zajistit periartikulární struktury-
fyzioterapii ovlivňuje více faktorů
- typ zvolené náhrady,
- stav n. ulnaris
- stav šlachy m. triceps brachii
- stabilita-která je stanovená na operačním sále
- časná fyzioterapie
- chlazením
- střídavým polohováním do extenze a flexe(v některých případech zajištěno ortézou s nastavitelným rozsahem
- aktivní cvičení-určuje lékař dle stavu vazivového aparátu-po 6T většinou možno cvičit ROM bez omezení-bez silové zátěže-pozvolna zařadit i opory o předloktí(pokud není třeba limitovat pronaci)
- po 10T možno zahájit silové cvičení nepoužívat váhu vyšší 2,5kg
- plná zátěž po 3M

ALOPLASTIKA HLEZNA

- indikace –destrukce a nezvládnutelná bolest kloubu ,revmatická onemocnění, artrozy sekundární po tříštivých frakturách(intraartikulární tříštivé fraktury pilonu)
- fyzioterapie
 - po op.končetina na 3-6T fixována v sádře
 - potom pozvolné rozcvičování-důležitá i protetika a podologie
 - 6-12T chůze v odlehčení

ALOPLASTIKA ZÁPĚSTÍ

- indikace RA
- volární sádrová dlahy sahající od MCP kloubů do proximální třetiny předloktí v přímém postavení nebo jen v lehké extenzi karpu- 6T
- časná pasivní i aktivní rehabilitaci pohybu MCP a IP kloubů
- rehabilitaci vlastního zápěstního kloubu začínáme pasivně po odstranění sádrové dlahy, cvičíme pohyblivost do hranic bolestivosti a dále podle stavu cca od 8. týdne přidáváme aktivní cvičení

Zvláštnost náhrady zápěstí spočívá v určité subtilnosti kostních struktur, do kterých je třeba náhradu zakotvit-distální část radii a diafýzy meta-karpů, event, kosti distální karpální řady-karpektomie, tj. resekce a odstranění téměř celé proximální řady karpálních kostí spolu s částečnou resekci *facies articularis radii* a úplnou resekci *caput ulnae*, je nedílnou součástí všech metod totální náhrady zápěstního kloubu

ALOPLASTIKA PRSTŮ

- V současné době je při poškození PIP a MP kloubu prstu ruky možné použít silikonové nebo pyrokarbonové endoprotézy kloubu, které ale obvykle nepřinesou obnovení plného rozsahu pohybu kloubu
- nevýhodou je omezená živostnost implantátu, po cca 10-15 letech dochází často k selhání endoprotézy s nutností revizní operace

VÝVOJOVÉ VADY KYČELNÍHO KLOUBU

- vývojová kyčelní dysplázie-developmental dysplasia of the hip DDH
 - etiologie-multifaktoriální-vlivy genetické, mechanické i etnické
 - geneticky podmíněnou se považuje dysplázie acetabula
 - familiární hyperlaxita přenášená autozomálně dominantně, která je také častou příčinou plochonoží a dalších vad
 - mechanické faktory jsou prenatálně dány polohou plodu v děloze (nejrizikovější je neúplná poloha koncem pánevním, tzv. poloha řitní) - množstvím plodové vody (oligohydramnion)
 - postnatálně ovlivňují vývoj dysplázie zejména polohování a způsob balení dětí
- při první manipulaci s novorozencem CAVE násilná extenze kyčlí po dlouhotrvající flexi, např. při měření délky těla, oživovacích pohybech
- do 80. let se přikládá značný podíl dědičnosti na základě studií byl ortopedickou veřejností přijat závěr, že se nejedná o čistě dědičné postižení, nýbrž o vadu polohovou, vznikající působením zevních sil na plod v době organogeneze
- na základě těchto zjištění se zavedlo používání zkratky DDH – developmental dysplasia of the hip (polohová dysplázie)

- trojí síto-součástí odběr anamnestických dat (výskyt dysplazie v rodině, onemocnění vaziva v rodině, poloha plodu v těhotenství, okolnosti porodu)

klinické vyšetření

ultrazvukové vyšetření

1.fáze ortopedické vyšetření kyčlí mezi 3.–5. dnem po narození

2.fáze 6.–9. týdne života

3.fáze 12. a 16. týdnem

Největší záchyt kolem 6.T

- klinické vyšetření
- morfologie pánevní a gluteální krajiny, všímáme si asymetrií kožních řas na stehýnkách, asymetrie gluteálních rýh, genitálu, asymetrie délky končetin a rozsahu pohybu v kyčelních kloubech
- stabilita -Barlowův test dislokační, kyčel flektujeme do 60 st., tlakem na stehno v podélné ose při lehké vnitřní rotaci a addukci dojde u nestabilní kyčle k „vyklouznutí“ hlavice přes zadní hranu acetabula
- Ortolaniho test, který je reпозиční převedením kyčle do abdukce a zevní rotace při lehkém tlaku prstů na velký trochanter dojde k repozici hlavice
- Bettmannovo znamení)-ve flexi kyčlí i kolen, na straně dislokace je kolínko níže

KLASIFIKACE DDH

Dle Grafa

Typ I-zralé kyčelní klouby-fyziologický nále

Typ II- a) vývoj acetabula dostatečný-osifikace
jadérka fyziologicky prodloužena do 3M

-b) vývoj acetabula dostatečný-osifikace
prodloužena nad 3M

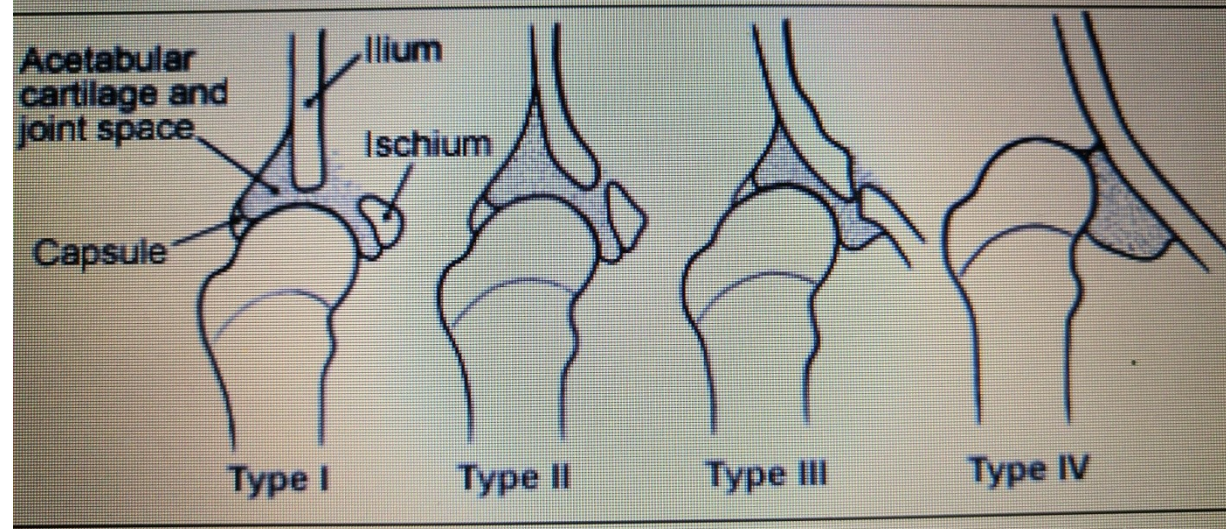
-c) ohrožená kyčel-kyčelní kloub centrováný –
acetabulum nedostatečně vyvinuto –nutno
doplnit dynamickým vyšetřením dojde-li při tlaku
do kloubu k decentraci –nále

-d) decentrovaná kyčel

Typ III-decentrovaná kyčel-těžký stupeň dysplazie

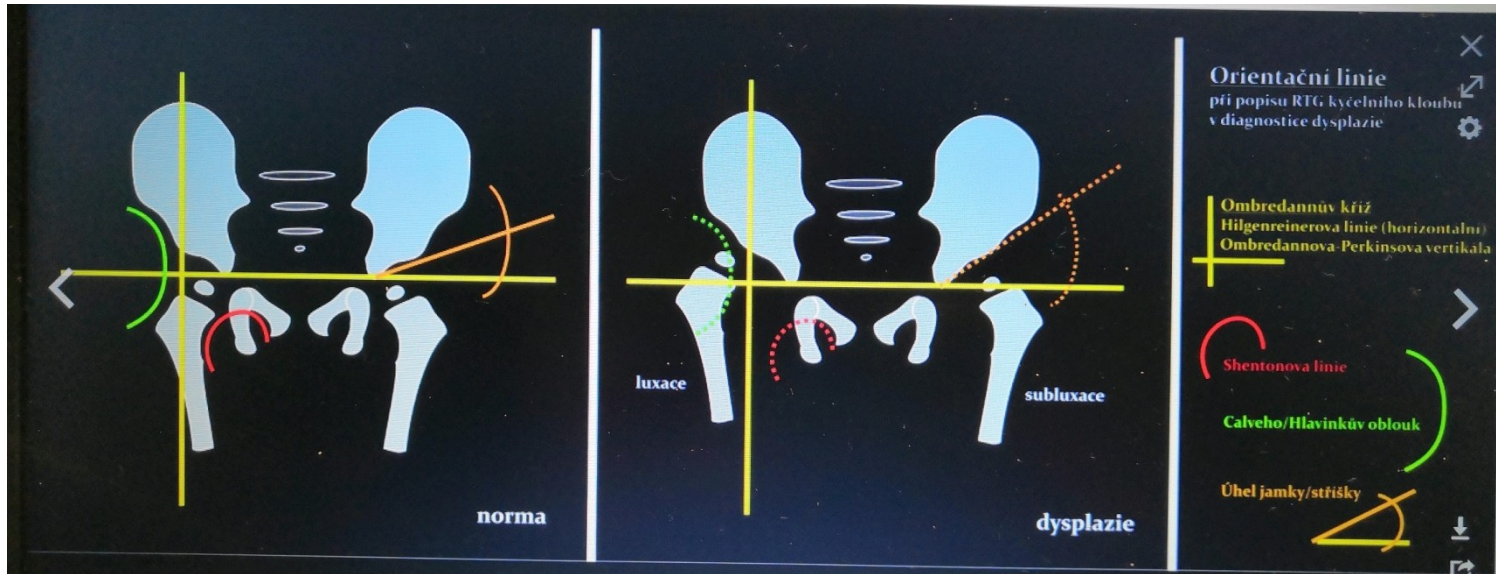
Typ IV-luxace

Obrázek 8 Grafova klasifikace



- CCD úhel –colodiafyzární úhel-norma 125st-valgozní-145st-varozní-110st ,novorozenec 150st
- Wibergův úhel-CE-udává krytí hlavice jamkou femuru(hlubší jamka omezený pohyb,mělká velké rozsahy)-norma 20-30st dospělý,1-4roky nad 10st.,5 let 15-20st.,16 let -25st
- AC-udává sklon zátěžové zony acetabula-25-30st ve věku 3M

RTG



LÉČBA

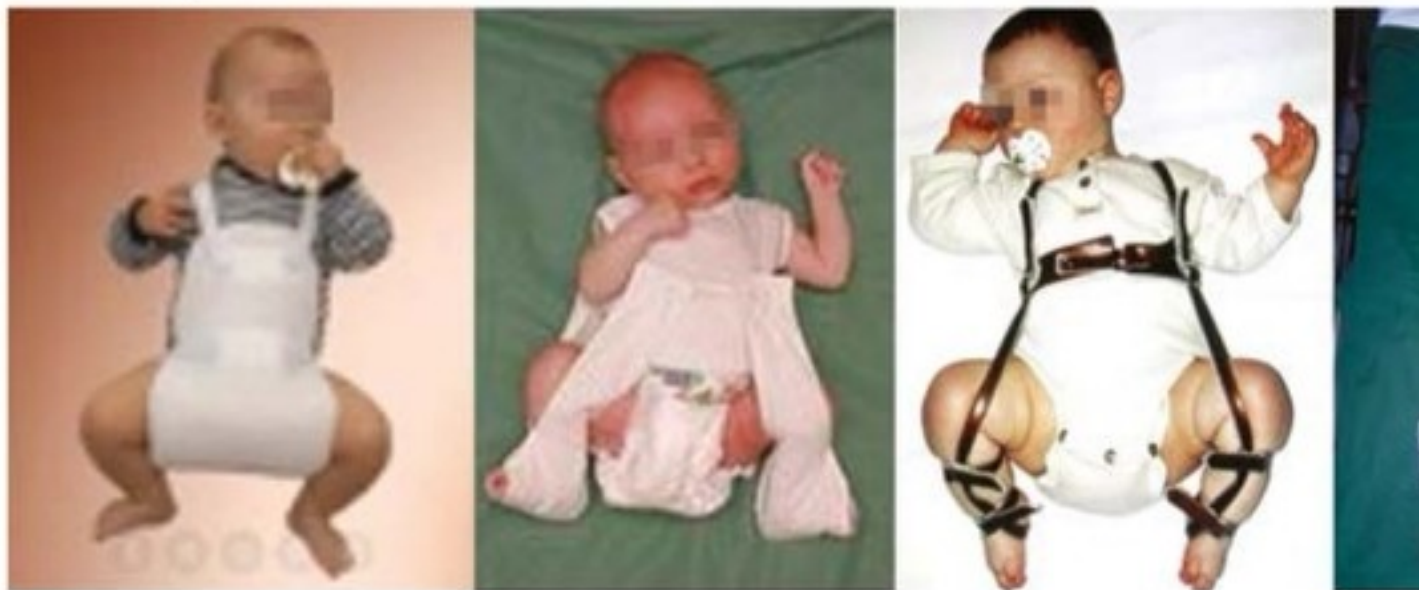U všech způsobů léčení DDH se jedná o zajištění abdukčně flekční polohy v kyčelních kloubech, která je nutná ke správnému vývoji. Podmínkou je, aby kyčel byla centrovaná a byl volný pohyb v kyčelním kloubu.

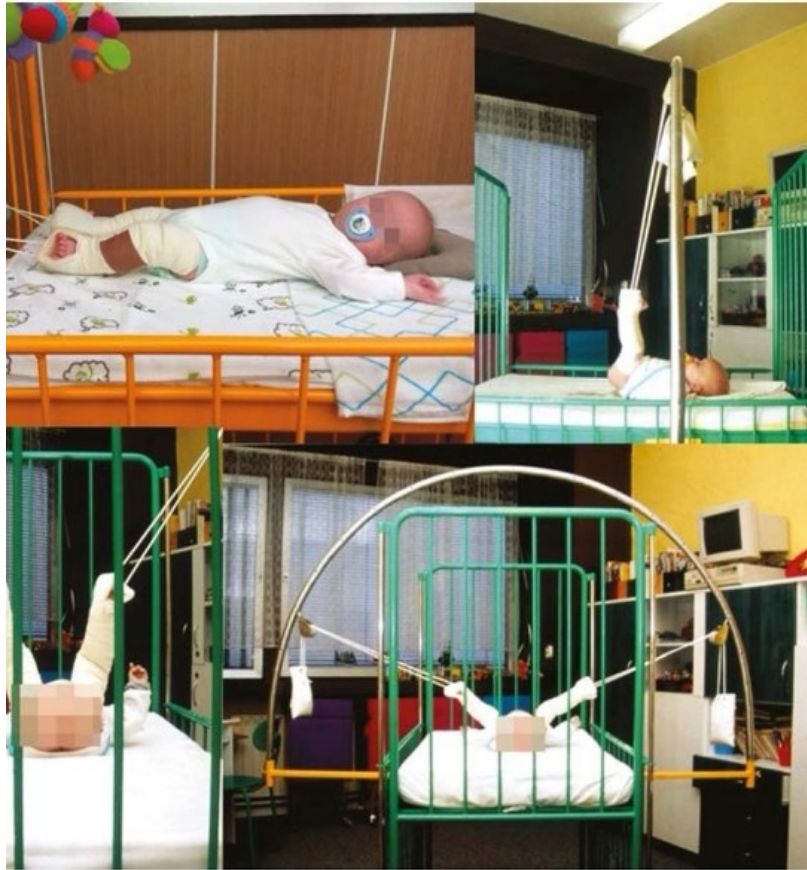Typ I-bez terapie

Typ II A-B-Frejкова peřinka 3-4M

Typ II C-Pavlíkovi třmeny 3-4M

Typ II d, III, IV –hospitalizace-distrakční terapie-trakce 2T-
následně polohování v abdukci 4T systému over-head
až do 60st.ABD -distrakční léčba končí artrografií-
repozice-sádrová spika-Pavlíkovi třmeny





FYZIOTERAPIE

- podstatný je handling-manipulace s dítětem – centrování postavení v kyčelním kloubu-nutná edukace rodičů
- k uvolnění kontraktur-míčkování
- Vojtova reflexní lokomoce
- Bobathova metodika

VROZENÉ VADY NOHOU

A) vrozené vady polohové

B) vrozené vady rigidní

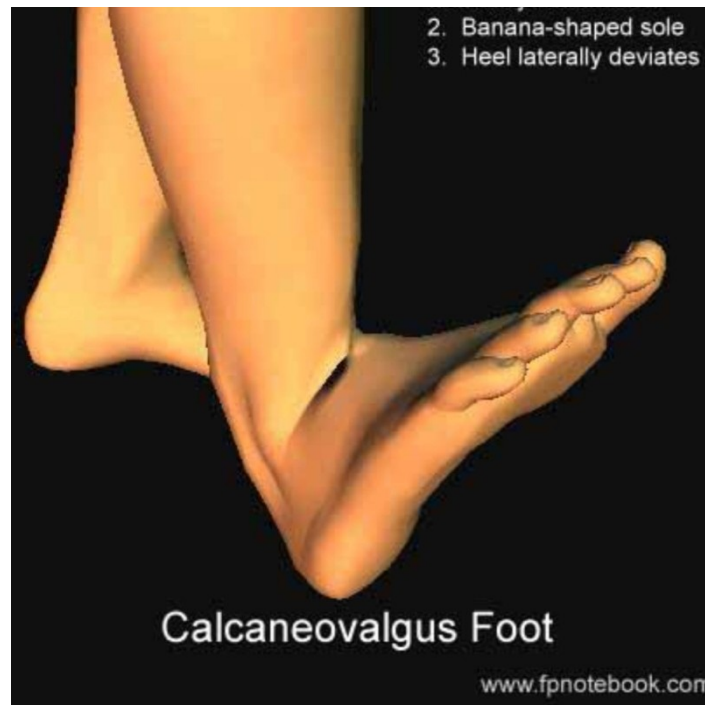
ad A-vyvíjí se intrauterinně

-často mizí spontánně nebo fyzioterapií-
měkké techniky, pasivní protažení u těžších
forem SF

- PES CALCANEOVALGUS

30-50% všech vrozených vad nohy

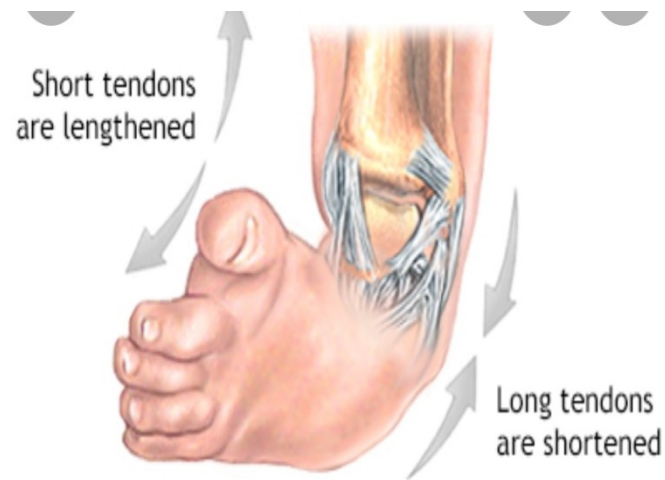
max. dorziflexe hlezna , noha v everzi



- POLOHOVÝ PES VARUS
- POLOHOVÝ PES VALGUS
- POLOHOVÝ METATARSUS ADDUCTUS
- POLOHOVÝ PEC

ad.b) VROZENÉ VADY RIGIDNÍ-strukturální

PES EQUINOVARUS CONGENITUS

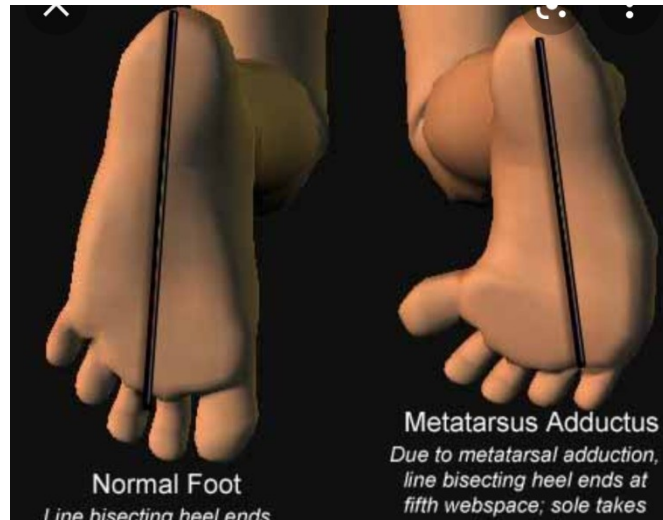


po DDH 2. nejčastější vrozená vada s incidencí 1-2/1000
živě narozených dětí

- 2x častěji chlapci
- v 50% postižení oboustranné
- primární příčinou je vrozeně vadný tvar talu , způsobený jeho vadným založením v období nejčasnějších fází vývoje nohy mezi 4.-7. nitroděložním týdnem
- noha je plantiflexi-pata je malá varózní a vysunutá vzhůru
- na kůži jsou hluboké příčné rýhy
- předonoží je společně se střední částí nohy v addukci, inverzi a supinaci-noha je stočena do kornoutu
- zevní kotník je více vzadu a prominuje, nejnápadnější prominenci tvoří přední část talu-os naviculare přiléhá těsně k zevnímu kotník
- zkrácenou a napjatou Achillovu šlachu
- chodidlo je viditelně kratší a viditelná je i hypotrofie lýtka

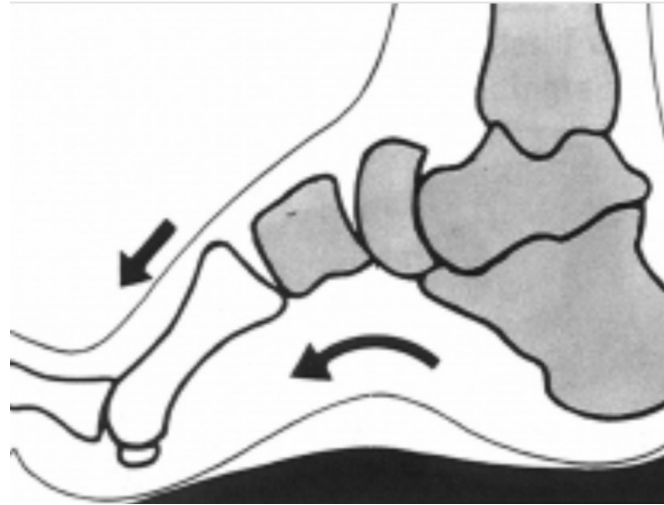
- okamžité zahájení léčby
- Ponsetiho koncept léčby- sádrování, ve 3 měsících perkutánní achilotomie, doléčení ve dlahách
- operační léčba – kompletní subtalární release dle Mc Kaye

VROZENÝ METATARSUS VARUS



- charakterizován mediální subluxací v tarzometatarzálních kloubech a všechny metatarzy jsou v addukci a inverzi
- pata v lehké valgozitě x v normálním postavení
- léčba-nejprve sádrové korekční obvazy nad koleno, modelované tak, aby tlak směřoval laterálně nad metatarzy
- musí být zkorigována konvexita zevního okraje nohy
- baze 5. metatarzu nesmí prominovat
- navození svalové rovnováhy mezi abdukcí a addukcí
- v případě přetrvávání deformity, je nutné zvolit operační léčbu

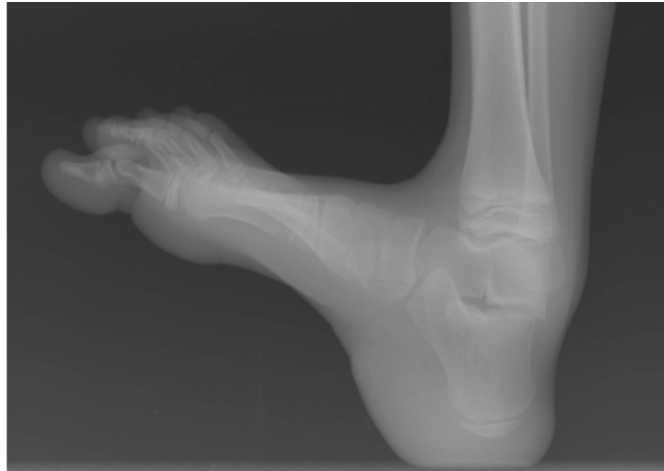
PES EXCAVATUS



- enormní elevace podélné klenby nohy, prsty jsou v drápkovité kontraktuře-příčinou je dysfunkce vnitřních svalů plosky nohy (mm. lumbricales a interossei) doprovázející různá neurologická postižení x nebo lehká forma vysoký nárt-enormní zatížení MTT, noha není pružná (pes cavus)

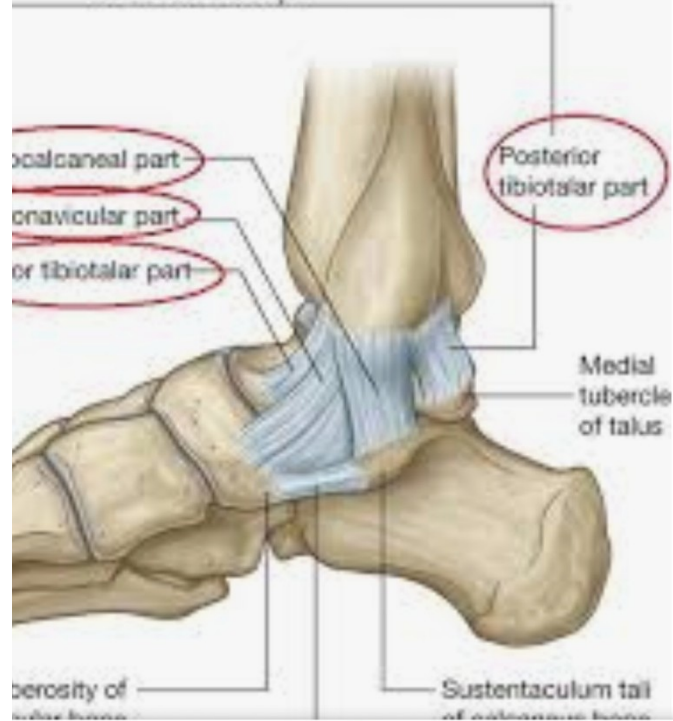PES CALCANEUS

-noha trvale v dorzální flexi, AŠ trvale
protaženo, zkráceny extenzory



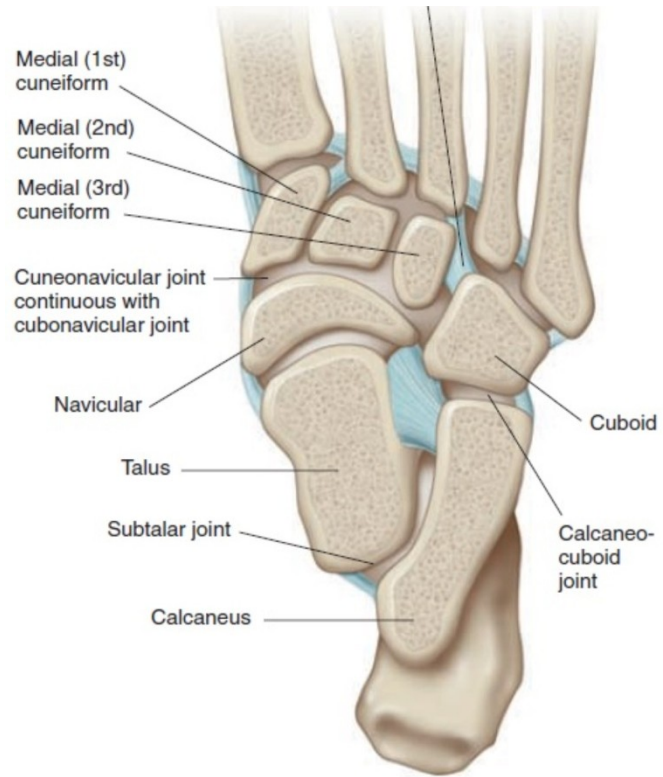
- ontogenetické hledisko-klenba nohy je vyvinutá mezim 3-4 rokem (dítě je schopno stát 3s na jedné noze)-pánev je dynamicky zajištěná
- hlediska optimálního vývoje-stejná délka končetin
- ve vývojovém stadiu stoje-pata v ose Achilovy šlachy-koleno bez rekurvace
- normální postavení talu téměř přesně nad nad calcaneem
- kostní predispozice (mediální klenba)-formování sustentacula talí (osifikace ukončena v 7 letech)

**Medial ligament of the ankle joint
= DELTOID LIGAMENT**



PLOCHÁ NOHA

- DĚTSKÁ PLOCHÁ NOHA-pes planovalgus
- vzniká v růstovém věku-vlivem laxity vazů dochází k oploštění mediální části podélné klenby nohy a ke zvýšené valgozitě paty
- některých dětí může vznikat symptomatická kontraktura m. triceps surae
- talus prominuje na vnitřní straně chodidla ztrácí oporu v calcaneu
- abdukce přednoží
- etiologie - příčina není zcela známá, postižení bývá vrozené
- obezita, oslabení svalů při různých onemocněních, nošení nevhodné obuvi, malnutricie (23% normální dospělé populace má pokleslou podélnou klenbu nohy, z toho dvě třetiny má hypermobilní plochou nohu s normální nebo zvýšenou pohyblivostí subtalárního komplexu)



PES PLANOVALGUS DOSPĚLÝCH

- snížení podélné klenby při pronaci a abdukci nohy
- reziduální plochá noha z dětství
- profesní predispozice-číšníci, prodavačky
- tělesná nadváha
- 4 st vady
- 1.st.- noha unavená – tvar nohy zachován, bolesti po únavě
- 2st.- snížení podélné klenby jen při zatížení.
- 3st.- snížení klenby trvalé i v odlehčení, lze však pasivně zmodelovat.
- 4 st. - deformita fixována
- poslední výsledné stadium je tzv.*spastická plochá noha*,(4. stupeň) což je velmi bolestivé, kontrahované plochonoží

PES TRANSVERSOPLANUS

- obvykle u žen po 30. roce věku, které častěji nosí špatnou obuv, nadváha
- bolesti v krajině hlaviček mtt. při došlápnutí, při odlehčení nohy ustávají
- přednoží se rozšíří, postupně dochází k prominenci hlaviček mtt. do plosky nohy, kde také atrofuje tukový polštář přednoží-způsobeno spíše elevací okrajových mtt
- vytvářejí se tzv. nášlapky a tylomy, které jsou velmi bolestivé
- léčba konzervativně vložky se srdíčky, pohodlná obuv s nízkým podpatkem, manipulace přednoží, fyzikální terapie- u těžších stavů osteotomie mtt., u velmi těžkých stavů u revmatiků pak resekujeme subluzované hlavičky mtt.

PLOCHÁ NOHA PŘI OS TIBIALE EXTERNU

- m. tibialis posterior se upíná do této přídatné kůstky a nikoli přímo do člunkové kosti a nepodpírá jako normálně podélnou klenbu.
- pokles klenby nebývá výrazný, ale noha bolí při zátěži.
- léčba-vložka, v krajním případě oper. Řešení

NEUROGENNĚ PODMÍNĚNÁ PLOCHÁ NOHA

METATARSALGIE

- souhrnný název pro bolestivé afekce přednoží
 - Mortonova neuralgie – neuralgické bolesti v oblasti hlaviček mtt. z útlaku n. plant.medialis, nejčastěji mezi 3.a 4. prstem-mohou být způsobeny zduřením nervu - neuromem v této lokalizaci, možná na podkladě chronického dráždění
 - Freiberg-Kohlerova choroba, stresová zlomenina, pouřazové stavy, nádory, také revmatoidní artritida nebo dna.
- obstříky nebo extirpace neuromu.

- funkční vyšetření nohy
 - odlišit posturální a strukturální deficit
 - ve stoji posoudit zadní a přední část nohy
- valgozní postavení
 - prominuje mediální kotník, caput tali naviculare
 - “too many toes sign“(norma 4.a 5.prst při pohledu zezadu
 - chůze
 - Véleho test
 - izolované pohyby prstů
 - citlivost nohy
 - plantograf
 - podoskop
 - podobarometrická plošina

FYZIOTERAPEUTICKÁ INTERVENCE

- děti-VRL, Bobath, časná diagnostika odchylek ve vývoji, posturální korekce, korekce w sedu, vhodná obuv-čím později tím lépe
- dospělí-důkladný kineziologický rozbor-DNS – posturální korekce-centrace kloubů-stabilizace pánve-cviky pro nohu-TMT

DEFORMITY PRSTŮ

- HALLUX VALGUS-vbočený palec patří k nejčastějším tzv. získaným neboli *statickým deformitám* nohy zejména u žen ve vyšších věkových kategoriích
- někdy i u jedinců velmi mladých-deformita je úzce spjata s vznikem příčně ploché nohy
- bolesti při zatížení i klidové, vadí kosmeticky a působí problémy s výběrem vhodné obuvi

MB.KOHLER I. – nekroza kosti lodkovité

- vzniká 2x častěji u chlapců, výskyt mezi 5 –9 rokem
- etiologicky avaskulární nekróza
- občasné bolesti až trvalé kulhání- bolesti lokalizované do středu oblouku podélné klenby-palpační bolestivost nad os navikulare a talonavikulárním kloubem-mírný lokalizovaný otok měkkých tkání
- *Rtg*: obraz odpovídá obecnému obrazu aseptické nekrózy
- léčba-zásadně konzervativní-bolestivém období sádrový obvaz na 6 týdnů- později stačí dobře modelovaná vložka a omezení pohybové aktivity dítěte

MORBUS KOHLER II.- NEMOC FREIBERG-KOHLEROVA nekroza hlavičky II. metatarzu.

- postižena obvykle hlavička 2., řidčeji 3. metatarzu
- výskyt více u dívek ve věku 10 -18 let-predispozicí je minus varianta, tj nejdelší druhý mtt.
- bolesti pod postiženou hlavičkou mtt. při chůzi a odrazu, děti se vyhýbají delším pochodům a větší zátěži-někdy jsou bolesti v akutní fázi méně nápadné, teprve v dospělosti činí obtíže deformovaná, rozšířená hlavička mtt, tedy vlastně artróza MP kloubu
- Léčba- v akutním stadiu léčíme klidem, sádrovým obvazem, podepřením klenby srdíčkem na vložce- snahou je zabránit proboření změklé hlavičky mtt. a tím vzniku artrózy- v dospělosti v chronickém stadiu někdy nutno operovat a hlavičku resekovat

MORBUS HAGLUND – SEVER, APOPHYSITIS CALCANEI

- bolesti zadního okraje patní kosti při úponu Achilovy šlachy- výskyt více u chlapců mezi 8 – 13 rokem, po ukončení kostního růstu již nenacházíme
- příčina sporná-hrbol kalkaneu se zakládá ze samostatného osifikačního centra, které splývá s patní kostí až po pubertě- bývá řazena mezi aseptické nekrózy, ale větší denzita a fragmentace apofýzy (což je uváděno jako znak choroby) na rtg se vyskytuje i u jedinců zcela zdravých a bez jakýchkoli obtíží.
- u dětí s rychlým růstem, nadváhou, či vysokou sportovní aktivitou nacházíme mezi 8 -12 rokem bolesti v zadní části paty a kulhání lokalizovaná bolest při úponu AŠ, někdy ztluštění distální AŠ podle dnešních názorů není příčinou obtíží aseptická nekróza (nejspíš v této lokalitě žádná neexistuje), ale tenzopatie (neboli entezopatie – tj. patologie úponové oblasti šlachy) AŠ ve spojení s hrbolem nebo burzitida při úponu šlachy
- léčba vždy konzervativní, dočasné snížení sportovní aktivity, prognóza absolutně příznivá

FUNKČNÍ TYPOLOGIE NOHY

Root rozdělil nohu na 4 typy podle vzájemného postavení přednoží a zánoží:

- varózní zánoží – patní kost je vytočená, stojí na zevní hraně,
- varózní přednoží – patní kost je v rovině, ale přednoží je vytočeno palcem vzhůru,
- valgózní přednoží – patní kost je v rovině, ale přednoží je vytočeno malíčkem vzhůru,
- normální typ nohy – patní kost je v rovině s přednožím.

VÝVOJOVÉ VADY PÁTEŘE

- vrozené vývojové vady
 - diastematomyelie-zdvojení obratlů a míšního kanálu
 - meningomyelokéla-jedna z nejtěžších forem rozštěpů páteře-rozštěp obratlových oblouků skrze vzniklý otvor se vyklenují míšní obaly i část vlastní míchy-vzniklý vak je krytý jen tenkou vrstvou kůže a u některých jedinců může být dokonce nekrytý
 - Klippelův-Feilův-synostóza dvou či více krčních obratlů může klinicky imitovat Torticollis
 - Spina bifida-neuzavřený oblouk obratlového těla-nejčastěji L5, S1 -nepostihuje durální vak, ani nervové struktury-není zdrojem funkčního omezení pohybu páteře

- vrozené deformity
- SKOLIOZA-trojrozměrná deformita páteře**-dochází k posunu obratle ve třech rovinách – frontální, sagitální, transverzální-stranové zakřivení páteře v rozsahu 11 a více stupňů
- klasifikace deformit páteře-společnost Scoliosis Research Society a Evropskou společností pro deformity páteře
- primární (hlavní) křivka-největší strukturální změny a stupeň zakřivení i rotace-sekundární
- kompenzační křivka vyvíjí se dle postavení trupu a dle křivky primární
- křivka kompenzovaná x dekompenzovaná-kompenzovaná
 - již došlo ke strukturálním změnám-těžiště hlavy ani trupu není vychýleno na některou stranu

KLASIFIKACE

- strukturální – křivka nemá flexibilitu, při pohybu proti konvexu nedojde k napřímení
 - idiopatická 65%
 - kongenitální
 - neuromuskulární
 - neurofibromatoza
 - při tumorech
 - při zánětu
 - při metabolických poruchách
- nestrukturální
 - posturální
 - kompenzační
 - hysterická
 - při kořenovém dráždění
 - reflexní (NPB, záněty v oblasti břicha...)

IDIOPATICKÁ SKOLIOZA

- příčina neznámá, porod koncem pánevním větší incidence
- k vývoji křivky větší než 20 stupňů dochází u méně než 0,5 % dospívajících
- ohrožení pacienta po celou dobu jeho kosterního růstu, někdy i po ukončení růstu- může začít kdykoliv v této dlouhé časové periodě a kdykoliv se v tomto období může zhoršovat- i velmi rychle (maligně)
- různé stupně závažnosti i lokalizace zakřivení
- potencionální nepříznivé účinky skoliózy
- nepříjemné kosmetické důsledky, bolesti zad a jiné zdravotní komplikace, sociální a psychologické problémy v dětství (negativní sebehodnocení, společenskou izolaci), v dospělosti (omezená možnost zaměstnání, menší procento sňatků) a finanční náklady léčby

KLASIFIKACE

- dle v doby vzniku
 - infantilní do 3 let
 - juvenilní mezi 3-10 lety
 - adolescentní
- podle velikosti úhlu dle Cobba
 - 10-20 st
 - 20-40 st
 - 40-60 st
 - nad 60 st
- krční (C1-C6)
- horní hrudní (C7-Th1) – většinou vrozené, nejsou časté
- hrudní (Th2-Th11) – častěji pravostranné
- hrudně bederní (Th12-L1) – častěji pravostranné
- bederní (L2-L4) – převážně levostranné
- bederně křížová (L5-S1) označujeme jako bederně-křížovou

- rizikové faktory progresse křivky
 - věk – čím mladší je pacient, při detekci skoliozy tím horší prognosa
 - pohlaví – u dívek je výskyt idiopatické skoliózy vyšší
 - lokalizace primární křivky – thorakální skoliózy mají nepříznivější prognózu, lumbální skoliózy bývají méně závažné
 - dvojité křivky mají lepší prognózu než jednoduché
 - stav měkkých tkání – laxicita měkkých tkání je u idiopatické skoliózy značně rizikovým faktorem ve vztahu k progresi křivky
 - mozečkové příznaky – u pacientů s potencionální progresí bývá mírně naznačená porucha diadochokinézy jazyku a horních končetin, otáčí se enblock ,chybí diferenciacce končetin, hypotonie
 - spojení minimálního mozečkového syndromu s laxicitou měkkých tkání považujeme za nejzávažnější symptomy potencionálního progresivního vývoje křivky
 - kompenzace křivky – čím je dekompenzace větší, tím je i větší předpoklad progresse
 - genetické zatížení – ve vztahu k možné progresi neopomeneme zjistit výskyt deformity v příbuzenstvu

- k vývoji křivky větší než 20 stupňů dochází u méně než 0,5 % dospívajících
- ohrožení pacienta po celou dobu jeho kosterního růstu, někdy i po ukončení růstu- může začít kdykoliv v této dlouhé časové periodě a kdykoliv se v tomto období může zhoršovat- i velmi rychle (maligně)
- různé stupně závažnosti i lokalizace zakřivení
- potencionální nepříznivé účinky skoliózy-nepříjemné kosmetické důsledky, bolesti zad a jiné zdravotní komplikace, sociální a psychologické problémy v dětství (negativní sebehodnocení, společenskou izolaci), v dospělosti (omezená možnost zaměstnání, menší procento sňatků) a finanční náklady léčby
- kardiopulmonální komplikace

- vyšetření
 - anamnéza
 - stoj-ramena-lopátky-držení hlavy-tajle-DKK (rozdílná délka)-asymetrie obličeje-pánev-abdukce v RAK
 - lateroflexe
 - olovnice
 - Adamsův test předklonu
 - Beithon skóre-hypermobilita
 - dynamické zkoušky-předklon-stoj na jedné končetině-podřep-poskok-lezení po 4-otáčení na lehátku
 - chůze-skoliotická páteř během chůze nerotuje-délka kroku-funkce nohy-pozice a pohyb hlavy
- (vhodné vyšetřit chůzi před a po terapie, stejně tak výšku)
- diff.diagnostika-odlišit posturální skoliozu(při předklonu zakřivení mizí),skvrny barvy bílé kávy (neurofibromatoza), pigmentace a lipom v bederní oblasti (diastematomyelie)

- z hlediska ontogeneze-každá asymetrie ve vývoji je potřeba řešit-vždy kontrolovat dítě při vstupu do vertikály
- 6T – schopnost změny rotace hlavy
- 3M –schopnost zaujmout symetrickou posturu
- 4,5 m

LÉČBA

- včasný záchyt skoliózy
- obecné pravidlo-do 20st Cobba cvičit od 20st korzetovat –je třeba individuální přístup (hypermobilita, progredující stav, cerebrální příznaky, mladší 10 let..) a korzet nasadit i dříve- zásadní RTG v korzetu-lze začít nočním korzetováním, dříve korzet na 23h v současnosti na 16h
- 40-50-zvážení operace nad 50st operace
- efekt zlepšení křivky o 30% dobrý efekt o 50% výborný

FYZIOTERAPIE

- SOSORT-Society on Scoliosis Orthopadic and Rehabilitation Treatment
- PSSE –Physiotherapy Scoliosis Spocific Exercises-oficiálně uznávané metody
 - Schrothové metoda
 - Side-Shift method
 - Lyon method
 - Dobomed

- metoda Shrotové- skoliózu chápe jako trojrozměrnou deformitu.
- trup rozděluje do tří pravoúhlých bloků stojících nad sebou:
1. pánevní (začíná podbříškem a končí žebry)
 2. hrudní (začíná na bříse, do výše Th 6 a dolní třetiny žeber)
 3. ramenní (od výše ramen k mandibule)

cílem je:

1. aktivní extenze v sagitální rovině
2. laterální flexe v rovině frontální
3. derotace v rovině sagitální.

V rámci terapie používá následující cvičební prostředky:

1. derotační podkládání, které má přesně vymezená pravidla podle cvičební polohy
2. elongace ve směru podélné osy
3. cílená korekce pánve
4. cvičení svalů při derotačním podložení
5. cílené dechové cvičení v derotačním postavení-
předpokladem této metody je motivace a spolupráce

- VRL
- Klappovo lezení-v postuře kvadrupedální lokomoce- využívá se dvou bazálních typů lezení -zkříženého a homolaterálního -rozložení váhy mezi 4 opory /obtížné toto splnit ve vertikále/
- DNS
 - obecně využití svalového formativního vlivu na kostní vývoj
 - ovlivnění synergie mezi ventrální a dorsální sval.skupinou
 - respektovat Lovettovo pravidlo-(LP lordoza LFL rotace obratl.těl do konvexu,obdobně i v hrudníku)
 - dechové funkce

- patologická kyfóza (hyperkyfoza)
 - m. Scheuermann
 - kongenitální
 - neuromuskulární
 - traumatická po operaci- po laminectomii
 - po kostní infekci, TBC, po ozáření
 - m. Bechtěrev osteoporóza
 - metabolické vady
 - tumoru páteře

- m.Scheurmann-juvenilní hyperkyfoza
 - 0,5 - 8 % populace
 - častěji chlapci věk 12-18 let
 - nejčastěji dolní hrudní páteř
- RTG
 - kyfóza nad 40 st.
 - nepravidelnosti krycích ploch Schmorlovy uzly
 - zúžení meziobratlových prostor
 - zúžení intervertebrálních disků
 - klínová deformita obratlů nad 5 st. alespoň u 3 obr.
 - protažení obratlových těl

1. floridní stadium (mezi 9.–12. rokem) ponáhahové bolestmi zad, počínající hyperkyfoza a sval.dysbalance- lze dobře ovlivnit
 2. stadium deformity (mezi 13.–17. rokem) první změny na RTG snímcích a začíná tuhnutí deformity
 3. stadium následků (po 18. roce) typické bolesti v hrudní páteři při tuhé hyperkyfóze
- významnější pro statiku a dynamiku p.tzv.nízká forma Th 11 a níže
- fyzioterapie v období floridního stadia- omezení fyzické zátěže
 - -pokud chybí méně než 5% do dokončení růstu není třeba omezovat zátěž, ale kompenzovat
 - v dospělosti bez omezení zátěže, ale nejsou vhodné sporty s významnějšími nároky na zatížení páteře.

FYZIOTERAPIE V GERIATRII

- důvody hospitalizace
 - kardio-pulmonární dekompenzace
 - pád/y – i
 - infekce dýchacích a močových cest
 - lontový rozvrat, dehydratace
 - onkologická diagnóza
 - malnutrice
 - tromboza hlubokých žil
 - dekompenzace DM

- smyslové poruchy – zhoršený sluch, zrak
- špatná tělesná kondice
- svalové síly
- poruchy koordinace
- zhoršená jemná motorika
- poruchy chůze
- kognitivních a gnostických funkcí
- koncentrace -
- funkce řeči, ↓ schopnosti něco pojmenovat
- snížený zájem pacienta o pohybové činnosti (zvláště u pacientů po CMP)
- schopnost prostorového vnímání
- degenerativní onemocnění CNS

- cíl fyzioterapie
 - zlepšení mobility
 - zachovat případně zvýšit soběstačnost
 - zachovat případně zlepšit kognitivní funkce
 - umožnit návrat do domácího prostředí
- fyzioterapie
 - RFT–dynamická (případně lokalizovanou)
 - postupovat při cvičení od aker (nejprve HKK pak DKK)
 - zvolit cviky od lehkých po náročnější – nespěchat – je třeba počítat se smyslovými poruchami(zrak,sluch) – pokyny volit jednoduché, srozumitelné –využít nápodoby
 - vyvarovat se přetížení (aktuálně přizpůsobit intenzitu i rozsah cvičení)
 - začlenit cvičení do pravidelného denního cyklu) – necvičit přes bolest
 - CAVE isometrická cvičení (zejména u hypertenze)
 - optimální teplota v místnosti
 - cvičit nejdříve hodinu po jídle (DM)

AMPUTACE

- LTV při amputacích na dolních končetinách
- udržet nemocného v celkové dobré kondici
- vycvičit pohyblivost pahýlu, otužit jej proti tlaku, nárazu a zatížení
- výcvik chůze bez protézy a s protézou
- Indikace k amputaci:
 - ztráta krevního zásobení končetiny chorobou nebo úrazem, traumatické poškození končetiny, choroby končetinových cév, infekce nereagující na konzervativní ani chirurgickou léčbu, ostosarkomy, kongenitální anomálie
 - při ischemických změnách na končetině myslet na systémové onemocnění – příčina možné limitace zátěže

- LTV na lůžku
- citlivě a odborně podat informace o rehabilitačních postupech, vzbudit zájem o cvičen
- udržet, případně zlepšit celkový zdravotní stav
- intenzivní výcvik ve smyslu posilování horních končetin, posilování zdravé DK s důrazem na quadriceps femoris a triceps surae, stabilizace sedu rytmičkou
- stabilizací trupu, cvičení by mělo být úměrné věku
- příprava pahýlu na protézu
- pohyblivost pahýlu, jeho tvar a otužování - pahýl má mít kónický tvar – bandážování
- polohování jako prevence kontraktur
- hygiena pahýlu-omývání vodou a mýdlem dlaní

- po odstranění stehů a zhojení jizvy masáž jizvy a otužování- lehká masáž, naklepávání (dlaní a pak pěstí), opírání o lůžko, židli
- postavování-nejprve na podpažní berle, později možno FH – důraz kladen na stabilitu pánve
- chůze-po dokonalé přípravě ve stoji začínáme s nácvikem-chůze švihem – bez protézy-chůze s protézou energeticky náročná- amputace v předkolení – o 50% vyšší výdej- amputace ve stehně – o 100% vyšší výdej

- kontraindikace protézování
 - dočasné – reverzibilní onemocnění pahýlu, kontraktury, výrazná obezita, stavy po úrazech a onemocnění zachovalé končetiny
 - trvalé – absolutní – ireverzibilní onemocnění KVS těžšího stupně,klidová dušnost, výrazná instabilita vzpřímeného držení těla,
onemocnění CNS a periferního NS, výrazná stařecká kachexie
 - relativní – fixované kontraktury, částečné vyřazení vzpřimovacích mechanismů, onemocnění s očekáváním krátkodobého přežití,některá postižení zachovalé končetiny nebo celkového postižení organismu

- nácvik ovládnání a používání protézy-vleže nasazení návleku na pahýl a vložení pahýlu do lůžka objímky, postupně pacienta postavujeme a prodlužujeme délku stoje důraz klademe na správné postavení pánve
- nácvik chůze s protézou, součástí nácviku chůze je i nácvik pádů
- individuální zvážení předpisu invalidního vozíku

- LTV při amputacích na horních končetinách
 - přípravná fáze
 - celkové kondiční cvičení, posilování pletence ramenního a dbáme na správné držení těla, udržujeme plný rozsah pohybu ve zbylých kloubech jako prevenci kontraktur, pečujeme o pahýl, izometricky zapojujeme svaly pahýlu
- TYPY PROTÉZ:
 - kosmetická protéza – plní funkci pouze společenskou, možnost používat pouze k jednoduchému přidržování, opírání a zasouvání, nácvik souhybu horních končetin při chůzi
 - pracovní protéza – cílem výcviku je použití různých pracovních násadců
 - mechanická ruka – nácvik pohybů ruky náhradními pohyby
 - bioelektrická protéza –schopná diferencovanějších pohybů - využívá myoproudů nebo bioproudů z těla, které se svádějí povrchu kůže elektrodami, několikanásobně se zesilují a pomocí motorku se převádějí na mechanický pohyb ruky