

Diastáza

Rozestup – nedochází k poruše struktury

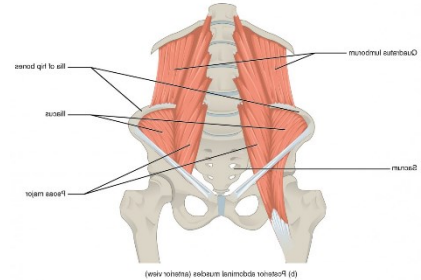
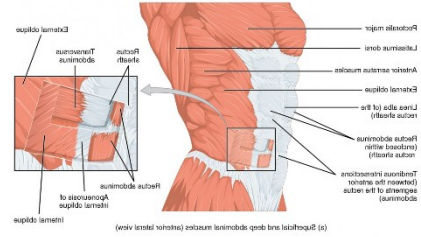
- Může se jednat o fyziologický stav (0,5 cm)

Diastáza – rozšíření větší než 2 cm

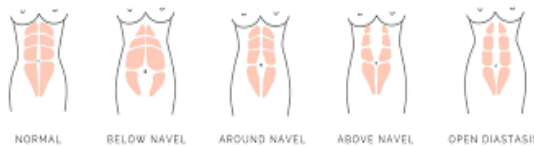- Hrozí vznik hernie

Hodnocení rozestupu/diastázy

- Kompenzovaná x dekompenzovaná
- Velikost
- Umístění

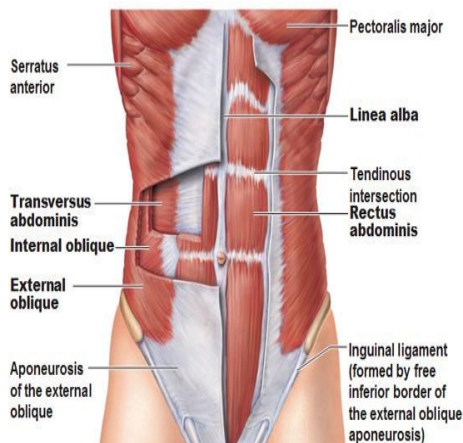


Types of Diastasis Recti

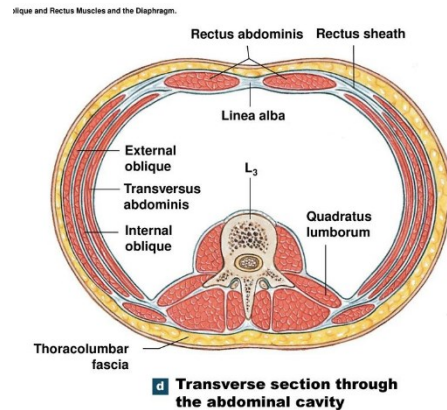


Obrázek 2: <https://www.thepostpartummethod.com/diastasis-recti>

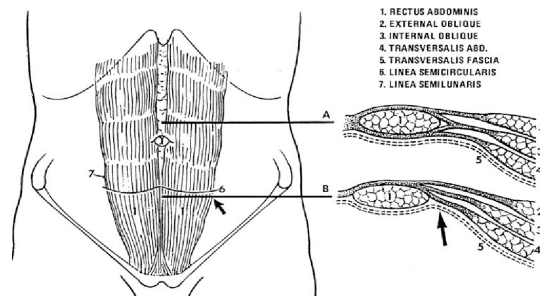
Obrázek 1: <https://courses.lumenlearning.com/ncc-ap/chapter/axial-muscles-of-the-abdominal-wall-and-thorax/>



Obrázek 4: <https://www.anatomytrains.com/blog/2014/07/15/q-linea-alba-separation/>

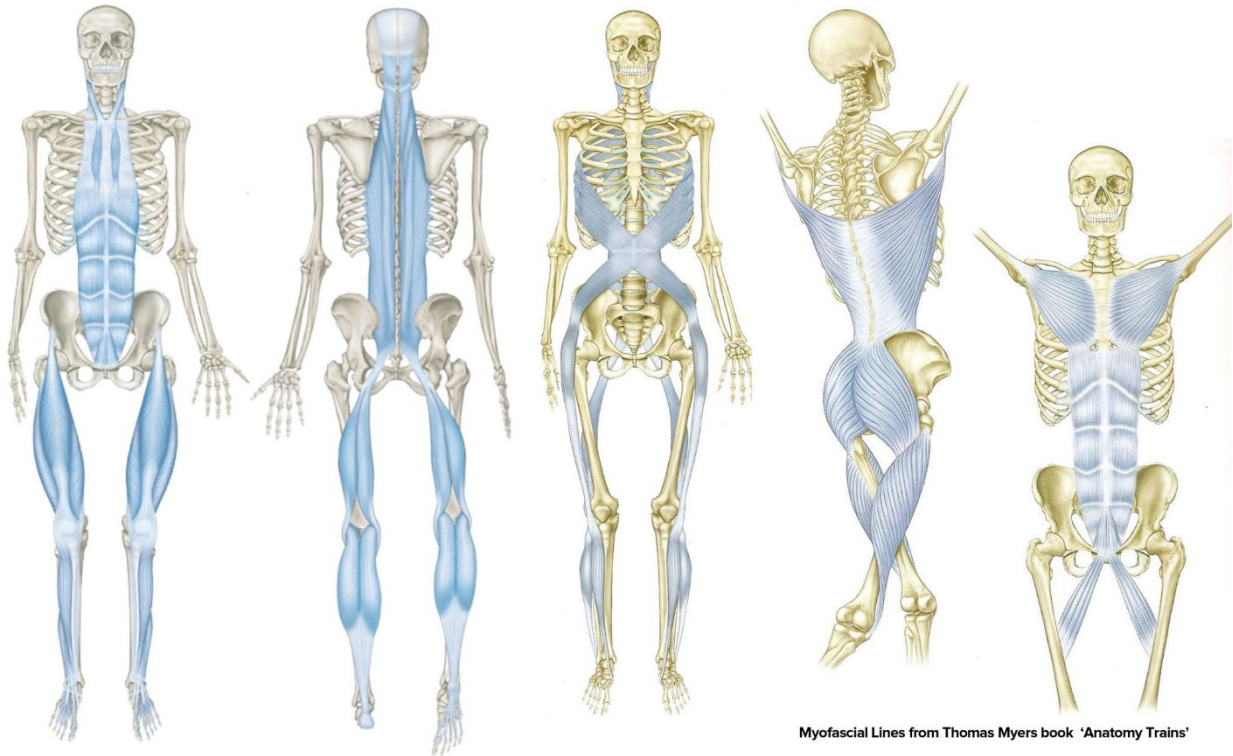


Obrázek 3: <https://slideplayer.com/slide/13582397/>



Obrázek 5: https://www.researchgate.net/figure/fig3_6272855

Myofasciální návaznosti



Obrázek 6: <https://www.facebook.com/426593217422485/photos/thomas-myers-work-anatomy-trains-is-a-great-example-of-some-of-the-ways-osteopat/1898089106939548/>

Zdroje:

<https://fitandtasty.cz/jaky-je-rozdil-mezi-diastazou-a-rozestupem/>

Materiály z kurzů: Diastáza – úvodní díl, manuální terapie (Groofy)

<https://link.springer.com/article/10.1007/BF01627606>

<https://www.sciencedirect.com/science/article/abs/pii/S0022480404006389>