


# Pánev

bp1197 Klinická kineziologie III  
Mgr. Zuzana Kršáková

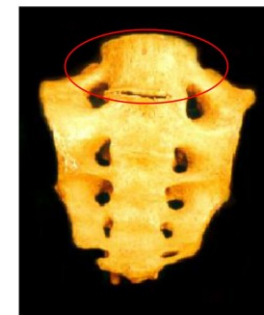
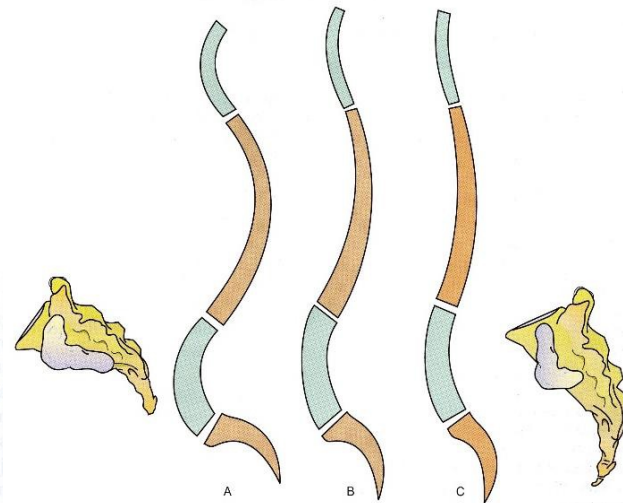
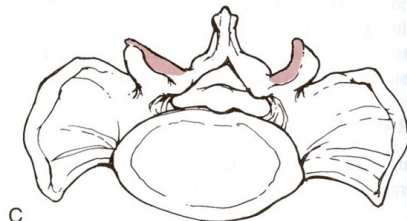
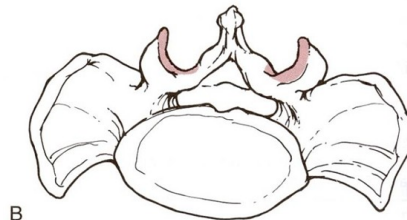
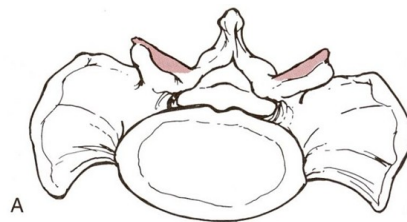# Articulatio lumbosacralis

- Variabilita lumbosakrálního spojení - LS anomálie

Příčiny - porucha segmentace = lumbalizace křížového obratle (+1) X sakralizace bederního obratle (-1), porucha formace, rozštěp páteřního kanálu, záněty, tumory...

- Vertikalizace/horizontalizace sacra



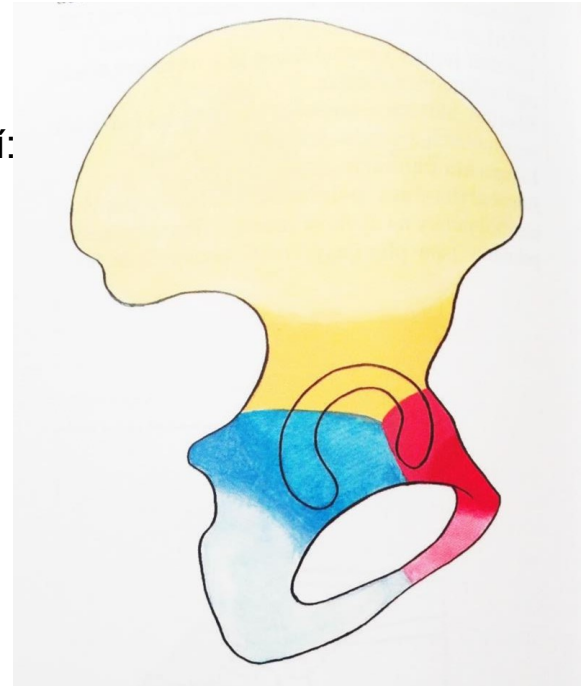
Neúplná sakralizace L<sub>5</sub>

<https://www.slideserve.com/trula/1-variety-kost-lebky-a-variety-na-podklad-odchylek-v-osifikaci>

obr. 16c

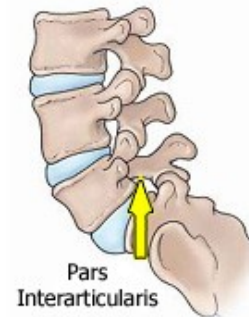
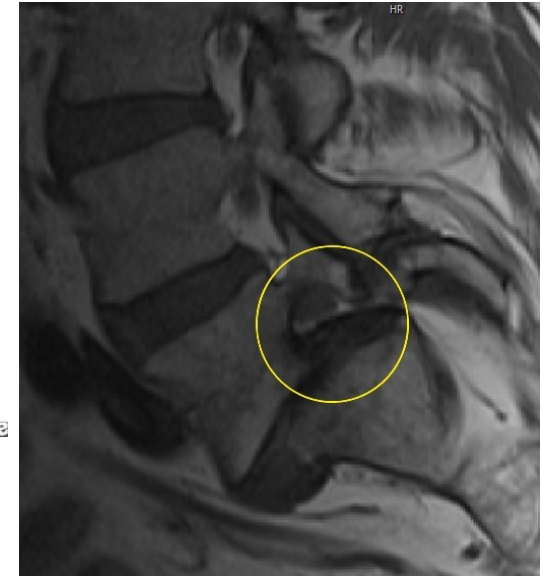
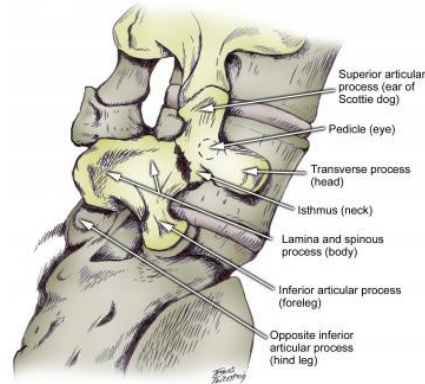
# Os coxae

- Os coxae se skládá ze tří **synchodrosou** spojených kostí:
- Os ilium (největší část os coxae)
- Os ischii (obkružuje foramen obturatum)
- Os pubis (nejútlejší část, obkružuje foramen obturatum)
- Všechny tři se stýkají v acetabulu
- Chrupavčité spojení osifikuje mezi 14.-16. rokem

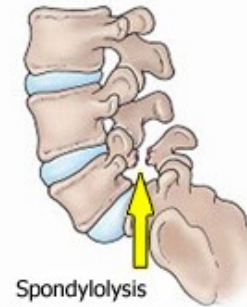


# Spondylolisthesis

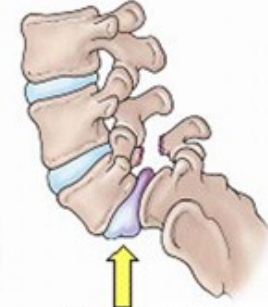
- sagitální posun obratle dopředu vůči sousednímu, níže umístěnému
- Příčiny - porušený vývoj (osifikace), setrvalá mikrotraumatizace a následná spondylolýza (= přerušení isthmu) - **scotty dog sign**



Pars Interarticularis



Spondylolysis

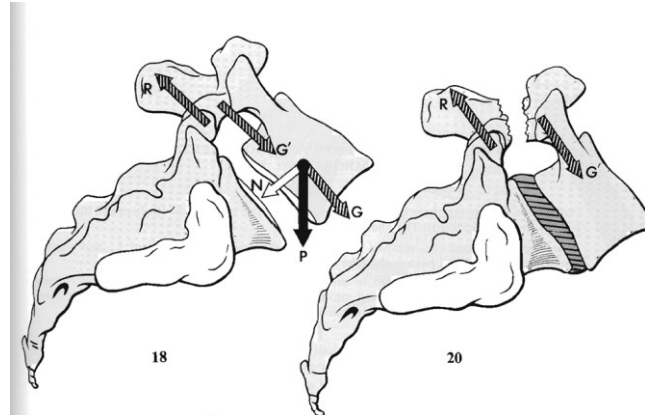
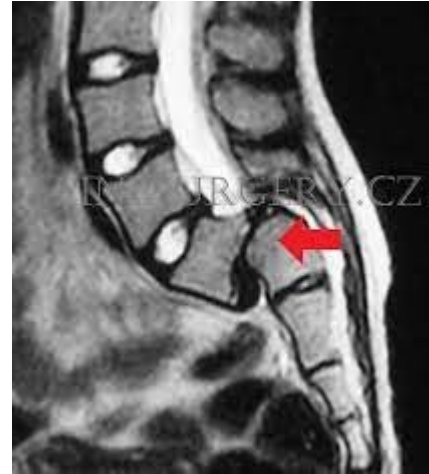

Spondylolisthesis

# Spondylolisthesis

## Klasifikace dle Taillarda

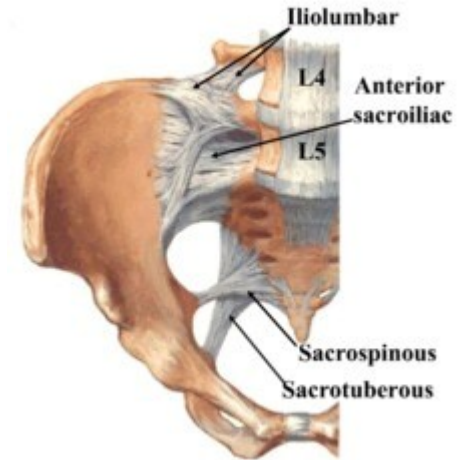
- I. stupeň – posun do 25 %
- II. stupeň – 25–50 %
- III. stupeň – 50–75 %
- IV. stupeň nad 75 %
- Skluz nad 100 % je označován jako **spondyloptóza**



# Stabilizace L5/S1

## Ligamentum iliolumbale a lumbosacrale

- Nepřítomno u novorozenců
- Formuje se z m. quadratus lumborum v souvislosti se vzpřimováním od 6. týdne
- Horní svazek omezuje anteflexi L5/S1, anteriorní posun L5 vůči S1 a společně s dolním svazkem kontroluje rotaci
- Dolní svazek kontroluje zejména lateroflexi
- Shora navazuje na thorakolumbální fascii
- Dolů pokračuje jako lumbosakrální ligamentum a mísí se s ligamentum sacroiliacale anterius



[https://www.physio-pedia.com/Iliolumbar\\_ligament](https://www.physio-pedia.com/Iliolumbar_ligament)

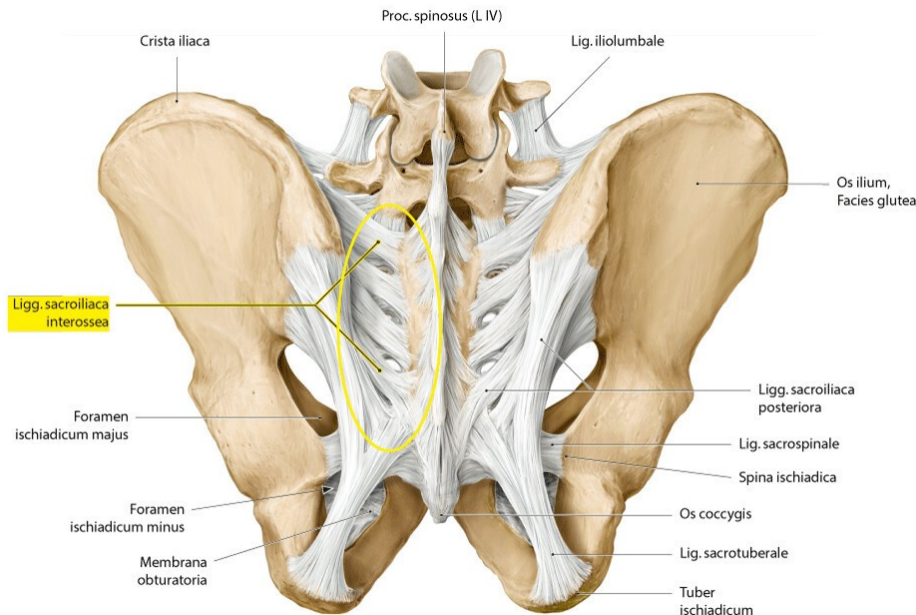


# Stabilizace L5/S1

- Horní část ligamentum iliolumbale společně s ligamentum sacroiliacale anterius a interosseum, sacrospinale a sacrotuberale

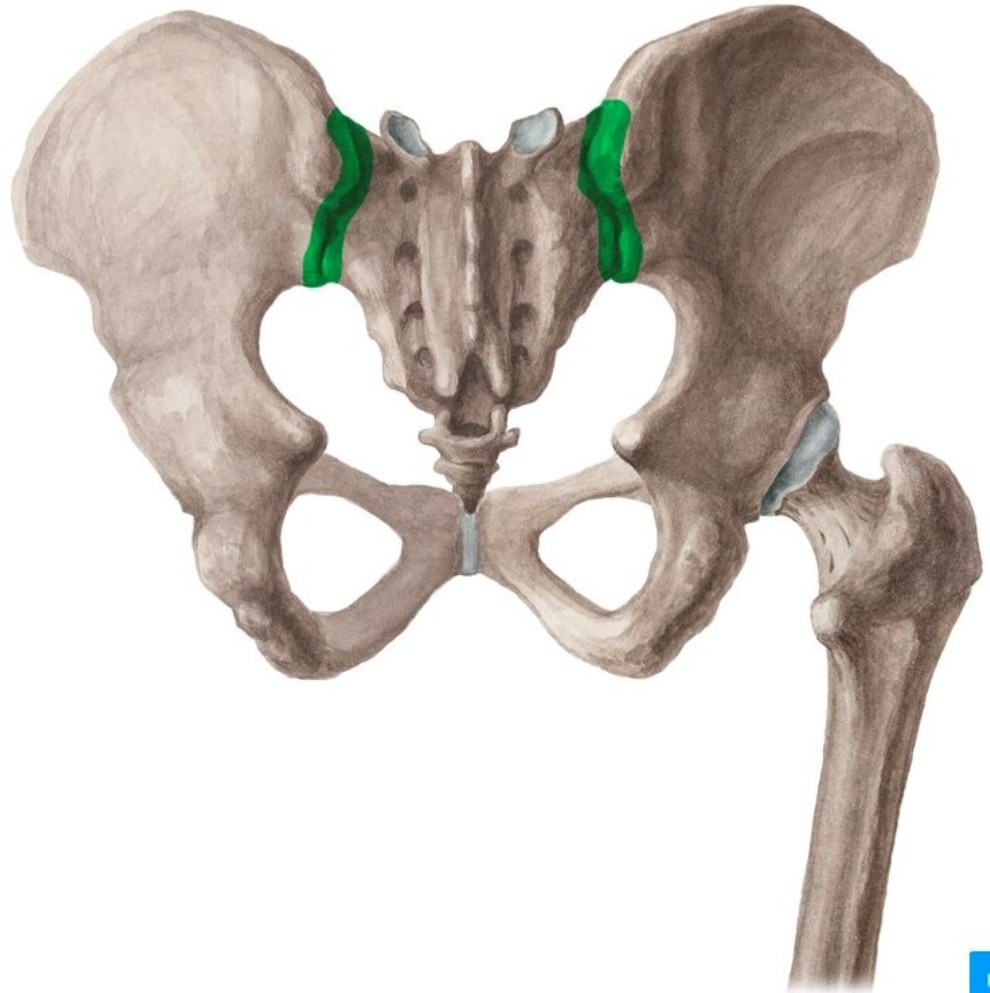
**OMEZUJE AF L5/S1**

<https://osteothek.thieme.de/cockpits/correspondenceParietal/0/coOSisg/4-5>



# Articulatio sacroilia

- Tuhý kloub, amphiartrósis
- Synoviální kloub, plochý, s velkou řadou výstupků
- Funkce – stabilita, tlumení nárazů, umožnění porodu
- Pohyby SI - nutace/kontranutace
- U mužů výrazná degenerace po 25. roce věku
- **Pohyby v SI = nutace/kontranutace**

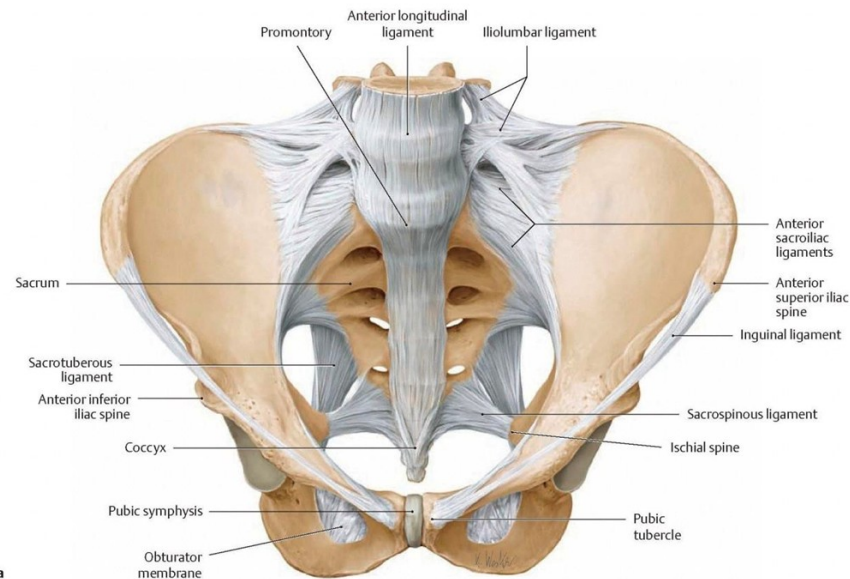
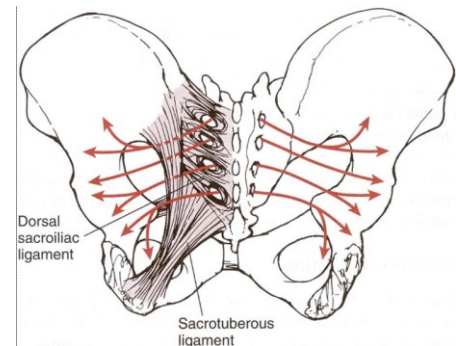
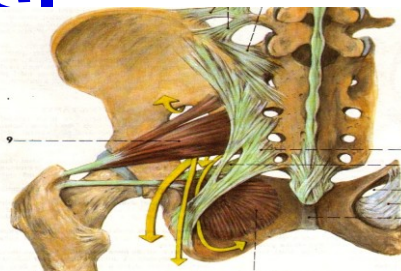




# Ligamenta stabilizující

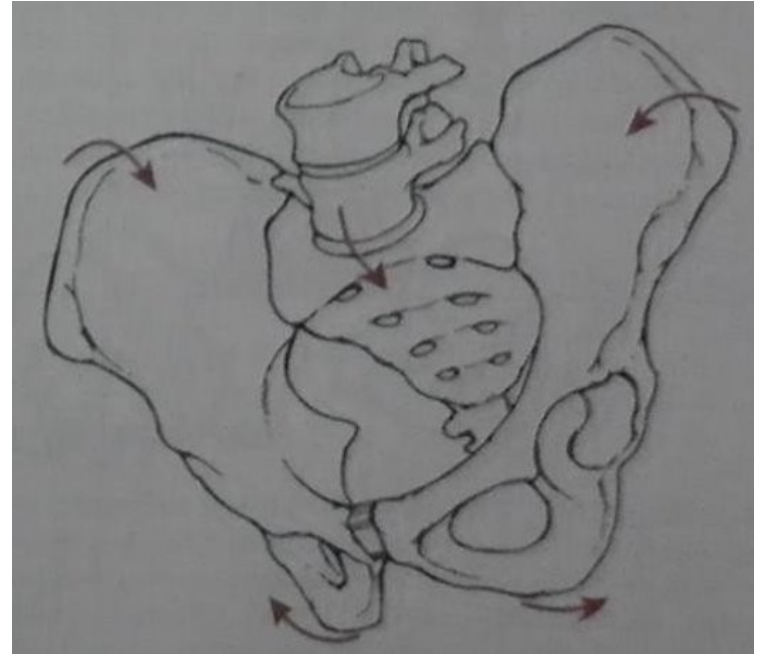
Nejsilnější ligamenta v těle

- **Sacroiliacale anterius** - neslabší, nejčastěji poraněné - častý zdroj bolesti
- **Sacroiliacale interosseus** - nejsilnější ligamentum v těle, horizontální průběh mezi sacrem a iliem, hluboko pod DSIL - především stabilizační funkce
- **Sacroiliacale dorsale** – origo pro m. gluteus maximus
- **Sacrotuberale** - mísí se s DSIL, pokračuje jako m. biceps femoris
- **Sacrospinale** – origo pro musculus coccygeus
- Častý útlak nervus pudendus mezi lig. sacrotuberale a sacrospinale



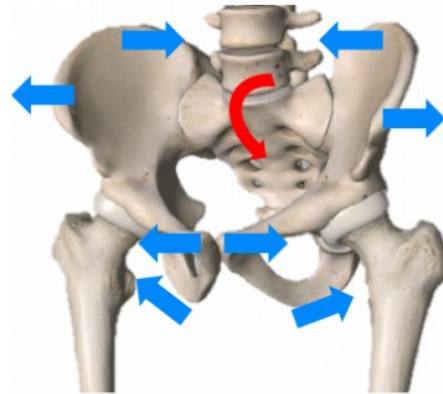
# Nutace

- Stoj/sed (symetrická opora)
- Při opoře o obě DKK (sedací hrboly) probíhá nutace
- Dynamické zatížení (nutace) je provázeno **excentrickou kontrakcí svalů pánevního dna** - tlumí náraz při dopadu při nutaci se vrchní konce kyčelních kostí přibližují, spodní oddalují

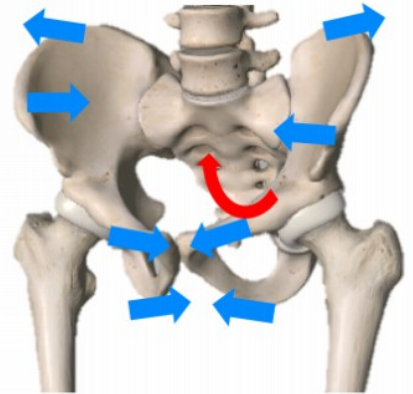


# Nutace

- Při nutaci se napíná ligamentum sacrotuberale, sacrospinale, sacrociliacale anterius, sacroiliacale interosseum
- Uvolňuje se ligamentum sacroiliacale dorsale
- Ligamentum iliolumbale (lumbosacrle) brání jak nutaci, tak kontranutaci



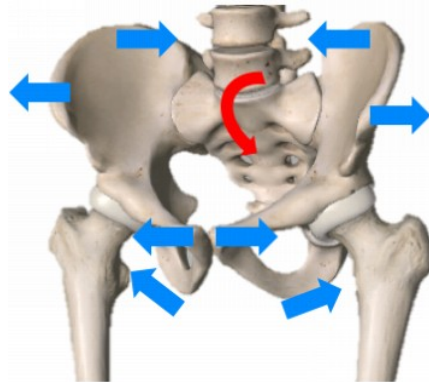
Nutation



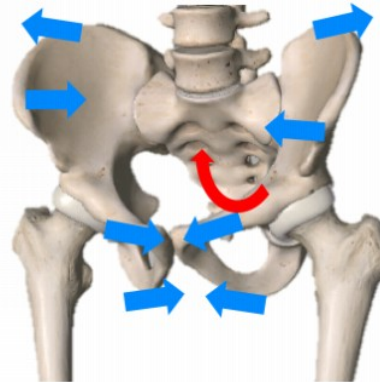
Counter-Nutation

# Kontranutace

- Vrchol sacra se pohybuje dozadu → **pánevní dno provádí koncentrickou kontrakci** → ilia se přibližují k sobě
- Napíná se DSIL, které je podporováno m. multifidus
- Uvolňuje se ligamentum sacrotuberale, sacrospinale, iliolumbale a sacrociliacale anterius a ligamentum lumbosacrale



Nutation



Counter-Nutation

# Kontralaterální vzor pohybu v SI

<https://www.serola.net/nutation-counternutation-what-are-they-and-why-are-they-so-important/>

## Opěrná DK

- Nutace sacra, rotace trupu kontralat. (kontrakce m. obliquus abdominis externus)
- Excentrická kontrakce m. levator ani

## Švihová DK

- Kontranutace sacra (obliquus abdominis internus + biceps femoris přes ligamentum sacrotuberale)
- Koncentrická kontrakce m. levator ani

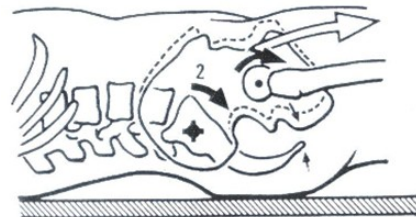
# Pánev vleže

## Kyčelní kloub v EXT

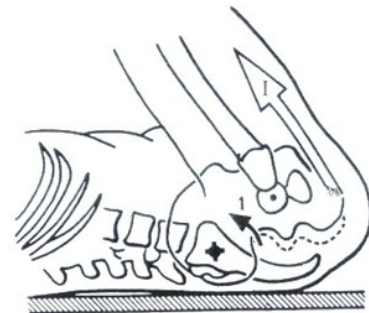
- Tah flexorů - **pánev vzhledem k sacru nakloněna dopředu - pohyb KONTRANUTACE SACRA**
- Počáteční poloha porodu . Zvětšení pánevního vchodu

## Kyčelní kloub ve FLE

- Tah hamstringů - **pánev vzhledem k sacru nakloněna dozadu – pohyb NUTACE sacra**
- Poloha pro **vypuzovací fázy porodu** - zvětšení pánevního východu



32



31

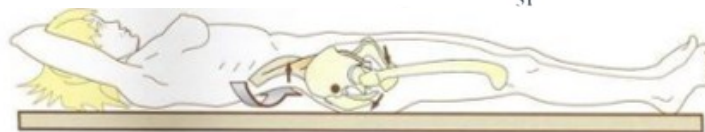


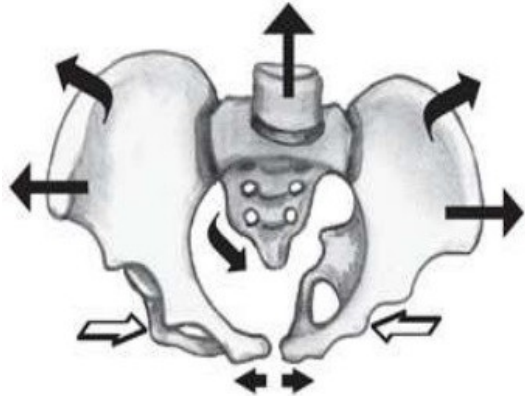
Figure 41

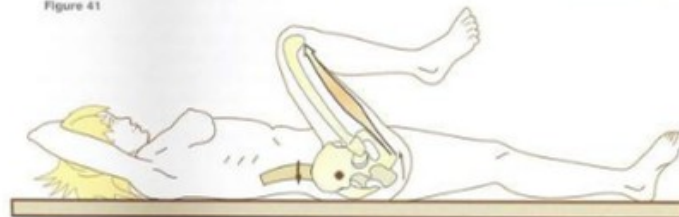

Figure 42



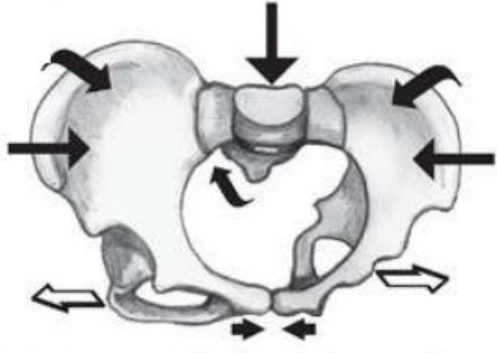
# Nutace/kontranutace



COUNTER  
NUTATION



NUTATION



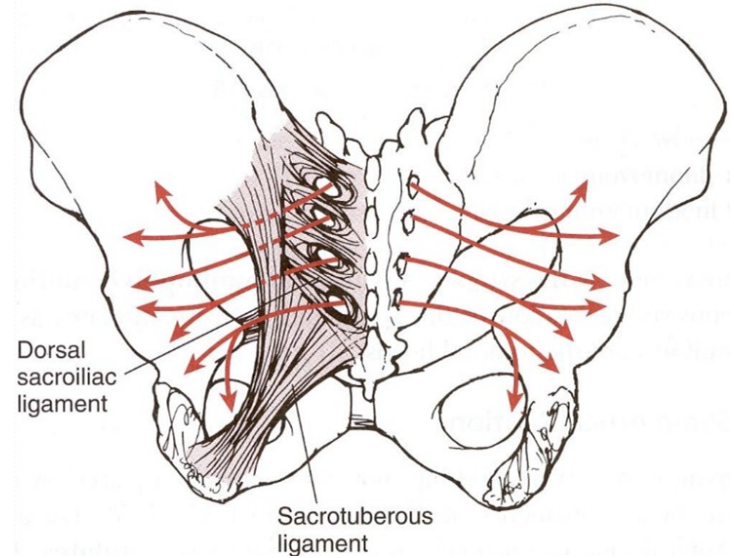
University of Lyon 1 University of Lyon 1 University of Lyon 1 University of Lyon 1

**Nutation**  
- forward movement and lowering of the promontory, thus reduction of the pelvic inlet  
- backward movement and elevation of the tip of the coccyx; separation of the ischia, therefore increase of the pelvic outlet

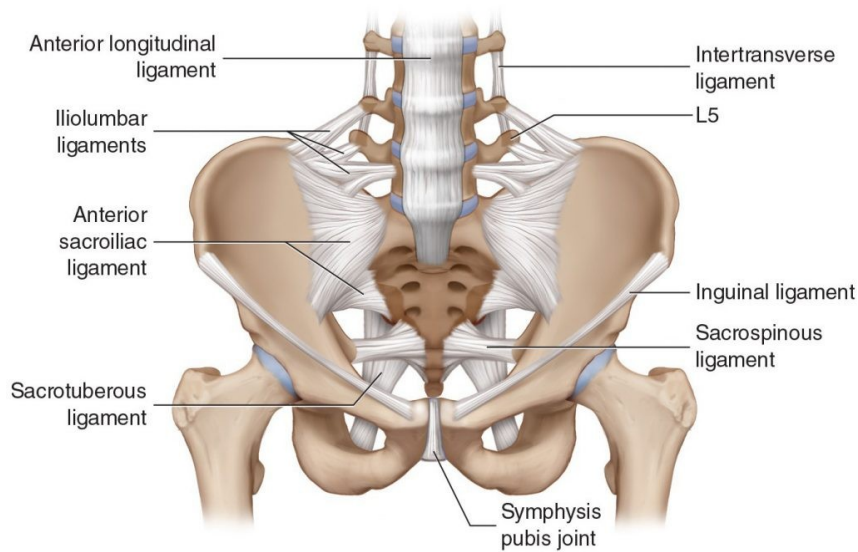
Lyon 1  
Athènes/Ipier

# Ligamenta stabilizující SI

- DSIL se napíná při kontranutaci a je komplementární s lig. sacrotuberale, které se uvolňuje.
- DSIL se uvolňuje při nutaci, kdy se lig. sacrotuberale napíná.

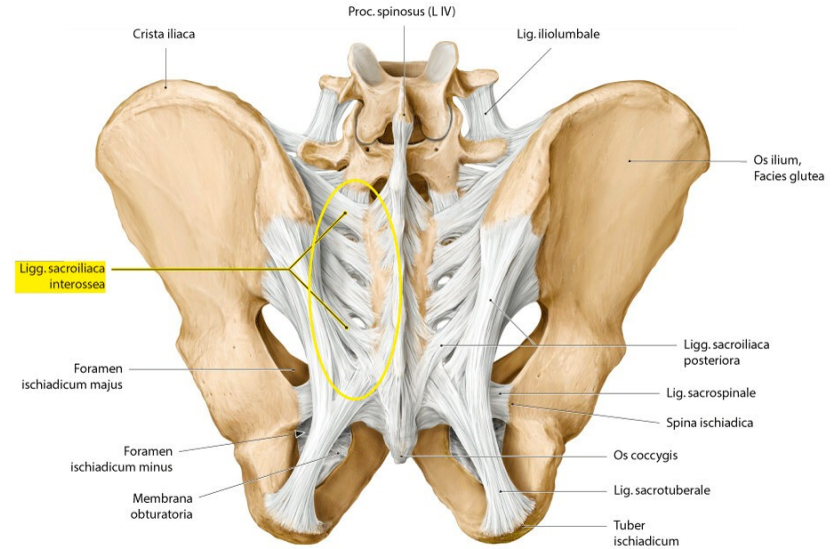


# Ligamenta stabilizující SI



B

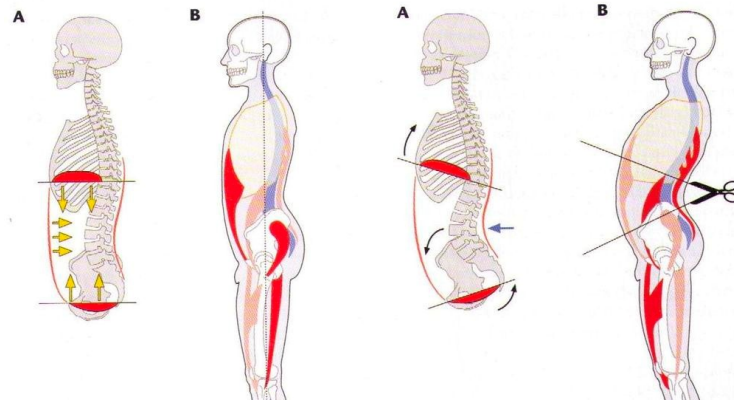
Copyright © 2010 Wolters Kluwer Health | Lippincott Williams & Wilkins



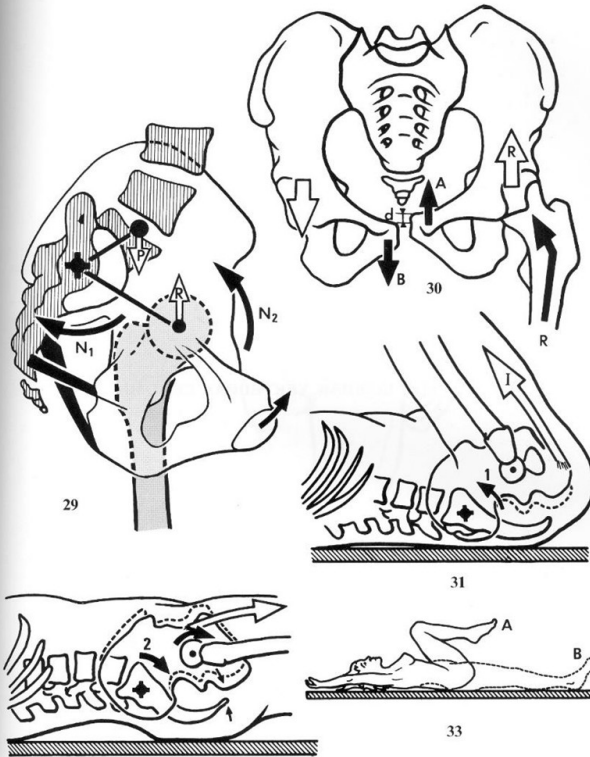
<https://osteothek.thieme.de/cockpits/correspondenceParietal/0/coOSisg/4-5>

# Sagitální postavení sacra

- lumbosakrální úhel závislý na míře bederní lordózy ▪ kauzální vztah k postuře (nůžkový syndrom) s efektem na zatížení lig. sacrospinale a sacrotuberale se všemi výše prezentovanými aspekty



Kolář, P., & Máček, M. (2015). *Základy klinické rehabilitace*. Galén.



GRAVITATIONAL FORCE

↓

COUNTERNUTATION

NUTATION

NEUTRAL

Exaggerated motion: actual motion is less than 2° at SIJ in average adults.  
[www.serola.net](http://www.serola.net) © 2009 Serola Biomechanics, Inc.

# Articulatio sacrococcygea

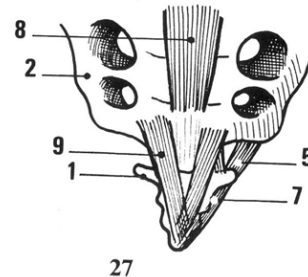
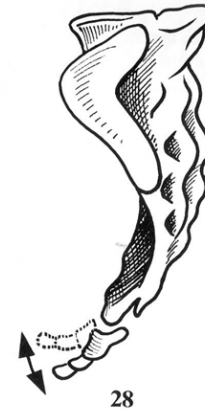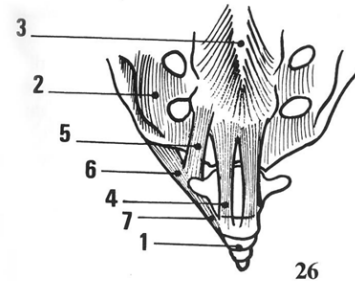
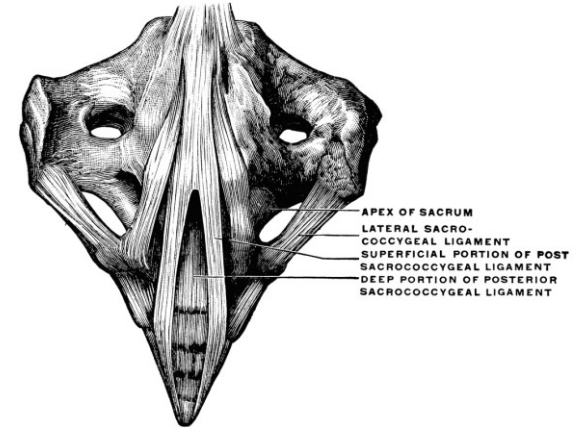
- Amphiarthrosis

## Ligamenta

- Lig. Sacrococcygeale anterius (4)
- Lig. Sacrococcygeale posterior, pars superficialis (9) et profunda
- Lig. Sacrococcygeale laterale (5,6, 7)
- Lig. Longitudinale anterius (3)
- Lig. Longitudinale posterius (8)

Discus = ligamentum interosseum

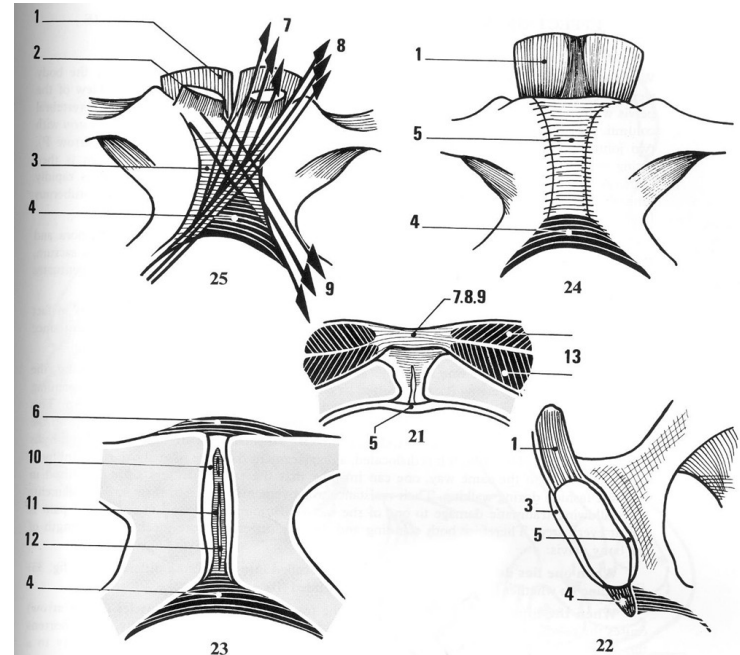
Pohyby - pasivně flexe/extenze  
(defekace)





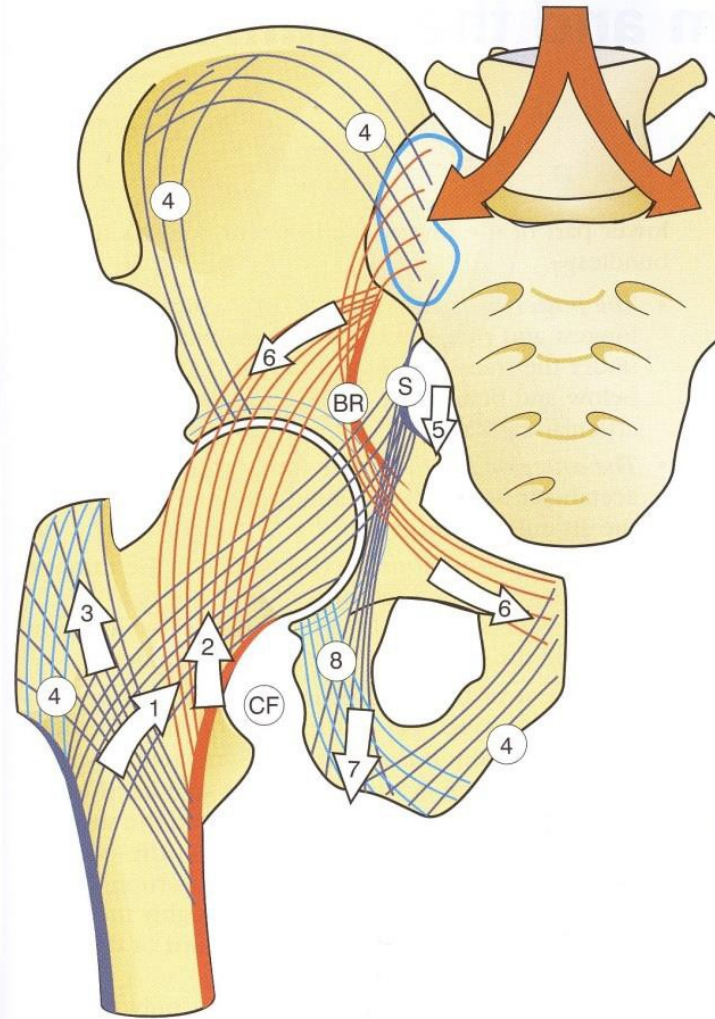
# Symphysis pubica

- Chrupavčité spojení
- Uprostřed vazivová chrupavka, na okrajích hyalinní (23)
- Horizontální průběh vláken discu (ligamentum interosseum) (7.8.9)
- Vertikální, silné ligamentum anterior (22/3) et posterior (5)
- Ligamentum superior (6) et inferior (4)



# Trabekulární systém

- Převodník zátěže mezi osovým orgánem a dolními končetinami - nejvíce zatěžováno směrem od vrchu sacra do diafýzy femuru - rozložení kostních trabecul



# Adaptace na zátěž fr

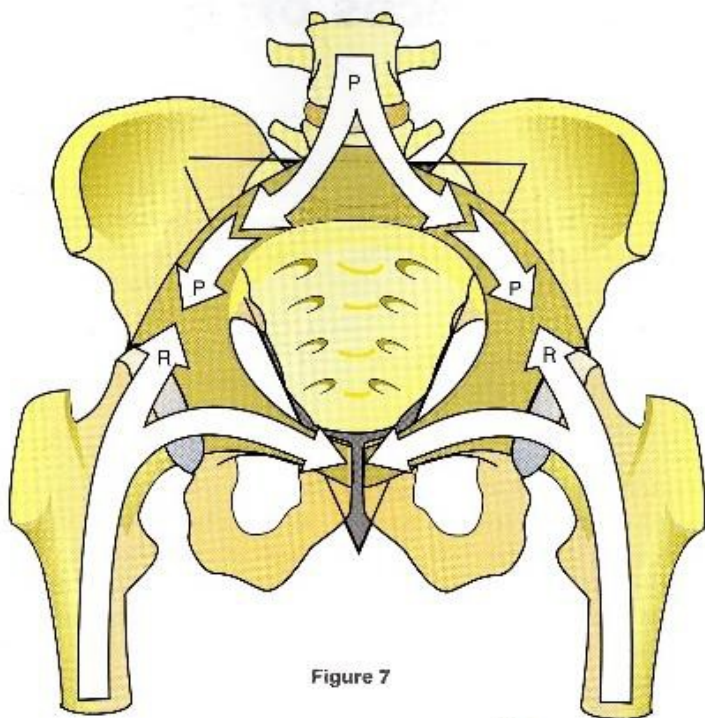
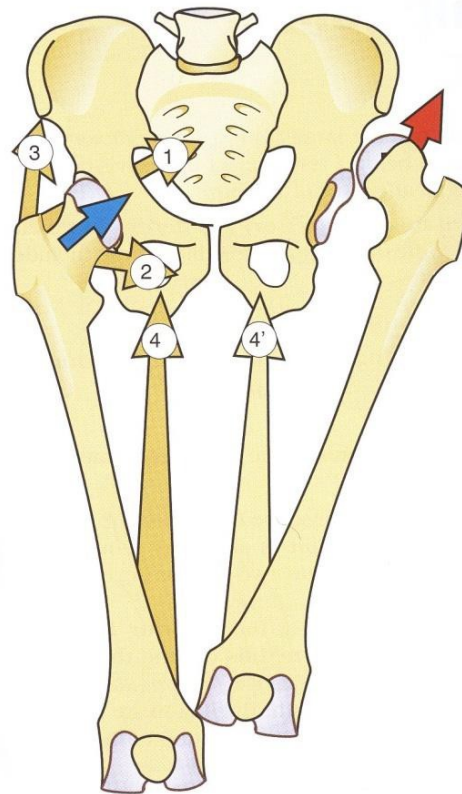
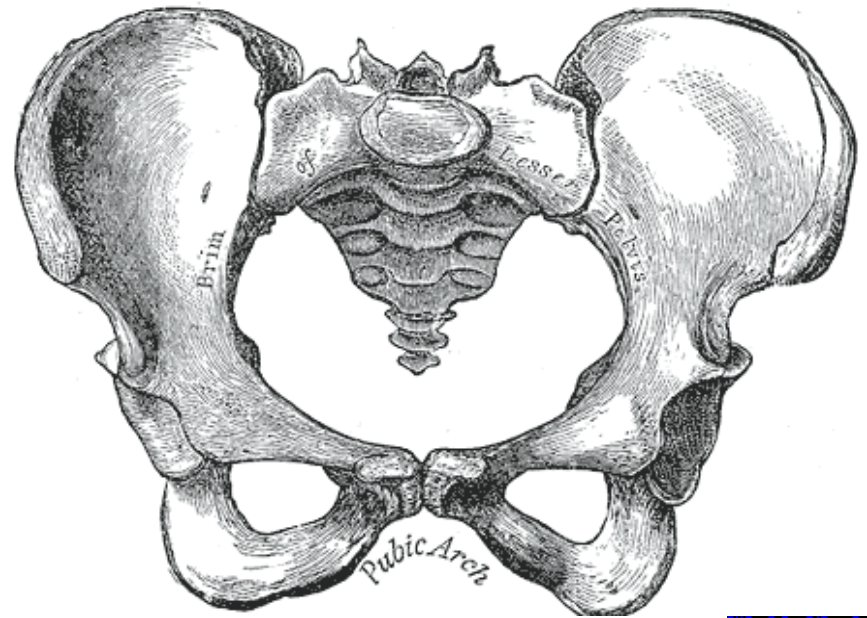
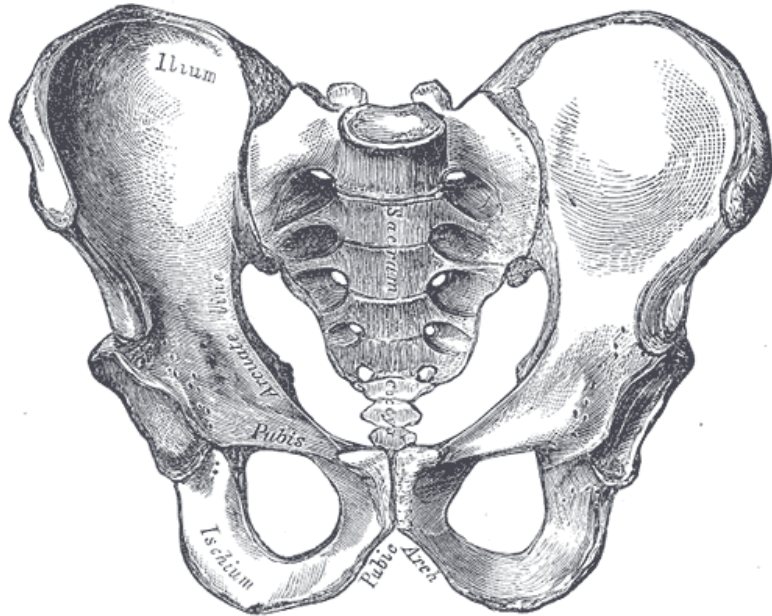


Figure 7



# Pohlavní rozdíly

## Mužská pánev



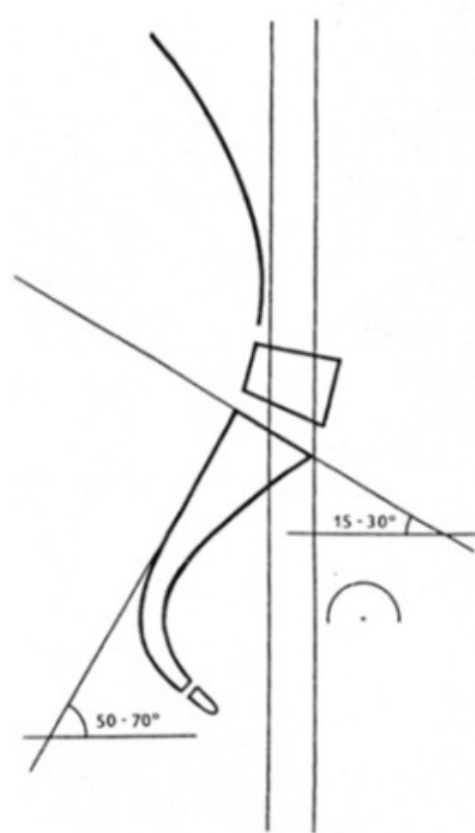
# Pohlavní rozdíl

	Mužská pánev	Ženská pánev
Promontorium	Vchod srdčitý	Vyčnívá méně, takže vchod do malé pánve je příčně oválný
symphysis pubica	Vyšší (5 cm)	nižší (4,5 cm)
dolní ramena stydkých kostí	Sbíhají se v úhlu ostřejším, čímž vzniká <b>angulus pubicus</b>	sbíhají v tupém úhlu a vytváří tak <b>arcus pubicus</b>
vzdálenost ze středu fossa acetabuli	k hornímu okraji facies symphysialis a k dolnímu okraji tuber ischiadicum stejné	vzdálenost k tuber ischiadicum podstatně menší než k facies symphysialis
incisura ischiadica major	horní okraj zářezu zřetelně hlubší	tvořena pravidelným obloukem, širším a mělce vykrojeným
kostrč	Delší, méně pohyblivá	Kratší, pohyblivější

# Typy pánve dle Gutman

## Asimilační (vysoká pánev)

- Vysoko uložené promontorium
- Sklon k hypermobilitě
- sklon kosti křížové 50 - 70°
- Sklon krycí destičky 15-30°

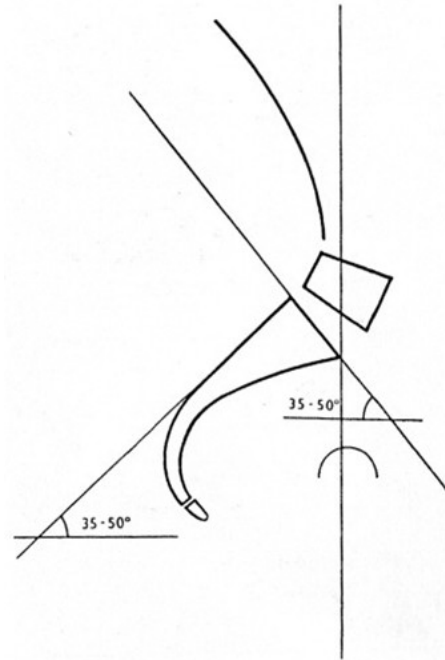




# Typy pánve dle Gutmanna Edmanna

## Normální pánev

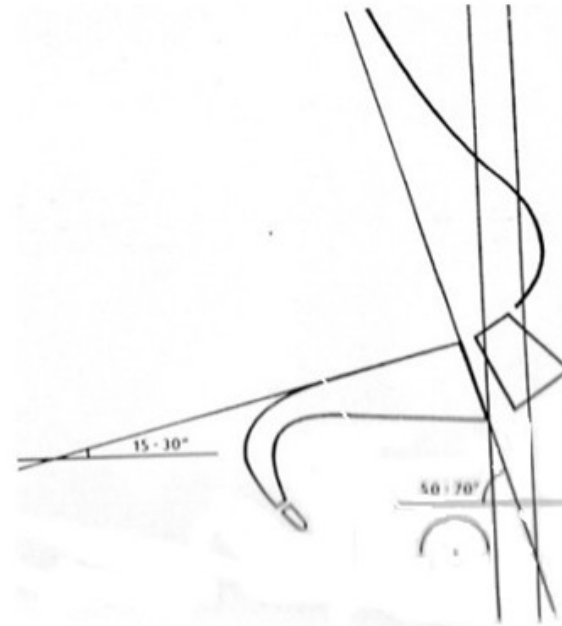
- Nízko uložené promontorium
- Značný sklon pánve a křížové kosti
- Sklon k blokádám
- Sklon kosti křížové 35 - 50°
- Sklon krycí destičky 30-50°



# Typy pánve dle Gutma

## Přetěžovaná pánev

- Nízko uložené promontorium
- Značný sklon pánve a křížové kosti
- Sklon k blokádam, artróze
- Sklon kosti křížové  $15 - 30^\circ$
- Sklon krycí destičky  $50-70^\circ$



Tab. 2. Typy pánve

	Asimilační pánev	Normální pánev	Přetěžovaná pánev
sklon kosti křížové	50–70°	35–50°	15–30°
sklon krycí destičky S <sub>1</sub>	15–30°	30–50°	50–70°
uložení destičky L <sub>4</sub>	nad spojnicí vrcholů hřebenů lopat kostí kyčelních	ve výši hřebenů lopat kostí kyčelních	pod spojnicí lopat kostí kyčelních
postavení promontoria v pánevním pletenci	excentricky dorzálně	uprostřed	uprostřed nebo ventrálně
tvar obratle L <sub>5</sub>	obdélníkový	sekyrovitý	sekyrovitý
tvar destičky L <sub>5</sub>	obdélníkový a širší než L <sub>4</sub>	sekyrovitý a nižší než L <sub>4</sub>	sekyrovitý a nižší než L <sub>4</sub>
segment největší pohyblivosti	L <sub>5</sub> -S <sub>1</sub>	L <sub>4</sub> -L <sub>5</sub>	L <sub>4</sub> -L <sub>5</sub>
úloha iliolumbálního vazu	nedostatečná L <sub>5</sub> obratle	dobrá fixace L <sub>5</sub> obratle	dobrá fixace obratle L <sub>5</sub> a L <sub>4</sub>
hlavní nosná struktura	krycí destička S <sub>1</sub>	krycí destička S <sub>1</sub>	lumbosakrální sakroiliakální klouby
zakřivení páteře	ploché	průměrné	zvýšené
rtg – statika	osa kyčelních kloubů je před promontoriem, hlavová olovnice a olovnice nad os naviculare se shodují a leží za promontoriem	průměrná	hlavová olovnice je před promontoriem, které je před příčnou osou kyčelních kloubů
klinické následky	hypermobilita, sklon k degeneraci destičky L <sub>5</sub> , ligamentová bolest	blokády, postižení destičky L <sub>5</sub>	blokády a artrózy lumbosakrální, sakroiliakální a kyčelní

# Pohyby pánve

## Pohyb v rovině sagitální

- Anteverze pánve (forward tilt)- při tomto pohybu se pohybuje symphysis ossium pubis směrem dolů, zvyšuje se bederní lordóza a účastní se na něm m.iliopsoas
- Retroverze pánve (backward tilt)- při tomto pohybu se pohybuje symfýza směrem vzhůru a bederní lordóza se snižuje. Účast břišních svalů.

## Pohyb v rovině frontální

- Sešikmení pánve (lateral tilt) – probíhá ve smyslu zvýšení nebo snížení pánevního okraje. Na tomto pohybu participují mm. glutei medii a mm. adductores. Má zde vliv i délka DKK a tvar nožní klenby.

## Pohyb v rovině horizontální

- Rotace pánve kolem vertikální osy – vlevo nebo vpravo
- Torze pánve – vzniká tím, že obě pánevní kosti protisměrně rotují, takže spojnice zadních a předních spin nejsou rovnoběžné
- Laterální posun pánve →skoliotické držení těla, „reakce“ na sešikmení pánve

# SI posun/SI blokáda

Vyšetření spine sign, fenomén předbíhání, inflare/outflare syndrom

## SI posun

- Sekundární stav vznikající při jiné funkční poruše (svalové dysbalance, porucha hlavových kloubů)
- Vzájemný posun mezi oběma pánevními kostmi a sacrem – nutace mezi sacrem a iliem na jedné straně a rotace okolo vertikální osy na straně druhé
- terapie mimo SI
- pozitivní fenomén předbíhání s úpravou v předklonu do cca 10-20 s ▪ pozitivní spine sign s úpravou do cca 10-20 s

## SI blokáda

- Příčina přímo v SI skloubení
- omezení JP v transv. (kontra/nutace) či vertik. ose SI kl.
- manipulační terapie SI
- pozitivní fenomén předbíhání bez úpravy v předklonu
- pozitivní spine sign bez úpravy

# Pánev – kineziologické nálezy

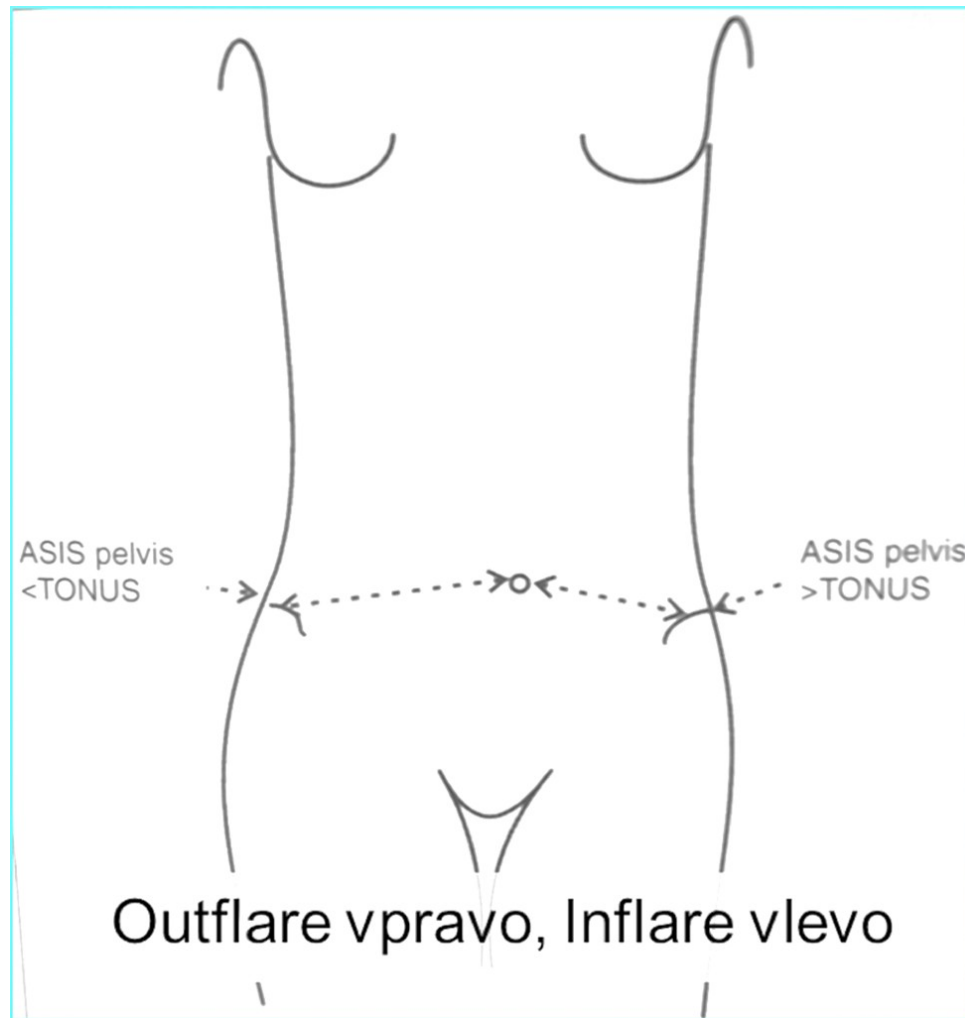
## inflare sy

- SIAS na jedné straně ční ventrálně a je uložena více mediálně
- palpací zpravidla zjistitelný hypertonus v podbřišku na této straně

## outflare sy

- SIAS na druhé straně je „utopená“ a uložena více laterálně
- hypotonie v podbřišku

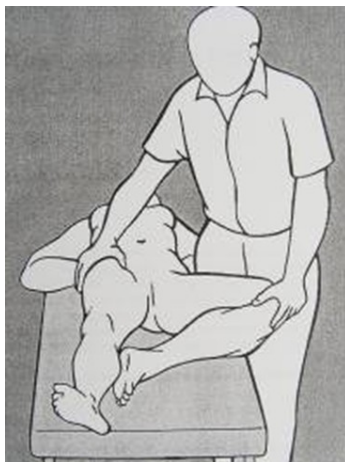



# Inflare & outflare sy - terapie

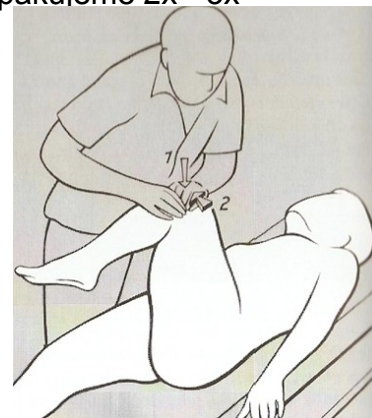
## Inflare sy

- MET na adduktory, postup jako při Patrickově zkoušce
- Pacient leží na zádech
- Terapeut uvede DK do FLX v KYK a KOK a ABD se ZR v KYK (jako při Patrickově testu) a dosáhne předpětí
- Pacient tlačí do ADD proti izometrickému odporu a nadechuje
- → s výdechem relaxace do ABD



## Outflare sy

- MET na abduktory
- Pacient leží na zádech
- DK v 90° FLX v KYK i KOK převede terapeut do ADD (jako při testu na lig. iliolumbale) a dosáhne předpětí
- Pacient tlačí do ABD proti izometrickému odporu a nadechuje
- → s výdechem relaxace do ADD
- Manévr opakujeme 2x - 3x



zdroj: Lewit

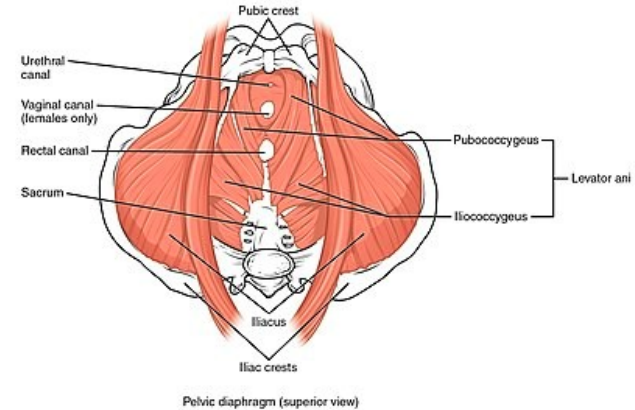
# Pánevní dno

Tvar měkké nálečky

- Začíná na stěnách malé pánve a sbíhá se kaudálně
- Tvoří pružnou spodinu pánve
- Rozepíná se mezi kostmi stydkými, pánevními, kostí křížovou a kostrčí
- Podpírá orgány pánve (pars pubica m. levator ani slouží jako podpůrný aparát děložní
- Součástí HSS (svaly pánevního dna, mm. multifidi, m. transversus abdominis, bránice)
- Spolupodílí se na udržení intraabdominálního traktu - důležité pro funkci bránice a celkové držení postury
- Svaly fungují společně jako jedna funkční jednotka a dysfunkce jediného z nich znamená vždy dysfunkci celého tohoto systému

# Pánevní dno

- DIAPHRAGMA PELVIS
- HLUBOKÉ PERINEÁLNÍ SVALY
- POVRCHOVÉ PERINEÁLNÍ SVALY  
(nejpovrchněji uložená)
- SVALY KYČLE zásadně podporují pánevní dno  
(m. piriformis, m. obturator internus)
- signif. vliv na orgány pánev. dna i u m. iliopsoas



[https://www.wikiskripta.eu/w/Svalov%C3%A9\\_dno\\_p%C3%A1nevn%C3%AD#/media/Soubor:1115\\_Muscles\\_of\\_the\\_Pelvic\\_Floor.jpg](https://www.wikiskripta.eu/w/Svalov%C3%A9_dno_p%C3%A1nevn%C3%AD#/media/Soubor:1115_Muscles_of_the_Pelvic_Floor.jpg)

# Pánevní dno

- **Stabilizační** (udržuje postavení těla, spolu s bránicí, hlubokými břišními a zádovními svaly je součástí hlubokého stabilizačního systému)
- **Dechová** (podílí se na dechovém mechanismu)
- **Podpůrná** (podpírá orgány uložené v pánvi a podporuje jejich funkci)
- **Svírací funkce** (svěrače v PD uzavírají otvory močové trubice, konečníku a pochvy (m. puborectalis, m. sphincter urethrae, m. sphincter ani))
- **Psychosomatická rovina:** emoční “barometr” – citlivě reaguje na emoce, mnohem více než m. trapezius; úložiště emocí – ukládá nejenom příjemné a radostné emoce, ale i nepříjemné, nezpracované a potlačované

# Pánevní dno

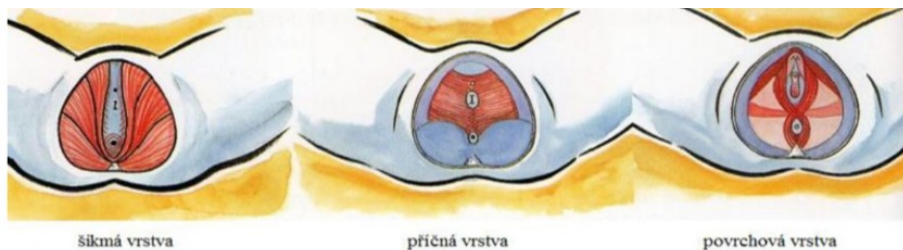
Koordinace aktivace svalstva PD úzce souvisí s:

- močovou inkontinencí
- poklesem dělohy
- funkční neplodností
- hormonální nerovnováhou
- bolestmi zad a kostrče
- problémy v oblasti sexuality
- menstruačními obtížemi
- pocity únavy, smutku či napětí

# Pánevní dno

Z funkčního hlediska můžeme svaly PD rozdělit do tří skupin:

- „**šikmá**“ **vrstva** – je to nejhluběji uložená vrstva svalů, probíhá od ramének stydkých kostí ke kostrči (m. levator ani)
- „**příčná**“ **vrstva** – svaly, které spojují raménka sedacích a stydkých kostí (m. transversus perinei profundus)
- „**povrchová**“ **vrstva** – sfinktery a m. bulbocavernosus (Holanová, Krhut & Muronová, 2007).

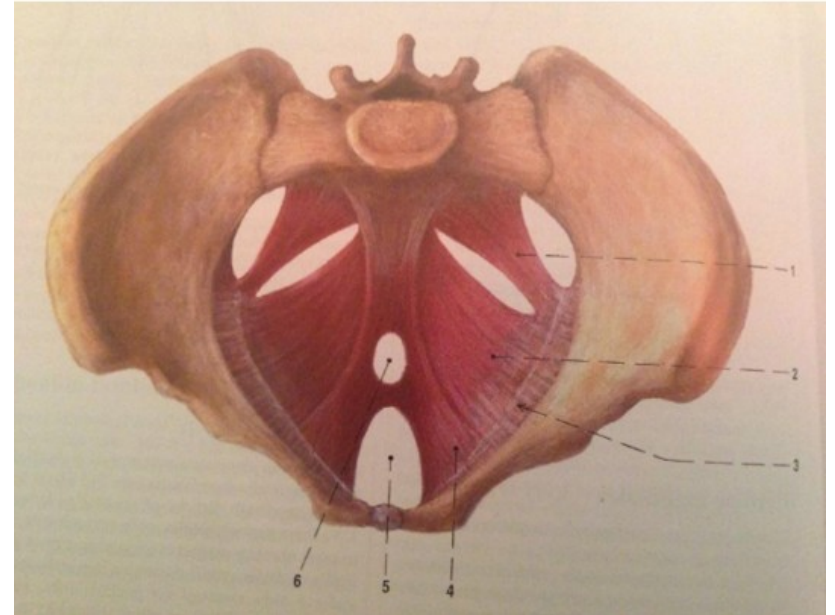


Lang-Reeves, 2008, str. 14.



# Diaphragma pelvis

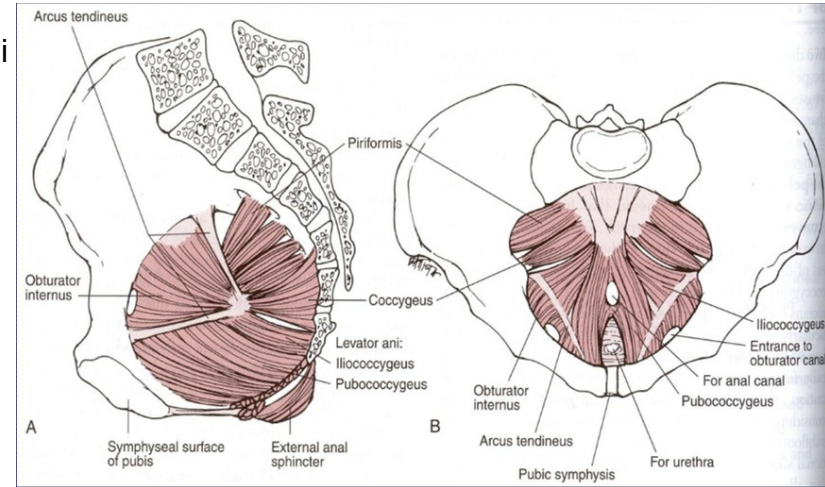
- nálevkovitý tvar
- v zadní části prochází konečník a v přední hiatus urogenitalis. hiatus urogenitalis je štěrbina pro průchod močových a pohlavních cest
- nachází se zde svalově vazivový uzel ve tvaru pyramidy, který je mezi pochvou a konečníkem a nazýváme ho centrum perineale. Diaphragma pelvis je tvořena zejména m. levator ani a m. coccygeus.



# M. levator ani

m. pubococcygeus (čemuže vaginu, vtláče se do ní a tím ji podpírá, udržuje dělohu ve správné poloze, pars pubica můžeme označit jako podpůrný aparát děložní)

- **m. pubourethralis** (tvoří m. sphincter urethrae)
- **m. levator prostatae**
- **m. pubovaginalis** (tvoří m. sphincter vaginae)
- **m. puboanalis**
- **m. puborectalis** (flexura anorectalis – anální kontinence, působí svým tahem zalomení trubice rektu, pracuje jako hlavní uzávěrový sval konečníku)
- **m. iliococcygeus** (locus minoris resistentiae zejména při defekaci a porodu potřebná podpora z m. obt. int.– společný úpon do membrána obturatoria)
- **M. coccygeus** resp. ischiococcygeus (gemellus sup., lig. sacrospinale) Je rudimentální sval. Doplňuje m. levator ani laterálně vzadu a táhne kostrč dopředu, která je během defekace tažena dozadu.



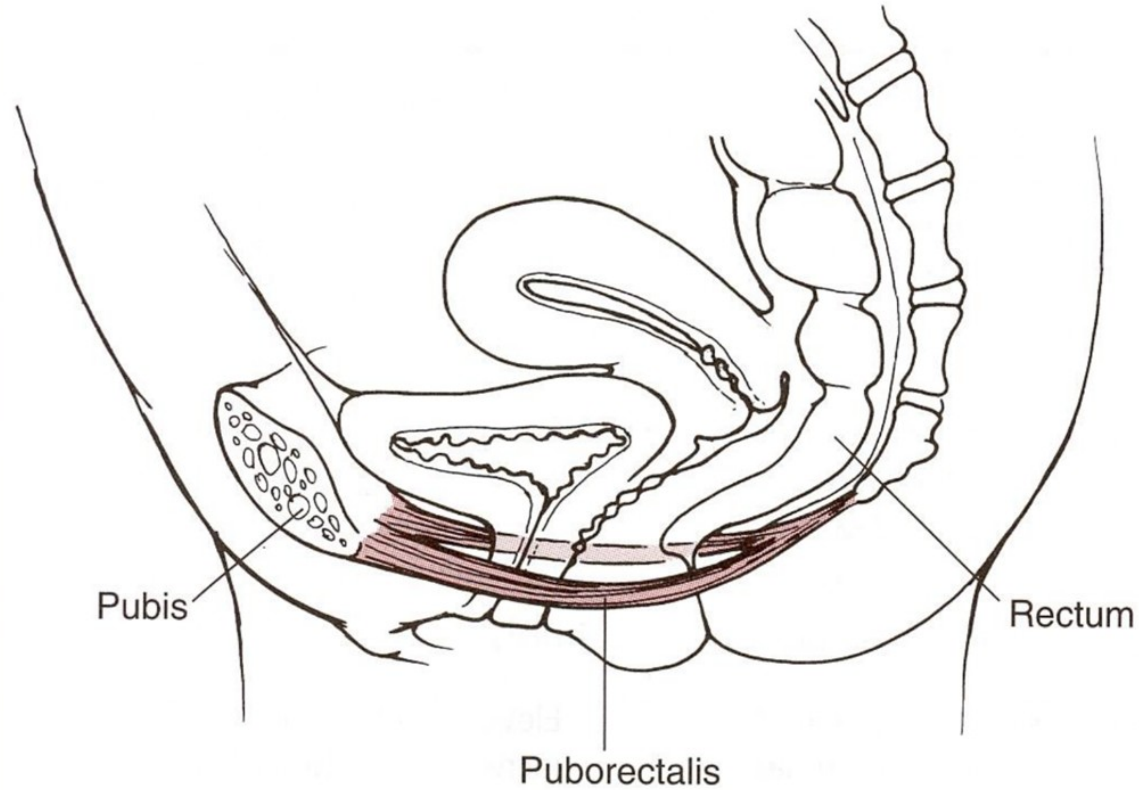
# M. Levator ani

- Je plochý a silný sval, ve tvaru mělké nálevky
  - jde k hiatu urogenitalis a ke kaudálnímu konci rekta
  - Upíná se na spina ischiadica
  - 1 na levé straně a 1 na pravé straně a společně vytváří ventrální a boční úseky dna pánevního
  - 2 části, Pars pubica je přední část nazývaná se **m. pubococcygeus** a je mohutnější, Pars iliaca je z boku a nazývá se **m. iliococcygeus**
  - Zvedá útroby a rezistuje tlak, který vzniká při kašli, výdechu proti odporu, při tlačení na stolicí, močení nebo porodu
  - Inervace diaphragma pelvis je zajištěna z přímých větví z plexus sacralis, kořenová inervace je tedy z S3 a S4

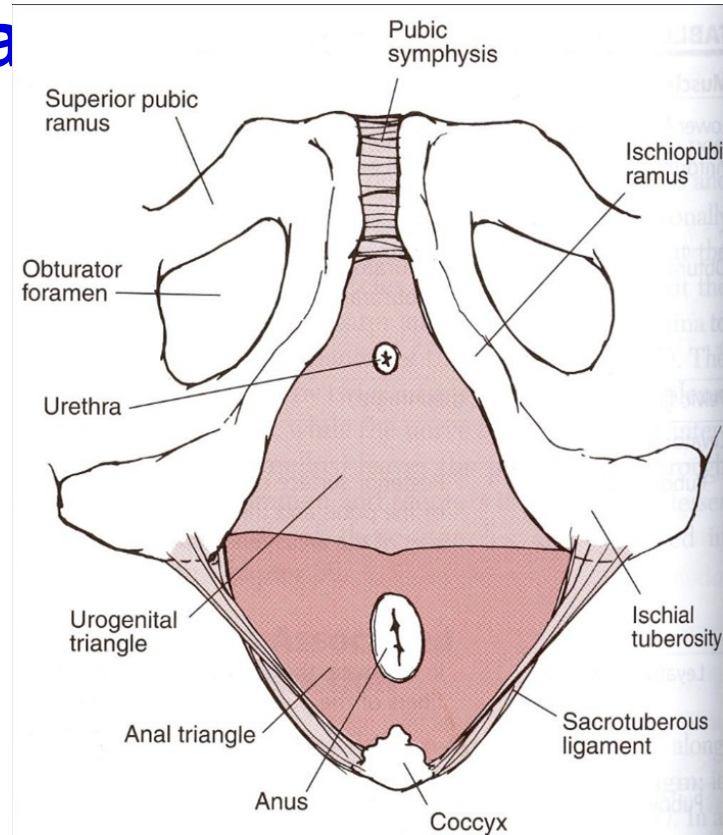
## M. Levator ani - pars pubic

- Mezi levým a pravým m. pubococcygeus je štěrbiná zvaná hiatus urogenitalis, jímž prochází močová trubice a u ženy za ní vagina- tvoří tedy podporu pro polohu pánevních orgánů, hlavně dělohy
- Další snopce obkružují rektum a upínají se za ním a hrají významnou roli pro kontinenci
- Někteří autoři dělí z funkčního pars pubica na vlastní m. pubococcygeus a na mm. puboviscerales, které dále dělí na: **M. pubovaginalis**- elevuje poševní stěnu, má rozhodující roli při kontrole mikce **M. puboperinealis**- upíná se do centrum perineale, překrývá pubovaginalis **M. puboanalis**- upíná se mezi sfinkter ani internus a externus, je součástí longitudinálního análního svalu **M. puborectalis**- tvoří manžetu kolem rekta, má důležitou uzávěrovou funkci pro rektum, rozhodující role pro kontinenci stolice

- M. puborectalis – cca 80° flexura



# Diaphragma



# Diaphragma urogenitale

- Diaphragma urogenitale se řadí mezi svaly hráze (mm. perineii), které tvoří komplex svalů přiložený k diaphragma pelvis zdola, ze strany hráze
- Do tohoto komplexu patří diaphragma urogenitale a svaly uložené povrchově od diaphragma urogenitale
- Tyto svaly vznikly z původního svěrače kloaky
- Diaphragma urogenitale je trojúhelníková ploténka, uložená kaudálně pod m. levator ani
- Zesiluje ventrální část pánevního dna.

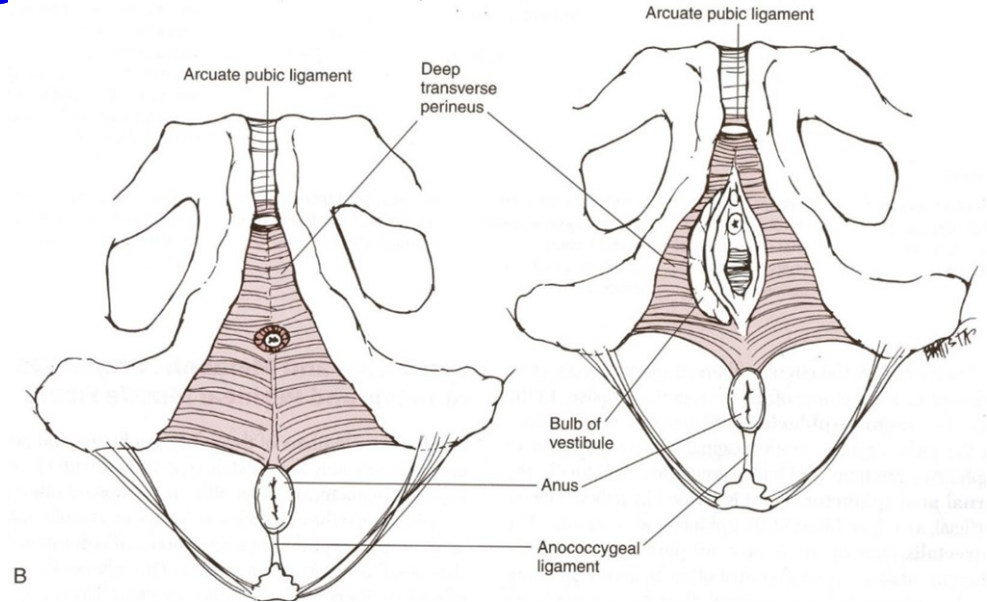


# Hluboké perineální svaly

Hluboký transverzální systém m.

perineus

- Sfincter uretrae
- Sfincter vaginae
- Sfincter ani externus (mísí se s m. puboanalis a m. puborectalis)



# Diaphragma urogenitale

## **M. transversus perinei profundus**

- Začíná na symfýze a jde až k tuber ischiadica
- Podpírá orgány přední poloviny pánve

## **M. transversus perinei superficialis**

- U žen povětšinou chybí

## **M. sphincter urethrae externus**

- Prochází skrz diaphragma urogenitale

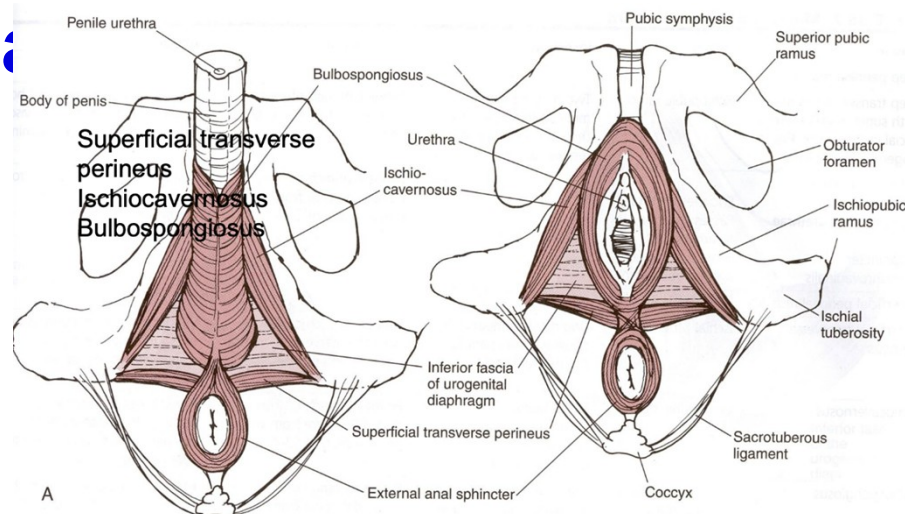
Svaly uložené povrchově od diaphragma urogenitale:

## **M. ischiocavernosus**

- Je připojen u žen ke crus clitoridis podléhající při orgasmu rytmickým kontrakcím

## **M. bulbospongiosus**

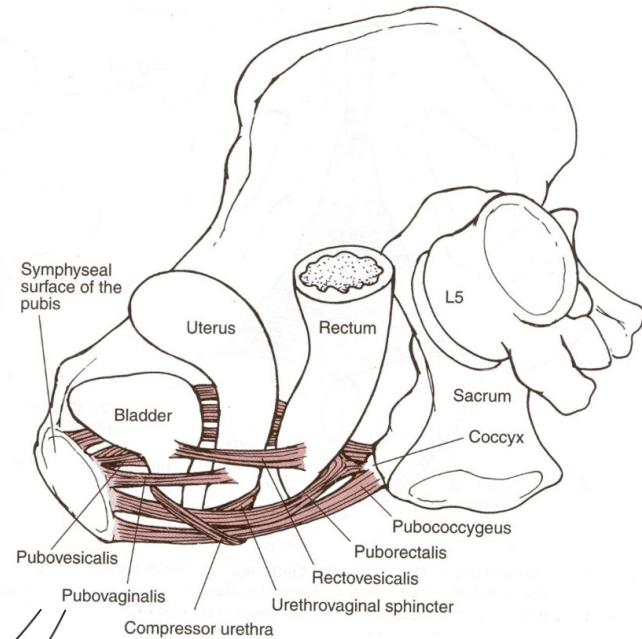
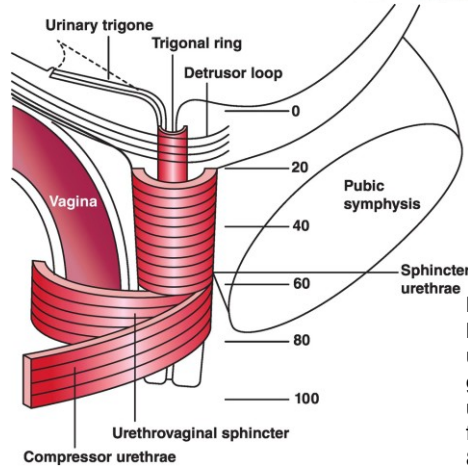
- U žen z obou stran obemyká vestibulum vaginae (poševní vchod) i clitoris a působí jako svěrač poševního vchodu
- Stiskem vyprazdňuje glandula vestibularis major
- Zapříčiňuje erekci clitoris



# Močová kontinence

Diaphragma pelvis a diaphragma urogenitale spolupráce - **zajištění močové kontinence**

- Jejich svalové snopce tvoří v okolí urogenitálního hiatus navzájem se křížící, protisměrné svalové smyčky
- **m. sfincter uretrovaginalis** a **m. compresor urethrae** utváří vůči močové trubici dorzokaudálně otevřenou svalovou smyčku doplněnou o ventrokraniální otevřenou puborektální smyčku, která je vytvořena z pubovaginálních svalů, jež jsou navzájem propojeny suburetrálními vazivovými strukturami přední poševní stěny. Ta se často nazývá „**hamaka**“.



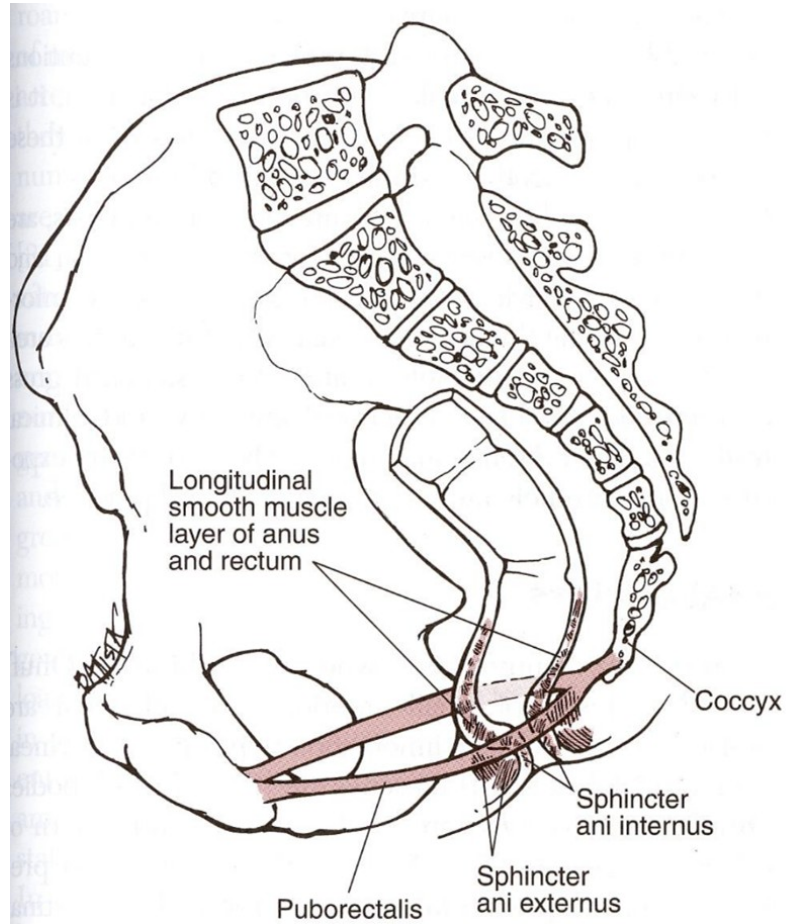
<https://www.cambridge.org/core/books/abs/manual-of-urodynamics-for-gynaecologists/assessment-of-urethral-function/4589405F81A8EC4C6A8549BE63E9F200>

# Močová kontinence

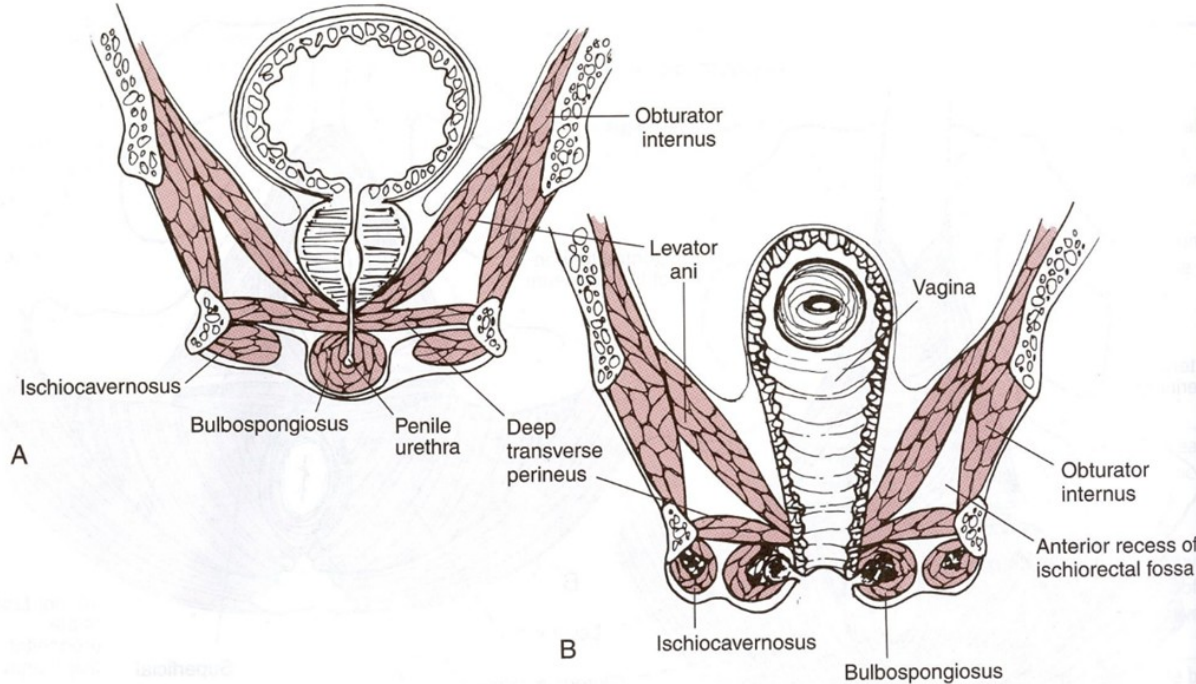
- Zranitelnější je puborektální smyčka v porovnání se smyčkou z diaphragma urogenitale.
- Na puborektální smyčku je vyvíjen trvalý tlak (vzpřímená poloha) a navíc u ženy během porodu dochází k extrémní dilataci porodních cest, při které dochází k rozepjetí hamaky a závěsného pojivového aparátu dělohy a pochvy.
- Svalová smyčka z diaphragma urogenitalis není zranitelná, pouze při onemocnění CNS nebo při poškození n. pudendus.

# Anální svaly

m. puborectalis



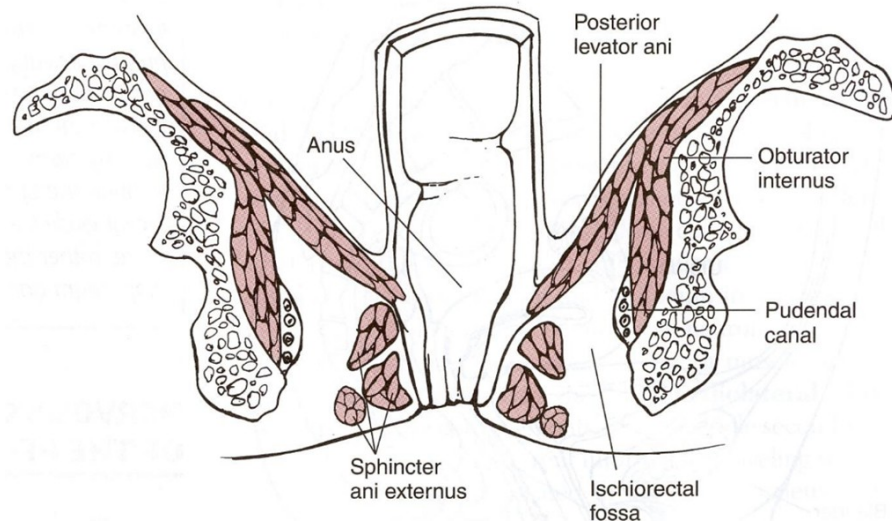
# PD - svalové vrstvy, F pohled





# Anální svaly

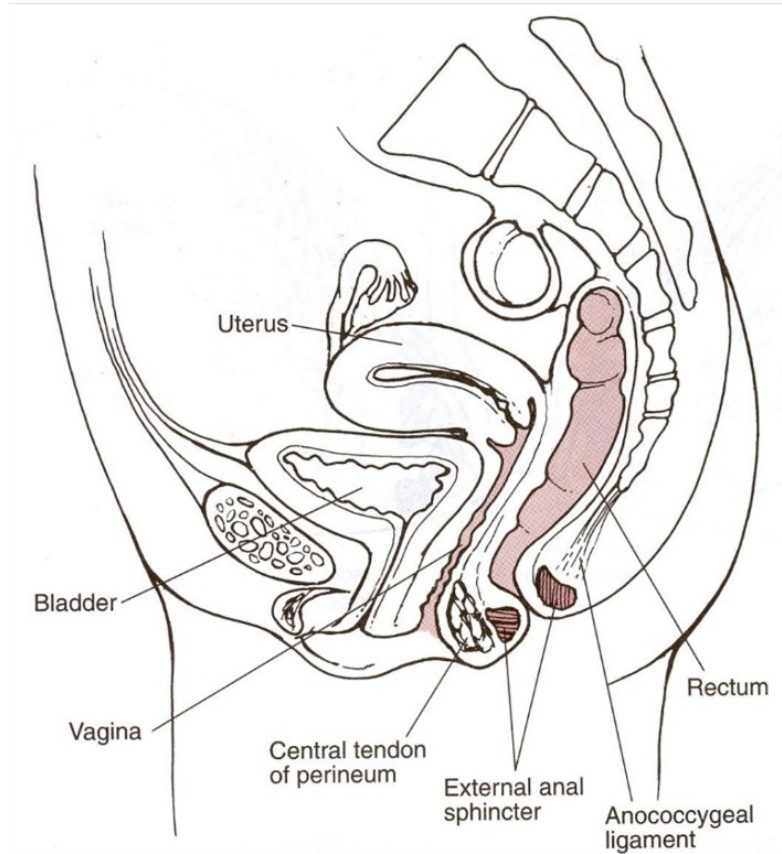
- Stratum subcutaneum - Stratum superficiale - Stratum profundum





# Anální ligamenta

- lig. anococcygeale



# Vyšetření PD

- **PERFECT schéma** (hodnotíme sílu stisku svalů, výdrž kontrakce, počet opakování plného stisku, rychlé kontrakce) Palpačním vyšetřením lze hodnotit též intaktnost svalů (zejména u multipar), klidový tonus svalů, schopnost relaxace svalu a jeho zapojení v rámci automatizmů kašle či defekace (Laycock et Jerwood, 2001)
- **Palpace per vaginam, per rectum** - nezapomenout otestovat posunlivost a protažitelnost jizev po epiziotomii. Při kašli můžeme pozorovat únik moči při případné stresové inkontinenci. Mezi výhody palpačního vyšetření per vaginam patří jeho rychlost a jednoduchost, nevýhodou je jeho subjektivita hodnocení (Holaňová et al., 2007)

# Zdroje:

[http://oid.lf.upol.cz/fileadmin/user\\_upload/LF-](http://oid.lf.upol.cz/fileadmin/user_upload/LF-)

[kliny/hippokrat/Obory/Neurologie/Prechod bederni a krizove patere.pdf](http://oid.lf.upol.cz/fileadmin/user_upload/LF-kliny/hippokrat/Obory/Neurologie/Prechod_bederni_a_krizove_patere.pdf)

- <https://www.neurologiepropraxi.cz/pdfs/neu/2008/03/05.pdf>
- <https://www.serola.net/>
- [https://www.physio-pedia.com/Sacroiliac joint](https://www.physio-pedia.com/Sacroiliac_joint)
- Véle, Kineziologie
- Hoppenfeld
- Lewit, Manipulační léčba
- Přednášky Klinická kineziologie III., Mgr. Petr Pospíšil, Ph.D.
- Matějková, A. (2016). Vztah funkce pánevního dna k respiraci.