



TRÁVICÍ SYSTÉM

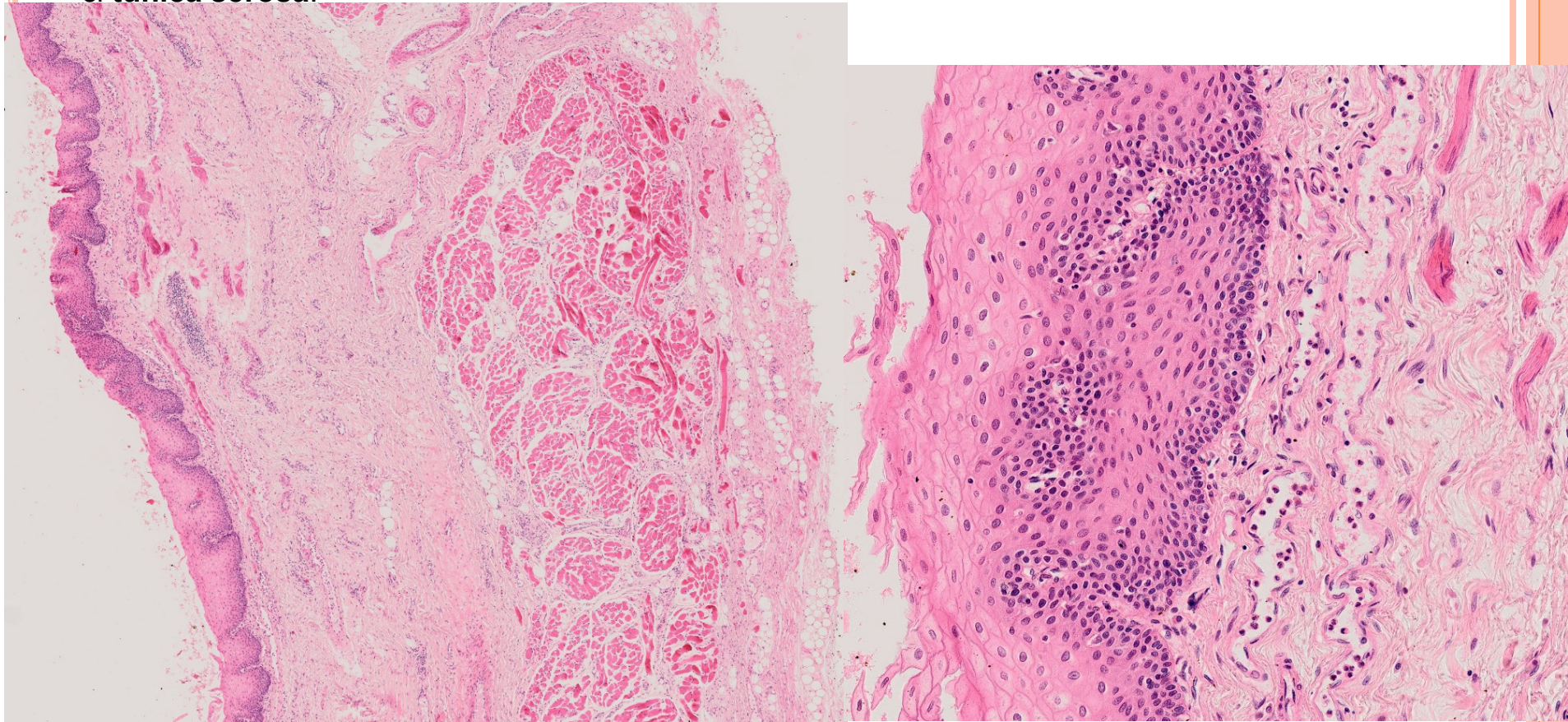
2. ČÁST

OBEČNÁ STAVBA TRÁVICÍ TRUBICE

- 1) sliznice - **tunica mucosa**,
- 2) podslizniční vazivo - **tela submucosa**,
- 3) zevní svalovina - **tunica muscularis externa**
- 4) adventicie nebo serosa - **tunica adventitia** či **tunica serosa**.

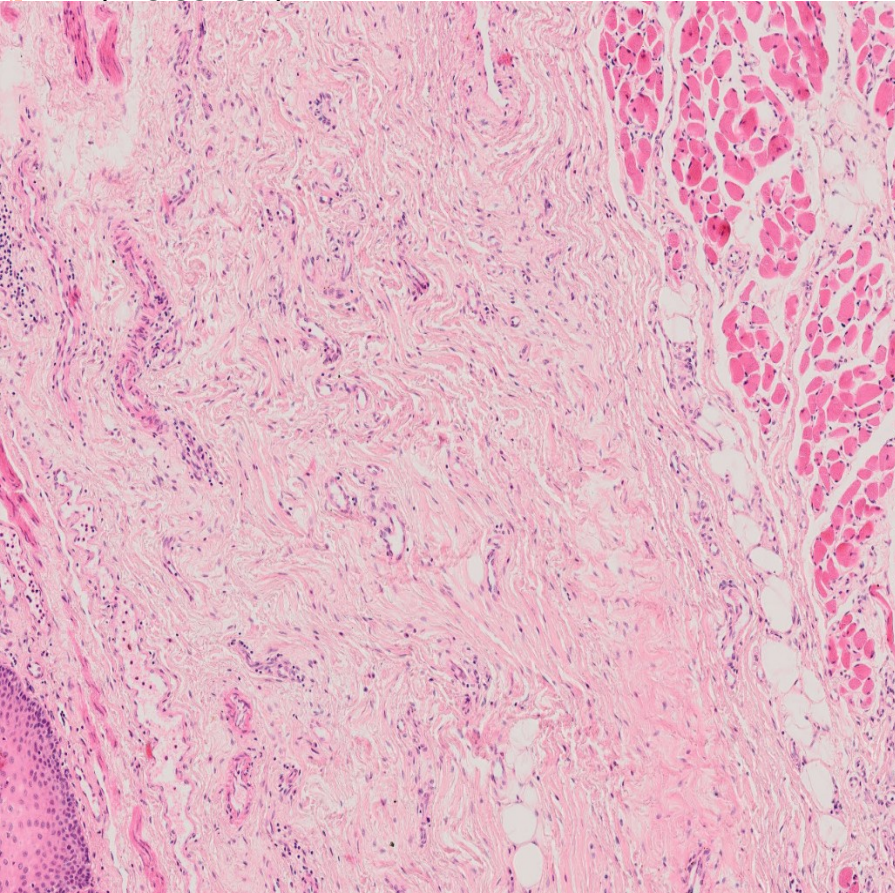
○ **Tunica mucosa**

- epitel - **lamina epithelialis**, v jednotlivých úsecích je přizpůsoben funkčnímu poslání
- slizniční vazivo - **lamina propria mucosae**; tvořeno různě mohutnou vrstvou řídkého vaziva
- v různých oddílech zažívací trubice variabilní množství lymfoidní tkáně
 - prostorová síť retikulárního vaziva (buněk a vláken), v jejíchž okách jsou nahromaděny lymfocyty
- slizniční svalovina - **lamina muscularis mucosae**
- na její stavbě se podílejí téměř jen buňky hladkého svalstva (a nepatrné množství vaziva); velmi tenká



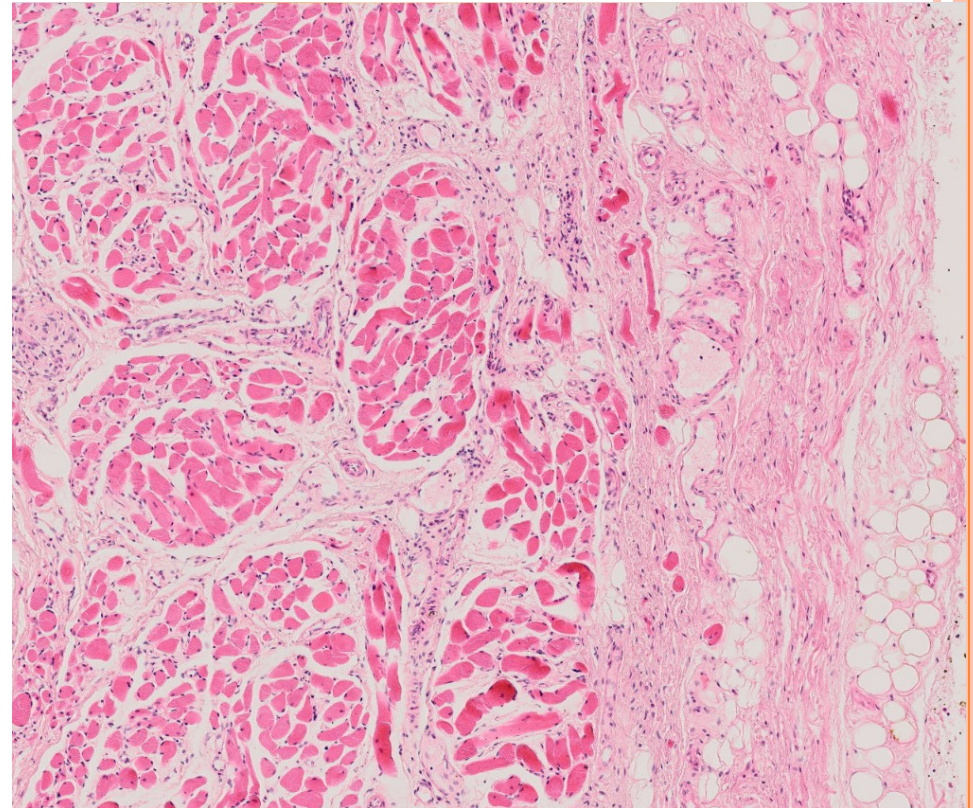
○ Podslizniční vazivo - tela submucosa

- řidší vrstva kolagenního vaziva s bohatými sítěmi cév
- pleteň nervová – plexus submucosus (Meissneri)



○ Tunica muscularis - svalová vrstva

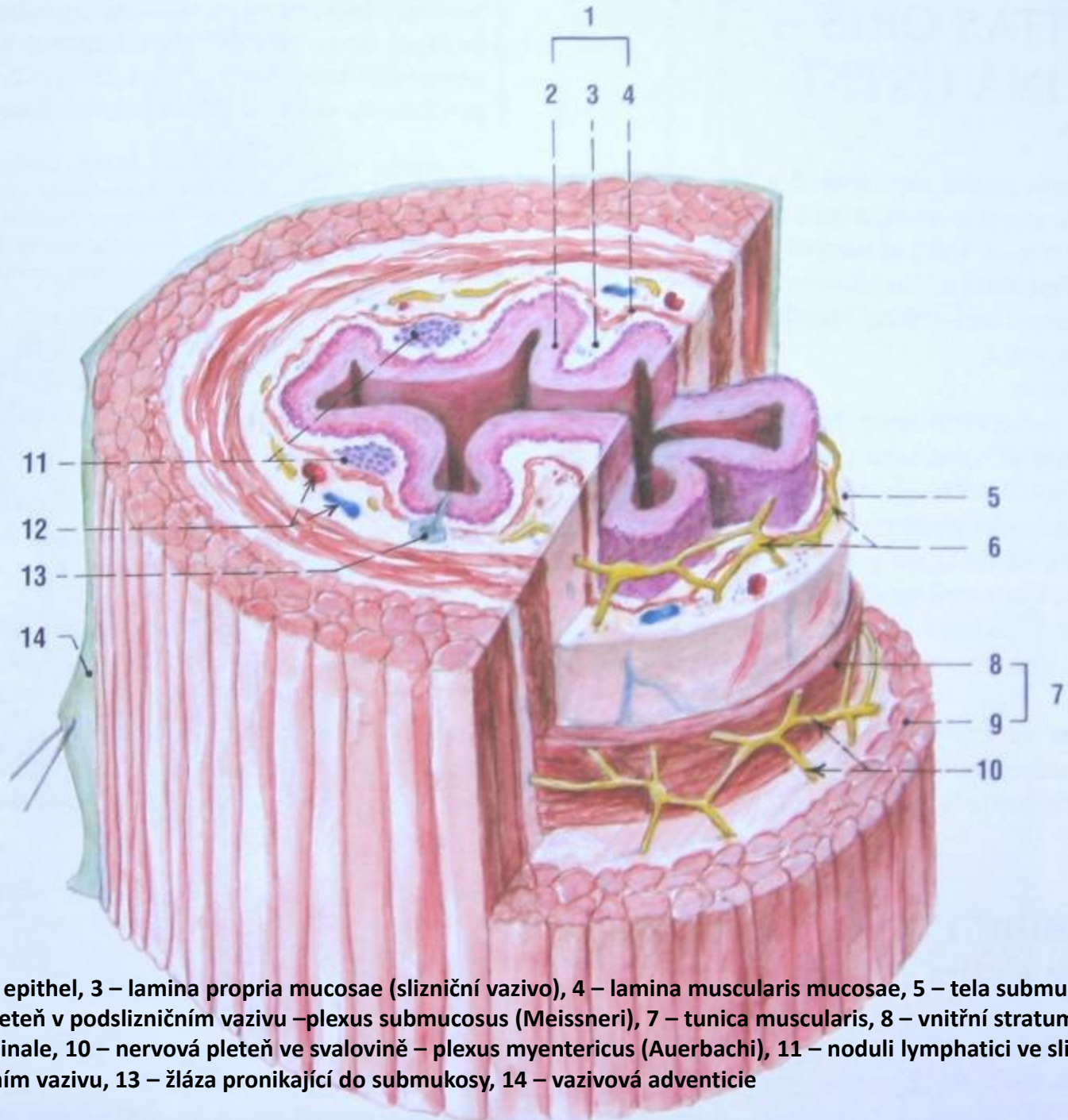
- na začátku trávicí trubice (dutina ústní, hltan a část jícnu) je ze svaloviny příčně pruhované, dále pak ze svaloviny hladké. Na samém konci při análním otvoru opět přistupuje příčně pruhovaná svalovina (svěrač)
- dvě vrstvy:
 - **Stratum circulare** – vnitřní, napříč obtáčeující vrstva
 - **Stratum longitudinale** – zevní podélná vrstva
- mezi cirkulární a podélnou svalovinou je nervová pleteň – *plexus myentericus (Auerbachi)*



TUNICA SEROSA A TUNICA ADVENTICIA

- převážná část trávicí trubice seróza -***tunica serosa***
- menší část - jícnen a konečná část tlustého střeva (část recta a anus) adventicie - ***tunica adventitia***.
- Řídké vazivo
- seroza -tenký vazivový povlak na orgánech uložených v peritoneální dutině a na zevní ploše je kryta tenkým, jednovrstevným, dlaždicovým epitelem – ***mezotelem***
- adventicie připojuje orgány, které obklopuje, k dalším tkáním dutiny hrudní a dna pánevního.

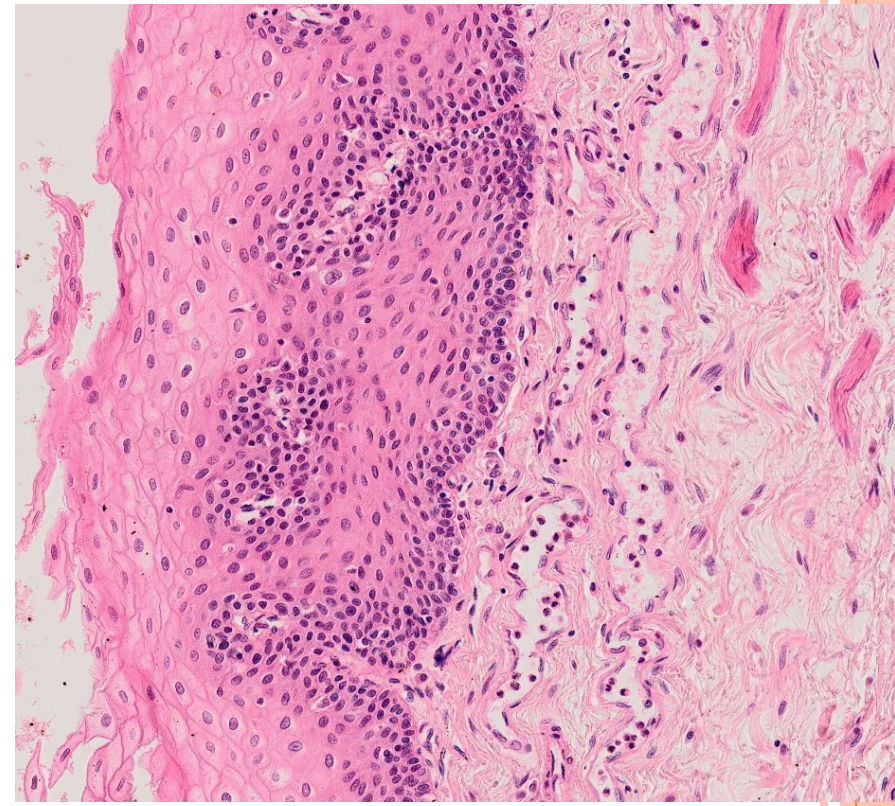
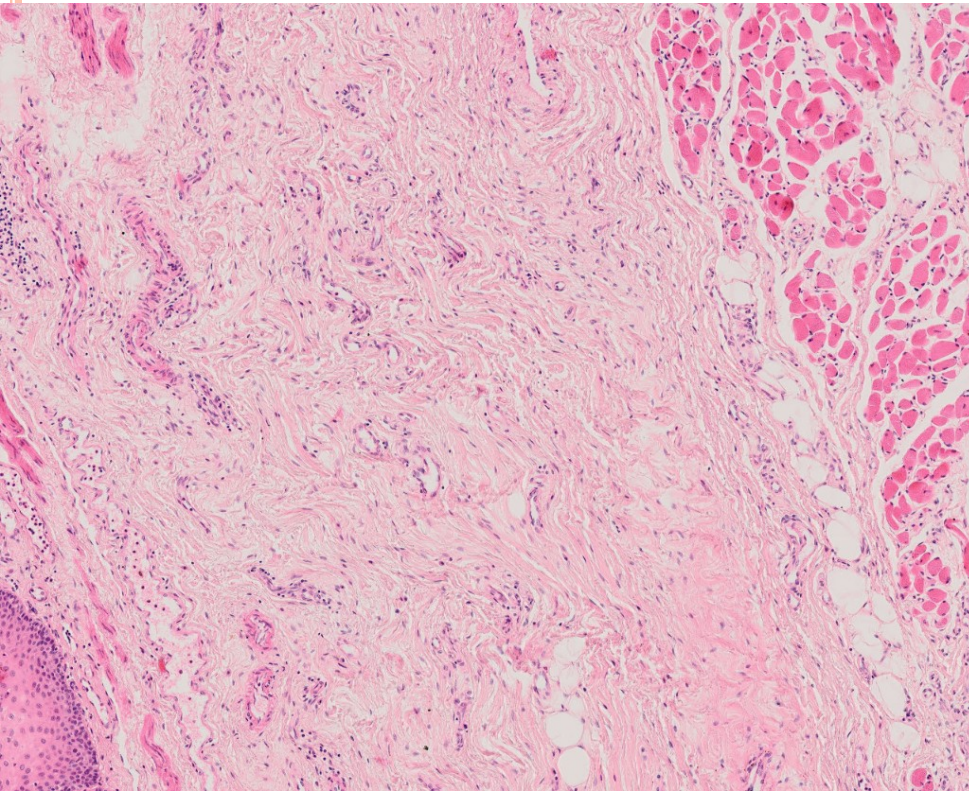
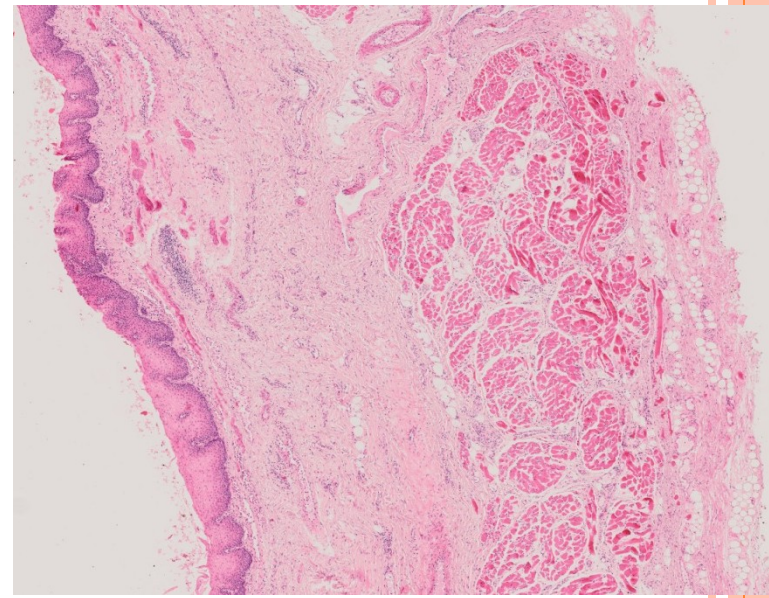


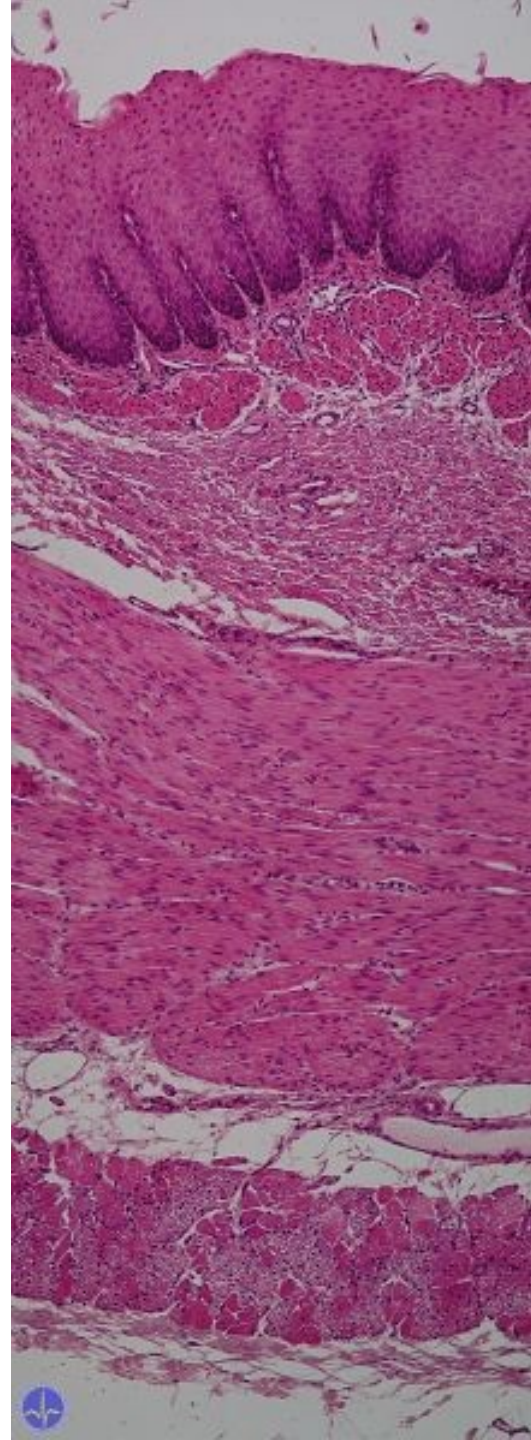
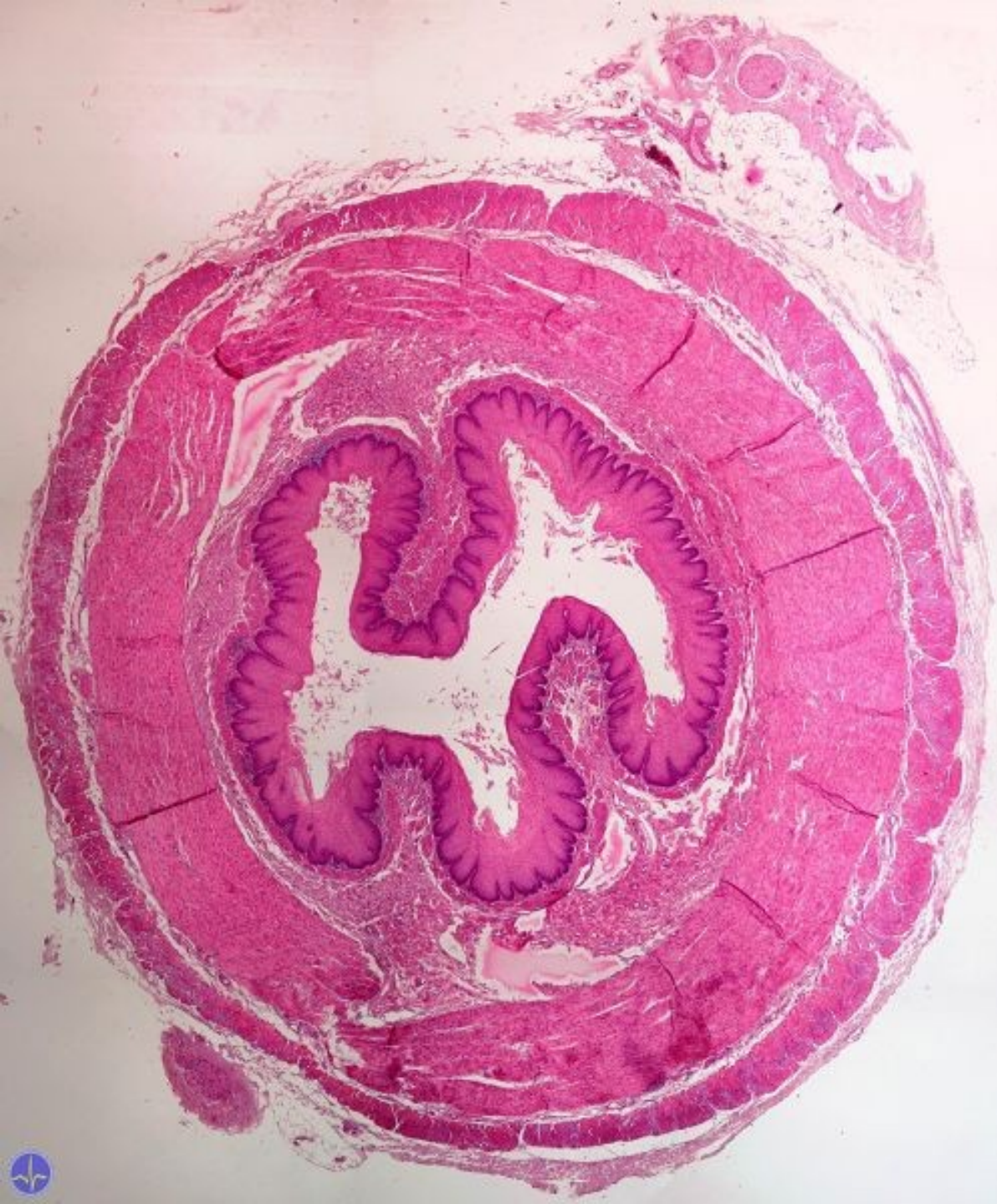

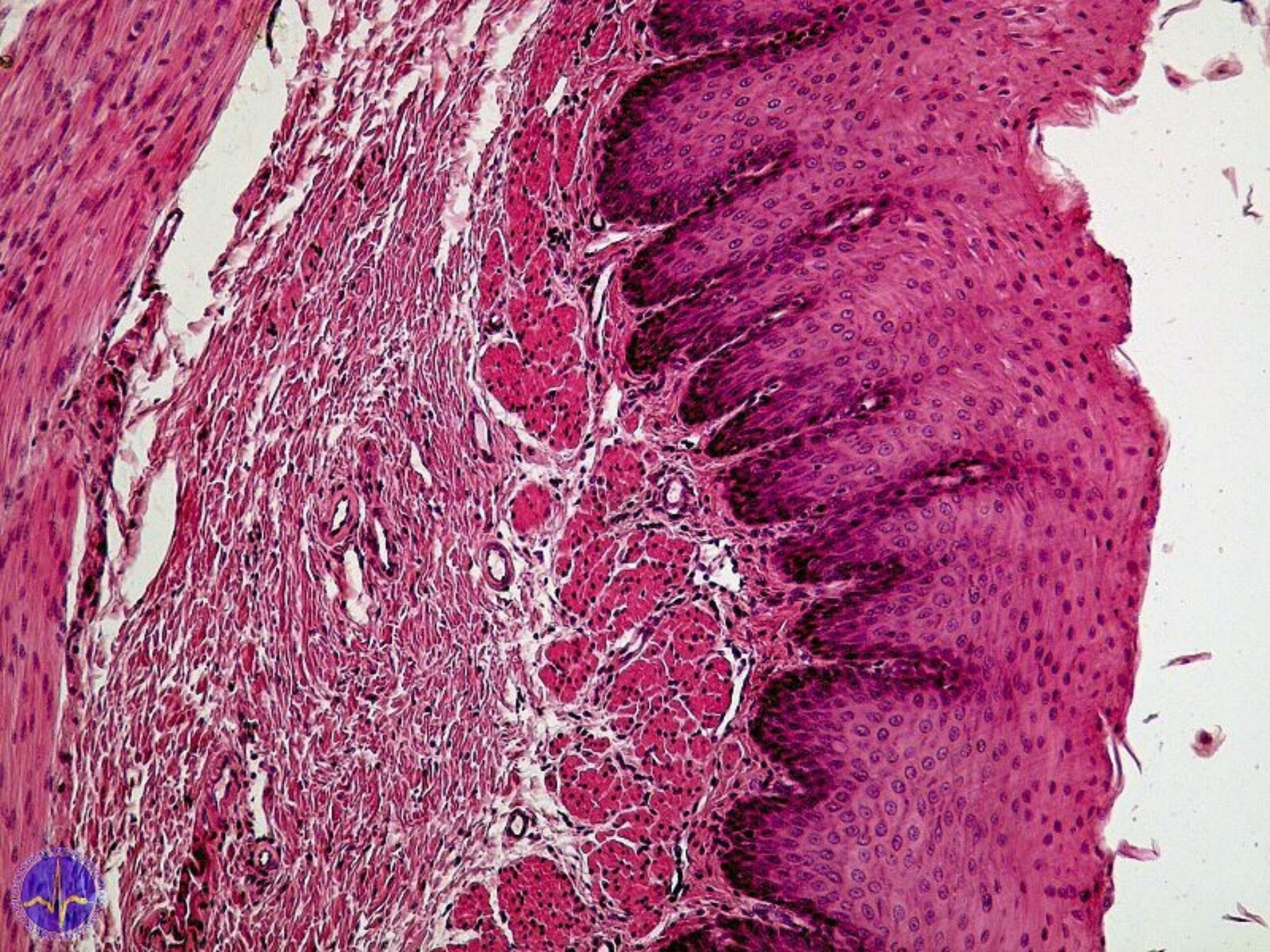
1 – tunica mucosa, 2 – epithel, 3 – lamina propria mucosae (slizniční vazivo), 4 – lamina muscularis mucosae, 5 – tela submucosa (podslizniční vazivo), 6 – nervová pleteň v podslizničním vazivu – plexus submucosus (Meissneri), 7 – tunica muscularis, 8 – vnitřní stratum circulare, 9 – zevní stratum longitudinale, 10 – nervová pleteň ve svalovině – plexus myentericus (Auerbachi), 11 – noduli lymphatici ve slizničním vazivu, 12 – cévy v podslizničním vazivu, 13 – žláza pronikající do submukosy, 14 – vazivová adventicie

JÍCEN - OESOPHAGUS

- **Sliznice jícnu**
- **Epitel** – vrstevnatý epitel dlaždicový bez rohovatění
- **Slizniční vazivo** – řídké kolagenní vazivo s drobnými mucinózními žlázkami *glandulae oesophageae*.
- **Slizniční svalovina** – podélně i příčně probíhající snopečky hladkého svalu.
- **Podslizniční vazivo jícnu**
- Poměrně mohutné, umožňuje rozšiřování jícnu a zpětné skládání sliznice v řasy.
- Složené z kolagenního vaziva; probíhají zde hrubší pleteně cévní a nervové, jež zásobují sliznici.; drobné mucinózní žlásky.







Svalovina jícnu

Vnitřní, kruhovitě uspořádaná svalová vrstva a

Zevní, podélně uspořádaná svalová vrstva.

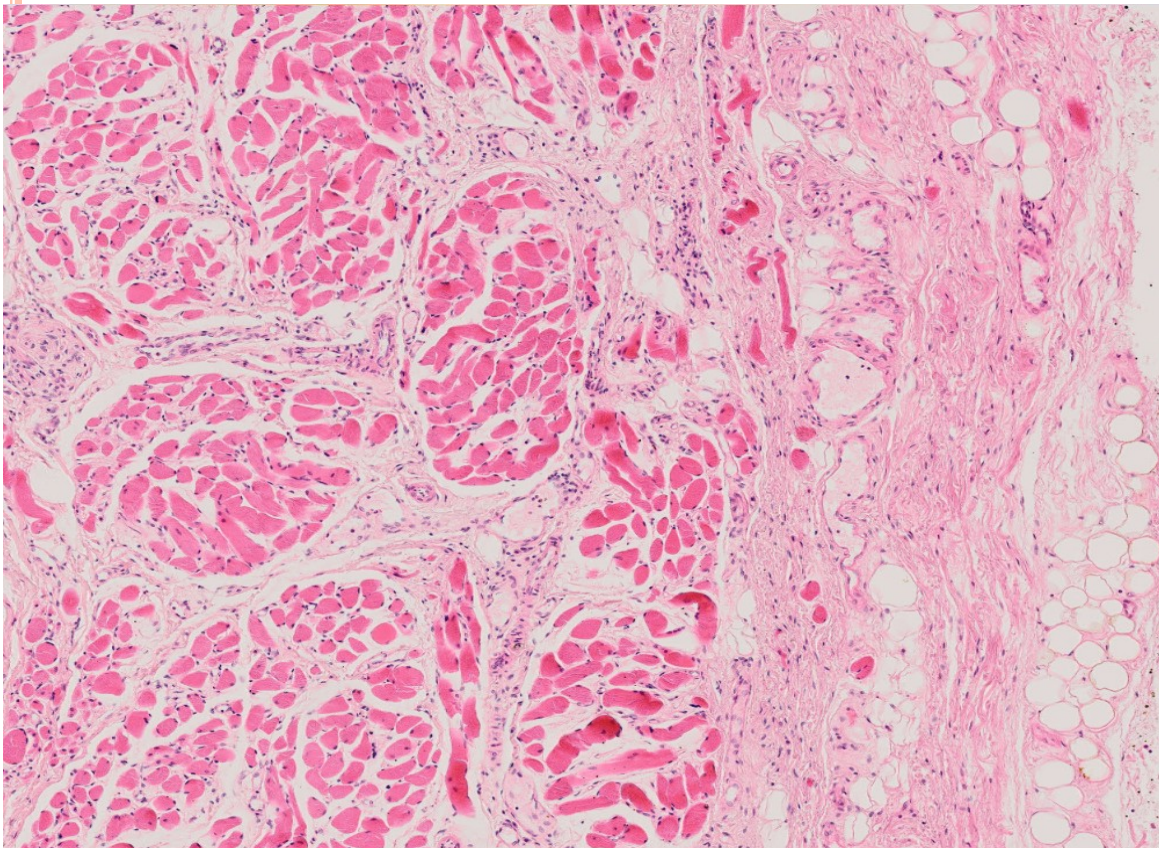
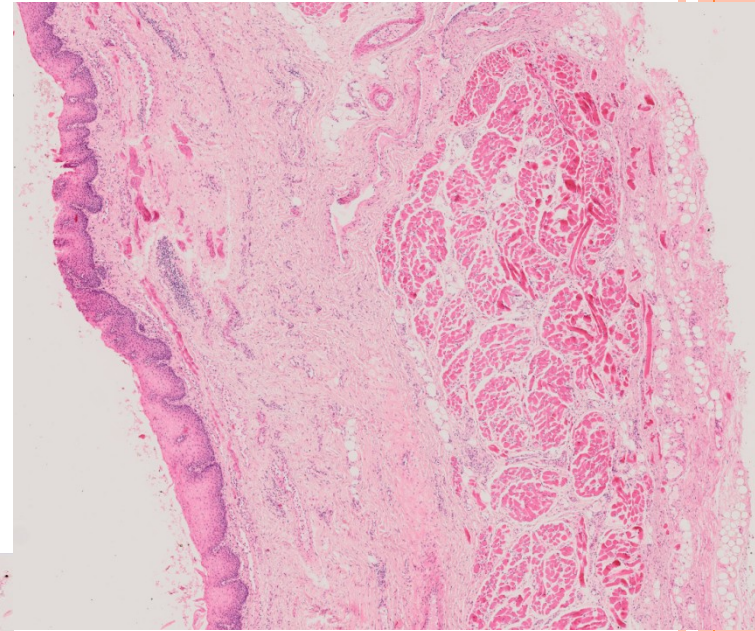
Mezi nimi drobné skupiny gangliových buněk a pleteně vegetativních nervů (*plexus myentericus*)

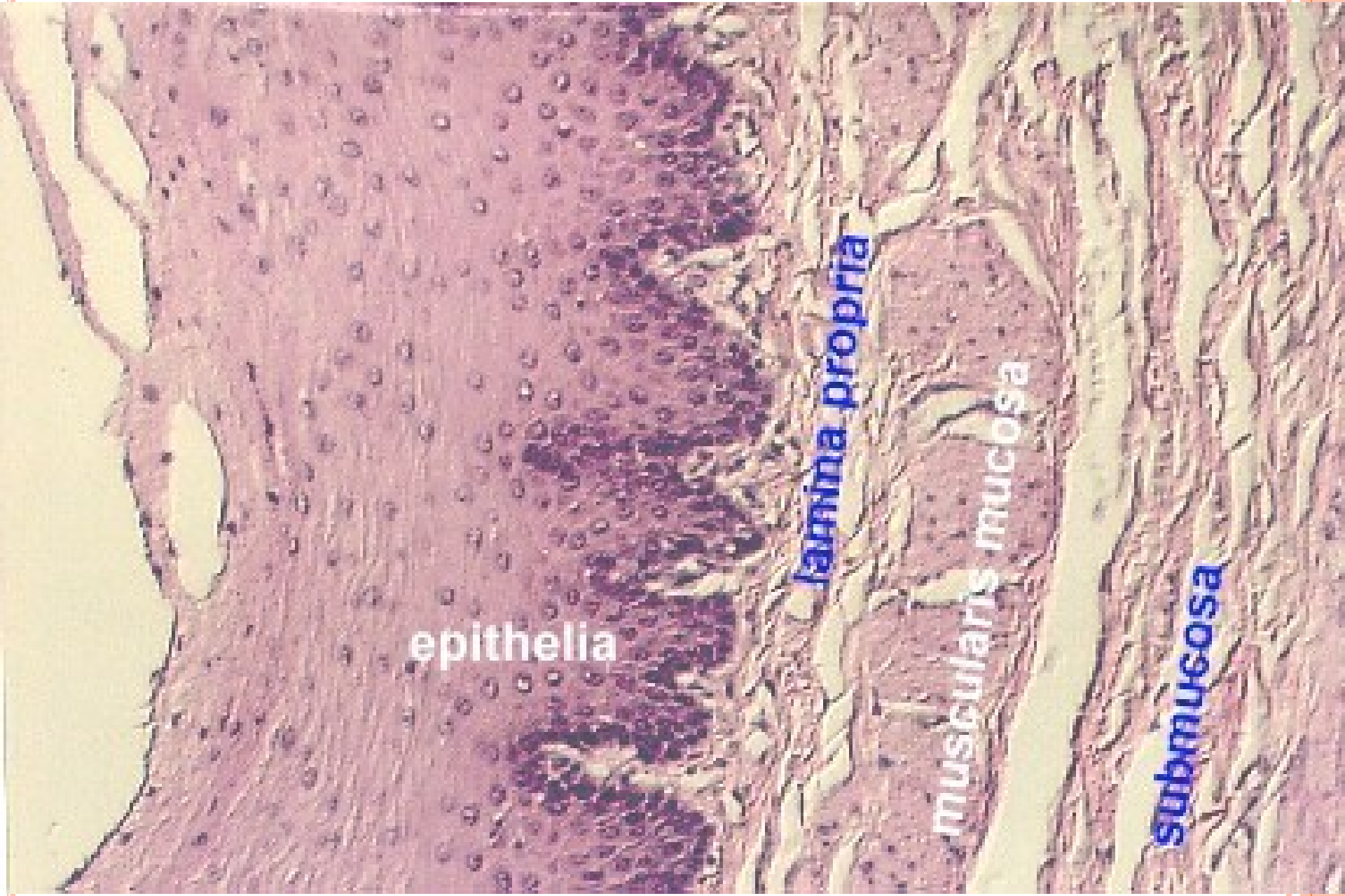
V horní třetině jícnu je svalstvo příčně pruhované, ve střední třetině smíšené s hladkou svalovinou a v dolní třetině je jen svalstvo hladké.

Povrchová vrstva jícnu

Vazivová **adventicie**

Tvoří ji *kolagenní vazivo*, které spojuje jícn s okolím a s před ním probíhající průdušnicí.



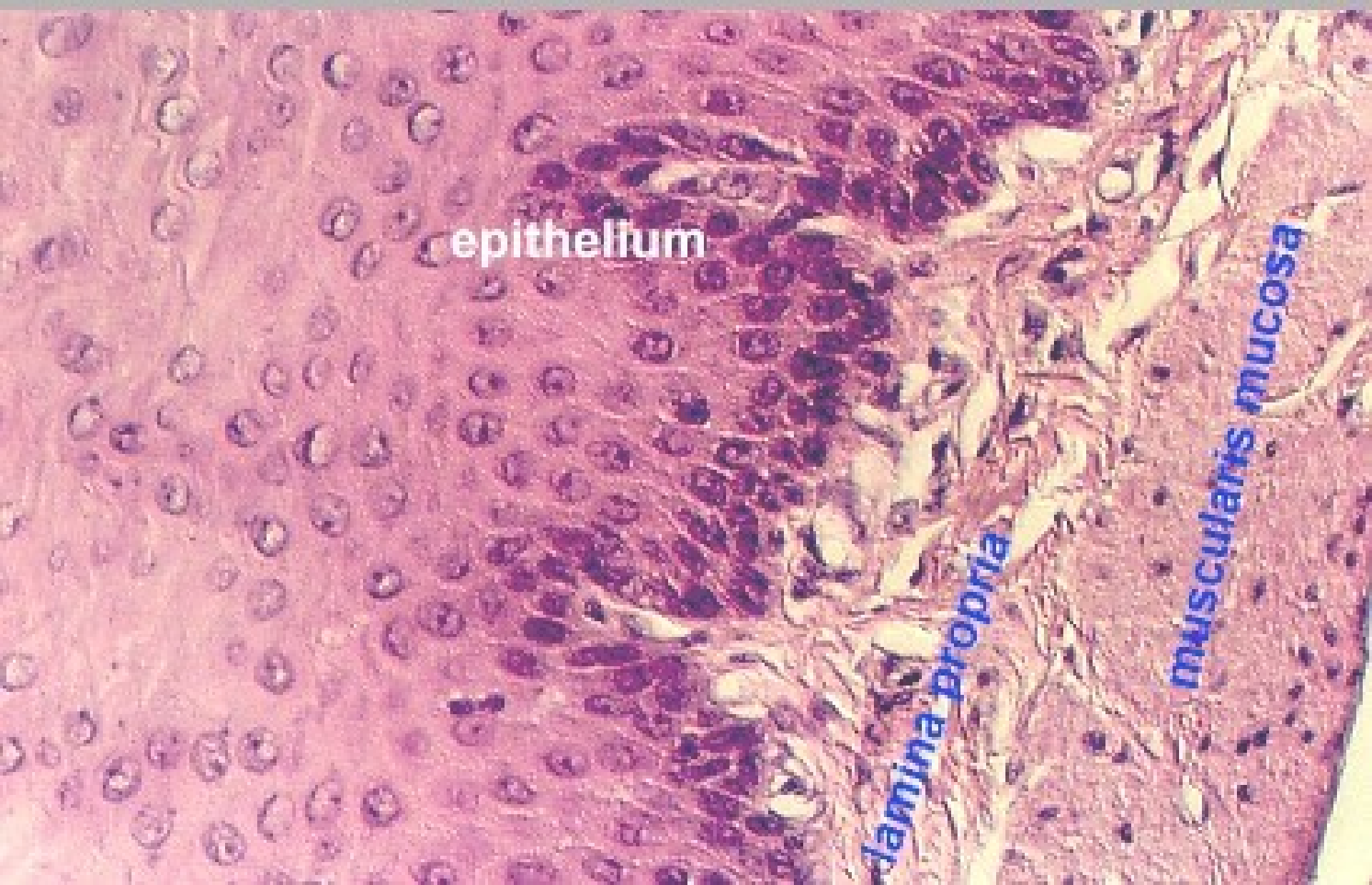

epithelia

lamina propria

muscularis mucosa

submucosa



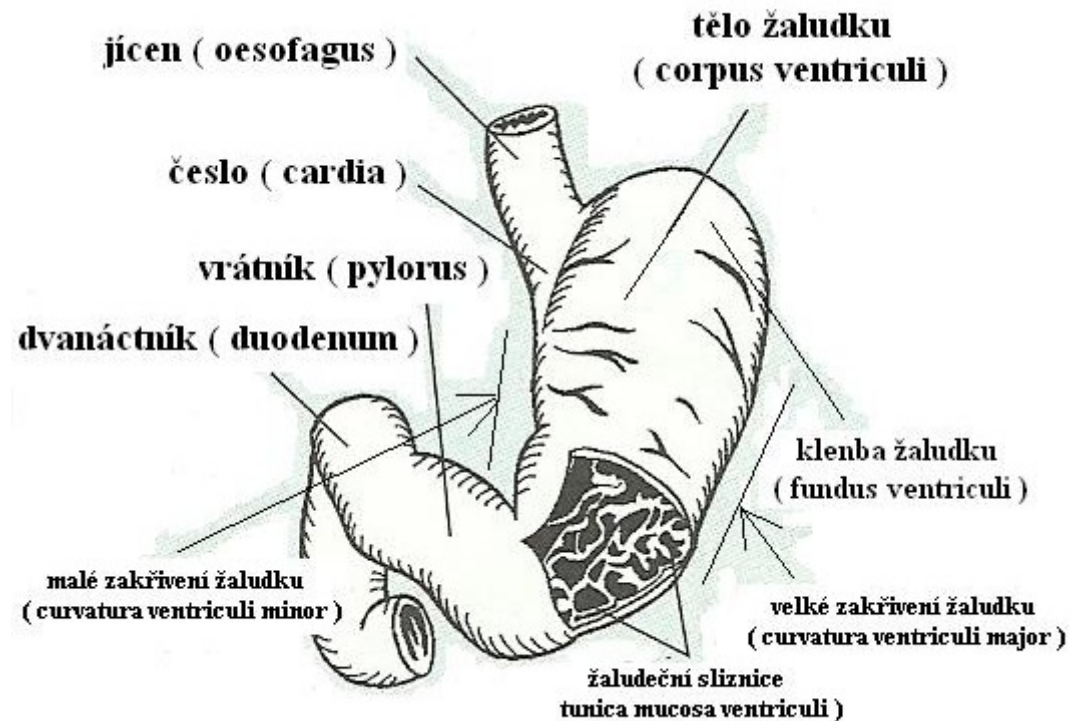
epithelium

lamina propria

muscularis mucosa

- Jícen ústí do žaludku v části žaludku zvaném **kardie (česlo)**.
- Na dně žaludku (lat. *fundus*) se kromě žlázek vylučujících mucin objevují i žlázy (*gll. fundales*) vylučující kyselinu chlorovodíkovou (HCl), pepsin a ureázu (trávicí enzymy).
- Výstup žaludku do dvanáctníku - **pylorus**, *musculus sphincter pylori*
- Hlavní části žaludku jsou tři:
 - **Fundus gastricus**
 - **Corpus gastricum**
 - **Pars pylorica**

ŽALUDEK – GASTER (VENTRICULUS)



- **Sliznice žaludku**

- Sliznice tvoří záhyby a řasy, ohraničená políčka (*areae gastricae*) a **žaludeční jamky** (*foveolae gastricae*), do jejichž dna ústí **žaludeční žlázy** (*glandulae gastricae*) produkující alkalický hlen mucin, který ji chrání před poškozením žaludečními šťávami.

- Povrch sliznice i žaludeční jamky-**jednovrstevný cylindrický epitel**

- **Žlázy při kardinii** – jednoduché až rozvětvené tubulózní, mucinózní

- **Žlázy pylorické** – rozvětvené tubulózní, mucinózní

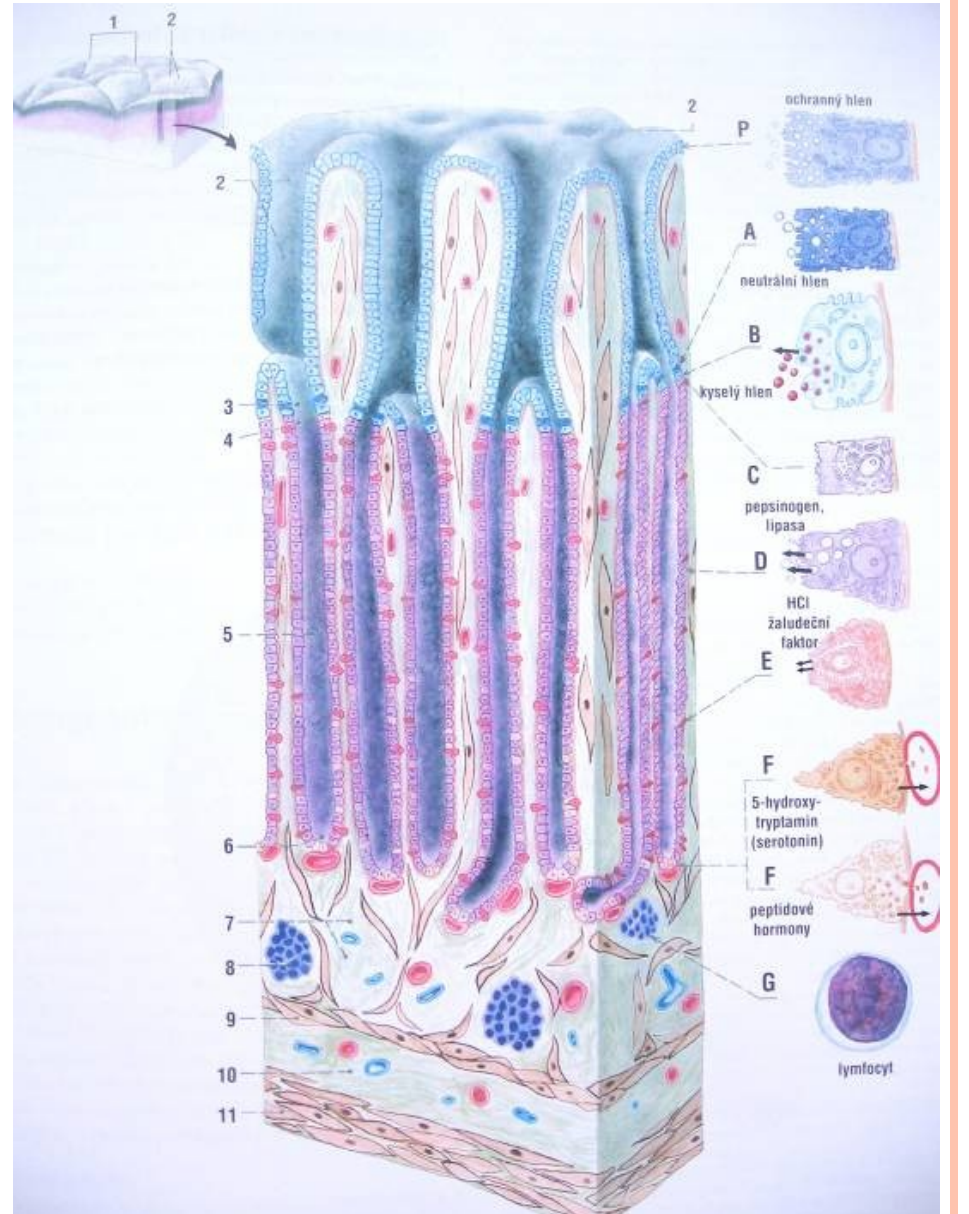
- **Žlázy fundu a těla žaludku**

- Jednoduché tubulózní.

- báze žlázy, přecházející vlastní žlázou v delší krček, který zúženým isthmem ústí do hluboké žaludeční jamky

- 6 druhů buněk:

- Hlenové buňky isthmu
- Hlenové buňky krčku
- Nediferencované buňky
- Buňky hlavní
- Buňky krycí
- Endokrinní buňky



1 – *areae gastricae*; 2 – *foveloae gastricae*, do jejichž dna ústí *glandulae gastricae*; 3 – isthmus žlásky; 4 – krček žlásky; 5 – tělo žlásky; 6 – dno žlásky; 7 – lamina propria mucosae; 8 – lymfatický uzlík v lamina propria

9 – lamina muscularis mucosae; 10 – tela submucosa; 11 – tunica muscularis; P – buňka povrchového epitelu

A – hlenová buňka isthmu žlásky; B – hlenová buňky krčku žlásky; C – nediferencovaná (kmenová) buňka; D – hlavní buňka; E – krycí buňka; F – endokrinní buňky; G – lymfocyt mizního uzlíku

- **Hlenové buňky isthmů**

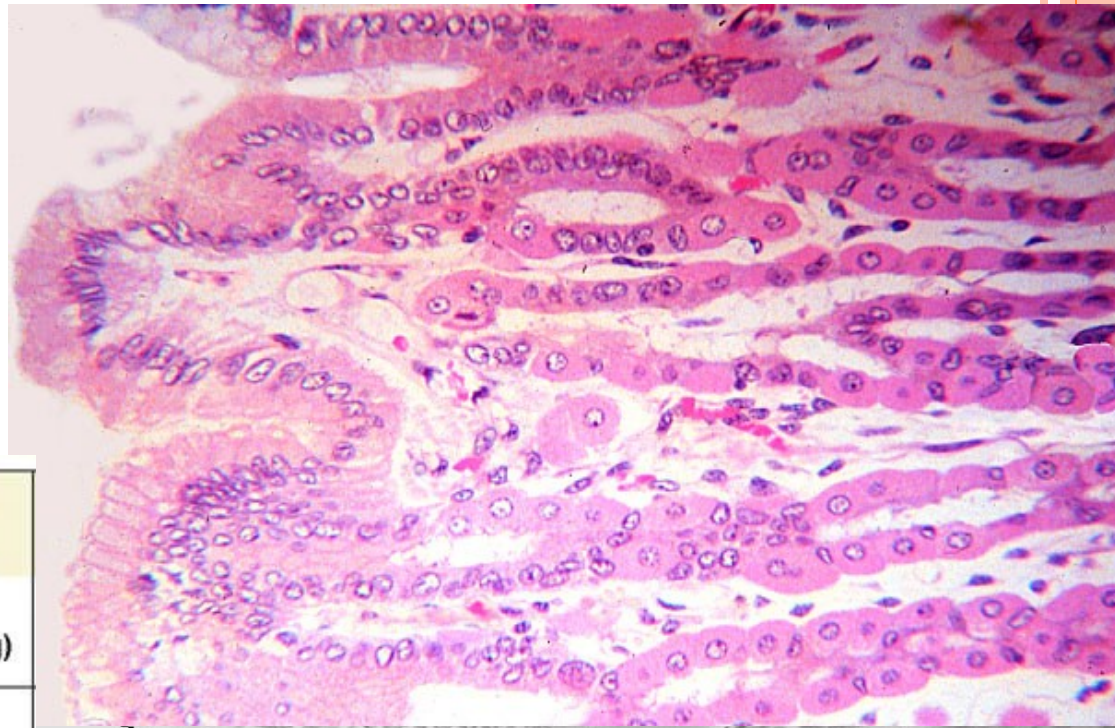
- **Hlenové buňky krčku**

- **Nediferencované buňky** – kmenové buňky, z nichž se nahrazují jak hlenové buňky isthmů, tak hlenové buňky krčku

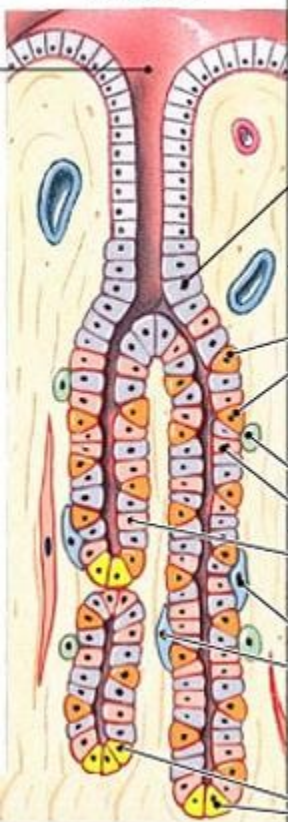
- **Buňky hlavní (pepsinogenní)** – mají pyramidovitý tvar a bazofilní cytoplazmu, jejíž podkladem jsou serózní (pepsinogenní) granula. V dolních úsecích žlázek. Vylučují *pepsin*.

- **Buňky krycí** – mají zaobleně trojboký tvar, cytoplazma se barví kyselými barvivy. Ve středních úsecích žlázek. Produkují *HCl*.

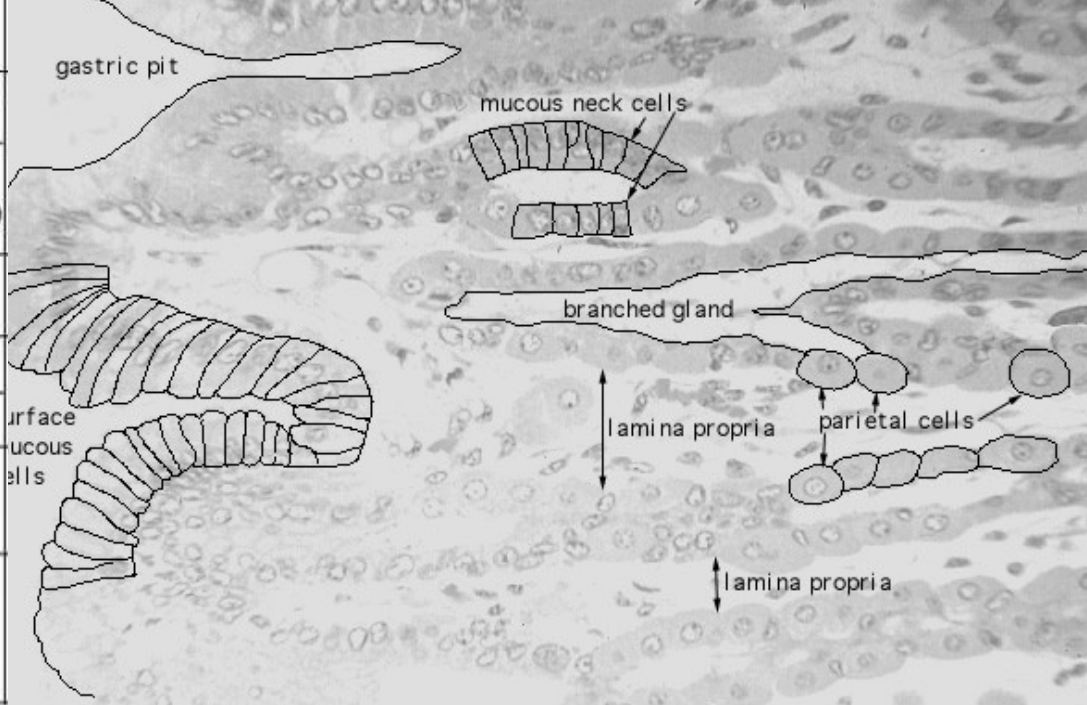
- **Endokrinní buňky** – jednobuněčné žlázy s vnitřní sekrecí. K nejvíce zastoupeným patří *D-buňky*, produkující hormon *somatostatín* a *G-buňky*, vylučující hormon *gastrin*. Ovlivňují sekreční činnost žaludečních žlázek a pohyblivost hladkého svalstva.

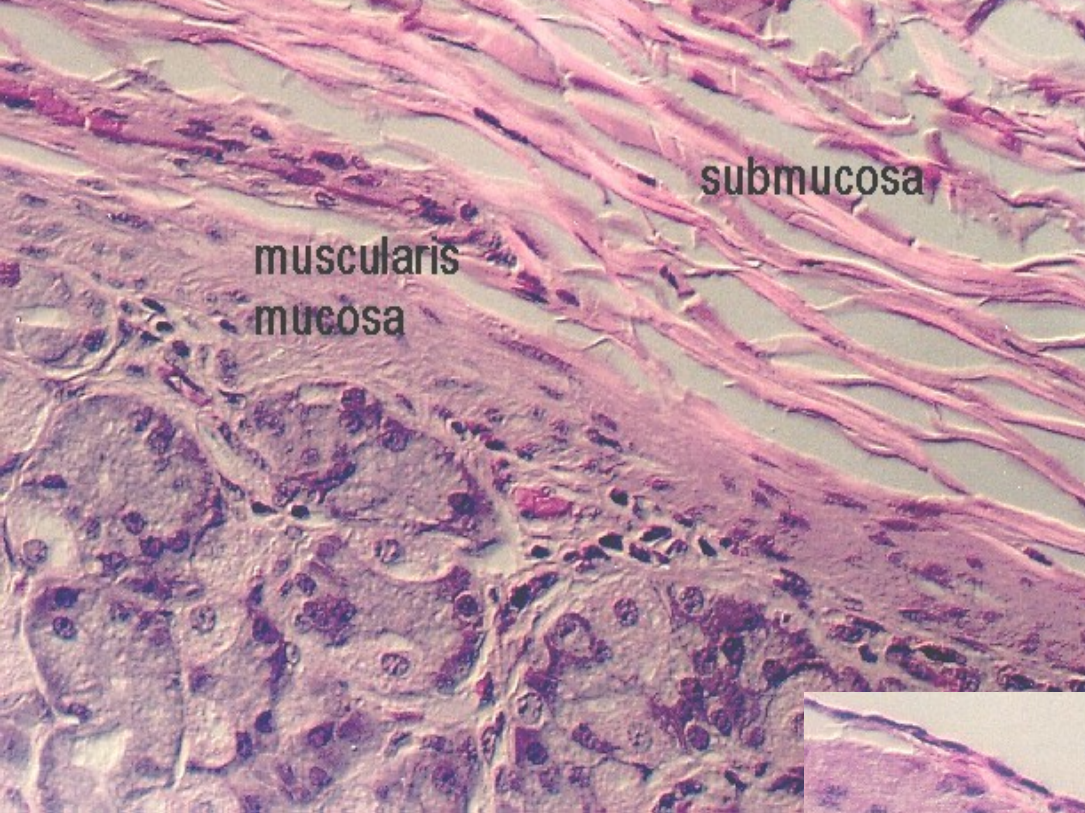

Lumen of stomach



Cell Types	Substance Secreted
Mucous neck cell	Mucus (protects lining)
	Bicarbonate
Parietal cells	Gastric acid (HCl)
	Intrinsic factor (Ca ⁺⁺ absorption)
Enterochromaffin-like cell	Histamine (stimulates acid)
Chief cells	Pepsin(ogen)
	Gastric lipase
D cells	Somatostatin (inhibits acid)
G cells	Gastrin (stimulates acid)





○ Podslizniční vazivo žaludku

○ Silnější vrstva.;Obsahuje síť cév krevních a mízních a nervové pleteně.

○ Svalovina žaludku-se skládá ze tří vrstev:

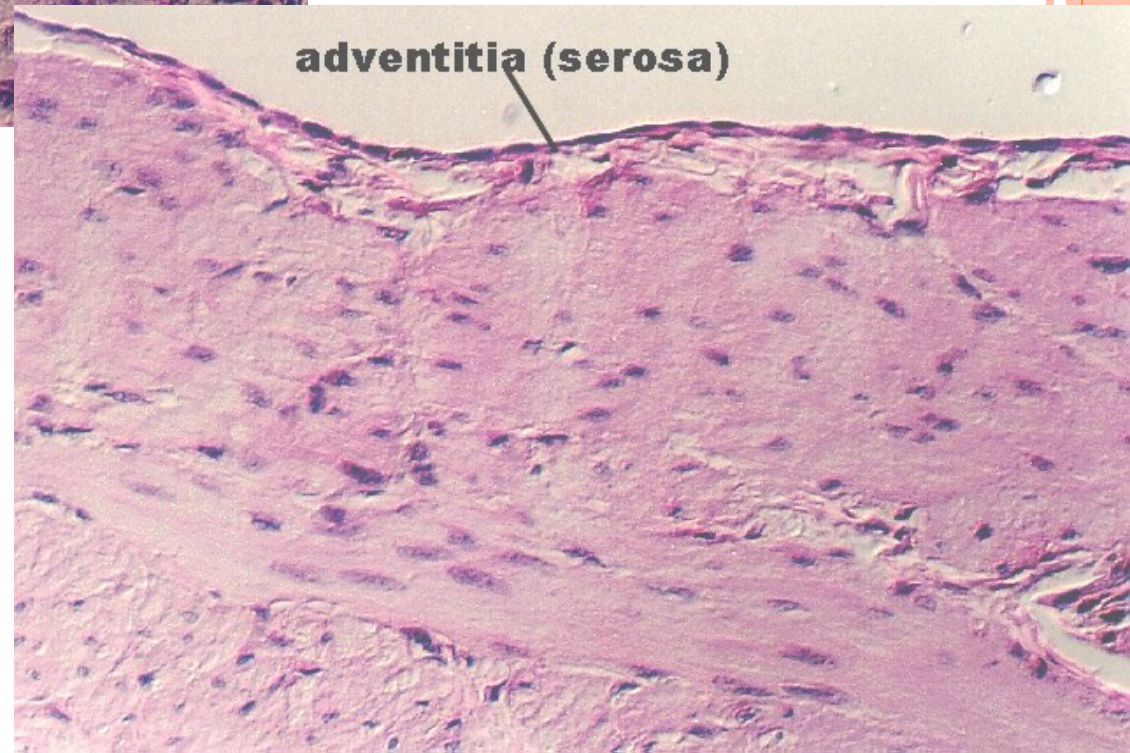○ **Vnitřní** – složená ze snopců probíhajících šikmo,

○ **Střední** – kruhovitě uspořádaná (zvláště mohutně je vyvinuta v pyloru) a

○ **Zevní** – probíhá podélně.

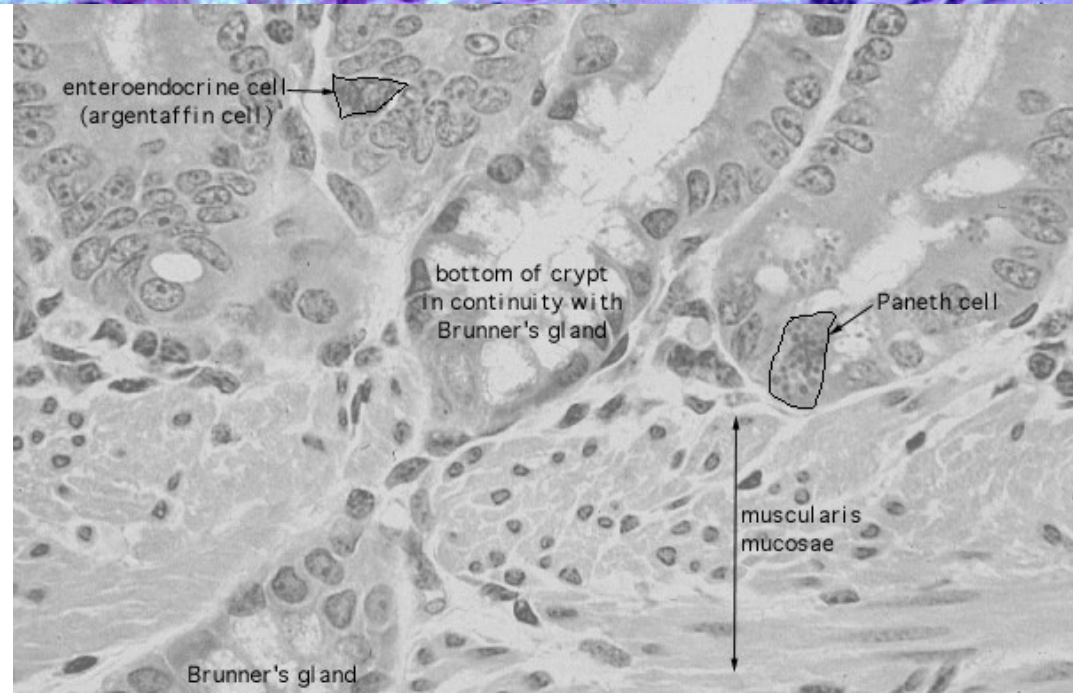
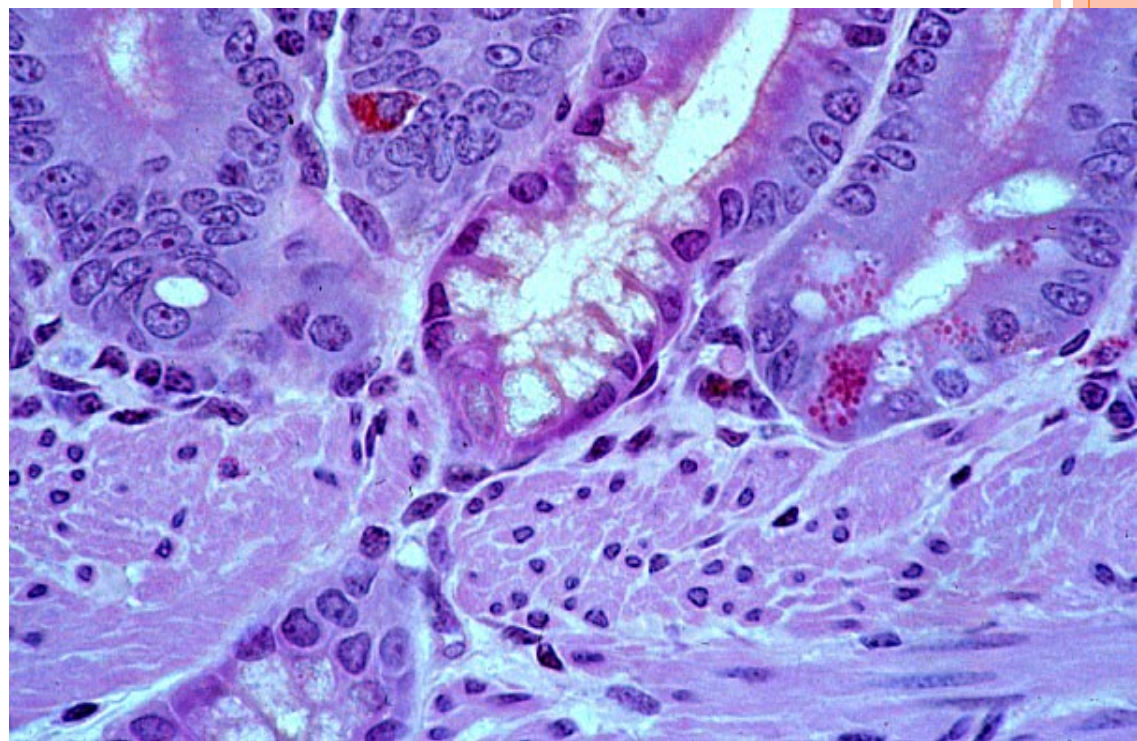
○ Mezi svalovými vrstvami probíhají pleteně útrobního nervstva.

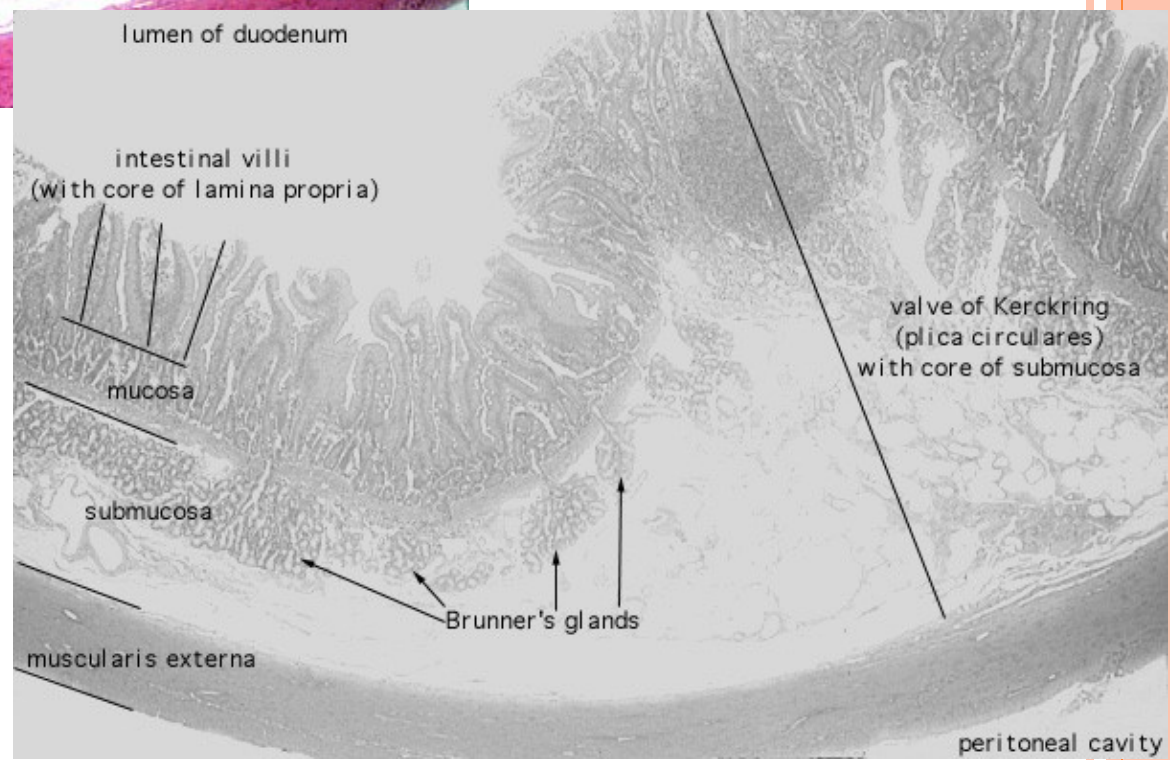
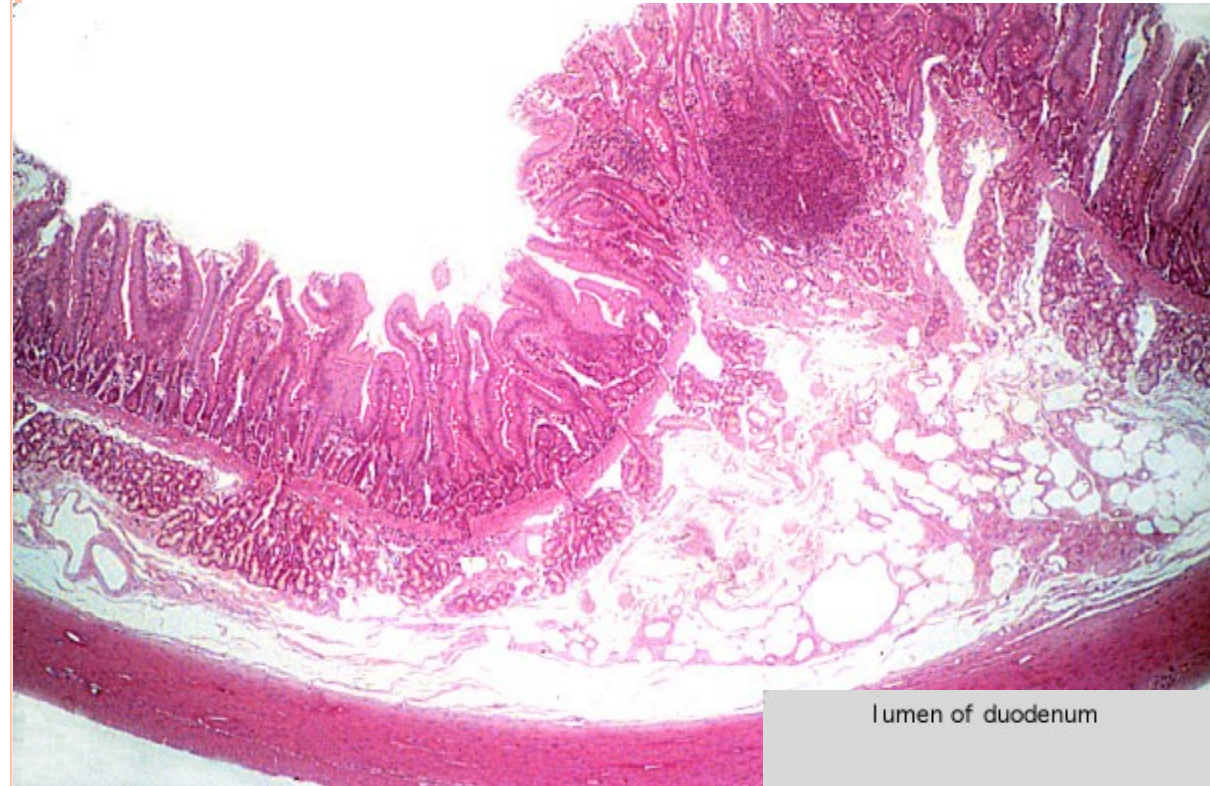
- Serosní povlak žaludku-vazivová blána;na straně obrácené d dutiny břišní je pokryta jednovrstevným plochým epitelem



TENKÉ STŘEVO - INTESTINUM TENUE

- **Sliznice tenkého střeva**
- Spolu s vrstvou podslizničního vaziva je složena v příčné **kruhové řasy** (*plicae circulares*).
- Povrch sliznice je rozčleněn v **střevní klky** (*villi intestinales*). Klk je vysoký 0,5-1,5 mm.
- Záhyby mezi klky se prohlubují v **Lieberkühnovy krypty** (tubulózní žlázy).
- Skládá se z epitelu, slizničního vaziva a svaloviny slizniční.





lumen of duodenum

intestinal villi
(with core of lamina propria)

mucosa

submucosa

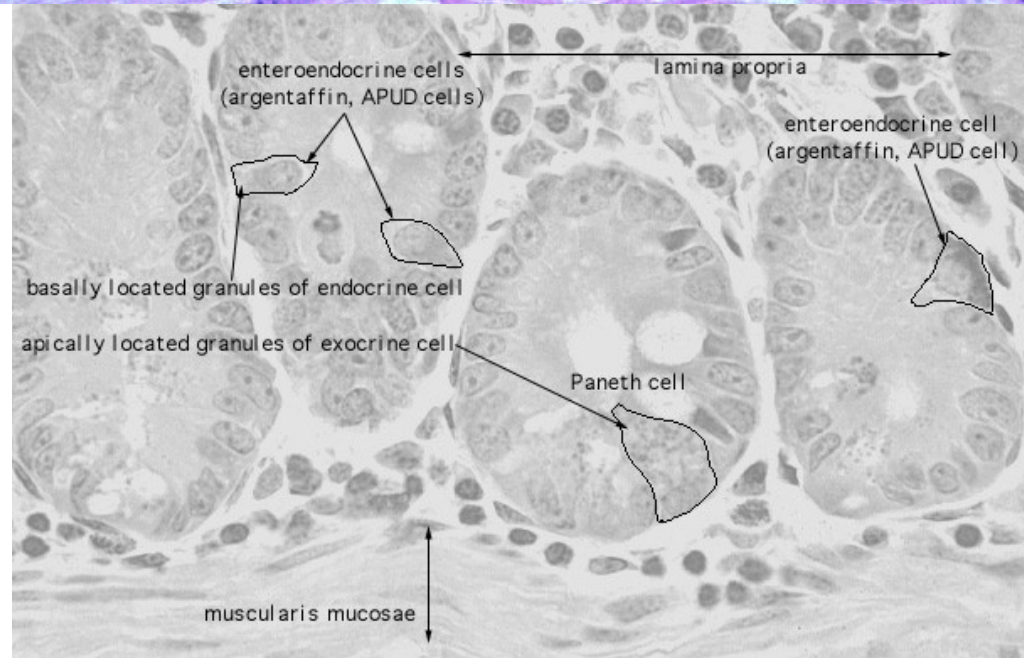
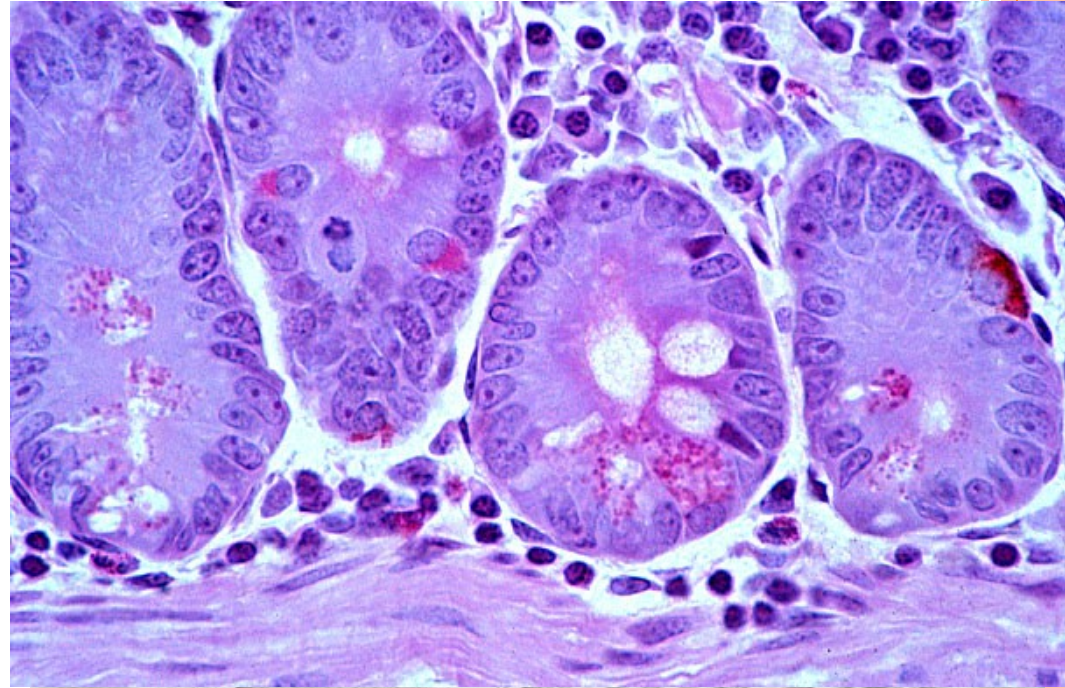
Brunner's glands

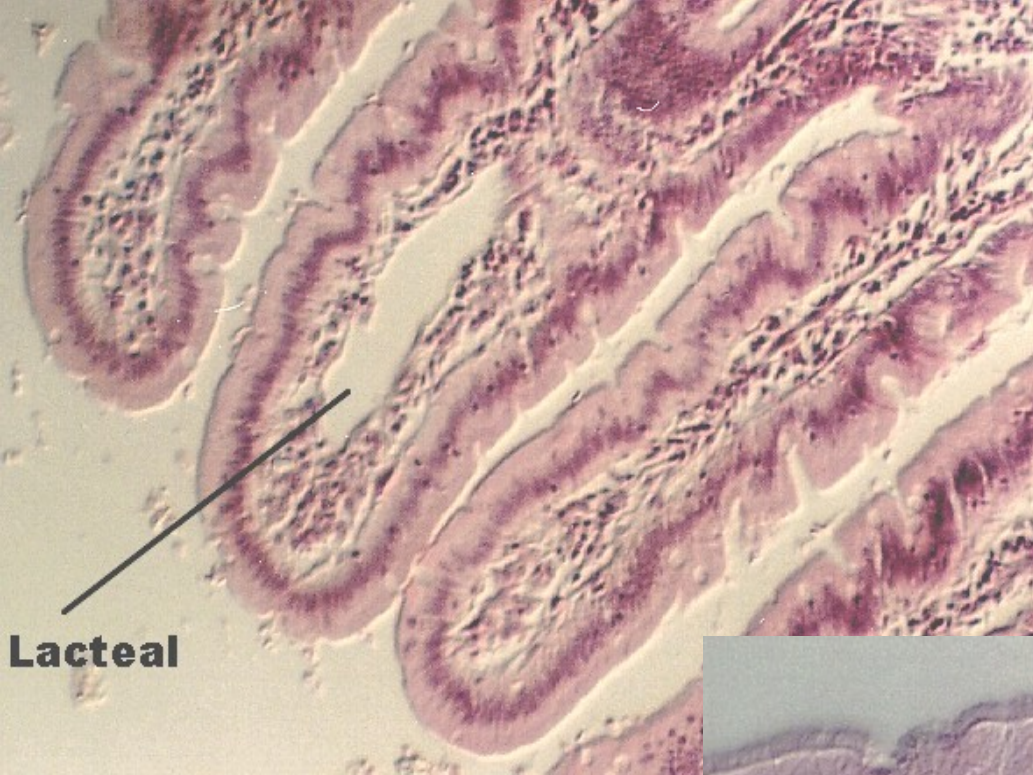muscularis externa

valve of Kerckring
(plica circulares)
with core of submucosa

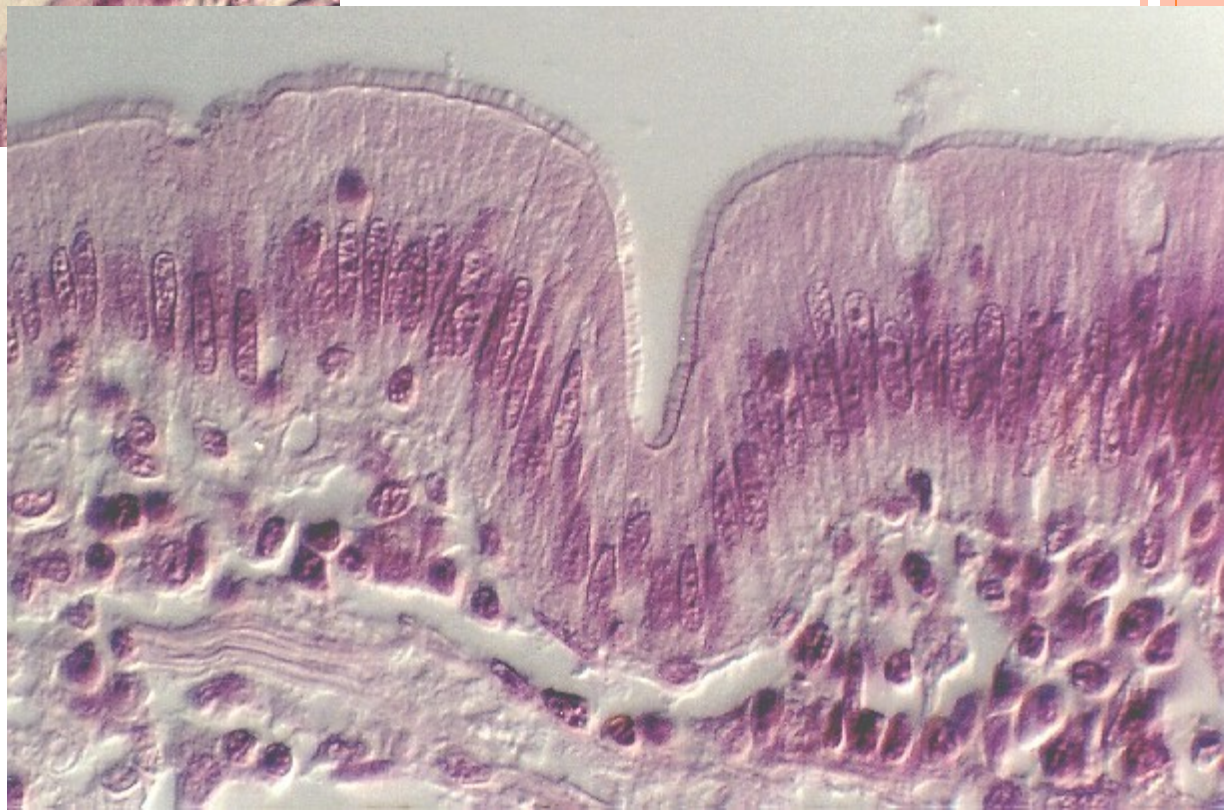peritoneal cavity

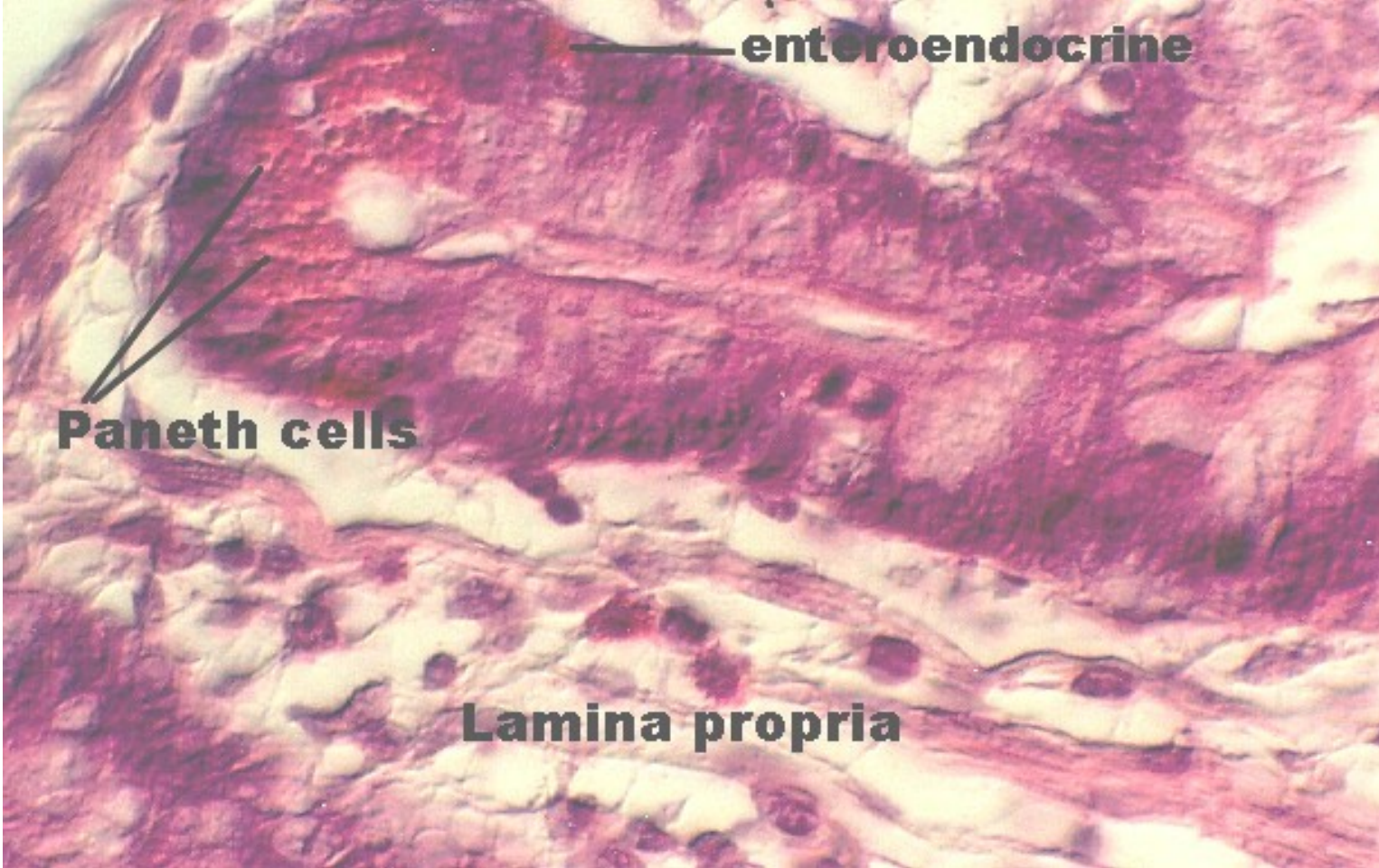
- Epitel pokrývající povrch klků a vystýlající Lieberkühnovy krypty je tzv. **epitel resorpční**.
- z jedné vrstvy vysokých cylindrických buněk s **mikroklky**-tvoří tzv. **žíhaný lem**.
- Mezi buňkami resorpčního epitelu, zvanými též **enterocyty**, jsou roztroušeny **buňky pohárkové**, vylučující **hlen (mucin)**, který vytváří na povrchu střevního epitelu ochranný film a zvlhčuje povrch.
- Dna Lieberkühnových krypt jsou vystlána **buňkami Panethovými**, jež mají v cytoplazmě hojná eosinofilní sekreční granula. Produkují enzymy **peptidázy** a **lysozomální enzymy**.
- V těchto kryptách jsou ještě roztroušeny **buňky endokrinní** (**EG-buňky**, vylučující **glukagon**, **G-buňky** vylučující **gastrin** a **K-buňky** vylučující hormon s tlumícím účinkem)
- **Nediferencované** buňky
- Buňky imunitního systému – ly, makrofágy



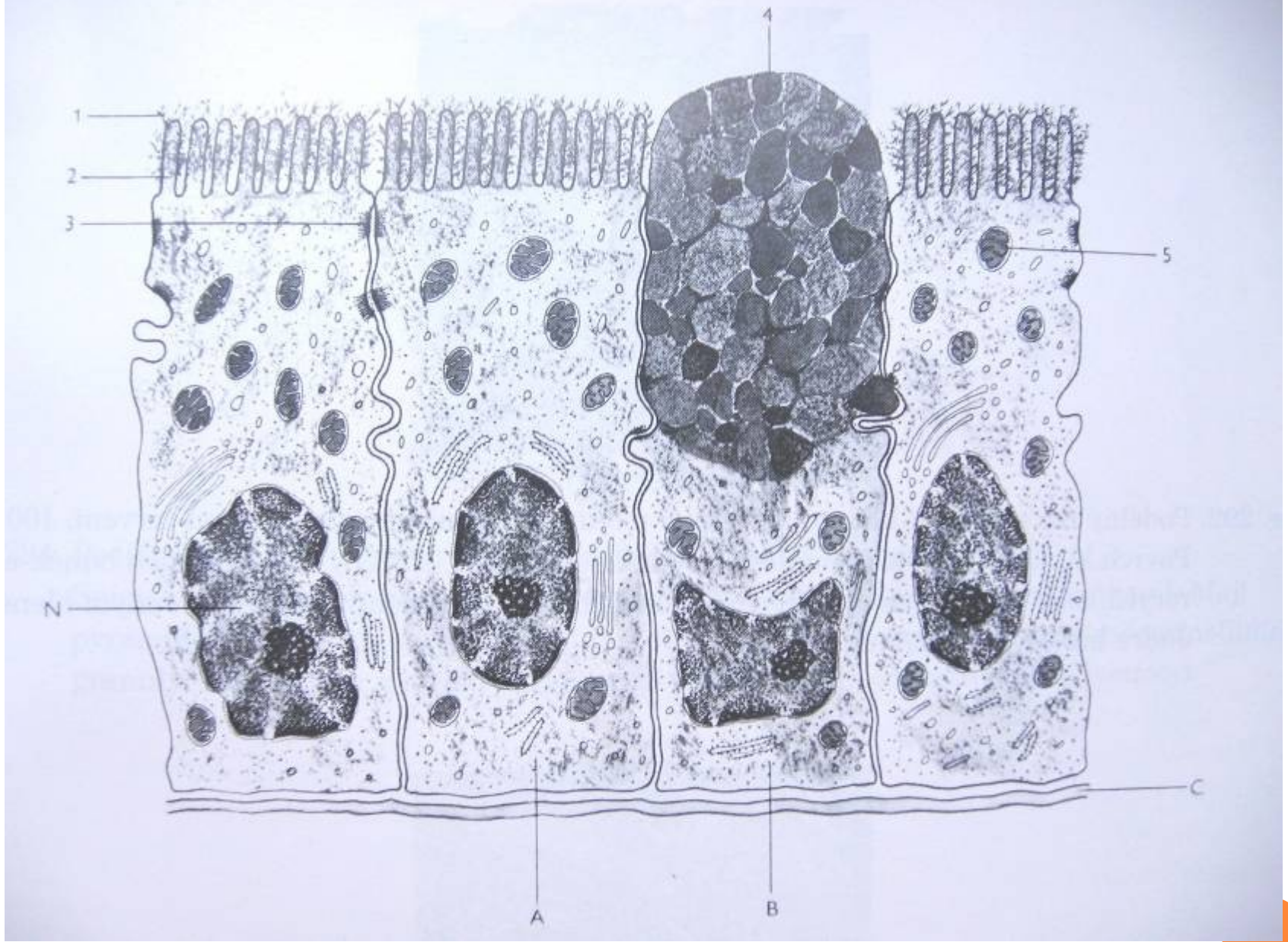


Lacteal



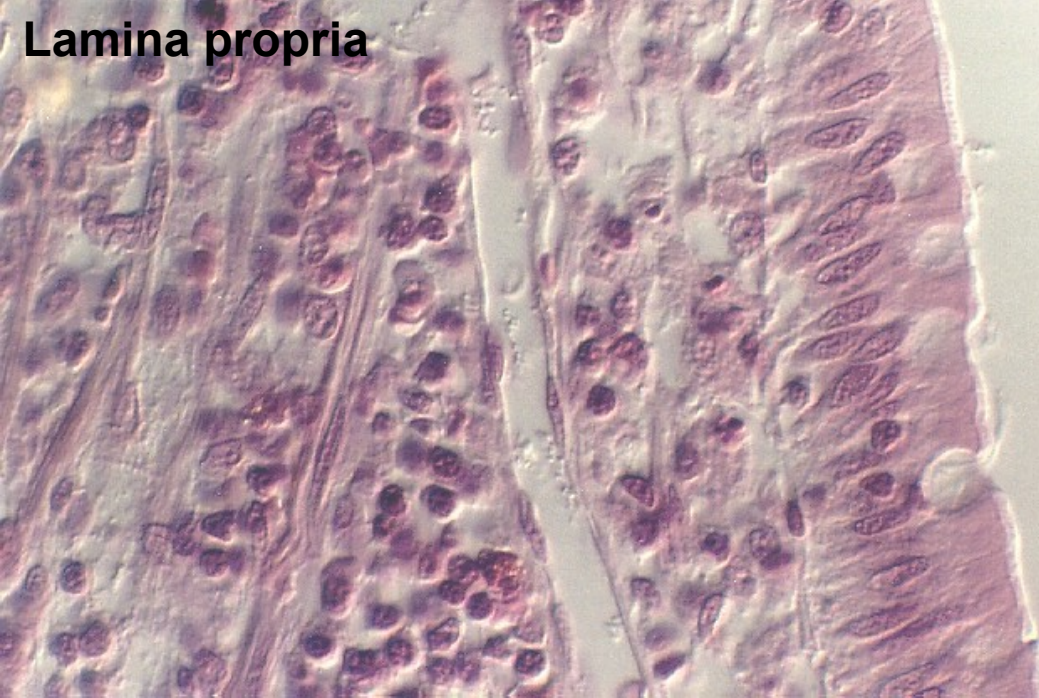


- Vnitřek klku vyplňuje **řídke vazivo**.
- Ve vazivu probíhají četné krevní vlásečnice.
- V ose klku probíhá *přívodná arteriola* a *odvodná venula* a široká mizní céva, zvaná *céva chylová*.
- **Svalovina slizniční** se skládá z podélně i kruhovitě probíhajících snopeček *hladkého svalstva*, z nichž některé vybíhají až do vrcholku klků a umožňují pohyby klků, důležité pro vstřebávání živin.
- Ve slizničním vazivu se nacházejí jednotlivě nebo i ve skupinách *lymfatické uzlíky*.

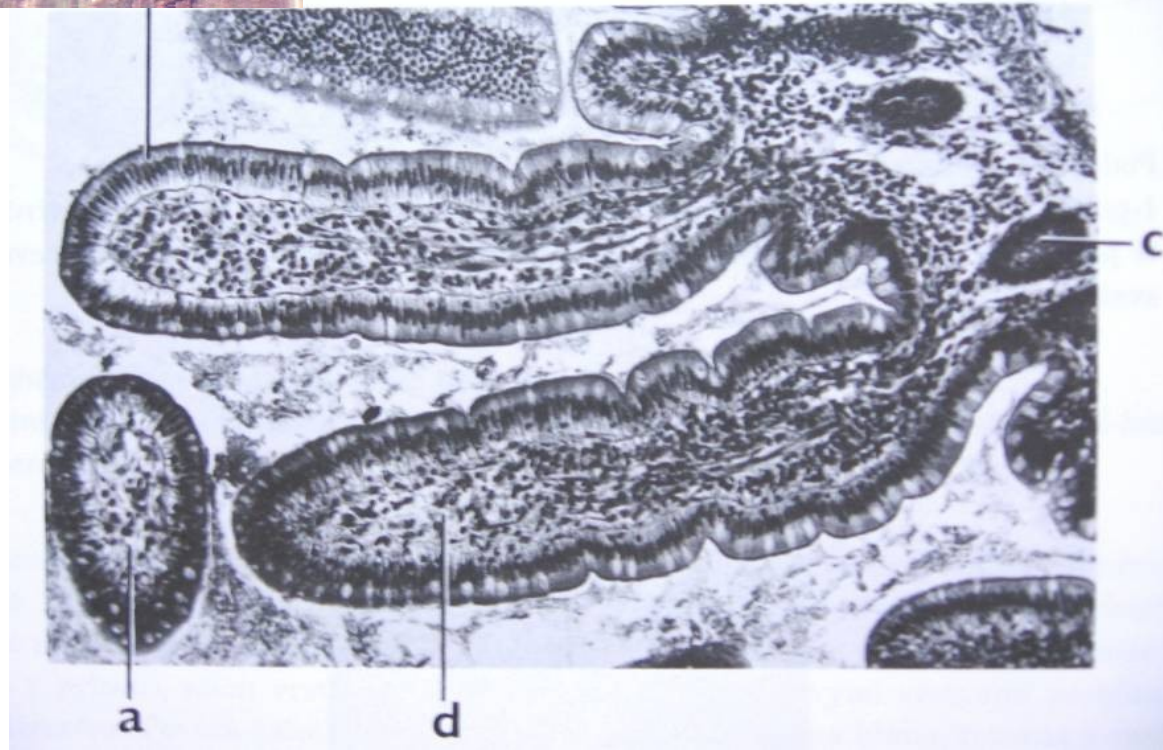


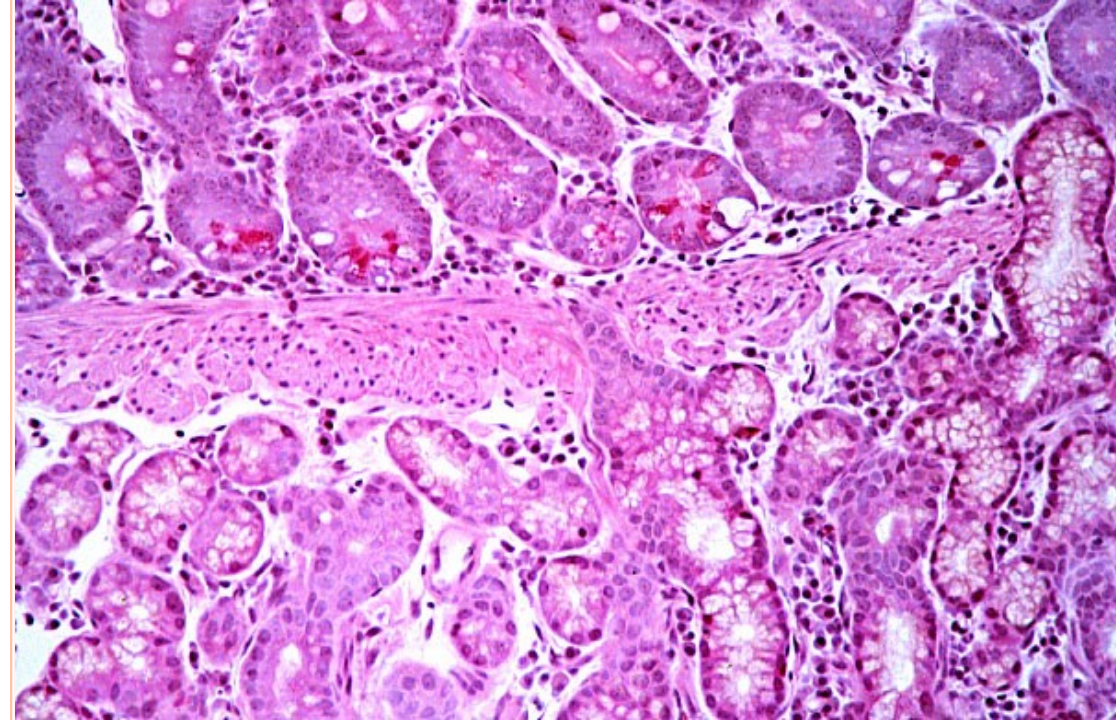
Epitel sliznice tenkého střeva: A – buňka resorpčního epitelu (enterocyt), B – pohárková buňka, C – bazální membrána; 1 – povlak hlenu na povrchu mikroklyků, 2 – mikroklyky, 3 – spojovací komplex dvou sousedících buněk, 4 – kapénky hlenu, 5 - mitochondrie

Lamina propria

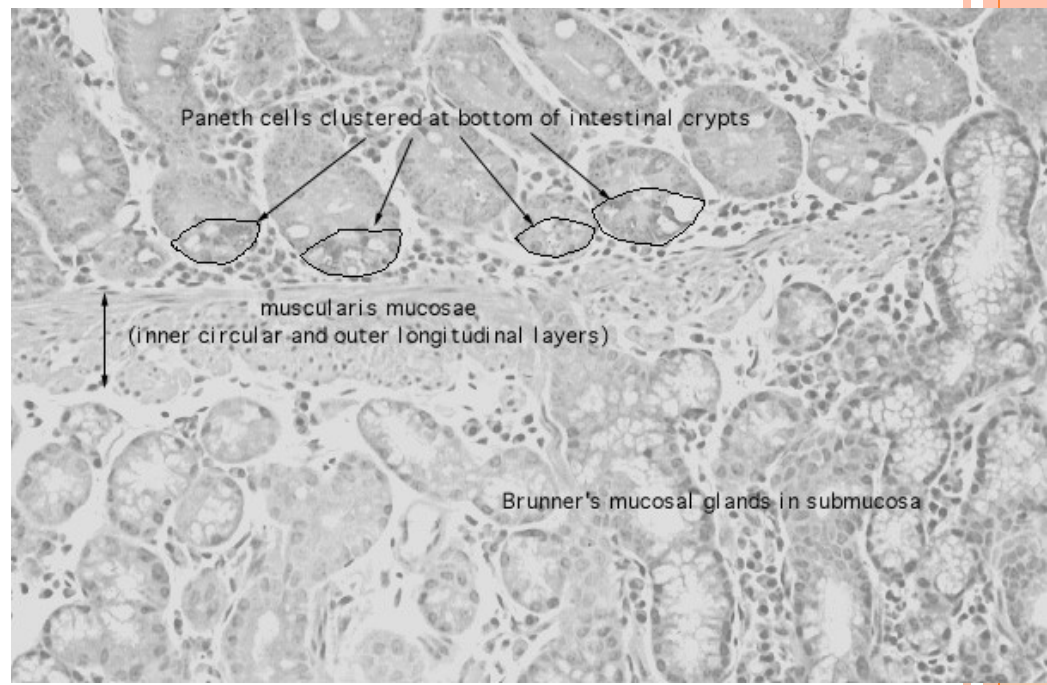


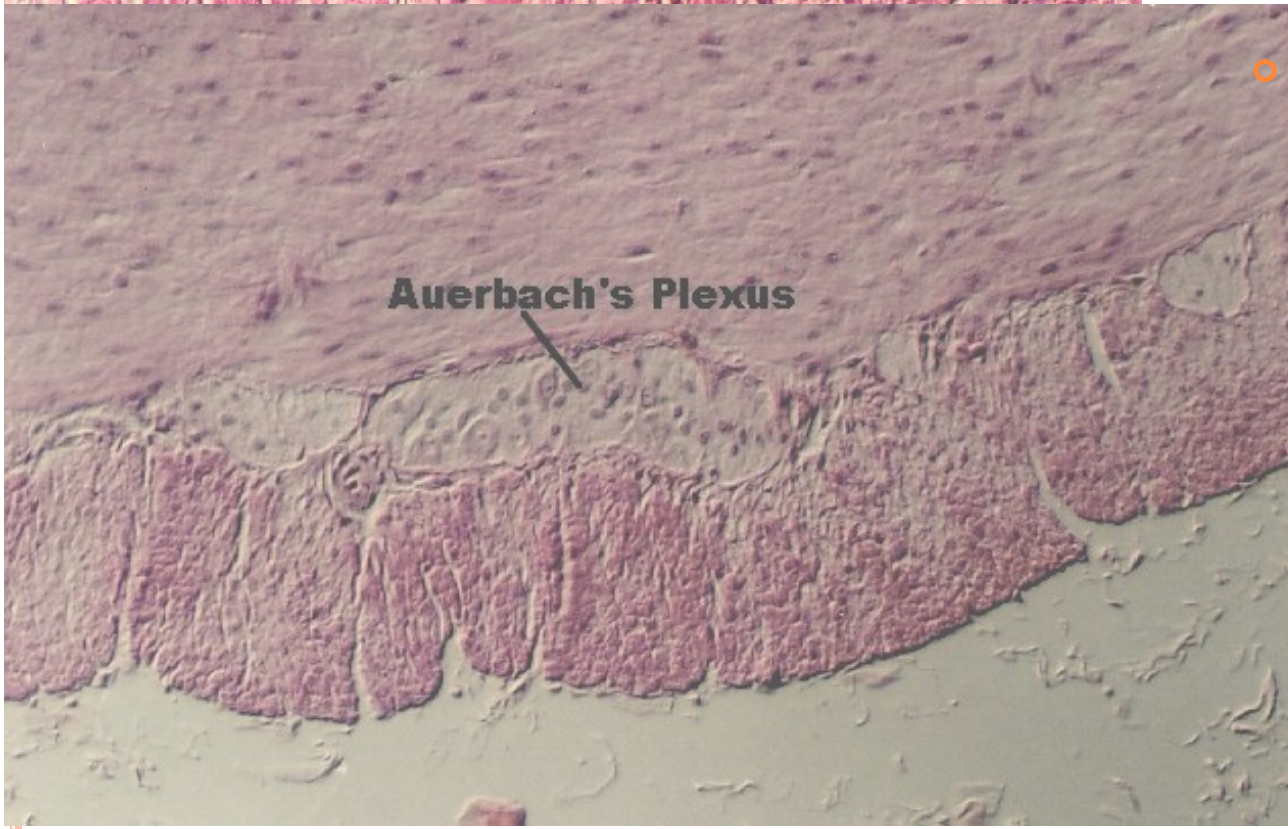
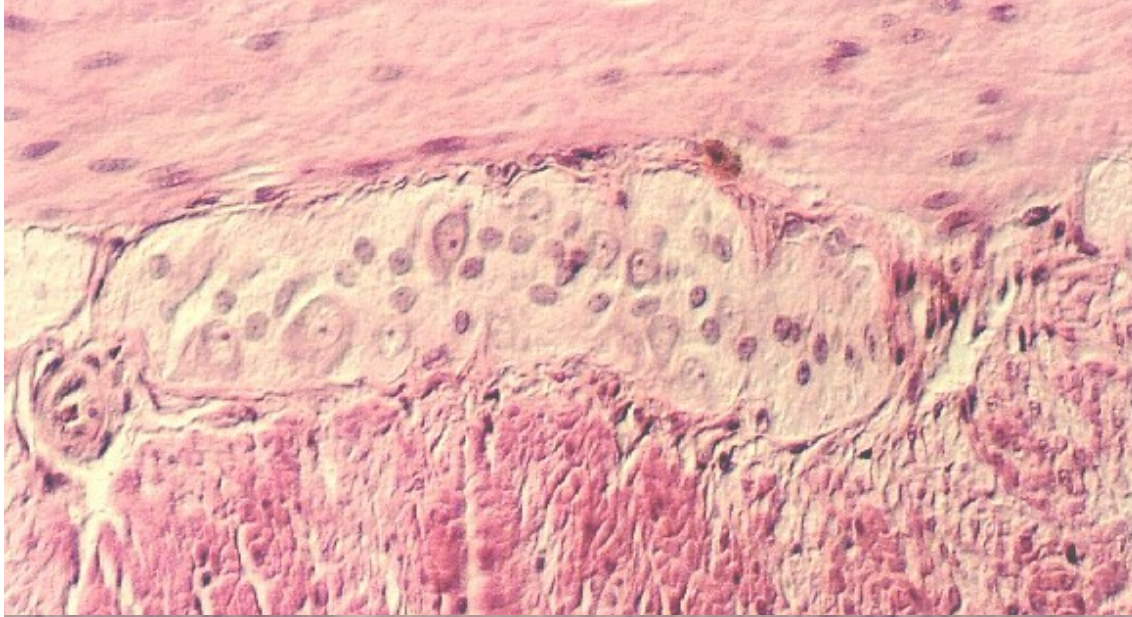
Podélný řez střevními klky v jejunu: a – příčný řez klkem, b – resorpční epitel, c – Lieberkühnova krypta, d – vazivové stroma klku s mízní cévou chylovou





- **Podslizniční vazivo tenkého střeva**
- Složené z kolagenního vaziva.
- S pleteněmi krevních a lymfatických cév a s podslizniční *pletení nervovou*.
- V duodenu je tato vrstva téměř zcela vyplněna rozvětvenými, tubulózními **žlázkami Brunnerovými**, produkujícími hlen.





○ Svalovina tenkého střeva

Dvě vrstvy hladkého svalstva:

- vnitřní cirkulární vrstva a
- zevní podélná vrstva.
- Mezi oběma vrstvami probíhají pleteně autonomního (vegetativního) nervstva.
- **Tunica serosa**
- Průsvitný povlak střeva
- Povrch tvoří jednovrstevný plochý epitel



Detail stavby sliznice tenkého střeva

A – enterocyt

B – pohárková buňka

C – chomáčková buňka

D – nediferencovaná (kmenová) buňka

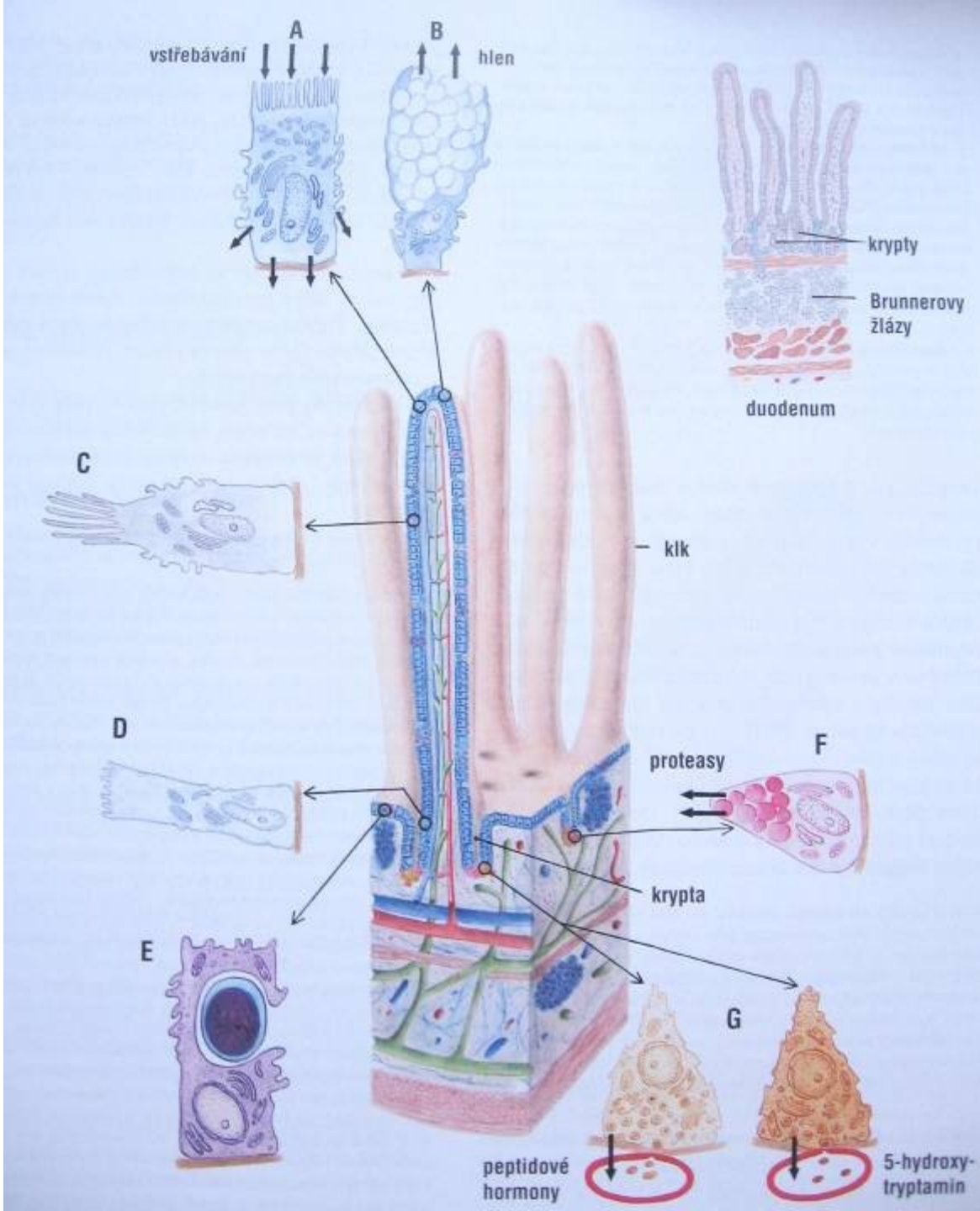
E – M-buňka

F – Panethova buňka

G – endokrinní buňky

Červeně a modře – krevní cévy

Zeleně – mízní cévy



Duodenum

Cirkulární řasy, klky většinou listovité, pohárkové a Panethovy buňky

V submukóze mucinózní Brunnerovy žlázy

Ojedinelé lymfatické folikuly

Jejunum – lačník

Četné cirkulární řasy

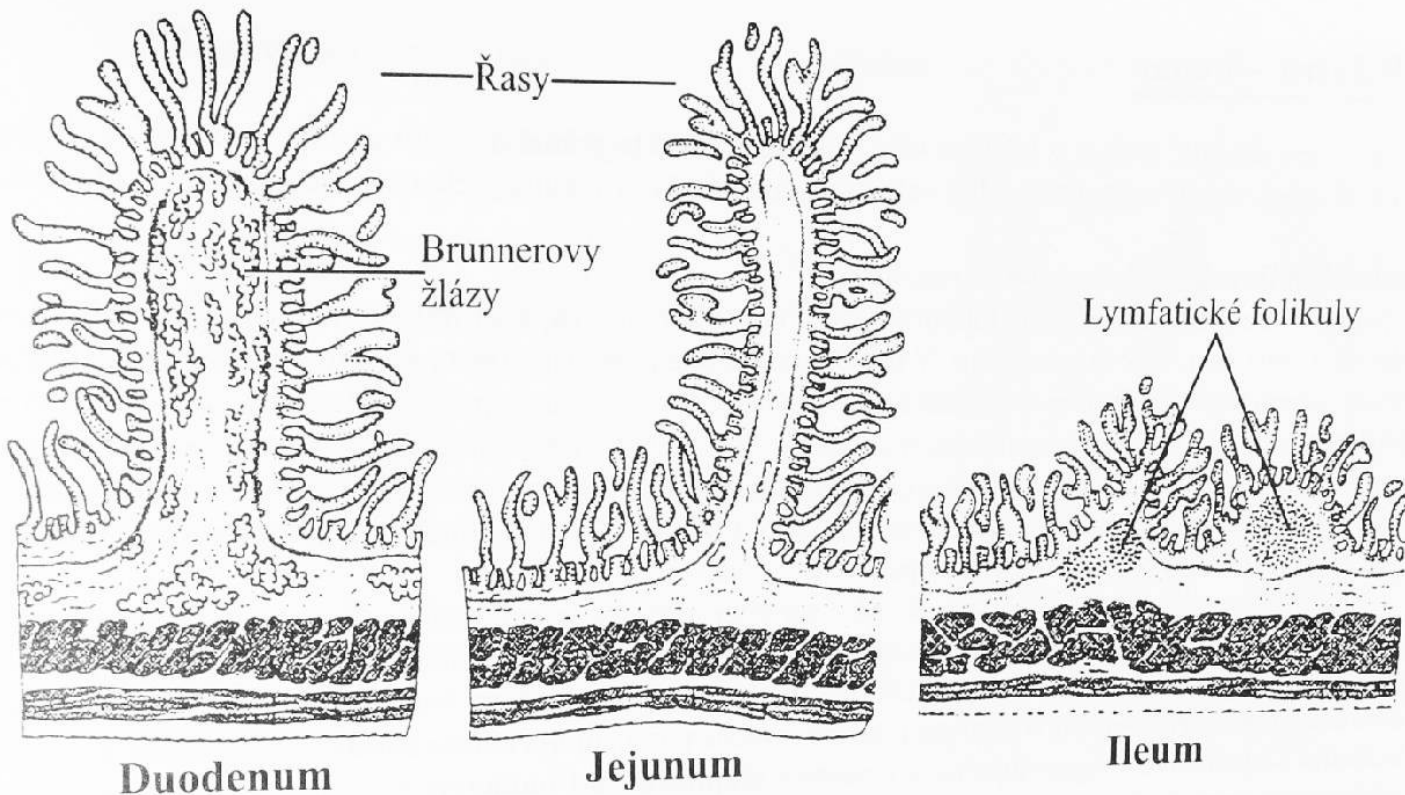
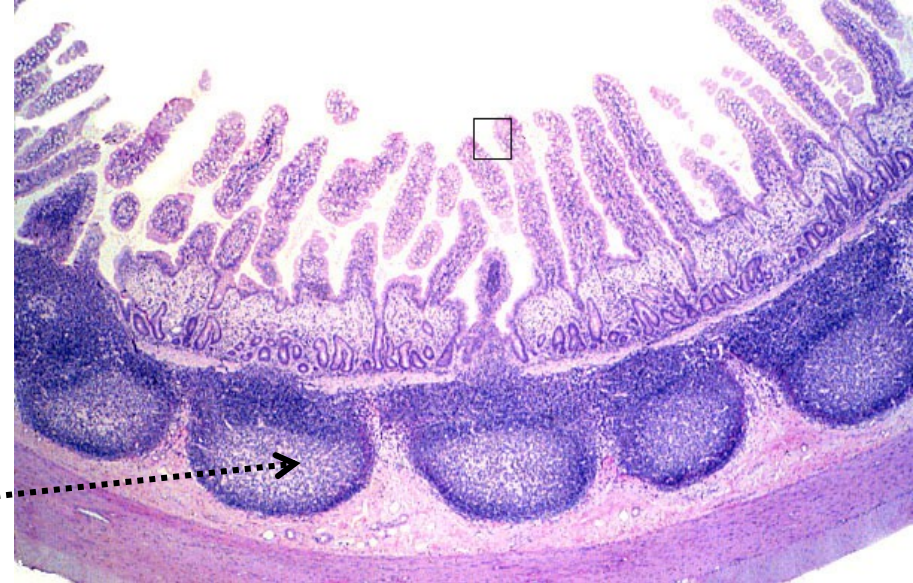Více pohárkových buněk, více lymfatických folikulů

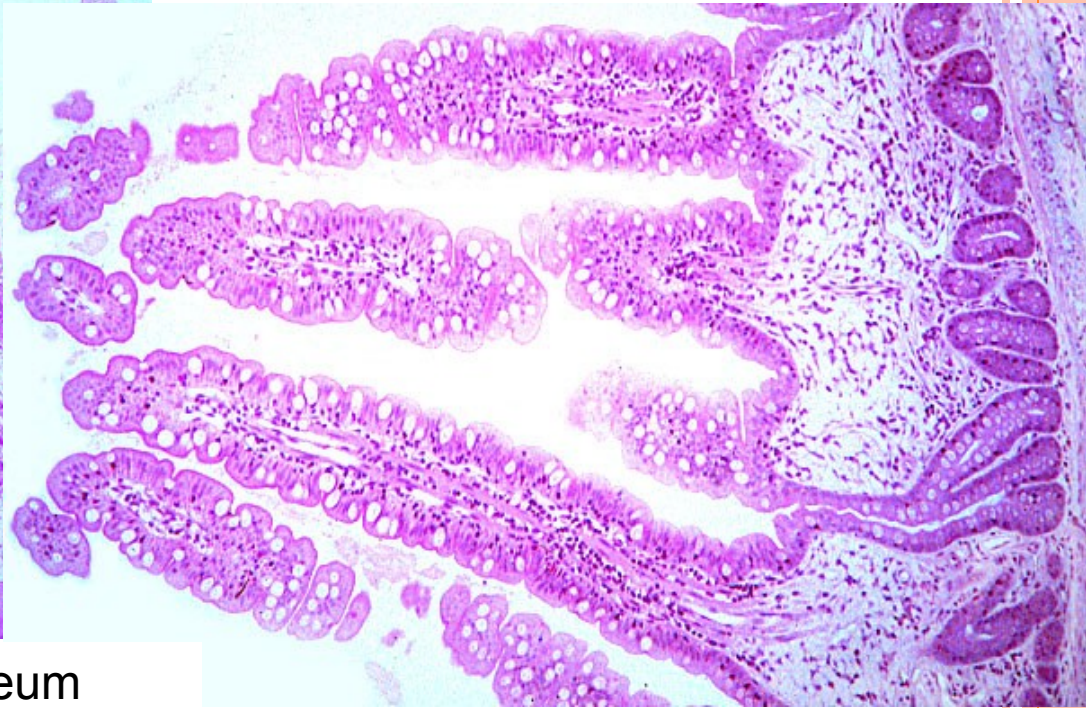
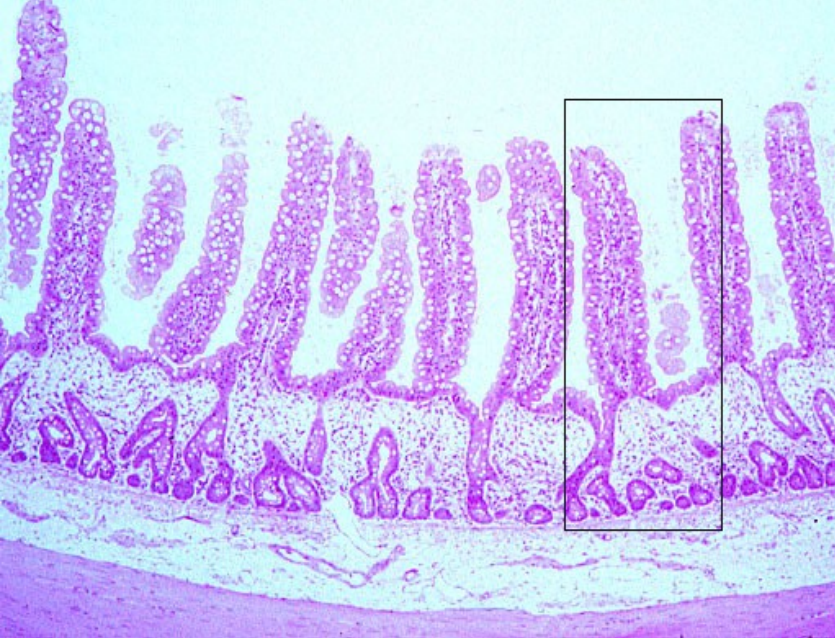
Nejsou Brunnerovy žlázy

Ileum – kyčelník

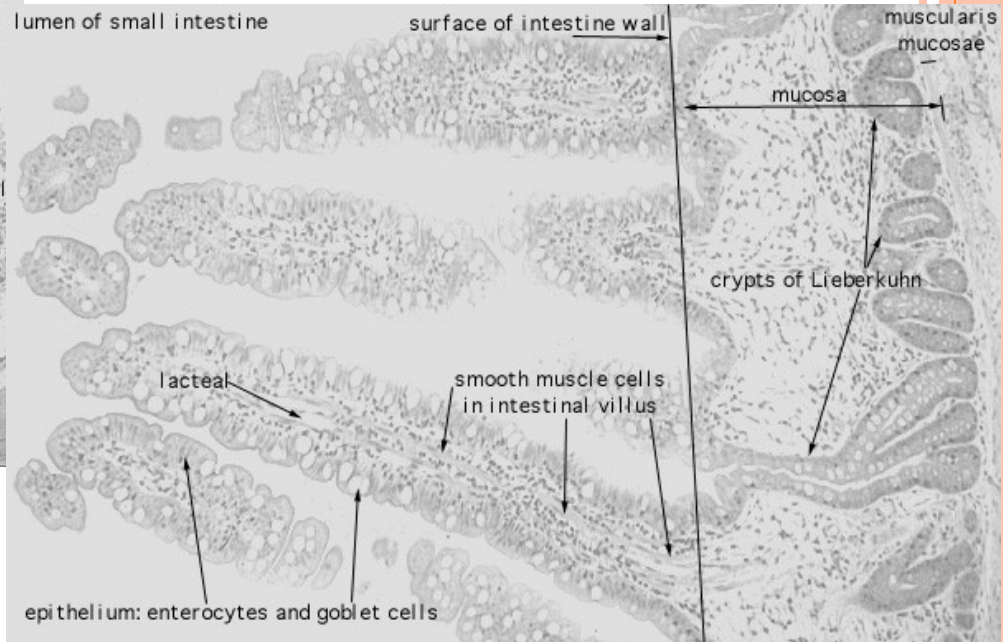
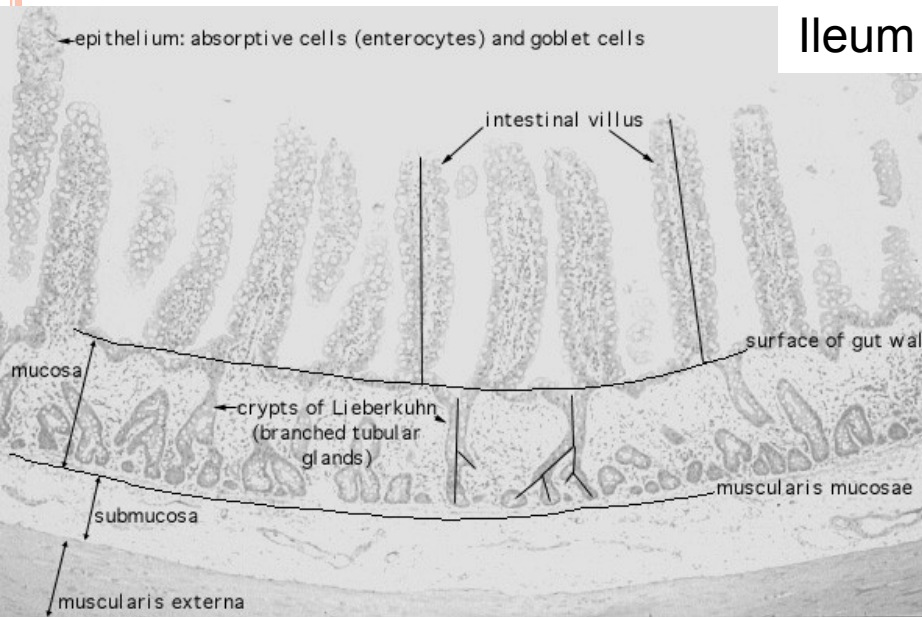
Skoro nemá cirkulární řasy, klky prstovité

Mnoho lymfatických folikulů- solitární a folliculi-lymphatici
agregati – Peyerovy pláty



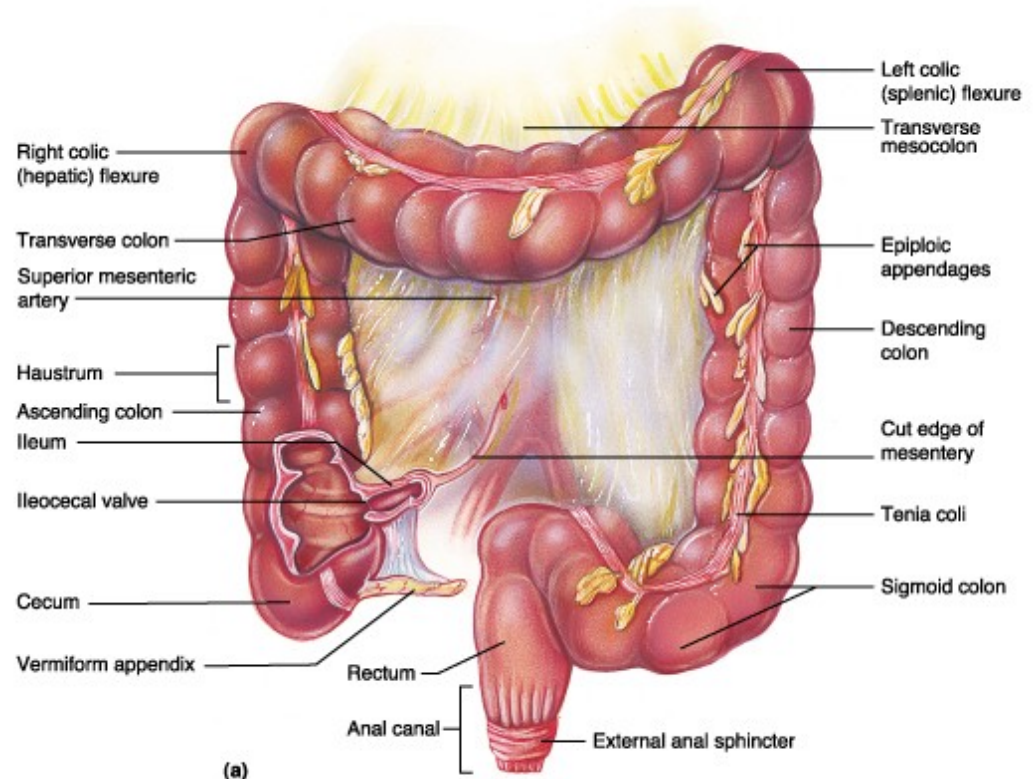


Ileum



TLUSTÉ STŘEVO – INTESTINUM CRASSUM

- Tenké střevo ale jakoby neústilo přímo na začátek tlustého střeva, ale až kousek za – proto vzniká slepý výběžek tlustého střeva, tzv. **slepé střevo (*intestinum caecum*)**, z nějž vybíhá červovitý výběžek slepého střeva (***apendix; processus vermiformis***)
- Tlusté střevo má kromě slepého střeva ještě další dvě části – **tračník (*colon*)** a **konečník (*rectum*)**, které na sebe plynule přecházejí.
- Na konečník navazuje krátký řitní kanál, který ústí **řitním otvorem (*anus*)** na povrch těla.
- Sliznice tlustého střeva netvoří řasy ani klky, naopak obsahuje velké množství pohárkových buněk, které vylučují hlen. Do tlustého střeva se nevyučují žádné trávicí enzymy.

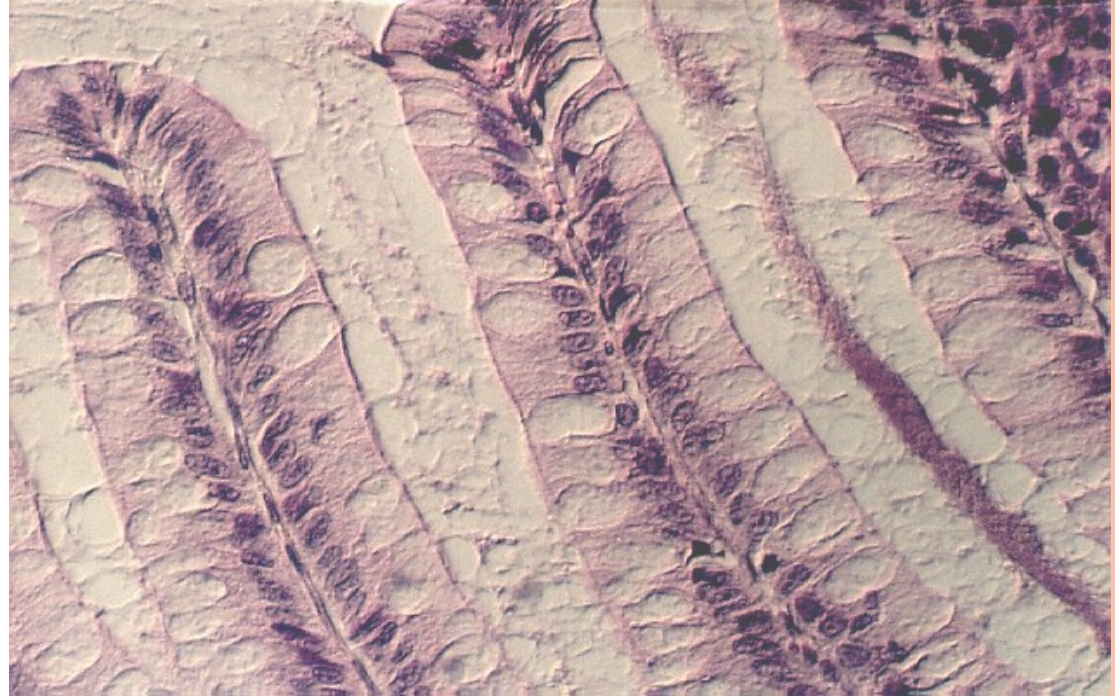
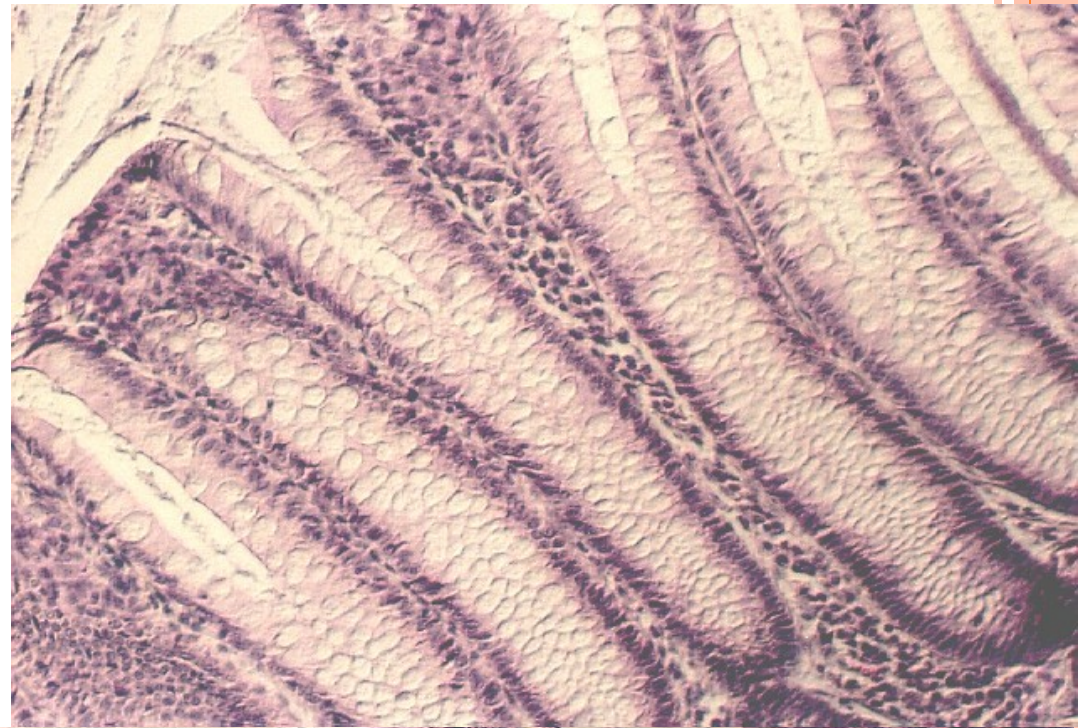


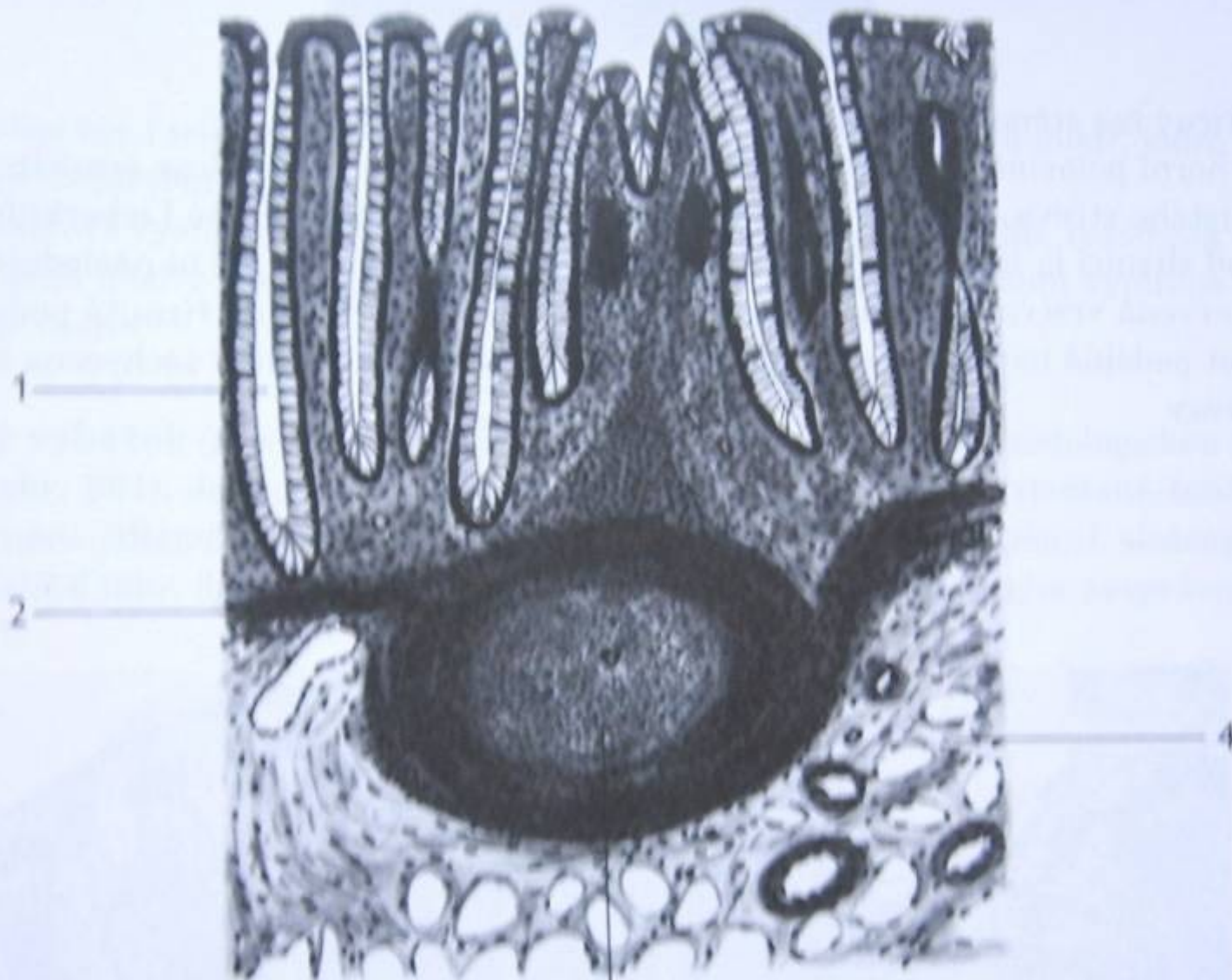
Copyright © 2001 Benjamin Cummings, an imprint of Addison Wesley Longman, Inc.



STĚNA TLUSTÉHO STŘEVA

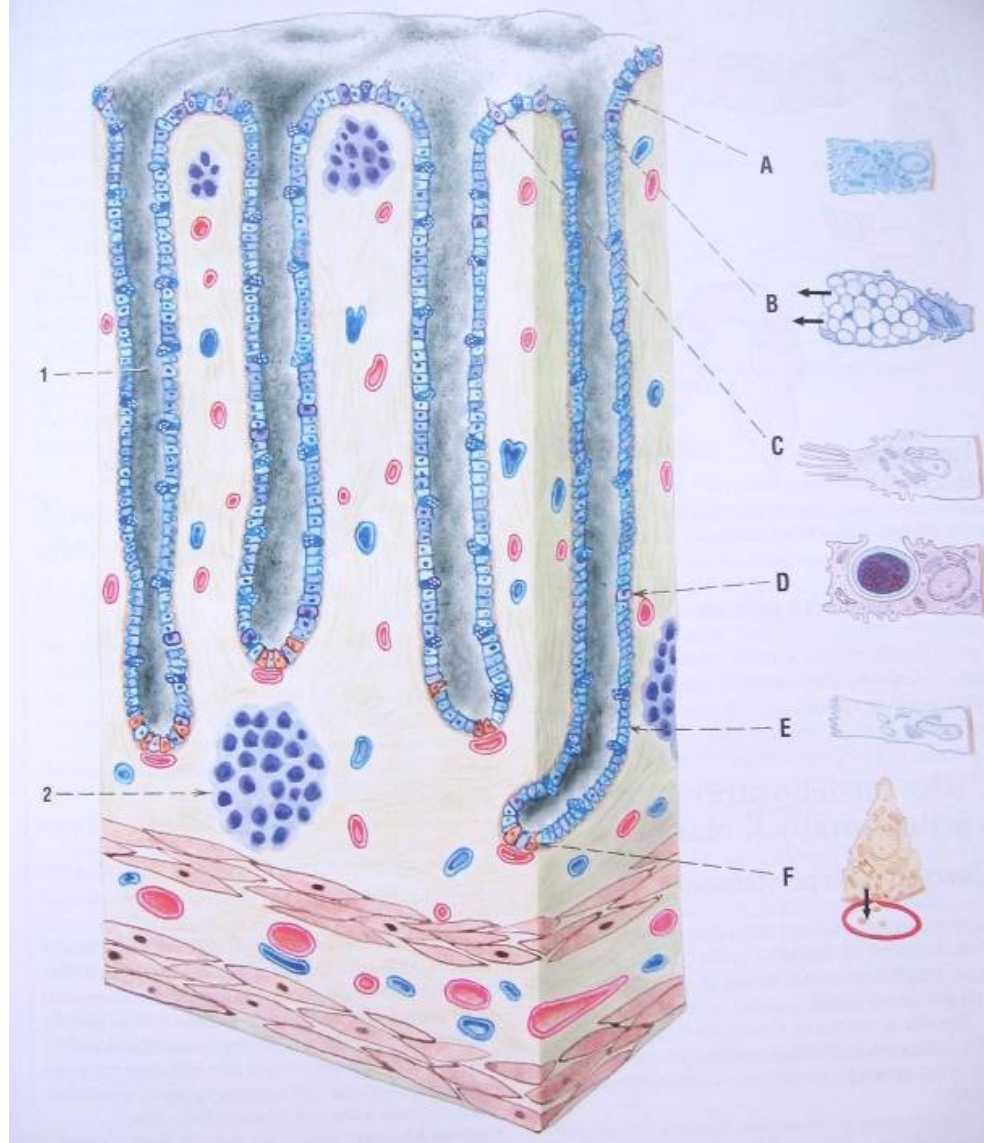
- **Sliznice tlustého střeva**
- **Nemá klky**
- Kryta **jednovrstevným cylindrickým epitelem**
- Má četné žlázy, jednoduché, poměrně dlouhé a hustě hatěsnané Lieberkühnovy krypty, v nichž (s výjimkou apendixu) nejsou Panethovy buňky.
- V epitelu převládají pohárkové buňky, vylučující hlen, který má ochrannou funkci na stěnu střevní a zabezpečuje též lepší posun eventuálně tuhé stolice, buňky resorpční jsou v menšině.
- *Slizniční vazivo* obsahuje ojedinělé, zato však velké lymfatické uzlíky.
- *Lamina muscularis mucosae* je v celém tlustém střevu dobře vytvořena.





Sliznice tračníku tlustého střeva:
1 – Lieberkühnova krypta, 2 – svalovina
slizniční, 3 – lymfatický uzlík, 4 – vrstva vaziva
podslizničního

- **Podslizniční vazivo tlustého střeva**
- Řídké
- Obsahuje cévní a nervovou pletěň
- Ze sliznice do něho zasahují shluky lymfocytů (uzlíky).
- **Svalovina tlustého střeva**
- Vnitřní cirkulární a
- zevní longitudinální vrstva
- **Serosa tlustého střeva**
- Je peritoneální povlak, stejný jako na tenkém střevě.



Stavba sliznice tlustého střeva

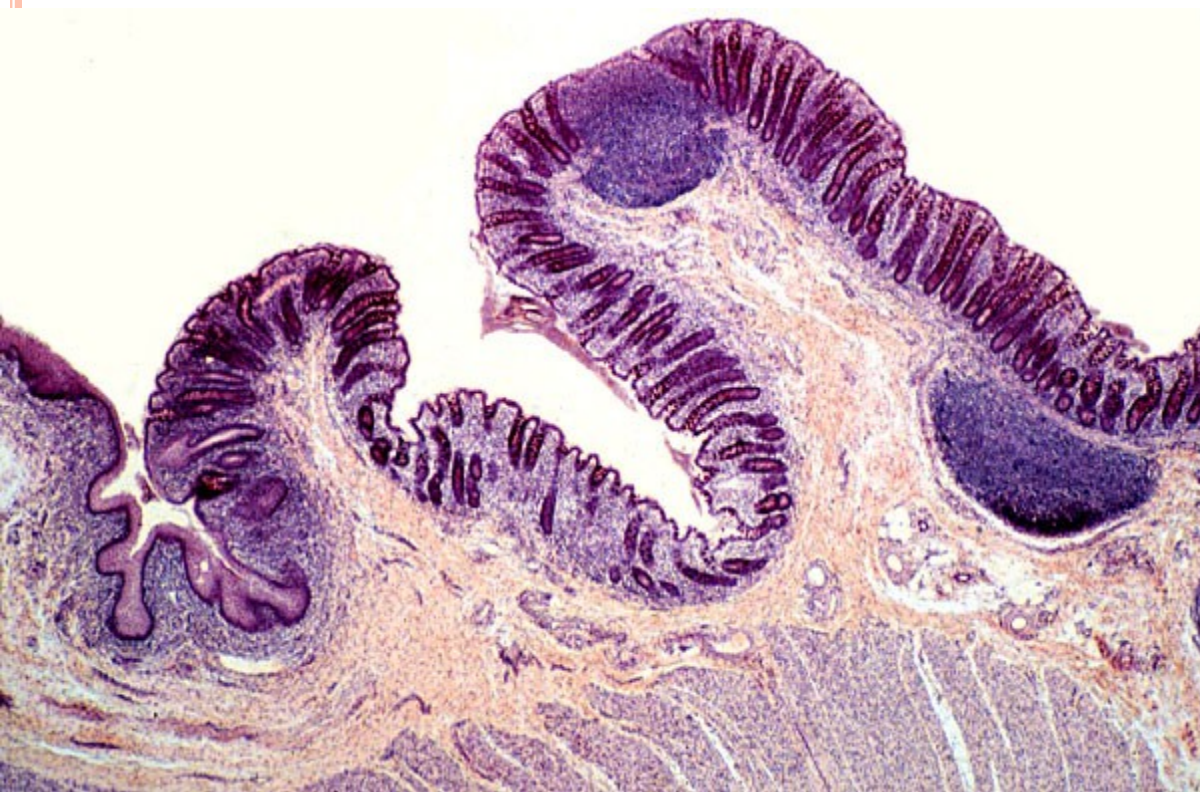1 – Lieberkühnova krypta; 2 – lymfatický uzlík; A – enterocyt; B – pohárková buňka

C – chomáčková buňka; D – M-buňka; E – nediferencovaná (kmenová) buňka; F – endokrinní buňka

APENDIX (APPENDIX VERMIFORMIS)

- slepý výběžek caeka, dlouhý 5-10 cm (někdy i více) a tlustý asi jako tužka.
- Má stejnou histologickou stavbu jako tlusté střevo.
- Slizniční vazivo je téměř zcela vyplněno **lymfatickou tkání**, složenou z četných **lymfatických uzlíků**.





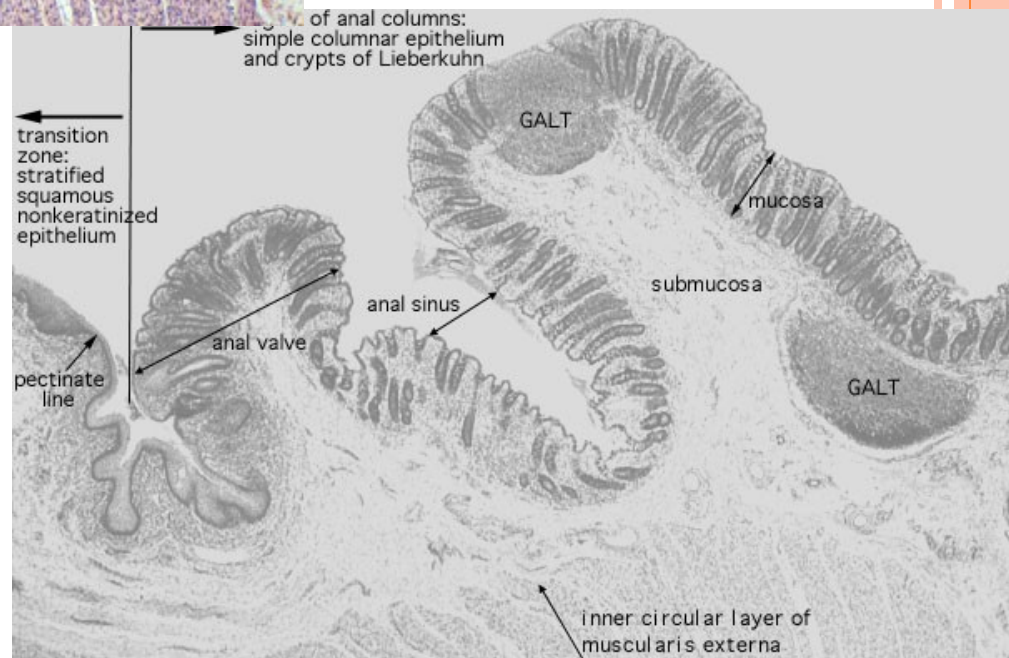
○ Tračník - colon

○ je nejdelší část tlustého střeva. V tračníku prochází trávenina poslední fází zpracování, vstřebávání živin je již značně omezeno.

○ Součástí tračníku: **colon ascendens** (tračník vzestupný), **colon transversum** (tračník příčný), **colon descendens** (tračník sestupný) a **colon sigmoideum** (esovitá klička)

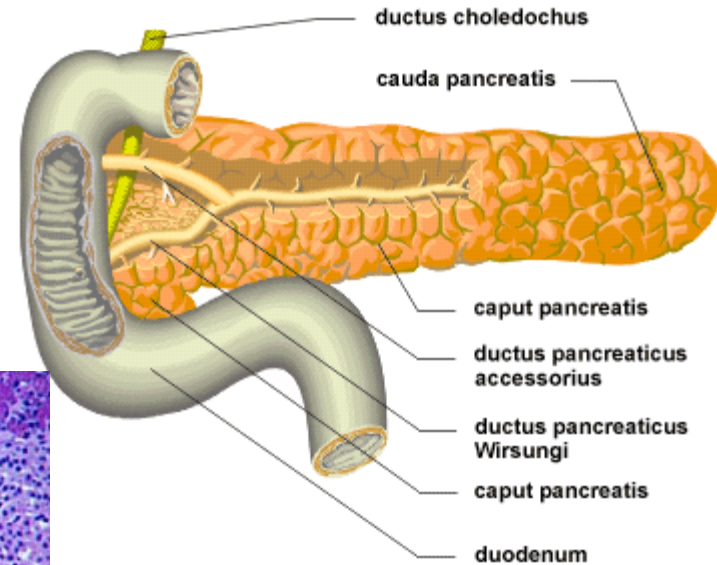
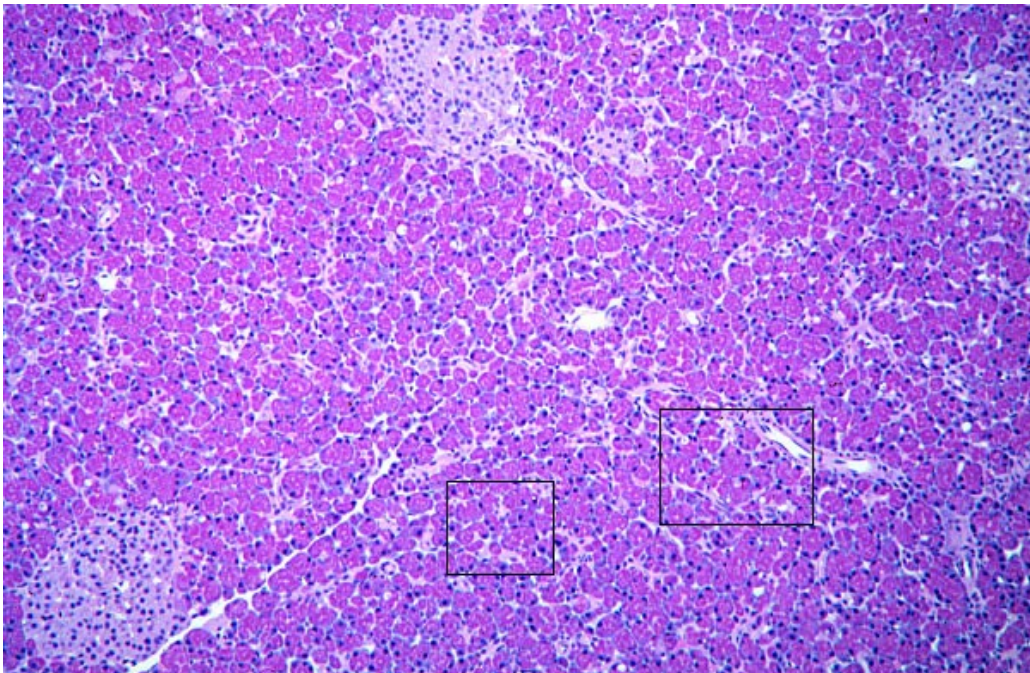
○ Konečník - rectum

- Rozlišujeme **úsek ampulární** (*pars ampullaris recti*) a **úsek řitní** (*canalis analis*).
- Ampulární úsek má shodnou stavbu jako ostatní oddíly tlustého střeva
- V řitním úseku se mění charakter sliznice, končí tu jednovrstevný epitel cylindrický a přechází ve **vrstevnatý epitel dlaždicový**.
- Ve vrstvě podslizniční probíhají četné **venózní pleteně**.
- Vrstevnatý epitel dlaždicový přechází v řitním otvoru v **pokožku** a sliznice v **kůži** s kožními **chlupy, mazovými a potními žlázkami**.
- Anální otvor obepínají **dva řitní svěrače**, vnitřní a vnější. Ty drží řitní otvor uzavřený, dokud není čas pro defekaci. Jeden svěrač je z hladkého svalstva a nemůžeme ho ovládat vůlí. Druhý je z příčné pruhované svalstva a vůlí ho ovládat můžeme.



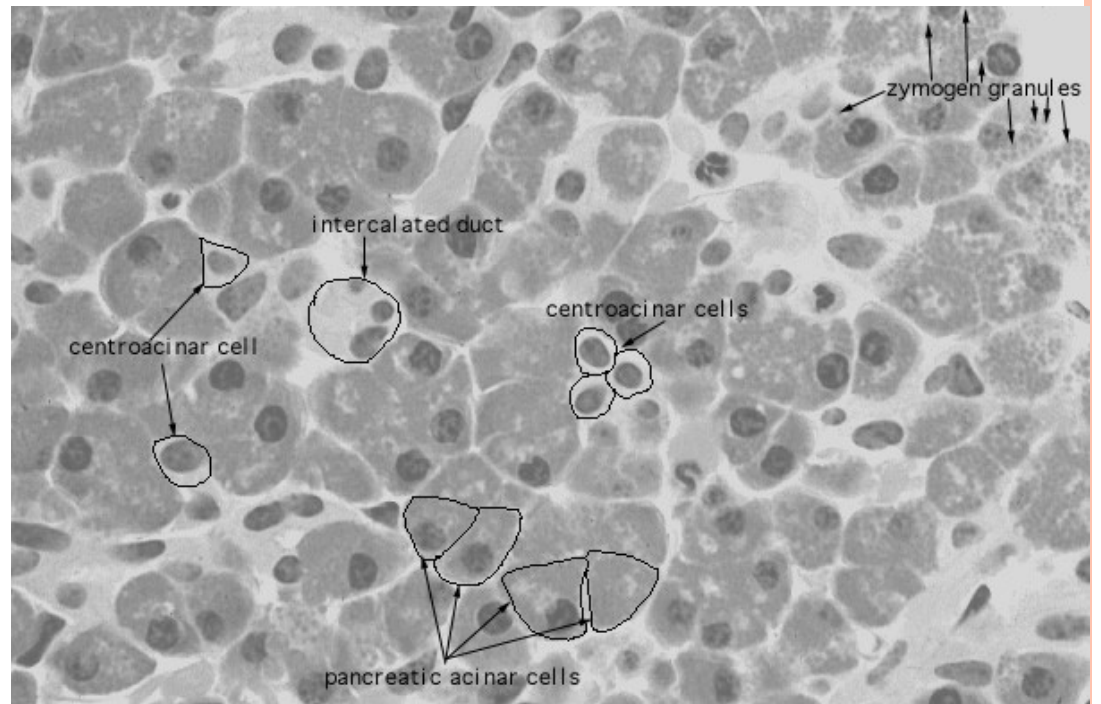
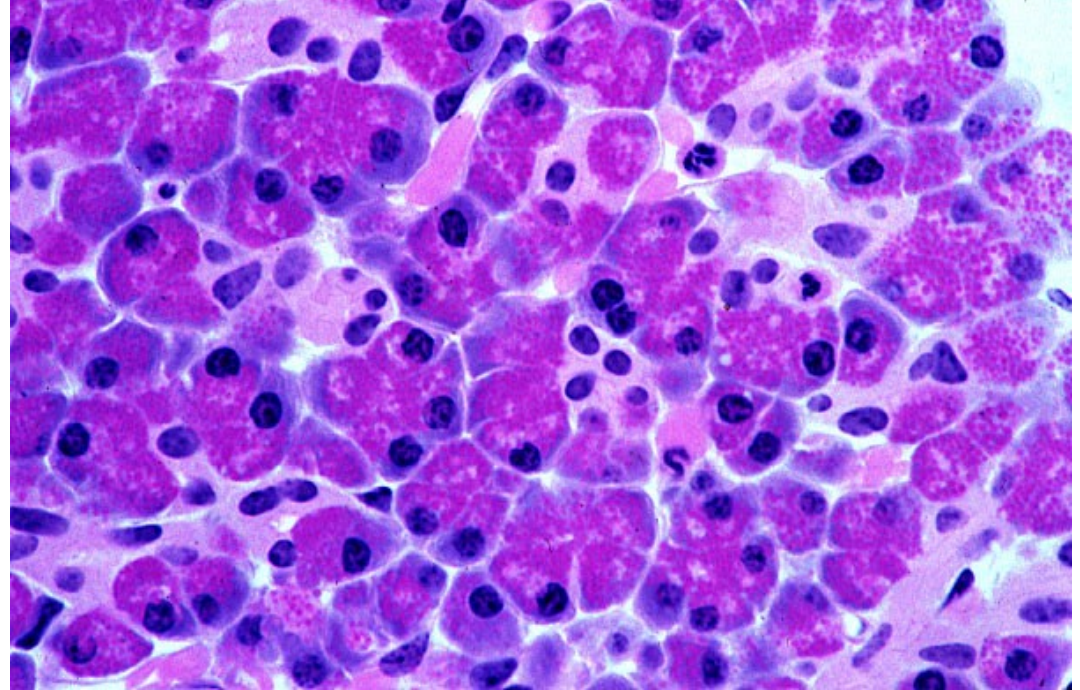
SLINIVKA BŘIŠNÍ - PANCREAS

- podvojná žláza
- **Langerhansovy ostrůvky** – žláza s vnitřní sekrecí
- **Žláza s vnější sekrecí- produkuje:**
 - **trypsin** (přeměňuje bílkoviny na aminokyseliny- látky tělu vlastní)
 - **lipázu** (přeměňuje tuky na glycerol a mastné kyseliny)
 - **amylázy** (přeměňuje sacharidy na glukózu)



EXOKRINNÍ SLOŽKA PANKREATU

- Složená, tuboalveolární žláza serózní
- Je rozdělena vmezeřeným vazivem na laloky a lalůčky
- Lalůčky se skládají z protáhlých nebo kulovitých váčků (acinů), vystlaných serózními buňkami zvanými acinózními.
- Acinózní buňky mají v cytoplasmě četná granula serózní.
- Buněčný sekret je odváděn soustavou vývodů.
- Nejmenší z nich, zvané vývody vsunuté, jsou vystlány nízkým plochým epitelem, jehož buňky zasahují až do nitra váčků jako tzv. buňky centroacinózní.
- Vsunuté vývody se spojují postupně ve větší, vystlané kubickým epitelem a probíhající ve vazivu mezi lalůčky, které se spojují nakonec ve vývod hlavní, vystlaný cylindrickým epitelem.



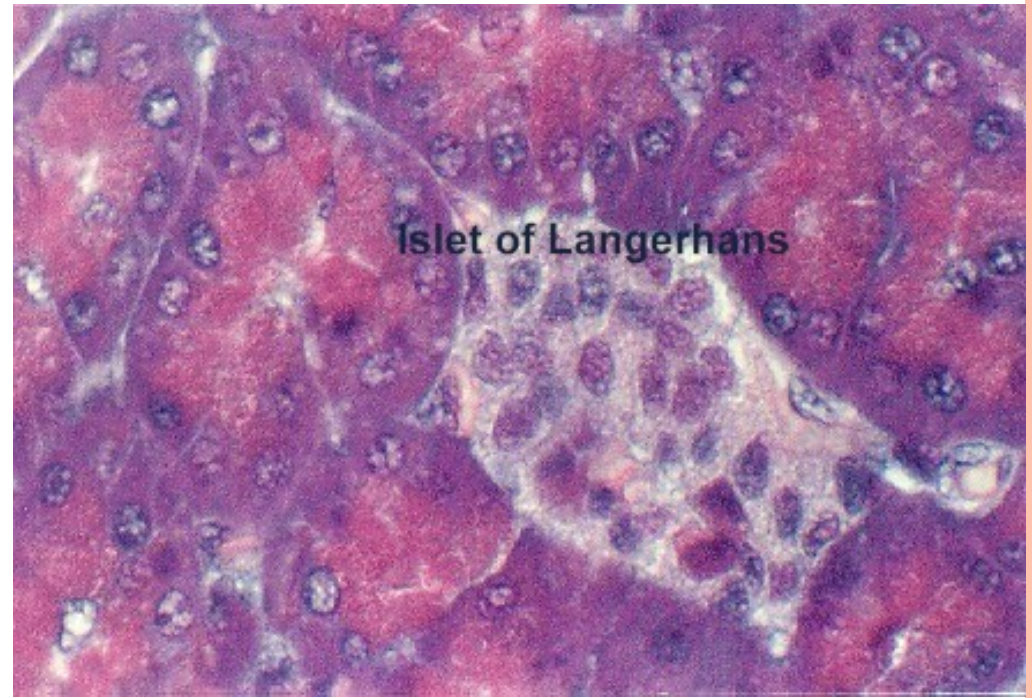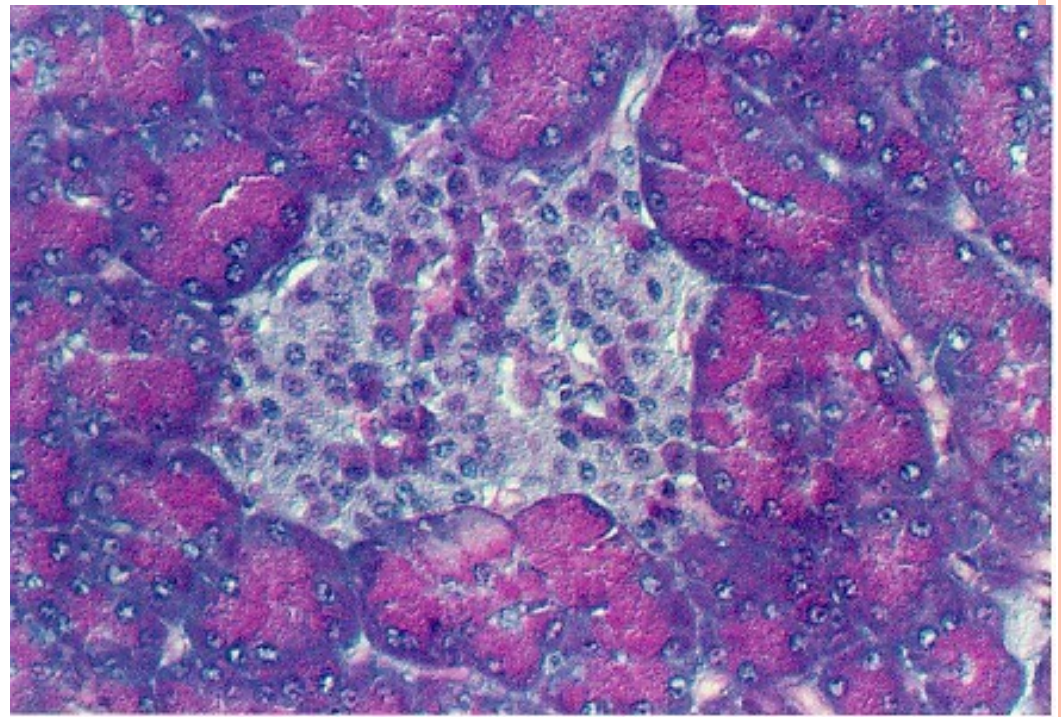
ENDOKRINNÍ SLOŽKA PANKREATU

- Je tvořena skupinami buněk, které jsou roztroušeny v exokrinní složce pankreatu jako ohraničené ostrůvky – ***insulae pancreaticae, Langerhansovy ostrůvky***
- Od ostatní tkáně slinivky je každý ostrůvek oddělen tenkým vazivovým pouzdrům, mezi buňkami probíhají krevní sinusoidy, které zásobují ostrůvky velkým množstvím krve.

4 základní typy buněk:

- **A buňky** (alfa) - produkují hormon **glukagon**. na periferii ostrůvků
- **B buňky** (beta) - produkují hormon **inzulín** a řadu dalších **peptidů**. tvoří jádro, neboli dřeň
- **D buňky** (delta) - produkují polypeptidový hormon **somatostatin**. na periferii ostrůvků
- **PP buňky** - vylučující pankreatický **polypeptid**. Jsou umístěny na periferii ostrůvků

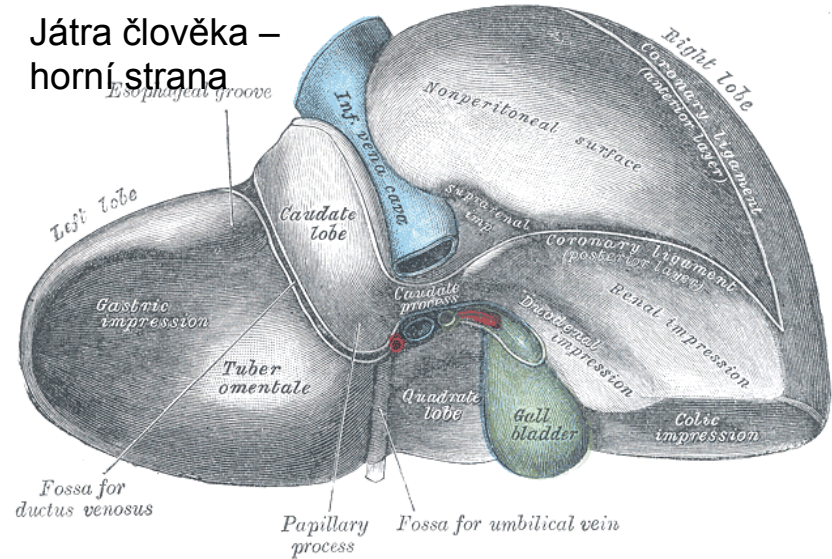
Buňky Langerhansových ostrůvků, které jsou zastoupeny méně jak v 1%: D1 buňky, EC buňky, G1 buňky



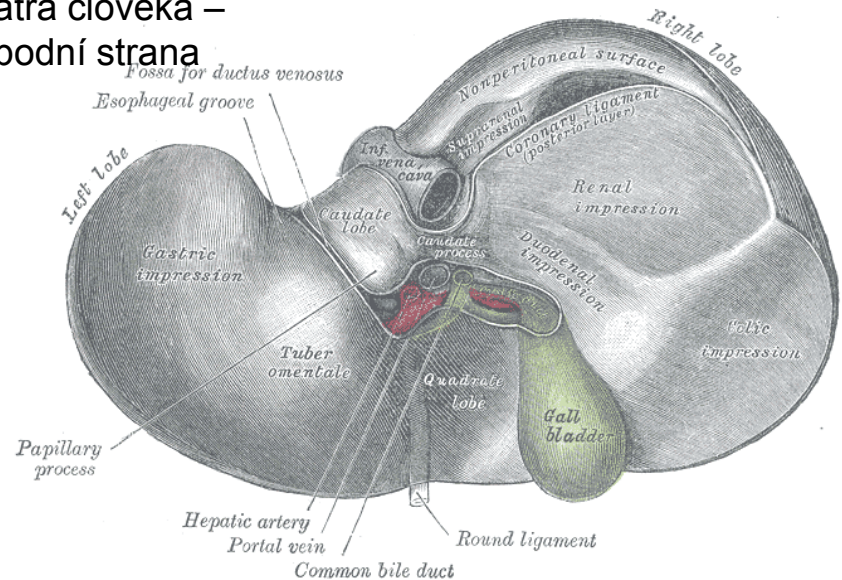
- játra se *účastní metabolismu* všech živin.
- v játrech probíhá *syntéza* látek nezbytných pro správnou funkci organismu.
- v játrech se *degradují* látky, které už organismus nepotřebuje.
- v játrech se *metabolizují látky*, které jsou pro organismus cizí a proto *škodlivé* (xenobiotika, léčiva, ethanol).
- játra slouží jako *skladiště* vitamínů, glykogenu, železa a mnoha dalších látek v těle.
- játra *produkují* žluč, která umožňuje trávení a vstřebávání tuků střevní sliznicí.
- Povrch jater kryje serózní (***tunica serosa***) a fibrózní (***tunica fibrosa***) obal. Kromě místa styku s bránicí, jsou ještě pokryté pobřišnicí (*peritoneum*).

JÁTRA - HEPAR

Játra člověka –
horní strana



Játra člověka –
spodní strana



Mají čtyři laloky:

- **Pravý lalok (lobus dexter)**
- **Levý lalok (lobus sinister)**
- **Čtyřhranný lalok (lobus quadratus)** – mezi lobus dexter a sinister vpředu
- **Ocasatý lalok (lobus caudatus)** – uprostřed vzadu mezi lobus dexter a sinister

MIKROSKOPICKÁ STAVBA JATER

- Játra se skládají z jaterních lalůček (*lobuli hepatis*).
- Základní morfologickou jednotkou jater je **lalůček centrální vény** (**lobulus venae centralis**), který má podobu šestibokého hranolu tvořeného trámci **hepatocytů** (jaterních buněk) uspořádaných paprscitě kolem **centrální vény** (**vena centralis**) protékající středem lalůčku.
- V prostorech mezi trámci probíhají **jaterní sinusoidy** - zvláštní typ krevních kapilár, které se sbíhají do centrální vény.
- Jsou vystlány endotelovými buňkami, místy se mezi nimi nacházejí **Kupfferovy buňky**, vyznačující se schopností fagocytózy. Mají hvězdicovitý tvar a mohou vysílat dlouhé výběžky. Mezi stěnou sinusoid a trámci jaterních buněk jsou štěrbinovité **perisinusoidální prostory** (**Disseho prostory**), v nichž cirkuluje tkáňový mok.
- Mezi buňkami uvnitř trámců probíhají úzké kanálky bez vlastní výstelky, zvané **žlučové kapiláry**, přecházející na obvodu lalůček ve **žlučovody** vystlané kubickým epitelem.

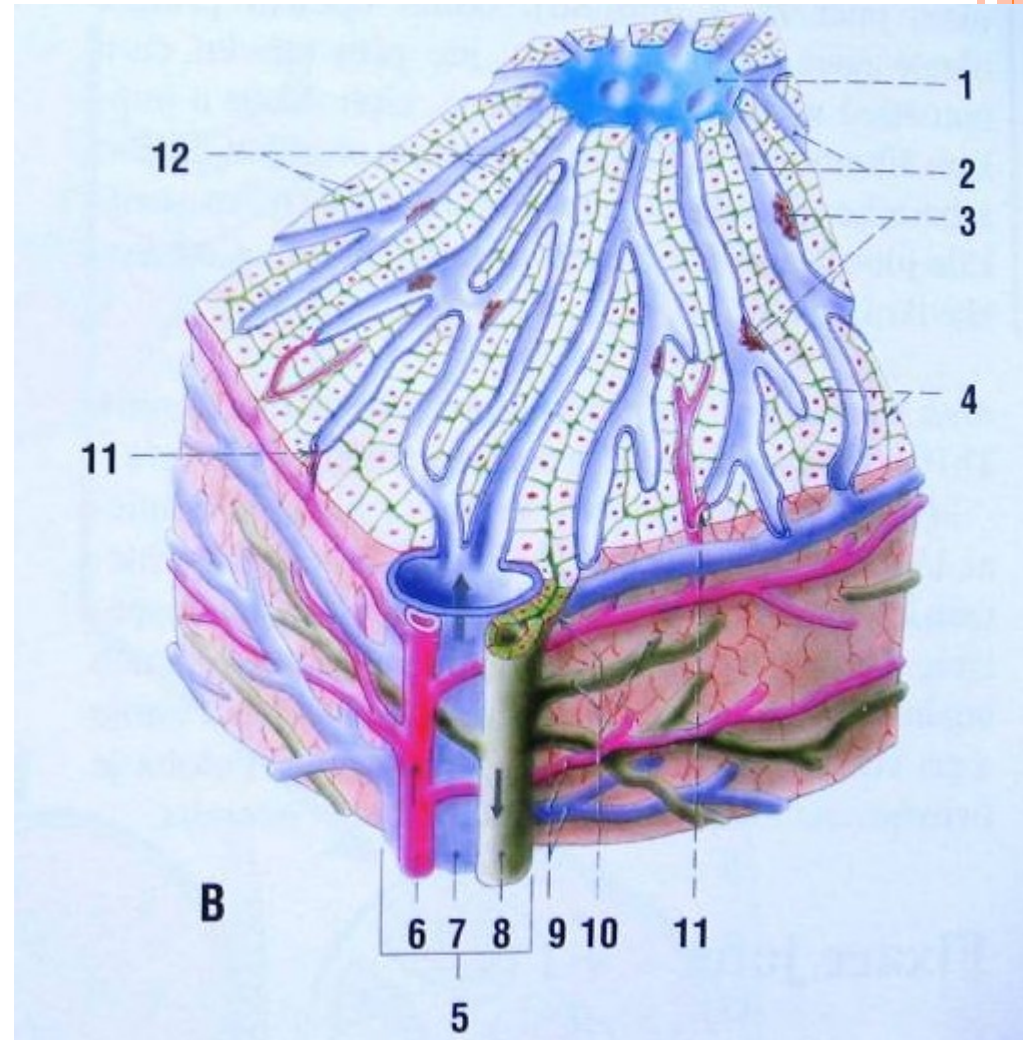
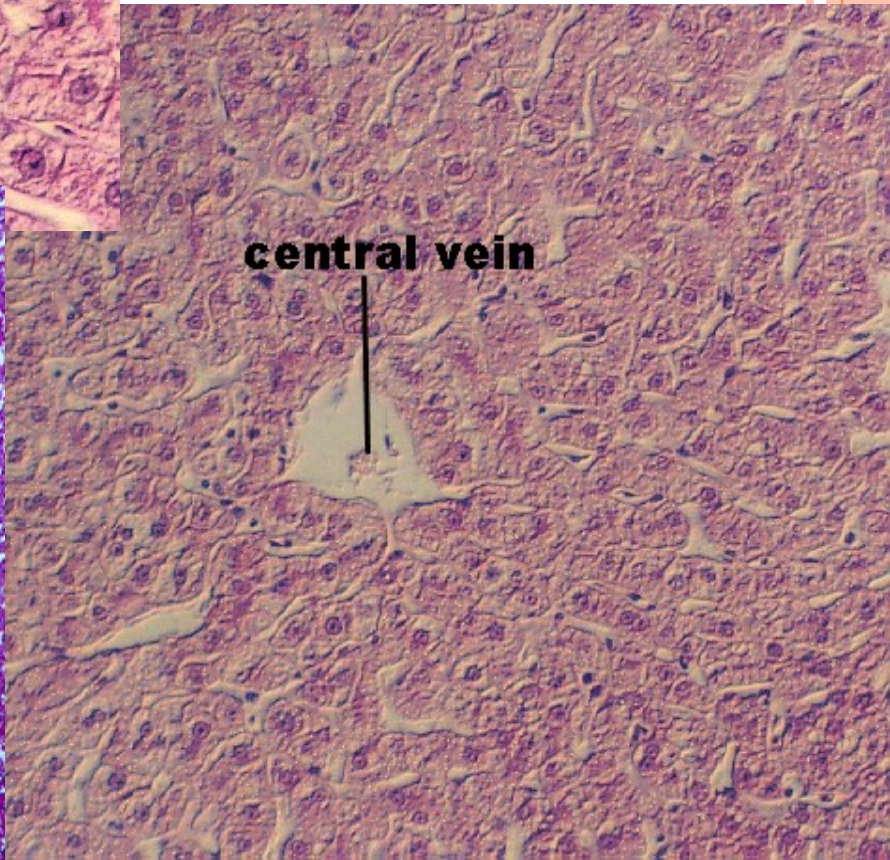
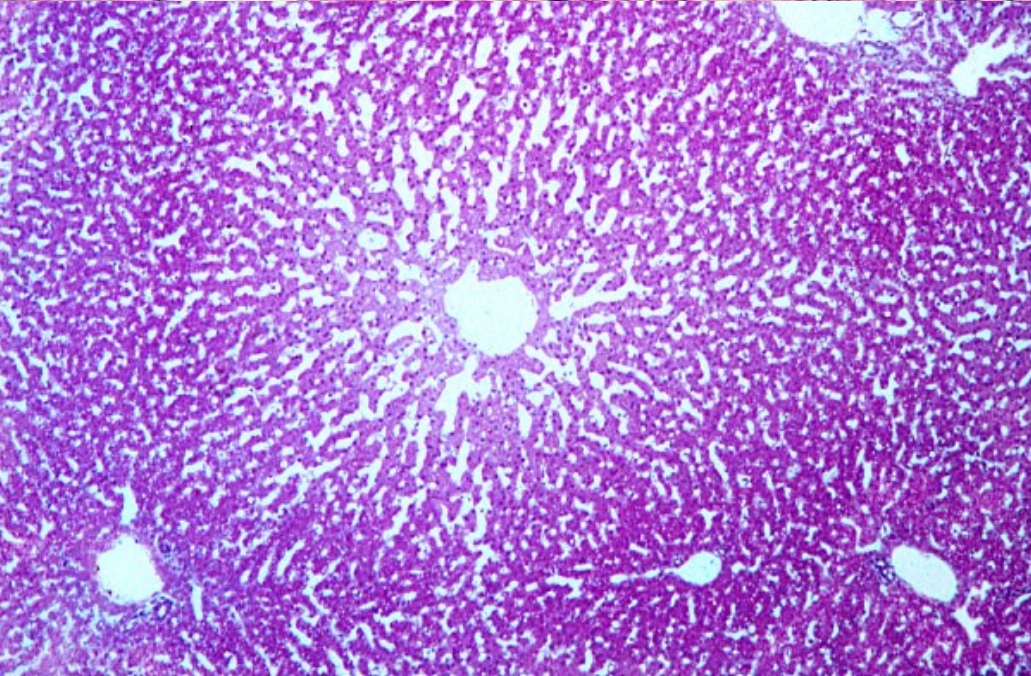
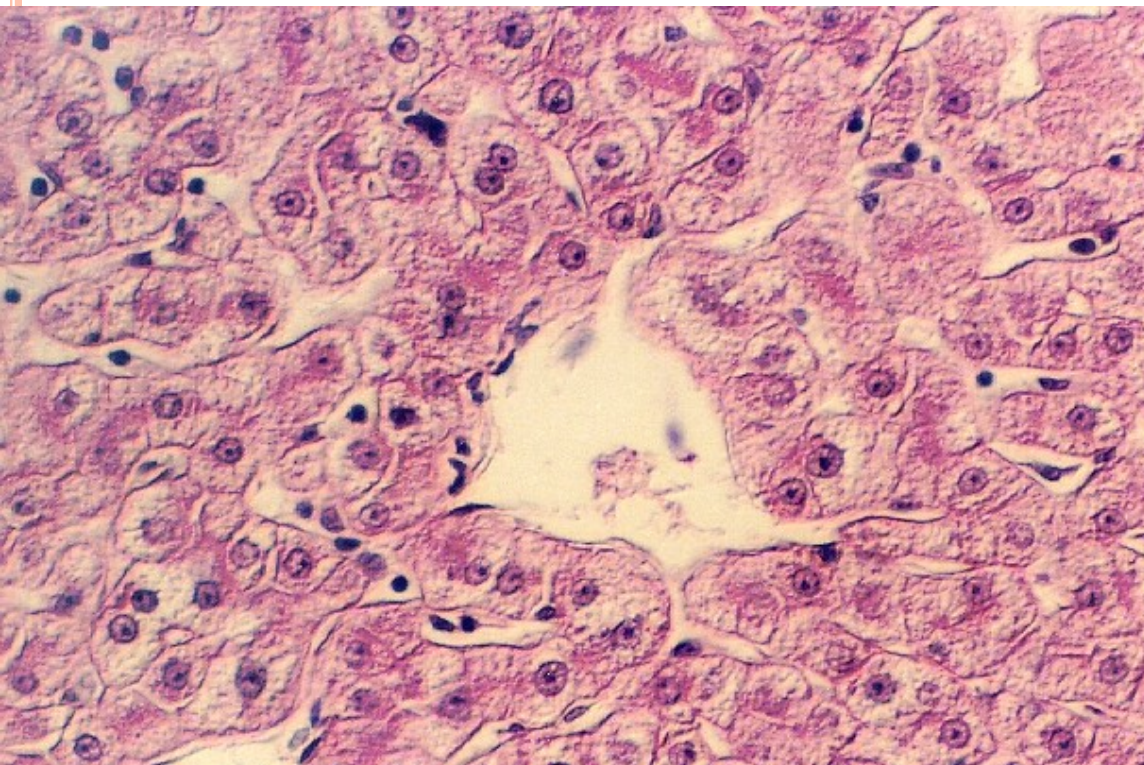
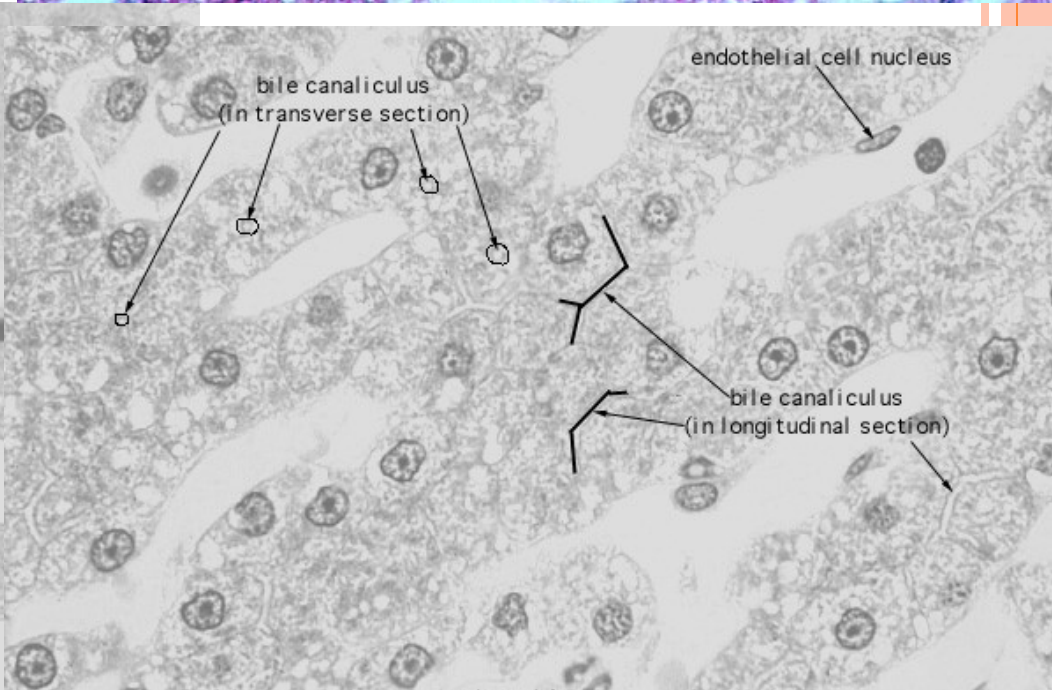
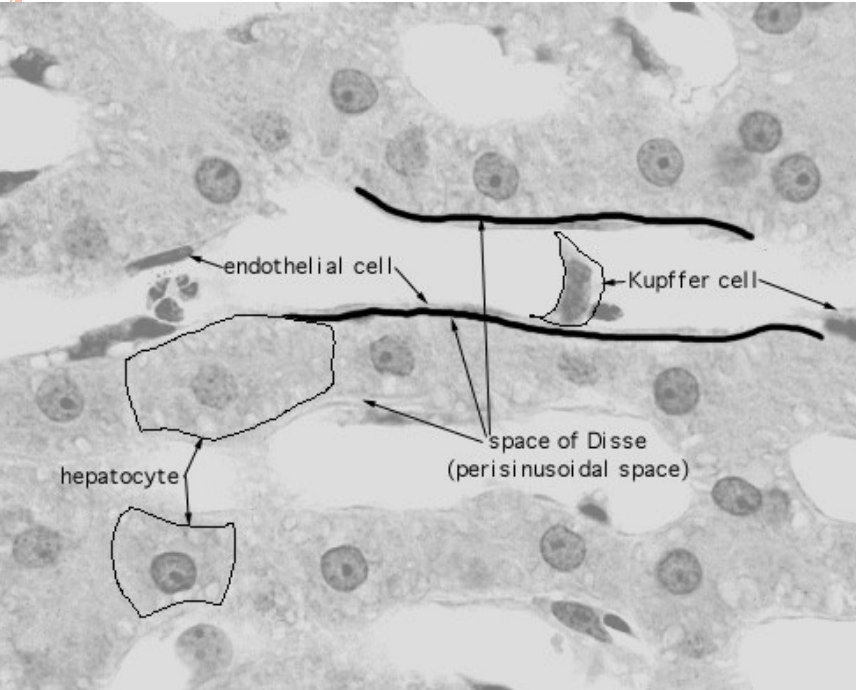
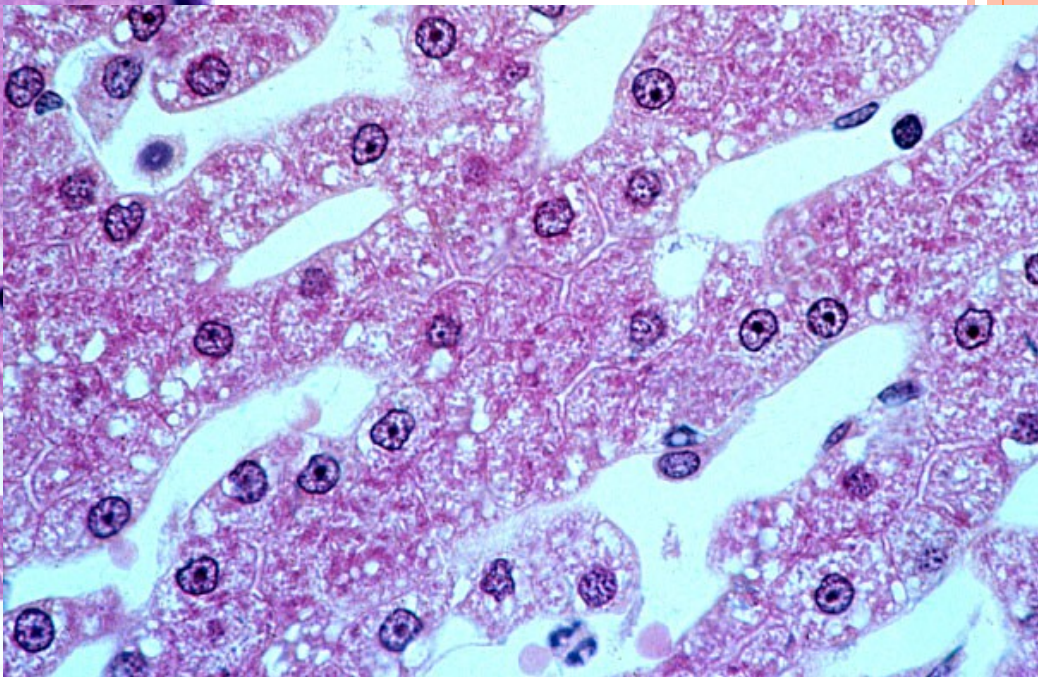
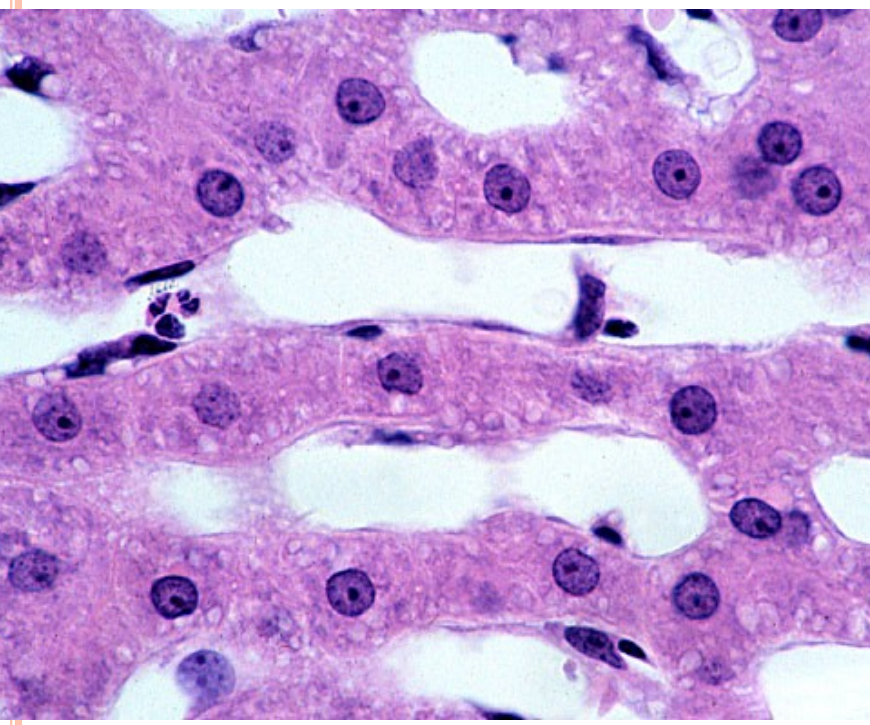


Schéma stavby jaterního lalůčku (lalůček v.centralis)

B – detail stavby, 1 – v.centralis (lobuli), 2 – jaterní sinusoidy, 3 – Kupfferovy buňky, 4 – žlučové kapiláry mezi jaterními buňkami a intralobulární žlučové kanálky, 5 – trias hepatica, 6 – a.interlobularis, 7 – v.interlobularis, 8 – interlobulární žlučovod, 9 – cirkumlobulární arterie a žíla, 10 – Heringovy kanálky, 11 – vnitřní kořeny v.portae, 12 – jaterní trámceček, 13 – v.sublobularis



central vein

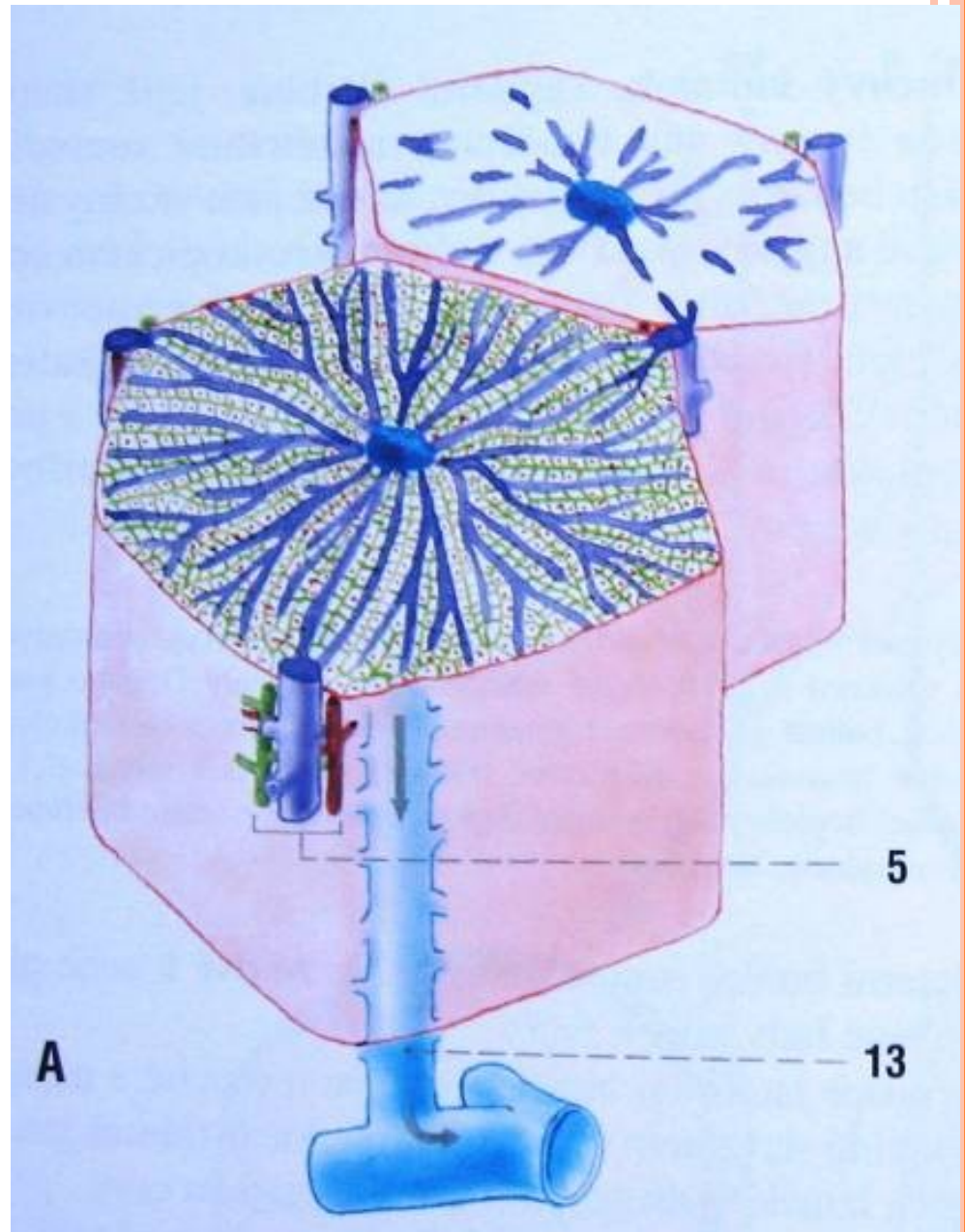


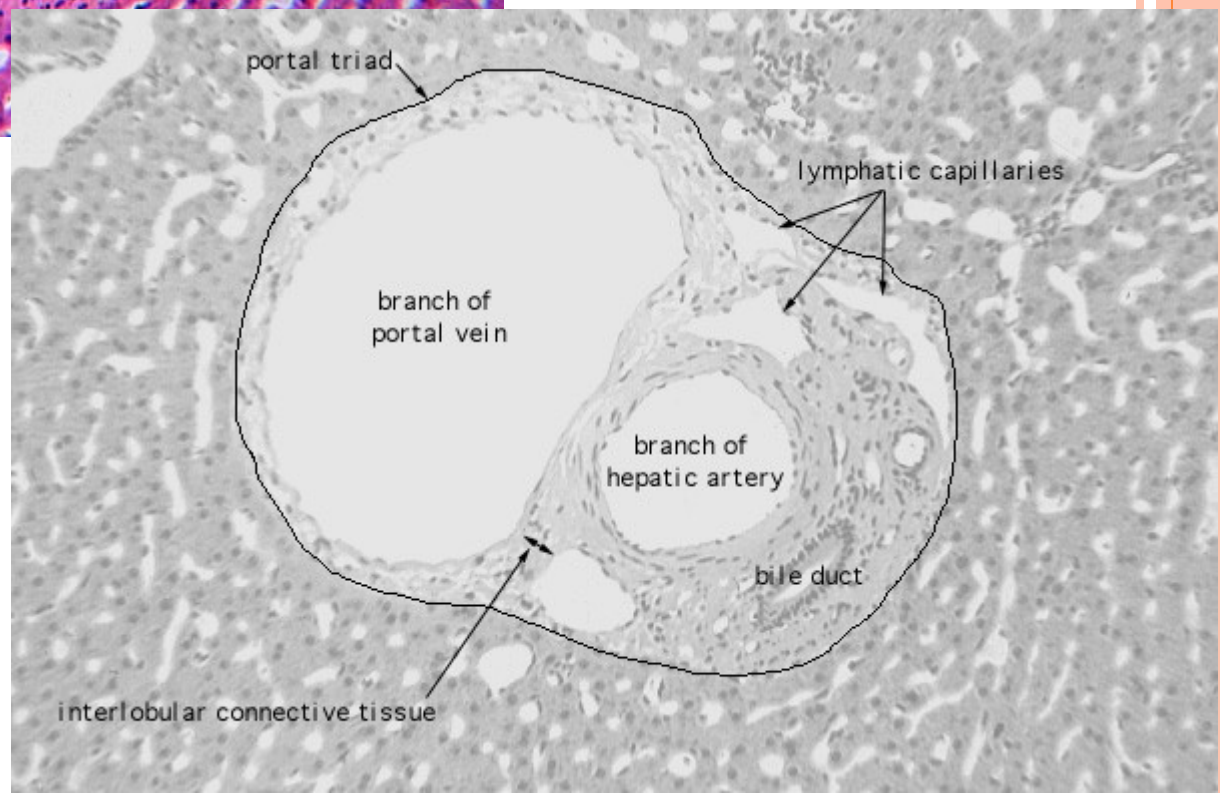
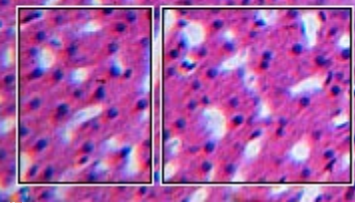
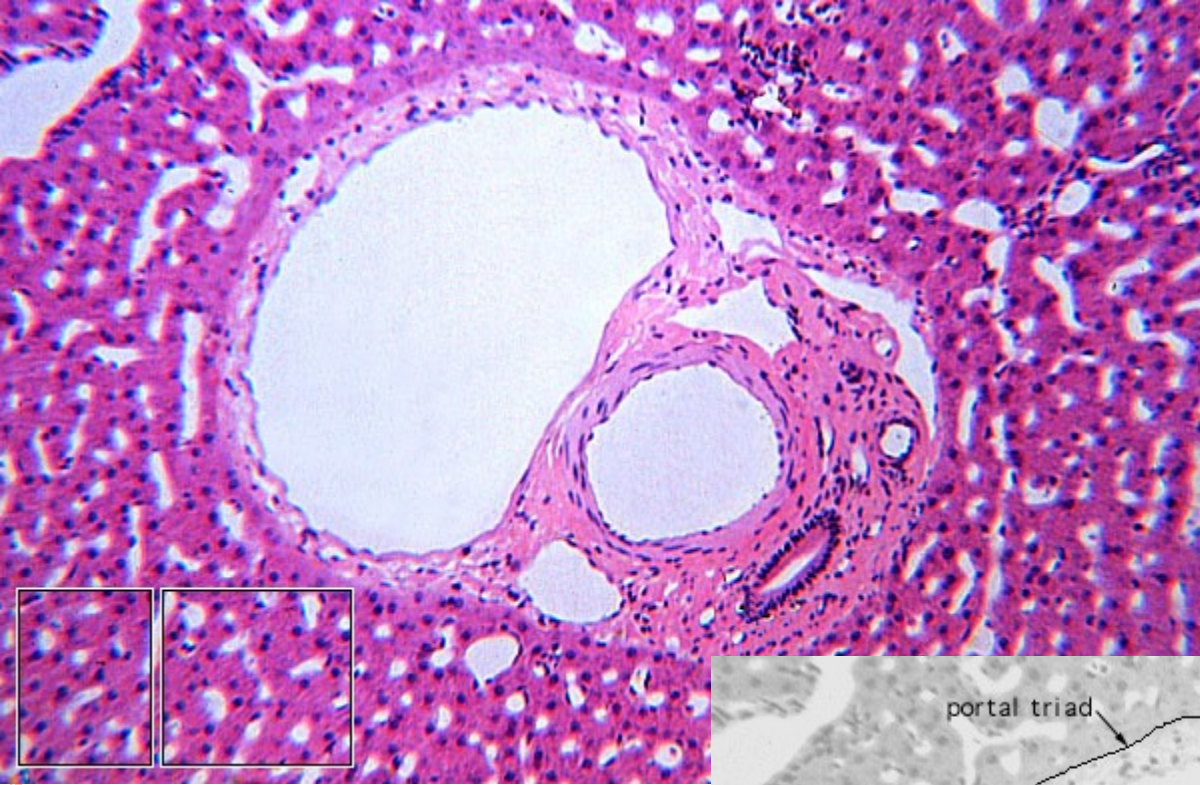
- V místě styku tří nebo čtyř sousedících lalůček je **portobiliární prostor** (*area periportalis*) vyplněný řídkým kolagenním vazivem, kudy probíhá tepna, žíla a žlučovod: **interlobulární artérie** (*arteria interlobularis*), **interlobulární véna** (*vena interlobularis*) a **interlobulární žlučovod**. To se nazývá triáda (*trias hepatis*).

Schéma stavby jaterního lalůčku
(lalůček v.centralis)

A – lalůček vcelku

5 – trias hepatica, 13 –
v.sublobularis





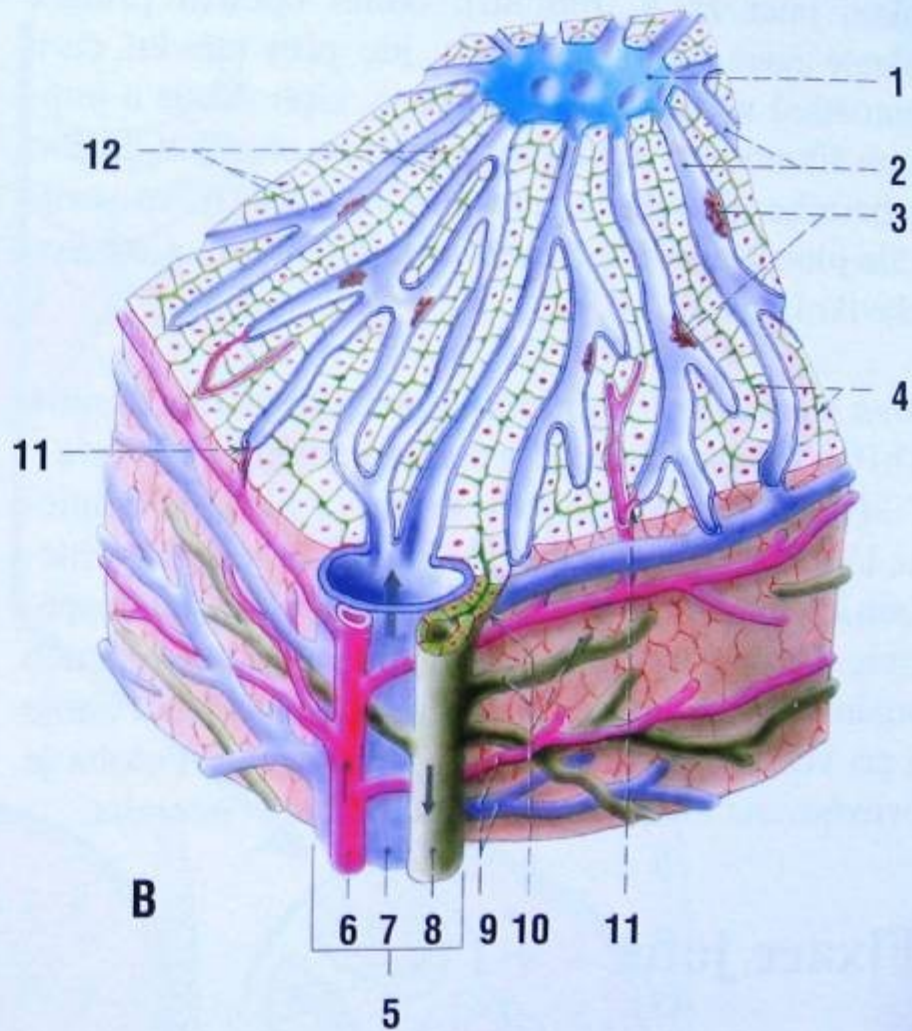
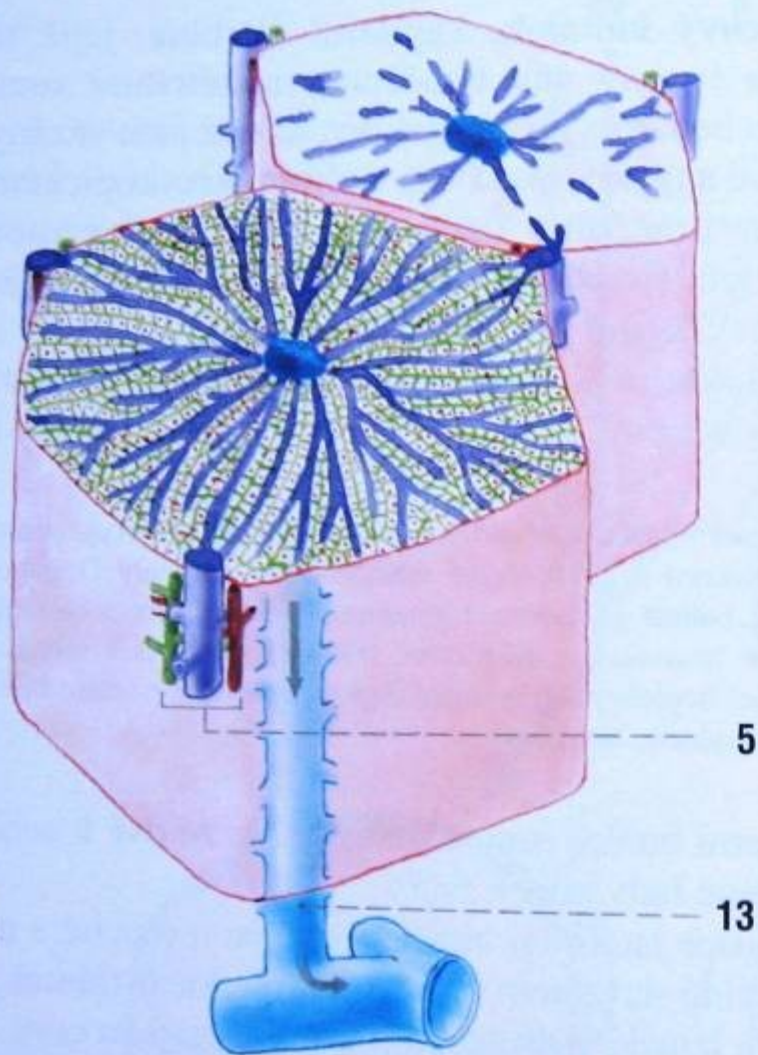
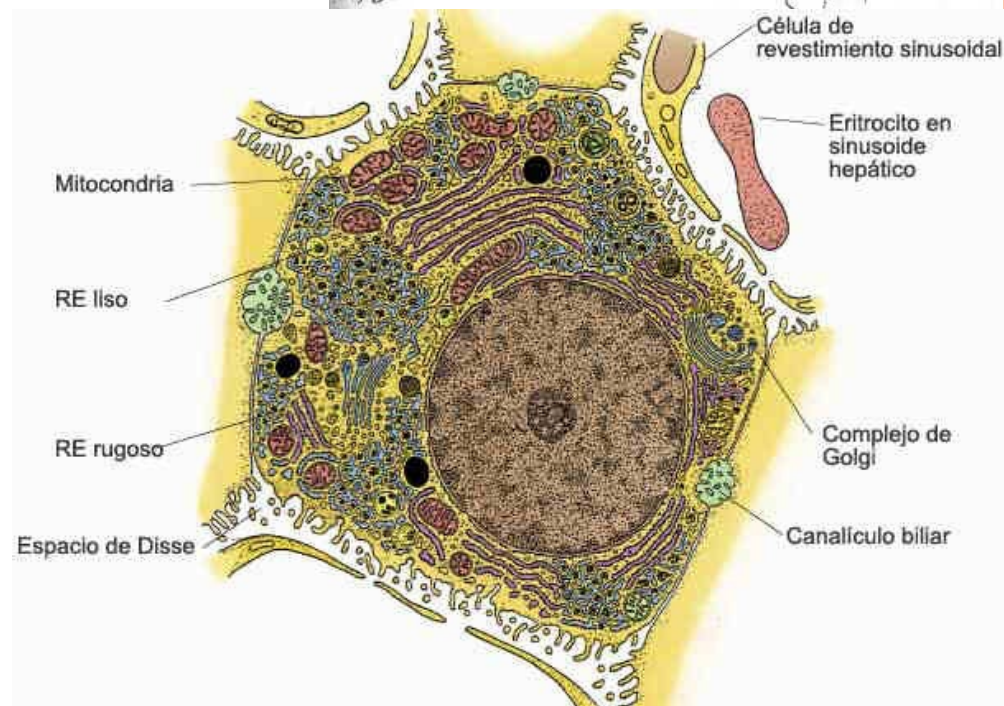
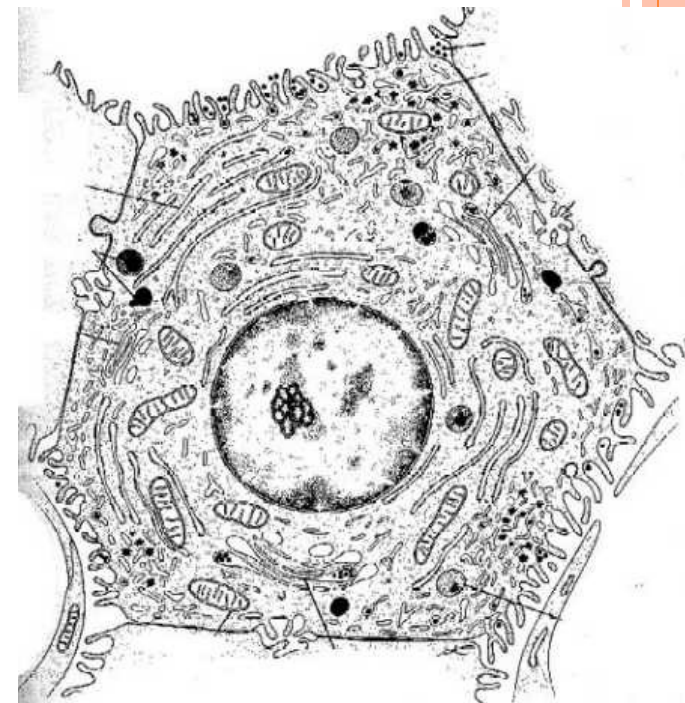


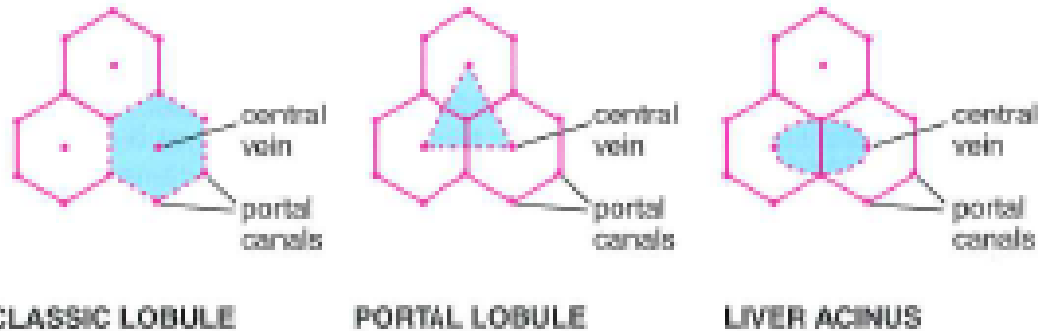
Schéma stavby jaterního lalůčku (lalůček v.centralis)

A – lalůček vcelku, B – detail stavby, 1 – v.centralis (lobuli), 2 – jaterní sinusoidy, 3 – Kupfferovy buňky, 4 – žlučové kapiláry mezi jaterními buňkami a intralobulární žlučové kanálky, 5 – trias hepatica, 6 – a.interlobularis, 7 – v.interlobularis, 8 – interlobulární žlučovod, 9 – cirkumlobulární arterie a žíla, 10 – Heringovy kanálky, 11 – vnitřní kořeny v.portae, 12 – jaterní trámeček, 13 – v.sublobularis

HEPATOCYT

- **Hepatocyty**, jaterní buňky, jsou základem jaterní tkáně a jsou zodpovědné za většinu metabolických pochodů probíhajících v játrech.
- Hepatocyty jsou polyedrické, 25-30 μm velké buňky s kulovitým jádrem chudým na chromatin. Při velkém zatížení jater i vícejaderné buňky
- GER, HER, GK, mitochondrie, glykogen, tukové kapénky
- Povrch jaterních buněk je převážně hladký, buňky jsou k sobě těsně přiložené. Dva k sobě přiléhající hepatocyty vychlípáním cytoplasmy vytvoří **žlučovou kapiláru**, kam je produkována **žluč**. Žlučová kapilára tedy nemá vlastní výstelku a do jejího lumina probíhají mikrokly hepatocytů. Na cytoplasmě mikrokly jsou umístěny enzymy.
- Pól krevní a pól žlučový





- Funkční jednotka jater je **lalůček portální vény (*lobulus venae interlobularis*)**, který má tvar trojúhelníka, jehož vrcholy tvoří centrální žíly sousedících lalůčků. Střed portálního lalůčku je nejlépe zásoben živinami.
- Portální lalůček je cévně zásoben interlobulární arterií a interlobulární vénou.
- Nejmenší funkční jednotkou jaterní tkáně je tzv. **primární acinus**, cévně zásobený cirkumlobulárními větvemi interlobulárních cév



KREVŇÍ OBĚH V JÁTRECH

- **Funkční oběh**
- **Vrátnicová žíla** (*vena portae*), nesoucí živiny ze střev, vstupuje do jater v jaterní bráně a větví se až na žíly protékající portobiliárním prostorem. Ty se větví do sinusoid protékajících mezi trámci hepatocytů a stékají se v centrální žíle. Centrální žíly se opět spojují, krev konečně vtéká do jaterních žil (*venae hepaticae*), které se vlévají do dolní duté žíly.

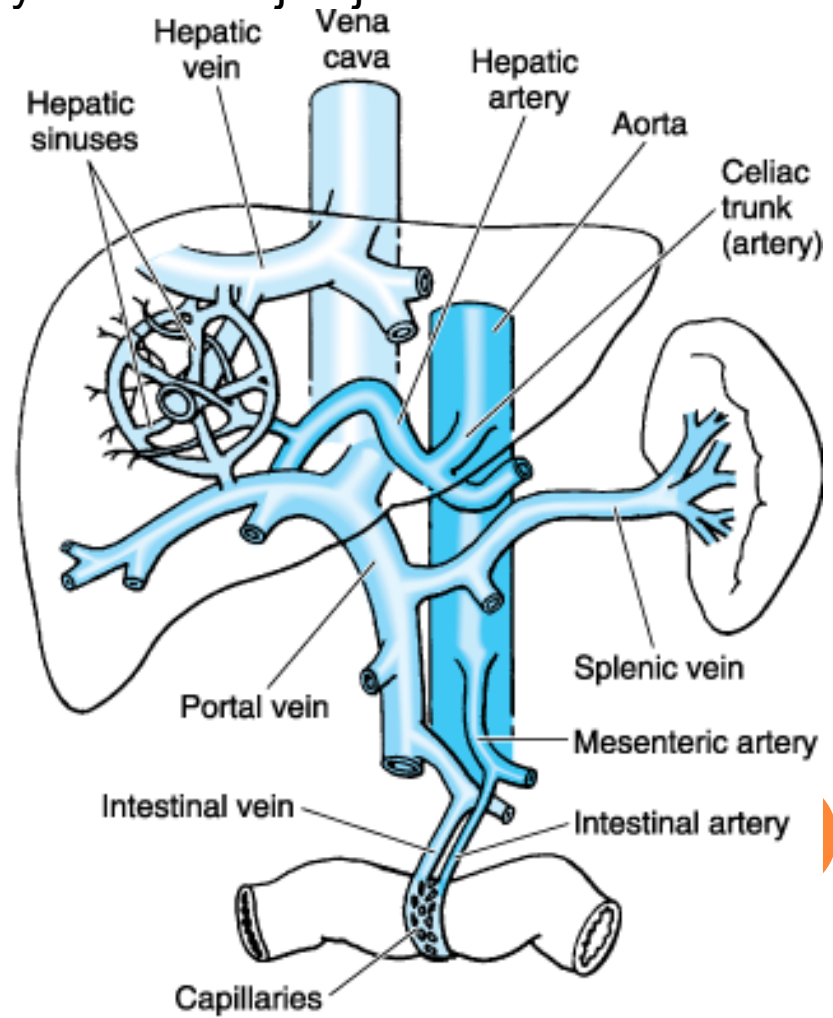
Schéma:

vrátnice (*vena portae*) → interlobulární vény → sinusoidy → *vena centralis* → *vena sublobularis* → *vena hepaticae* → *vena cava caudalis*

- **Výživný oběh**
- **Jaterní tepna** (*a.hepatica propria*) vstupuje to jater v jaterní bráně a větví se podobně jako vrátnicová žíla. V sinusoidách dochází ke smíšení obou oběhů.

Schéma:

arteria hepatica → interlobulární arterie → sinusoidy → dále stejně jako oběh funkční



PRODUKCE ŽLUČI A ŽLUČOVÉ CESTY

- Hepatocyty produkují žluč do jakýchsi mezer v trámčích, do žlučových kapilár. Ty ústí do Herringových kanálků, které se spojují ve žlučovody. Žluč je shromažďována ve žlučovém měchýři a v případě potřeby uvolňována do

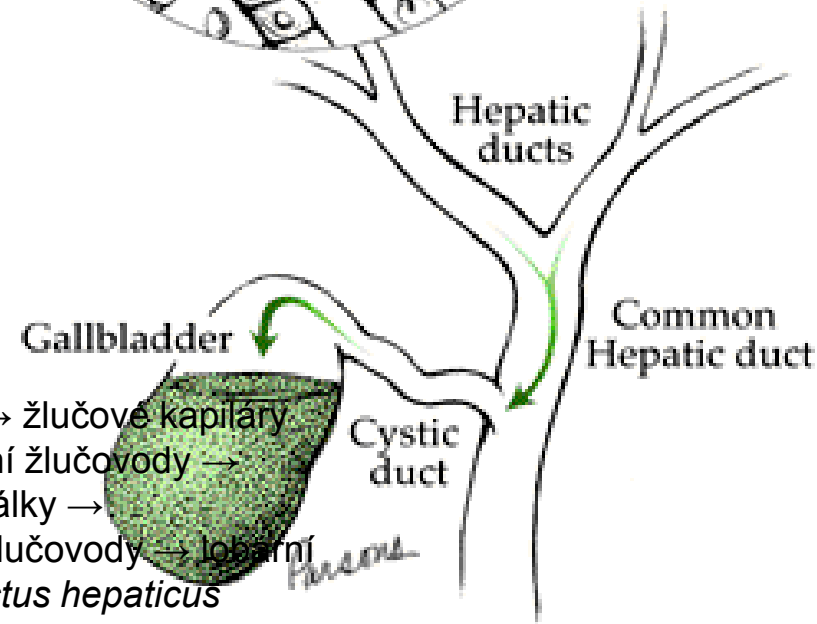
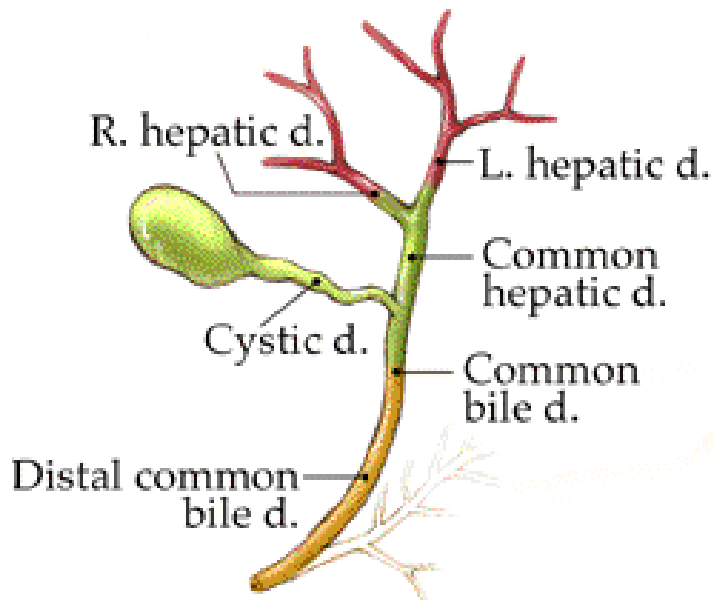
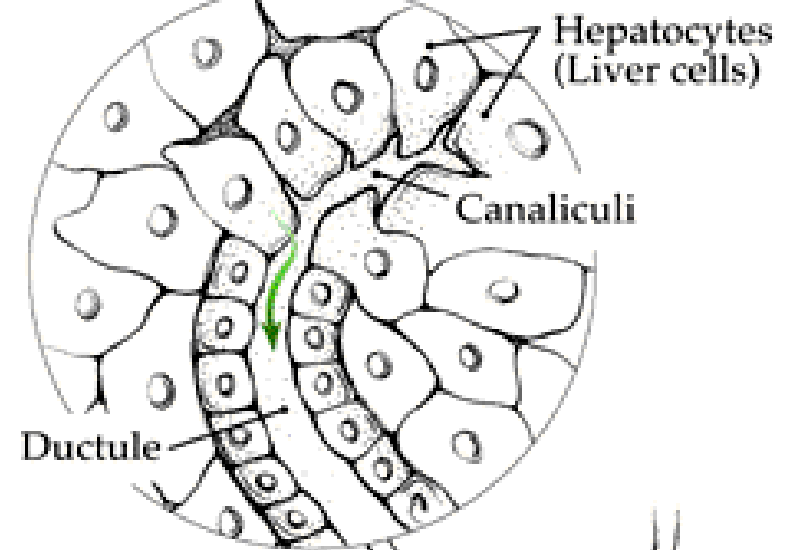


Schéma:

- jaterní buňky → žlučové kapiláry → intralobulární žlučovody → Heringovy kanálky → interlobulární žlučovody → lobbární žlučovody (*ductus hepaticus dexter et sinister*) → ductus hepaticus communis → spojení s vývodem žlučníku (ductus cysticus) → ductus choledochus (pokračuje do dvanáctníku)

- Intrahepatic -in the liver
- Perihilar -near the hilum (where the bile ducts exit the liver)
- Distal Extrahepatic- outside the liver



EXTRAHEPATICKÉ CESTY ŽLUČOVÉ

- Začínají na spodině jater v *porta hepatis* jako *pravý a levý vývod jaterní (ductus hepaticus dexter et sinister)*.
- Jejich spojením vzniká společný vývod jaterní **ductus hepaticus communis**.
- Tento vývod se spojuje s vývodem žlučníku (**ductus cysticus**) ve vývod zvaný **ductus choledochus**.
- Ductus choledochus vyústí spolu s vývodem pankreatu do duodena.

- Stěna
- Se skládá ze **sliznice** a z **fibromuskulární vrstvy**.

Sliznice

- Vrstvička kolagenního vaziva s účastí elastických vláken
- Vysoký, jednovrstevný, cylindrický epitel na povrchu

Fibromuskulární vrstva

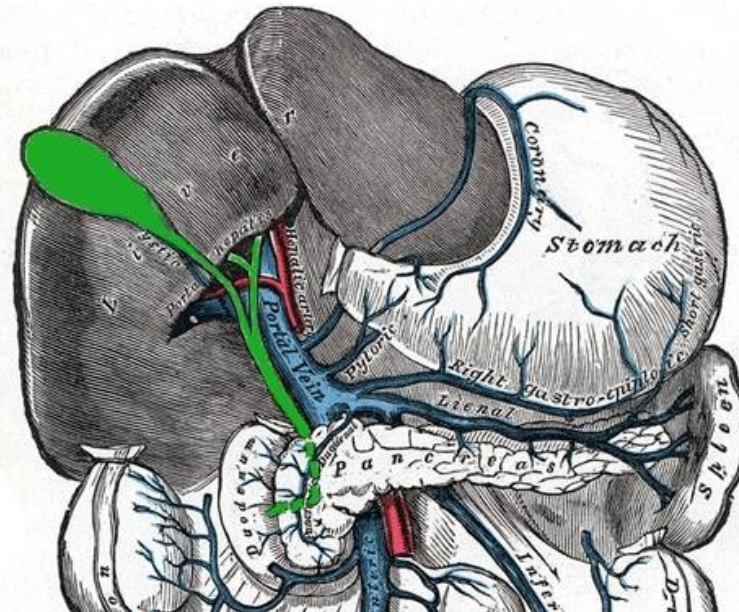
- Síť kolagenních a elastických vláken
 - Snopečky buněk hladkého svalu
- Před vyústěním ductus choledochus do duodena je hladké svalstvo zesíleno v kruhovitě uspořádaný svěrač.



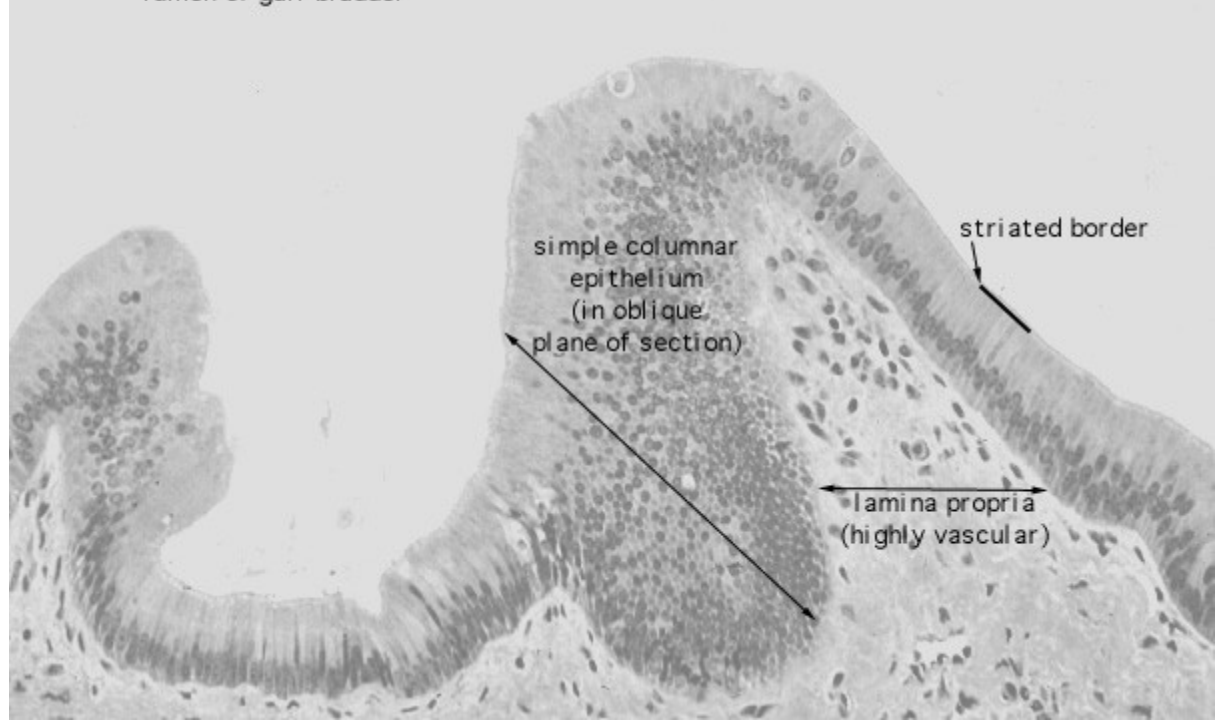
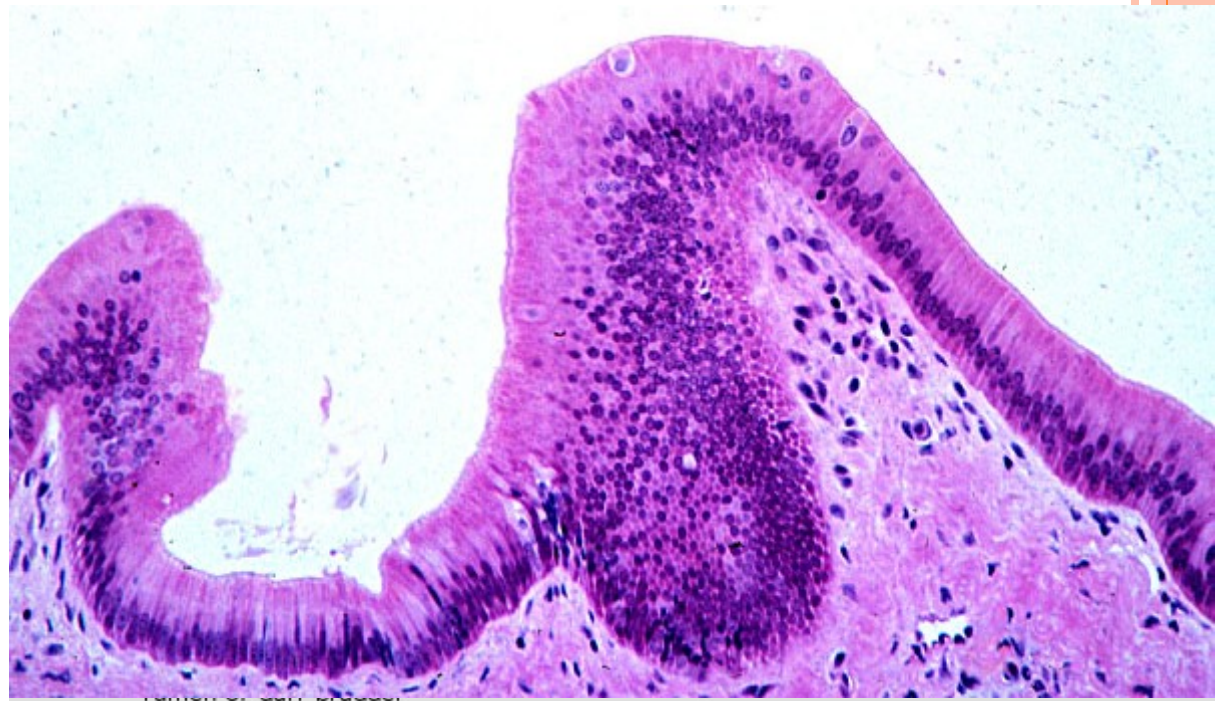
ŽLUČNÍK – VESICA BILIARIS

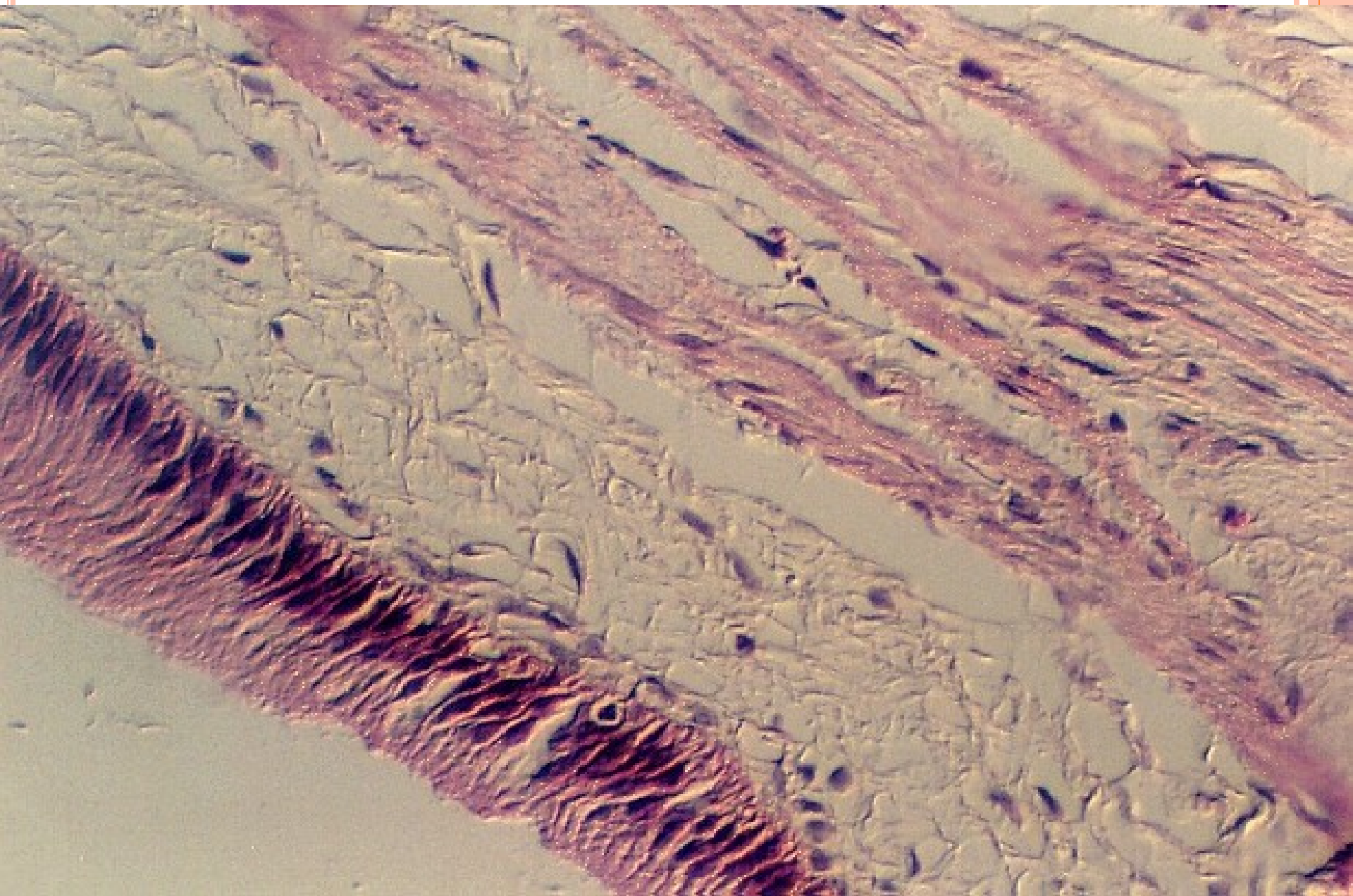
- je vakovitý orgán uložený na spodině later., sloužící ke skladování a úpravě žluči
- součástí žlučových cest
- vývod (*ductus cysticus*) ústí do společného žlučového (*ductus choledochus*), jímž se žluč dostává do duodena.
- **Stěna žlučníku**
- Sliznice
- Členitá, vyzdvižena v síťovité řasy.
- Skládá se z vrstvy **slizničního vaziva**, tvořeného řídkým kolagenním vazivem s účastí elastických vláken.
- Na povrchu je sliznice pokryta **vysokým, jednovrstvným, cylindrickým epitelem**.
- Epitelové buňky vylučují **hlen**, chráníci sliznici před účinkem žluči a současně mají **resorpční funkci**, vstřebávají ze žluči vodu a některé další látky

Umístění žlučníku a žlučových cest (zeleně)



- **Svalová vrstva žlučníku**
- Složena ze snopců buněk hladkého svalů, uspořádaných v podélně a spirálovitě probíhající pleteň.
- Svalovina umožňuje kontrakce žlučníku.
- **Zevní povrch žlučníku**
- Pokrývá **seróza** s výjimkou menší plochy, obrácené proti játrům, pokrytou **adventicií**.







MOČOVÝ SYSTÉM

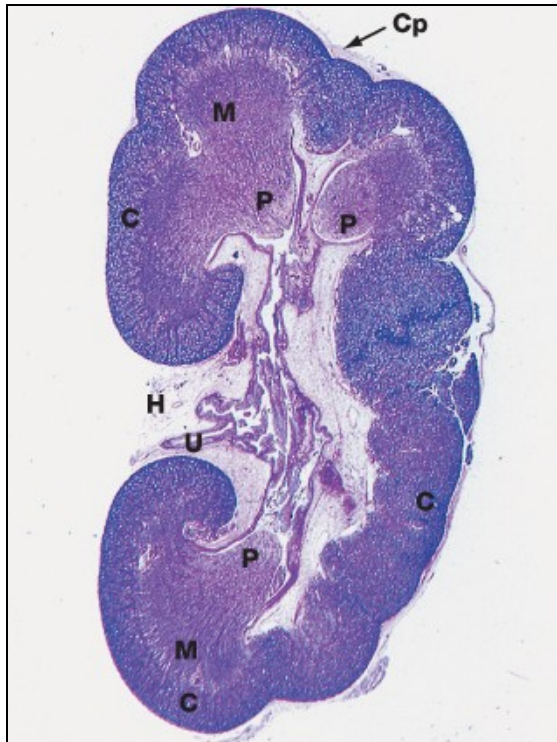
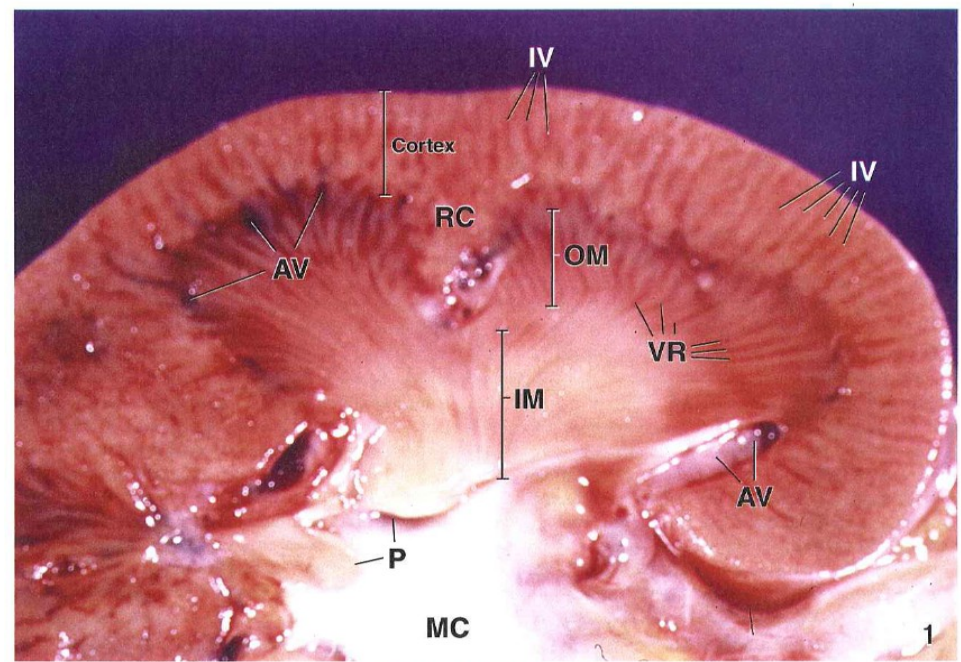
MOČOVÝ SYSTÉM

- Ledviny
- Vývodné cesty močové (intra- a extrarenální)
- **Funkce:**
 - vylučování odpadních produktů metabolismu
 - udržování osmotické rovnováhy tělních tekutin
 - produkce moči a její odvod z těla
 - produkce hormonů (renin, erytropoetin)

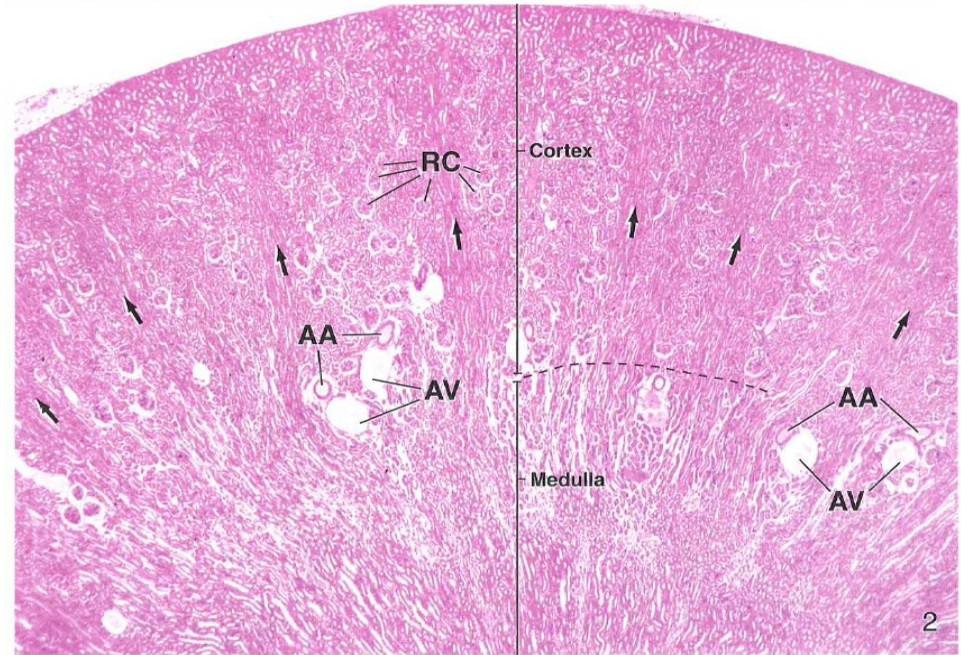


LEDVINA (REN)

- Ledvina je pokryta silným vazivovým **pouzdrém** (*capsula fibrosa*) a obsahuje **kůru a dřeň** (*cortex a medulla*).
- Kůra je zrnitá – jsou tu umístěna **ledvinná tělíska** (*corpusculi renis*).
- Dřeň obsahuje radiálně seskupené kanálky, které jí dávají žíhaný vzhled.
- Dřeňové kanálky skládají **pyramides renales**, na jejichž vrcholy nasedají **calices renales** pánvičky ledvinné.
- Morfologickou a funkční jednotkou ledviny je **nefron**.



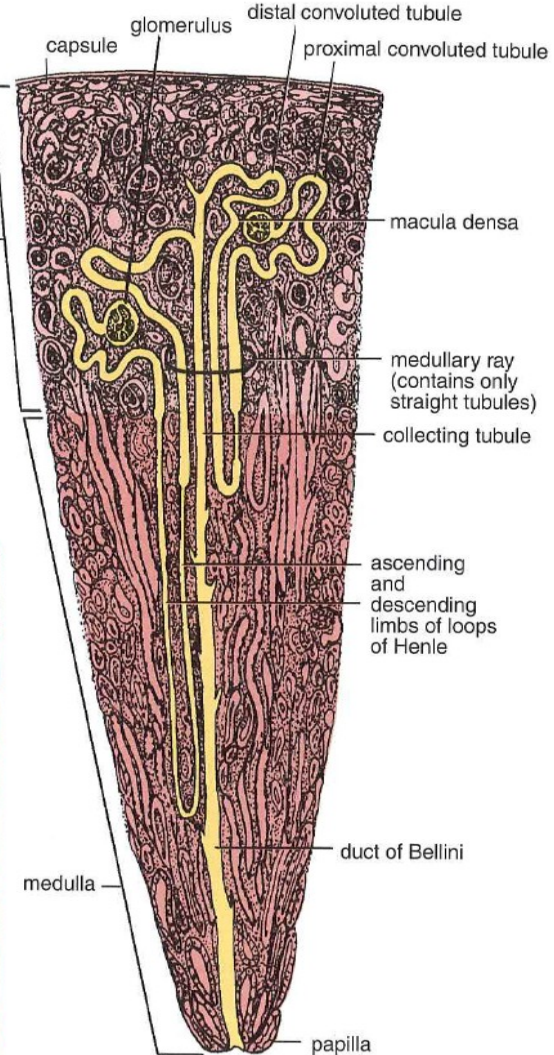
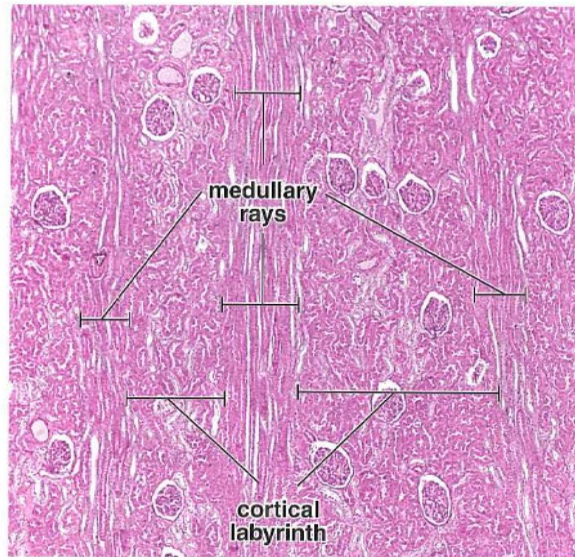
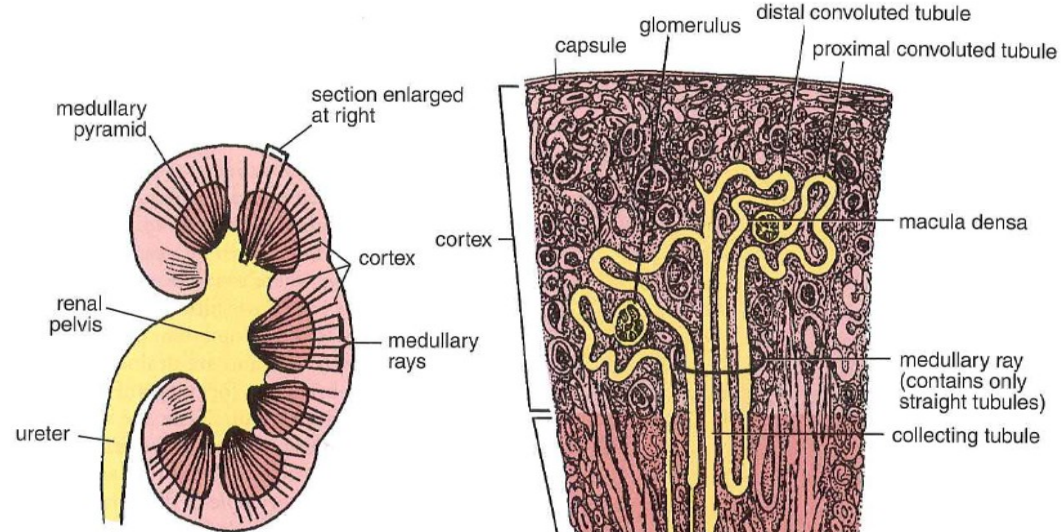
- Cp – pouzdro
- C – kůra
- M – dřeň
- P – papila
- U – ureter
- H – hilus

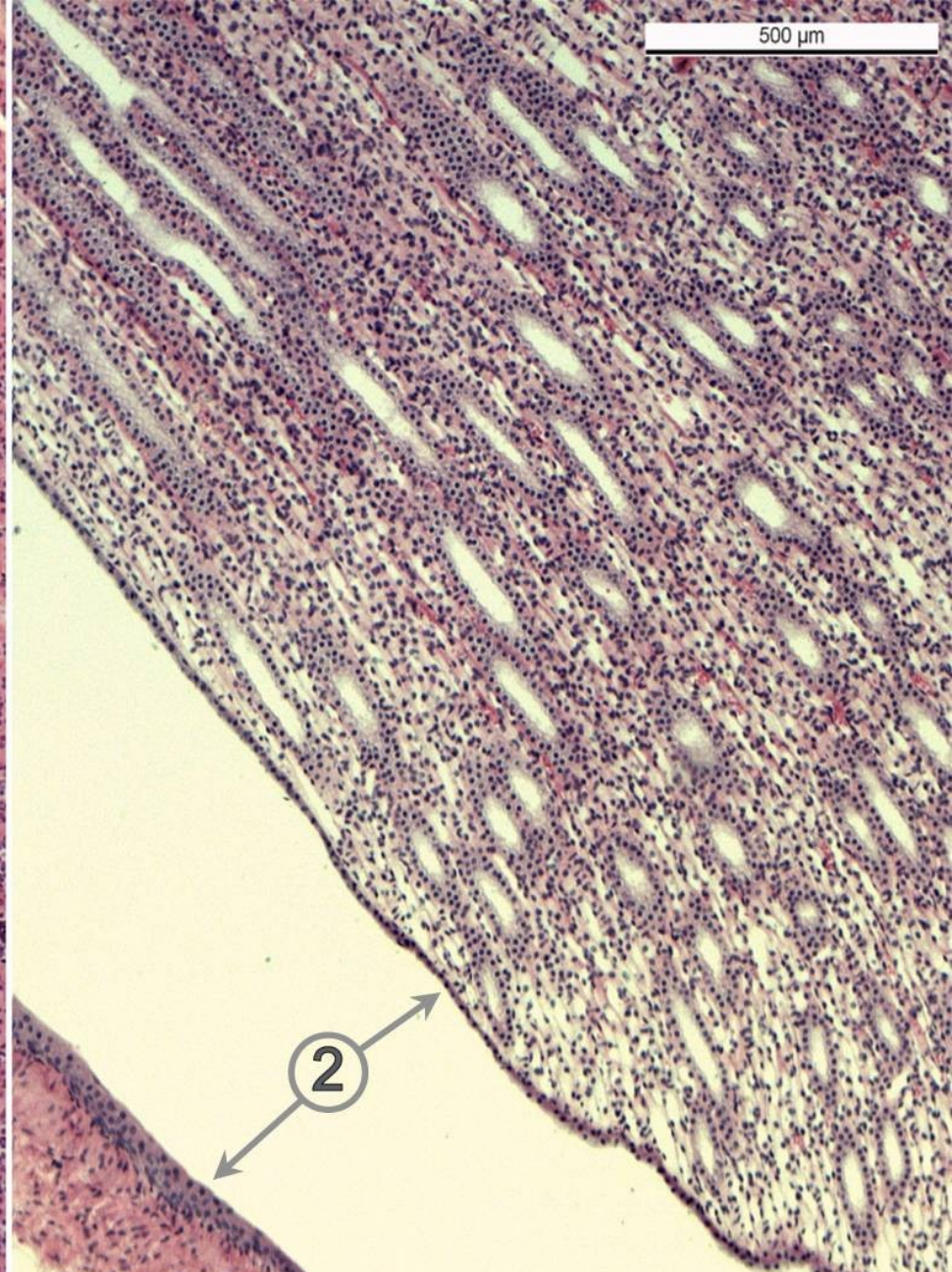
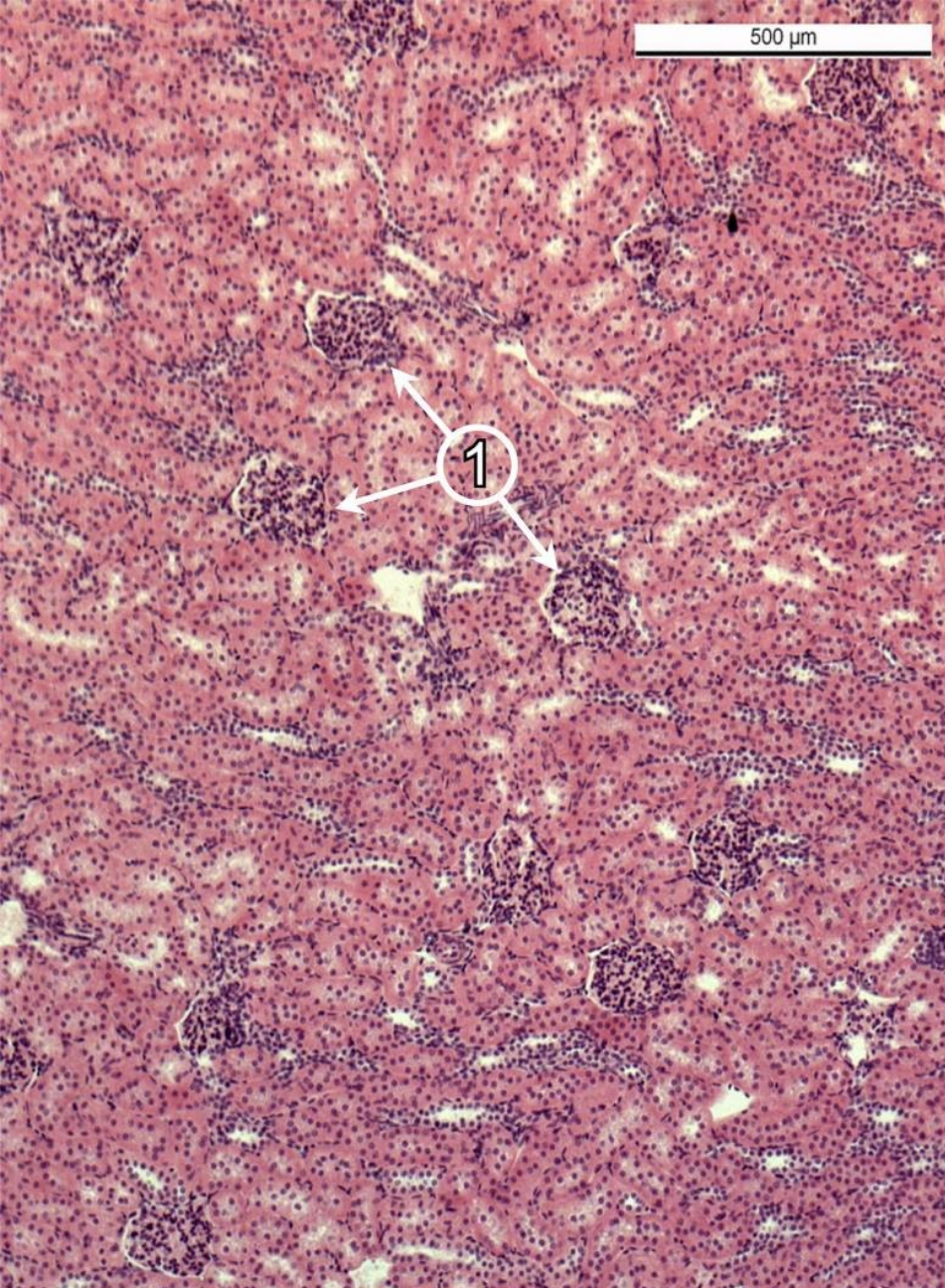


AA-arterie arcuatae, AV-venae arcuatae, IM-vnitřní dřeň, IV-interlobulární cévy, MC-menší kalich, OM-vnější dřeň, P-papila, RC-renální sloupec; renální tělíska, VR-cévy rectae, šipky-medulární paprsky

NEFRON

- stavební a funkční jednotka ledviny
- ledvinové tělísko - *corpusculum renale* (Malpighi)
- kanálky – *tubuli*
 - proximální tubulus
 - Henleova klička
 - distální tubulus





Přehledný obraz kůry (vlevo) a dřeně (vpravo) ledviny
1-zrnitý vzhled dodávají kůře ledvinná tělíska; žíhanou strukturu dřeně podmiňují podélně proříznuté sběrací a vývodné kanálky v ledvinné pyramidě; 2-pyramidu zevně i vnitřní povrch pánvičky kryje přechodný epitel.

LEDVINOVÉ TĚLÍSKO – CORPUSCULUM RENALE

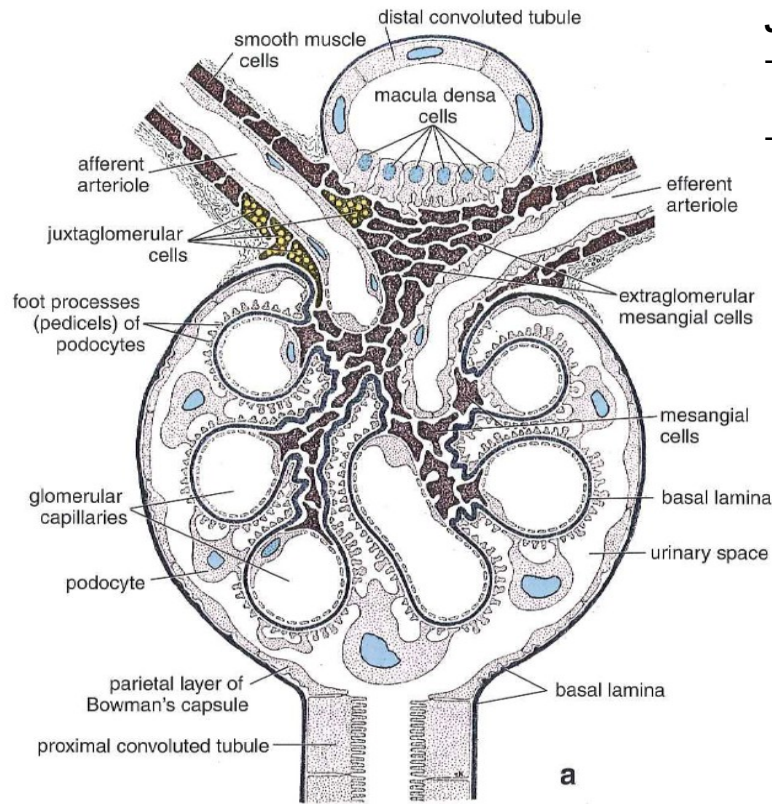
- k filtraci krevní plazmy, při které se tvoří primární moč
- Bowmannovo pouzdro
- glomerulus
- cévní pól
- močový pól

• Bowmannovo pouzdro

- zevní list (parietální; jednovrstevný epitel z plochých buněk)
- vnitřní list (viscerální; podocyty, pedikly)
- intrakapsulární prostor

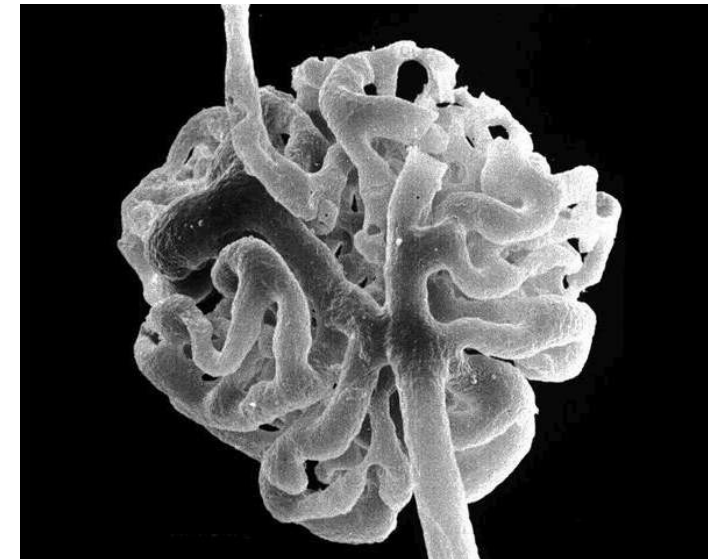
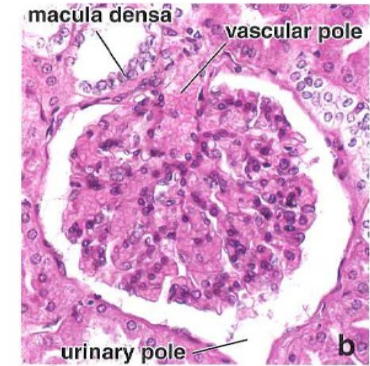
• Glomerulus

- krevní kapiláry (arterioly vas afferens, vas efferens)
- výstelka kapilár: endotel s fenestracemi
- mesangiální buňky- buňky hvězdicovitého tvaru, světlá cytoplazma

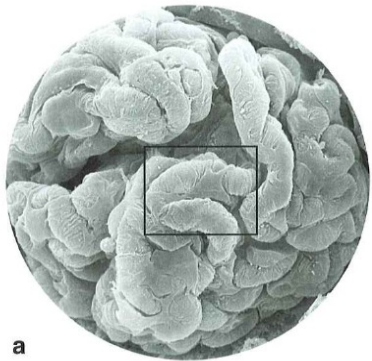


Juxtaglomerulární aparát

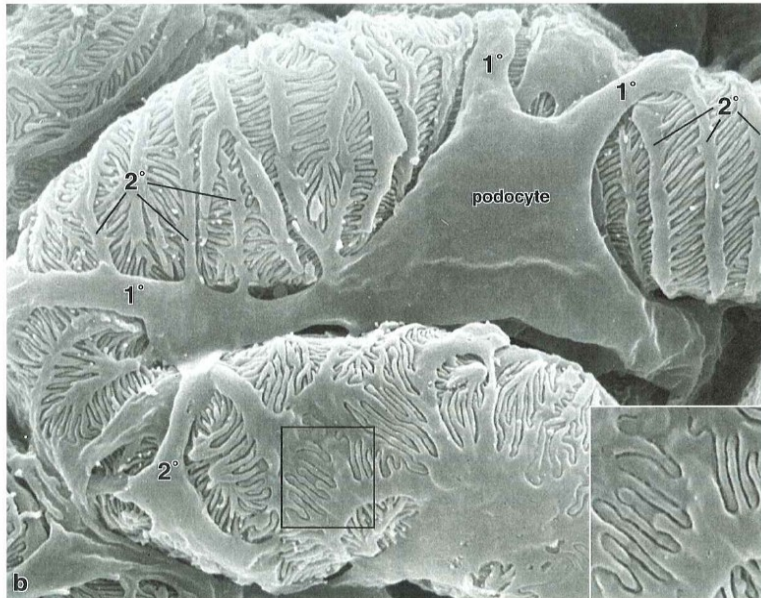
- endokrinní složka ledviny (renin, erythropoetin)
- Vas afferens, vas efferens, macula densa, mesangiální buňky



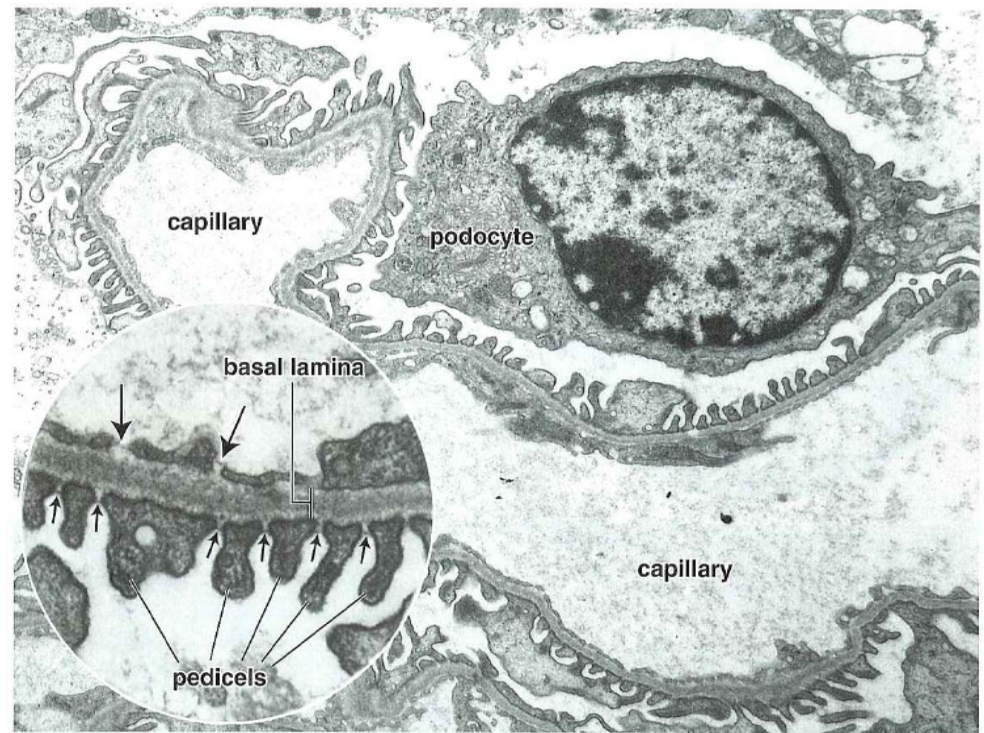
Filtrační membrána - bariéra



a



b



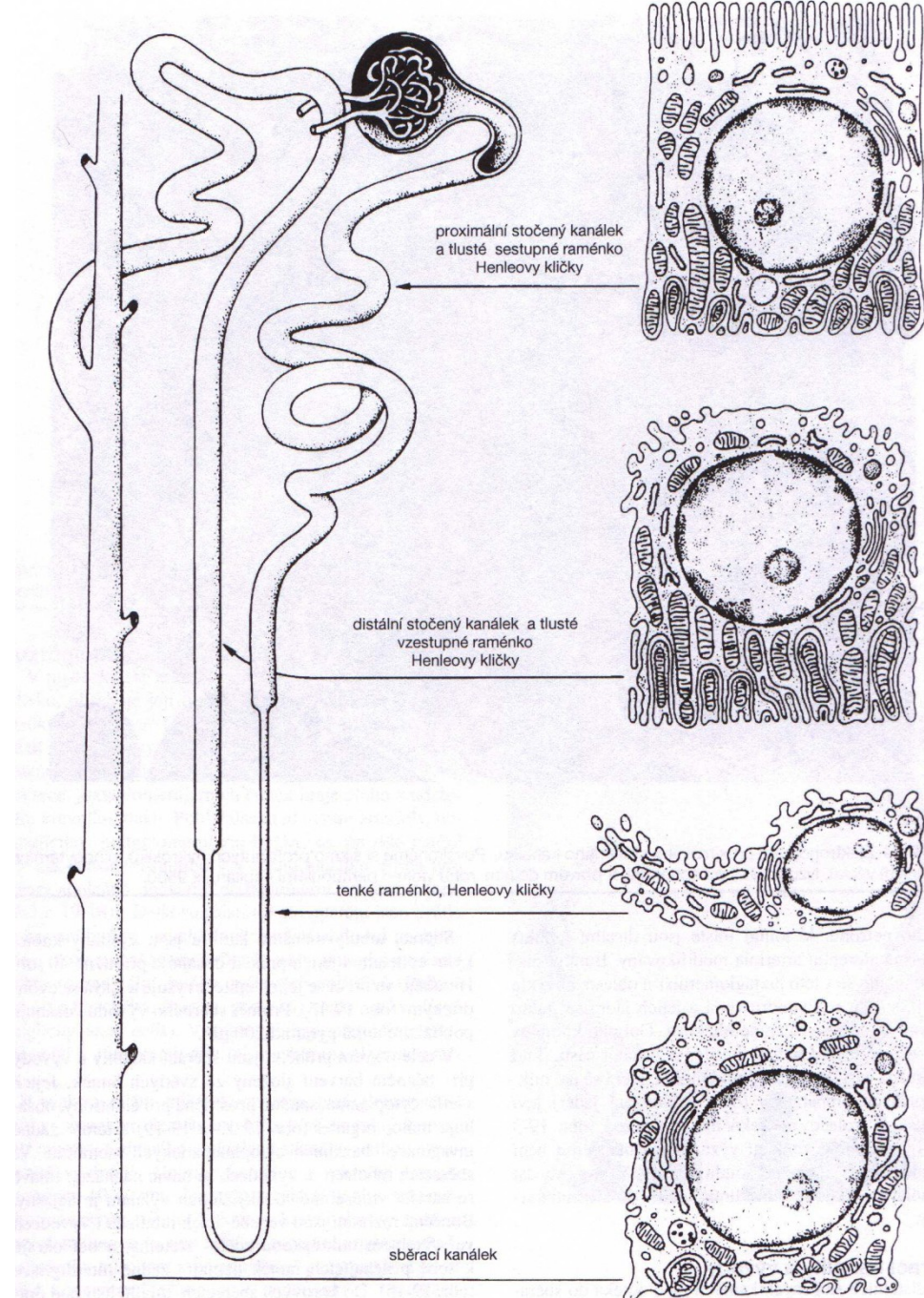
1. **Endotel** s fenestracemi
2. Společná **bazální lamina** (lamina rara interna, lamina densa a lamina rara esterna)
3. **Pedikly podocytů**

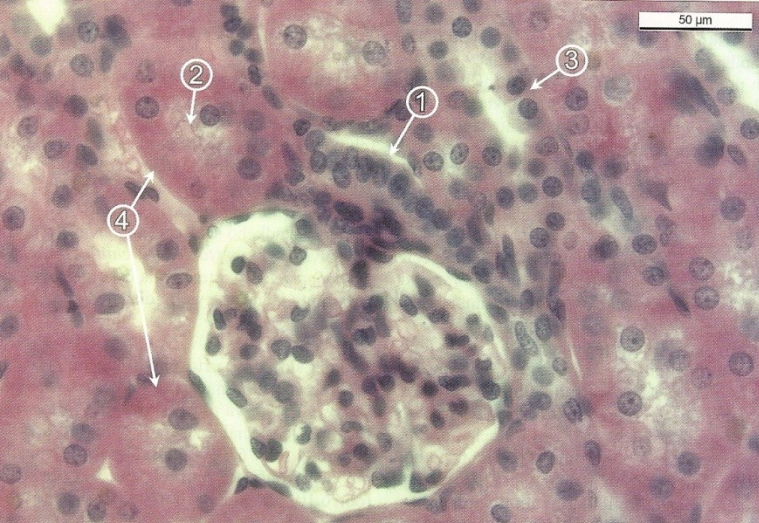
Přes tyto vrstvy dochází k filtraci krevní plazmy a ke tvorbě primárního filtrátu.



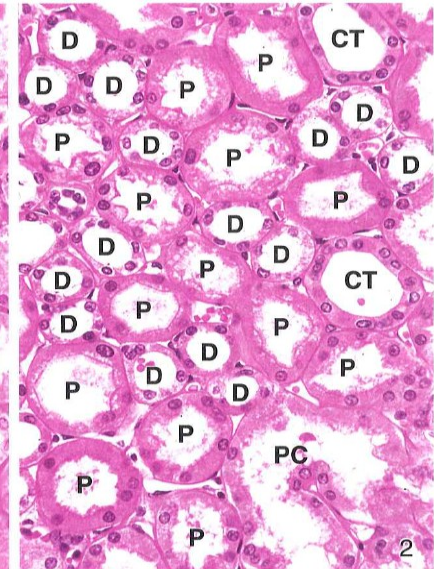
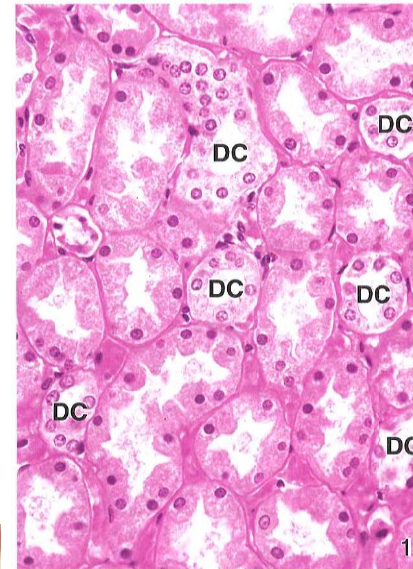
LEDVINOVÉ KANÁLKY – TUBULI RENALES

- zpětná resorpce vody a látek z primárního filtrátu
- proximální tubulus- kubický epitel, světlá kulatá jádra, nezřetelné buněčné hranice
 - pars convoluta
 - pars recta
- Henleova klička
 - sestupné a vzestupné raménko
 - Tenké raménko-plochý epitel
 - Tlusté raménko-odpovídá stavbou pro. či dist. tubulu
- distální tubulus – nižší buňky, světlá cytoplazma, patrné hranice mezi buňkami , světlá kulatá jádra
 - pars recta
 - pars convoluta



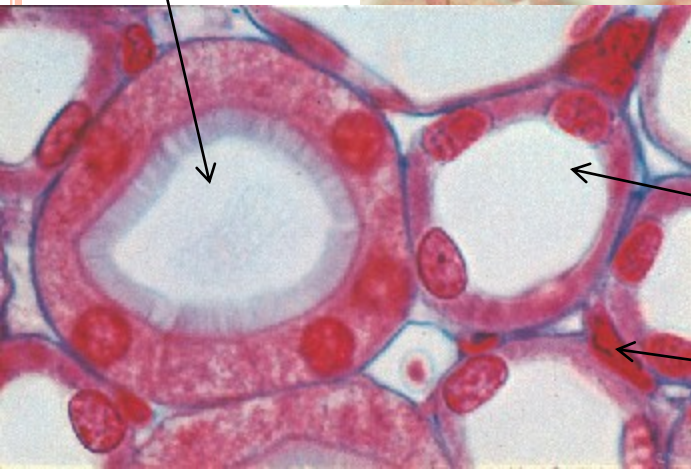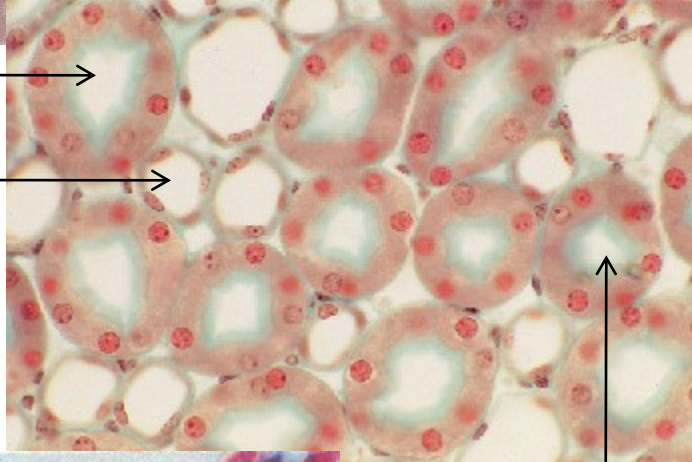


1-macula densa
 2-žíhaný lem
 apikálního
 povrchu buněk
 proximálního
 tubulu
 3-distální
 tubulus
 4-proximální
 tubuly

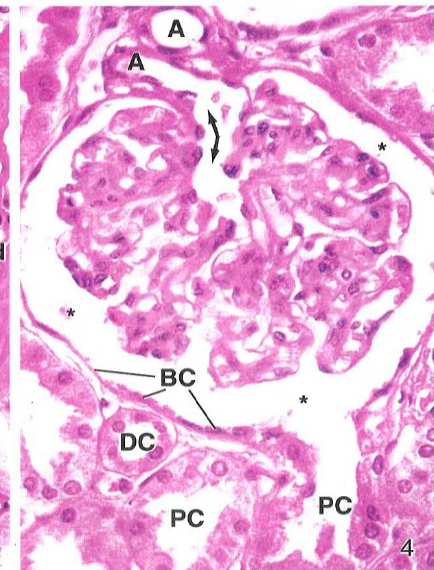
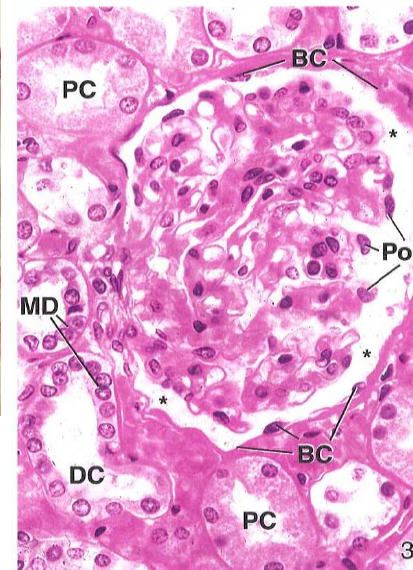


Detail kůry ledviny

Proximální tubulus
 Distální tubulus
 - ústí do sběracího
 kanálku
 Proximální tubulus



Proximální tubulus
 Distální tubulus
 Céva

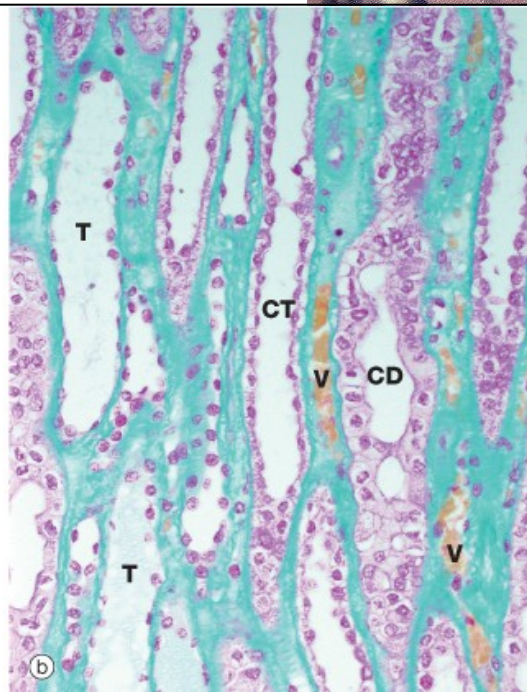
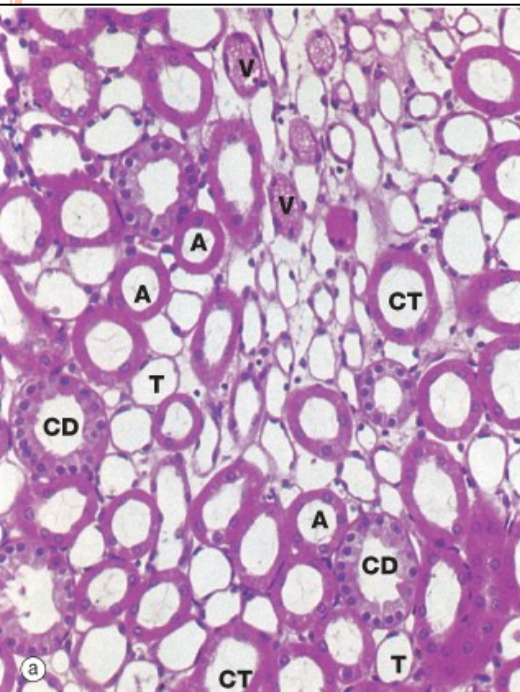
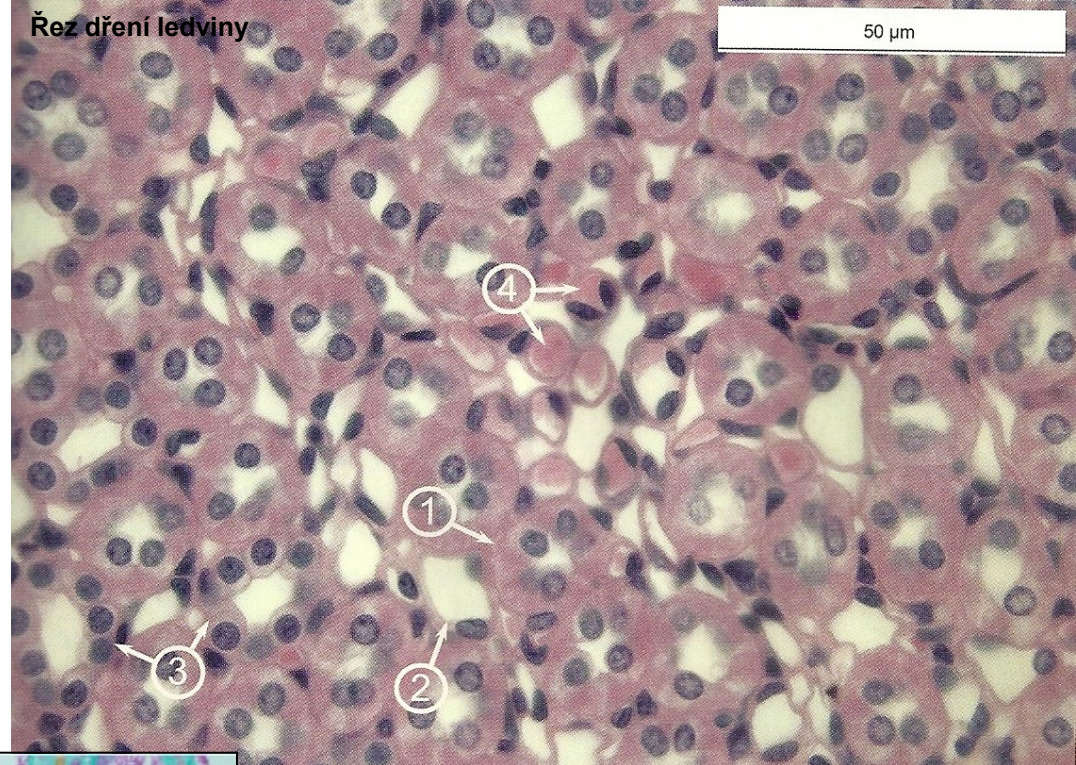


A-arteriola, BC-Bowmanovo pouzdro, CT-sběrací kanálek, D-distální tubulus, DC-distální stočený tubulus, MD-macula densa, P-proximální tubulus, PC-proximální stočený tubulus, Pod-podocyt, hvězdičky-močový prostor

- Tenký segment Henleho kličky navazuje na proximální tubulus a sestupuje hluboko do dřeně; přechází v tlustý segment, který se vrací zpět do kůry, kde v blízkosti svého corpusculum renis pokračuje v distální tubulus.

Řez dření ledviny

50 μm



- 1-tlustý segment Henleho kličky
- 2-tenký segment Henleho kličky
- 3-sběrací kanálky
- 4-krevní kapiláry

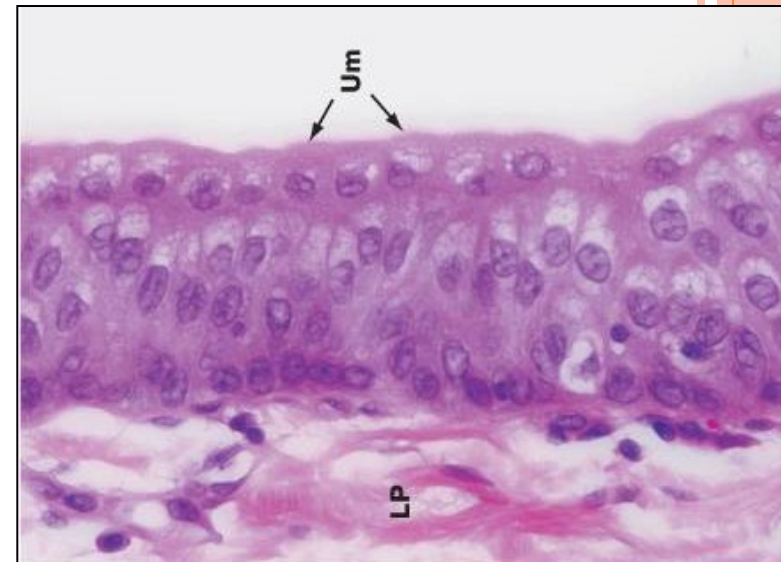
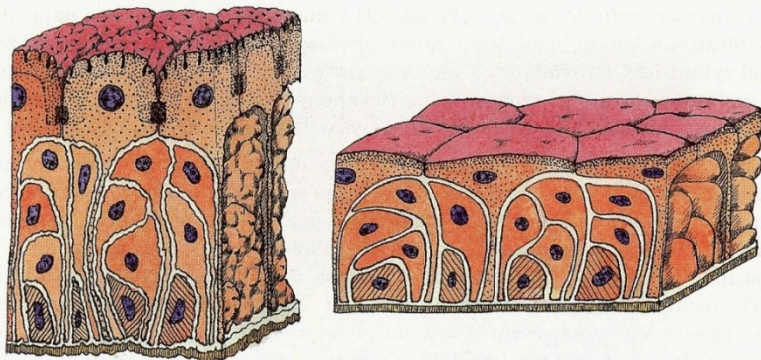
A-tlusté vzestupné raménko Henleho kličky,
 CD-sběrací vývod,
 CT-sběrací kanálek,
 T-tenké raménko Henleho kličky,
 V-vasa recta

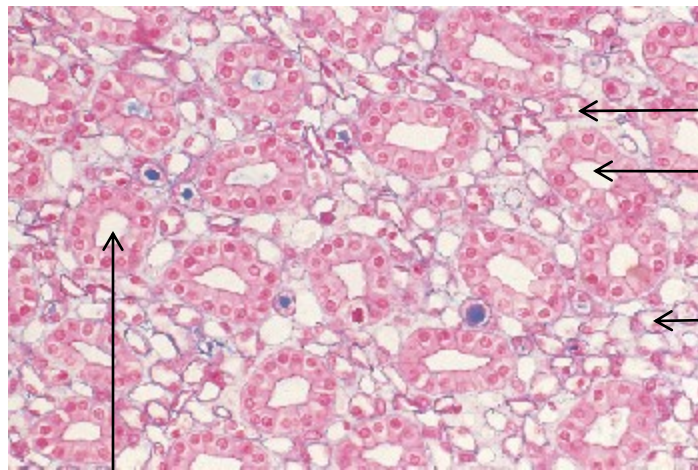


VÝVODNÉ CESTY MOČOVÉ

- **Intrarenální** – sběrací kanálky – tubuli colligentes (jednovrstevný kubický epitel)
- vývodné kanálky-ductus papillares (jednovrstevný cylindrický epitel)
- **Extrarenální** – ledvinové kalichy a pánvička (calyces renales et pelvis renalis), močovod (ureter), močový měchýř (vesica urinaria) a močová trubice (urethra feminina et masculina)
- Stěna je složena ze 3 hlavních vrstev:
 1. sliznice (tunica mucosa)
 2. svalová vrstva (tunica muscularis)
 3. vazivová vrstva (tunica adventitia) nebo peritoneum (tunica serosa), pokryté jednovrstevným dlaždicovým epitelem (mezotelem)

Sliznice je tvořena přechodným epitelem a lamina propria řídkým až hustým vazivem





← Tenká část Henleho kličky

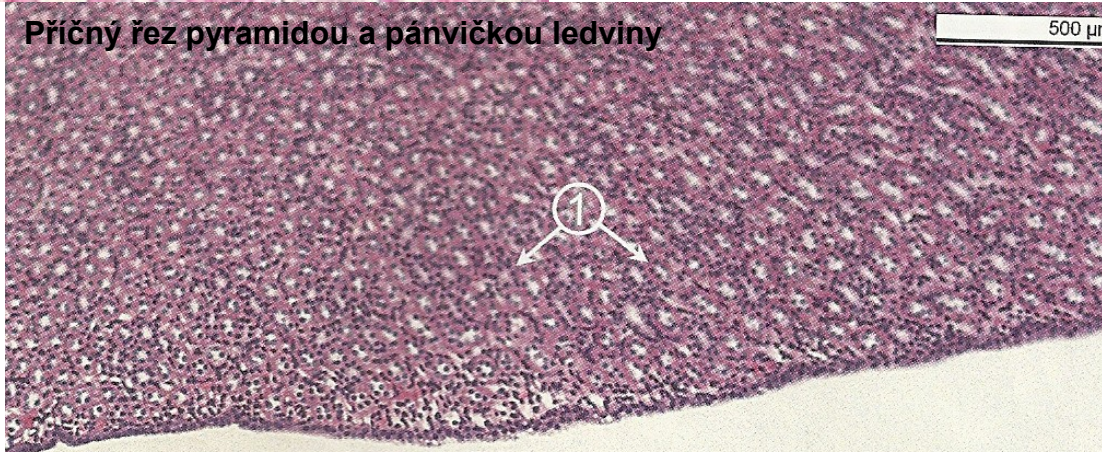
← Sběrací kanálek

← Tenká část Henleho kličky

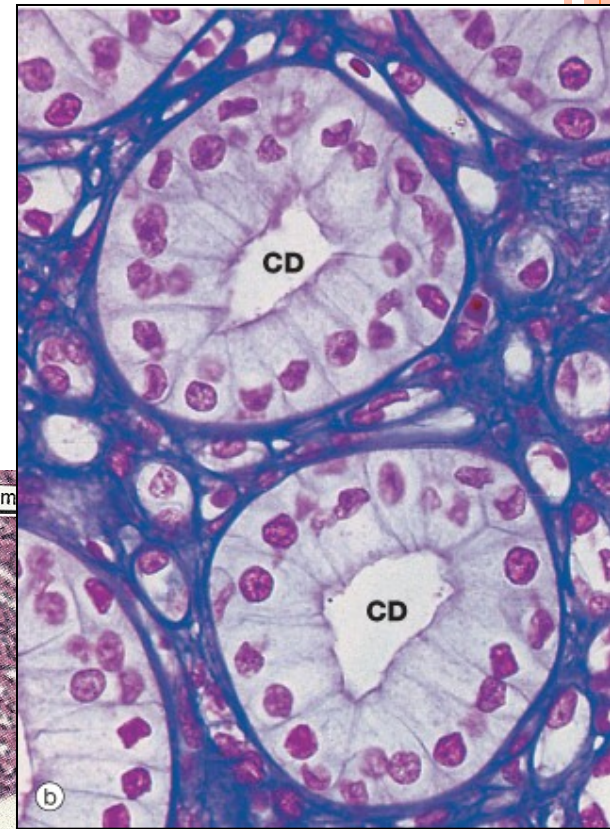
Sběrací kanálek

Příčný řez pyramidou a pánvičkou ledviny

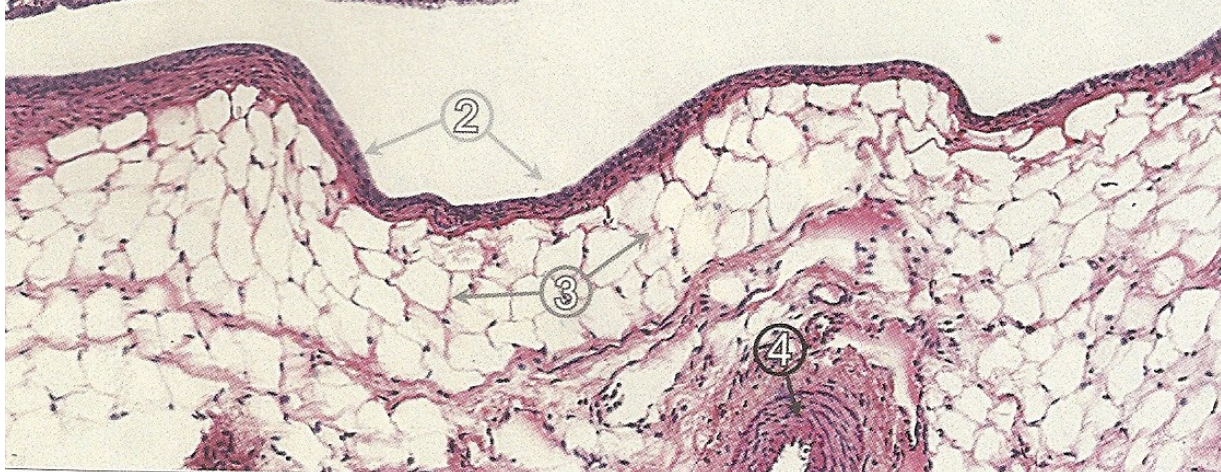500 μm



①



Sběrací kanálek



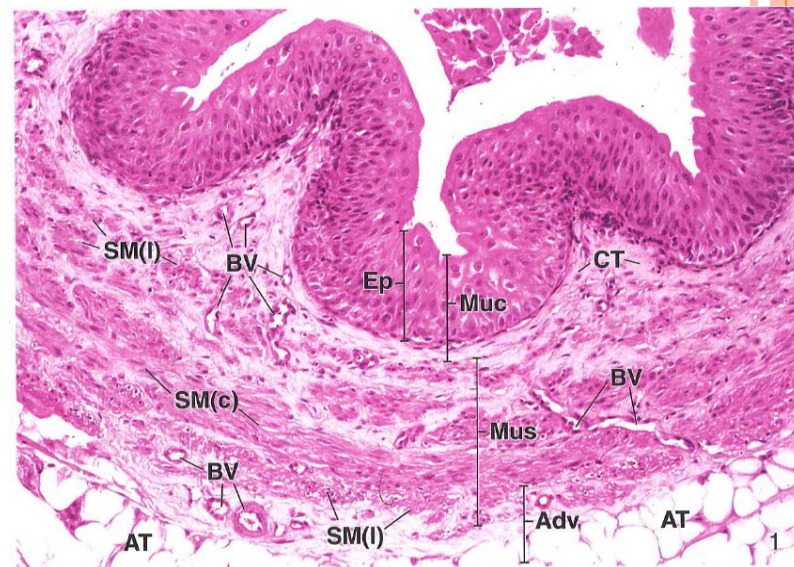
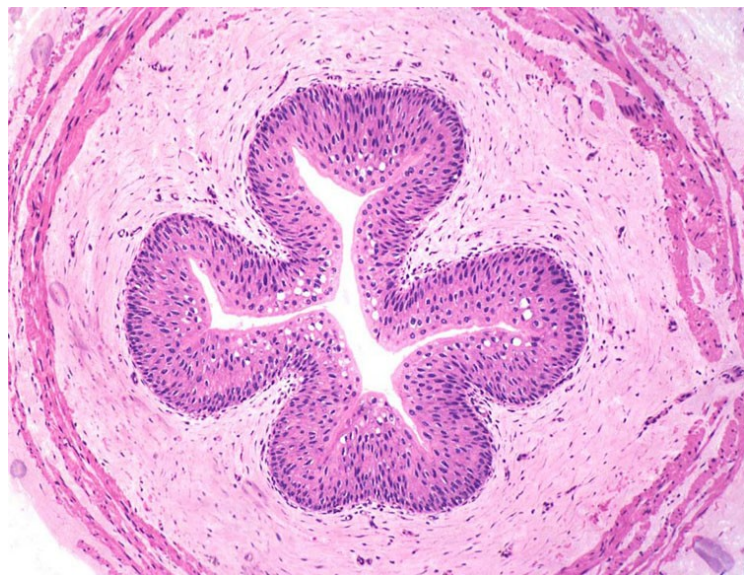②

③

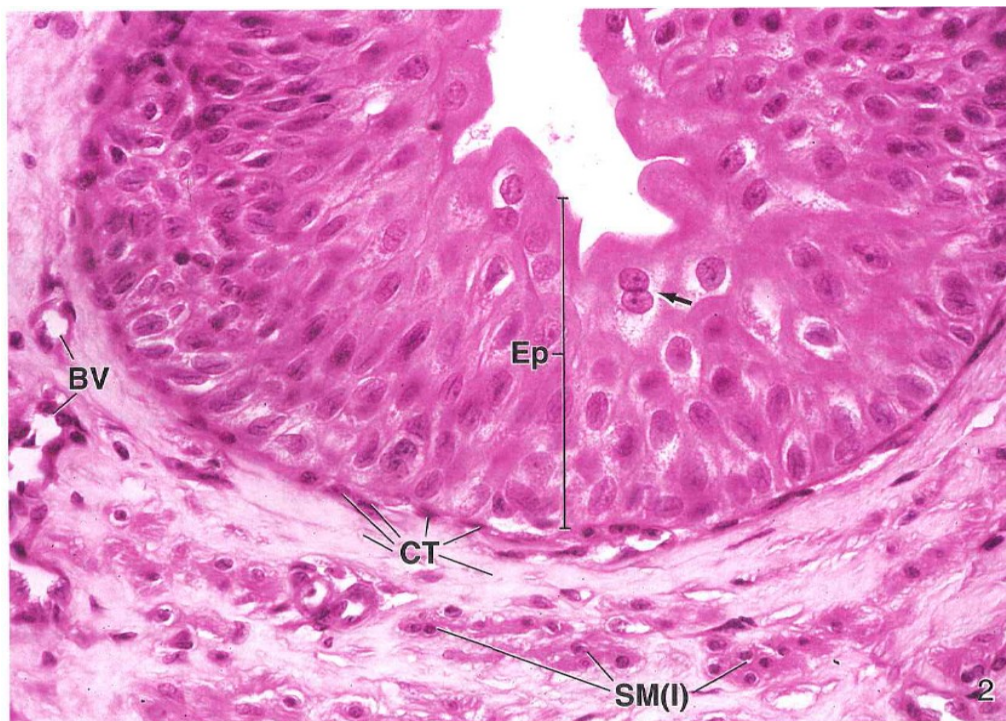
④

- 1 - příčně říznuté dolní úseky Henleho kliček a sběracích kanálků (vnitřní zóna dřeně)
- 2 - přechodný epitel pánvičky
- 3 - tukové vazivo
- 4 - průřez arterií

MOČOVOD - URETER



- proximální a distální část
- lamina propria bohatě vaskularizovaná
- hladká svalovina
 - proximální část – 2 vrstvy (vnitřní longitudinální, zevní cirkulární)
 - distální část – 3 vrstvy (vnitřní longitudinální, střední cirkulární, zevní longitudinální)



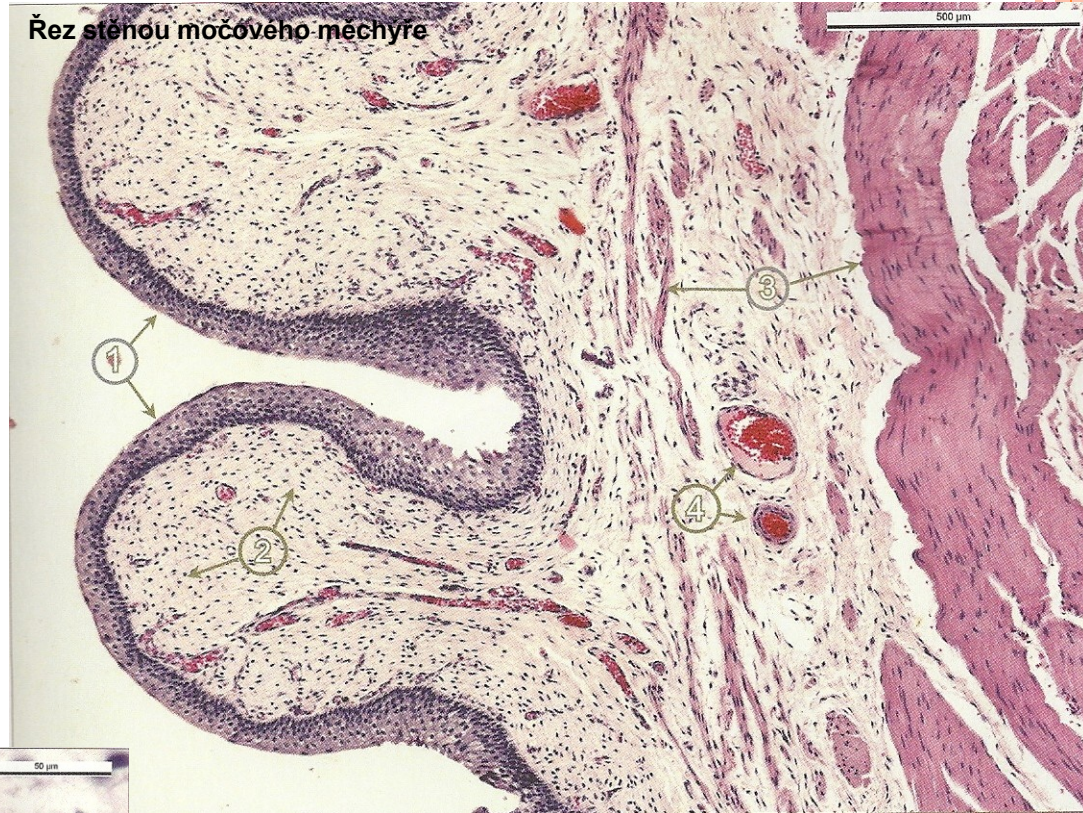Adv-adventitia, **AT**-tuková tkáň, **BV**-cévy, **CT**-pojivová tkáň, **Ep**-přechodný epitel, **Muc**-sliznice, **Mus**-svalová vrstva, **Ser**-seróza, **SM(c)**-cirkulární vrstva hladké svaloviny, **SM(l)**-longitudinální vrstva hladké svaloviny, **šipka**-dvojjaderná buňka



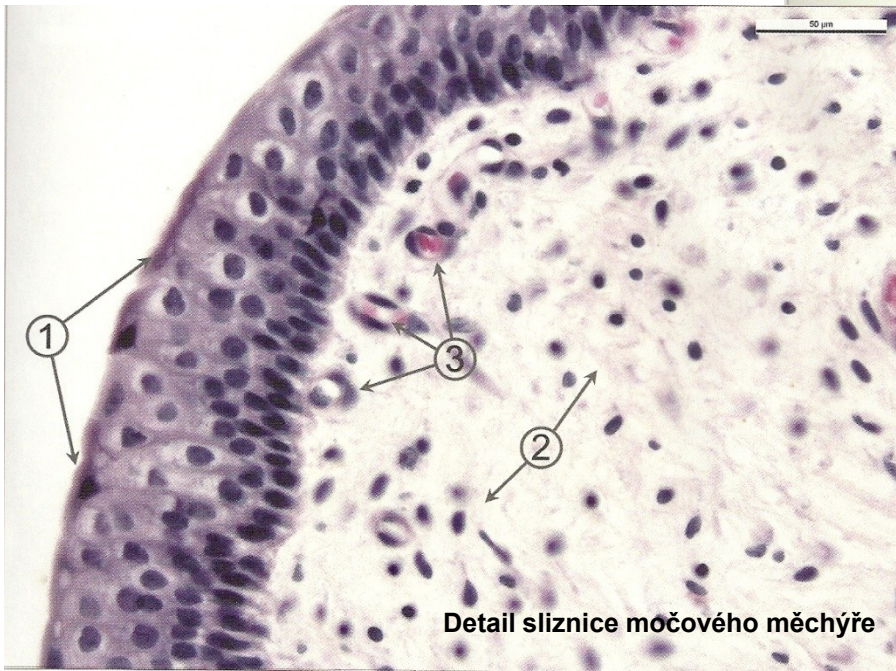MOČOVÝ MĚCHÝŘ VESICA URINARIA

- sliznice poskládána v řasy
- v lamina propria drobné snopečky hladkých svalových buněk
- svalovina - 3 vrstvy

Řez stěnou močového měchýře



1-přechodný epitel; 2-slizniční vazivo; 3-snopec hladkého svalu; 4-příčný řez arterií a nad ní vénou



Detail sliznice močového měchýře

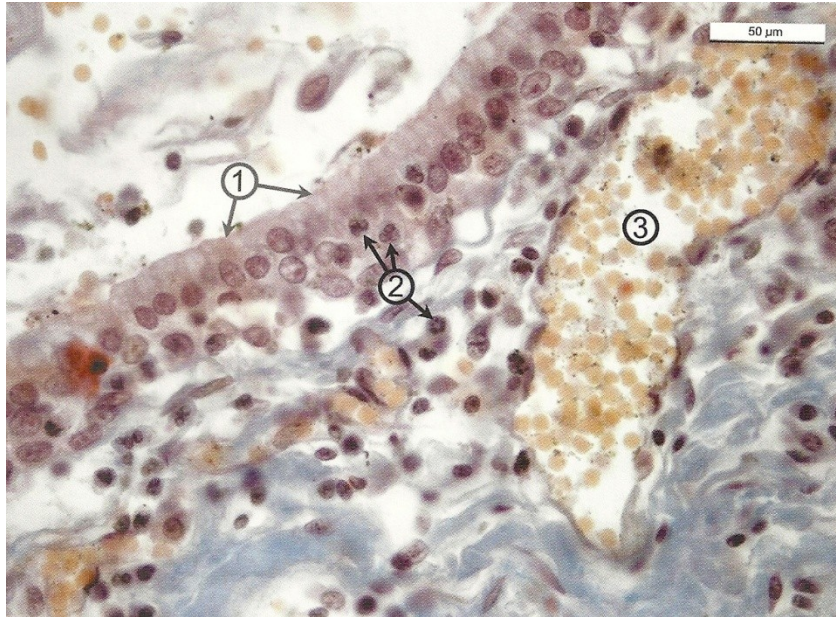
1-"umbrella cells"; 2-lamina propria mucosae; 3-kapiláry



ŽENSKÁ MOČOVÁ TRUBICE – URETHRA FEMININA

○ *pars intramuralis*

Proximální polovina ženské uretry je vystlána přechodným epitelem, který je vystřídán epitelem vrstevnatým dlaždicovým (Massonův modrý trichrom); svěrač z hladké svaloviny

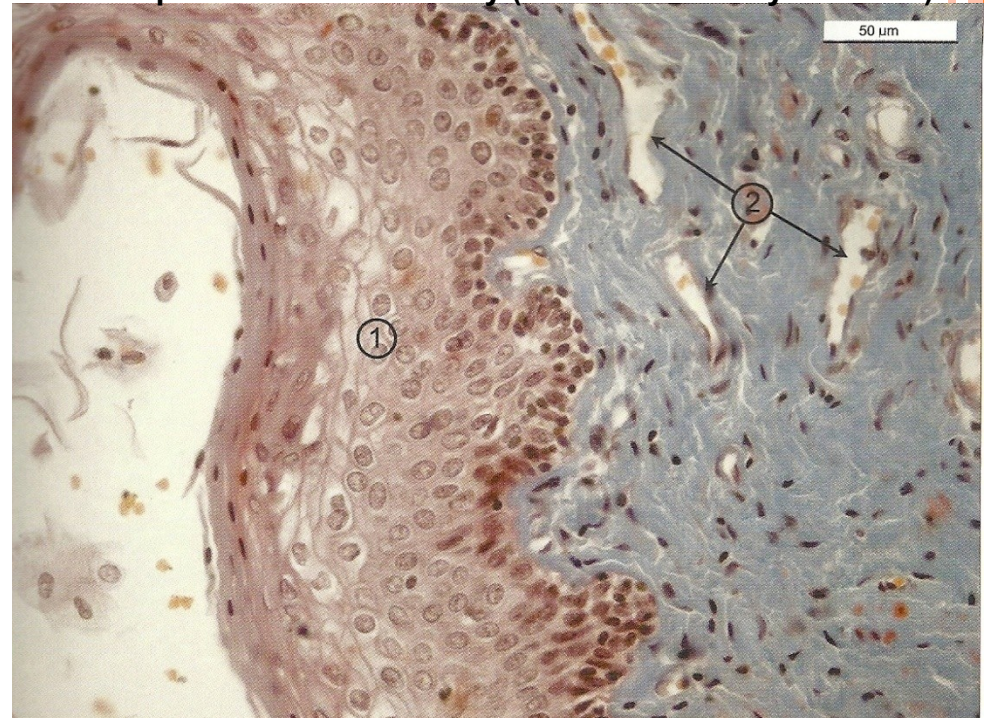


1-vrstevnatý cylindrický epitel přechodové zóny; 2-polymorfonukleární infiltrace; 3-tenkostěnné vena

○ *pars membranacea*

- ve sliznici drobné žlázy a venózní pleteně
- před vyústěním do vestibulum vaginae je vystlána epitelem vrstevnatým dlaždicovým, svalovina je příčně pruhovaná

Distální polovina ženské uretry (Massonův modrý trichrom)



1-vrstevnatý dlaždicový epitel; 2-tenkostěnné venózní plexy v lamina propria mucosae

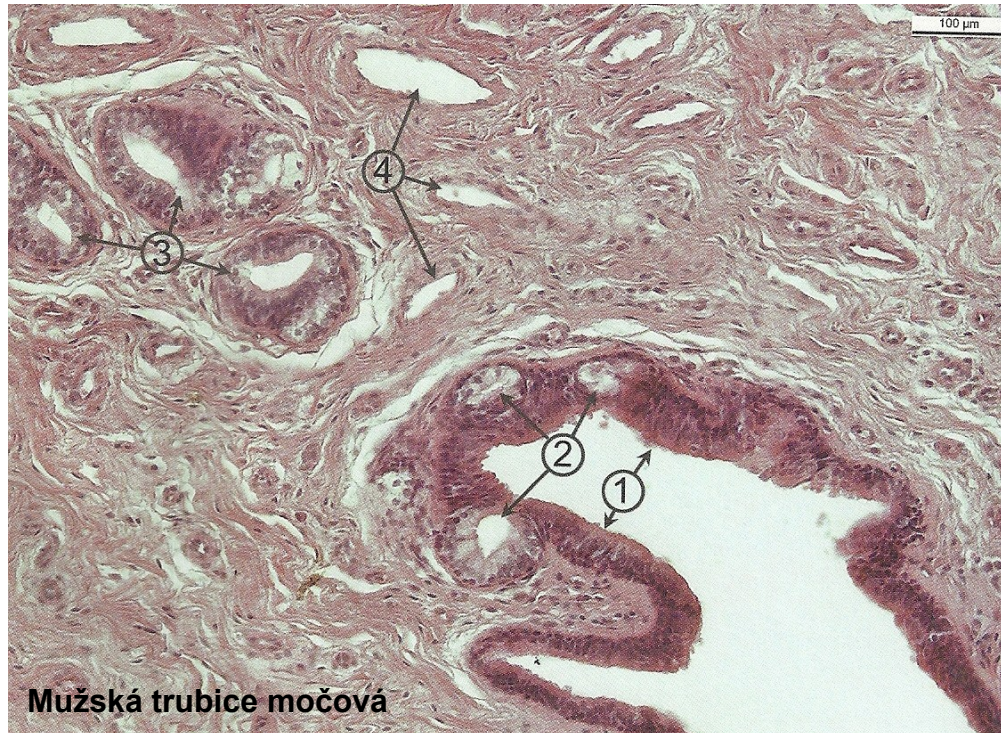
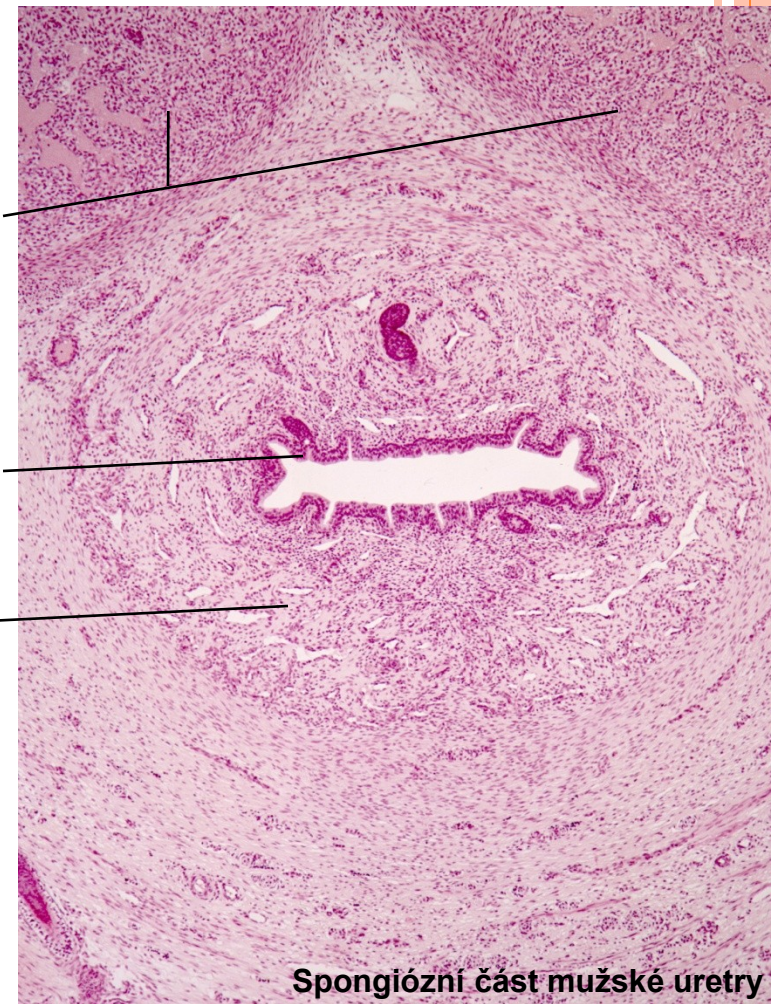
MUŽSKÁ MOČOVÁ TRUBICE – URETHRA MASCULINA

- pars intramuralis-přechodný epitel
- pars prostatica-přechodný epitel
- pars membranacea- vícevrstevný cylindrický
- pars spongiosa- vícevrstevný cylindrický

Corpora cavernosa

Vrstevnatý cylindrický epitel

Corpus spongiosum



- 1-vrstevnatý cylindrický epitel pars spongiosa urethrae
- 2-intraepitelové mucinózní glandulae urethrales-lacunae urethrales Morgani
- 3-glandulae paraurethrales-Littrei
- 4-lakunární prostory corpus spongiosum urethrae

