

FYZIOTERAPIE V TRAUMATOLOGII

SPECIÁLNÍ ČÁST

KRANIOCEREBRÁLNÍ PORANĚNÍ

- hlava –maxilofaciální část
 - neurokranium
- mozkové obaly –dura mater
 - arachnoide
 - pia mater

Pro kolekci krve, likvoru nebo mozkové expanzi je rezervní prostorová kapacita v lebeční dutině malá-rychlý nárůst nitrolebního tlaku-komprese mozkové tkáně

MECHANISMUS PORANĚNÍ

- direktivní násilí působící na hlavu (coup)
- nepřímý mechanismus – může být izolovaně poraněn mozek-translanční poranění-dopravní nehody(par countre-coup)
- sekundární změny-edem, infekce
 - mozková turgescence
 - mozková hyperemie(swelling)

PORANĚNÍ LEBKY

- **zlomeniny kalvy**
- **cave**-spánková krajina (a.meningica media), střední čára (mozkové splavy)
 - impresivní nad 3-5mm-operativa, revize dury-
prevence epi Jackson,
- **zlomeniny baze lební**-brýlový hematom, subkonjunktivální h.(neohraničený), krvácení ze zvukovodu, likvorea (poranění dury), frontonazální komunikace(vyšší riziko meningitid), symptomatologie hlavových nervů
- -některý z těchto příznaků-klinika zásadní –na RTG se nemusí zobrazit
- Terapie-konzervativní-fraktury bez většího posunu-několikadenní klid na lůžku, observace ,zvýšená poloha hlavy,omezení břišního lisu
 - operační-velké kostní posuny,pneumocefalus,masivní likvorea,fraktury orbity s poruchami bulbu

PORANĚNÍ MOZKU

- **primární x sekundární**
- **difuzní x fokální**

Primární difuzní

- **difuzní poranění**-mozková komoce-natažení axonů bez těžké strukturální léze
 - klinika-porucha vědomí kvantitativní krátkodobá – hranice 60min,případně vegetativní př.-nauzea, zvracení,vertigo
 - terapie –klidový režim 2T a více dle potřeby,nesledovat elektronická zařízení,nečíst
 - fyzioterapeutická intervence**-vertikalizace po odeznění vegetativních př.,sledovat TF při změně polohy

- **Difúzní axonální poranění (DAP)**-mnohočetné mikroskopické přerušení axonů působením střížných sil(nelze přesně stanovit hranici mezi komocí a DAP).
- klinické projevy - dle míry postižení,následky od úplné úpravy až po stavy neslučitelné se životem (tzv.shearing injury)
- objektivní průkaznost složitá CT negativní v kontrastu s těžkým klinickým stavem

Primární fokální

- **Mozková kontuze**
- **Intracerebrální hematom**

- **epidurální krvácení**- nejčastější zdroj krvácení
 - dura mater odloučena od calvy v různém rozsahu
 - až v 90% přítomna zlomenina kalvy
 - 80% v temporální oblasti
- a.meningica media-klasický třífazový průběh-kratší bezvědomí-lucidní interval-nová progredující porucha vědomí. **NENÍ PRAVIDLEM**-může chybět lucidní interval-klinický nálezn postupně progreduje-CT-urgentní stav-kraniotomie-zastavit zdroj krvácení a odstranění koagul

- **subdurální hematom**-zdroj krvácení jsou žilní splavy a přemostující cévy
 - krvácení do prostoru mezi arachnoideu a duru mater
 - akceleračně-decelerační mechanismus-dojde k přetržení přemostujících cév
 - coup x contre coup-zhmoždění nebo lacerace mozku
 - vysoká mortalita způsobená častěji sekundárními komplikacemi
- dle doby od úrazu a manifestace dělíme na
 - akutní-první hodiny až dny
 - subakutní-do 3týdnů od úrazu-vyvíjí se pozvolna
 - chronický-manifestace po 3 týdnech až měsících(častěji pacienti s atrofií mozku-senioři,alkoholici)-neurčité příznaky-bolest hlavy,únava,spavost a pozvolná porucha vědomí
- klinicky lze subdurální hematom velmi špatně odlišit epidurálního hematomu –CT
- terapie –evakuace hematomu,vyjímečně konzervativní

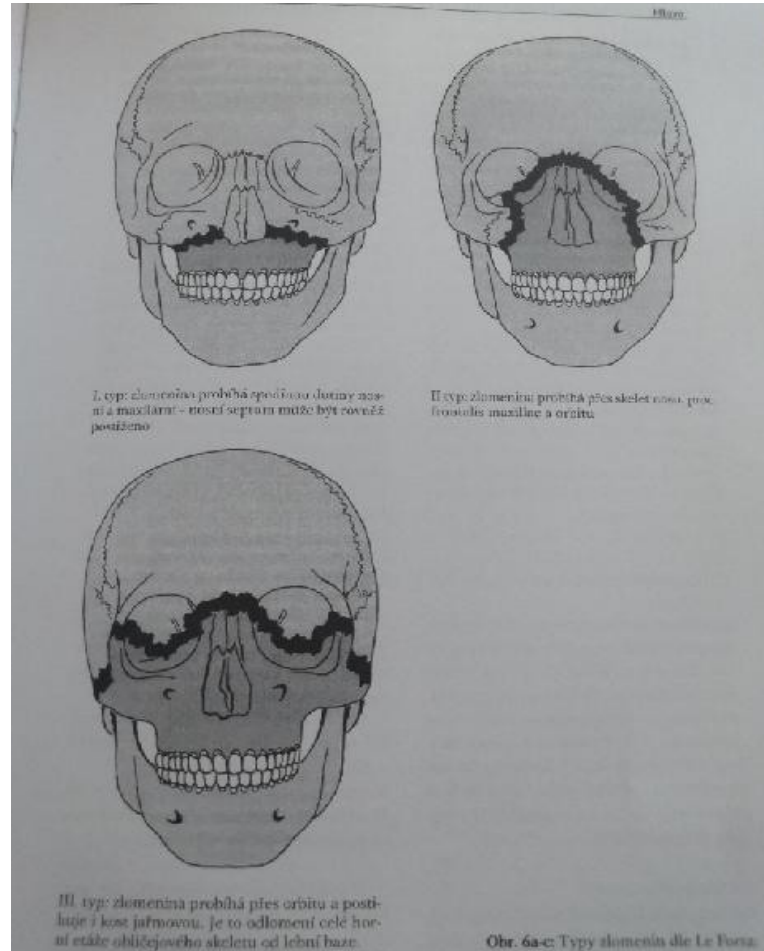
- **kontuze a traumatický intercerebrální hematom**-prolínající se klinická jednotka
 - 90% frontální nebo temporální laloky
 - časné CT –SAK,drobné kontuze
 - s odstupem 3-48h často nárůst objemu

FYZIOTERAPEUTICKÁ INTERVENCE

- dle neurologických příznaků-nejčastěji-centrální parézy se spasticitou,EXPY poruchy,mozečkové poruchy,poruchy kognitivních fcí,poruchy řeči
- dle stádia vývoje KCP
 - akutní fáze-limitováno přístrojovým zajištěním
 - ne flexe hlavy-možné ošetření TMK,masáž lícního svalstva
 - hrudník-ošetření fascií,vibrační masáže-kooperace s ošetřujícím personálem-prodýchnutí ambuvakem-břicho-masáž ve směru peristaltiky
 - stimulace reflexních zón-končetiny-pasivní pohyby,aproximace,mobilizace kloubů nohy,antispastické polohování. Vše provádět se slovním doprovodem, sledovat monitoring.
 - subakutní a chronické stadium-techniky na NF podkladě-Bobath ,PNF,nácvik gnostických funkcí,motivace,vhodné protetické pomůcky,usnadňující vertikalizaci a sebeobsahu.
 - apalický sy apod.-bazální stimulace

PORANĚNÍ OBLIČEJOVÉHO SKELETU

- Le Fort



PORANĚNÍ HRUDNÍKU

- převažují nepenetrující poranění, vysoká letalita
- **životohrožující stavy**
 - srdeční tamponáda
 - otevřený x tenzní pneumothorax
 - obstrukce dýchacích cest
 - nestabilita hrudní stěny
 - poranění hrudní aorty
 - kontuze myokardu
 - poranění bránice
 - poranění jícnu
 - tracheobronchiální poranění

- fraktury žeber-izolované(1-2),sériové 3 a více
- **cave- horní tři žebra chráněna pletencem ramenním- působí velká síla-pravděpodobnost závažného nitrohručního poranění**
- **4-9.ž. riziko poranění bránice**
- **10-12.ž poranění dutiny břišní**
- sériové fr.vždy hospitalizace
- izolované bez hospitalizace s odstupem 24h kontrolní snímek plic
- blokové fr.žeber-dvě lomné linie,vyložený blok
- nestabilní hrudník –nestabilita hrudní stěny,interference s dýchacími pohyby-až respirační insuficience

-mnohočetné fr.ž.

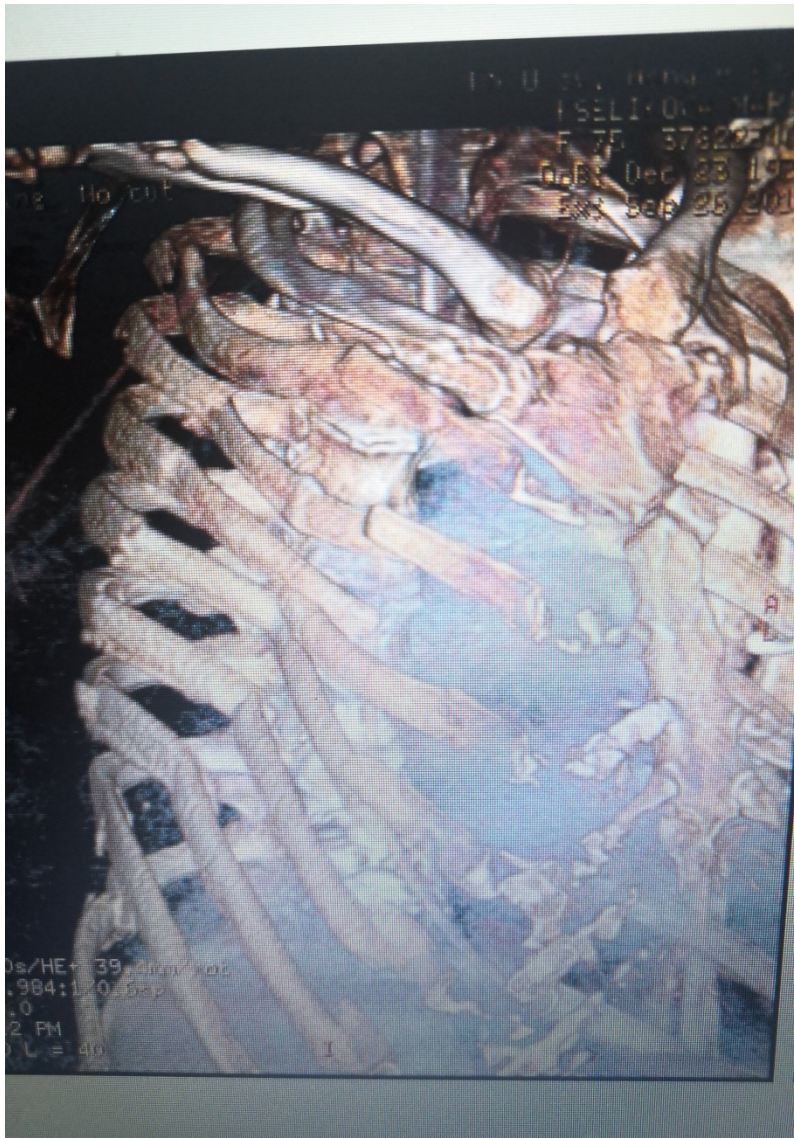-flail chest-nestabilita s paradoxním dýcháním

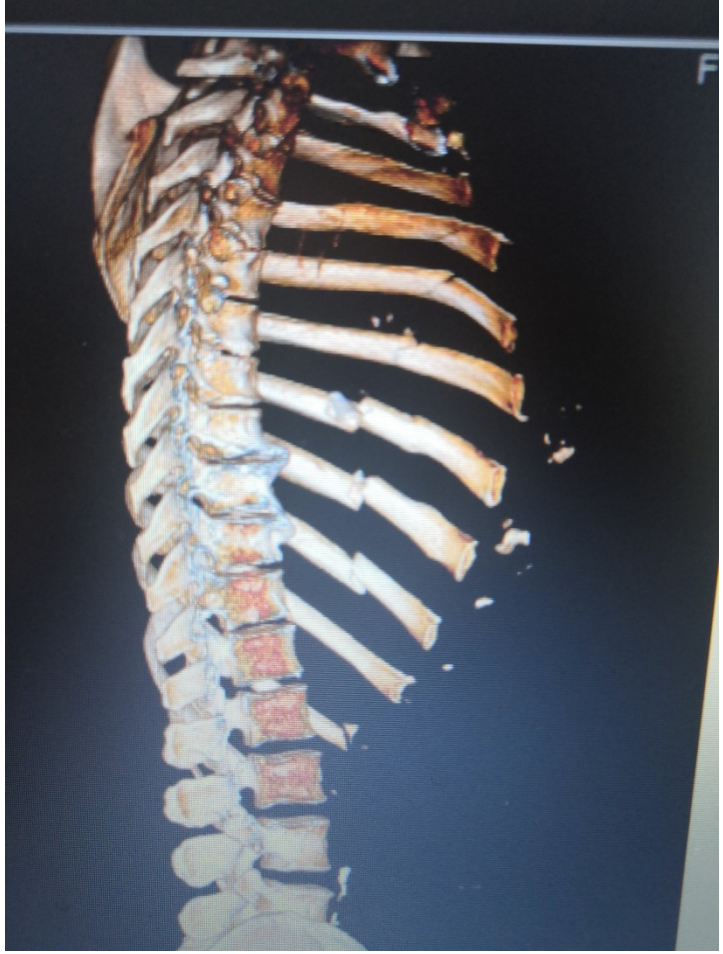KLINIKA –výrazná bolest,krepitace,omezené dýchání,emfyzém

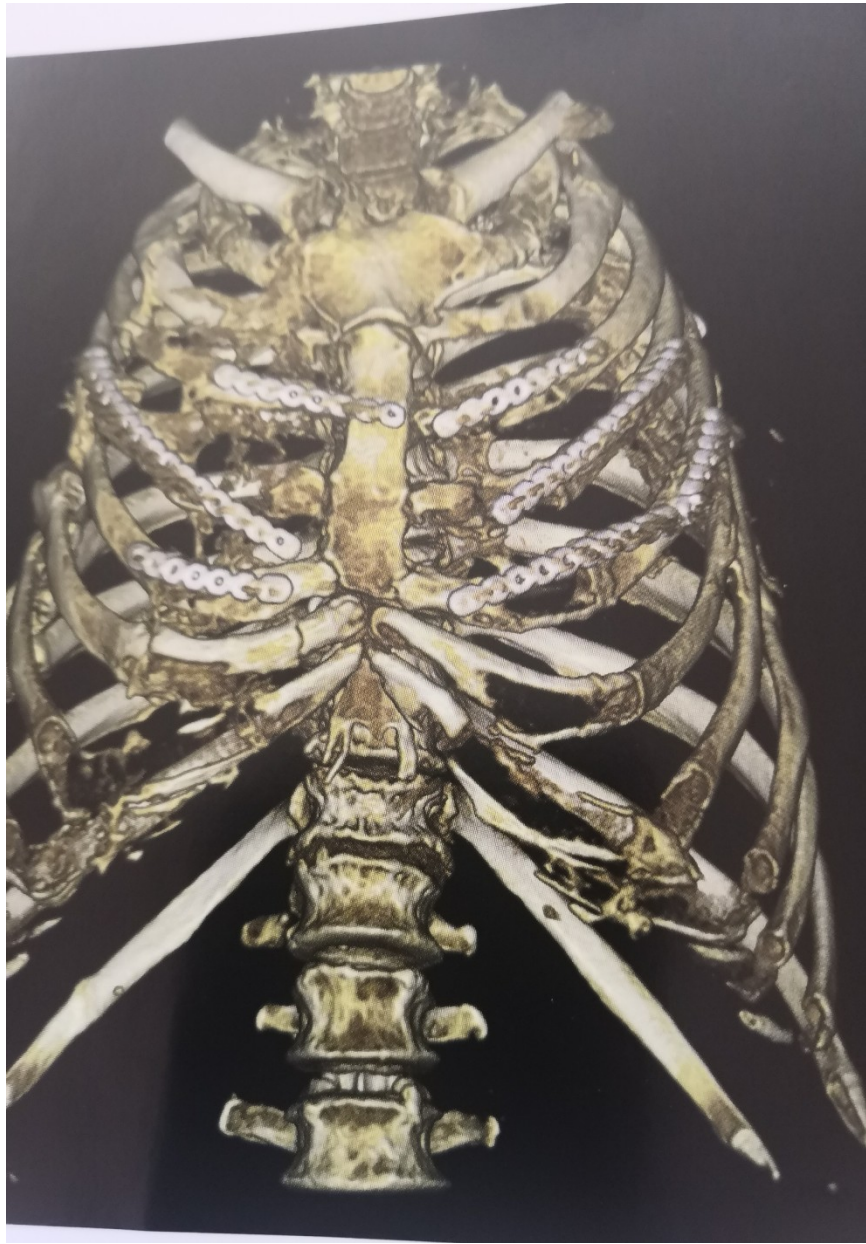Fr.sterna –cave srdeční tamponáda,poranění dýchacích cest

Kazuistika-1.žebro ,zachycení se při šplhání na laně

Bránice-špatně přiložený pás







Fyzioterapie

- Sledovat FF a celkový stav pacienta, zejména známky respirační nedostatečnosti- cyanoza, dušnost (oxymetr-saturace)
- RFT dle stavu pac., kontraindikována u nedořešených pneumothoraxů
- Mobilizace pacienta, preference polohy v sedě
- Motivace pac., podpořená analgosedací.

PORANĚNÍ HORNÍ KONČETINY

- **RAMENO** – luxace –nejčastěji pád na nataženou HK, na flektovaný loket nebo přímo na rameno-abdukčně zevně-rotační postavení (tuberculum majus se opře o akromiom a hlavice se luxuje dolů a dopředu)

- dělení luxací dle dislokace hlavice
 - přední –subklavikulární (subkorakoidální)
90% případů luxace
 - zadní (typické při úrazu el. proudem) a dolní
- klinika - deformace, antalgické držení, prázdná kloubní jamka, neschopnost abdukce, vyšetření inervace (n. axillaris), periferní prokrvení, RTG snímek k vyloučení fraktury
- léčba - časná repozice - urgentně (např. dle Hippokrata) cave osteoporóza, muskulární pacient
 - fixace Gilchrist, Desault VR a ADD – individuálně 3-6T (starší pac. kratší doba f.)
 - indikace k časné operaci – nereponovatelné luxace (pozdě poznané, interpozice měkkých tkání)

RECIDIVUJÍCÍ LUXACE

-nerozhoduje délka fixace, ale rozsah poranění kloubu
rizikové faktory snížení stability RAK

-Bankartova léze-roztržené labrum glenoidale s pouzdrém
a lig.glenohumerale

-konstituční hypermobilita

Hill-Sachs defekt-při opakovaných drobných luxacích na
hlavici humeru při akromionu miskovitá deformita

Při opak.luxacích indikován op.zákrok

- habituální luxace-na predisponovaném terénu
(dysplazie,hyperlaxicita vazů)

KOMPLIKACE LUXACE RAMENE

- zlomenina proximálního humeru(proto repozice v terénu velmi riziková)
- ruptura manžety rotátorů
- poranění nervů –brachiální plexus,izolovaně n.axilaris
- cévní poranění
- recidivující luxace.

LUXACE AC SKLOUBENÍ

- AC skloubení-kloubní pouzdro, intraartikulární disk ,akromioklavikulární vaz(nejzranitelnější) a koraklavikulární vaz
- typická dislokace-akromion kaudálně, laterální konec klíčku zůstává in situ, nebo se posouvá kraniálně
- pád na ramenní kloub, osově násilí přes semiabdukovanou paži (hokejisté..)

DIAGNOSTIKA

- I.typ pro bolest omezen pohyb v rameni, bolest ohraničená
- II.typ lehká změna kontury ramene- potvrzení diagnózy- srovnávací RTG snímek obou končetin a snímek postiž.k. se zátěží 10kg
- III.typ výrazná změna konfigurace, tlak na laterální konec klíčku-příznak klávesy

TERAPIE

I.typ- konzervativně-šátkový závěs x Desaultův obvaz 10-14 dní po odeznění akutní bolesti fyzioterapie



II. typ(rpt.LAC)- převážně konzervativně,fixace klid 2-3T (šátkový závěs dle bolesti),možno fix.tape
subluxační postavení není až tak funkčně významné- operaci třeba zvážit

III.typ(rpt.LAC i LCC) - indikován k operaci-repozice a fixace kloubních konců,do 3-4 dnů aby nedošlo k retrakci vazů.K dráty + tahová cerkláž někdy jen kortikální tahový štoub někdy reinzerce nebo sešití vazů. 3T fixace Desault poté zahájení fyzioterapie,CAVE 8-10T kovový materiál,může blokovat rotační pohyby

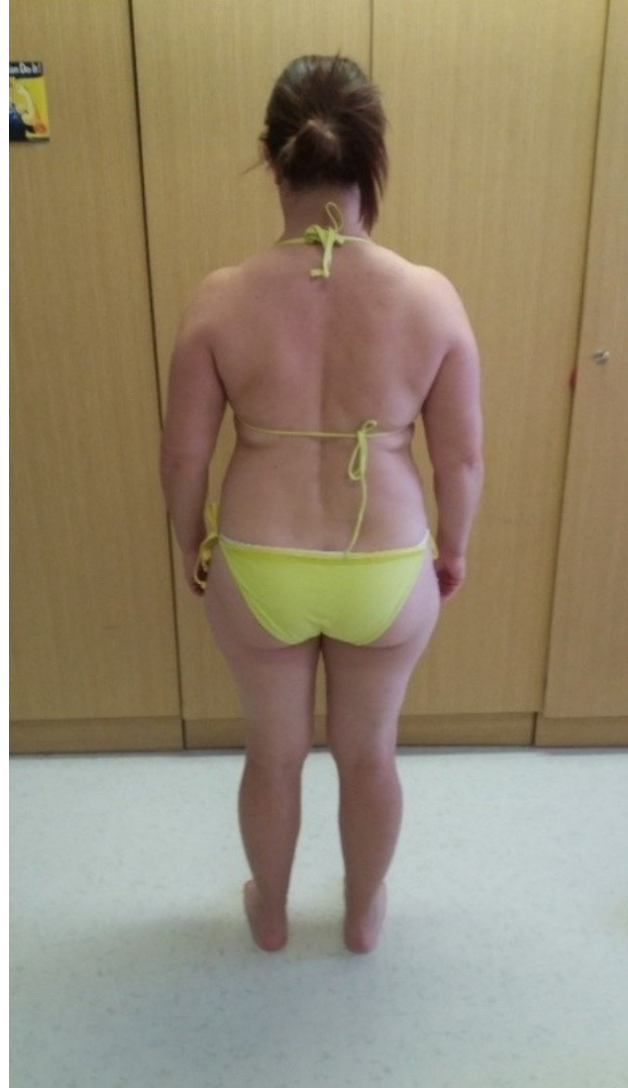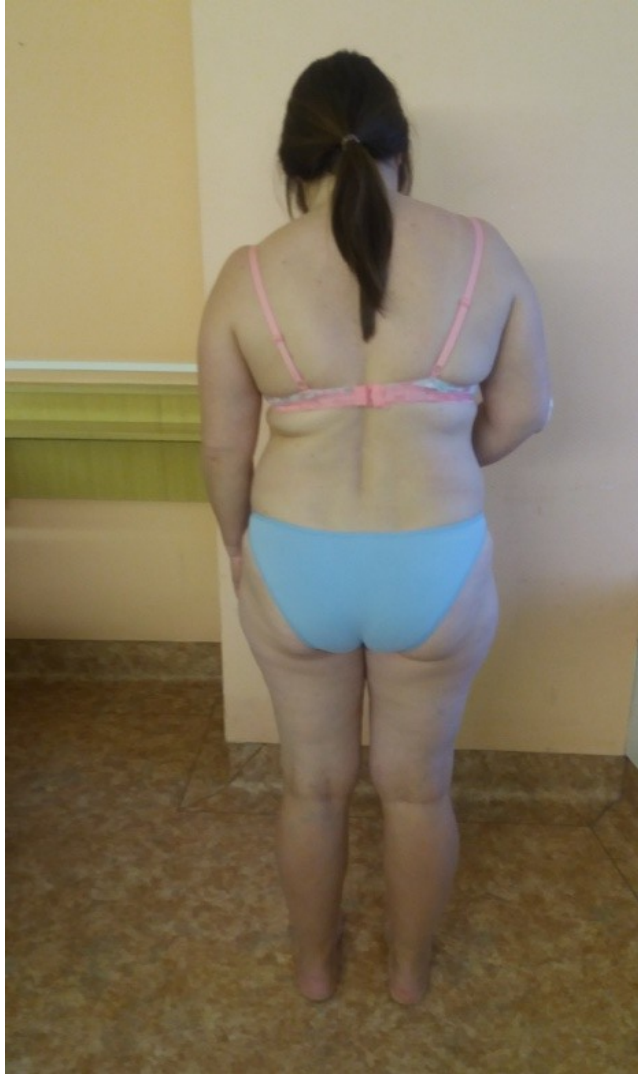LUXACE SA skloubení

- pevné skloubení díky sternoklavik.lig. a kostoklavikul.lig.
- násilí nepřímé žebro působí jako hypomochliom a klíček je vypáčen kraniálně nebo ventrálně (přímý náraz na mediální okraj klíčku vede k zadní luxaci RAK)
- lokální bolest zvyšující se při tlaku na rameno mediálně
- terapie konzervativní 3T Desault,vyjímečně operační

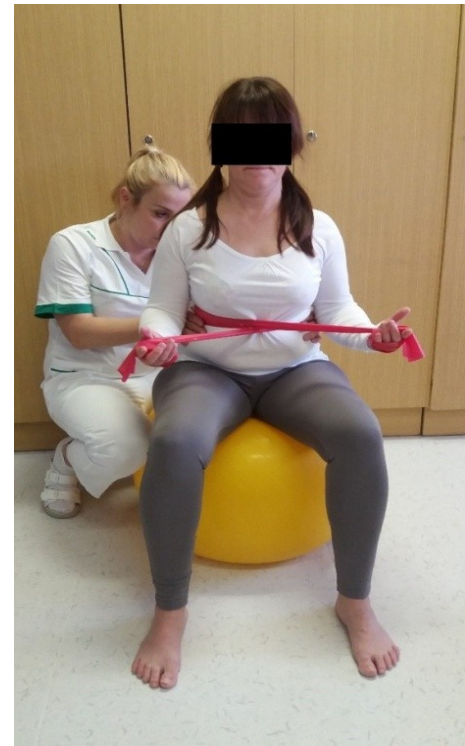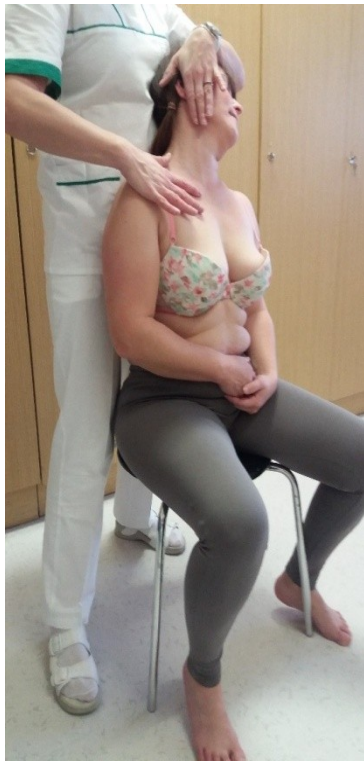FYZIOTERAPEUTICKÁ INTERVENCE

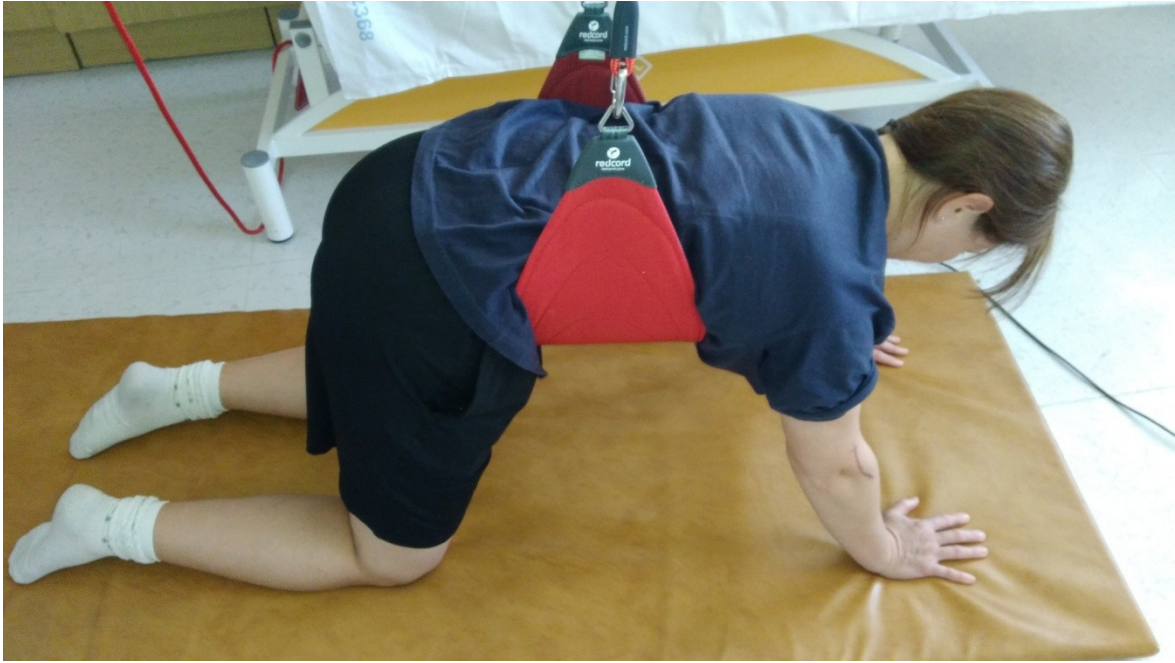- strategie u luxací v oblasti ramenního pletence
 - obdobná u konzervativní i operační terapie-
respektovat délku fixace a doporučení operátora
nebo ošetřujícího lékaře
 - v době fixace ošetření nepostižených segmentů
na končetině a C a Tp, sagitální stabilizace trupu
 - TMT-ošetření TrPs, fascií, ošetření jizvy i ASK
vstupy, ošetření mm. pectorales, horních fixátorů
lopatek
 - začít izometrií i s dopomocí expanderu

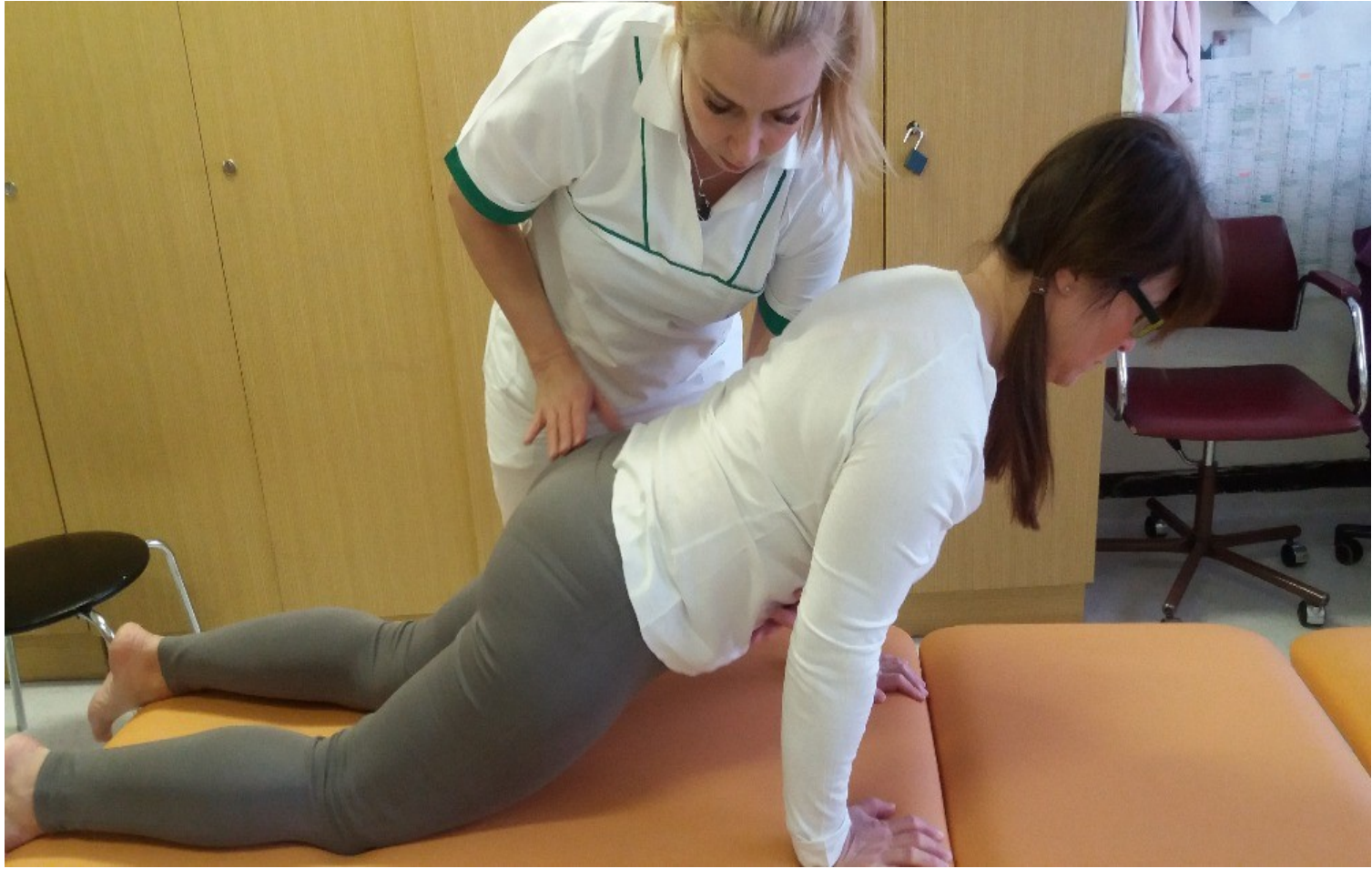- aproximace do kloubu-centrace
- obvykle po 6T AAROM i AROM do flexe a extenze
posléze VR ,ABD do 45st., od 8T 90st ABD a začíná se ZR
- metody na NF podkladu-Vojtova metoda
zpočátku RO, posléze plazení, opory-metoda dle Čáповé, PNF(modifikace), cvičení v CKC
- optimální postavení lopatky, napřímení Thp-rotabilita
- limitace pohybů do ZR a ABD- doba a rozsahy dle doporučení lékaře

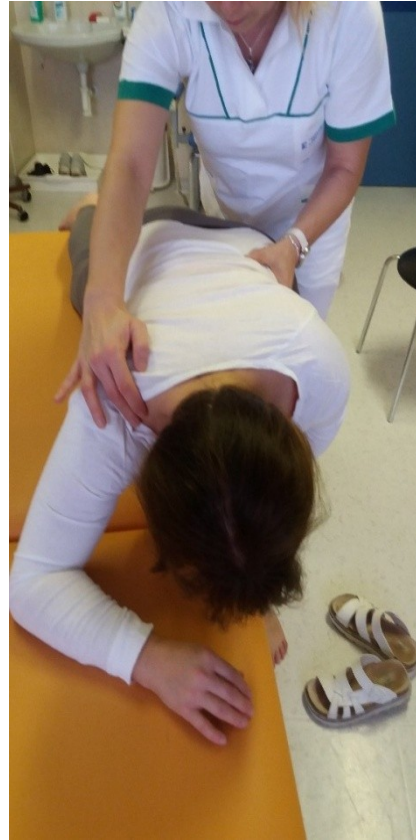
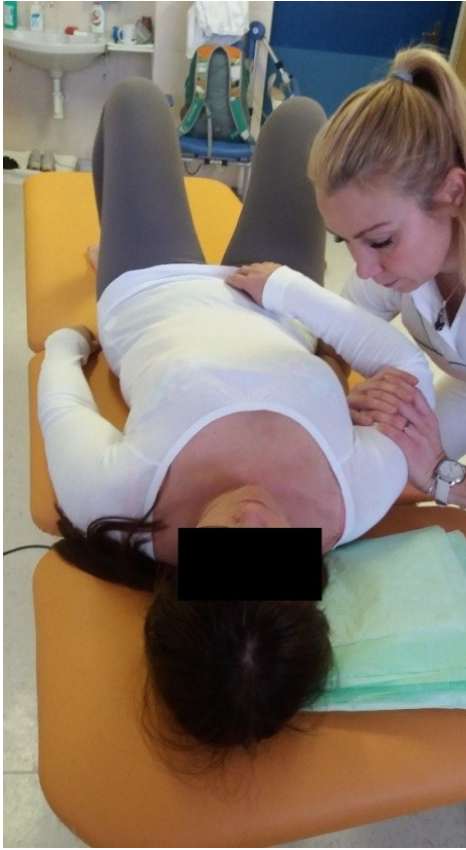
UKÁZKY TERAPIE









- SC luxace- CAVE extenze a VR
- AC –s výhodou PNF I.i II.extenční diagonála
- SC i AC při operační terapii 2-3T elevace nad horizontálu až po 6T velmi šetrně s ohledem na postup doporučený operatérem
- tenodéza bicepsu(přišití do intertuberkulárního sulcu) NE 6-8T aktivní flexe

ŠLACHOVÁ PORANĚNÍ

- roztržení šlachy bicepsu
 - Moseleyův př.palpační bolestivost mezi velkým a malým hrbolkem
 - Yergasonův příznak-bolestivý tlak proti odporu při flektované končetině v lokti a ZR v RAK
 - proximální rpt.- obvykle 2-3T závěs, 6-8T bez zátěže a potom postupně dozovat zátěž
 - operace-sešití na krátkou hlavu nebo reinzerce do humeru formou klíčové dírky
 - distální- operačně –reinzerce
- ruptura šlachy m.supraspinatus(součást mažety rotátorů)-izolovaně vzácná (mladí oštěpaři ,tenisté..)nebo starší sportovci po delší prodlevě-
 - nemožnost aktivní elevace paže mezi 60-120st
 - Drop test-pasivní elevace paže do horizontály-neudrží paže klesá na 60st.
 - totální ruptura-neschopnost abdukce- velmi vzácná
 - terapie-operace-parc.resekce acromia-sešití šlachy-abdukční dlaha
 - u starších konzervativně- závěs, abdukční dlaha

ZLOMENINA LOPATKY

Dignostika na základě kliniky obtížná.

- typ I – zlomenina těla lopatky- stabilní-díky okolní svalovině
 - typ II-zlomeniny apofýz-acromion-často spojeno s lézí AC skl.,řeší se obdobně, pro.coracoideus- vzácné indikováno přišroubování často součást AC luxace
 - Typ III-zlomeniny krčku a jamky-operačně dislokované zlomeniny krčku a jamky
- operace ideálně do 2-3 dne od úrazu
 - konzervativní léčba-2-3T Desault plná elevace až po 6T

FYZIOTERAPEUTICKÁ INTERVENCE

- po 2-3 T pendul v šátku,IK svalstva paže,TMT horní fixátory lopatek...
- po sejmutí fixace pozvolné zvyšování ROM,metody na NF podkladě,ošetření měkkých tkání,cvičení v CKC

ZLOMENINY KLÍČNÍ KOSTI

- nepřímo pádem na RAK-nejčastěji ve střední třetině
 - klinicky typické-mediální úlomek tažen m.SCM kraniálně a laterální vahou končetiny distálně + m.pectoralis major kontrahuje úlomky
 - konzervativní terapie (převážně u střední a med části) – Delbetovy kruhy nebo osmičkový obvaz –CAVE útlak
 - 4-6T fixace následně pozvolné zvyšování ROM
 - operativní- nejčastěji u laterálního konce klíčku-dlahy, K drát, spongiozní kloub
 - 2-3T při stabilní osteosyntéze –pozvolna zvyšování ROM

- *CAVE* –poranění brachiálního plexu-vyšetření periferní inervace
 - poranění a.subclavia –kontrolovat venostázu

ZLOMENINY PROXIMÁLNÍHO HUMERU

- poměrně časté 4.nejčastější zlomenina(distální radius,proximální femur,hlezno) –nepřímé násilí-starší pacienti-častěji ženy 3:1(podíl osteoporózy)-mladší pacienti- sportovní úrazy
- klinika-bolest v oblasti ramene nebo proximálního humeru s omezením hybnosti
- s odstupem více dná typické „scestovalé hematomy“

AO klasifikace zlomenin

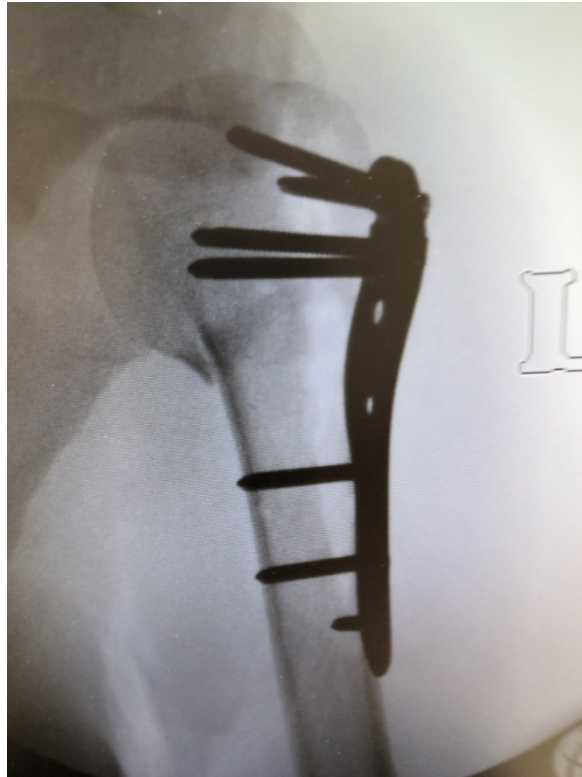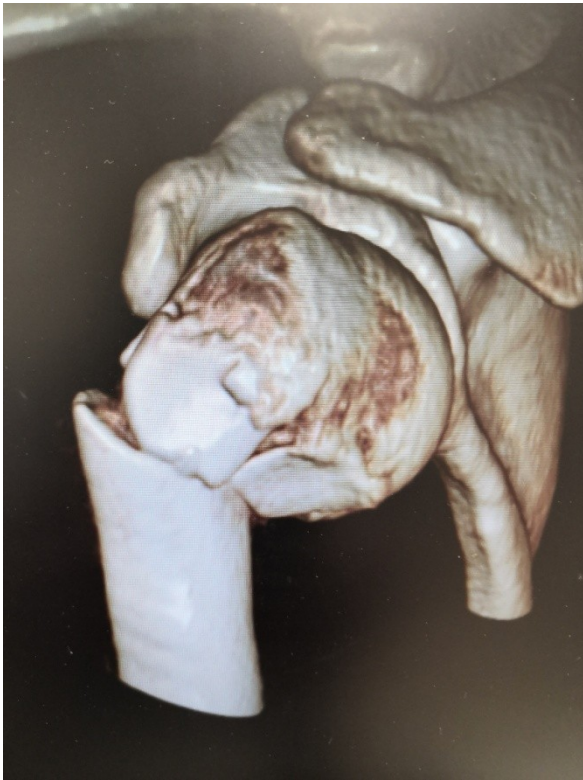- *první číslo* – vyjadřuje postiženou kost
1 – humerus **2** – předloketní kosti **3** – femur **4** – bérec **5** – páteř
6 – pánev **7** – ruka **8** – noha **9** – hlava
 - *druhý údaj* – určuje segment kosti u dlouhých kostí:
1 – proximální epimetafýza **2** – diafýza **3** – distální epimetafýza
 - *třetí údaj* ukazuje **typ zlomeniny (A–C)**, u každé části je konkrétní
 - každý typ je členěn na **skupiny 1–3**
 - každá skupina je ještě dělena na **podskupiny 1–3**
- S vyšším číslem se závažnost fraktury zvyšuje. (pozn.: AO klasifikace se dobře ujala s výjimkou proximální části humeru (AO je moc složitá) a femuru, kde tato klasifikace nepostačuje).

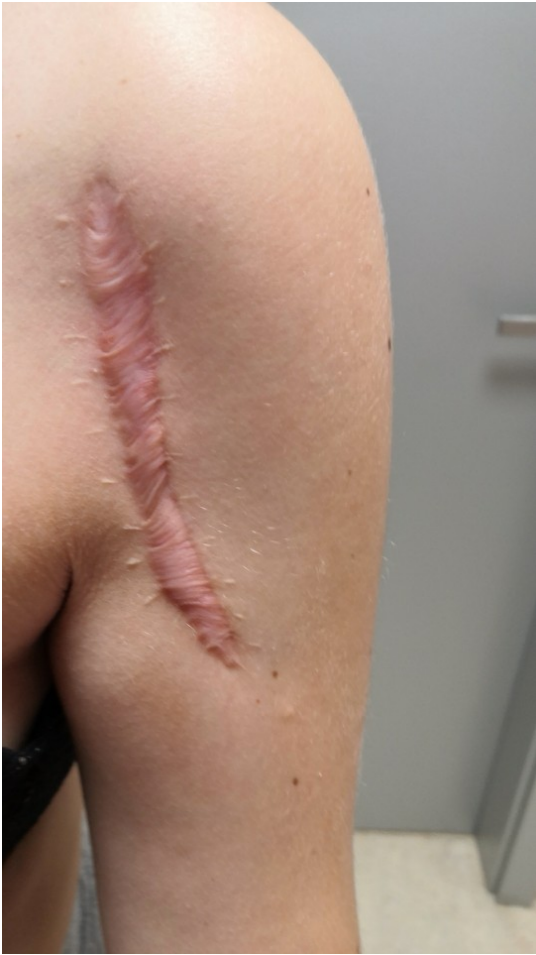LÉČBA ZLOMENIN PROXIMÁLNÍHO HUMERU

Vhodná terapie se volí dle typu zlomeniny, stáří a celkového stavu pacienta.

- konzervativní- především u zlomenin I.typu dle Neera, u 80% starších pacientů-2T- Desault následně šátek a pendul
 - uzavřená repozice
 - úhlové dislokace-korekce vahou končetiny-hanging cast(po 5-7 dchodící pacient po 2-3T kyvadlové pohyby v předklonu-pendul

- operační-nejčastěji dlahová osteosyntéza, popř. hřeb PHN, tříštivé a luxační fraktury někdy primární aloplastika







x.humerus snowboard.m

FYZIOTERAPIE PO ZLOMENINĚ PROXIMÁLNÍHO HUMERU

- 1 fáze (pár dní po zranění) zaměření na mobilitu C a Tp, zlepšení dynamiky costovertebrálních spojení, respirační fyzio., aktivace HSSP, TMT, presura TrPs, lymftaping
- 2 fáze (2-4T) obnova pohyblivosti thorakoskapulárního spojení, izolovaný pohyb v glenohumerálním skloubení, ošetření svalů v oblasti lopatky, přední a zadní axilární řasy. Sagitální stabilizace trupu, využití Vojtovy metody RO, cvičení v OKC-pendul, izometrická cv. svalů paže s využitím expanderu a modifikace PNF

-3 fáze – od 3- 4T cvičení v OKC i CKC, zařazení opor(na dozování tlaku lze použít osobní váha)z nižších pozic do vyšších s postupným zvyšováním úhlu v RAK s využitím gymballu,vše s důrazem na centrované postavení v kloubech a prevenci dyskinéz lopatky, Iza

-4 fáze od konce od 4T -8T, aktivní elevace do 135 st. se schopností končetinu udržet v centrovaném postavení a pozvolné zvyšování rozsahů pohybu v RAK až do docvičení posilování dynamických stabilizátorů s expanderem ,plyometrická cvičení rychlé střídání koncentrické a excentrické aktivity,propriocepce

Jednotlivé fáze se mohou prolínat a terapie se liší podle typu zlomeniny

Fyzioterapie by měla trvat zhruba 6M(posléze formou domácího cvičení s kontrolami po cca 3-4T), při komplikovaných intraartikulárních frakturách proximálního humeru lze za úspěch považovat sebeobsluhu pacienta, prognoza nejistá rozhoduje i zajištění cévního zásobení hlavice, zajištění fce rotátorové manžety

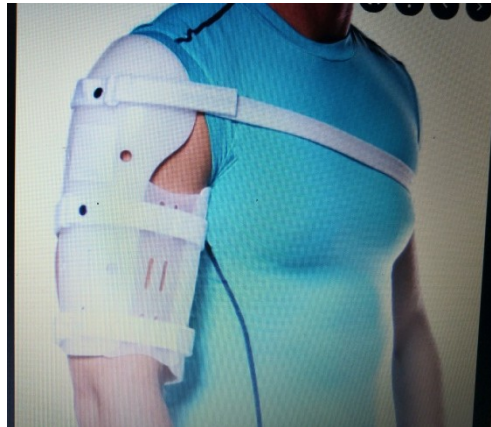- komplikace-poranění brachiálního plexu
 - avaskulární nekroza hlavice
 - zhojení v malpozici
 - impigment sy

ZLOMENINY DIAFÝZY HUMERU

- přímé i nepřímé násilí –přímý náraz,páčení přes hranu nebo torzí (spirální zlomenina,páka)
- typické dislokace-v horní čtvrtině –tah m.pectoralis major do addukce nebo m.deltoideus do abdukce

LÉČBA

- konzervativní- fixační obvaz se volí individuálně dle lokalizace a typu zlomeniny
- všechny typy lze po 3T nahradit bracem dle Sarmienta-umožňuje časnou mobilizaci RAK



- operační- dlahová syntéza –dobrá stabilita,riziko poškození n.radialis-operační přístup mezi flexorovou a extenzorovou skupin
 - nitrodřeňová syntéza-u zlomenin typu A někdy B (dle AO klasifikace) svazek K drátů,humerální šrouby....

Po hřebování lze aktivně cvičit ihned,vyvarovat se rtacím paže.

Fyzioterapie

- pohyby nefixovaných částí končetin,TMT-segmentální ošetření C a Tp,ošetření TrPs,míčková facilitace,jemná motorika,posilování dynamických stabilizátorů zápěstí
- po 3T při změně fixace udržení plného rozsahu v ramenním a loketním kloubu,udržení SS předloktí IK i KK, v oblasti paže s ohledem na operační přístup preference IK(overball,expander),pozvolné dosažení plného ROM v RAK i LOK. V případě operačního řešení je možné cvičit pohyby v RAK i LOK již po odeznění bolestivosti ,lze využít motorové dlahy i cvičení v závěsech

Antiedematozní režim- zvýšená poloha,kryoterapie (max 20 min. s intervalem po 2h),případně komprese,manuální evakuace dle možností,vertikalizace s rukou v závěsu, raději v kratších intervalech a častěji.

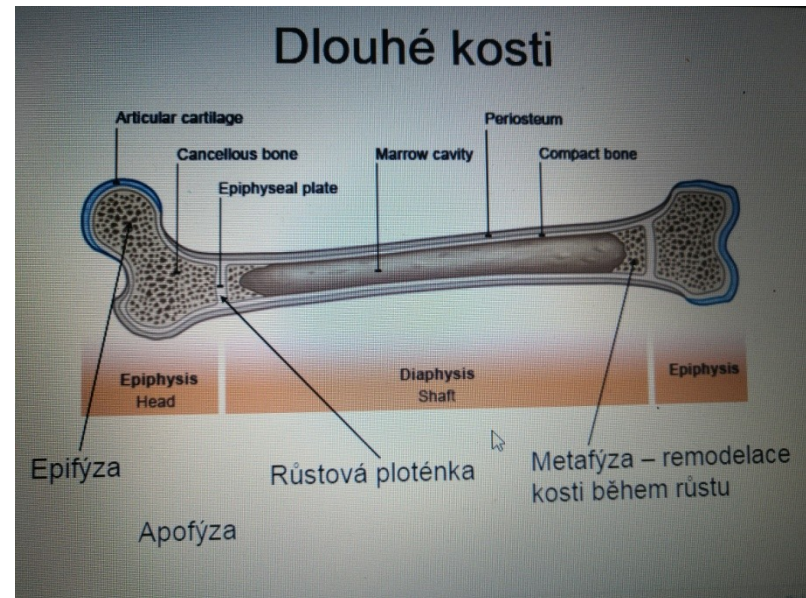
Plná zátěž po 4-5M ,z funkčního hlediska při plných ROM v LOK a RAK se toleruje zkratek do 2cm

ZLOMENINY DISTÁLNÍHO HUMERU

- low energy trauma-pacienti středního a staršího věku
- high energy trauma-sportovní úrazy,dopravní nehody
- většinou intraartikulární

ROZDĚLENÍ DLE AO KLASIFIKACE

- typ A extraartikulární
 - 1 odlomení epikondylu
 - 2 suprakondylická zlomenina jednoduchá
 - 3 suprakondylická zl.víceúčelová
- typ B částečně intraartikulární
 - 1 zlomenina sagitální laterální
 - 2 zlomenina sagitální mediální
 - 3 zlomenina frontální
- typ B intraartikulární
 - 1 jednoduchá Y
 - 2 víceúlomková metafyzárně
 - 3 víceúlomková kompletně



- extraartikulární
 - suprakondylické-nejčastější ve věku 5-8 let
- Převládá poranění nedominantní končetiny.
- Větší incidence v této věkové kategorii plyne pravděpodobně z důvodu remodelační fáze a vazivové laxicity umožňující hyperextenzi.
- nejčastěji extenčního typu-olekranon se opře svým hrotem ve fossa olecrani a následně dojde ke zlomení humeru
 - flekční velmi vzácné

LÉČBA

- konzervativní (nedislokované nebo mírně dislokované zl.)-repozice-sádrová dlahy- přibližně v pravoúhlém postavení a neutrálním postavení v předloktí
- komplikace předloketní kompartment až velmi vzácná Wolkmanova ischemická kontraktura (a.brachialis)
- intraartikulární zlomeniny
- interkondylické- u dospělých-proximální konec ulny rozlomí oba pilíře humeru a svaly rotují kostní úlomky
- operační-u dislokovaných-osteosyntézy-kortikální šroubky,dlahy

FYZIOTERAPEUTICKÁ INTERVENCE

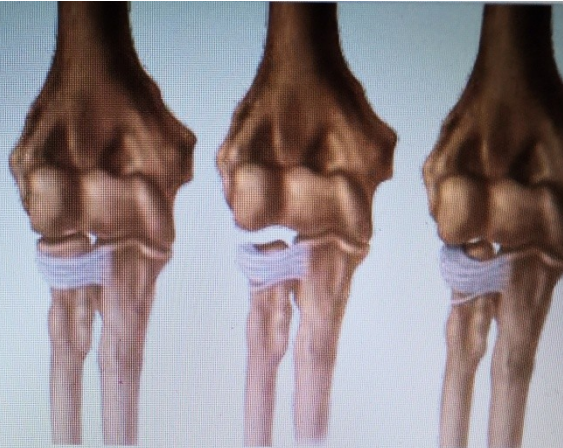- fyzioterapie u konzervativní i operační léčby se zahajuje 1-2T po úraze i v období imobilizace- snímání sádrové dlahy a pozvolné cvičení ROM do bolesti bez krajních poloh, někdy naložena operátérem LM ortéza s doporučeným rozsahem pohybu
 - motorová dlahy (PROM)
 - prevence dystrofických změn nespecificky-podpora prokrvení
 - segmentální pohyblivost, PIR, AGR
 - TMT-ošetření TrPs presurou, ošetření fascií, míčková facilitace
 - centrace RAK-
 - udržování plného ROM v RAK
 - sagitální stabilizace trupu, aktivace HSSP
 - sebeobsluha
 - jemná motoriky
 - AAROM (Active Assistive Range Of Motion) a AROM
ve smyslu flexe a extenze v LOK
 - rotační pohyby ve smyslu pronace a supinace cíleně cvičit až od 6T
 - propriocepce

LUXACE LOKTE

Humeroulnární a proximální radioulnární kloub.


- humeroulnární luxace
 - nejčastěji nepřímým mechanismem-pádem na končetinu s extenzí v lokti
 - při čisté luxaci vždy zadní luxace bez poranění kolaterálních vazů,méně často dorzolaterální –poranění ulnárního kolaterálního vazů
 - ventrální dislokace-vždy jako luxační zlomenina (fraktura olekranonu)
- radioulnární –izolovaná luxace hlavice radia-většinou v kombinaci s frakturou ulny –nejčastěji v dětském věku
- pronatio dolorosa-subluxace radia a anulárního vazů-tahem za extendované a pronované předloktí(zabránění pádu,oblákání)-bolestivá pronace, končetina visí dolů v mírné flexi a pronaci a nelze aktivní supinace,dítě odmítá končetinu používat

vzniku
subluxace
hlavičky radia
a uskřinutí
ligamenta
anulare radii



3

Tažení
lokte

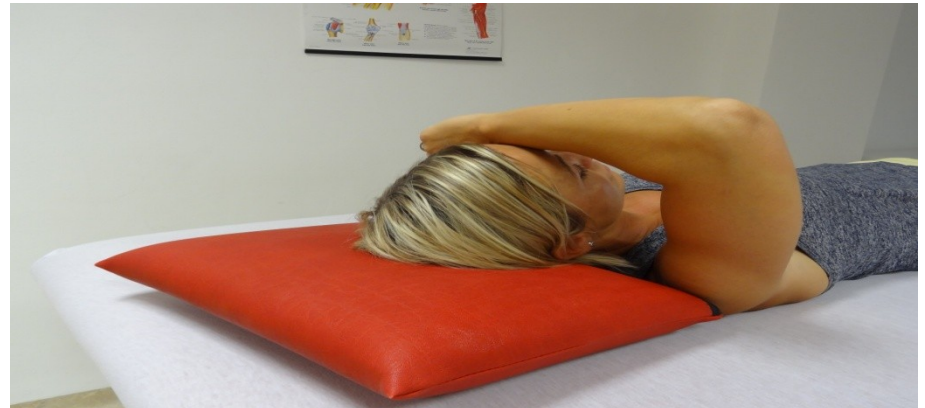

Radial head
dislocation



LÉČBA

- konzervativní –uzavřená repozice, fixace sádrou dlahou v supinačním postavení v pravoúhlém postavení cca na 3T
-brzká fyzioterapie
- operační –irreponibilita(vzácná), poranění laterálního vazů-laterální nestabilita
-pro fyzioterapii po suturách nebo náhradách laterálního kolaterálního vazů je „safety position“ v pronaci



fyzioterapie- jak je uvedeno výše –s důrazem na
centraci RAK ,posílení dynamických
stabilizátorů,důraz na
ROM,sebeobsluha,úchopy

ZLOMENINY PŘEDLOKETNÍCH KOSTÍ PROXIMÁLNÍ

- zlomenina hlavice radia-pád na radiální stranu lokte, nepřímo extendovaná ruka v maximální pronaci-loket tlačěn do valgozity a hlavice se roztrhne tlakem hlavičky pažní kosti
- léčba
 - konzervativní-2-3T sádrová fixace-brzká fyzioterapie
 - operační-resekce hlavice radia,spacer,náhrada hlavice

- zlomenina olekranonu ulnae-časté poranění-přímý náraz,vzácně nepřímým tahem m.triceps brachii (koulaři,oštěpaři)
 - -vždy intraartikulární(zcela vyjímečně při abrubci vrcholu extraartikulární)
 - léčba –nedislokované vzácné,tah m.triceps brachii způsobí dislokaci
- konzervativní terapie -3T-v 60 až 90st flexe-fyzioterapii lze zahájit po 10 dnech za RTG kontrol s limitací pohybu
- operační-dislokované zlomeniny vyžadují vždy operační léčení-Kirchnerovy dráty jištěné tahovou cerkláží-analgetický důvod 7 dní sádrová fixace,někdy LM ortéza brzká fyzioterapie hned po odeznění bolesti

KOMPLIKACE V OBLASTI LOKTE

- ztuhlost kloubu-funkční rozsah-S-30-120
při menším rozsahu problém se sebeobslouhou
Imobilizace delší než 4T-u necelé poloviny významné omezení
hybnosti
- heterotopické osifikace-prevence pečlivá anatomická
repozice,nerovnost limituje pohyb
- šetrná fyzioterapie bez násilných pasivních manipulací
,eliminace zánětu
- pravidelná RTG kontrola –při náznaku paraartikulárních
osifikací-Indometacin
- Nestability-nedostatečné ošetření vazivového poranění.

ZLOMENINY RADIA A ULNY

- Monteggiaova zlomenina-nejčastější-zlomenina proximálního konce ulny s ventrální luxací hlavice radia
 - přímý náraz na dorzální stranu předloktí(forezní hledisko),pád na flektované předloktí
 - léčba
 - výhradně operační-dlahy,šrouby
- Fyzioterapie obdobná jako u předchozích fraktur.

- Galeazziho zlomenina- zlomenina v distální třetině radia spojené s luxací distální ulny-léze vazů radioulnárního spojení

-přímé násilí

- léčba –operační syntéza radia,někdy stabilizace radioulnárního kloubu často sádrová fixace 6T vzhledem k vazivovým lézím distálního RU skloubení

fyzioterapie- posilování dynamických stabilizátorů zápěstí,úchop,centrace RAK ,zařazení končetiny do dlouhých svalových řetězců

ZLOMENINY DISTÁLNÍHO PŘEDLOKTÍ

- kinematika-ulna obtáčí radius
- Collesova fraktura – fraktura distálního radia-
extenční mechanismus-pád na ruku v
dorziflexi
- konzervativně-sádrová fixace v mírné
palmární flexi a ulnární dukci 6Tx10 dní a
střední postavení,fixace po MTC
- operační perkutánní transfixace K-
dráty(nestabilní)problematická fyzioterapie,ZF

- Smithova zlomenina-fraktura distálního radia flekční

fyzioterapie-posilování dynamických stabilizátorů zápěstí s důrazem na stabilitu zápěstí, zvyšování ROM, centrace RAK, aktivace HSSP, TMT, úchopy, senzomotorická stimulace ruky, edukace pacienta v prevenci úrazů (senioři)

CAVE KBRS, sy karpálního tunelu

-nestability v oblasti DRUK-nezvednou břemeno v supinaci

ZLOMENINY V OBLASTI ZÁPĚSTÍ A RUKY

- zlomenina kosti člunkové(os scaphoideum)-60-90% ,
- pád na extendované zápěstí s radiální dukcí-méně obvyklý mechanismus přímý náraz
- bolest při tlaku na „fossa tabatier“,stupňuje se radiální dukcí ruky
- při přetrvávající pozitivní klinice i přes negativní nález na RTG je třeba s odstupem zopakovat.
- vzhledem k problematické vaskularizaci-doba hojení 12-24M ,riziko pakloubu- nejlepší výsledky operační řešení-Herbertovy šrouby-často kostní štěp
- neřešené-artrozy
- čím proximálnější linie lomu,tím šetrnější fyzioterapie
- konzervativní léčba problematická-jen nedislokované fraktury

- boxerská zlomenina-úderem v ose končetiny při sevření ruky v pěst, nebo pádem na ruku sevřenou v pěst, dochází k odlomení hlavičky (distální) části kosti záprstní. Podle intenzity úderu dochází k posunu hlavičky z osy, tj. k ohnutí do dlaně.
- bolestivost v oblasti zlomené hlavičky- v prstové části dlaně. Rychle dochází k rozvoji výrazného otoku nejen kloubu samého, ale i hřbetu ruky, může být patrný krevní výron. Pro bolest dochází k omezení pohybu postiženého prstu. Než se rozvine otok, může dojít i k deformitě v oblasti kůstek záprstních.
- léčba
 - konzervativní léčba-dislokace do 30° přiložením sádrové fixace na dobu 5 týdnů.
 - operační dislokace (posun) nad 30°,doporučuje se operační řešení s repozicí a fixací dráty

- Bennetova zlomenina-pád na palec ruky, kdy se působícím násilím odlamuje část kloubní plochy karpometakarpálního kloubu a tahem okolních svalů dochází k posunu fragmentů.
- takřka ve všech případech operační řešení, jehož úkolem je repozice fragmentu a fixace ve správném postavení. Individuálně se dle nálezu během operace přikládá fixace a zahajuje rehabilitace.

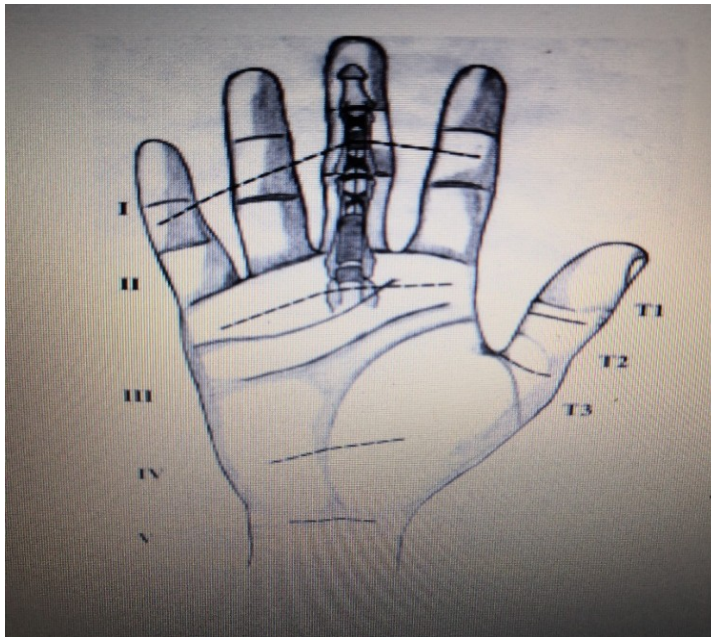
- Rolandova zlomenina- komplikovaná
intraartikulární zlomenina prvního metacarpu
s dislokací carpometacarpálního kloubu palce
- léčba operační

ŠLACHOVÉ PORANĚNÍ RUKY

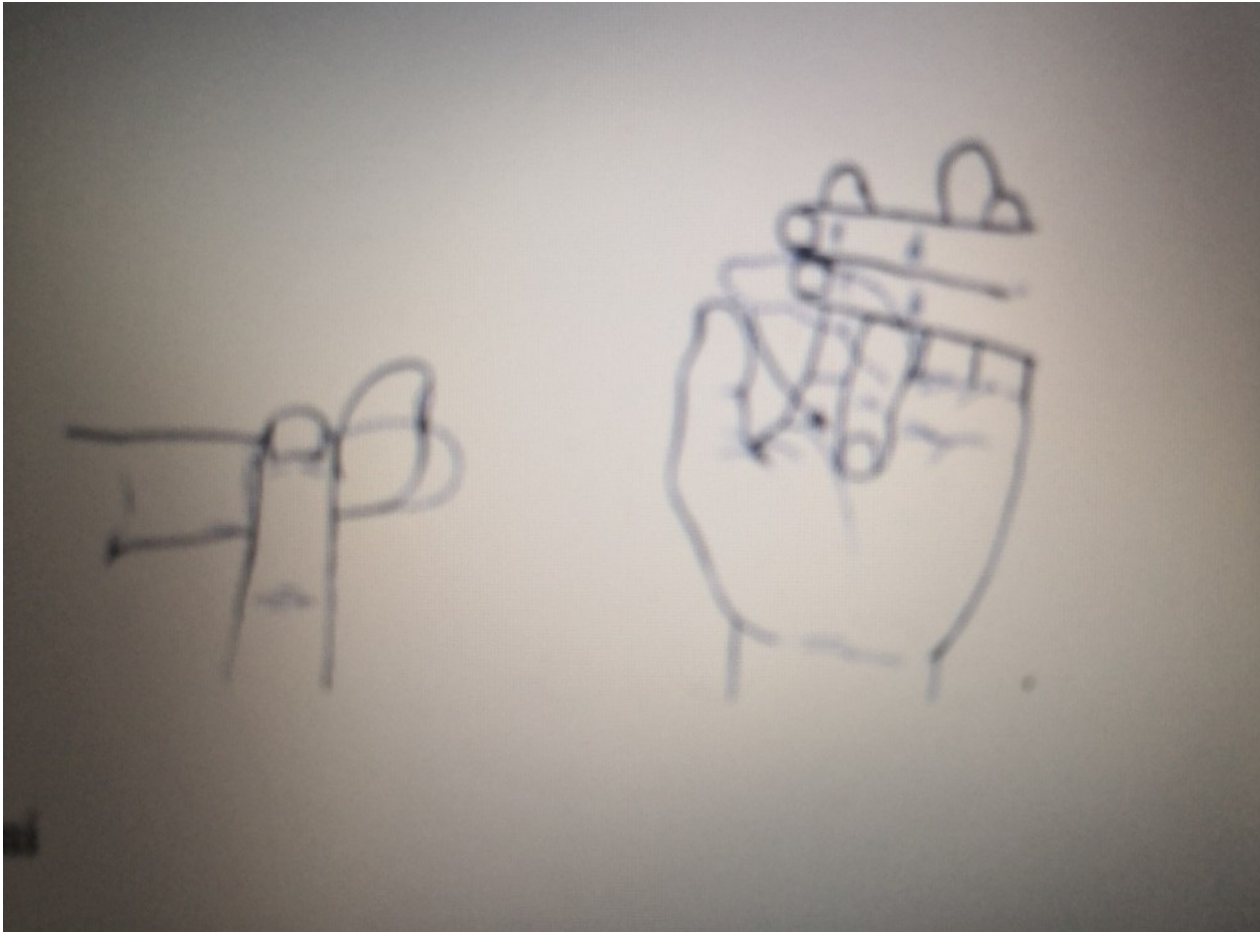
- anatomie flexorového aparátu ruky
 - tříčláňkové prsty –dvě flexorové šlachy
 - střední článek -inzerce povrchového flexoru
 - distální článek –inzerce hlubokého flexoru
 - osteofibrozní kanál-tvořen pochvou a systémem poutek-fixují šl.pochvu ke skeletu

- zóny poranění flexorů
 - zóna I-distálně od PIP kl.
 - zóna II -od PIP k MP kl.(po distální dlaňovou rýhu- „no man s land“, špatné výsledky sutur)
 - zóna III-MP kloubu k distálnímu okraji karpálního tunelu
 - zóna IV-karpální tunel(FCR,FCU,FDP,FDS)
 - zóna V-proximálně od karpálního tunelu
 - povrchová vrstva m.pronator teres,FCR,m.palmaris longus,FCU
 - střední-FDS
 - hluboká-FDP,m.pollicis longus ,m pronator quadratus

- na palci-T1-distálně od IP kl.
- T2-od IP kl. k MP kl.
- T3-od MP kl. ke karpálnímu tunelu



Diagnostika



- poloha prstu může ukázat jasně na šlachové poranění, resp. přerušeni šlachy

-při přerušeni šlach obou flexorů ztrácí prst svoji normální klidovou polohu a je zcela rovný, bez možnosti flexe

-při každém vyšetření šlach je důležitá spolupráce pacienta, což však bývá někdy obtížné zejména u malých dětí.

-poranění hlubokého flexoru diagnostikujeme tak, že se přidrží prst v oblasti středního článku ruky a vyzve se pacient k provedení pohybu ve článku distálním přerušeni hlubokého flexoru je tato flexe nemožná

- při poranění povrchovém flexoru pacient neohne prst izolovaně v proximálním interfalangeálním kloubu, i když zde bývá diagnosa často poměrně obtížná

- pohyb v metakarpofalangeálním kloubu bývá totiž zachován i při přerušeni obou flexorových šlach prstů vlivem působením interoseálních a lumbrikálních svalů, což mnohdy svádí k chybné diagnose

- při nejistotě o poranění šlach flexorového aparátu je zcela na místě chirurgická revize

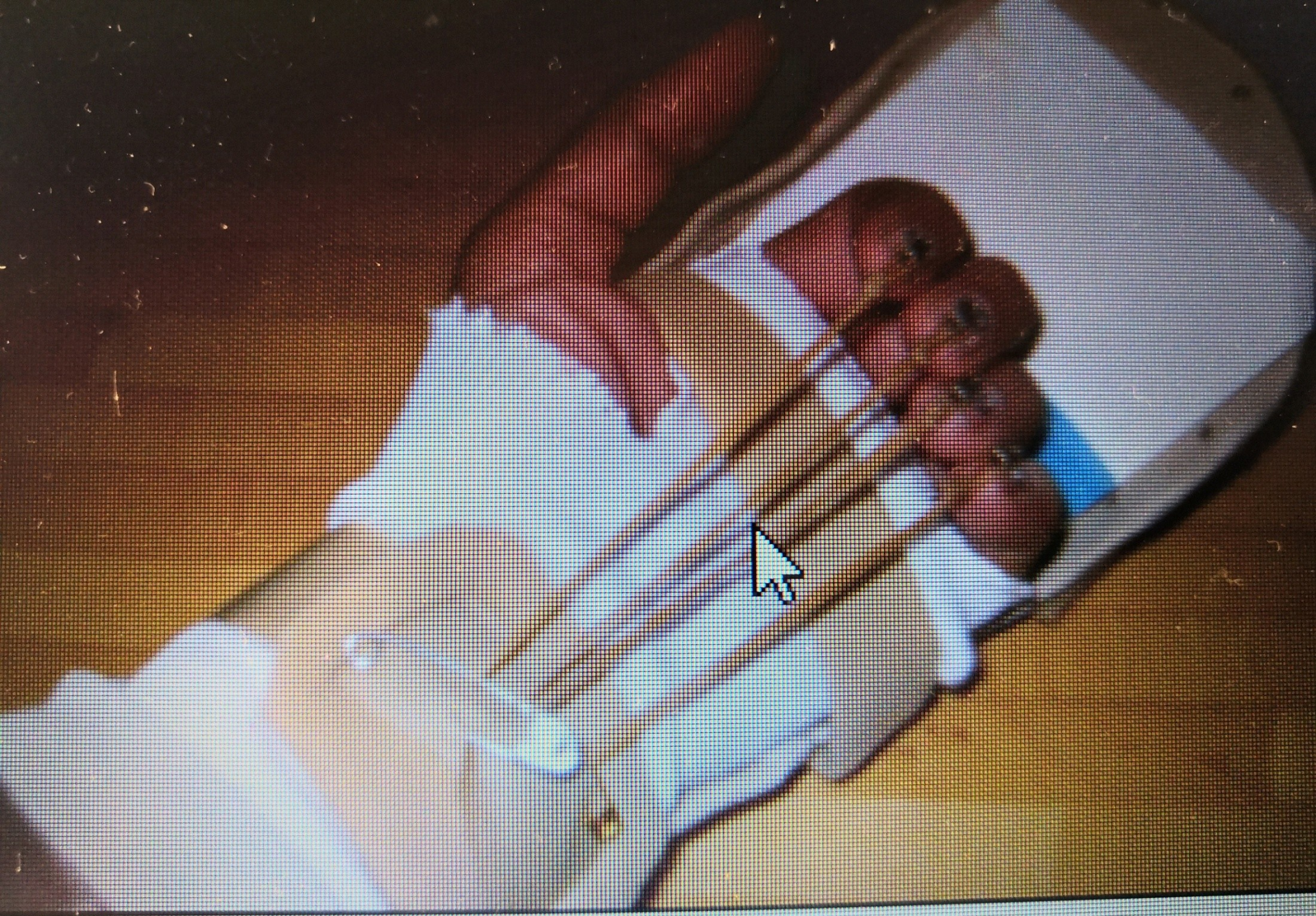- absence rány-nemožnost flexe prstu způsobená rupturou šlachy, nebo poškozením příslušného nervu
- při rozlišení druhu poranění pomůže aplikace tlaku na bříška flexorů v oblasti předloktí, kde při intaktní šlaše dojde k naznačení flexe
- parciální léze šlachy- oslabený tahu šlachy-omezení rozsahu pohybu a bolestivosti při pokusu o flexi

Veškeré vyšetřování poraněného šlachového aparátu musí být tedy prováděno jemnými pohyby, aby eventuelní šlachový pahýl zbytečně neretrahoval proximálně. Se šlachovým poraněním může být spojeno i poranění nervů. Je třeba vždy vyšetřit i citlivost periferně od místa poranění.

LÉČBA

- chirurgická- primární sutura-do 24h
 - odložená primární – do 2T
 - časná sekundární-2-5T
 - sekundární po 5t
- pevnost sutury rozhoduje o intenzitě fyzioterapie
- pevnost šlachové sutury je nejmenší mezi 9.-15.pooperačním dnem

- fyzioterapeutická intervence
 - v posledních letech tendence k brzkému zahájení fyzioterapie-nejčastěji využívaná je semiaktivní metoda dle Kleinerta a její modifikace-pasivní pohyb flexoru v osteofibrozním kanále-zápěstí fixované na dlazi v palmární flexi 20st ,prsty v semiflexi (názory na úhel flexe v zápěstí se liší)
 - antiedematozní režim-elevace,komprese-využití Cobanu
 - péče o jizvu-prevence adhezí –využití siliposu,mastí na silikonové bazi
 - zajištění skluzu šlachy
 - obnovení pevnosti tahu
 - nácvik pohybu na zdravé končetině
- modifikace Kleinertovy metody využívaná v současnosti nejčastěji (Mgr.Milada Kukačková,nemocnice Vysoké nad Jizerou,IC klinika)
 - 5.-10.poop.den na které pacient cvičí pasivní flexi zatažením za gumičky či vlasec a aktivní extenzi zpět do dlahy 10x každou hodinu po dobu 5 týdnů.
 - po 5T -je sejmuta dynamická dlahy a zhodnocen celkový stav operované končetiny. Je změřen rozsah pohybů. Pacient je instruován o plném používání operované končetiny, zatím bez zátěže. Je zhodnocen stav a případně navržena následná rehabilitace



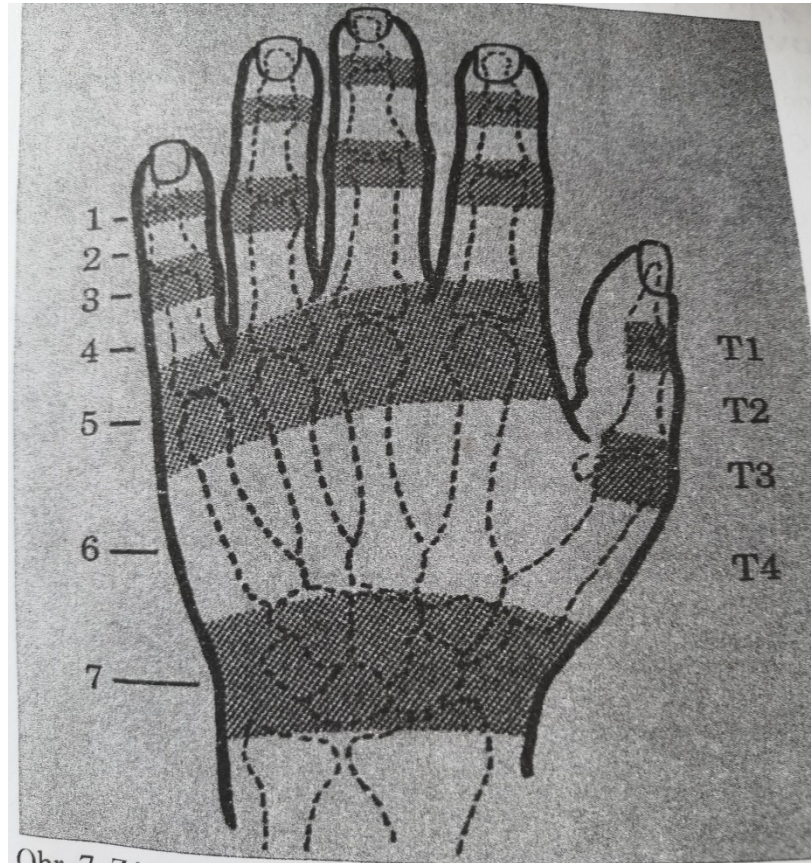
- Kleinertova metoda
- aktivní extenze prstů a pasivní flekčním tahem
- RC 45 – 60 FL, MCP 60 – 90 FL
- 1. týden 5-10 pohybů
- 2. týden 10-15 pohybů
- 3. týden 20-25 pohybů
- 6. týdnu aktivní flexe
- plná zátěž 10.-12. týden

- Metoda „place and hold“
 - RC kloub ve flexi, snižuje sílu flexorů, ale zvyšuje pasivní odpor extenzorů
 - denní nošení dorzální dlahy se zápěstím ve 20 stupňové FL a MP klouby v 50 FL
 - na terapii možnost kloubové dlahy,dovolující plnou flexi,extenze omezená na 30st
 - 15x/1h pasivní flexe v IP kloubech, poté následuje 25x flexe prstů metodou place and hold
- metody RHB dle Tubiana-zahrnují i ostatní metodiky

- zóny poranění extenzorů (prsty)
 - zóna I: DIP kl.
 - zóna II: střední phalanga
 - zóna III: PIP kl.
 - zóna IV: proximální phalanga
 - zóna V: MP kl.
 - zóna VI: metakarp
 - zóna VII: retinaculum extensorum
 - zóna VIII: distální část předloktí
 - zóna IX: střední a proximální předloktí

- zóny poranění extenzorů (palec):
 - zóna T I: IP kl. palce
 - zóna T II: prox. phalanga palce
 - zóna T III: MP kl. palce
 - zóna T IV: 1. metakarp palce
 - zóna T V: karpus

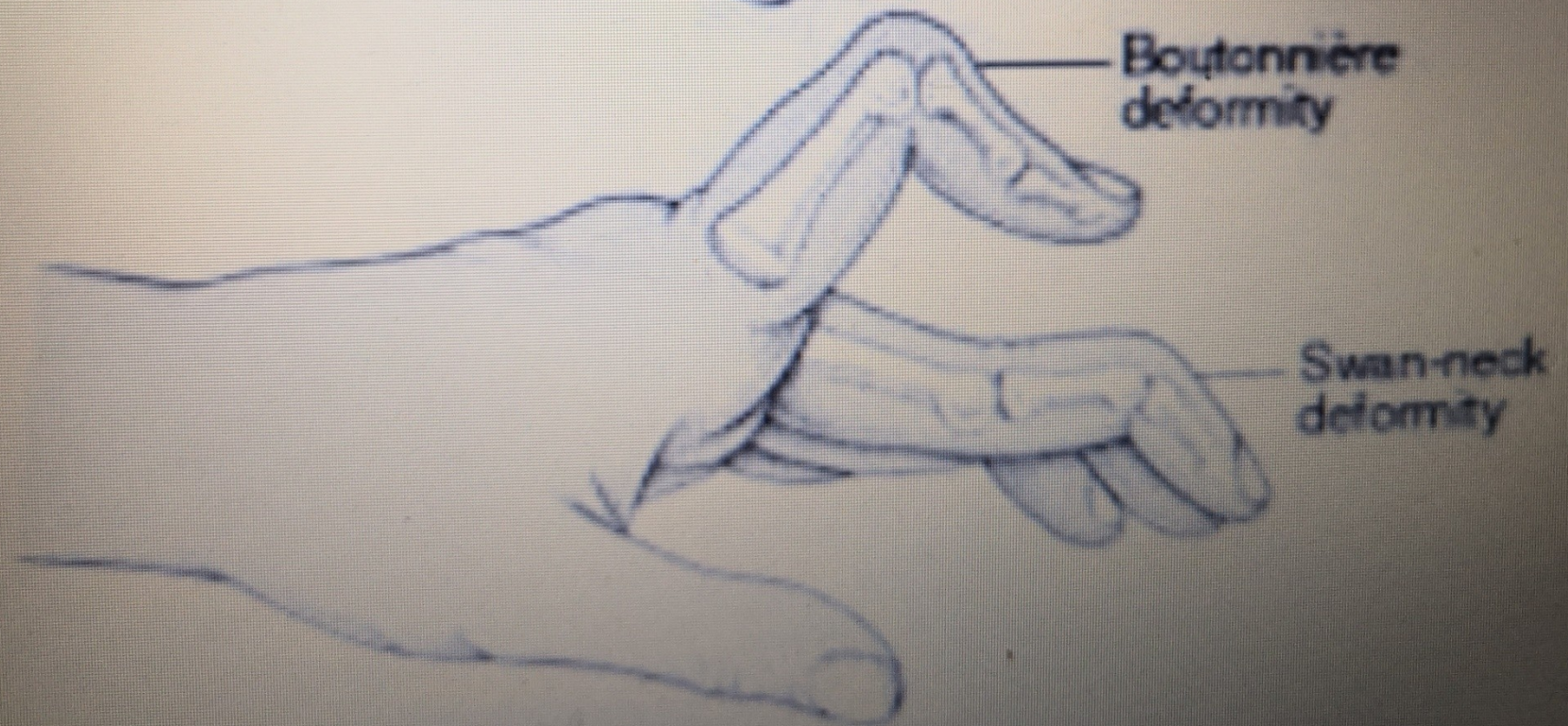
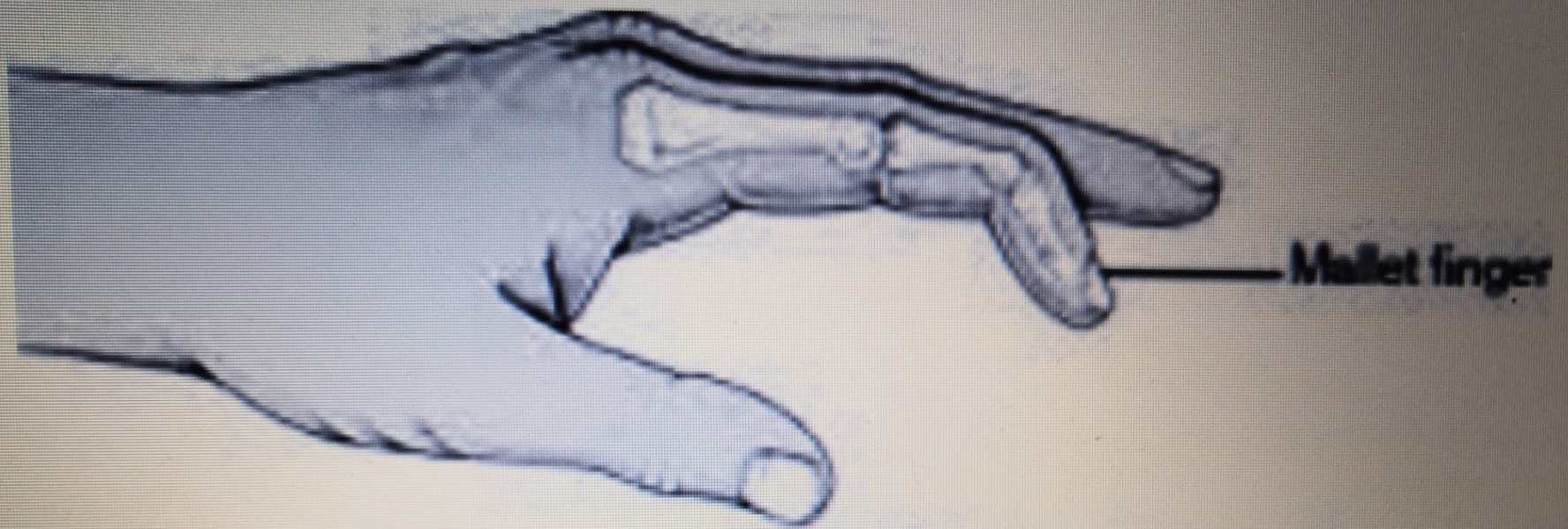
ZÓNY EXTENZOROVÉHO APARÁTU



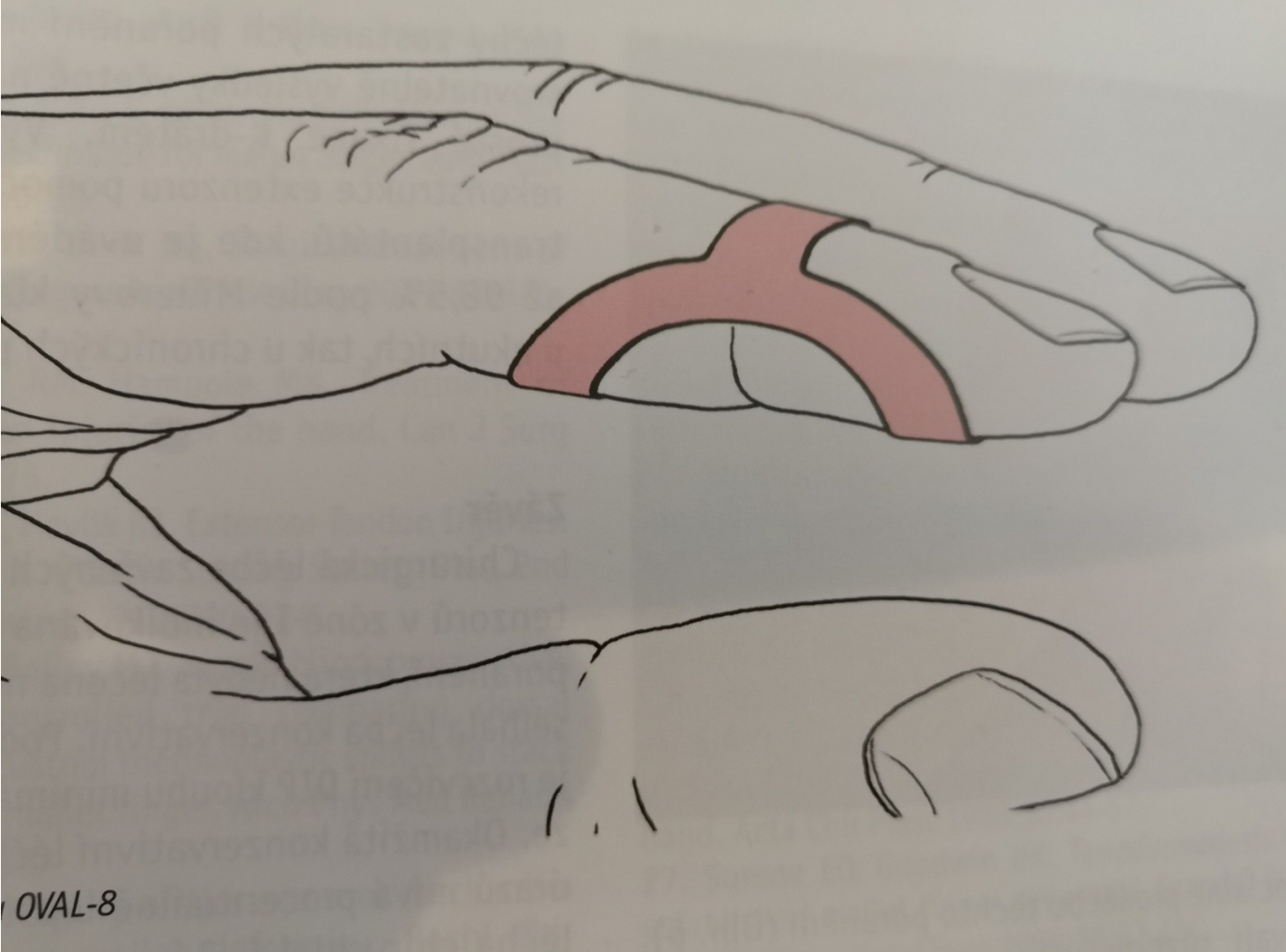
PORANĚNÍ EXTENZOROVÉHO APARÁTU

- poranění v zóně 1-touto zónou probíhají pouze laterální pruhy dorzální aponeurózy, které se upínají na bázi distálního falangu
- poraněním vzniká tzv. kladívkový prst(Mallet finger)
- poranění v zóně 2 V zóně 2 se kříží klinický obraz zóny 1 a 3
- probíhají tedy jak laterální pruhy aponeurózy (v distální části), tak střední pruh (v proximální části). Proto při poranění vzniká buď kladívkový prst, nebo deformita knoflíkové dírky – podle lokalizace
-

- poranění v zóně 3 zahrnuje poranění dorzální aponeurózy nad proximálním článkem prstu
- probíhá zde střední pruh vláken, který se upíná na bázi prostředního falangu-poškození této části aponeurózy - distální kloub nalézáme v hyperextenzi a proximální kloub ve flexi-poškozením středního pruhu dojde k rozestupu laterálních vláken-vytvoří se prostor -vlákna napjatá posunují se k ose rotace, táhnou PIP kloub do flexe a tím ho zároveň tlačí do prostoru, který mezi nimi vznikl-deformita knoflíkové dírky (boutonnier)
- deformita labutí šíje-nacházíme DIP kloub ve flexi a PIP kloub v hyperextenzi-nerovnováha mezi povrchovým flexorem prstu a dorzální aponeurózou(součást revmatického onemocnění, neléčená a brubce dorsální aponeurozy, hyperlaxicita vazů



- terapie
- - kladívkovitý prst (Mallet finger)
- převážně konzervativní
- 6T volární extenční dlažka
- po 6T aktivní flexe 20-25st
- 8T nácvik úchopu
- 10-12T plná zátěž
 - deformita knoflíkové dírky(Boutonnier)
- výsledek konzervativní terapie nejistý-a sekundární sutura problematická, s výhodou operační sutura
- dlaha –fixace PIP v extenzi na 3-4T
- od 3T aktivní cv.DIP a MP kl.
- Od 6T aktivní cv.v PIP kl.
- 8-12T cvičení proti odporu



OVAL-8

- zóna V a VII:
 - 0.-3. týden: - dynamická extenční dlaha – RC 25 DF, MP
0-30 FL
 - PIP a DIP střídají plnou FL a EXT
 - přes noc všechny prsty v extenční statické dlaze
 - á/hod 10x aktivní flexe, poté pasivní extenze
 - v zóně 5 a 6 aktivní flexe v zápěstí do 20 stupňů
 - -v 7 z. pouze do 15 - MP, PIP a DIP v plné pasivní EXT
 - 3,5.-5. týden: - dynam. dlaha dovoluje 50 flexe v MP
 - - v zóně 5 a 6 se provádí aktivní FLX v RC do 20
 - v 7 do 15 - MP, PIP a DIP v plné pasivní EXT
 - cv. place and hold

- 5.-6. týden - dynam. dlahá dovoluje 70 stupňovou flexi v MP
 - aktivní FLX, EXT v RC
 - aktivní rozsah FLX a EXT prstů
 - po 6 týdnech:- konec dynam. dlahy, užívá se statická přes noc
 - aktivní rozsah FLX, EXT v RC
 - po 10 týdnech plná zátěž

- fyzioterapie po sutuře extenzorového aparátu
–využívaná v současnosti v rámci pracovišť
terapie ruky

5.-10. pooperační den-dynamická dlaho-extenze
v zápěstí(RC kloubu) cca 20st -10x/1h cca 40st
flexe do extenze prsty taženy pasivně tahem
gumiček tento režim se dodržuje 6T

-po 6T sejmutí dlahy-docvičení ROM v plné míře
bez zátěže

-10-12T-postupně plná zátěž



r.5 Dynamická dlaha po šlachové rekonstrukci

ŠLACHOVÁ PORANĚNÍ U LEZCŮ

- **plné přetržení šlachy**

Plné přetržení není častým zraněním, nicméně si je lze přivodit např. při pokusu zabránit pádu nebo při zvedání se na nejmenších chytech. Může se ozvat prasknutí a prudká bolest v průběhu šlachy na prstu, obvykle v místě, kde se šlacha m.flexor digitorum profundum upíná na poslední článek III.-IV. prstu. Šlachu je nutno přišít nejpozději do 3 týdnů, avšak čím dříve, tím lépe. Nejméně 6 týdnů trvá zdánlivé obnovení pevnosti šlachy (tím se myslí strukturální, nikoli však funkční obnovení pevnosti). Ve skutečnosti je nutná přestávka v lezení nejméně 3 měsíce, chceme-li se vyhnout velkému riziku obnovení zranění.

- **Přetržení šlachového poutka ohýbače prstu**

Přetržení se pravidla manifestuje slyšitelným prasknutím (lupnutím) a náhlou bolestí. Bolest, zduření článku prstu a krevní výron se objeví obvykle do 24-48 h. Při flexi (ohýbání) prstu, která je omezená, vzniká dojem, že šlacha vyskakuje z pochvy, případně je vystupující šlacha viditelná. Bolest a zduření mizí během 14 dnů, ale bolestivost přetrvává 3 měsíce.

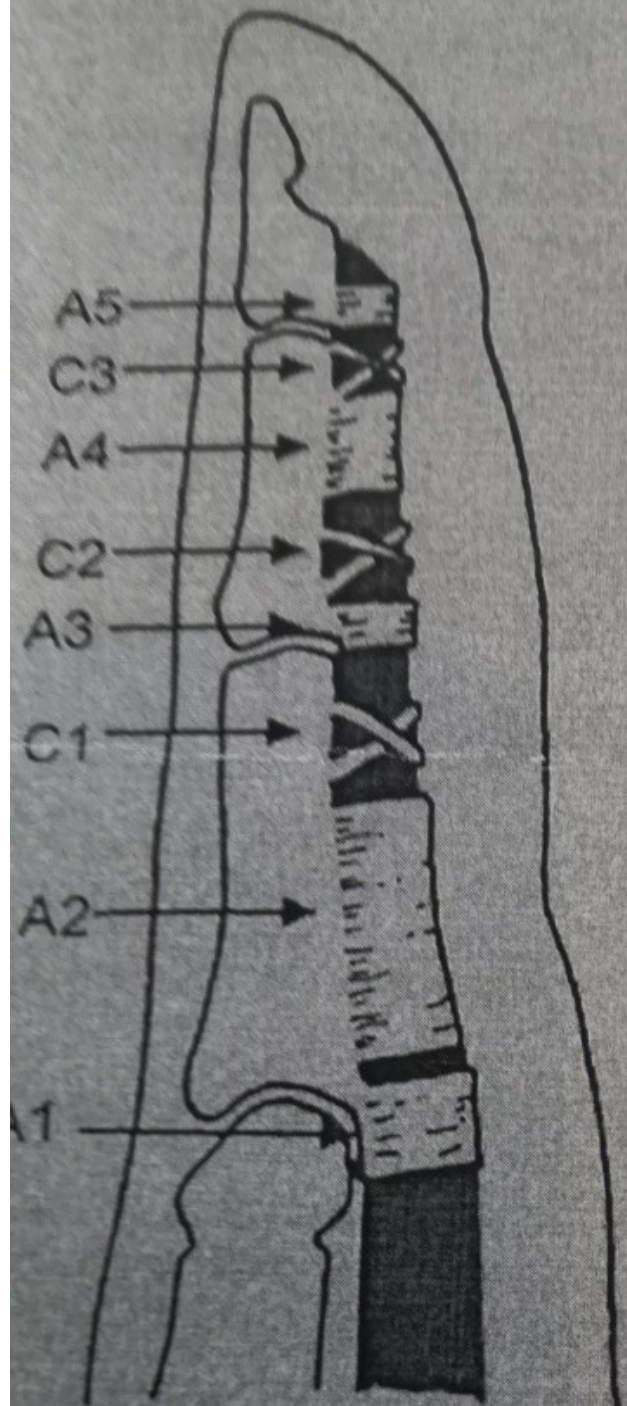
Ztráta každého z pěti prstencových poutek znamená vytvoření tětiny flexorové šlachy a omezení flexe prstu do dlaně.

Chybějící poutka nelze nahradit jinak než rekonstrukcí. Poutka A2 a A4 jsou nutná pro udržení základního pohybu. Nejčastěji bývají rekonstruováno poutko A2. Vznik tětiny je biomechanicky velice nevýhodný. Síla postiženého prstu se snižuje dokonce až o polovinu. Měli bychom si uvědomit, že v případě, že ztracené poutko nenahradíme, vzniká na prstu nevýhodný poměr sil a šlacha flexoru se může dále „prořezávat“ a poškozovat tak i okolní nezasažená poutka. Podobný problém nastává i když budeme prst tejpovat, jelikož šlacha flexoru působí při napínání přímo na okolní tkáň.

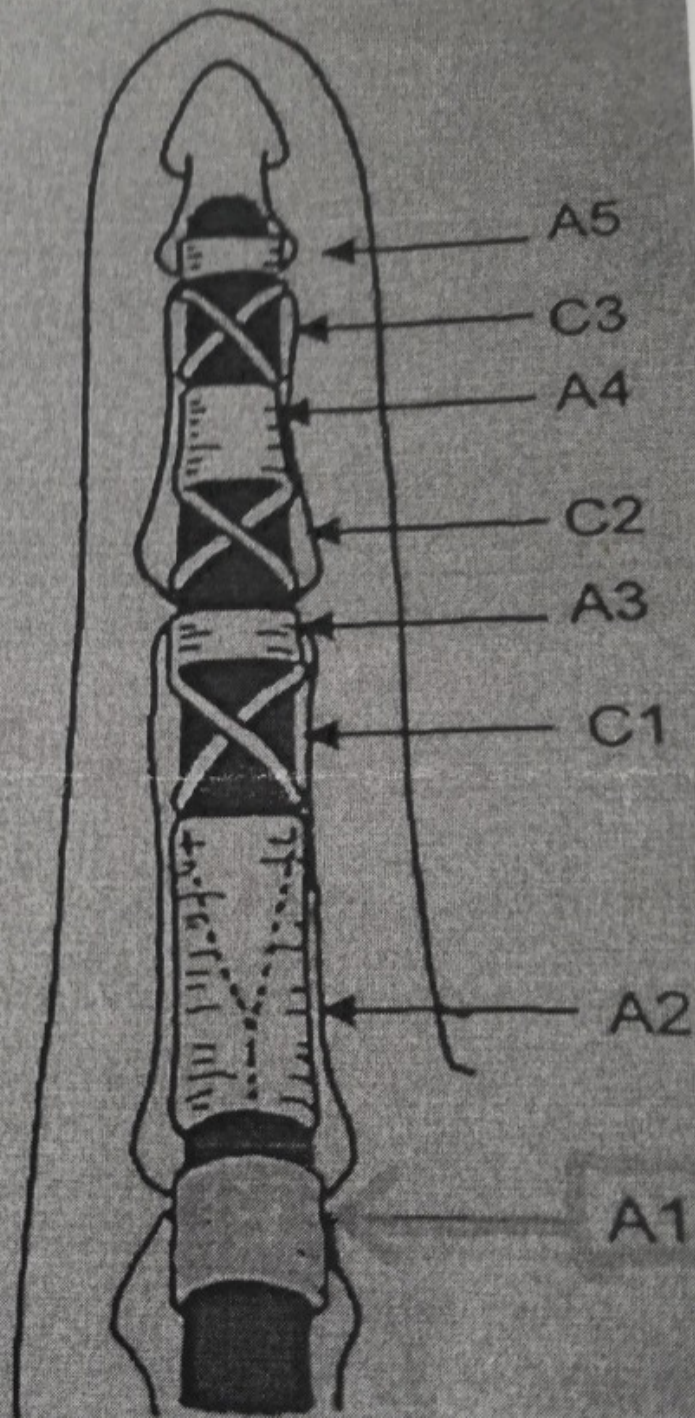
- diagnostika- sonografie (přednostně – umožňuje vyšetření při pohybu), ideálně magnetické rezonance

- terapie
 - parciální ruptury-konzervativní
 - 10 dní znehybnění
 - časná funkční terapie s ochranou poutka-
tejp, termoplastový kroužek-expander, úprava
ergonomie lezení, centrace kloubů, aktivace
HSSP
 - lehké lezení po 6-8T
 - plná zátěž po 3M
 - tejping 6M

- kompletní ruptura-kompletní rekonstrukce nebo náhrada, často postižení více poutek
- fixace 2T
 - 6T-fixace poutka termoplastovým kroužkem
 - časná fyzioterapie s fixací poutka termoplastovým kroužkem 4T
 - 3M-mírná zátěž
 - lezení až za 4M -12M fixace poutka tejpem



B



ZLOMENINY V OBLASTI PÁNVE

- anatomie-kostěný kruh
(kosti kyčelní, sedací, stydké, křížová kost kostrč a elastické spoje-vpředu symfýza-vzadu SI syndesmóza, silný ligamentozní aparát)
 - poranění pánve –nejčastěji vysokoenergetický úraz, součást polytraumatu
 - součástí pánve cévně nervové svazky, urogenitální trakt, riziko poranění těchto struktur-pac. ohrožen hemoragickým šokem
- „nestabilní pánev=nestabilní pacient“
- ohrožení imobilizačním syndromem
 - významná psychická zátěž

- mechanismus vzniku
 - předozadní komprese-zevně rotační dislokace typu „otevřená kniha“
 - laterální komprese-vnitřní rotace jedné poloviny pánve
 - translační(střižná síla)

KLASIFIKACE ZLOMENIN V OBLASTI PÁNVE

- Typ A - zahrnující stabilní zlomeniny, kdy zadní segment je intaktní
 - A1 - avulzní okrajové zlomeniny
 - A2 - zlomeniny lopaty kosti kyčelní bez porušení pánevního kruhu včetně izolovaných zlomenin ramének kosti stydké (časté poranění u seniorů)
 - A3 - příčné zlomeniny kosti křížové a kostrče

- Typ B - zahrnující rotačně nestabilní zlomeniny, kdy zadní pánevní segment je částečně tangován
- B1 - zevně rotační zlomeniny s rozstupem symfýzy přes 3 cm nebo se zlomeninami ramének - tzv. motýlová zlomenina. roztržen jen přední sakroiliakální vaz-unilaterální open book
- B2 - laterálně kompresní poranění s vnitřní rotací - roztržen jen přední SI vaz. Raménka stydké kosti jsou přes sebe přesunuta
 - B2.1 ipsilaterální typ („bucket handle“)
 - B2.2 kontralaterální typ
- B3 - zevně rotační zlomenina s oboustranným poraněním SI vazů - bilaterální open book“

- typ C - zahrnující rotačně a vertikálně nestabilní zlomeniny, kdy zadní pánevní segment je tangován totálně
- C1 - kompletní unilaterální poranění
- C2 - kompletní postižení unilaterální a nekompletní kontralaterálně
- C3 - kompletní postižení bilaterální



KOMPLEXNÍ PORANĚNÍ PÁNVE

- nesmí se přehlédnout
 - arteriální a venozní postižení
 - poranění urologická
 - poranění rekta
 - poranění sakrálního plexu
 - kompartment syndrom retroperitoneální a gluteální
 - neurologické komplikace(lumbosakrální plexus,sakrální kořeny-erektilní dysfunkce,frigidita)

LÉČBA ZLOMENIN PÁNVE

- konzervativní
 - zlomeniny typu A se ve většině případech řeší konzervativně-nejčastější
 - u zlomenin typu B nebo C se ke konzervativní terapii přistupuje vyjímečně
 - trakce
 - -klid na lůžku 6-12T
- miniinvazivní postup-zevní fixátor

- operační- vnitřní osteosyntéza
 - dokonalá repozice úlomků, obnovení kongruence kloubní plochy a stability kloubu
 - používají se kortikální šrouby, spongiózní šrouby všech délek a neutralizační, rekonstrukční nebo pánevní dlahy
 - rozlišujeme několik operačních přístupů

ZLOMENINY ACETABULA

- součást pánve ne pánevního kruhu
- klasifikace
- typ A - postižení jednoho pilíře, kdy se jedná o částečně o intraartikulární zlomeninu
 - A1 - zlomeniny zadní hrany acetabula
 - A2 - zlomenina zadního pilíře
 - A3 - zlomenina předního pilíře

- typ B - zahrnující příčně orientovanou zlomeninu, kdy se jedná o částečně intraartikulární zlomeninu
 - B1 - transverzální lom
 - B2 - T – lom
 - B3 - přední/zadní pilíř horizontálně orientován
- typ C - jde o kompletně intraartikulární zlomeninu, kdy jsou oba pilíře oddělené od os ilium
 - C1 vertikální lom os ilium se separací obou pilířů
 - C2 separace spíše horizontální
 - C3 smíšená forma s postižením SI skloubení

LÉČBA ZLOMENIN ACETABULA

- konzervativní u jednoduchých nedislokovaných zlomenin
 - skeletární trakce 3-4T(tah cca 10% váhy)
- operační- stabilizační výkony.kortikální,spongiozní šrouby,dlahy

FYZIOTERAPIE

Přísně individuální, zásadně se ctí přání operátora.

-prevence imobilizačního syndromu

-RFT

-peritoneální masáž pro podporu peristaltiky

-cévní gymnastika (prevence TEN)

-aktivace nitrobřišního tlaku

-IK gluteálních svalů

-aktivace svalů pánevního dna

-nácvik dvojflexe v odlehčení

-nácvik abdukce, obě DKK současně - expander např.

-aktivní cvičení a posilování HKK

-motomed pro pasivní pohyb DKK v odlehčení

-vertikalizace – do vysokého chodítka

-někdy postupně polohování opěry zad, k předejití ortostatického kolapsu

-eliminovat sed-na okraj lůžka s využitím opory HKK

-u fraktur acetabula nikdy přes bok

LUXACE KYČELNÍHO KLOUBU

- nepřímé násilím, např. při autonehodách či pádech z výšek („dash board injury“, přenesený mechanismus nárazu flektovaného kolena na přístrojovou desku v automobilu)
- luxace dělíme na
- ilické (zadní horní),
- ischiadické (zadní dolní)
- pubické(přední horní) či obturatorní (přední dolní).
Rozlišujeme luxace izolované nebo spojené se zlomeninami, kdy nejčastěji se jedná o zlomeninu zadní hrany acetabula, zlomeninu hlavice femuru nebo o zlomeninu dna acetabula, kdy tento stav je popisován jako tzv. centrální luxace kyčelního kloubu

- diagnostika klinické vyšetření
 - luxace zadních typů -semiflexe, addukce, VR, dále zkrácení DK
 - předních typů je typické postavení DK v ZR. Vyšetřujeme senzitivitu a motoriku periferie, protože zde hrozí riziko poškození n. ischiadicus, u předních luxací je ohrožen n. femoralis.

RTG vyš.

LÉČBA

- nutná urgentní repozice prováděná v CA pod kontrolou správného zakloubení RTG snímkem
- konzervativní - léčba izolovaných luxací-klidový režim na lůžku, na Braunově dlaze, po dobu 14 dnů, s postupnou zátěží po 6 týdnech-
- -luxace s frakturou zadní hrany spočívá léčba ve 2 – 3T skeletární extenzi s postupnou zátěží po 8 – 12T
- operační - přiklání se k tomuto postupu při nestabilních a irreponibilních zlomeninách zadním přístupem, s postupnou zátěží po 6 týdnech

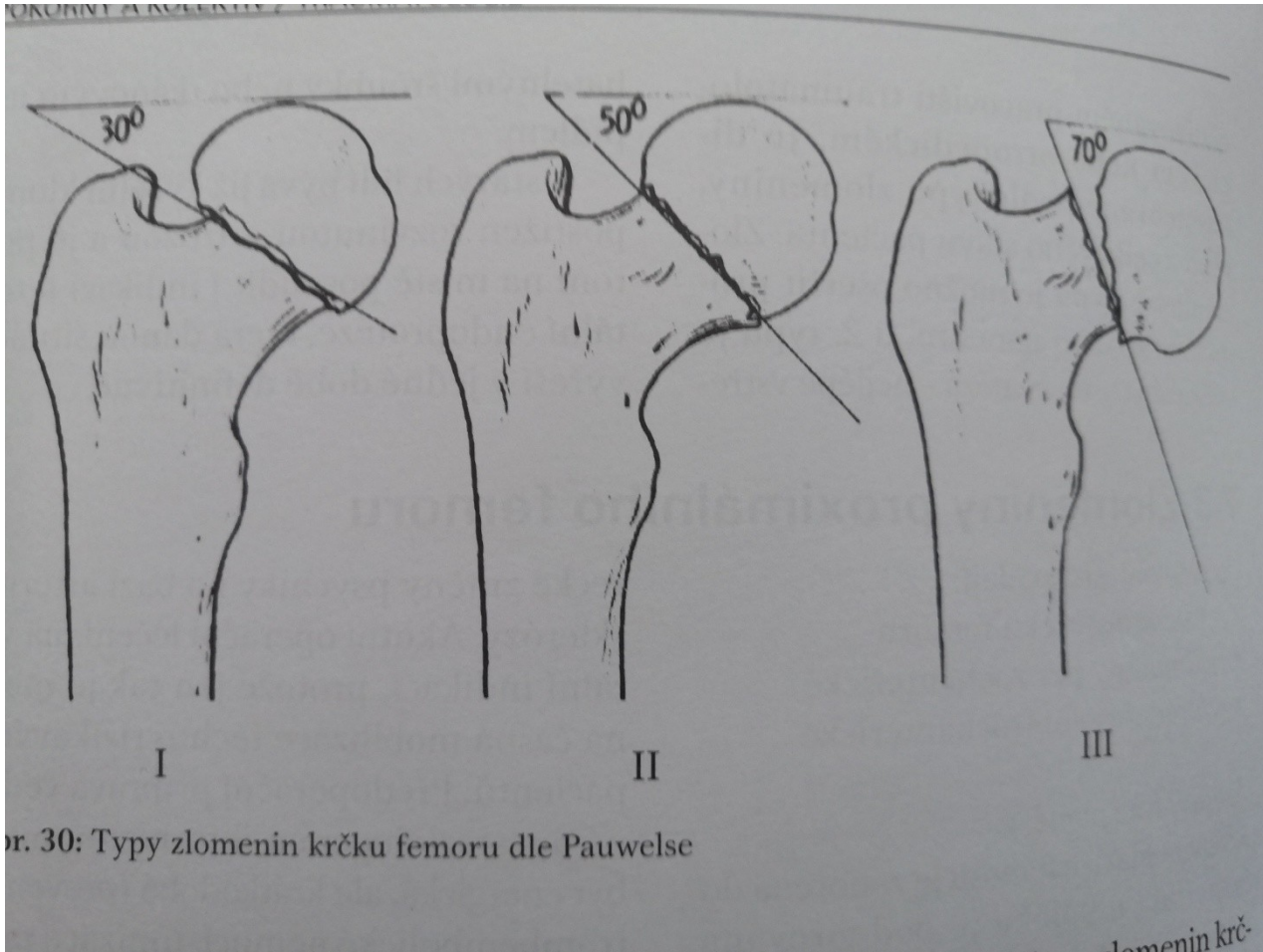
FYZIOTERAPEUTICKÁ INTERVENCE

- prevence trofických a organických změn v rámci imobilizace totožné jako u fraktur pánve
- po 6T postupná zátěž u konzervativní terapie a luxace nekomplikované fraktur
- po operační terapii u luxací v kombinaci s nestabilní frakturou 2-3T skeletární trakce pak nadále klid na lůžku postupná zátěž po 8-12T

ZLOMENINY PROXIMÁLNÍHO FEMURU

- seniorský věk
- **zlomeniny hlavice** klasifikace dle Pipkina I-IV
 - Pipkin I-zadní luxace kyčle s frakturou hlavice distálně od fovea centralis
 - Pipkin II-zadní luxace kyčle s frakturou hlavice kraniálně od fovea centralis
 - Pipkin III-typ I nebo II s frakturou krčku
 - Pipkin IV: typ I, II nebo III se zlomeninou acetabula
 - hlavice ohrožena nekrozou
- léčba zlomenin hlavice je obtížná
 - osteosyntéza je možná pouze u větších fragmentů, nedislokované či dobře zavřeně zreponované zlomeniny hlavice u mladších pacientů je možné léčit i trakcí
 - relativně nejjednodušším způsobem pro lékaře i pacienta je TEP
 - mladých pacientů, kteří tvoří většinu v této skupině zlomenin, je vždy snaha zachovat kyčel.

- **zlomeniny krčku-**
intrakapsulární,extrakapsulární
- **zlomeniny trochanterické-**
pertrochanterické,intertrochanterické
(subtrochanterické)
- **klinické příznaky-** antalgická ZR někdy zkratek



- dělení dle Pauwelse-zažité,jednoduché
 - typ I- příznivý pro hojení
 - typ II-30-70st.
 - typ III- nepříznivý pro hojení
- léčba konzervativní jen u nedislokovaných fraktur-klid na lůžku-následně chůze v odlehčení (mladí pac.)
- operační
 - děti a adolescenti spongiozní šrouby s ohledem na růstovou zonu
 - dospělí do 50let-osteosynteza (PFN,dlaha...)
 - senioři nad 60 let-TEP
 - velmi staří a polymorbidní pac.CKP(možná okamžitá vertikalizace,CAVE luxace-antoritační postavení)

- pertrochanterické zlomeniny-dobře vaskularizované,dobře se hojí,větší krvácení
- léčba vždy operační-je třeba kvalitní repozice a obnovení délky a osového postavení
- subtrochanterické –zásadně operační léčba

FYZIOTERAPIE

- postup se liší dle typu léčby ve většině případů se u zlomenin proximální části femuru upřednostňuje operační léčba
- v případě osteosyntézy(hřebové,dlahové)-
- vertikalizace -DKK s trupem točí v jedné ose neposazovat přes bok(z důvodu náročnosti a bolestivosti,posléze může přes zdravý bok se zajištěním osového postavení operované končetiny
- lehná na operovaném boku je kontraindikována 3M po zákroku) -zajištění osového postavení operované končetiny,schůdek pod DKK
- snaha o vertikalizaci v co nejkratším čase po operaci
- vzhledem k vyššímu věku pacientů-vysoké chodítka a následně podpažní berle 3M s příkládáním a odlehčením operované končetiny
- zmírnit následky snížené mobility
- RFT
- CG prevence TEN
- zlepšení motility střev
- pozvolné zvyšování ROM do 90 st v KYK(bez rotačních pohybů a addukce přes střední čáru)
- posilování dynamických stabilizátorů pánve,bridging
- stimulace chodidla
- CKP –při vertikalizaci může prakticky ihned zatížit operovanou končetinu, ale přísně antirotační režim,antirotační bota

ZLOMENINY DIAFÝZY FEMURU

- relativně častá kombinace diafýza femuru a proximálního konce
- ostré konce při dislokaci často poraní měkké tkáně a dochází ke značnému krvácení(CAVE compartment sy,tuková embolie)
- léčba-operační (v mezičase např.Kirschnerova extenze)
- kryoterapie 4x20min
- lymftejp

ZLOMENINY DISTÁLNÍHO FEMURU

- klasifikace
 - typ A-suprakondylické (extrakapsulární)
 - typ B-intraartikulární s odlomením jednoho kondylu
 - typ C-intraartikulární s odlomením obou kondylů

LÉČBA

- většinou operační
 - kondylární dlahy
 - nitrodřeňový hřeb(retrográdně zajištěný)
 - tahový šroub
 - spongiozní šrouby
 - podpůrné dlahy

FYZIOTERAPIE

- polohování – antalgické-molitanové korýtko, vypodložení stehna pro optimální úhel v KOK
- zajistit mobilitu pately-kraniokaudální a mediolaterální posun, vyvarovat se tlaku přímo na patelu
- pozvolné zvyšování ROM ve smyslu flexe s možností využití motorové dlahy, zamezení flekční kontraktury
- cvičení ve všech polohách
- TMT míčková facilitace, ošetření fascií, uvolnění ITT
- využití expanderu, overballu
- cvičení i v CKC – využití závěsného stoje pro posílení pánevních stabilizátorů – stojná končetina zdravá
- brzká vertikalizace-striktně 3M bez zatížení op.končetiny
- po 4T možnost využití stacionárního bicyklu, bez silové zátěže
- komplikace
- špatně zhojená zlomenina(odchylky v ose)
- myositis osificans-vlivem nárazu na kost může být poškozen m.rectus femoris a následně limitována flexe
- adheze
- flekční kontraktura v KOK

ZLOMENINA ČEŠKY

- mechanismy úrazu
 - přímé-náraz na ohnuté koleno(nejčastější)postižena střední část pately
 - nepřímé nekoordinovaná svalová kontrakce-avulzní zlomeniny,horní nebo dolní část
- klasifikace
 - příčné
 - šikmé
 - podélné
 - dvou,tří a víceúlomkové

LÉČBA

- konzervativní-pouze u nedislokovaných zlomenin
-3-4T rigidní ortéza –izometrické kontrakce po
sejmutí ortézy pozvolné zvyšování ROM
- operační-tahová cerkláž a dva podélné K dráty-
sešití roztržených retinakul
- parciální patelektomie-u výceúlomkových
zlomenin-nutné transoseální zajištění lig.patelaee
- totální patelektomie-u hvězdicovité zlomeniny-
oslabení extenčního aparátu KOK
- FYZIOTERAPIE-neflektovat KOK 4-6T ,chůze s 50%
zátěží,IK

PORANĚNÍ MĚKKÉHO KOLENE

- anatomie KO

-nosný kloub, středový článek kinematického řetězce, nutná centrace v každé poloze

- druhy poranění měkkého kolene

1.vazy

2.menisky

3.poranění chrupavek

4.luxace kolene

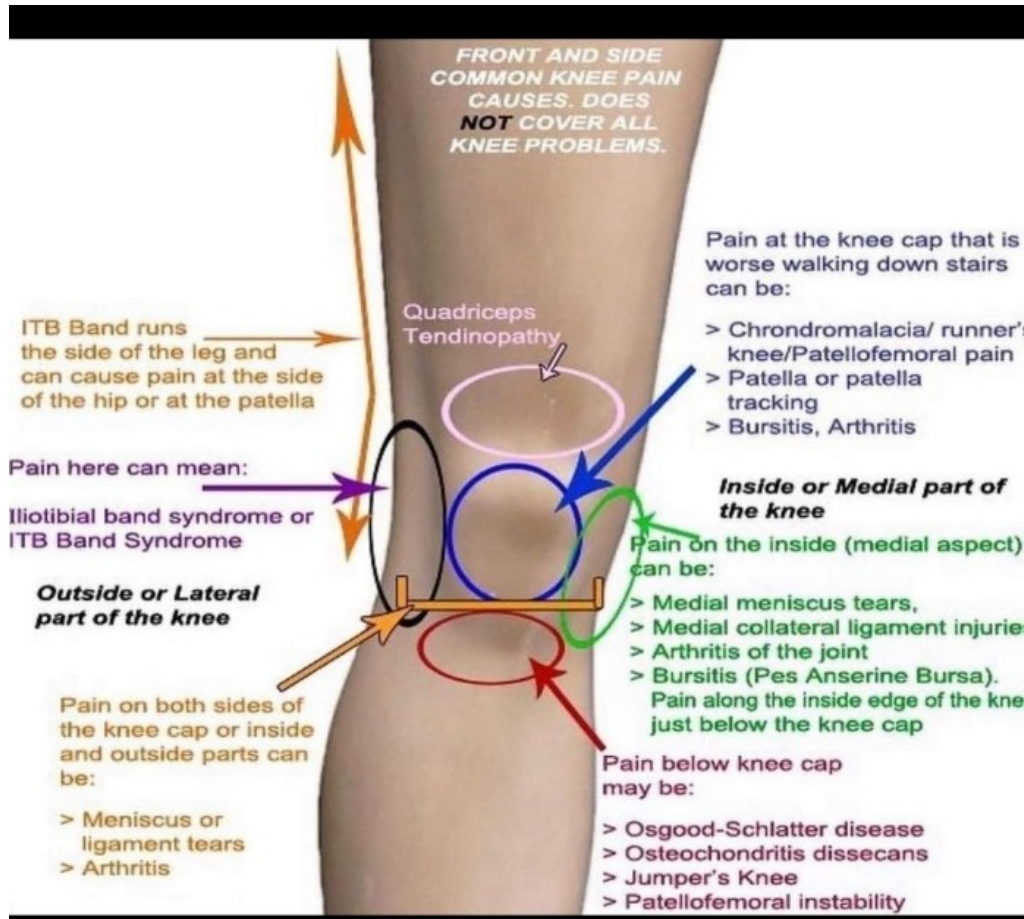
5.luxace pately

„nešťastná triáda“ současné poranění LCM ,MM,ACL

- akutní poranění vazivového aparátu

-primárně poškozeny kapsulární stabilizátory-

nejprve poraněny kapsulární stabilizátory a teprve při určitém rozsahu jejich poškození může v další fázi poranění dojít k lézi zkřížených vazů za současného zvětšení léze kapsulárních vazů



- poranění kolaterálních vazů(LCM,LCL)
 - LCM 10x častější poranění než LCL
 - při roztržení LCM při femorálním úponu –
tzv.Ski-punkt-někdy v procesu hojení calcifikát
(Pellegrini-steeda)
 - iniciální bolest při lézi LCM může být výraznější
a zakrýt lézi MM, nutno dovyšetřit
 - při poranění LCL může být poraněn n.peroneus

LÉČBA

- konzervativní –u parciálních ruptur a distenzí-
klid, odlehčení, kryoterapie, při výraznější bolesti rigidní ortéza
na 3T

-u totálních rpt. 6T ortéza, po odeznění akutní
bolesti cca po 3T ortéza s limitovaným pohybem (0-90)

-sportovci do 72h adaptační sutury-benefit
diskutabilní

FYZIOTERAPIE- IK, CG –po 3T pozvolné zvyšování ROM-po 6T
intenzivnější posilování i CKC šikmé sedy-z vývojově nižších
poloh do vyšších, postupné přidávání zátěže, dále dle
individuálních potřeb, posilování pánevních
stabilizátorů, trupová stabilita, neopomenout ošetření a
cvičení nohy, TMT-ošetření fascií a reflexních změn

- poranění zkřížených vazů
- poranění LCA
 - mechanismus vyplývá z biomechaniky(stabilizační funkce působící proti anteriornímu translačnímu posunu tibie. Další jeho funkcí je stabilizace, „uzamčení“, kolenního kloubu v extenzi
 - flekčně –vnitřně rotační-lyžaři,dřep s nadměrnou zátěží
 - rotace v extenzi nebo lehké flexi
 - kontaktní poranění
 - např. když nám pacient vypoví, že se mu nevypnulo vázání u lyží, nebo při doskoku dopadl na protihráčovu nohu
 - kombinace flexe, varozity a vnitřní rotace - tento mechanismus je častý při pádu z motoriky- hyperextenze kdy přiléhá přední okraj LCA k interkondylárnímu zářezu, který způsobí jeho rupturu
 - pacient popisuje, že chtěl kopnout do míče, ale netrefil se a příliš nohu vykopl
 - „prasknutí“,v KOK- m. quadriceps femoris vyvinutá u lyžařů má díky „sling shot efektu" za následek rupturu LCA
 - nedostatečná kokontrakce hamstringů.
- léčba dle výsledku ASKP
 - parciální ruptura(nejméně polovina vazů je zachována a má dostatečný tonus)-odtržený cíp vazů se může dostat do kloubní štěrbiny(většinou zevní) a imitovat meniskovou symptomatologii proto resekcce
 - subtotální až totální ruptura při úponu(u LCA většinou femorální)
 - v případě ošetření do 72h a pokud není retrahován pahýl-lze dvěma pevnými stehy reinzerovat
 - subtotální až totální ruptura v průběhu vazů
 - paliativní ošetření
 - náhrada vazů-indikována u pacientů se sportovní a pracovní zátěží –není indikována primárně,až po odeznění synoviality,docvičení dynam.stabilizátorů

- -autogenní transplantát. Další variantou je použití allogenního transplantátu (štěp odebraný z mrtvého dárce)
- xenogenní (štěp z jiného živočišného druhu)
- uměle vytvořený transplantát

Názory na dobu vhojení transplantátu se liší od 3. týdnu do 4M.

LCP – izolované poranění velmi vzácné-přímé působení razantního násilí na přední plochu kolenního kloubu ve flexi

-náraz kolene na palubní desku při autonehodě (dash board injury)

-pád na obrubník chodníku, kdy dojde k nadměrnému pohybu bérce dorzálně-při pokračujícím násilí dochází k poranění také dorzální části pouzdra, včetně distenze šlachy m. popliteus

-léčba má stejné zásady.

FYZIOTERAPIE PO NÁHRADĚ ACL

- předoperační fáze
 - evakuace otoku, redukce bolesti(analgetické, trofotropní procedury FT), a obnova co největšího rozsahu pohybu a posílení dynamických stabilizátorů KOK, nácvik chůze o 2FB, posilování stabilizátorů pánve ,posílení HSSP,berle odložit až po úpravě stereotypu chůze,nácvik propriocepce
 - náhrada se nedoporučuje dříve než za 3M

- časná pooperační fáze 1-14 den
- v závislosti na typu operace se rehabilitace v časně pooperační fázi mění
- hlavní úkol je eliminace otoku a bolesti a rozvoje synoviality
- při náhradě z m. semitendinosus postupné zatěžování operované dolní končetiny s 2FB
- u náhrady z lig. patellae doporučujeme úplně zatížit operovanou dolní končetinu na konci čtvrtého týdne po operaci. Postupně však již od druhého dne po operaci pacient chodí o dvou francouzských holích s takovým zatížením dolní končetiny, které nevyvolává bolest v oblasti operace. Někteří autoři přistupují i u pacientů po plastice z lig. patellae k plné zátěži operované dolní končetiny do konce druhého týdne od operace. Vzhledem k vhojování štěpu a nocicepci se jeví optimální úplná zátěž u obou typů operace ke konci čtvrtého týdne od operace . U plastiky z lig. patellae nacházíme výraznější a dlouhodobější hypotonie mediálního vastu.

Často se v této časně fázi setkáváme s obrazem „alienace“ vastů na operované končetině. Tato alienace je pravděpodobně spojena s nocicepcí, která vzniká při aktivaci m. QF v místech odebrání štěpu z lig. patellae.

- dosažení plné extenze v operovaném kolenním kloubu
- první den po operaci, kdy je kolenní kloub polohován v mírné semiflexi
- někteří autoři doporučují dosáhnout plné extenze v kolenním kloubu do konce prvního týdne po operaci, jiní zastávají názor, že plné extenze je třeba dosáhnout do konce 6. týdne po operaci ,ideální se jeví v prvním týdnu 15st flexe,CAVE hyperextenze(může dojít k protažení štěpu),rizikový je pacient s konstituční hypermobilitou
- rozsah flekčního pohybu v této fázi by měl dosáhnout 90°- postupně zvyšování ROM v nebolestivém rozsahu pohybu, ale s dotažením do bariéry měkkých tkání
- někteří operatéři doporučují ortézu s limitovaným rozsahem nastaveným na 90° flexe po celou dobu časně pooperační fáze. Toto nastavení omezuje vznik nociceptivní informace při nadměrné flexi a je také určitým prostředkem pro zachování vhodných podmínek pro hojení štěpu.
- TMT ,manuální lymfodrenáž směrem do třísel,ošetření okolí jizev,ošetření fascií,lymftape
- PNF-rytmická stabilizace
- cvičení ve všech polohách s cílem posílení dynamických stabilizátorů KOK,preferencí je cvičení s extenzí v KOK
- posilování hamstringů
- cross-over efekt

- fáze 3-5T
- péče o jizvu i ASKP vstupy
- zvyšování ROM ve smyslu flexe(předpoklad,že extenze již 0st.)ke konci by měla být docvičená flexe
- cvičení v CKC
- cvičení v sedě s rovnoměrným zatížením DKK-využití expanderu
- po docvičení flexe 100st-stacionární ergometr (0,5-1W na 1kg) 10-15min 2-3x/D
- po zhojení jizvy hydroterapie
- CAVE není ukončena revaskularizace štěpu(ne silová zátěž)

- fáze 6-8T
 - postupně silová cvičení
 - propriocepce- nutná kvalitní stabilita a až následně –labilní plochy-posturomed, závěsné systémy
 - squat, medvěd DNS, výstupy
 - sportovci dobře svalově vybavení-běh na pásu
- další fáze dle individuálních potřeb

- poranění menisků-častěji poraněn vzhledem k anatomickým poměrům MM
- léčba konzervativní –jen u nedislokované menší trhliny v úponové cévně zásobené zoně
- cípovité trhliny se nezhojí mohou se rozšiřovat a následně způsobit lézi chrupavky
- léčba operační –operace záchovné –sutura menisku v prokrvené zoně do 6-10T od jejího vzniku
 - operace resekční-parciální-subtotální
 - resekce-jen poraněný úsek-
- totální resekce se již neprovádí
- transplantace menisku-syntetika,allograft

- FYZIOTERAPIE-resekce-postupně zátěž po týdnu možná plná
 - sutura-4T-bez zatížení,následně 50%, po 6T plné zatížení
 - do 4T cvičení v horizontále,po 4T v sedě,stacionární ergometr(uvolnění měkkých tkání a zajištění výživy menisku
 - dále obecné principy u KOK

INSTABILITY

- mediální instability -nejčastější instability, tvoří více jak 90% všech poranění vazivového aparátu
 - násilnou abdukci a zevní rotaci bérce nebo působením přímého násilí na kloub ze zevní
 - 1. stupeň - poraněny mediální kapsulární struktury (je roztržen vnitřní postranní vaz, kloubní pouzdro) a působením dalšího násilí může dojít k poškození mediálního menisku
 - poranění LCM 10x častější než LCL
 - 2. stupně vlivem většího působení násilí dojde k poranění jednoho z obou zkřížených vazů-častěji to bývá LCApodle toho, jaký zkřížený vaz se poruší je lze rozdělit na instabilitu anteromediální a posteromediální
- 3. stupeň vzniká působením velkého přímého násilí na extendovaný kloub ze zevní strany - přímá mediální instabilita-dochází k roztržení všech mediálních kapsulárních stabilizátorů, obou zkřížených vazů a může dojít i k rozdrčení laterálního menisku
- laterální instability – tyto instability vzácné tvoří zhruba 5% všech poranění vazivového aparátu
 - násilná addukce sdružená se zevní či vnitřní rotací bérce a přímé mediální násilí
 - 1. vzniká poškozením kapsulárních struktur, může dojít k roztržení zevního postranního vazy s pouzdem kloubním a zevním meniskem, může být poškozena i šlacha m. popliteus
 - při poranění LCL může být poškozen n.peroneus
 - 2. stupně vzniká anterolaterální instabilita následkem poškození kapsulárních struktur, postranního vazy, předního zkříženého vazy a zevního menisku může být poškozen tractus iliotibialis a m. biceps femoris.
 - 3. stupeň vzniká působením přímého násilí na vnitřní stranu kloubu v plné extenzi - přímá laterální instabilita- dochází k poškození obou zkřížených vazů a caput laterale m. gastrocnemii-zevní meniskus a může být poškozen i meniskus vnitřní. Toto poranění je jedno z nejzávažnějších poranění kolen

- Hyperextenční instability (genu recurvatum)
 - vzácná poranění-násilná hyperextenze kolenního kloubu
 - přímé hyperextenční poranění- dochází kromě poškození dorzální části pouzdra, LCA a LCP i k distenzi či částečné ruptuře postranních vazů a mohou být poškozeny i menisky
 - hyperextenční poranění spojené s varózním násilím vede k poškození posterolaterálního kapsulárního komplexu, zevního postranního vazů a LCA, při pokračování působení dalšího násilí pak dojde k luxaci kolenního kloubu

LUXACE KOK

- mechanismus-velké násilí-roztrženy oba zkřížené vazy a zpravidla další struktury-vždy ohrožen nervově cévní svazek-vyšetřit pulsaci,kapilární plnění,pohyb prstů a hlezna
- léčba operační-důkladná repozice s vysokou urgencí(uzavřenáxnebo otevřená)někdy zevní fixace
- komplikace –poranění popliteální tepny-postupná trombotizace i za 3-4dny
- neurologické-nejčastěji postižen n.peroneus

LUXACE PATELY

- nejčastěji zevně-predispozice u žen-často kongenitální dispozice-valgozita kloubu-hyperextenze-vysoký stav čéšky-laterizace čéšky
- typy čéšky dle Wiberga
- léčba repozice flektované koleno převést do extenze patela se většinou reponuje spontánně-konzervativně fixace na 3T
- operační postup preferován-medializace pately

PORANĚNÍ CHRUPAVKY

- kontuze -klinicky významné až po 8-12T-
osteocondritida-MR,ASKP
- osteochondrální zlomeniny-malý fragment lze
extirpovat,větší uchytit
- neléčené fraktury-špatná prognoza

VYŠETŘENÍ KOK

- kolaterální vazy-valgus-varus stres-pozitivita v lehké semiflexi-izolovaná léze kolat.vazu-v extenzi podmíněna poraněním zkřížených vazů
- zkřížené vazy-přední a zadní zásuvka v pravém úhlu KOK –v semiflexi Lachman-pozitivita LCP-hlavice zapadá do poplit.jamky a naopak vysunutí před kondyly pozitivita LCA
- Pivot shift fenomen-izolovaná léze LCA –svalově relaxovaná končetina se převádí pasivně z flexe do extenze při forsírované VR a abdukci bérce ve 20st.dojde k náhlému skluzu hlavice tibie dopředu(vyřadí se ITT)
- menisky-příznak extenze –palpace předního úseku štěrbiny na pokrčeném koleně-bolest při dokončení extenze
- rotační příznak(Steinman I-začátek testu jako u předešlého –místo extenze rotace

ZÁSADY FYZIOTERAPIE U KOK

- optimalizace svalových řetězců KOK z proximálního i distálního směru (pánev, kyčelní klouby, noha)
- neopomenout ošetření lýtka (m. gastrocnemius)
- zajištění optimální postury s dobrou kvalitou HSSP
- centrace kloubů
- preference cvičení v CKC
- postupné dozování zátěže a zařazení cviků do dynamiky dle individuálních potřeb

ZLOMENINY HLAVICE TIBIE

- mechanismus-přímý-pád nebo náraz na kolenní kloub
 - AO-klasifikace
 - A extraartikulární-poranění interkondylické eminence,fr.metafýzy
 - B intraartikulární-monokondylární
 - C plně intraartikulární
- Nejčastější zlomeniny typu B 8-10x častěji laterální kondyl

LÉČBA

- operační-kortikální šrouby, podpůrné dlahy, zevní fixatér
- na některých pracovištích zlomeniny typu B-ASKP (šetrnější pro menisky)
- zlomeniny typu C možno dořešit na ZF s miniosteosyntézou

Konzervativní terapie pouze v případě, že je kontraindikována operační léčba.

- zlomeniny typu B a C prognosticky komplikované-často omezení RP

FYZIOTERAPIE

- evakuace otoku
- zvyšování ROM-obvykle 3.den po op.Redon
ex-motorová dlahá-40-60st-dbát na plnou
extenzi v KOK
- posilování dynamických stabilizátorů KOK-s
důrazem na koaktivaci-využití modifikace PNF
- při vertikalizaci zpočátku vhodná rigidní ortéza
- TMT –ošetření fascií i plantární f.,TrPs

ZLOMENINY PROXIMÁLNÍ FIBULY

- nejčastěji izolované fraktury hlavičky fibuly
- mechanismus- přímý náraz x patologická addukce bérce
- CAVE poranění n.peroneus
- u avulzního poranění riziko léze kolaterálního vazů, úponu m.biceps.fem., popř.m.soleus, m.fibularis longus

LÉČBA

- konzervativní-3T ortéze-postupná obnova mobility-plná zátěž po 6T
- operační-při zvýšené laxicitě KOK-reinzerce-šlachy bicepsu a LCL

DIAFYZÁRNÍ ZLOMENINY BÉRCE

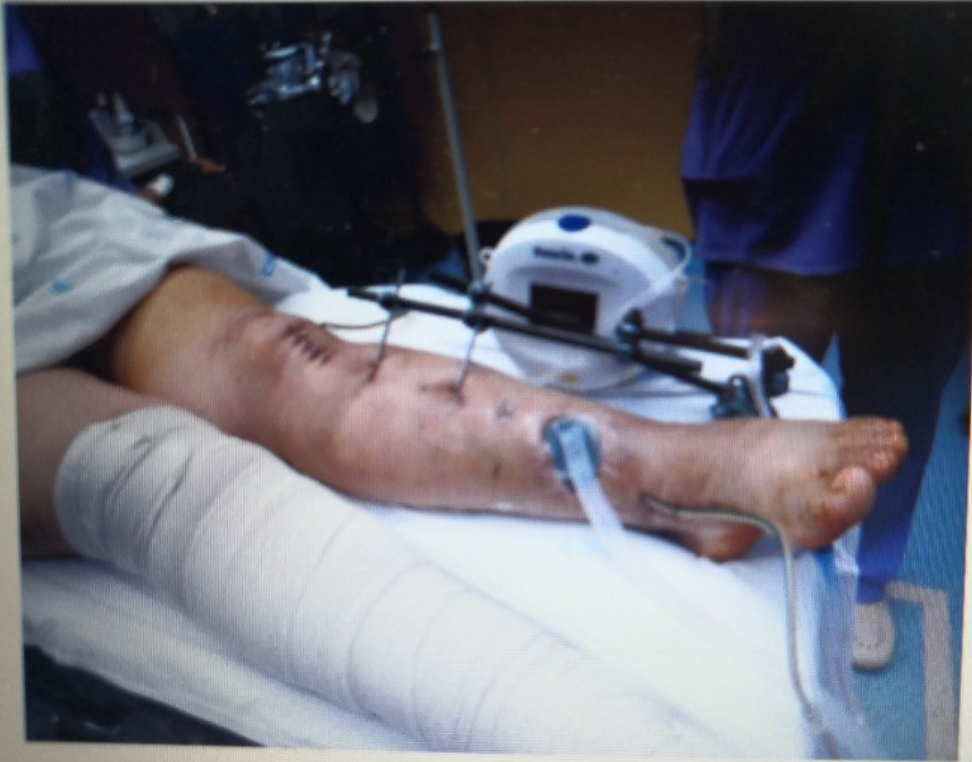- mechanismy-nepřímé-páčení a rotace
 - přímé-nárazem a úderem
 - kombinované

AO klasifikace 3 základní dělení, nutno zohlednit i stav měkkých tkání (Tschern), vzhledem k vysokému riziku kompartment sy

LÉČBA

- konzervativní-infrakce –málo dislokované zlomeniny,příčné nebo krátce šikmé zlomeniny-reponovatelné
(vyjímečně i u nestabilních zlomenin kdy není možná operační léčba -3T skeletární trakce za patu (4-5kg) a následně cirulační sádra znehybňující hlezno i koleno
- operační-osteosyntézy-nitrodřebenový hřeb,dlahová technika,zevní fixatér
- fyzioterapie –časná vertikalizace-udržení RP,SS,prevence TEN,CAVE v případě nutnosti lalokové plastiky bez vertikální zátěže dle instrukcí plastického chirurka,naopak podtlaková terapie není překážka ve vertikalizaci,CAVE kompartment sy

Podtlaková terapie+ZF



Obr. 25. Proplachová laváž + NPWT u osteomyelitidy tibie (KÚCH)

ZLOMENINY DISTÁLNÍHO BÉRCE

(zlomeniny pilonu tibie)

- mechanismus-špatný doskok-skluz na schodech-zaklínění chodidla
- klasifikace dle AO (extraartikulární, částečně intraartikulární, intraartikulární)
- klasifikace dle Webera

Typ 1 -odlomení přední a zadní hrany se středovou impresí při nárazu na pravoúhle postavené hlezno

Typ 2 -odlomení přední hrany při maximální dorzální flexi hlezna

Typ 3 -odlomení zadní hrany při maximální plantární flexi hlezna

LÉČBA

- konzervativní-u málo dislokovaných zlomenin s dobrou kongruencí kloubních ploch
 - nevýhodou je znehybnění hlezna na 8-12T následné omezení pohybu a omezení RP
- operační –kortikální šrouby,dlahy někdy nutná spongioplastika, ZF s miniosteosyntézou
 - prognosticky nevýhodné zejména fraktury typu C – časté artrozy-omezení RP
- fyzioterapie-časná mobilita hlezna,ale odlehčení 3M

ZLOMENINY HORNÍHO HLEZENNÉHO KLOUBU

- mechanismus-nejčastěji nepřímé-častěji supinační mechanismus-mohou být i otevřené-chudý kryt měkkých tkání

- klasifikace dle Webera

- A: maleolární zlomeniny fibuly distálně od syndesmózy-
supinační násilí-lomná linie příčně pod úrovní syndesmózy-
na mediální straně může dojít ke zlomenině vnitřního
kotníku- u tohoto typu nedochází k přetržení vazů
tibiofibulární syndesmózy a deltového vazů
- B: zlomenině fibuly v úrovni syndesmózy pronačním a zevně
rotačním mechanismem-lomná linie je přítomna v úrovni
syndesmózy-z mediální strany dochází ke zlomenině
vnitřního kotníku a může dojít k přetržení deltového vazů-
mezikostní membrána zůstává intaktní
- C: linie lomu prochází nad úrovní syndesmózy-zlomenina
vnitřního kotníku-přetržení deltového vazů a téměř vždy je
přetrženo lig. tibiofibulare ant.

Zlomeniny typu B a C s rozstupem vidlice hlezna jsou
posuzovány jako luxační-talus bývá dislokován v rovině
frontální, ale i sagitální

V klinické praxi se setkáváme s přechody bi a trimaleolárních
(zadní hrana tibie).

- klasifikace dle Lauge-Hansen(dle mechanismu)

- supinačně-addukční

- supinačně-everzní

- pronačně-addukční

- pronačně-everzní

Dříve návod pro uzavřenou repozici(opačný manévr),dnes spíše akademický význam.

LÉČBA

- konzervativní-pouze u nedislokovaných zlomenin-dorzální U dlahy-po odeznění otoku (5-7dnů) cirkulační sádra-obvykle 6T-následně ortéza na hlezno
 - operační-K-drát,cirkulační klička,maleolární šroub,tahový šroub
- prognosticka často fyzioterapii brzdí artrofibrozy-6M po úraze ASKP revize s debridementem

ZLOMENINY A LUXACE TALU

- mechanismus-nejčastěji tvrdým nárazem v ose končetiny nebo při dopravních nehodách, které bývají spojené s dorzální nebo plantární flexí
- talus má chudé krevní zásobení-hojení bývá komplikované
- klasifikace
 - zlomeniny těla talu,
 - hlavice talu,
 - zlomeniny krčku talu
 - izolované zlomeniny zadního výběžku talu
 - zlomeniny laterálního výběžku talu

Konzervativní terapie u nedislokovaných zlomenin spočívá v sádrové fixaci po dobu 8 týdnů bez zátěže, poté pozvolná zátěž v ortéze na další 4 – 6 týdnů. U dislokovaných zlomenin je volena operačně repozice a fixace talu. Po operaci je povolena zátěž až po třech měsících odlehčení. Déletrvající odlehčení může mít za následek postupující nekrózu

LÉČBA

- konzervativní terapie u nedislokovaných-sádrová fixaci po dobu 8 týdnů bez zátěže-pozvolná zátěž v ortéze na další 4 – 6 týdnů
- operační terapie dislokované zlomeniny -repozice a fixace talu (urgentní repozice pro udržení vitality talu)

Po operaci je povolena zátěž až po třech měsících odlehčení. Déletrvající odlehčení může mít za následek postupující nekrózu.

- fyzioterapie-u konzervativní terapie po 8T snímat ortézu a cvičit RP-odlehčení minimálně 3M
- u operační léčby po odeznění akutní bolesti AAROM a AROM-odlehčení 3M

ZLOMENINY PATNÍ KOSTI

- mechanismus-pády z výšky, nárazy při frontálních kolizích Klasifikace - extraartikulární, intraartikulární, „joint-depression type“ a „tongue type“

Důležité je brát zřetel na zlomeniny bederních obratlů, především L1, kdy dochází k přenosu síly dopadu.

- konzervativní terapie u nedislokovaných nebo velmi málo dislokovaných zlomenin-po opadnutí otoku se přikládá sádrová fixace s vytvarováním klenby na 6T po 3T může být třmen na chůzi
- operační řešení spočívá v obnovení kloubních ploch, upravení varózního postavení kosti a fixaci úlomků pomocí šroubů
- fyzioterapie –v časně fázi eliminace otoku P.R.I.C.E, později obnova svalové síly, propriocepce.....

ZLOMENINY METATARZÁLNÍCH KOSTÍ

- mechanismus
 - podélný-doskok při dorziflexi prstů
 - předozaďní-pád břemen
 - příčný-zaklínění chodidla
 - nepřímým násilím při inverzi chodidla –avulzní zlomenina V.MTT
- II.-III.MTT-únavová zlomenina
- léčba
 - převážně konzervativní sádrová fixace na 4-6T
 - operační –u vícečetných dislokovaných a otevřených zlomenin

ZLOMENINY PRSTCŮ

- mechanismus-přímý náraz
- léčba-terminální a střední článek 3T
náplastová fixace, u základního článku a palce
je třeba dbát osového postavení u palce pokud
by došlo k rigiditě –problém s odrazem

PORANĚNÍ ACHILOVY ŠLACHY

- mechanismus
 - převážně na degenerativním podkladě,nejčastěji 3-5cm nad místem úponu-při rychlé změně pohybu,při odrazu(squash,tenis,volejbal,basketbal kopaná)
 - otevřené poranění-sečné,řezné
 - Klinika-hlasité prasknutí ,otok,hematom-plantární flexi zvládne,ale nepostaví se na špičky
- Thompsonův test- při pasivním tlaku na svalová břívka m.triceps surae nedojde k plant.fl.

LÉČBA

- akutní sutura-sádra nad koleno s nohou v plantární flexi na 3T, následně přesádrování pod koleno s hlezem ve středním postavení – celková doba fixace 6-8T (doba i způsob fixace se může lišit dle operátora) odlehčení na FH 3M

PORANĚNÍ LIGAMENTOZNÍHO APARÁTU HLEZNA

- mechanismus – nejčastěji supinační-sportovní úrazy, ale i chůze
- distorze v hlezenném kloubu je spíše popisem úrazového mechanismu než diagnózou
- při supinaci se nejprve poraní přední fibulotalární vaz následně fibulokalkaneární a poté i zadní fibulotalární vaz
- při pronace se poškozují deltový vaz, ale ligamenta vnitřního kotníku pevnější
- součástí stabilizačního aparátu hlezna tibiofibulární syndesmoza přední i zadní porce
- distenze, parciální ruptura, totální ruptura, ruptura kloubního pouzdra

- klinika –při distenzi,někdy i parciální ruptuře,může pacient dokončit pohybovou aktivitu a otok i hematom až následně,u kompletní ruptury bolest okamžitě,na končetinu se nepostaví-RTG v držených pozicích,v akutní fázi velmi bolestivé (optimální krátkodobá narkoza),také nativní snímky k posouzení syndesmozy

LÉČBA

- převážně konzervativní-v současné době se upřednostňuje funkční léčba jen s kompresním obvazem, někdy fixace ortézou, dlahou
- operační –někdy u kompletní ruptury
- **CHRONICKÁ NESTABILITA HLEZNA**
-recidivující distorze-u mladých sportujících pacientů-plastika předního fibulotalárního vazy z m.peroneus brevis

FYZIOTERAPIE PO ÚRAZECH LIGAMENTOZNÍHO APARÁTU HLEZNA A NOHY

- časná poúrazová fáze-PRICE
- pozdní poúrazová fáze-izokinetické cvičení, cvičení v CKC, koordinační cvičení, TMT, FT –TENS , vysokovýkonný laser...

Kritéria pro ukončení fáze-normální stereotyp chůze, kvalitní stabilita

- příprava na sportovní zátěž-posilovací cvičení i s využitím strojů (preferenčně uzavřených pohybových řetězců), nácvik akcelerace, koordinačně rychlostní cvičení

FRAKTURY PÁTEŘE (bez neurologických lézí)

- Poranění páteře se odvíjí od poranění jednoho či více pohybových segmentů. Segment se skládá ze dvou sousedních obratlů, meziobratlové ploténky, podélných vazů + žlutého vazů, obratlových pediklů a lamin.
- Nestabilita segmentů znamená, že při fyziologickém rozsahu pohybu páteří dojde k abnormálnímu pohybu v segmentu. Dle jiného výkladu se jedná o stav, kdy je ohrožena mícha dislokací fragmentu nebo posunem obratlových těl. Nestabilita je dána poraněním zadního ligamentózního komplexu (PLC).
- Trauma páteře může způsobit nestabilitu.

TYPY FRAKTUR PÁTEŘE

- relativně nezávažné izolované fraktury příčných či trnových výběžků
- fraktury obratlových těl
- fraktury kloubního výběžku, kloubního pilíře
- závažné luxační fraktury
- zlomeniny kombinované s poraněním vazivového aparátu
- patologické zlomeniny

- etiologie
 - pády z výšky
 - -skoky do vody
 - dopravní nehody
 - sportovní poranění
 - epilepsie..
- diagnostika: RTG ,CT,MRI scintigrafie

- **Klasifikace**
- AO klasifikace se odvíjí od teorie dvou sloupců.
- Přední sloupec (tlakový): obratlové tělo + ploténka + ligamentum longitudinale anterius et posterius (zkrátka to, co je před míchou)
- Zadní sloupec (tahový): obratlová lamina, kloubní výběžky, spinózní výběžky a pro stabilitu velmi důležitý zadní ligamentózní komplex (ligamentum flavum + interspinosum + supraspinosum + intertransversale + postranní vazy meziobratlových kloubů).
- Nestabilita poranění roste od A do C.

1) Dle působících sil:

- vertikálně-kompresní
- flekčně-extenční
- rotační

2) Dle patologicko-anatomického obrazu poranění:

- diskoligamentózní
- kostní
- kombinované

dle AO klasifikace

- pro horní krční páteř (C1, C2)
 - zlomeniny atlasu
 - zlomeniny čepovce
 - kombinovaná poranění
- pro dolní krční páteř (C3 - C7/Th1)
 - poranění předního sloupce
 - poranění zadního sloupce
 - poranění předního a zadního sloupce
- pro hrudní a bederní páteř
 - komprese těla
 - distrakční poranění obou sloupců
 - rotační poranění obou sloupců (vždy nestabilní)

- traumata horní krční páteře – tvořena okcipitálními kloubními výběžky, atlasem a axisem
- a) poranění AO kloubu
 - zlomeniny, subluxace i luxace kondylů týlní kosti jsou vzácné
 - luxace – často neslučitelná se životem (poranění míchy)
 - méně závažné zlomeniny kondylů – konzervativní léčba (imobilizace límcem nebo aplikací halo – vest)
- b) poranění atlasu
- zlomenina předního, zadního kloubního výběžku nebo kloubního masivu
 - stabilní zlomeniny bez dislokace jsou léčeny konzervativně – aplikace ortézy nebo halo – vest (po dobu 3 měsíců)
 - operační léčbu vyžaduje dislokovaná zlomenina massae laterales atlantis (tzv. Jeffersonova zlomenina) – může dojít až k přetržení ligamentum transversum atlantis, uvolnění dens axis a útlaku prodloužené míchy

- c) poranění axisu
 - odlomení hrotu dentu indikace operace vzhledem k současnému poranění vazů mezi C1 a C2
 - zlomenina dentu ve střední části konzervativní léčba (límec, halo – vest), při nezhojení se léčí operačně
 - zlomenina při bazi dentu (zasahuje do těla C2) konzervativní léčba (halo – vest sádrová nebo plastová)
 - v místě istmu (oblouku čepovce), kde vzniká tzv. traumatická spondylolistéza C2 neboli katovská zlomenina- u autohavárií, při kterých hyperextenčním mechanismem dochází k prasknutí istmu-u dislokovaných zlomenin je operační, nedislokované zlomeniny jsou léčeny konzervativní cestou a to pomocí halo-vest na 12 týdnů
 - kombinovaná poranění C1,C2

- poranění dolní páteře

- a) kostní poranění

- klínové (kompresivní) zlomeniny – dochází ke snížení přední hrany obratle, přičemž páteřní kanál zůstává volný-konzervativní léčba límcem 3 M
- burst zlomeniny (tříštivé, explozivní) – vznikají při velkém násilí a vedou k roztržení celého těla s fragmenty, které pak mohou způsobit nervovou dysfunkci
- minimální útlak kanálu postačí konzervativní léčba límcem po dobu 3M
- poranění meziobratlových disků - operační léčba.

- b) kostně ligamentózní poranění

- luxační zlomeniny – dochází k poranění všech sloupců páteře-indikována operační terapie.-zvláštním typem této zlomeniny je zlomenina „slzy“, při které dochází k odlomení přední hrany obratle a musí být také řešena operativně

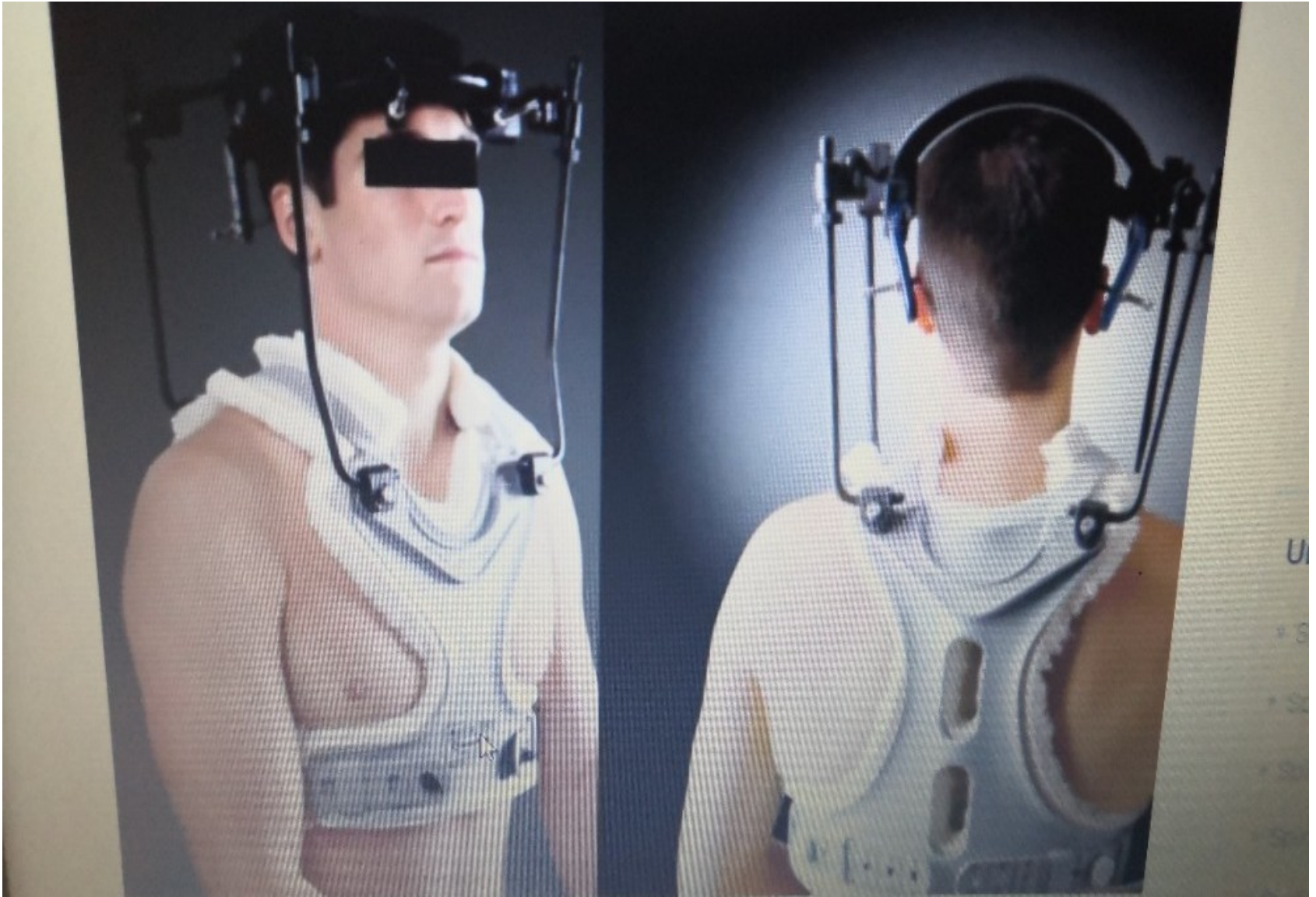
- c) ligamentózní poranění

- Whiplash poranění (šlehnutí bičem) – vzniká typickým extenčně - flekčně - extenčním mechanismem-podle působícího násilí dochází k poranění měkkých tkání nebo až ke zlomeninám, luxacím či luxačním zlomeninám
- příznaky mohou být nenápadné, jako bolest hlavy, zvýšené napětí svalů avšak může také docházet k vegetativním příznakům-vždy je indikováno neurologické a rentgenové vyšetření k vyloučení závažnějšího poranění. - klid, límec (4 až 6 T), případně farmakoterapie

- natažení či natržení kloubních vazů meziobratlových kloubů a plotének-konzervativní léčba imobilizací límcem (6 týdnů)
- subluxace – přetržení kloubních vazů s posunem v místě meziobratlového kloubu a disku-operace vzhledem k možnosti dalšího poranění
- jednostranná luxace – léčba operativně
- oboustranná luxace – je většinou doprovázena neurologickým poraněním-indikace k operaci

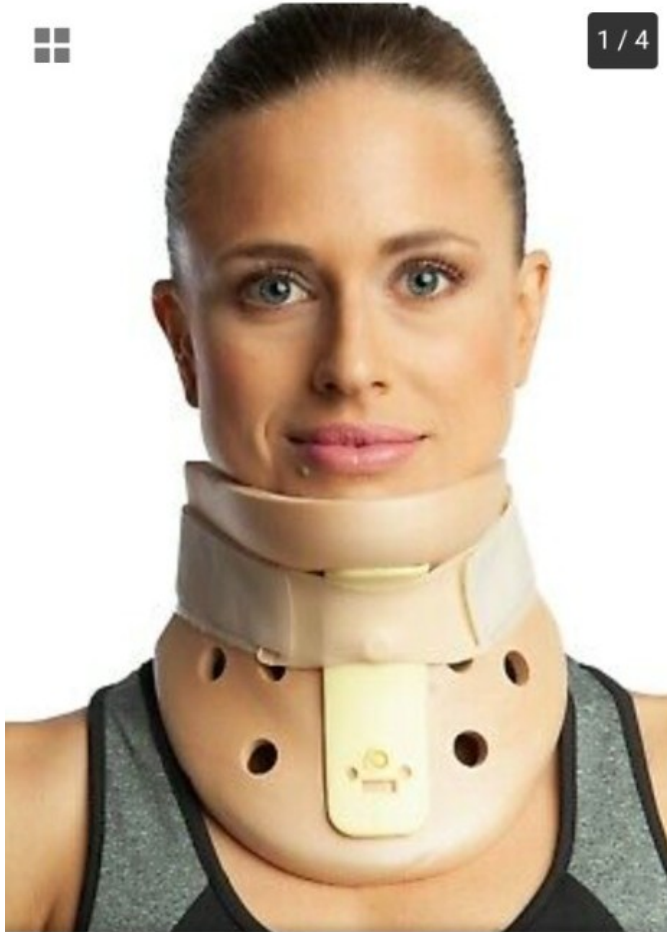- poranění hrudní a bederní páteře-většinou v oblasti Th-L přechodu
 - a) kostní poranění - kompresivní (klínová) zlomenina – dochází k postižení předního sloupce- léčba konzervativní s omezením předklonu a posilováním svalů a aplikací trojbodové ortézy (Jewett)
 - burst zlomenina – je postižen přední a střední sloupec a rozlomena zadní stěna obratle, jejíž úlomky mohou způsobit neurologické postižení, a meziobratlové ploténky (jedna nebo dvě)-lehčí typ traumatu postačuje léčba konzervativní, při závažnějším postižení je indikována operační léčba
 - b) kostně ligamentózní poranění - luxační zlomenina – narušením všech sloupců vzniká nestabilní zlomenina, při které hrozí poškození páteřní míchy-většinou při závažných polytraumatech- operační léčba při neurologickém nálezů do 8 hodin od úrazu
 - flekčně distrakční poranění – dochází ke snížení obratlových těl v předních sloupcích a roztržení zadních sloupců-terapie je operační -translační zlomeniny – obratle jsou posunuty směrem dorzálním nebo ventrálním, často dochází k vážnému neurologickému postižení-vždy je léčena operačně
 - c) ligamentózní poranění – je velmi vzácné v oblasti thorakolumbálního segmentu páteře a vždy vyžadují operační řešení


Pro konzervativní léčbu platí následující kritéria – nevznikl žádný neurologický deficit, není poraněna zadní ligamentová struktura a snížení těla obratle je méně jak 30% a zlomenina je stabilní,zúžení páteřního kanálu méně než 50%





1 / 4





LÉČBA

- repozice
- stabilizace
- dekomprese
- fyzioterapie

FYZIOTERAPIE

- RFT
- polohování
- TMT
- nošení fixace
- nácvik nasazování
- edukace stran zakázaných pohybů (dle ordinace lékaře – obvykle FLX, EXT, lateroflexe 4T, rotace 6 T
- péče o jizvu
- optimální postavení lopatky – opory
- aktivace HSS –sagitální stabilizace trupu-izolované cvičení končetin
- kinezioterapie nefixovaných oblastí - kondiční cvičení
- ergonomie
- CAVE statická zátěž
- u Cp nácvik polykání (při dysfágii), ošetření a facilitace svalů podílejících se na procesu

ZLOMENINY DĚTSKÉHO VĚKU