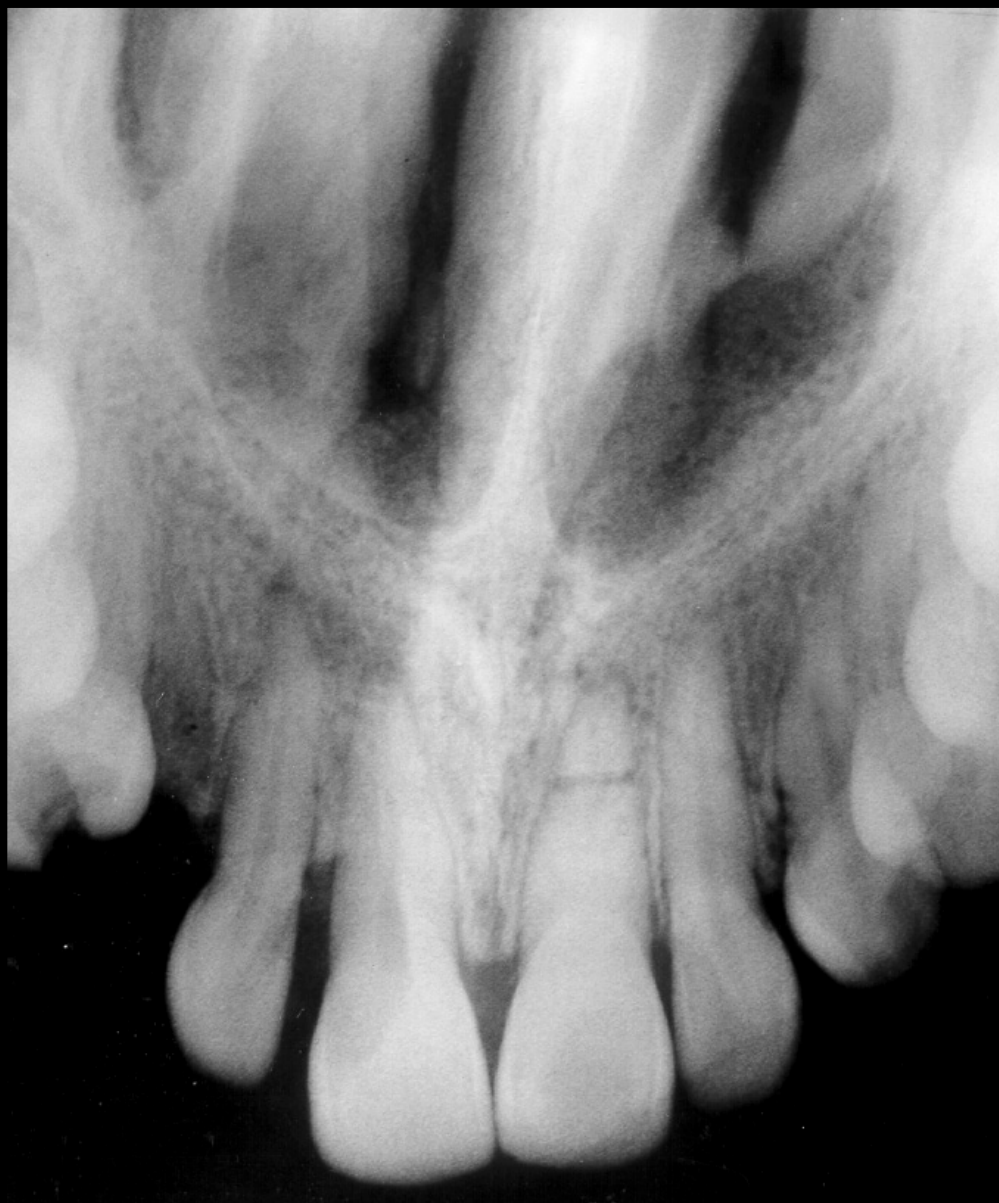
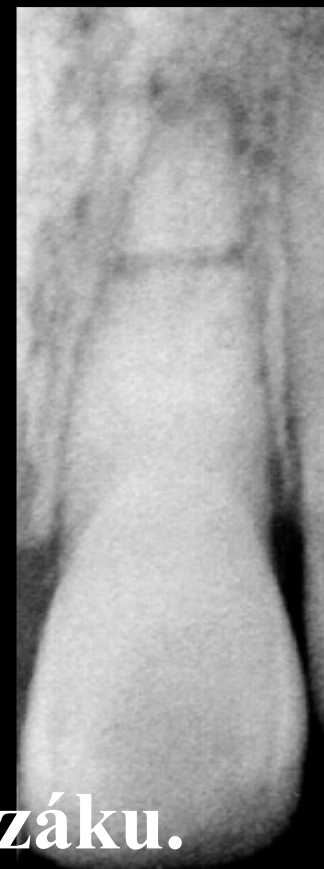
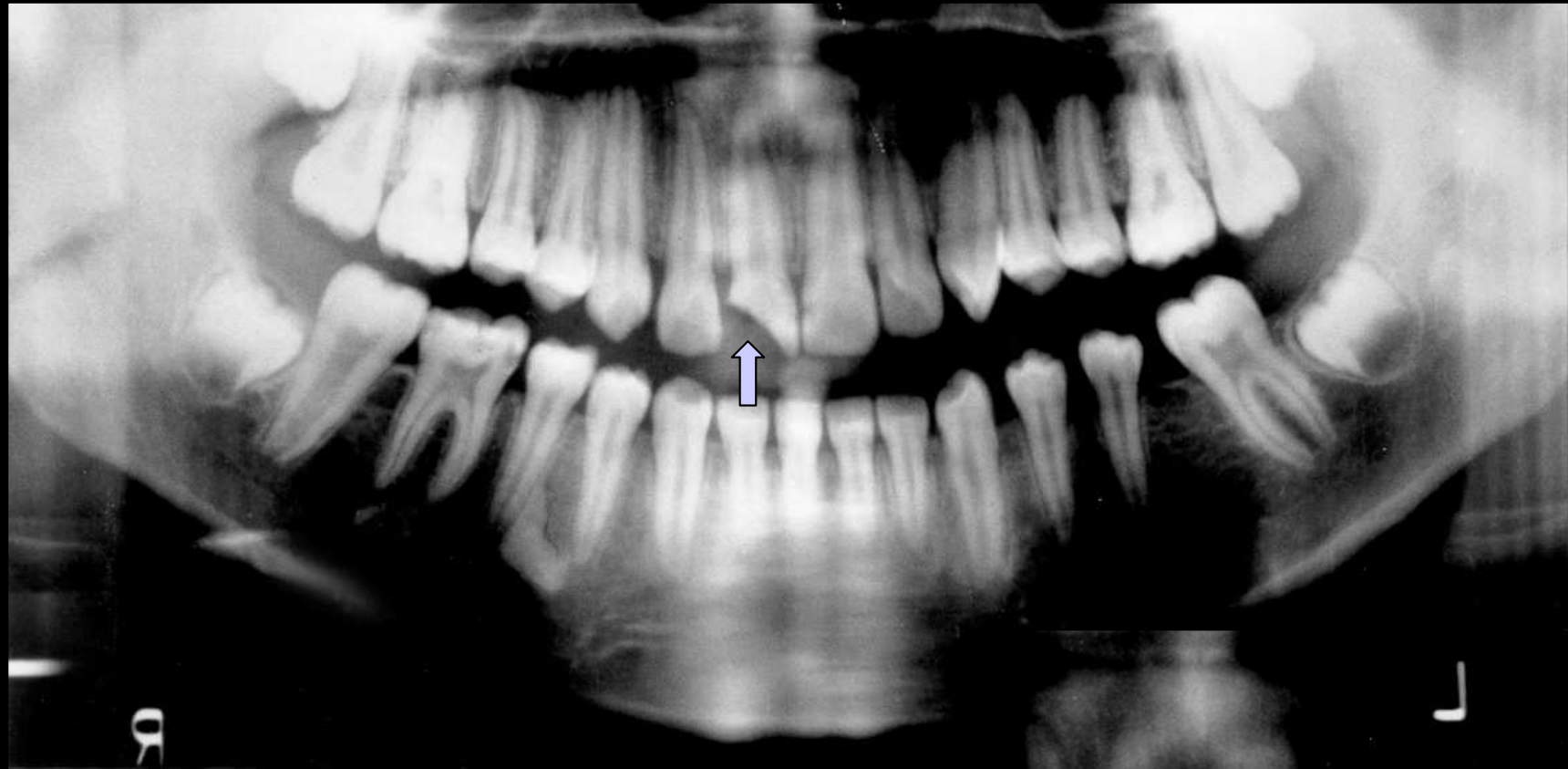
- Fraktury zubů, alveolů
- Fraktury dolní čelisti
- Le Fort fraktury
- „Blout out“ fraktura
- Anomálie

Zuby - traumata

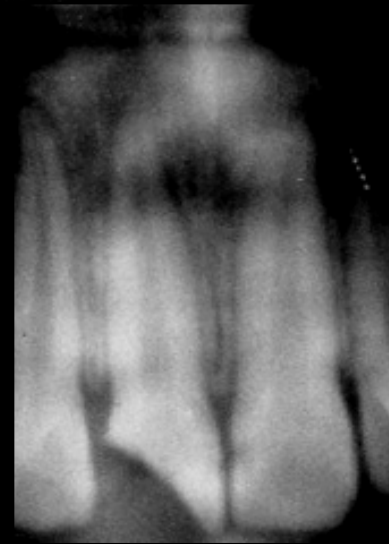


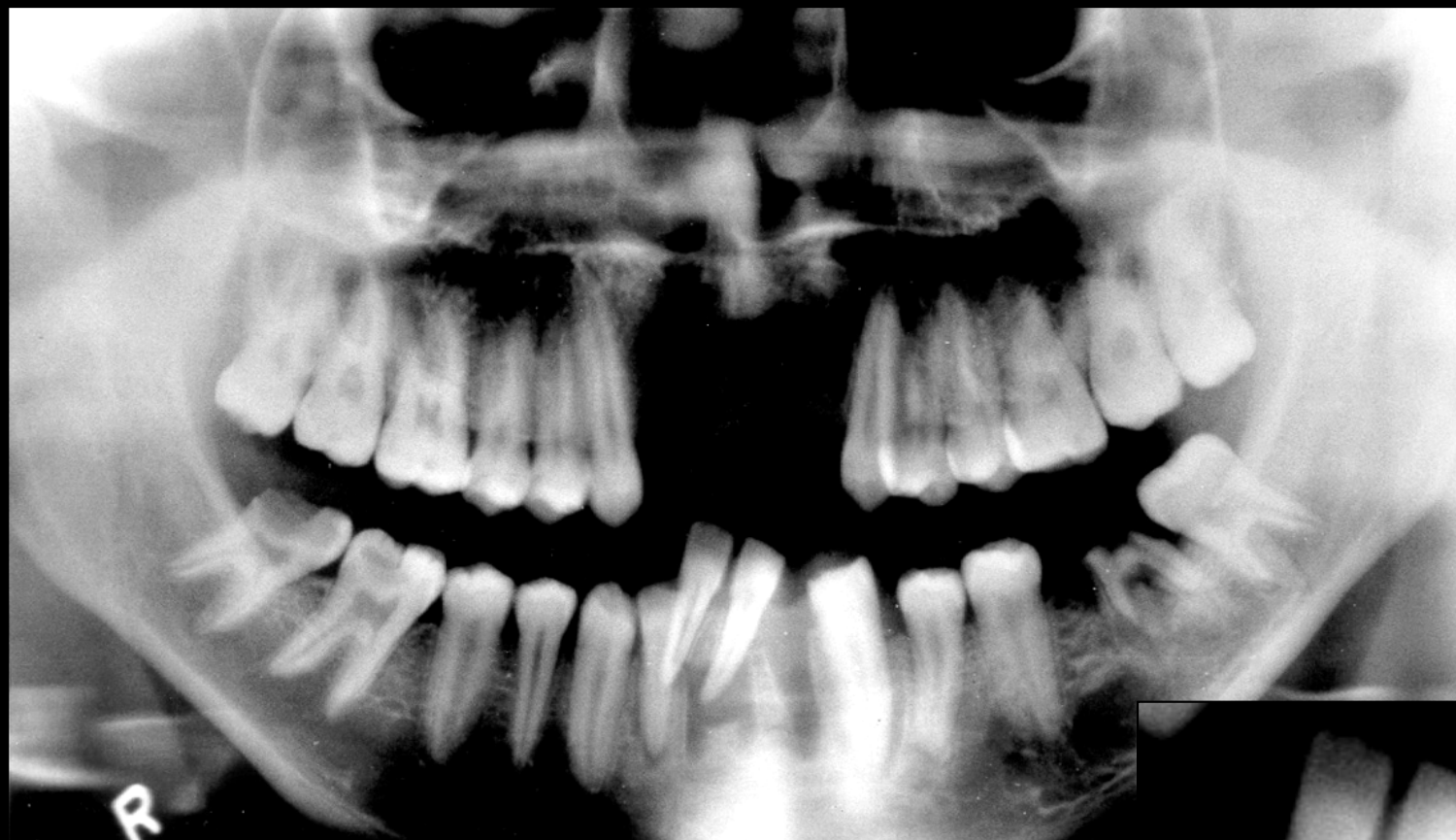
**Fraktura  
mediálního řezáku.**



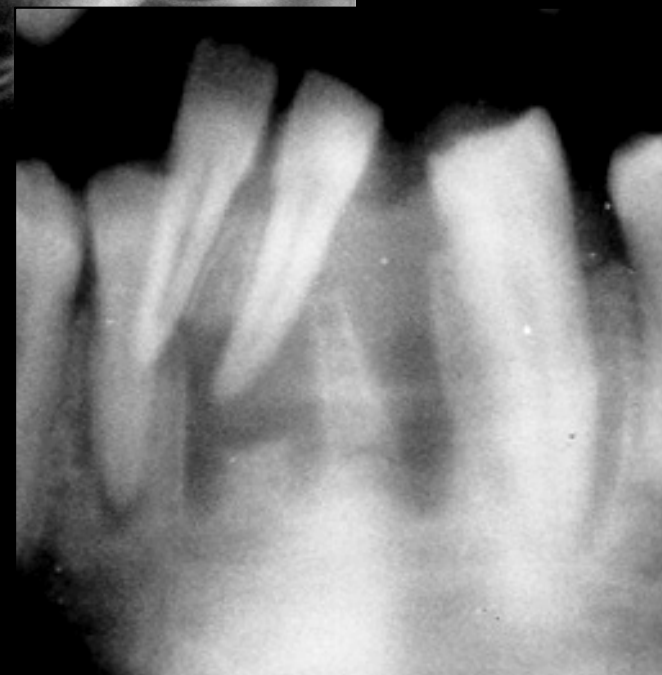


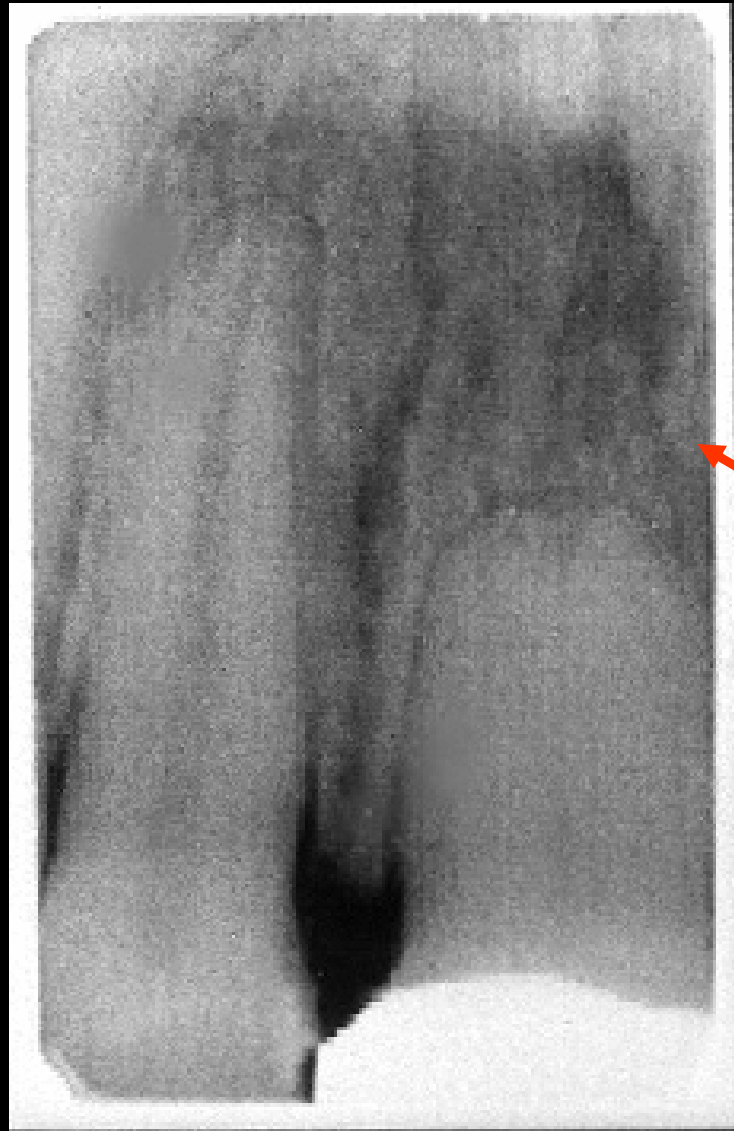
**Fraktura**





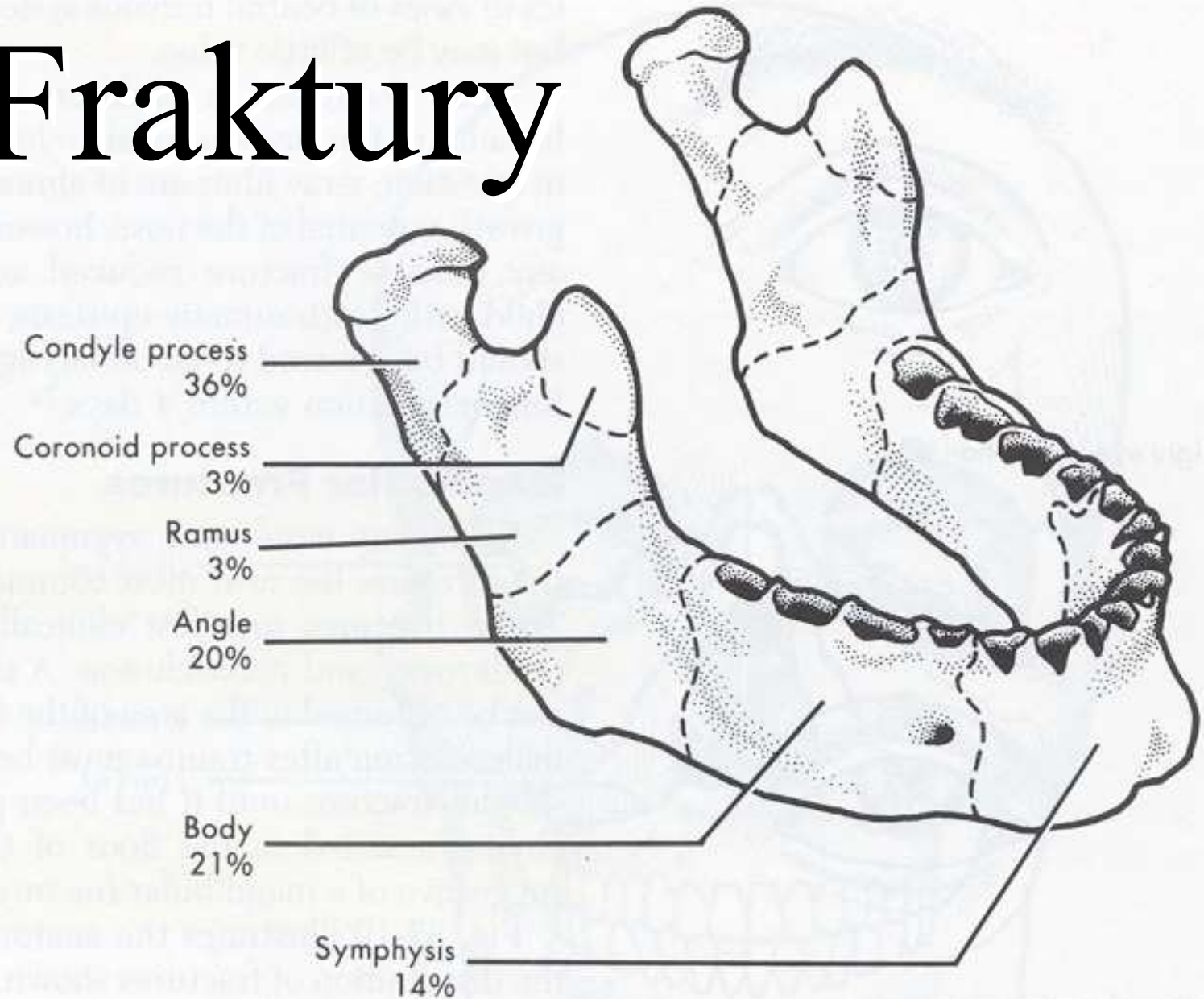
**Subluxace.**





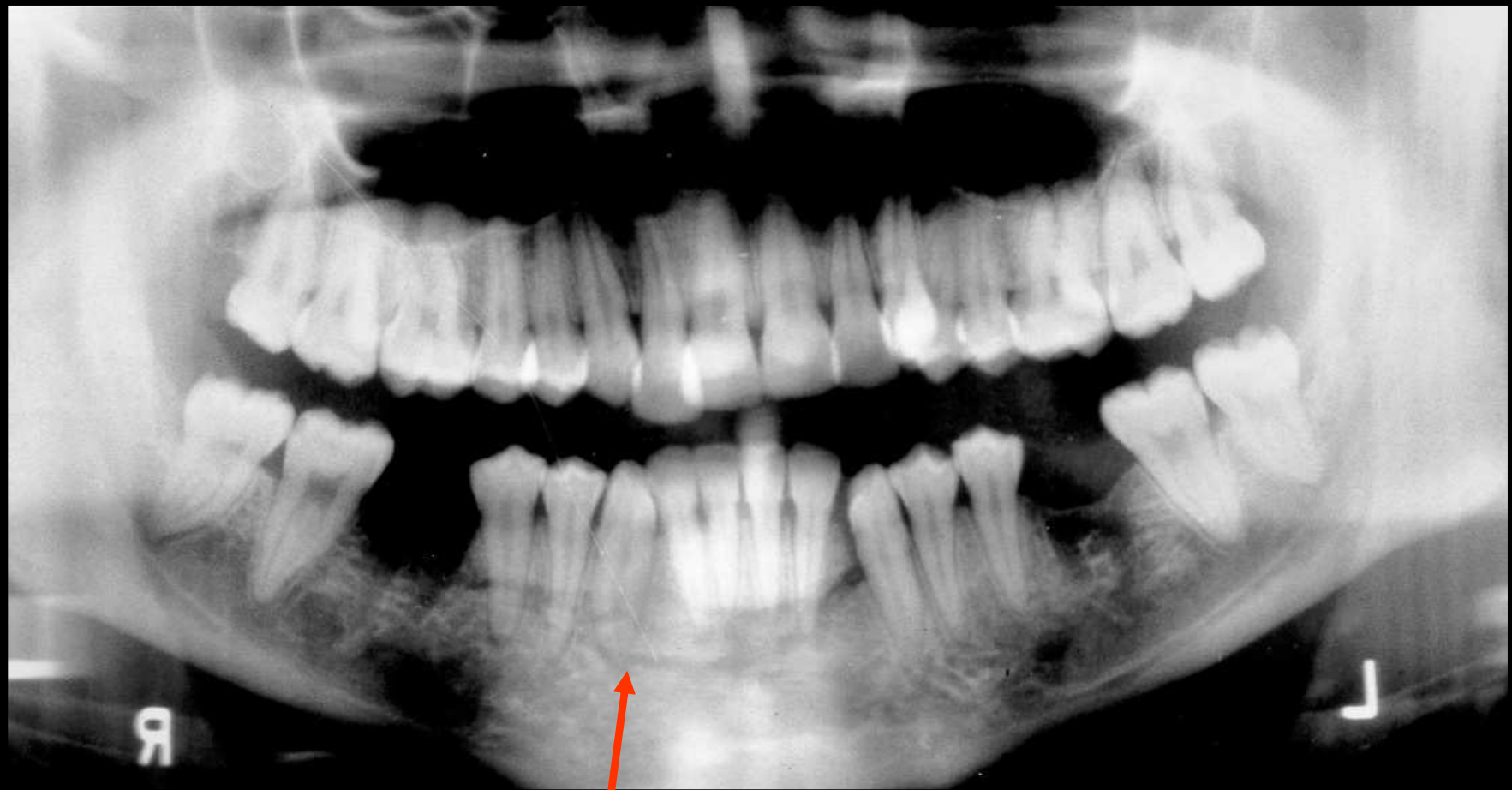
**Resorpce kořene mediálního řezáku.**

# Fraktur

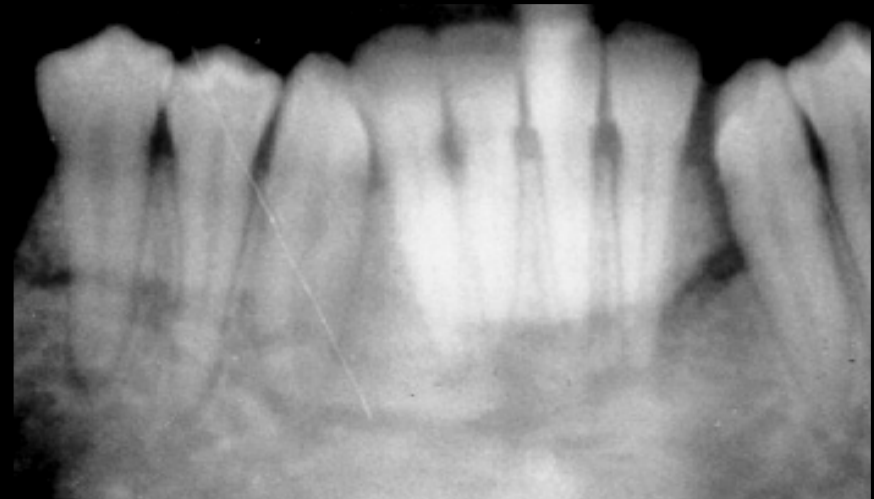


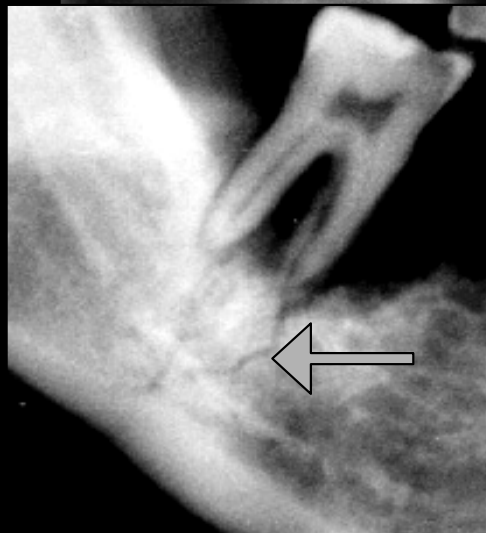
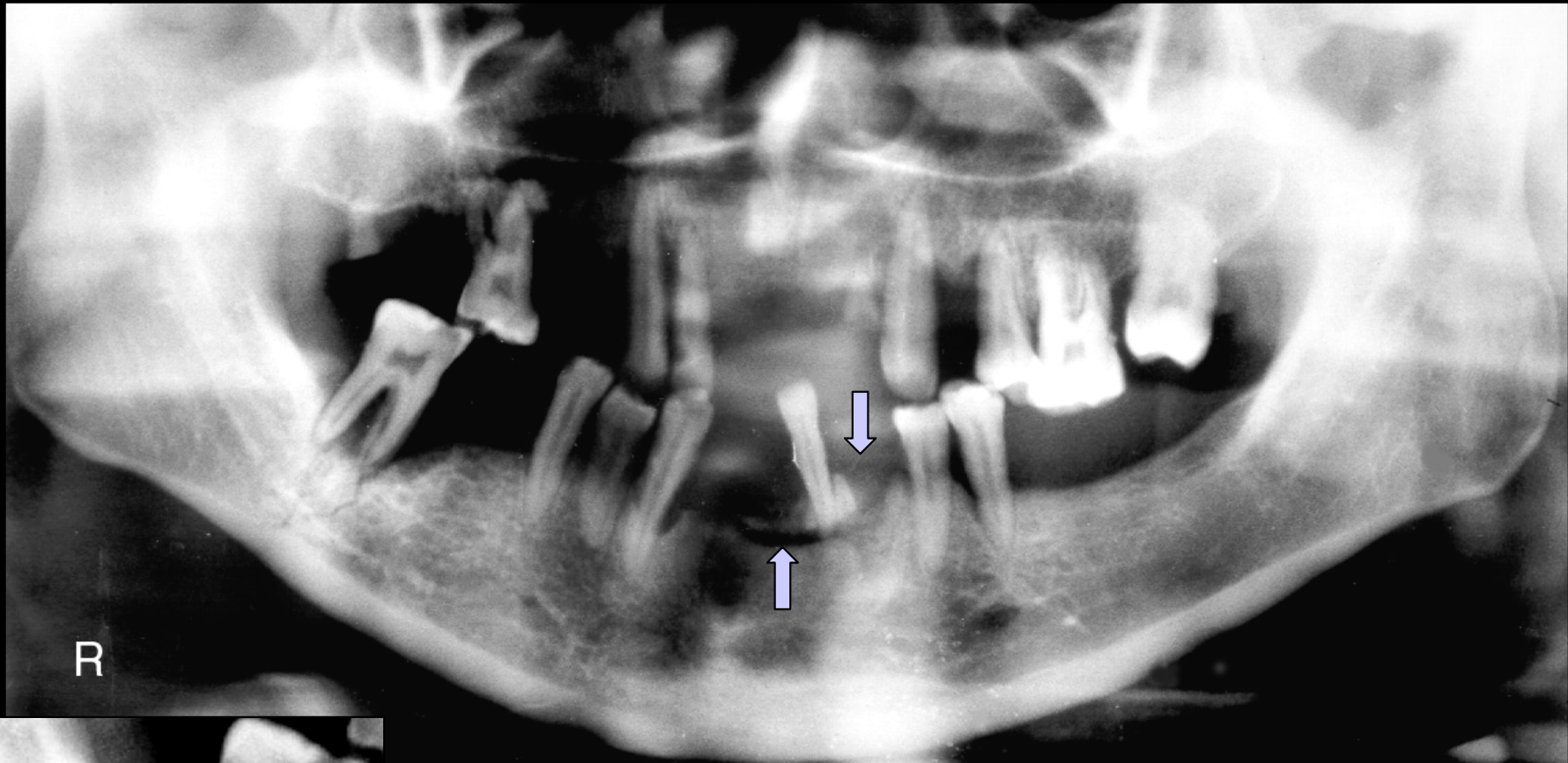
Alveolus - traumata



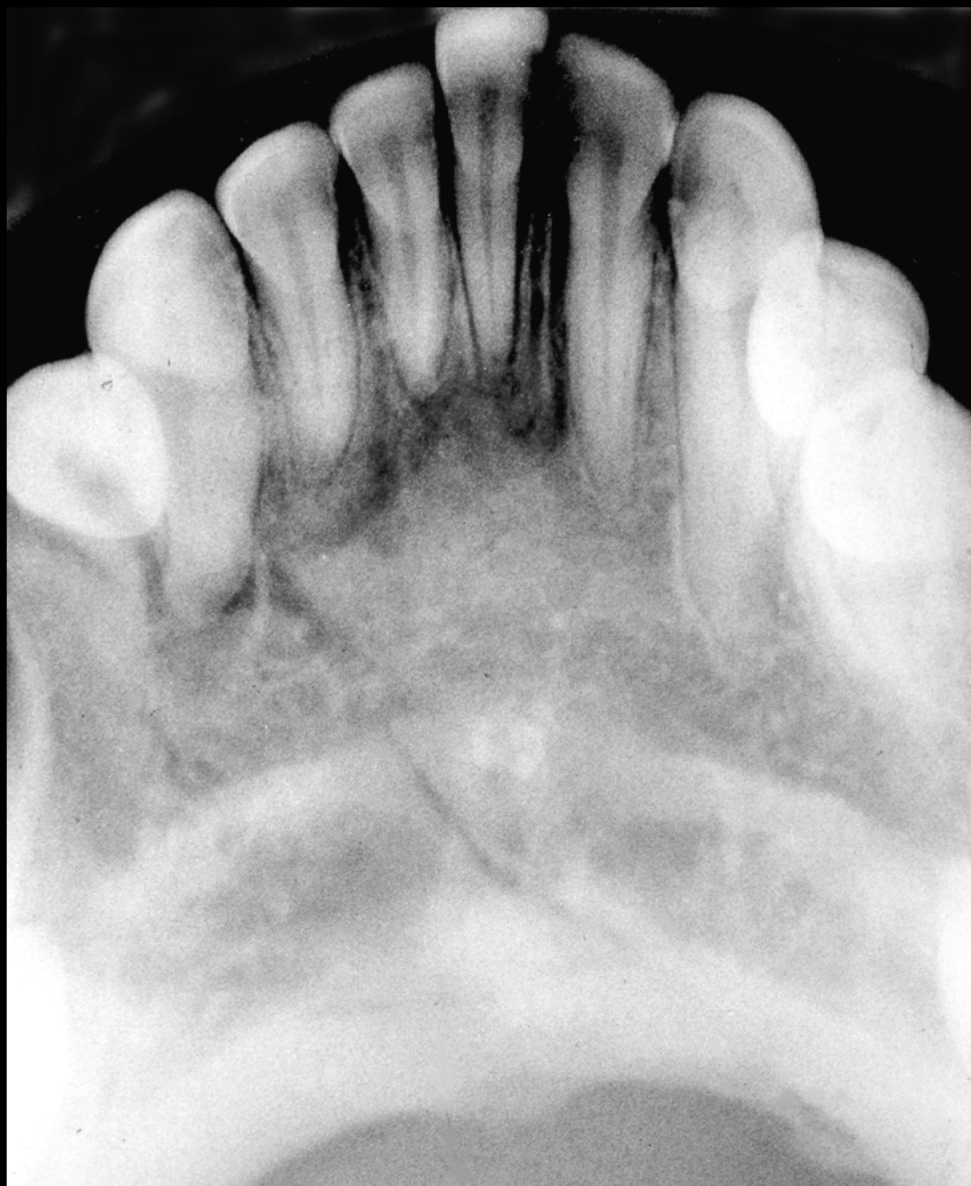

**Alveolární fraktura  
mandibuly.**

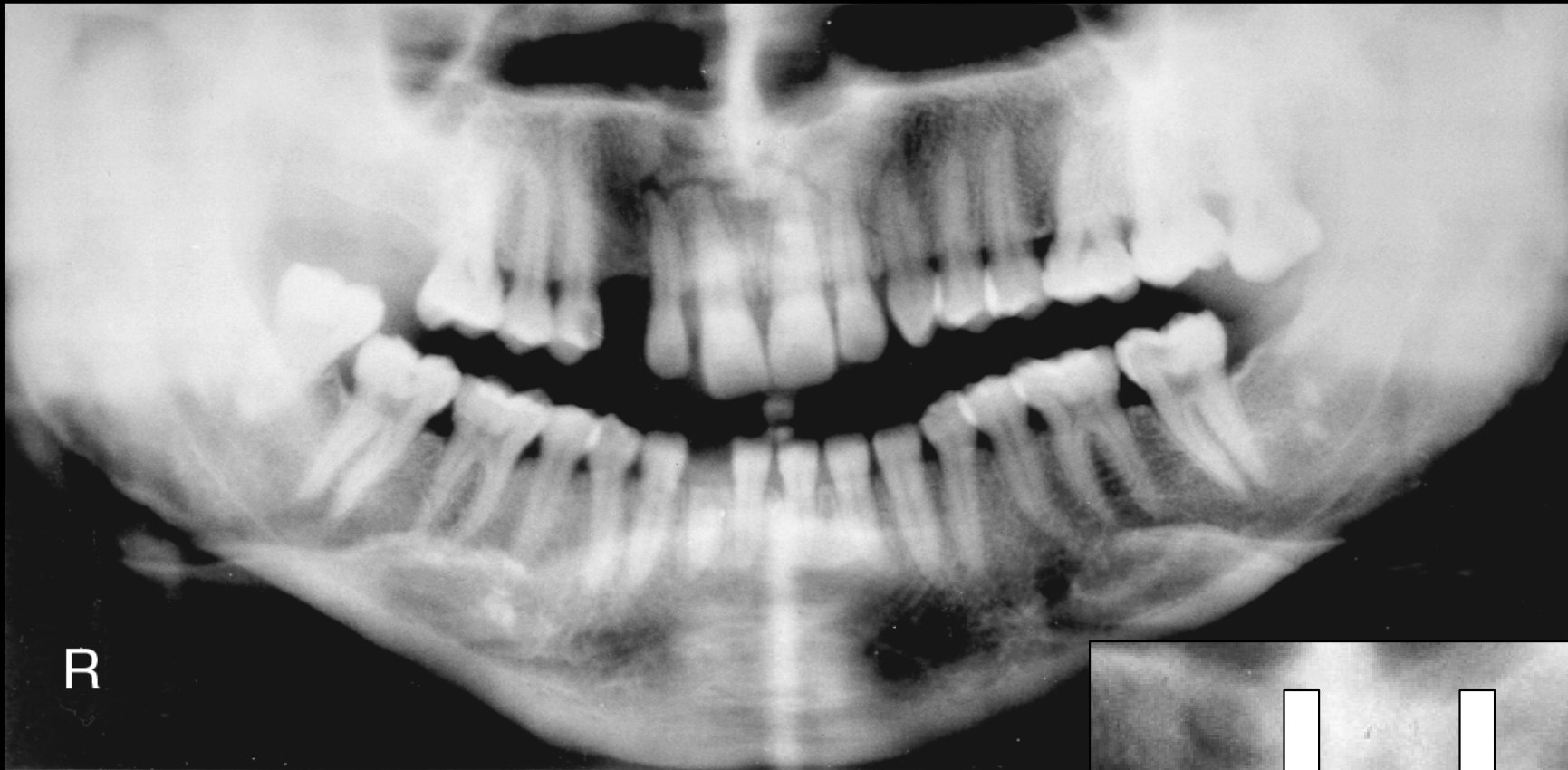



**Fraktury:**  
- alveolární  
- mandibuly (molár)

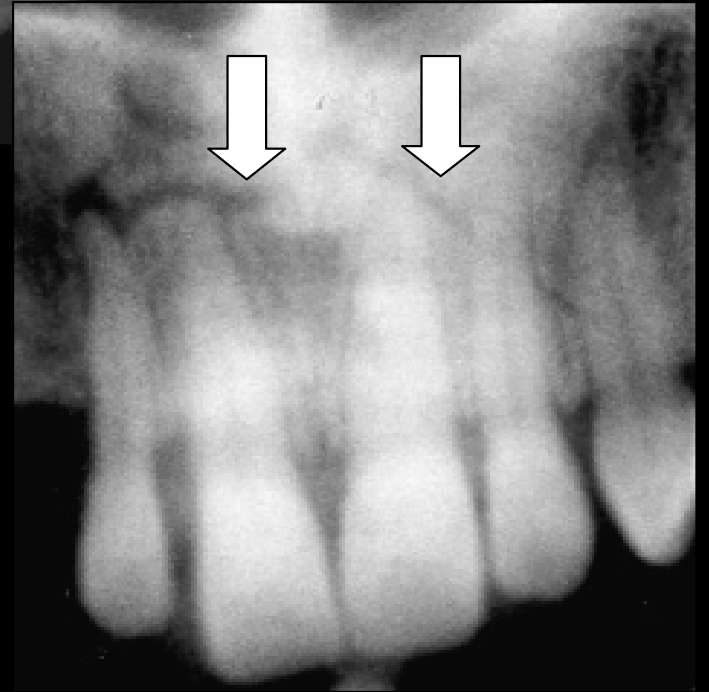


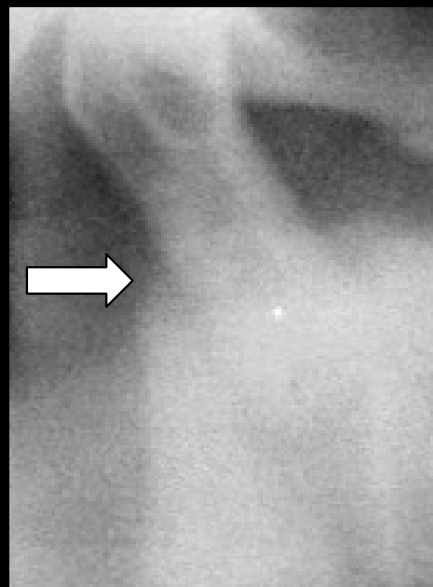
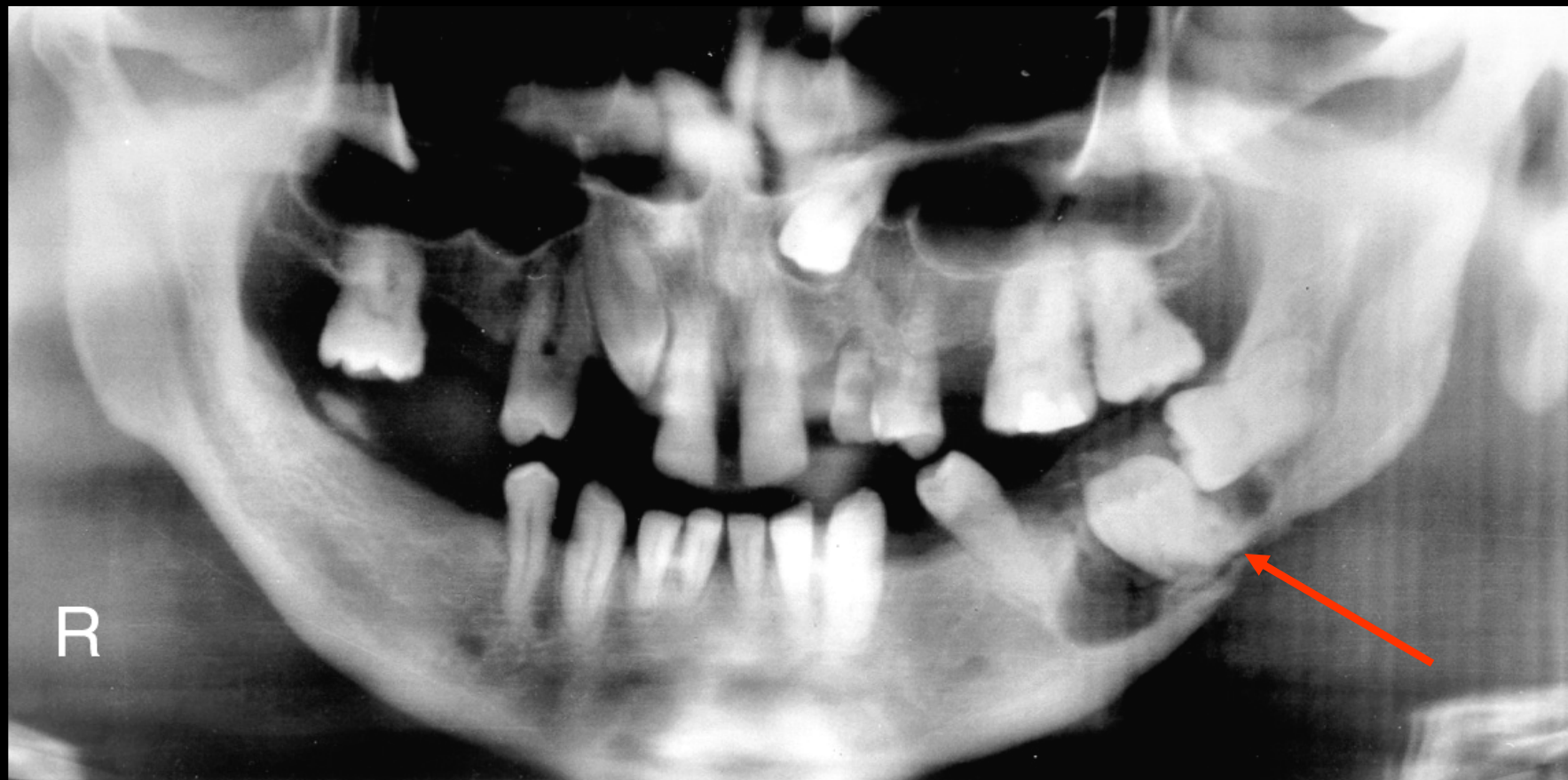**Alveolární fraktura  
kombinovaná s frakturou  
mandibuly.**



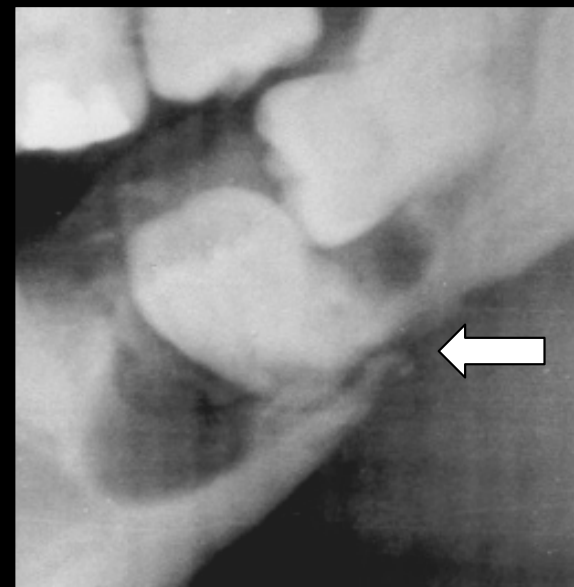
R

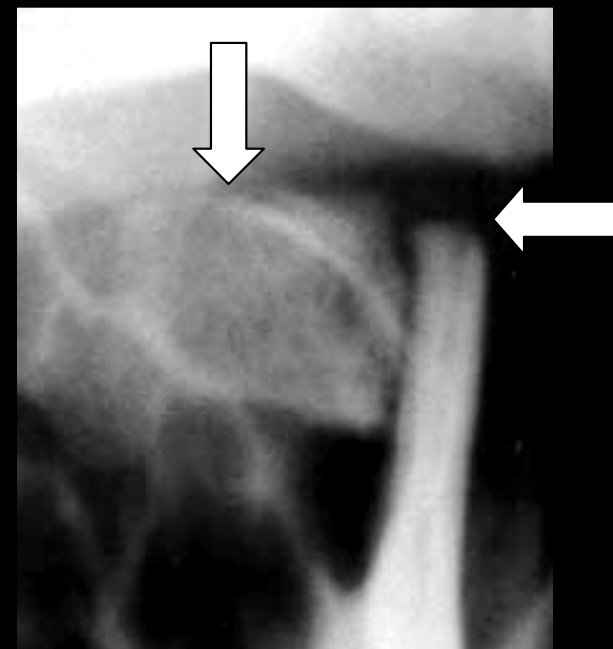
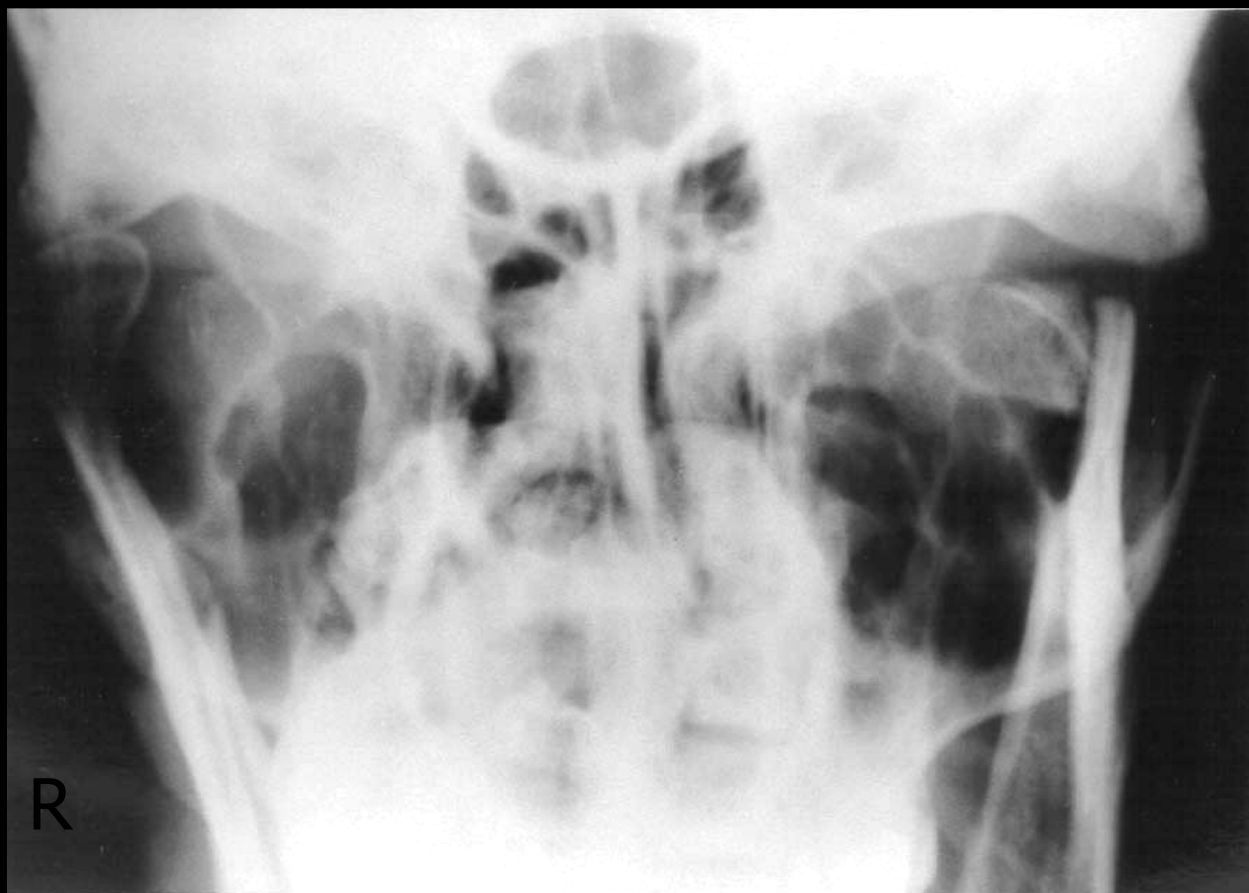**Alveolární fraktura**



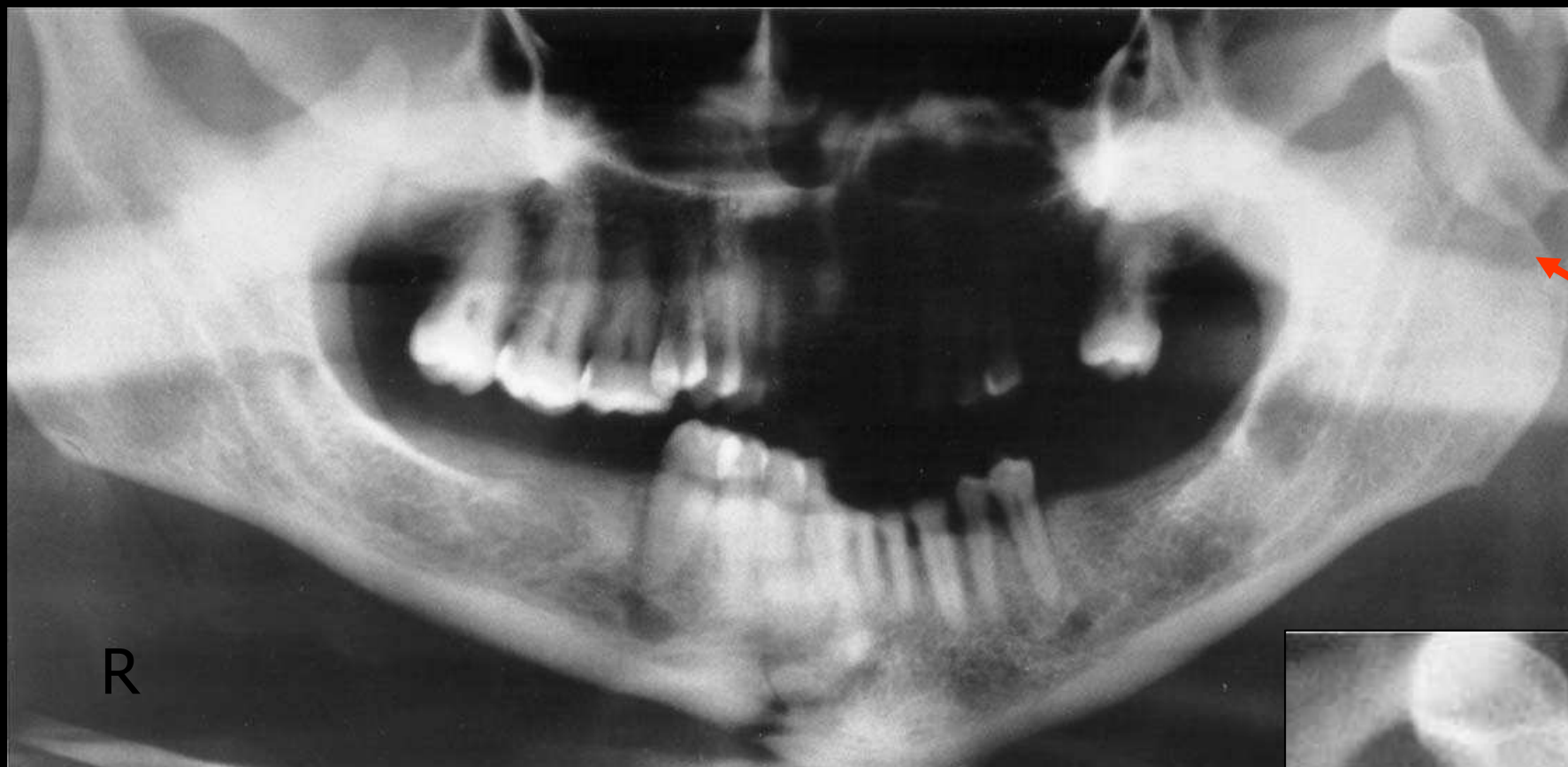


**Fraktura pravého  
mandibulárního  
kondylu a levého  
úhlu mandibuly.**

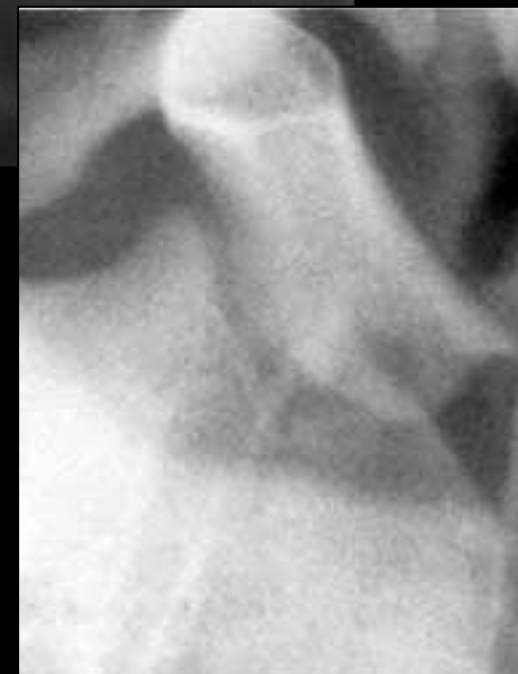

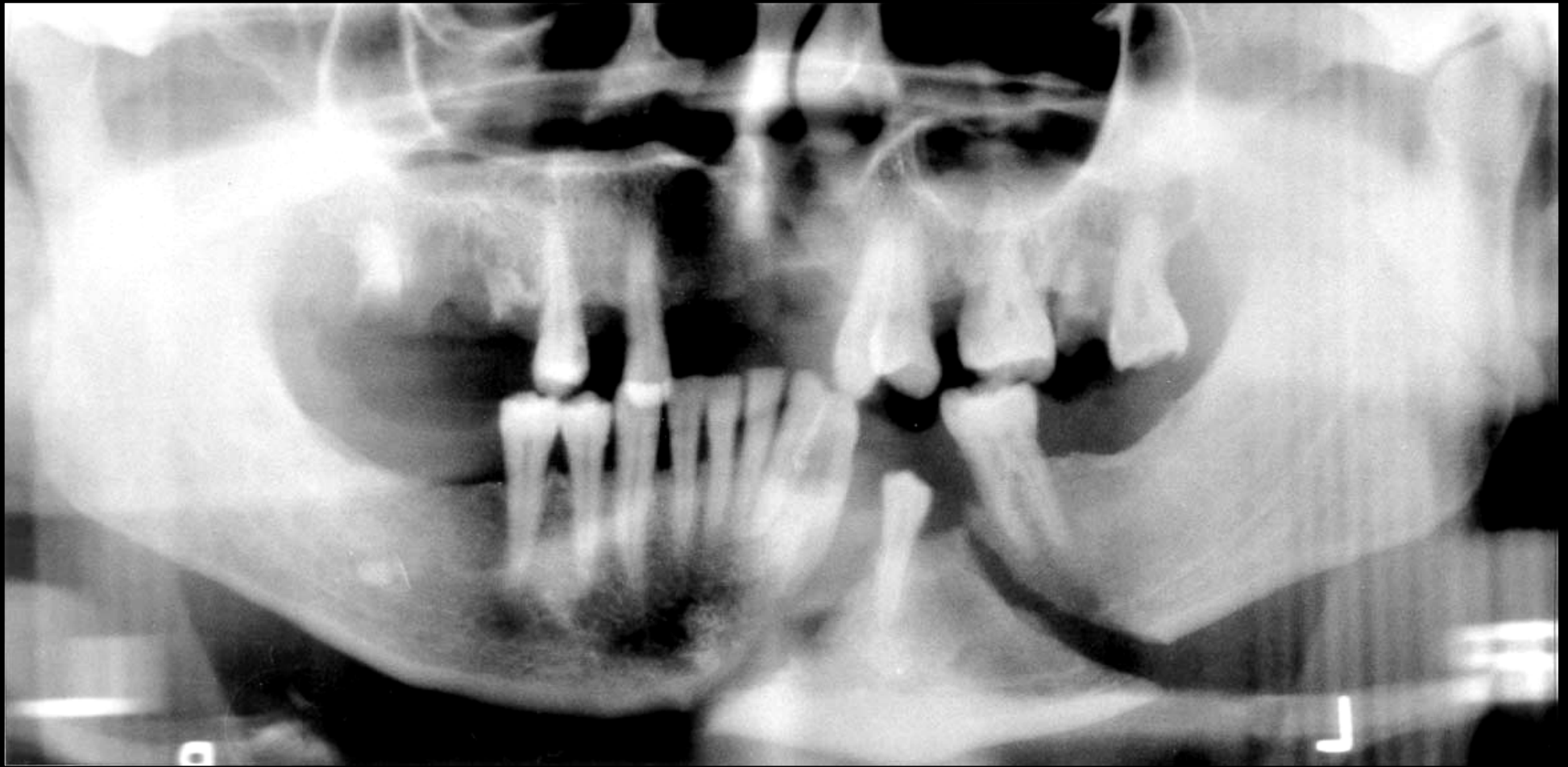


**Fraktura levého mandibulárního kondylu.  
s med. dislokací.**



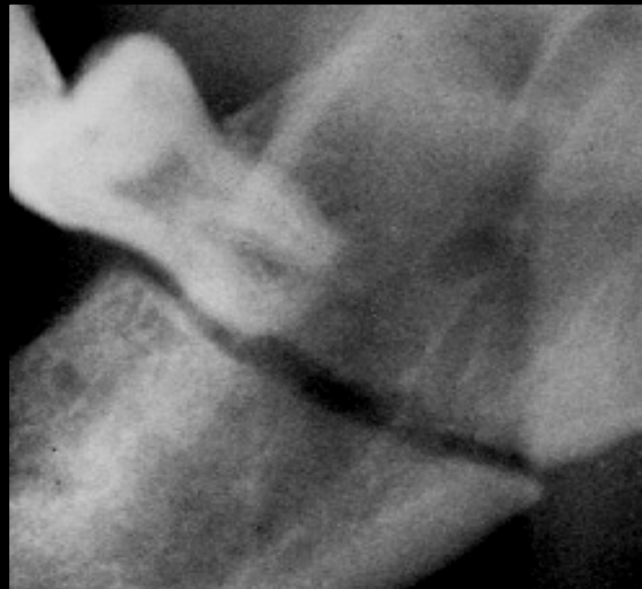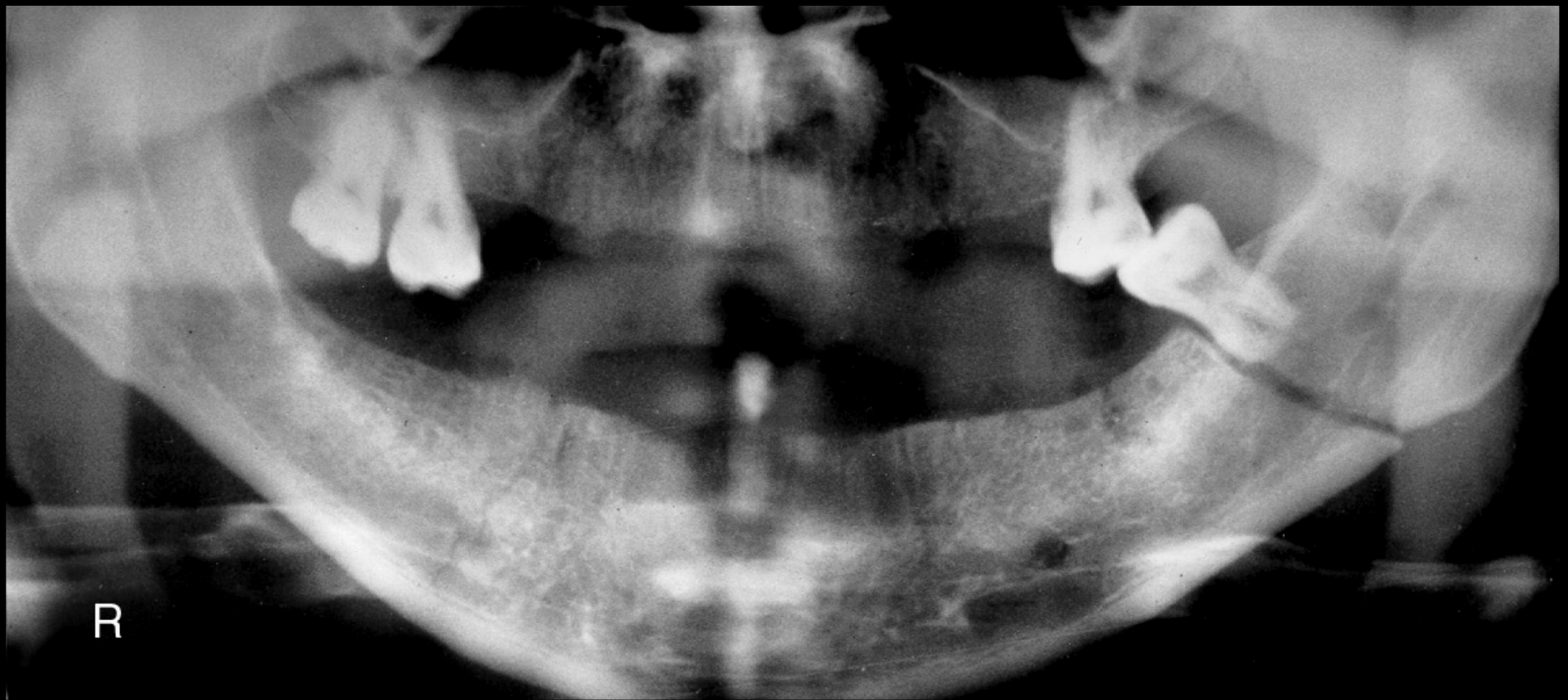
**Fraktura mandibulární symfýzy a  
levého kondylu.**



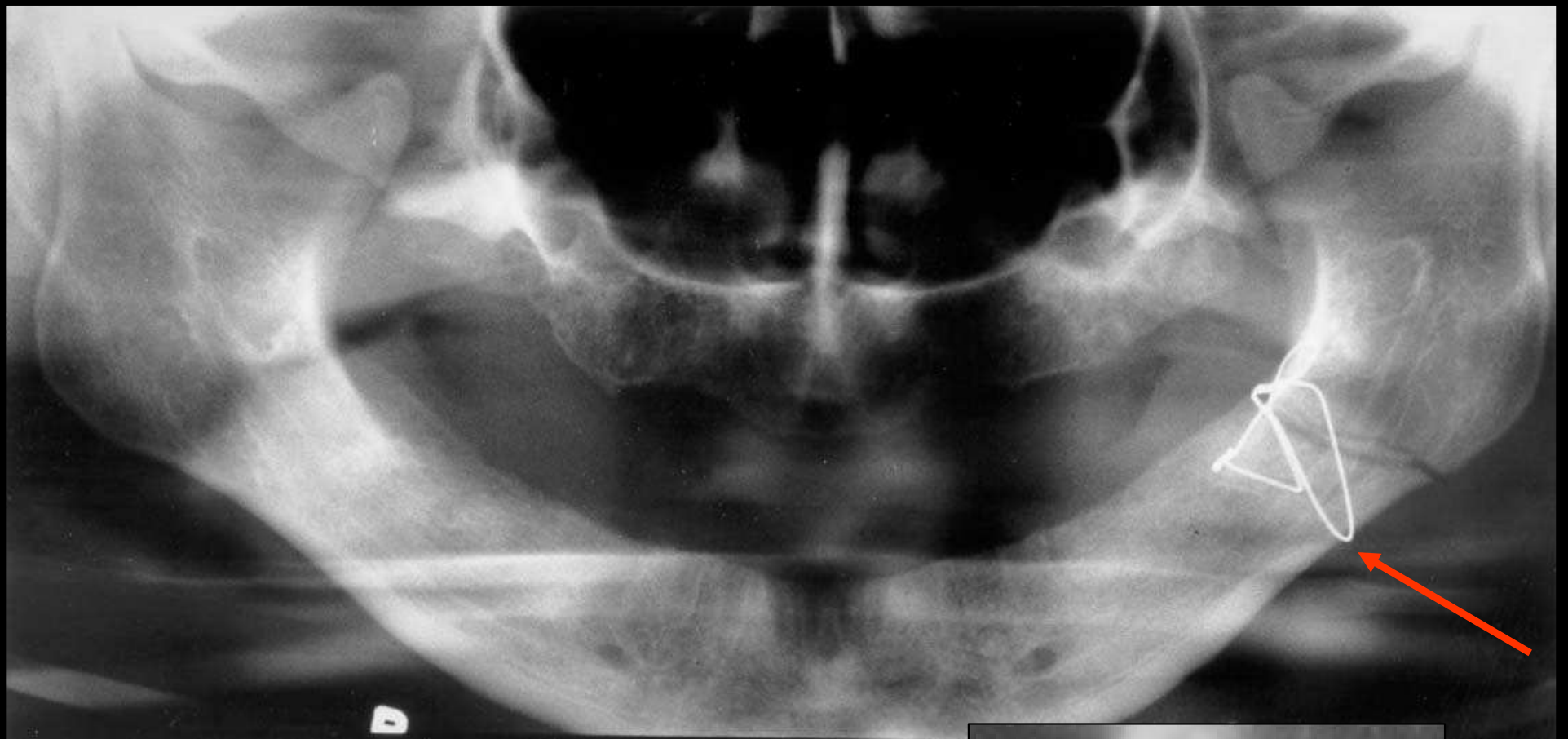

**Fraktura mandibuly.**

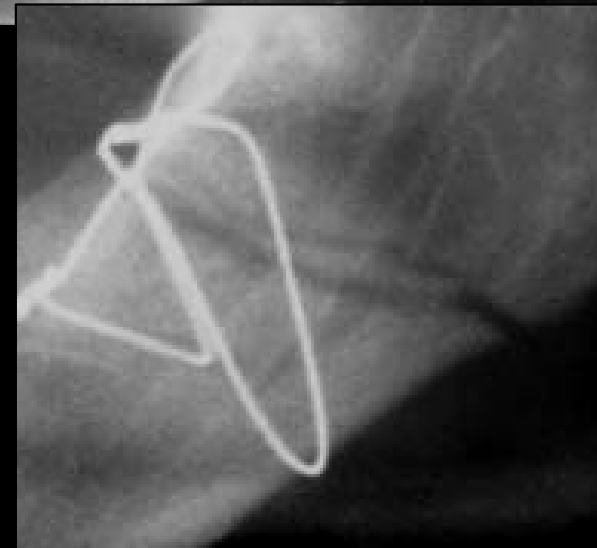

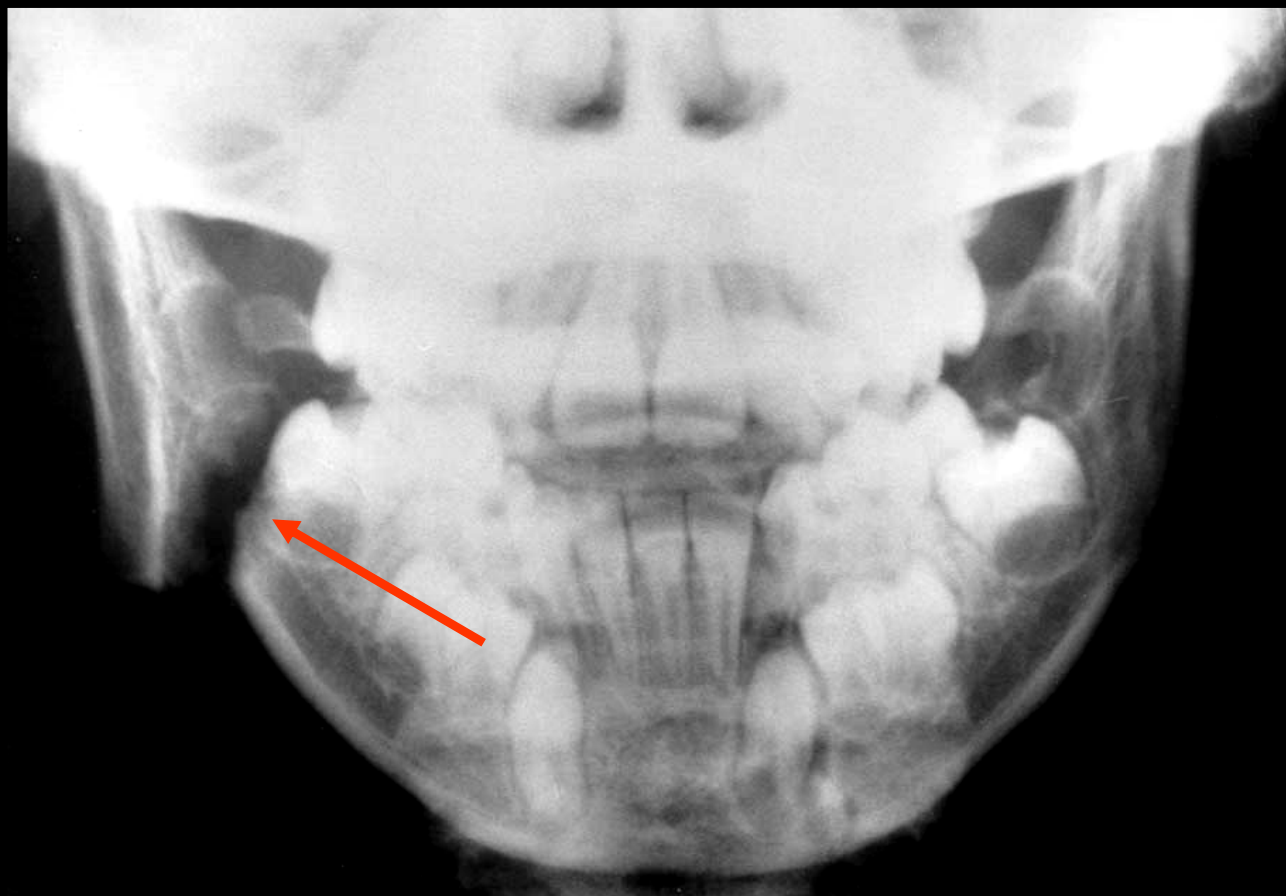


**Fraktura levého mandibulárního  
úhlu.**

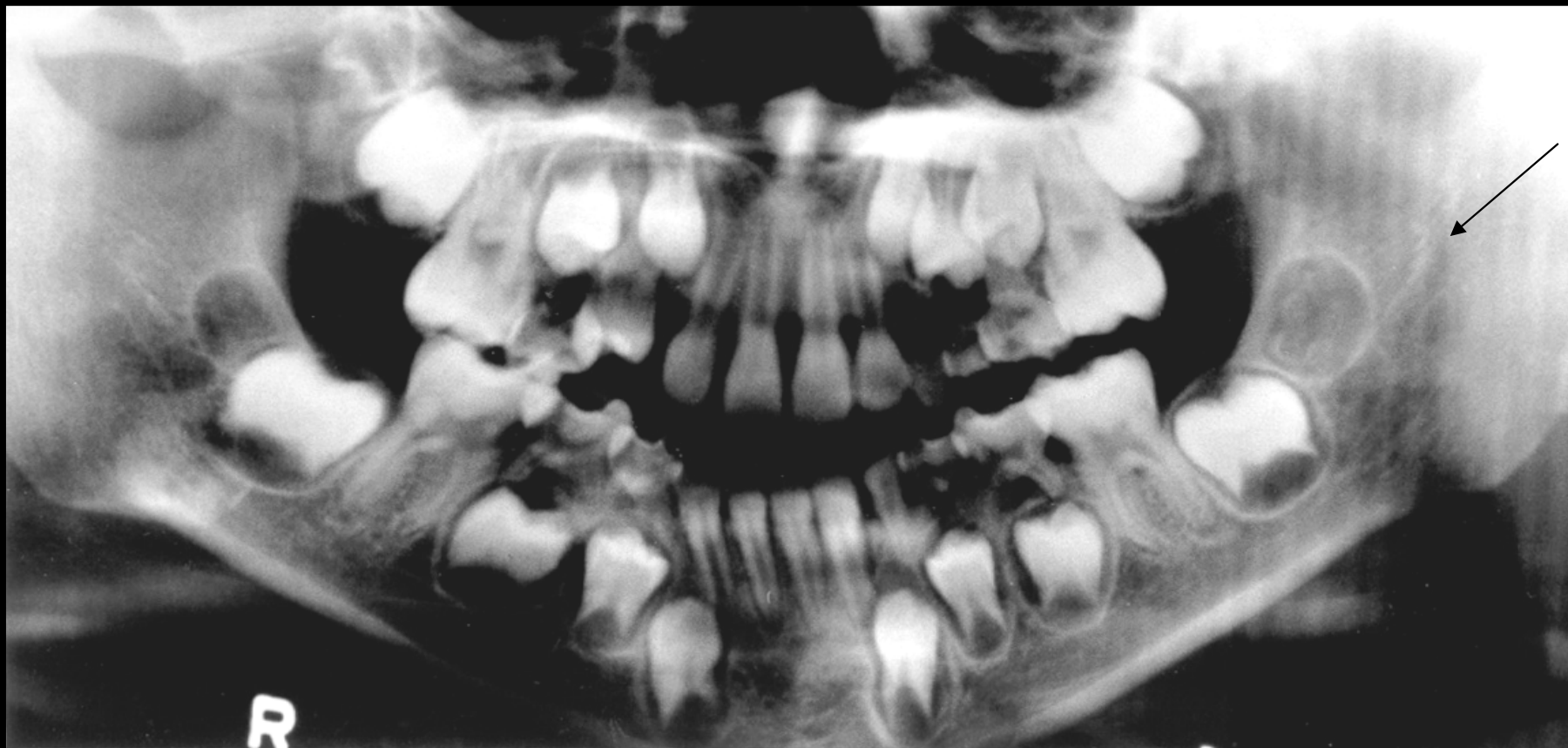

**Fraktura levého  
mandibulárního úhlu po  
repozici a fixaci.**

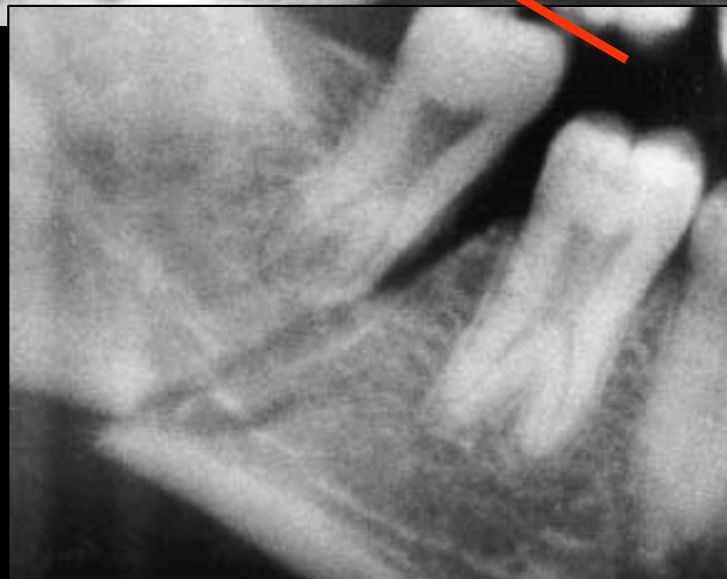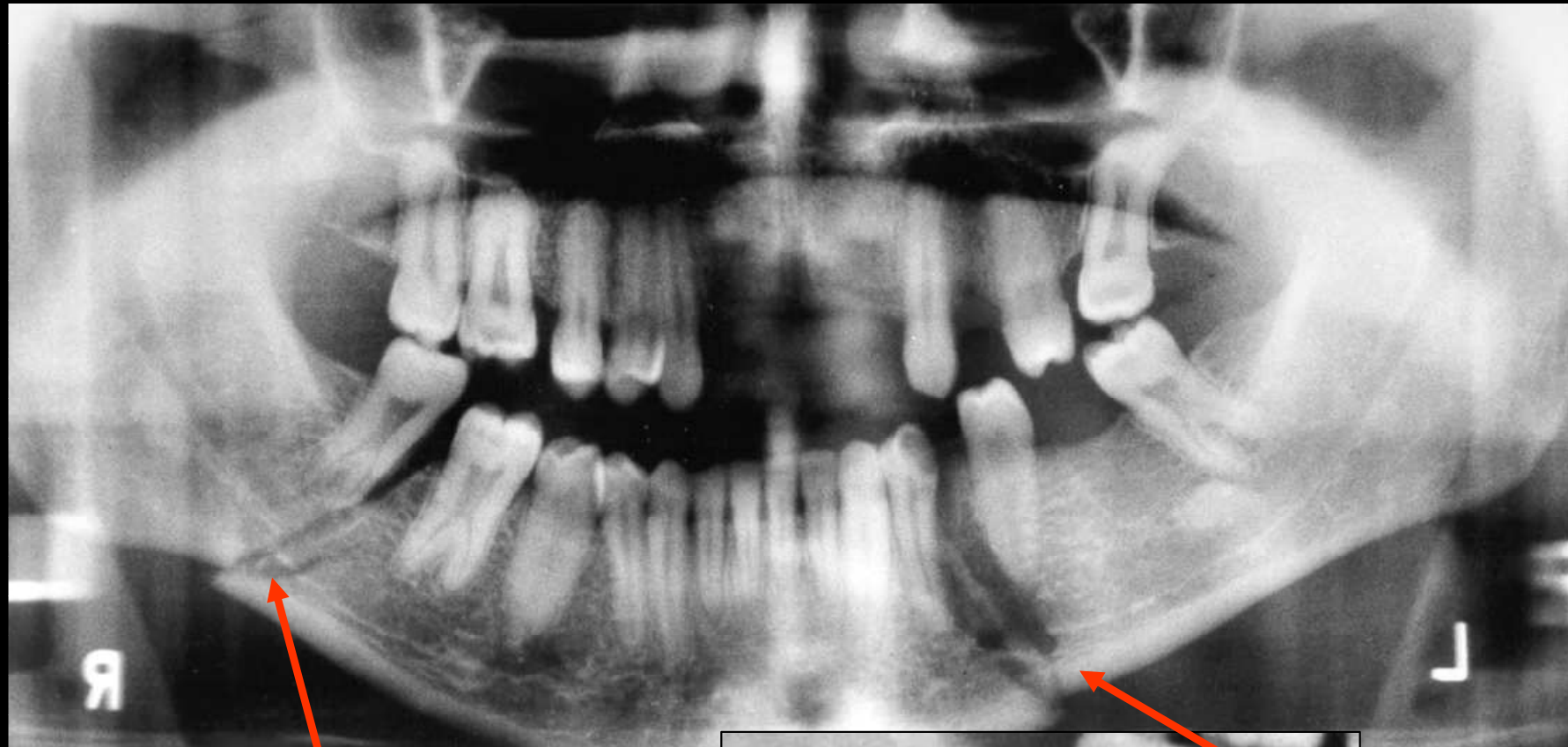


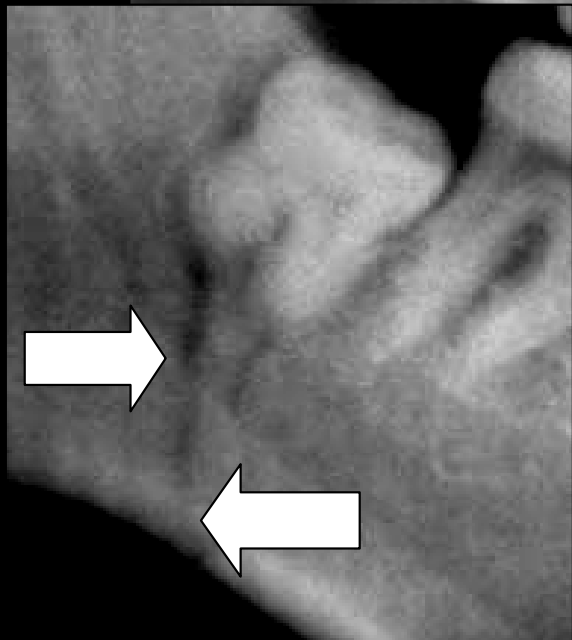

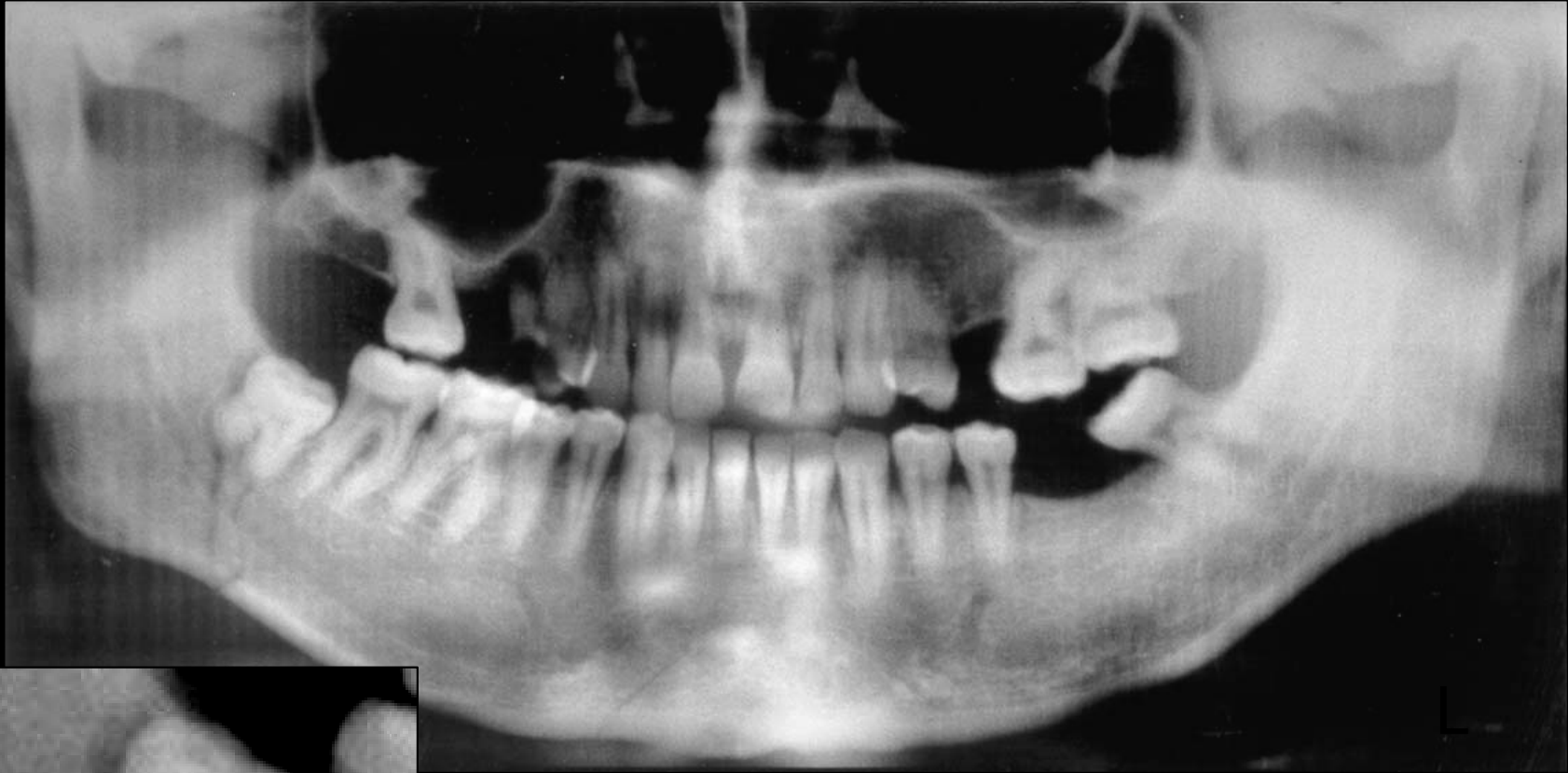
**Fraktura pravého úhlu mandibuly**

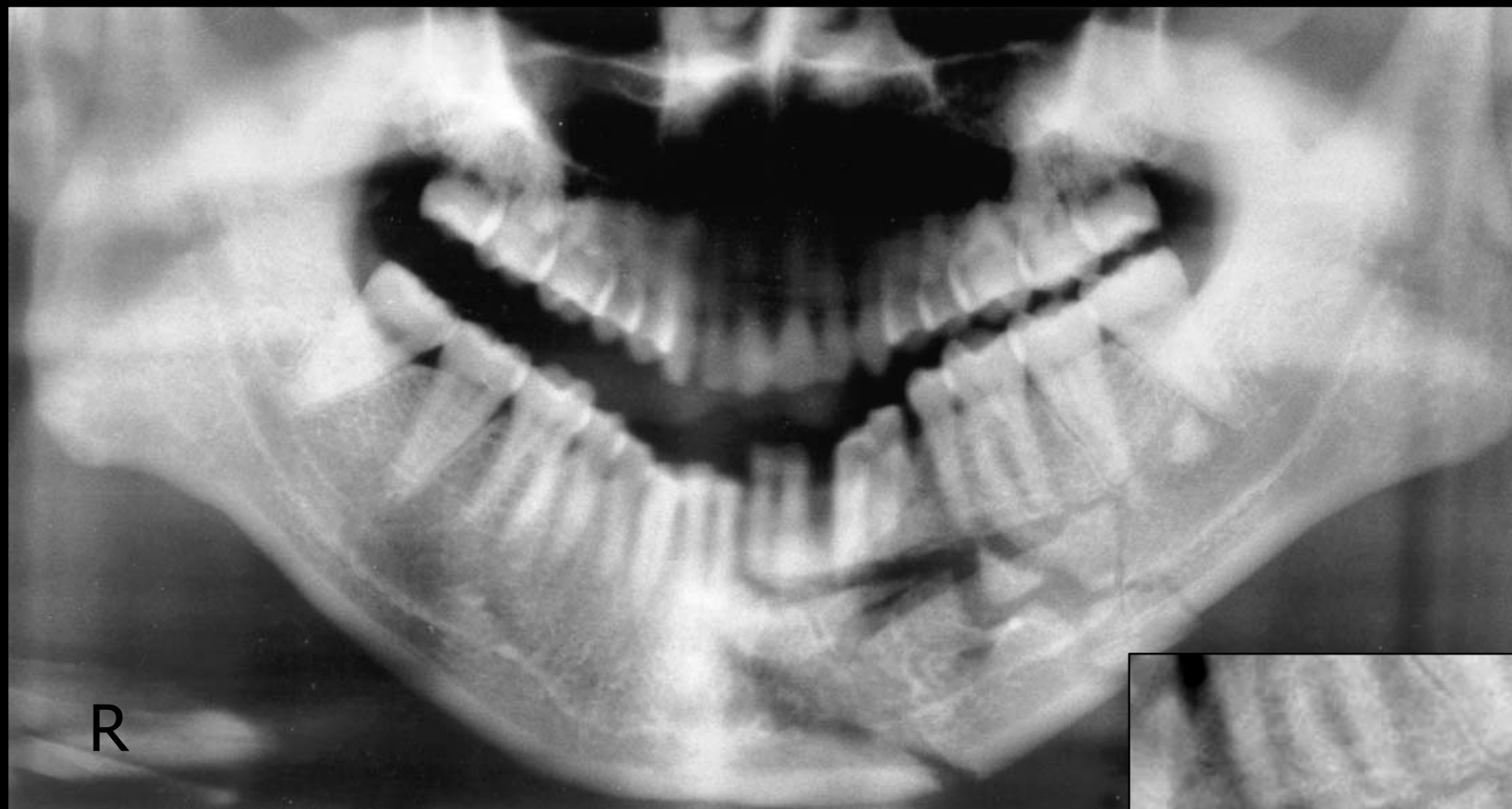


**Fraktura mandibuly.**

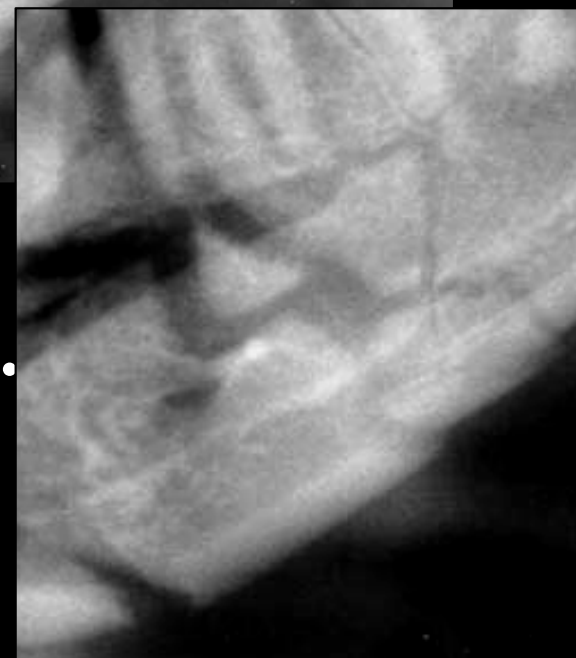


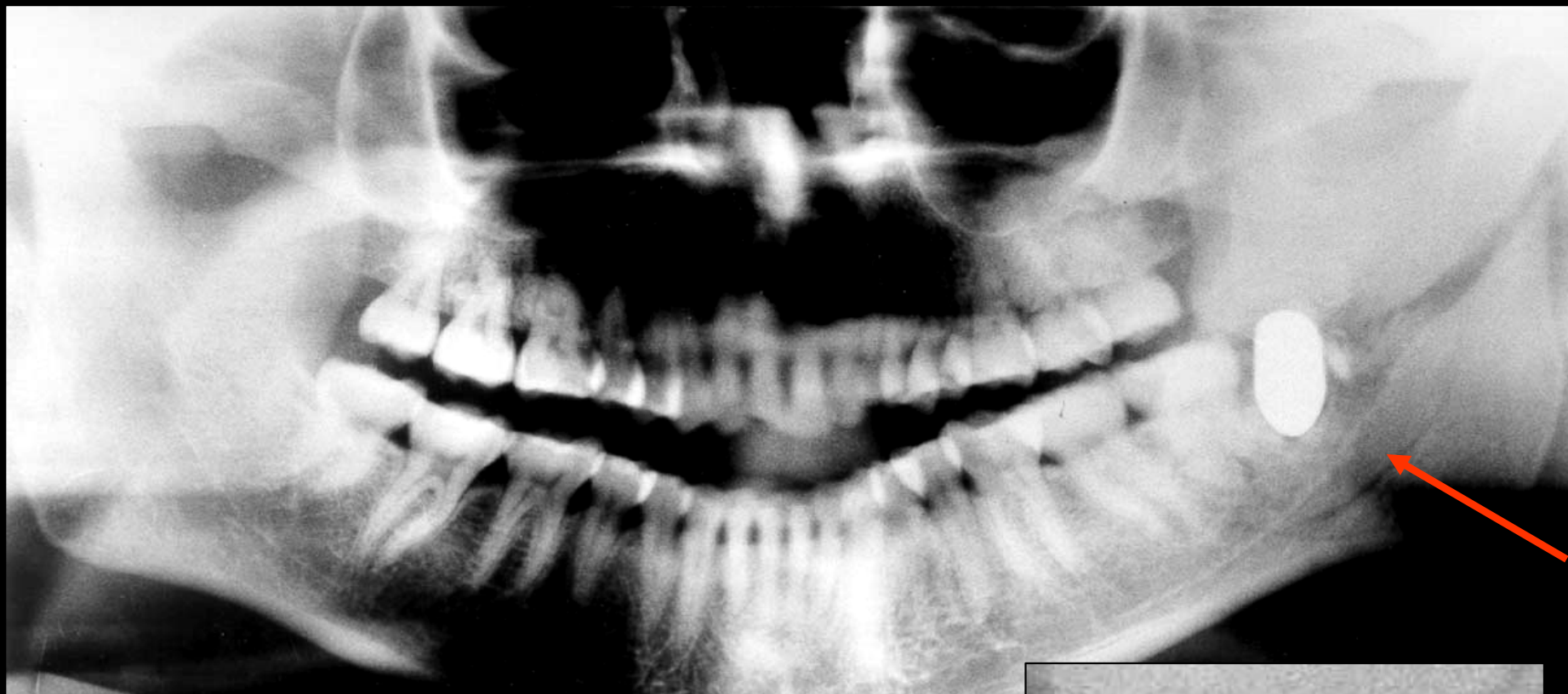


**Fraktura mandibuly v oblasti moláru.**

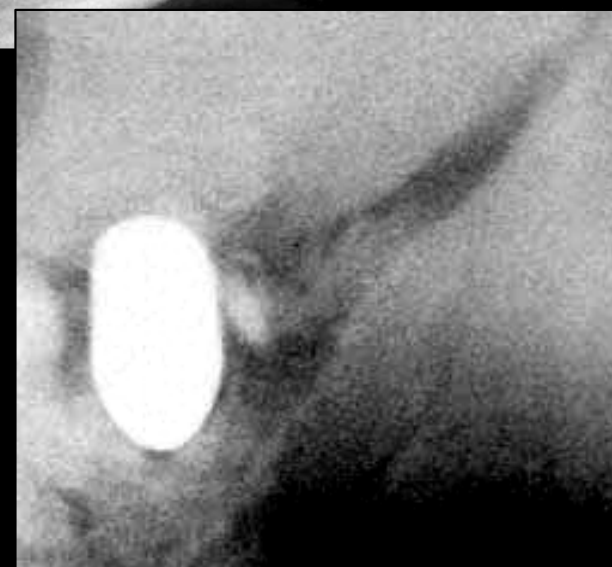

**Tříštvá fraktura levé porce těla mandibuly (často způsobená násilím).**

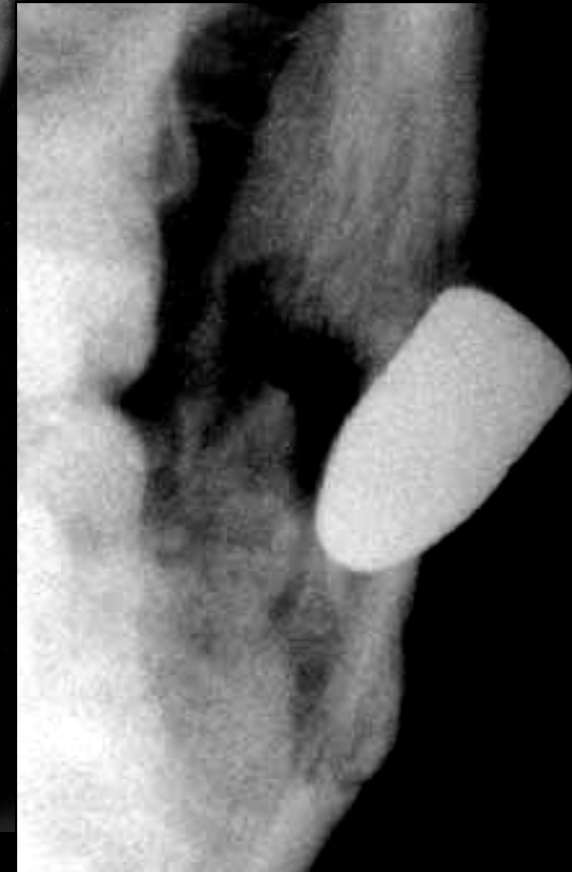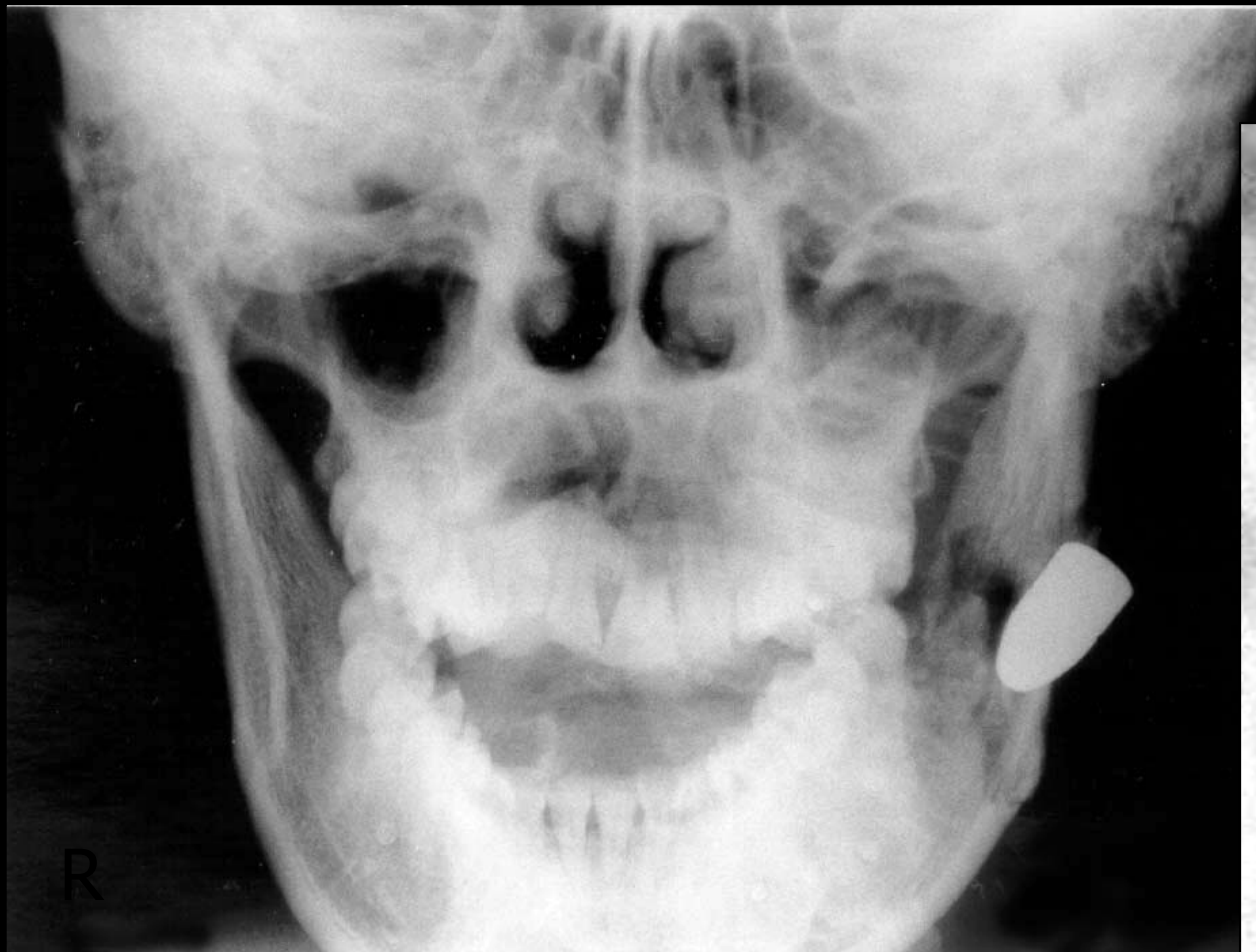




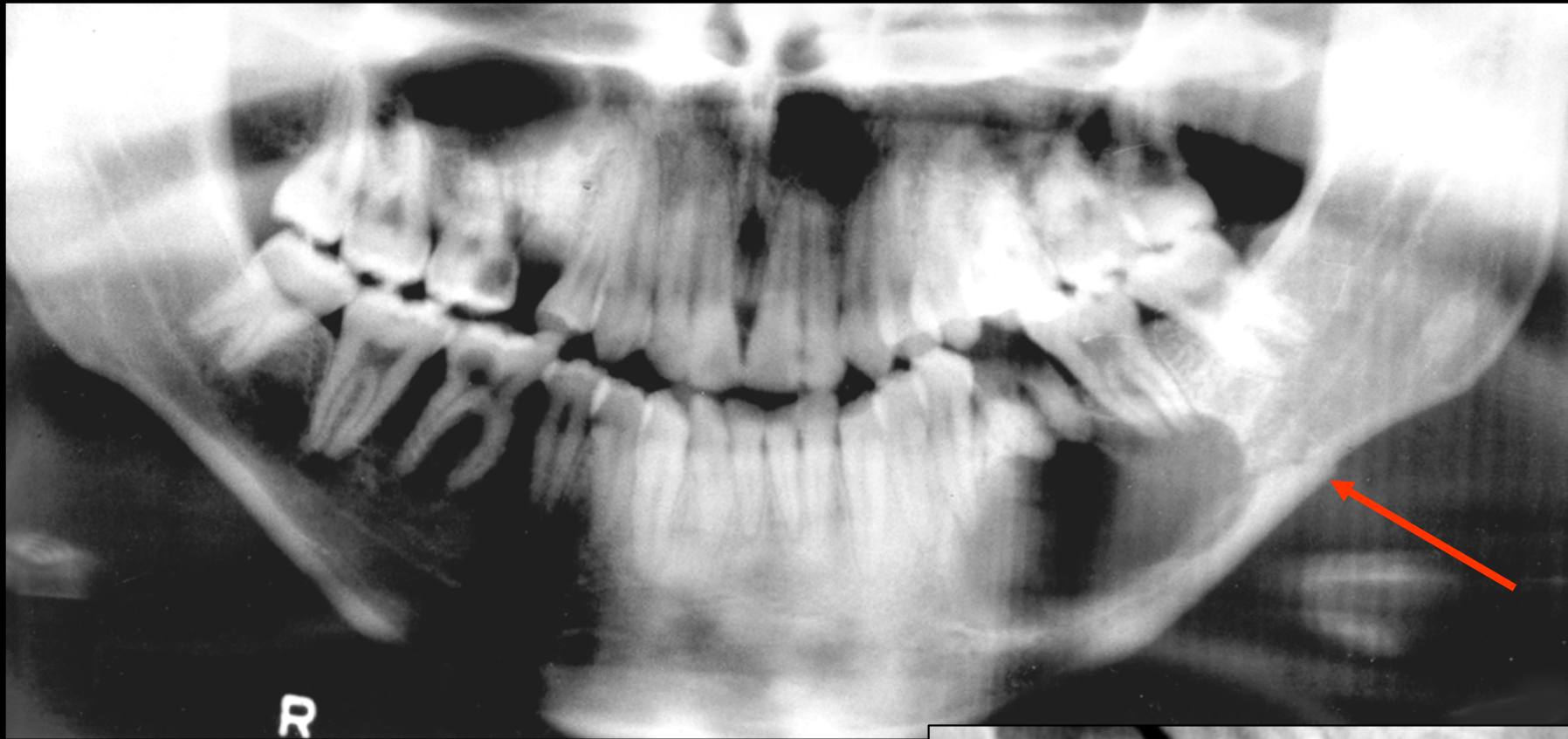
**Tříštvá fraktura levé ramena  
mandibuly způsobená střelným  
poraněním.**



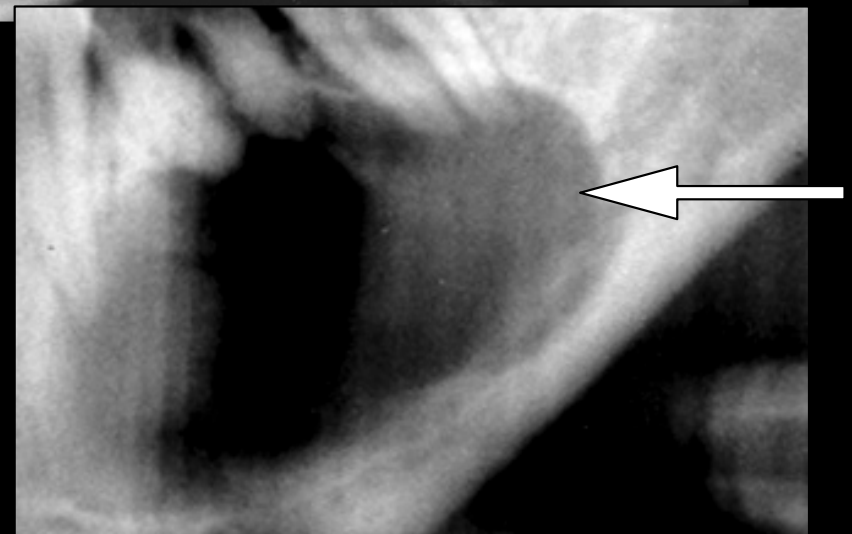


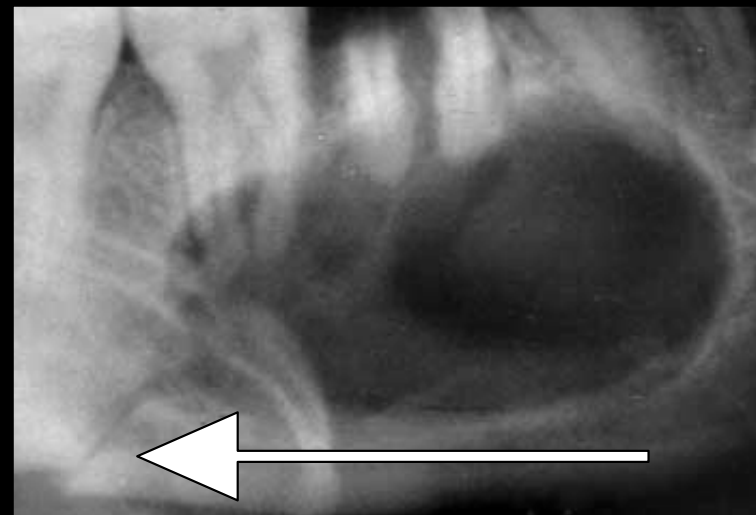
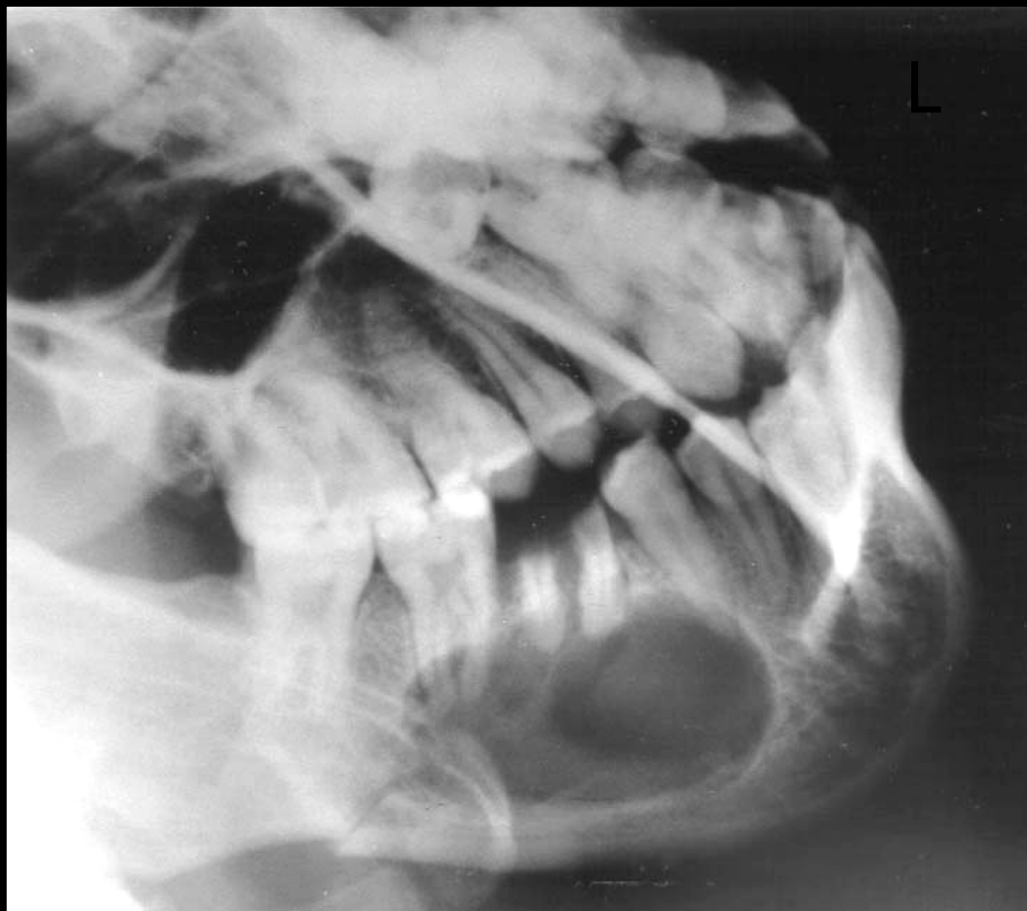

**Stejný pacient. PA projekce.**



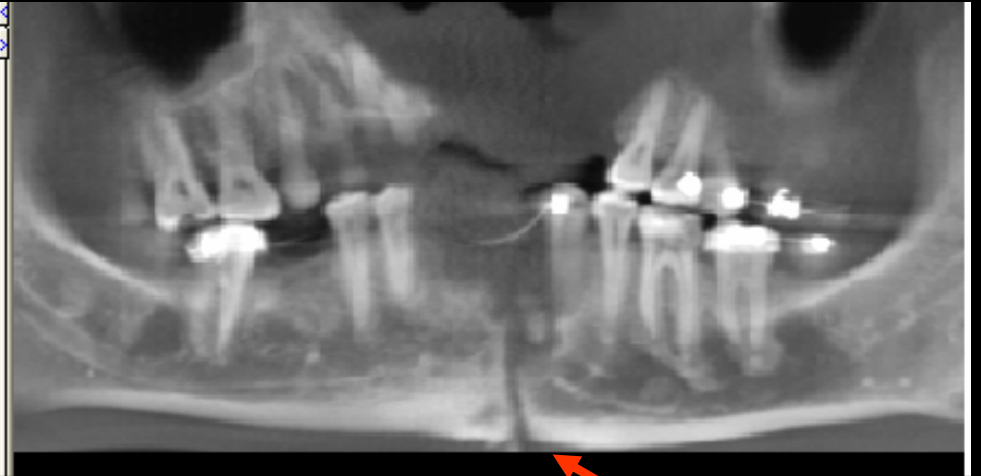
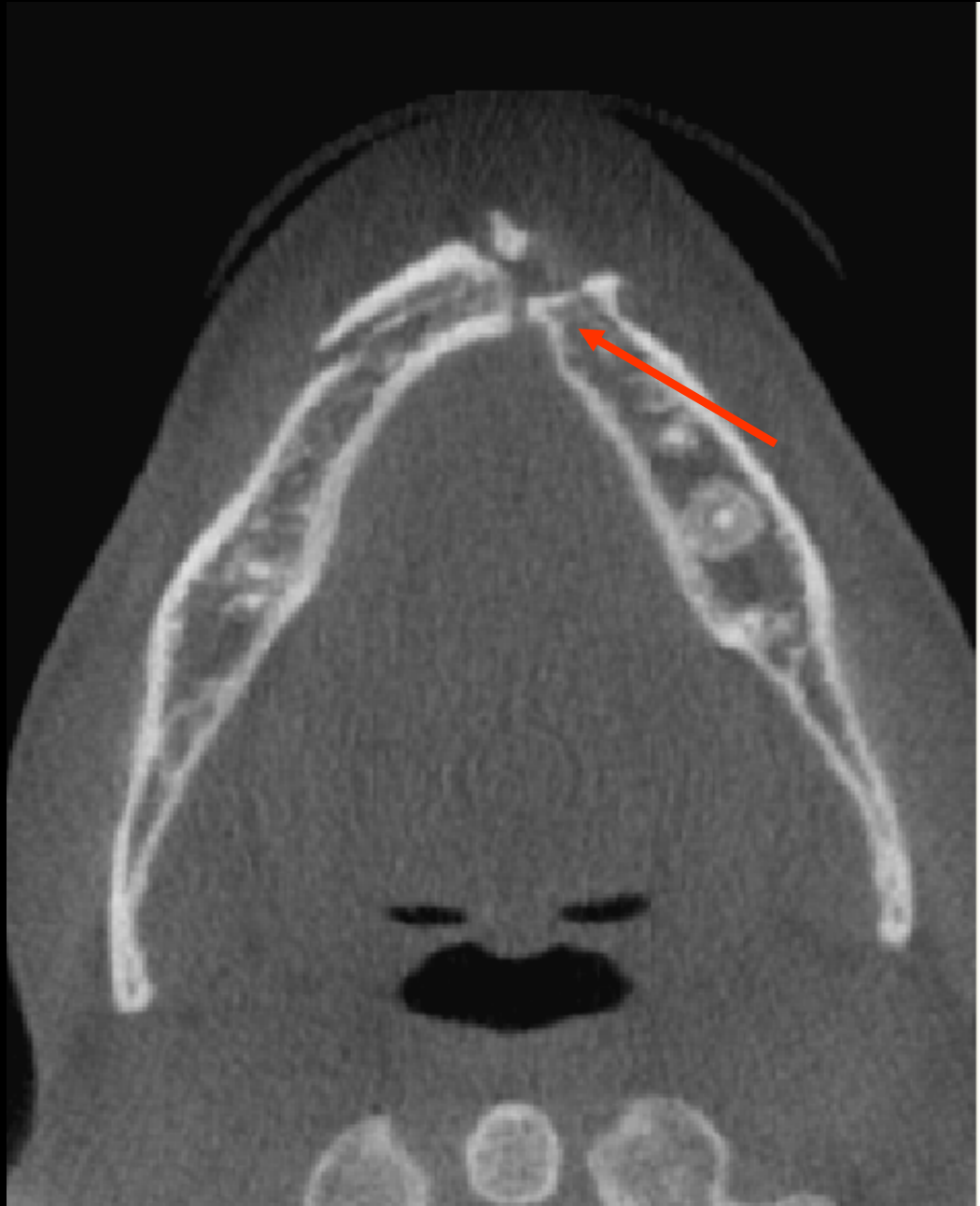**Patologická fraktura na  
podkladě rozlehlé apikální  
cysty.**


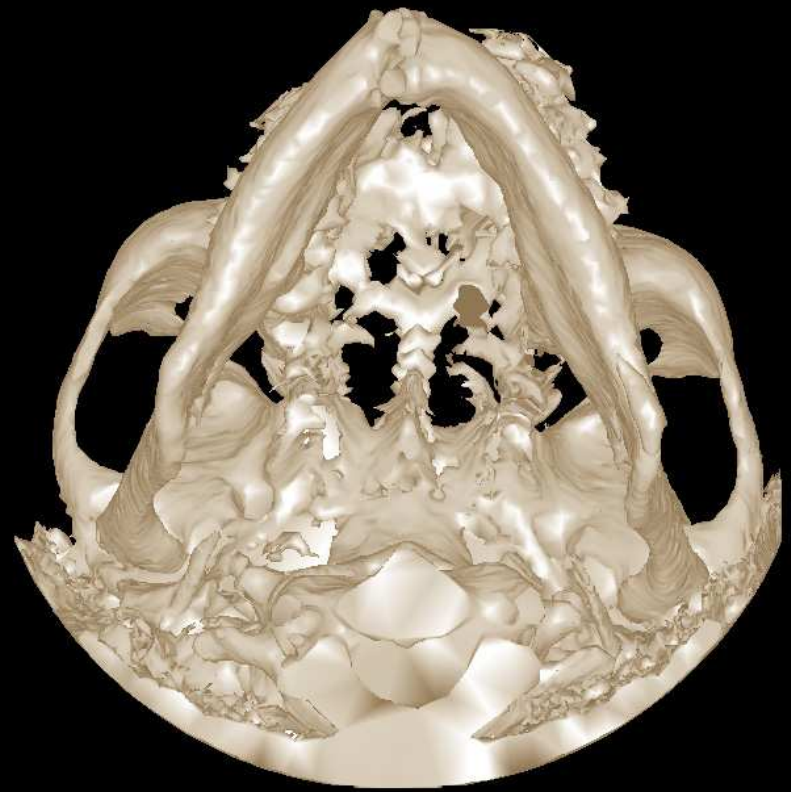
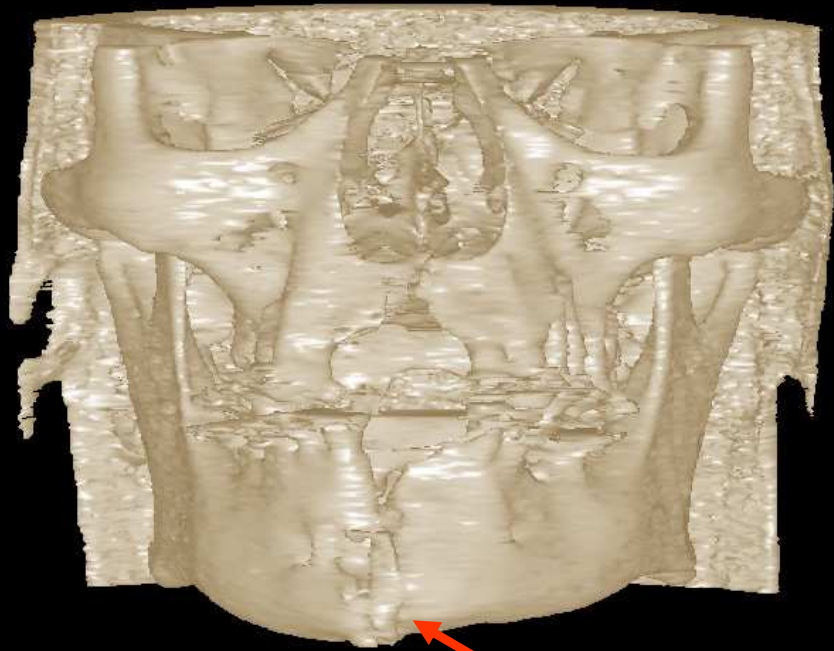


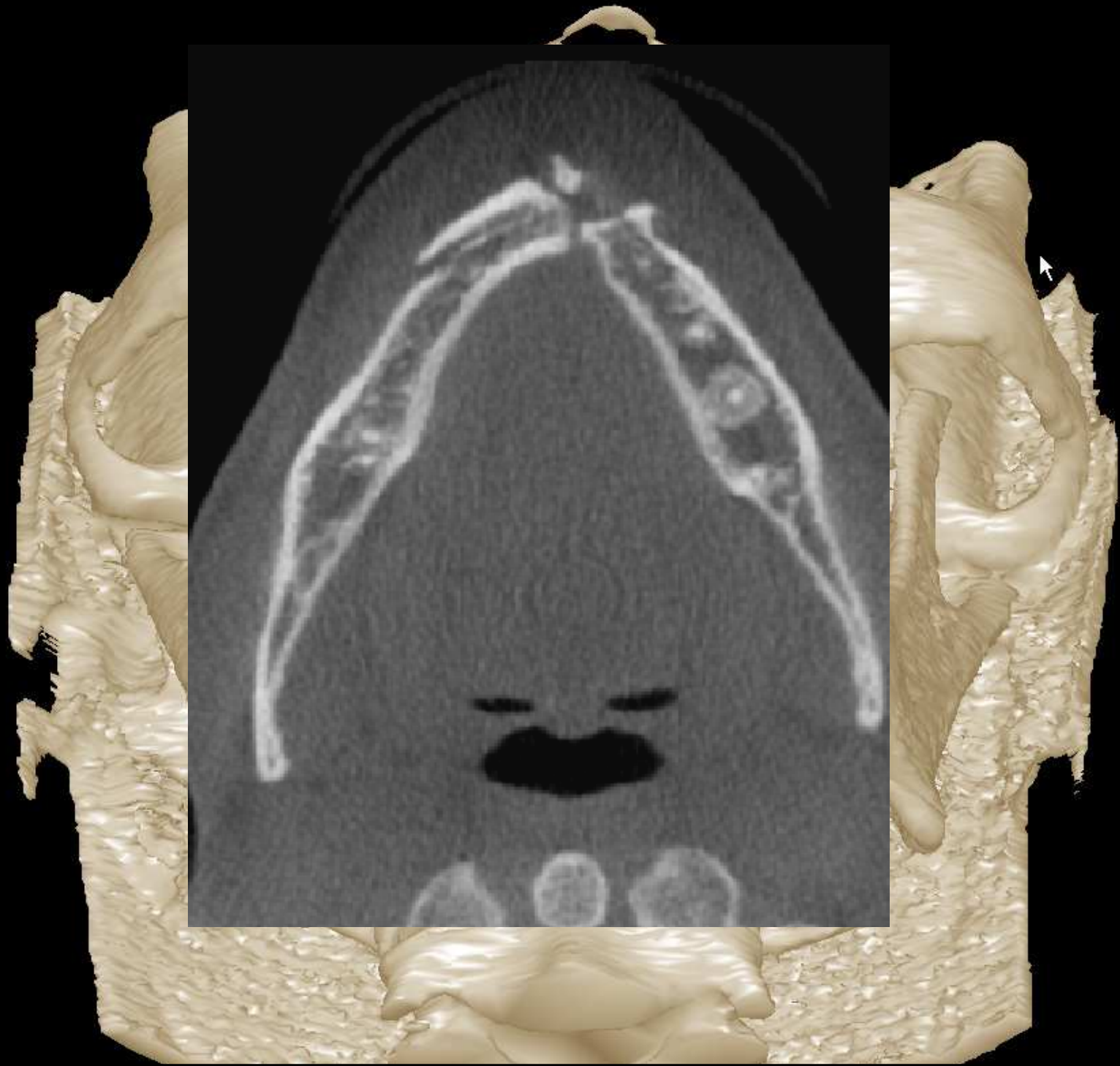


**Patologická fraktura na podkladě rozlehlé apikální cysty.  
(laterální-šikmá projekce téhož pacienta)**

# Fraktura mandibuly, CT

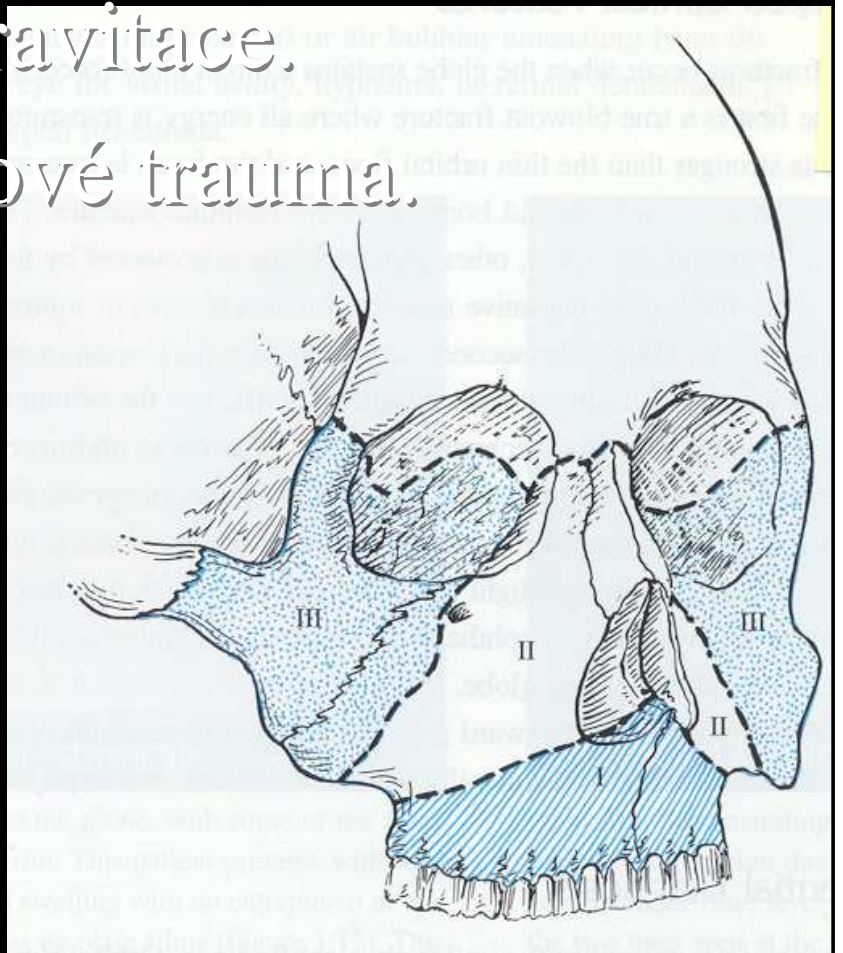






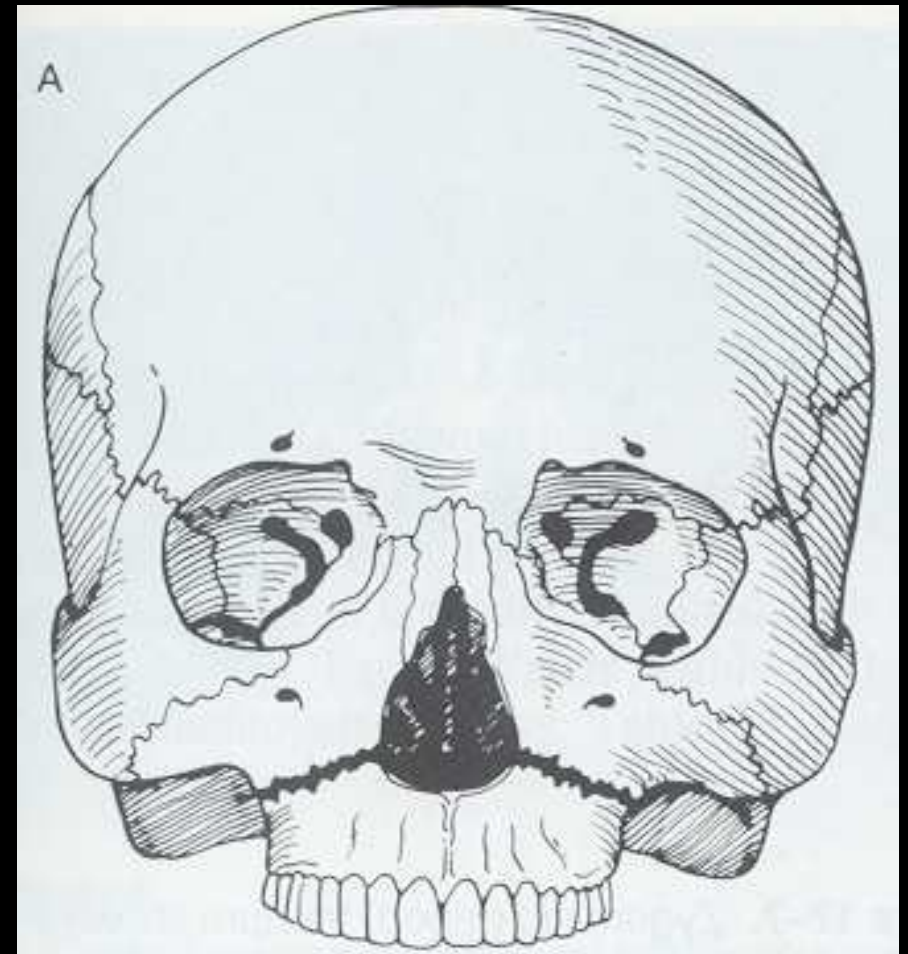
# Fraktury maxily

- Vysokoenergetická poranění.
- Síla rovna 100 násobku gravitace.
- Časté sloučené multiorgánové trauma.
- Klasifikace: **Le-Fort**
- Všechny typy zlomenin **Le-Forte** postihují **processus pterygoideus**



# LeFort I

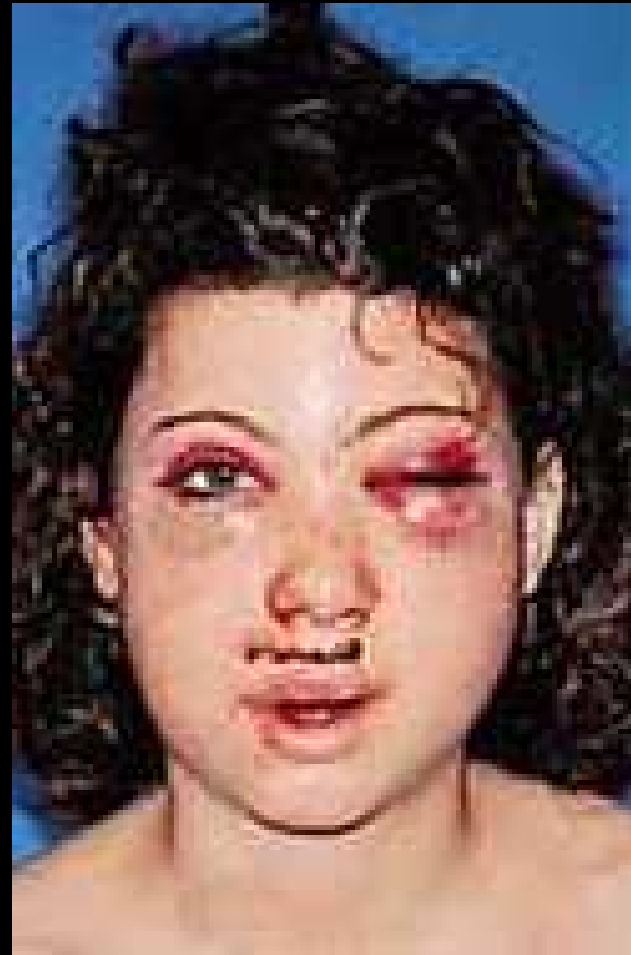- Příčná fraktura maxily.
- Vzniká plovoucí patro.





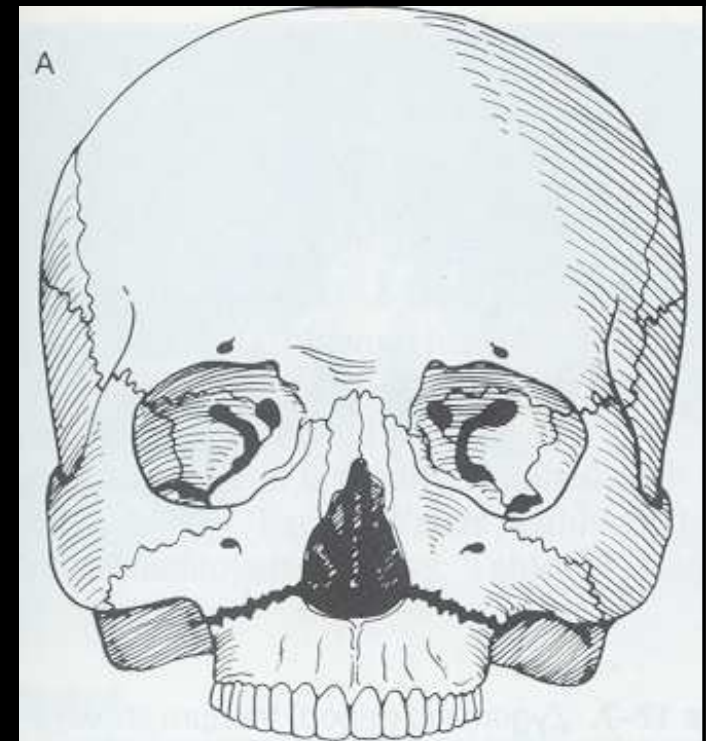
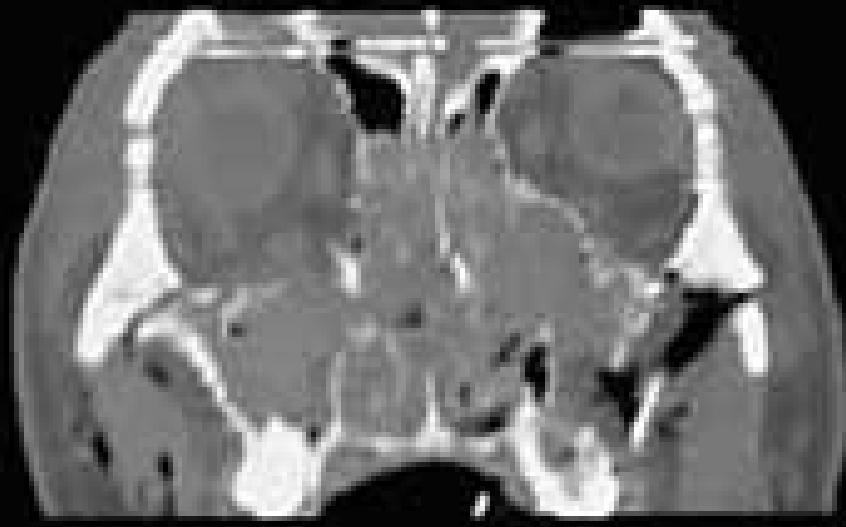# LeFort I

- Klinika:
  - Edém obličeje
  - Malokluze zubů
  - Pohyb maxily při stabilních strukturách nosu.

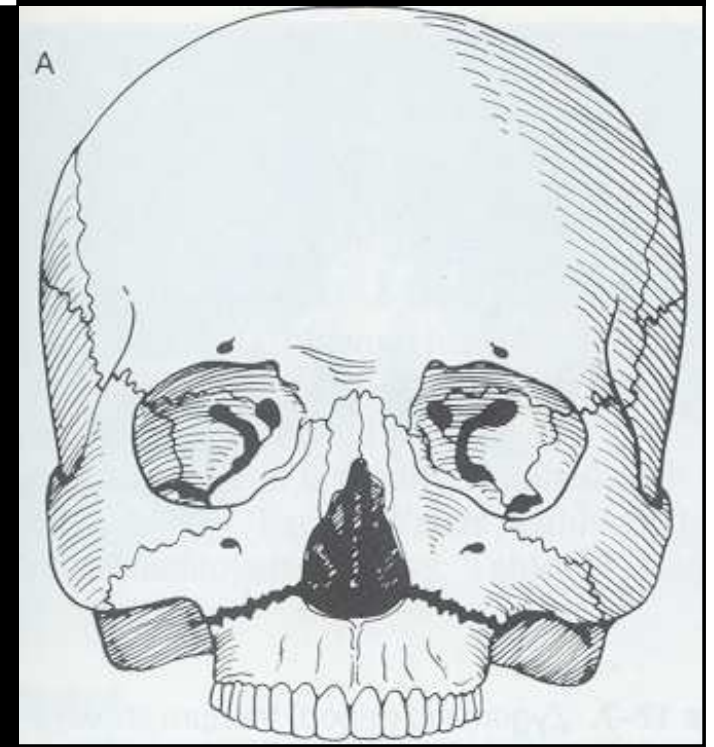
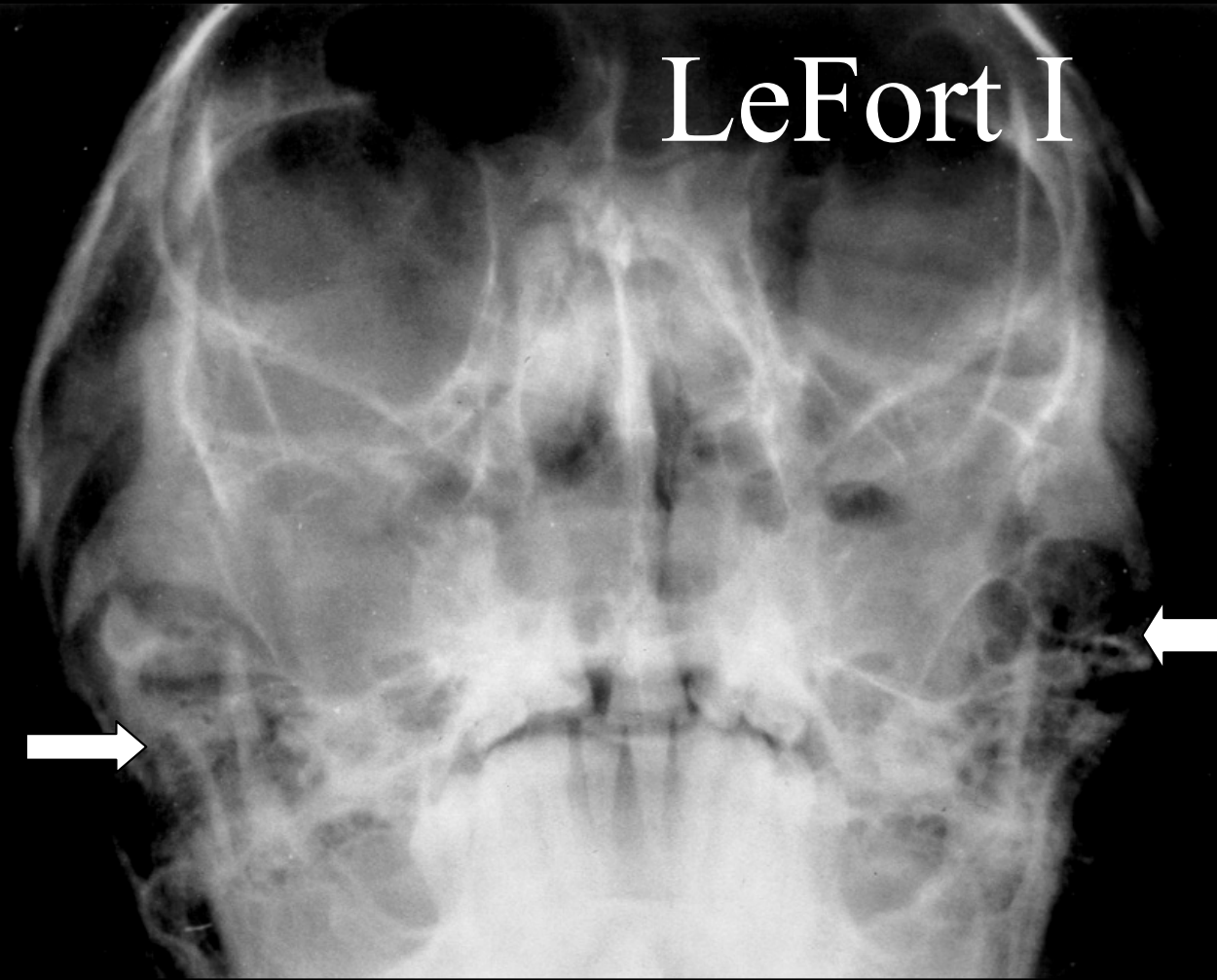


# LeFort I

- Radiologický nález:
  - Linie fraktury zahrnuje:
    - Nazální apertura
    - Spodní část maxily.
    - Laterální stěnu maxily

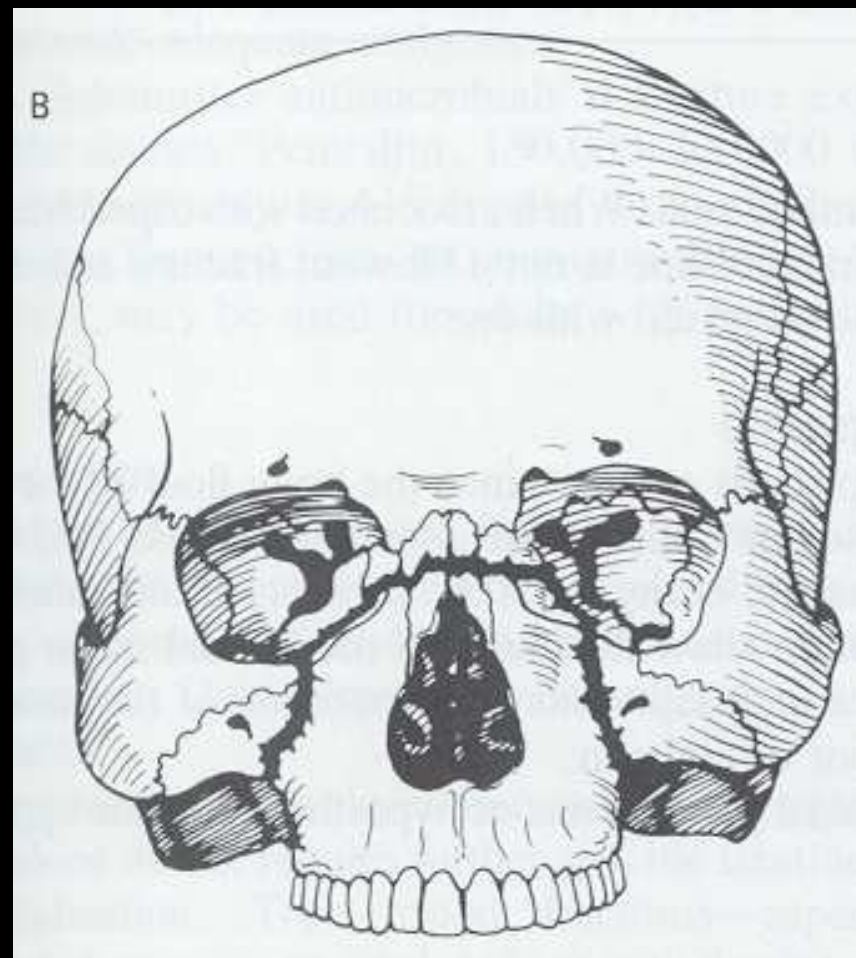


# LeFort I



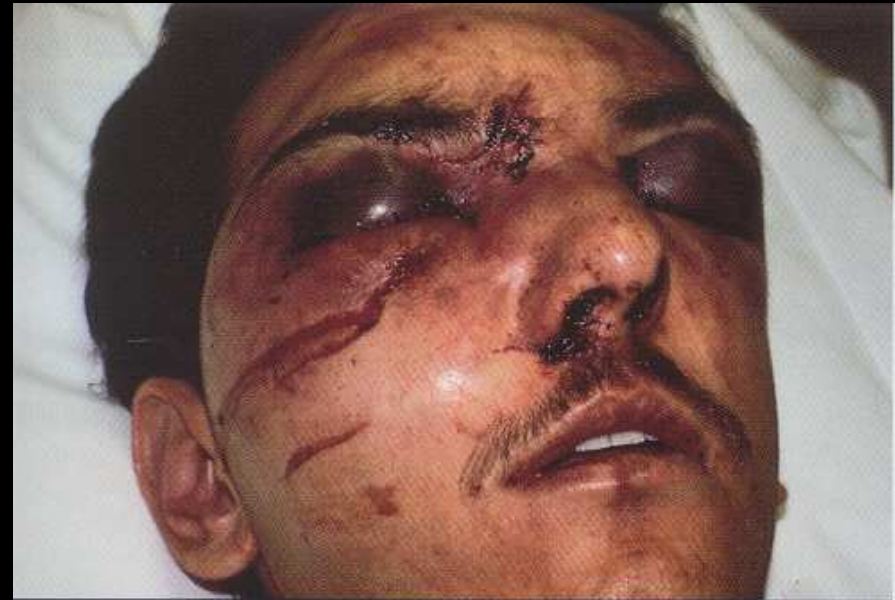# LeFort II

- Maxilla
- Mediální porce orbit
- Nosní kůstky

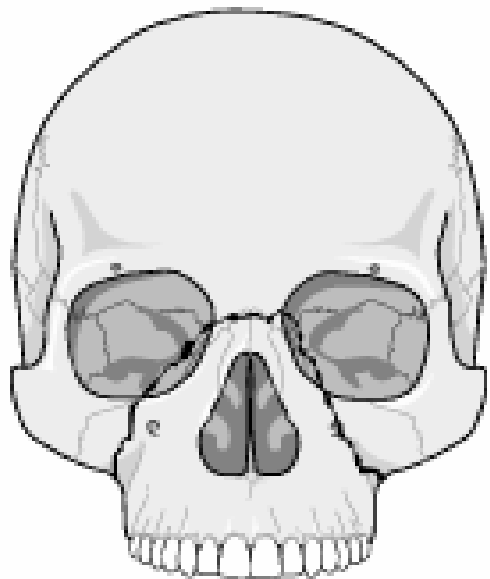
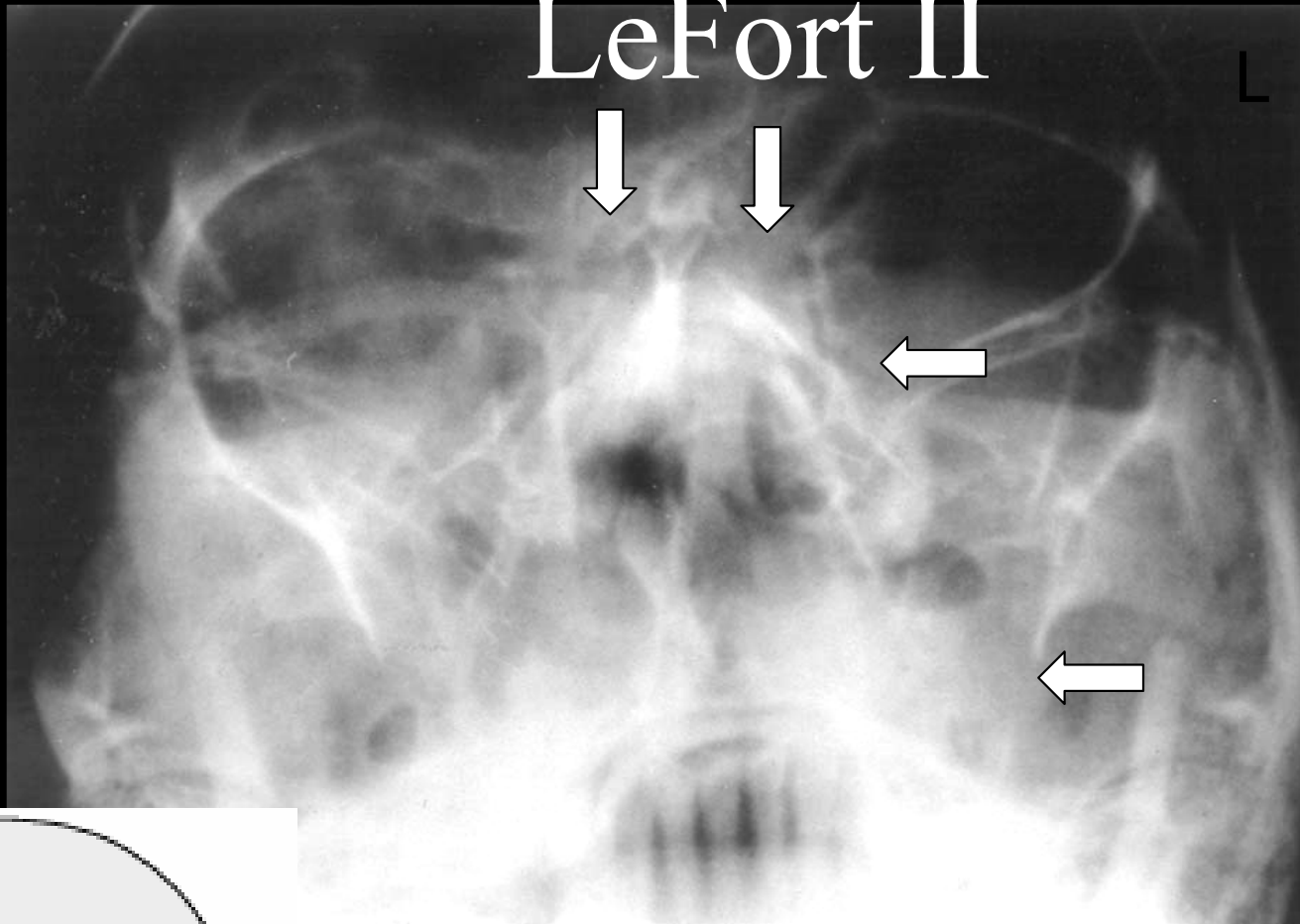


# LeFort II

- Klinický nález:
  - Edém obličeje
  - Oploštění nosu
  - Epistaxis or rhinorrhea  
cerebrospin. moku
  - Pohyb horní čelisti a  
nosu.



# LeFort II

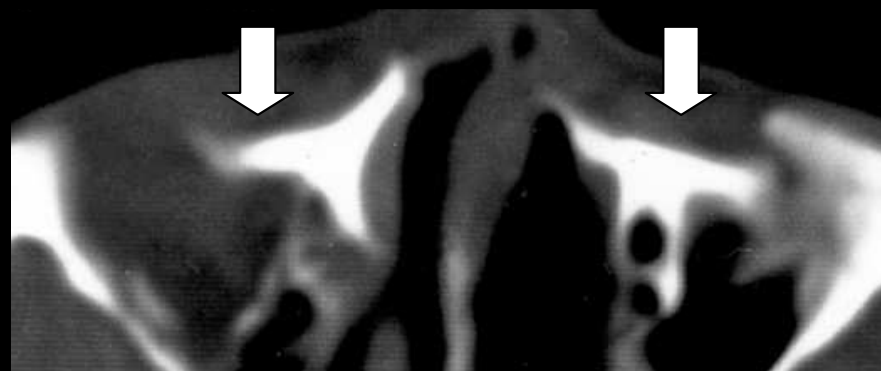
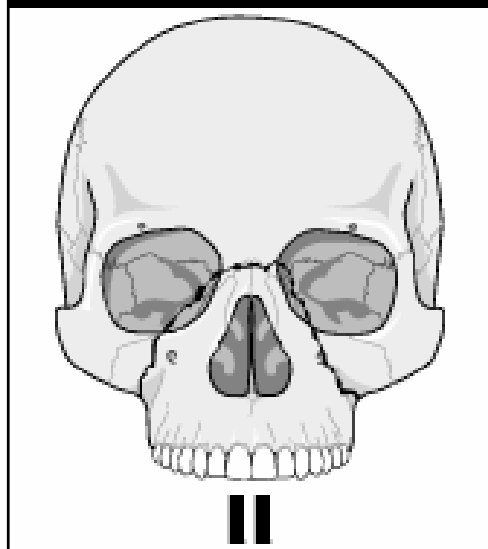
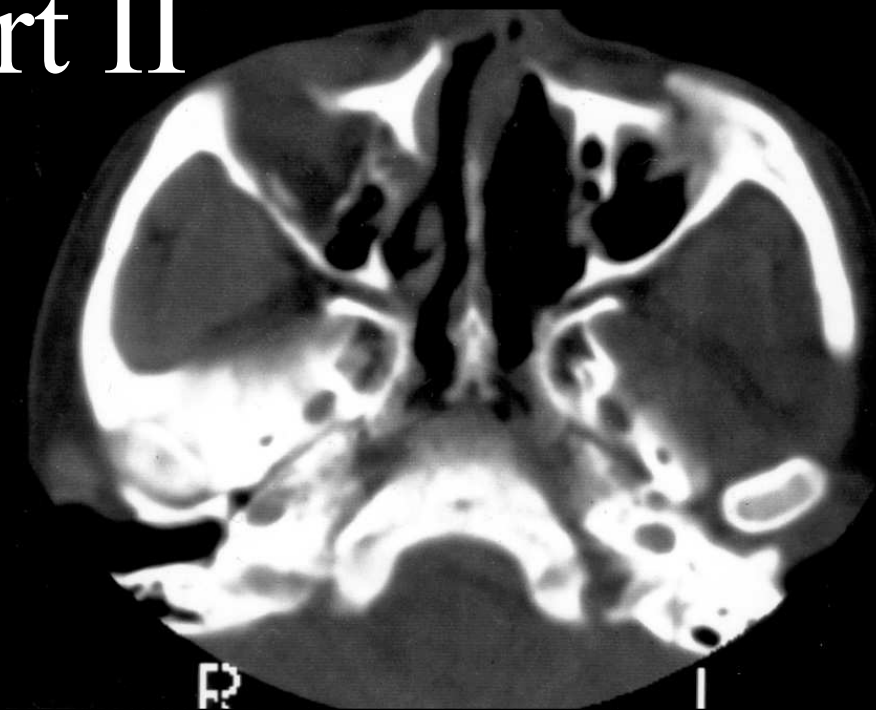
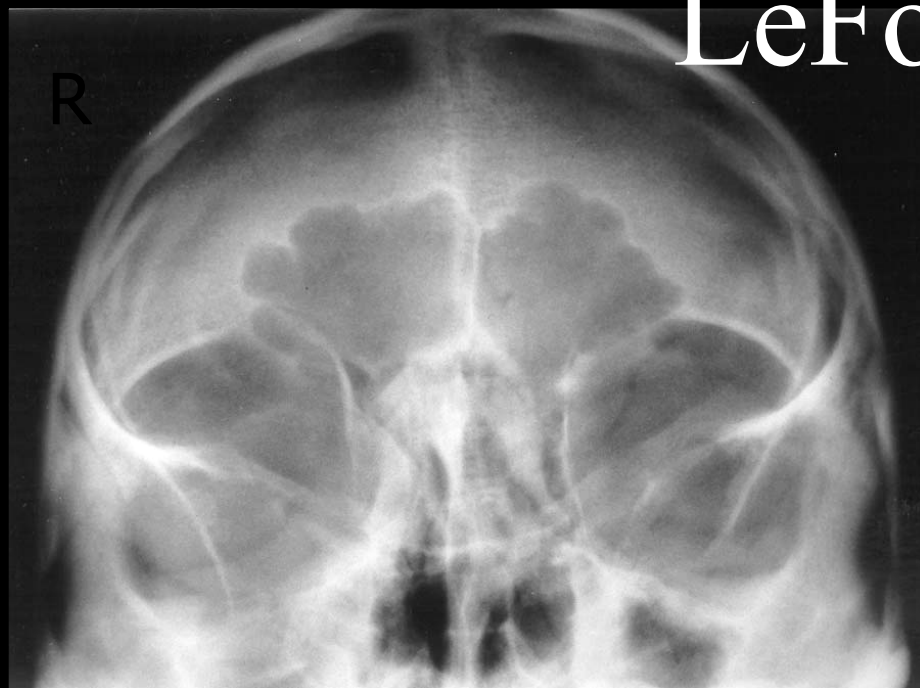

||

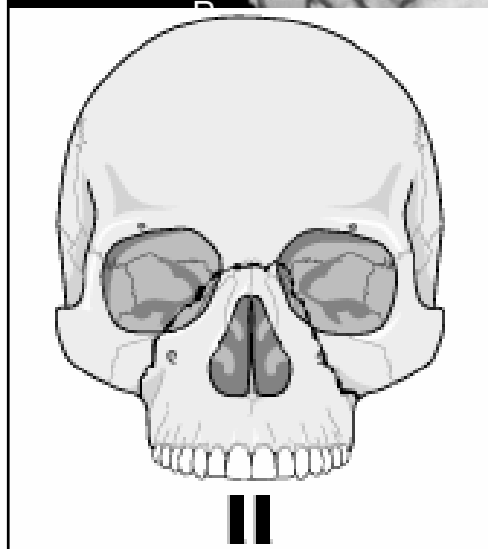
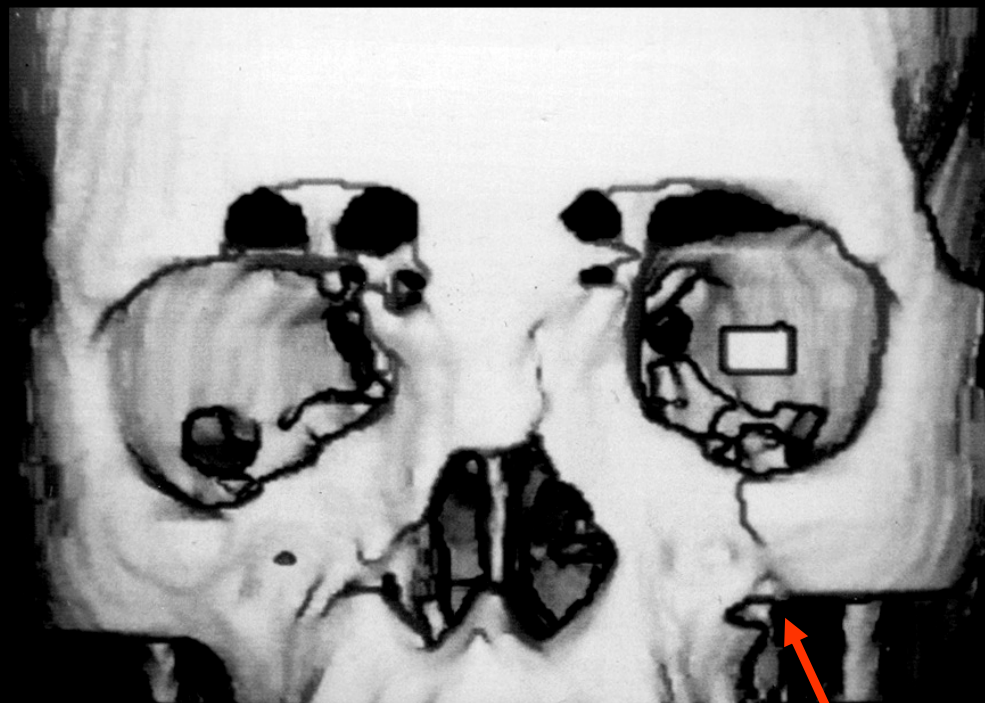
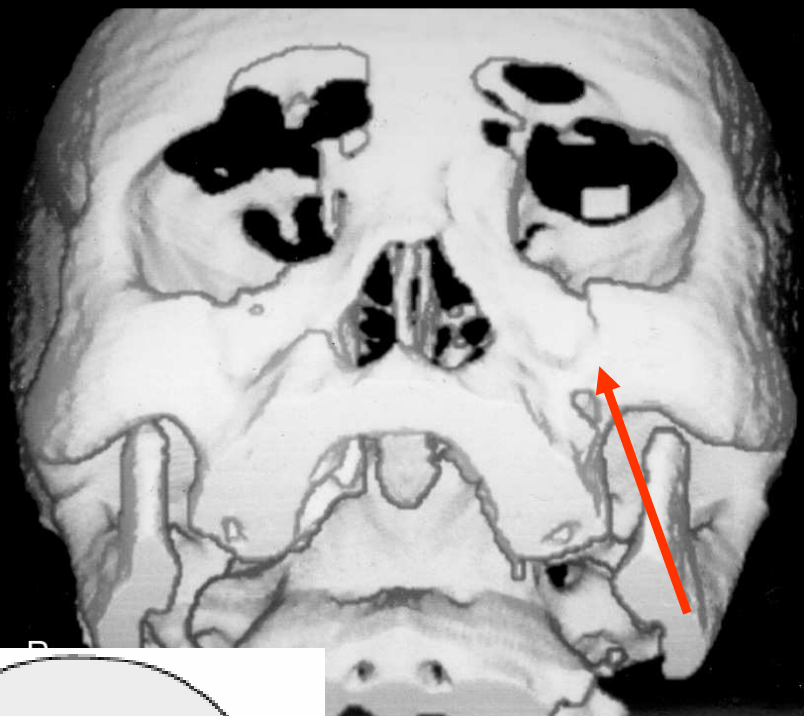
**PA view**

**Axial CT**

**LeFort II**



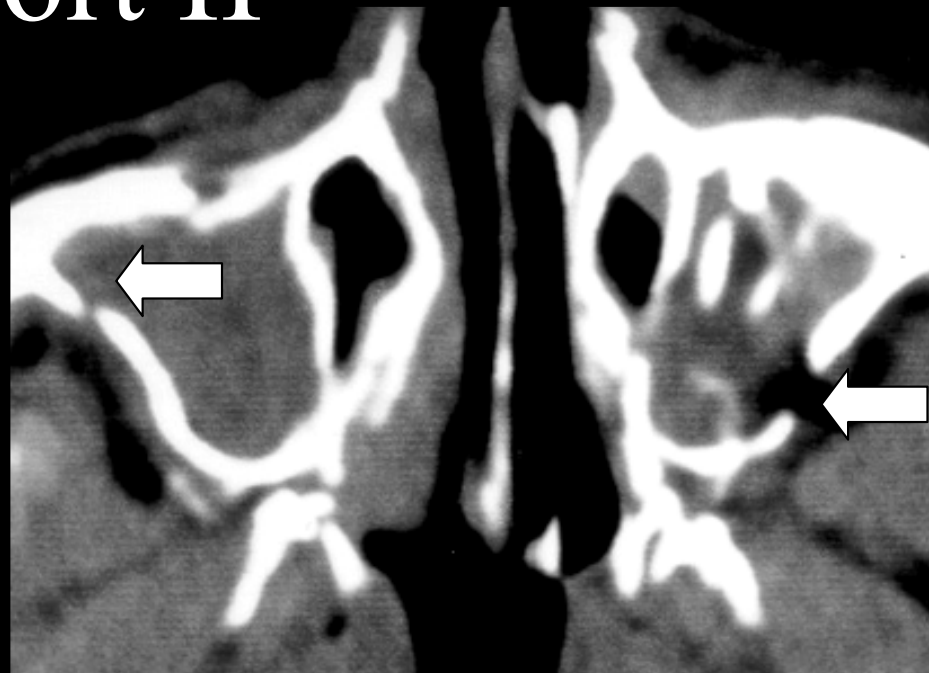
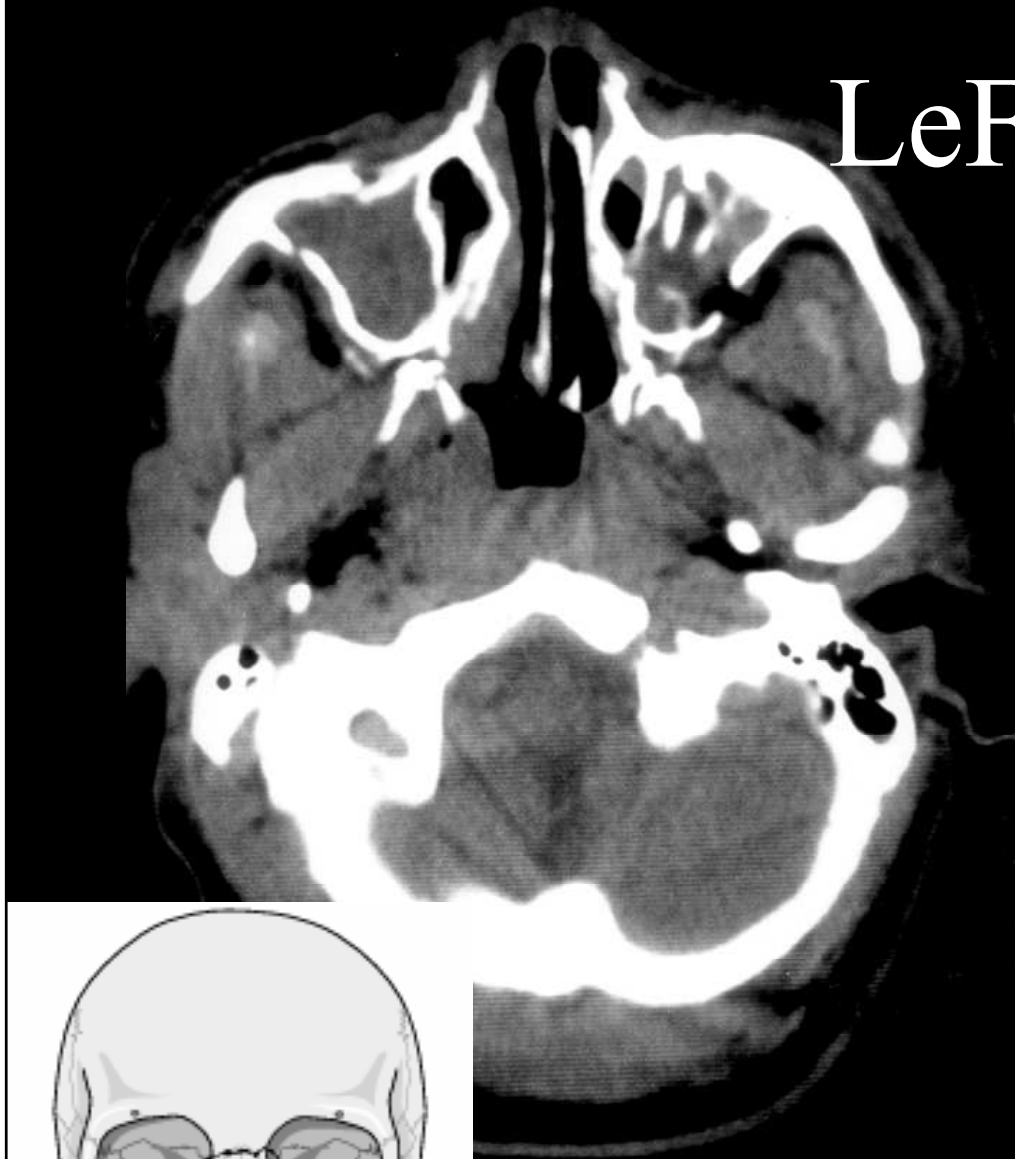
# LeFort II



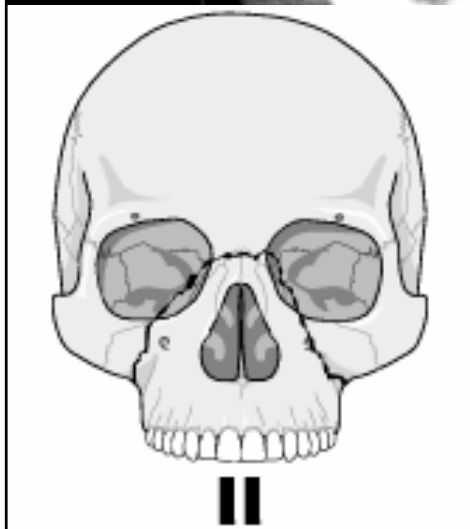
**3-D rekonstrukce axiálních CT řezů.**



# LeFort II



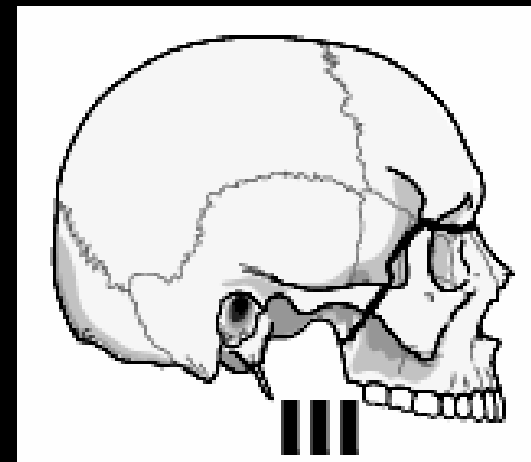
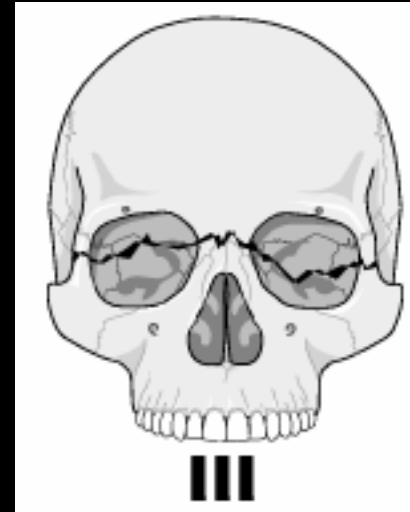
Špatná diferenciace  
maxilárních sinů.



# LeFort III

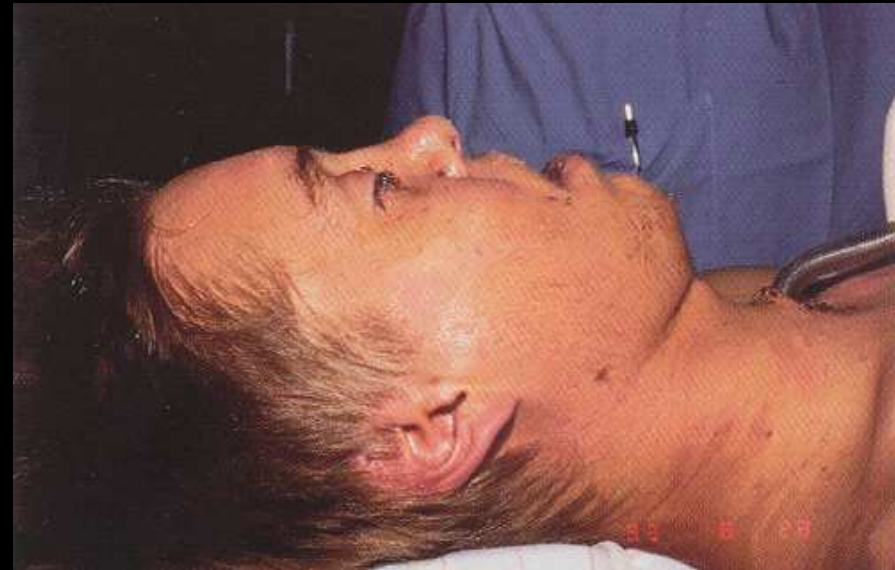– Průběh fraktury:

- Maxilla
- Zygomatický výběžek
- Nosní kůstky
- Os ethmoidale
- Baze lebky

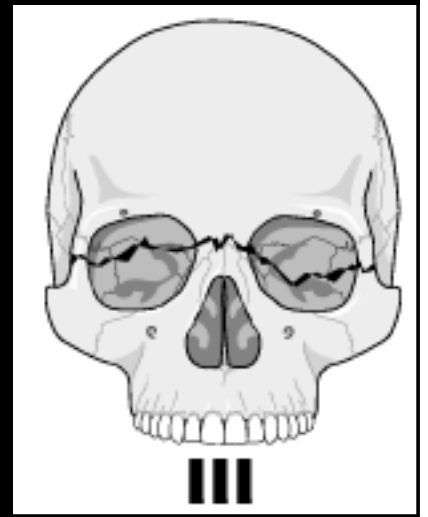
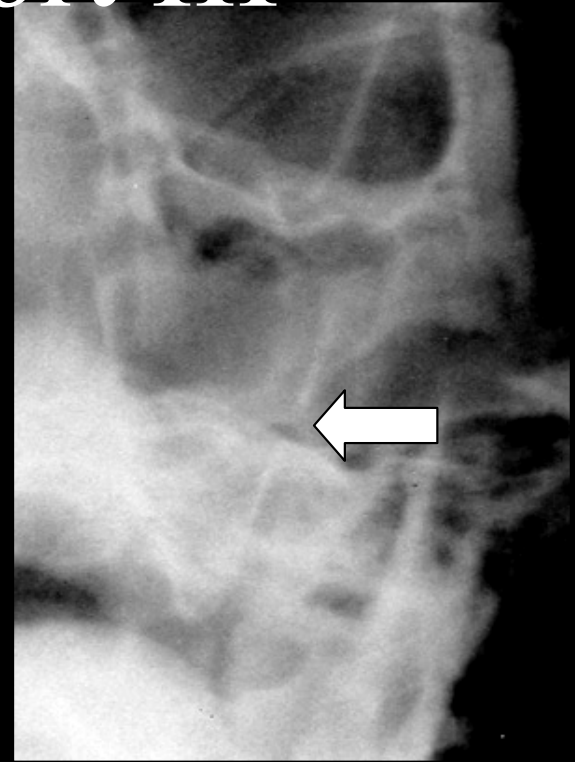
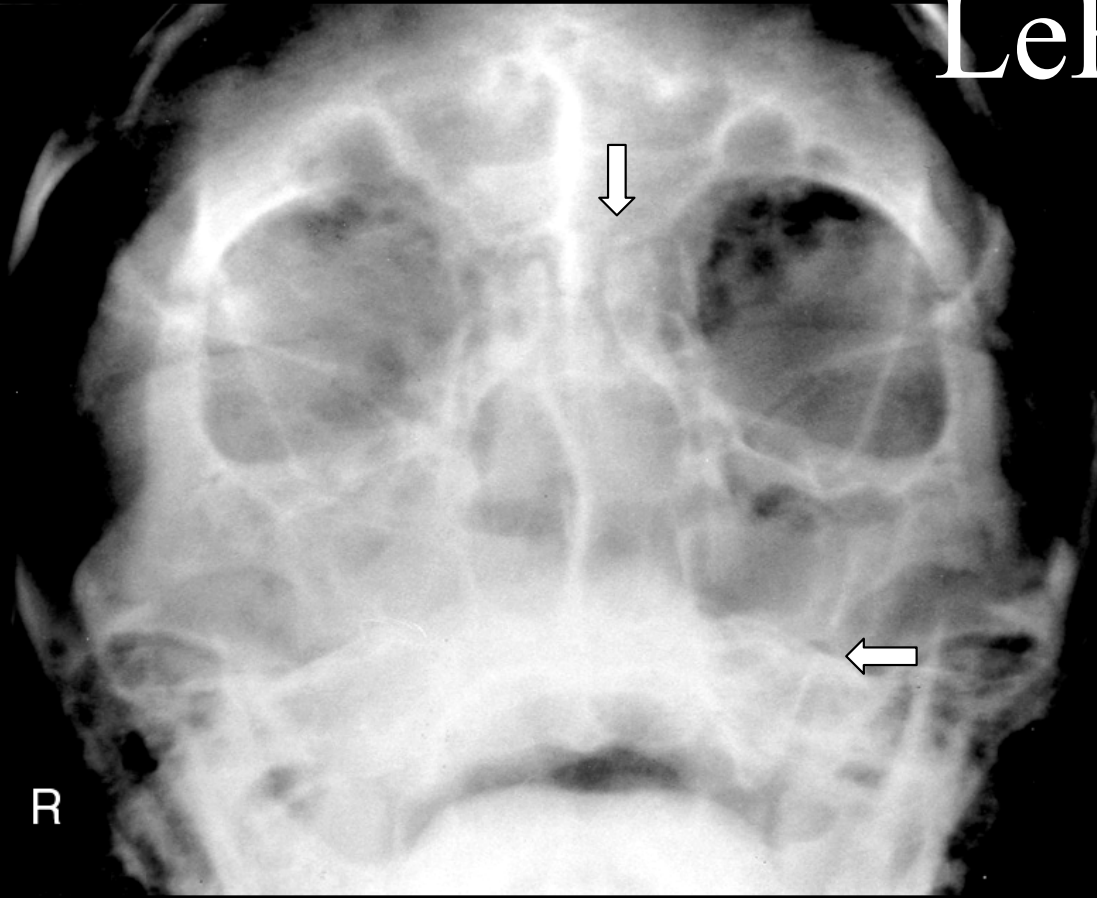


# LeFort III

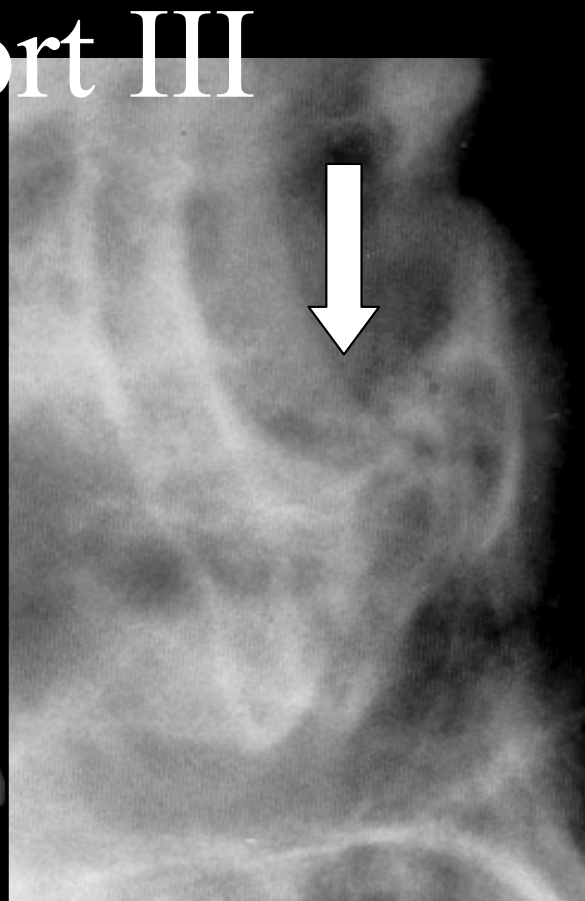
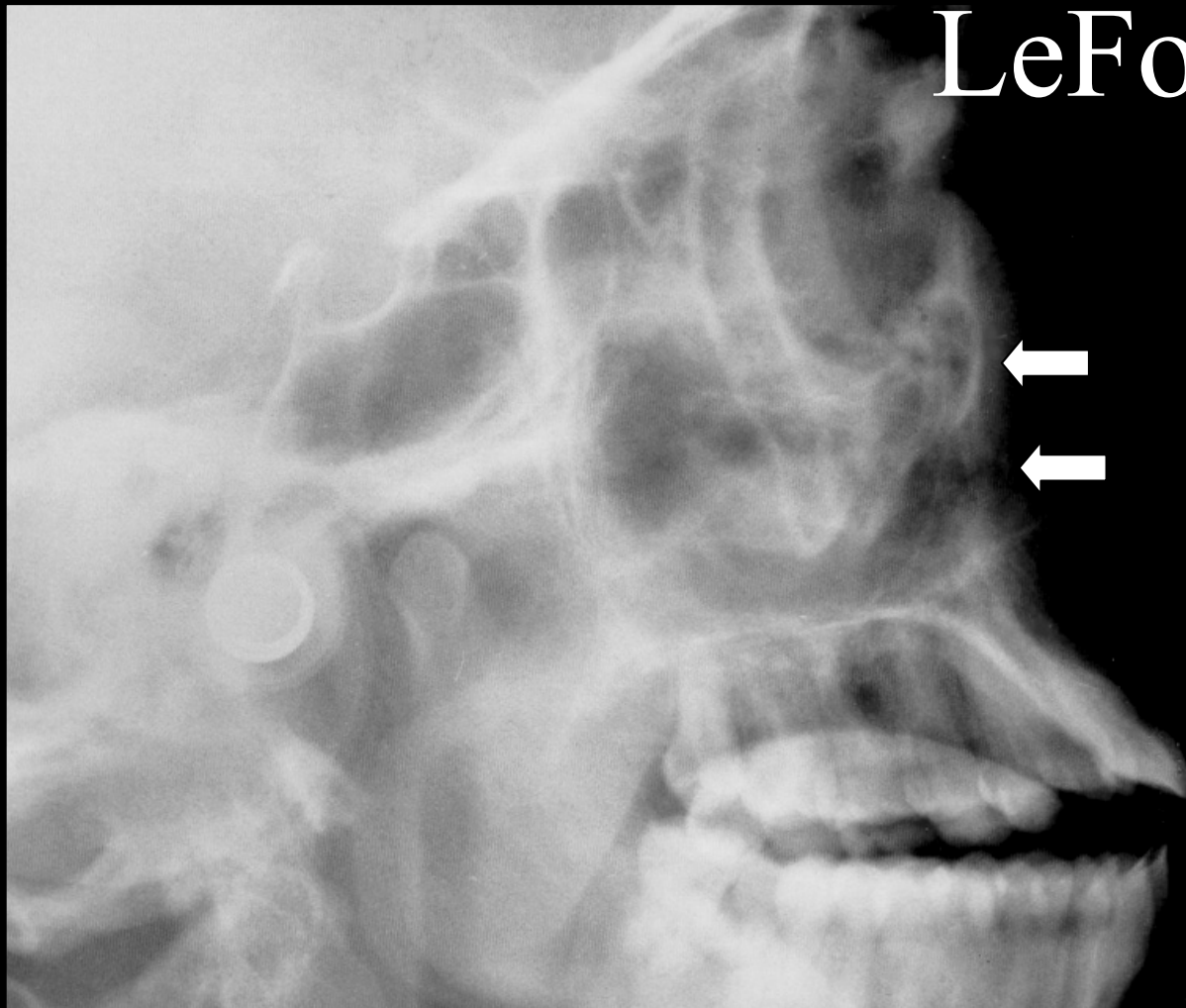
- Klinika:
  - Miskovitá deformace tváře
  - Epistaxe a rhinorrhea cerebromíšního m.
  - Pohyb maxily, nosních kůstek a zygomaticu
  - Naléhavá obstrukce dýchacích cest



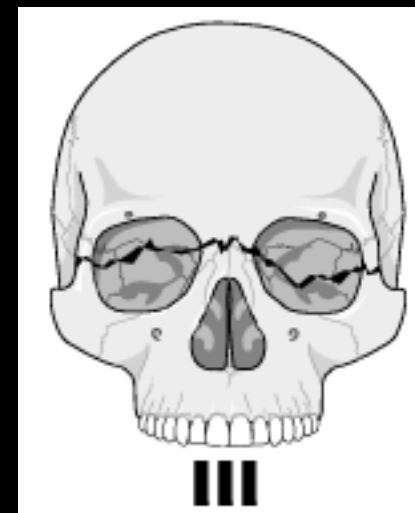
# LeFort III



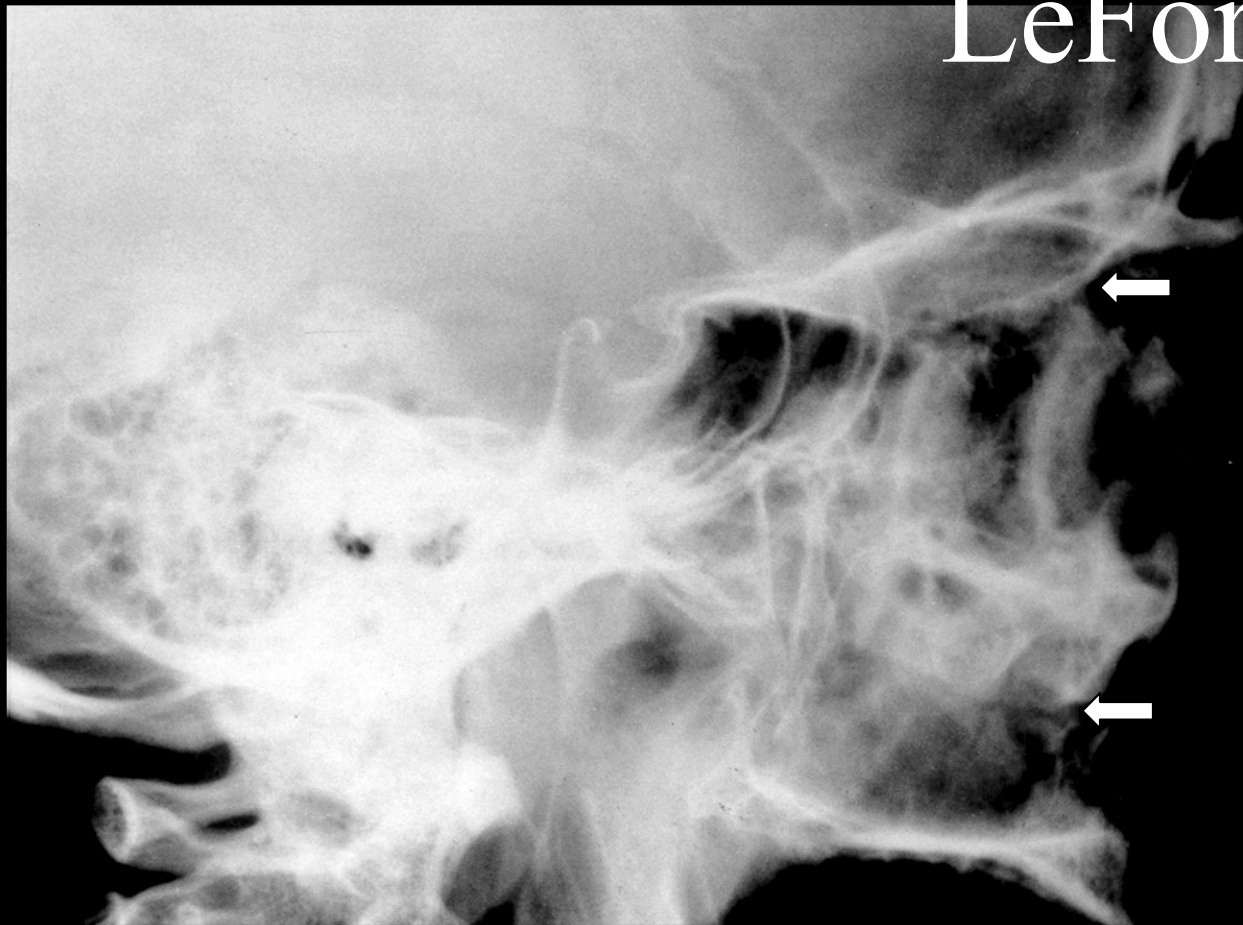
# LeFort III



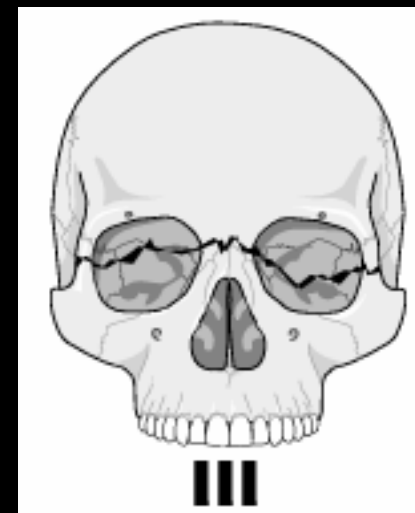
**Nasoethmoidální oblast.**



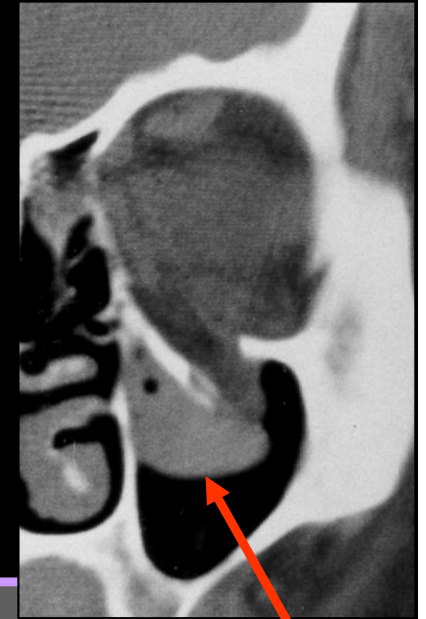
# LeFort III



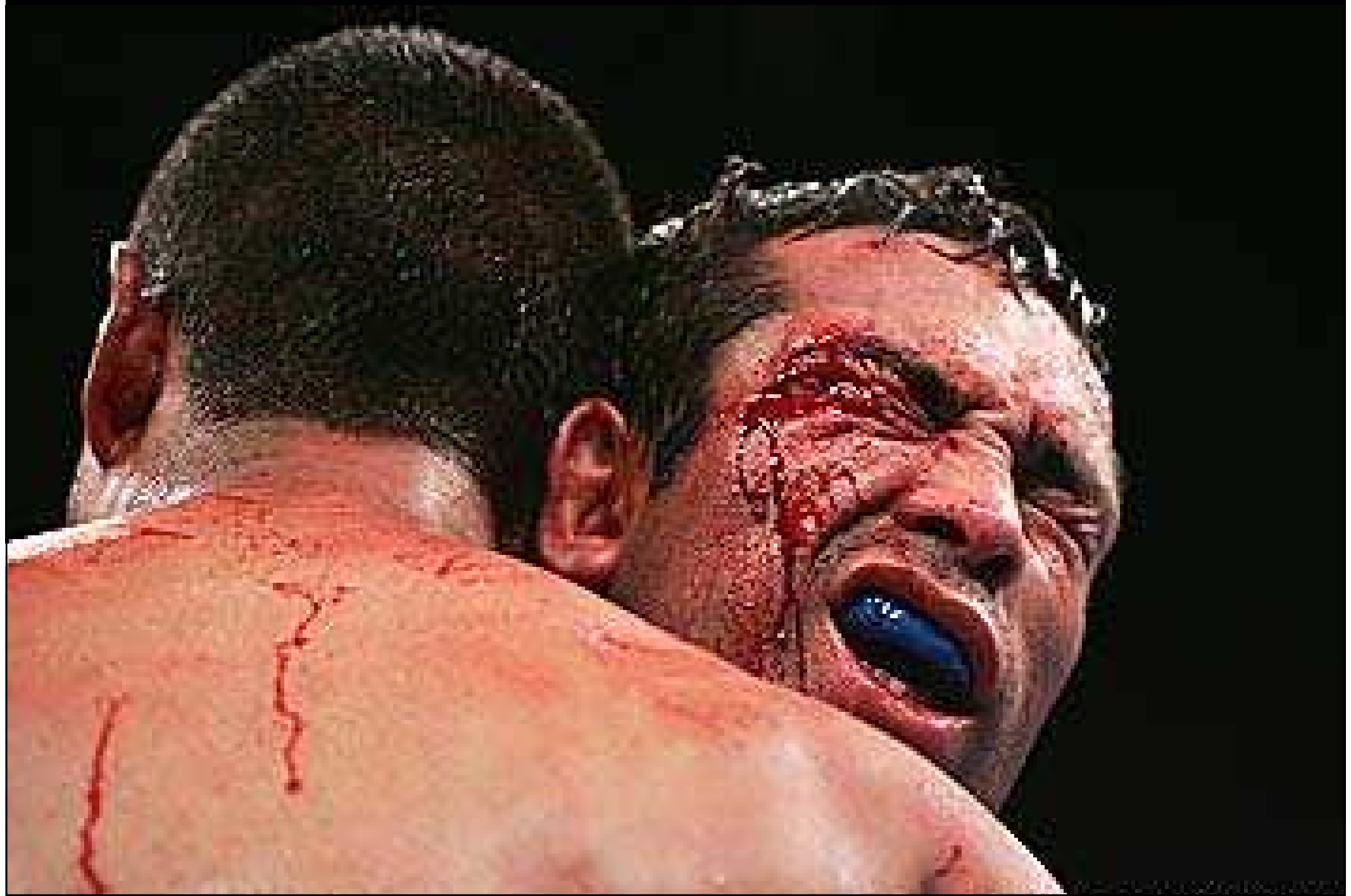**Nasoethmoidální region a maxila.**



# *„Blow-out“ fraktura*

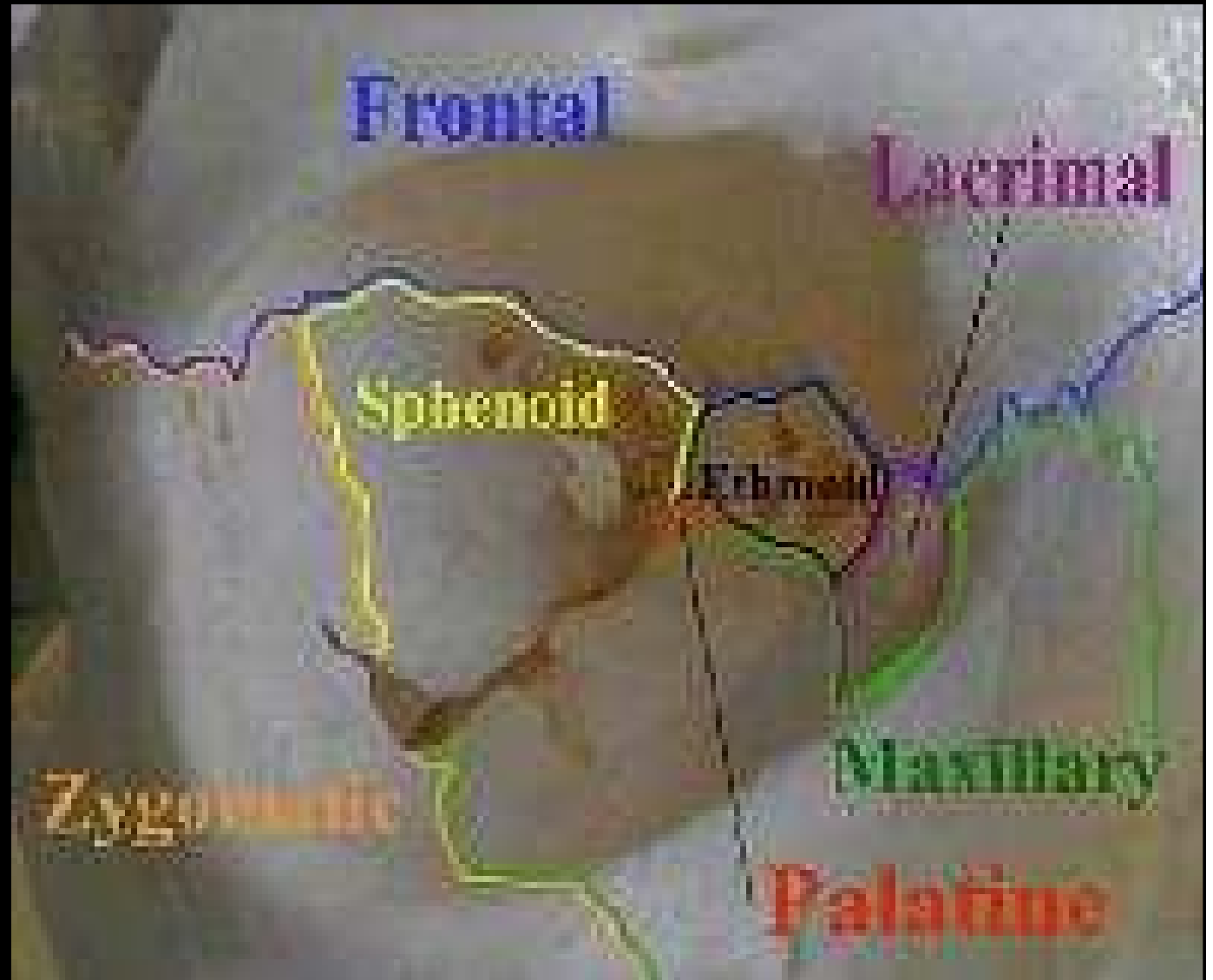

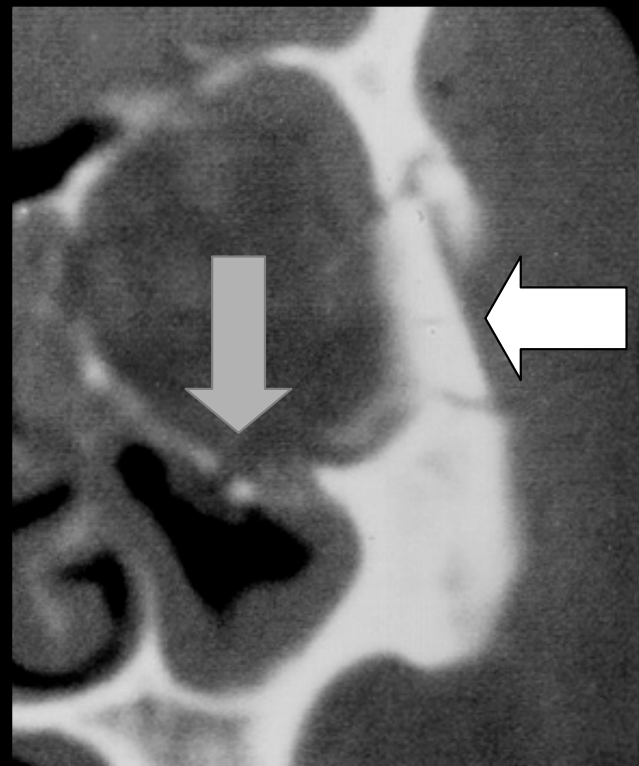
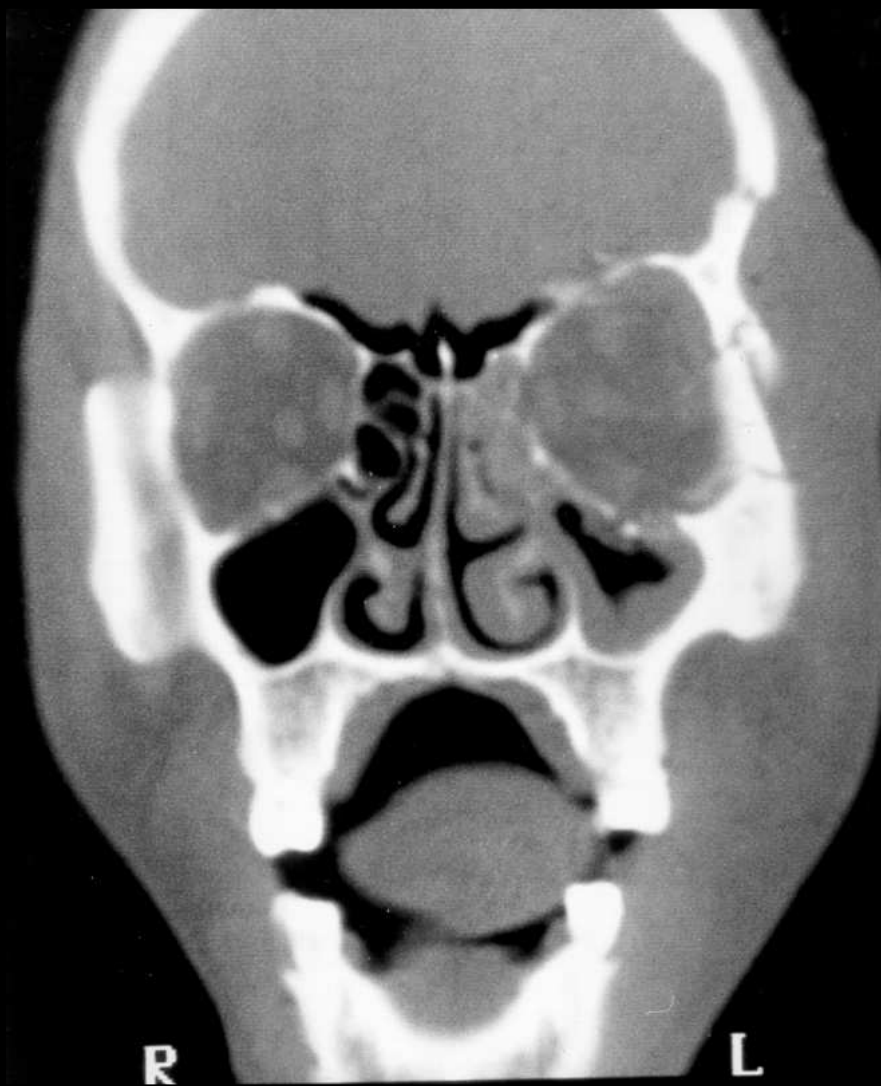
- Síla se přenáší přes tenké dno orbity, kde dochází k fraktuře v blízkosti infraorbitálního kanálu.
- Měkké tkáně přesahují okraj orbity.
- Afekce maxilárního sinu.
- Dislokace dna orbity.
- Polypoidní denzita při horním okraji maxil. sinu při herniaci obsahu orbity.
- Parestezie tváře.



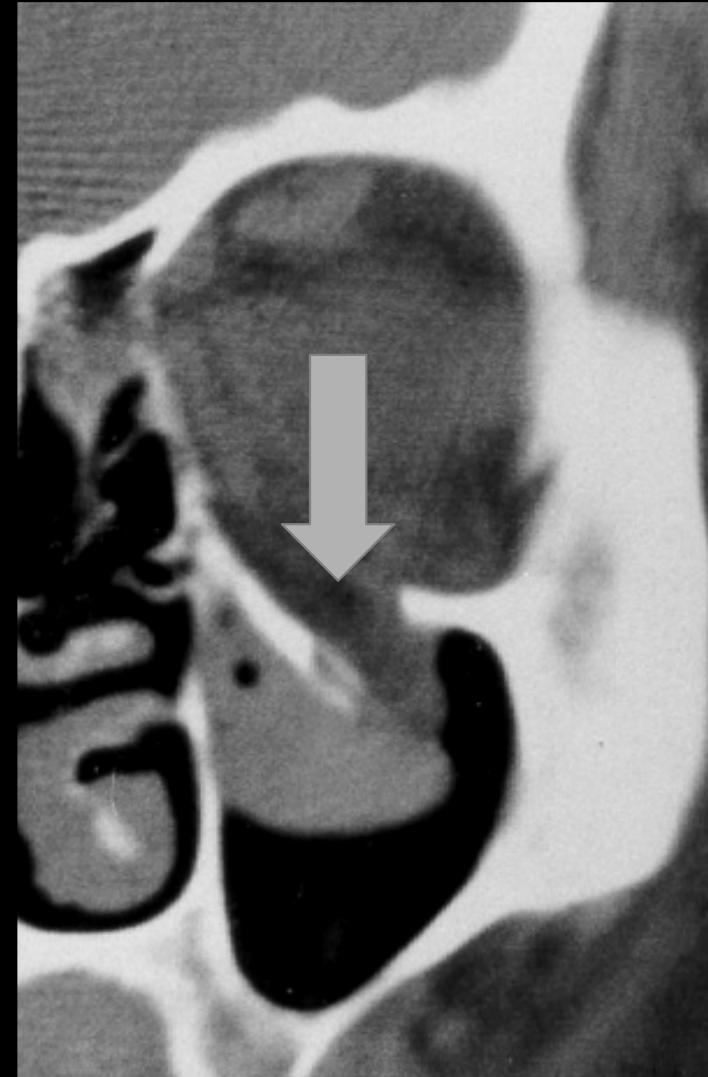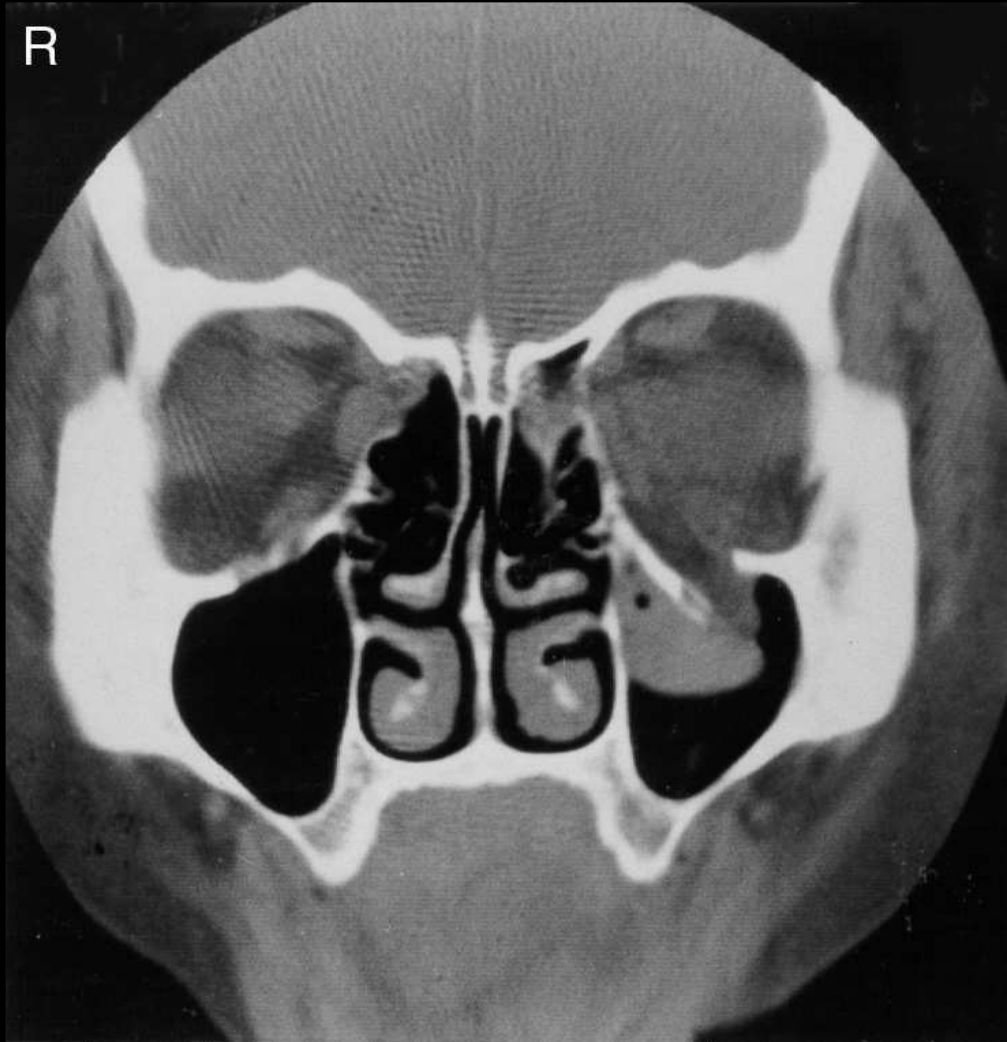


# Orbita

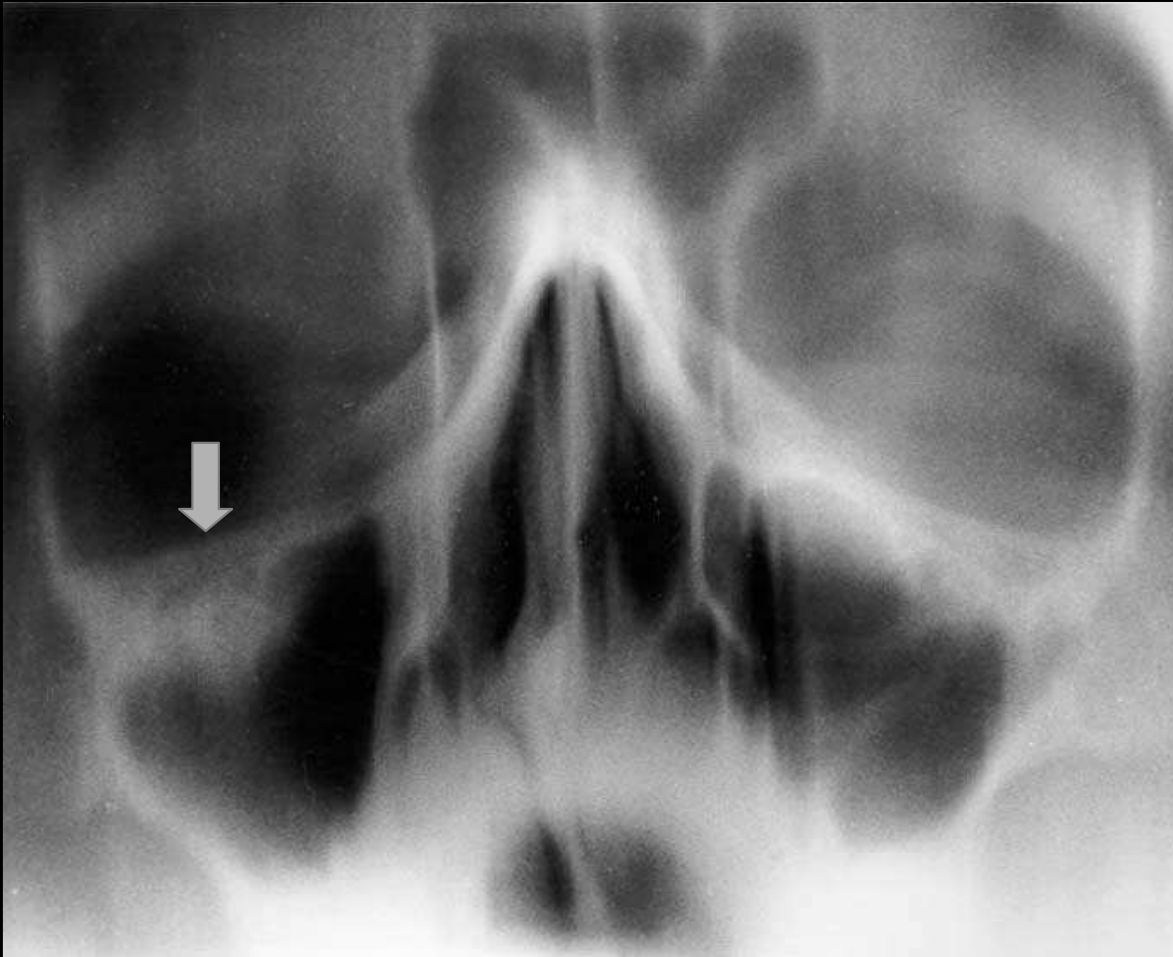




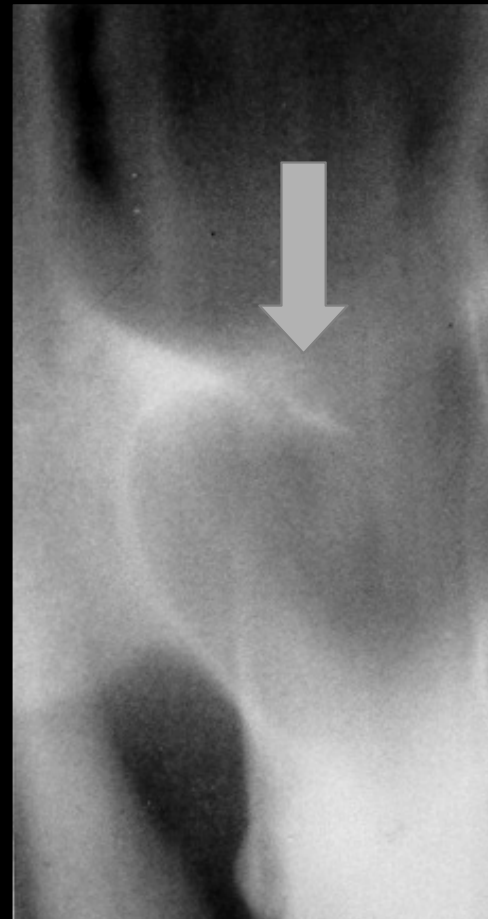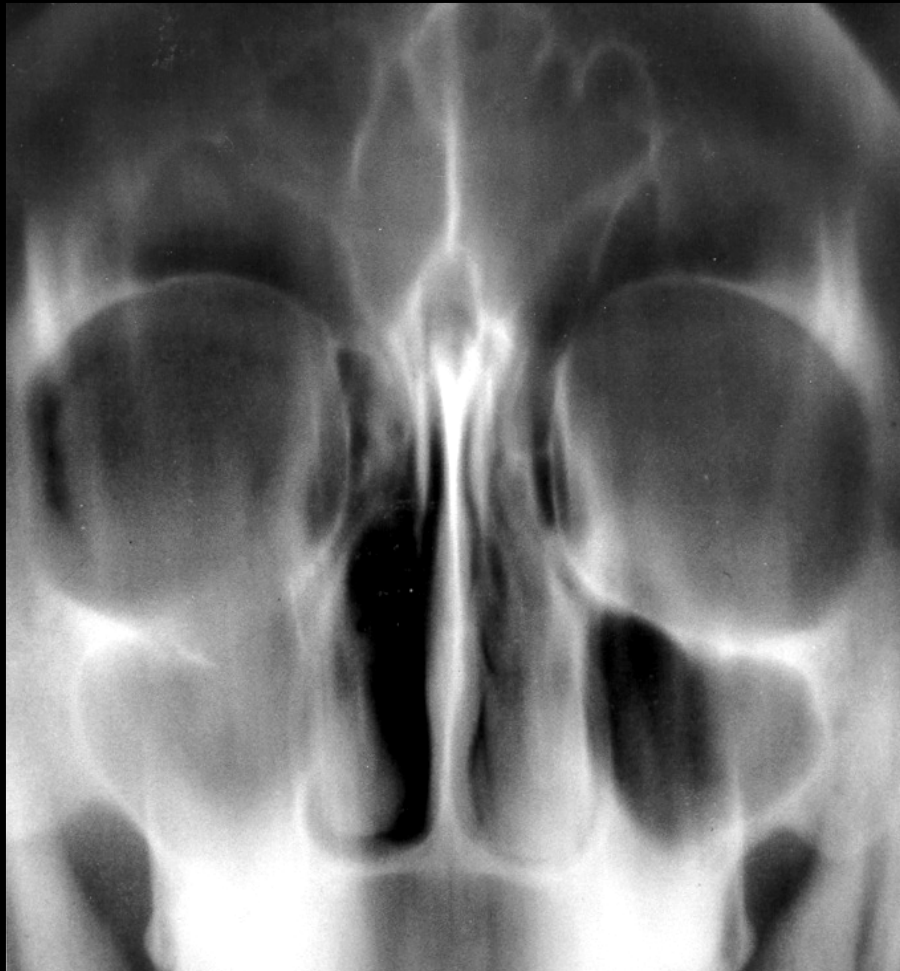**Fraktura proc. front. zyg. +  
„blow-out“ fraktura levé orbity.  
Koronární CT řezy.**



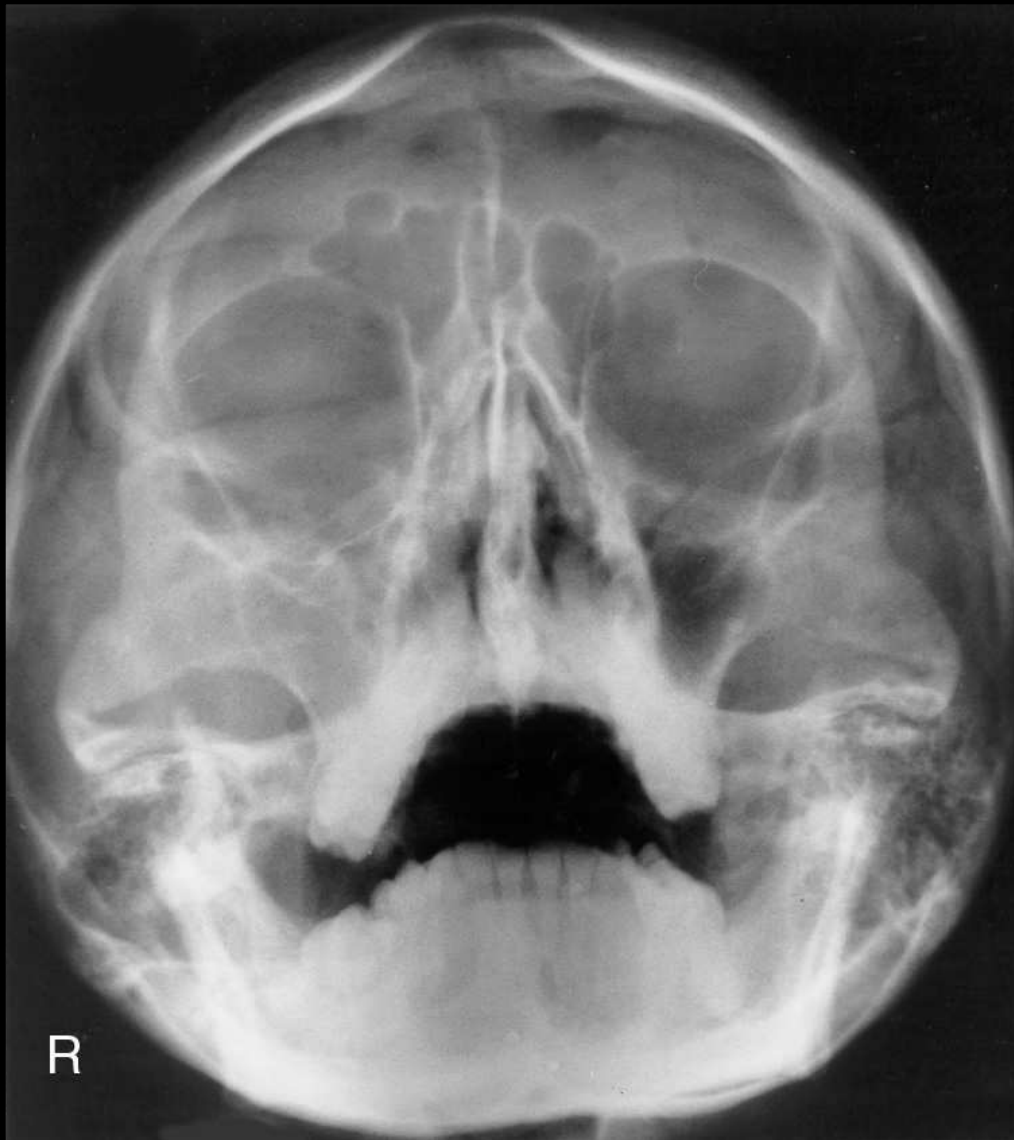**„Blow-out“ fraktura dna levé orbity  
a oblasti infraorbitalního kanálu.  
Koronární CT řezy.**



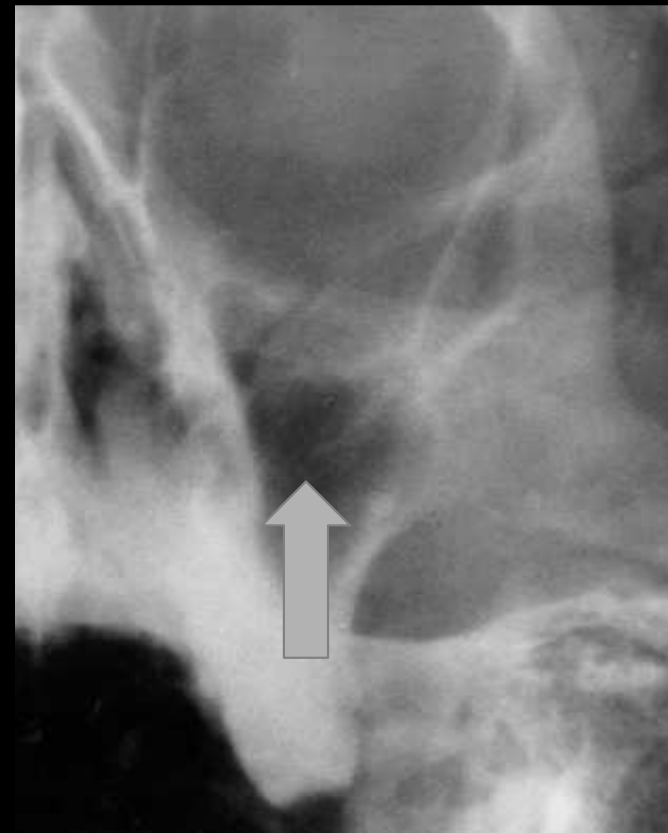**„Blow-out“ fraktura dna pravé orbity.  
Rozšíření horní stěny maxil. sinu.  
(PA tomografická projekce)**



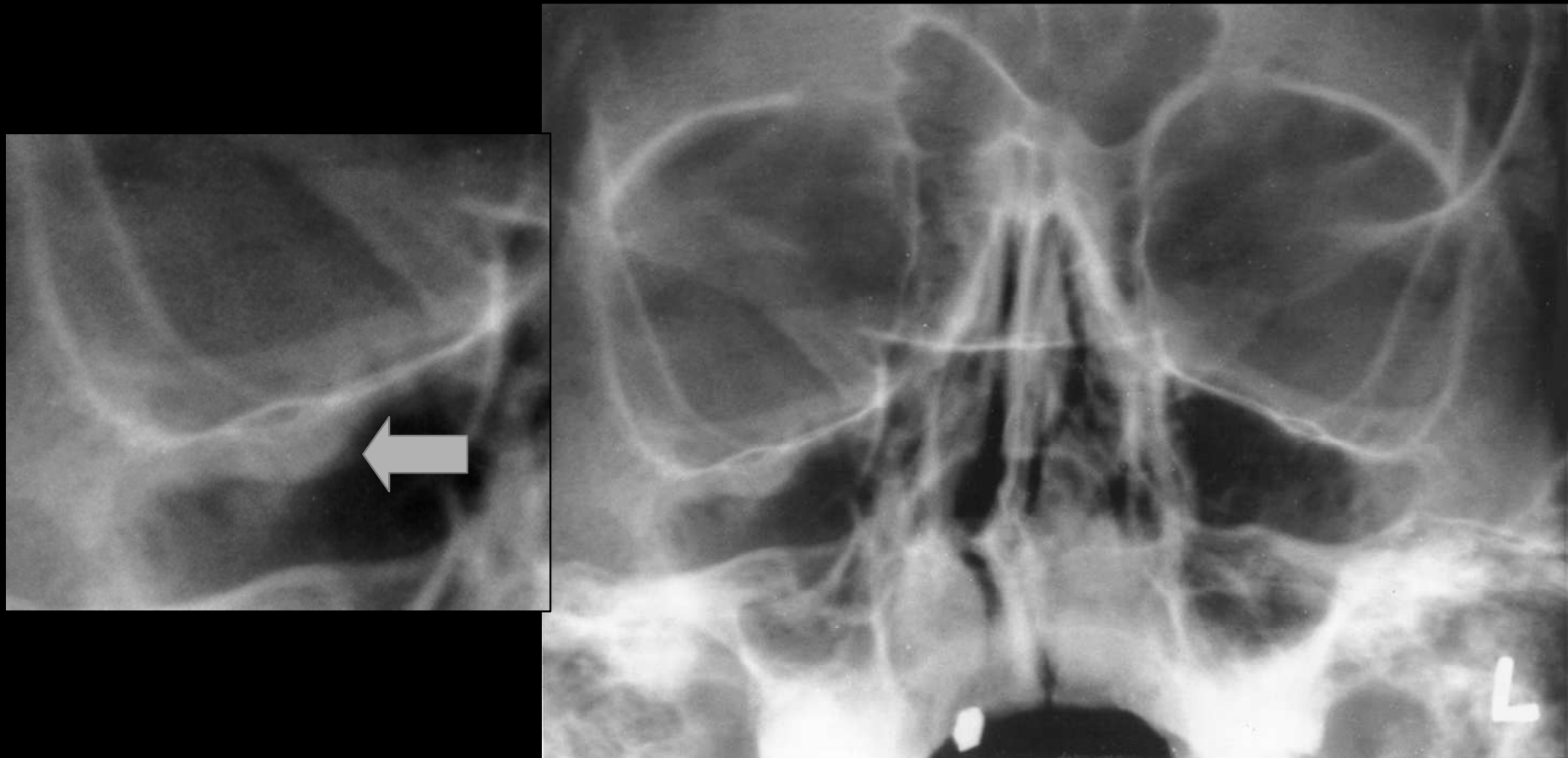
**„Blow-out“ fraktura pravé orbity.  
“trap door” sign. Snížení transparence v maxil.  
sinu. Koronární tomogram.**



**„Blow-out“ fraktura  
dna levé orbity.**



**Water's  
projection.**



**„Blow-out“ fraktura dna pravé orbity zřídka indikovaná rozšířením lemu mukózy.**

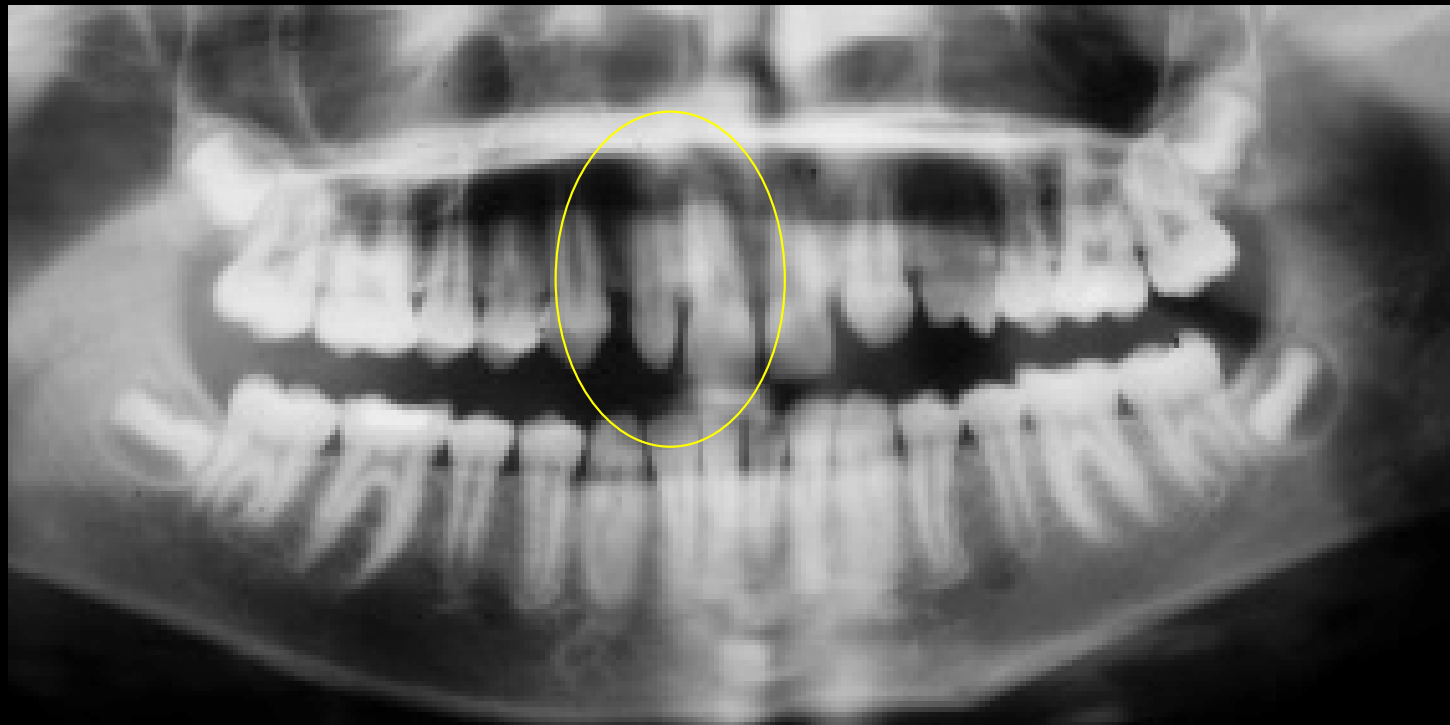
Anomálie



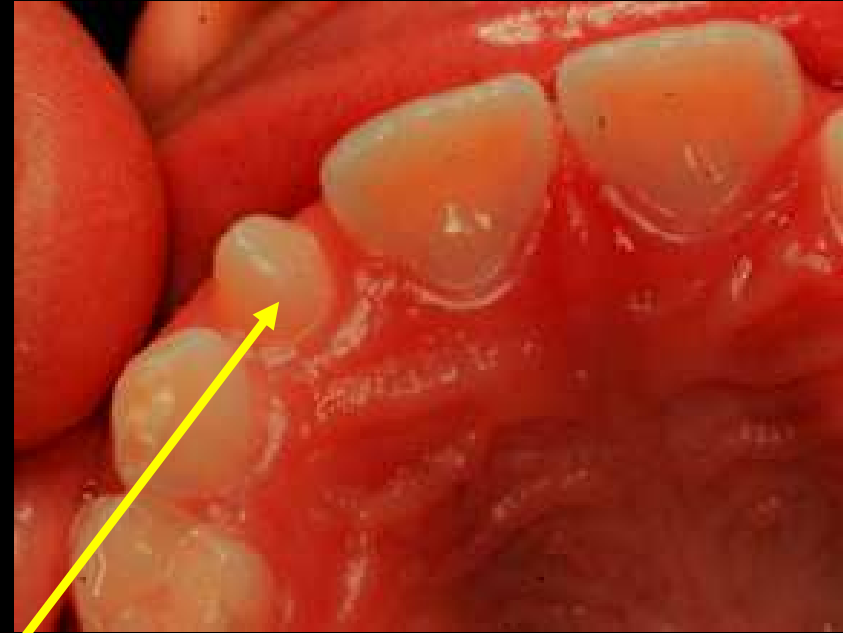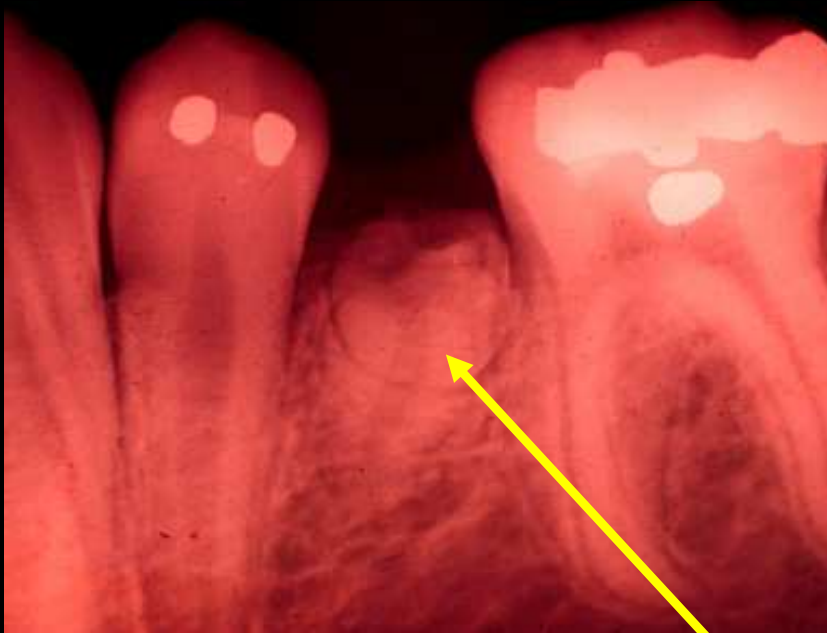# Microdontia

Jeden až dva zuby, zřídka celá dentice.

Nejčastěji postižení laterálních řezáků.



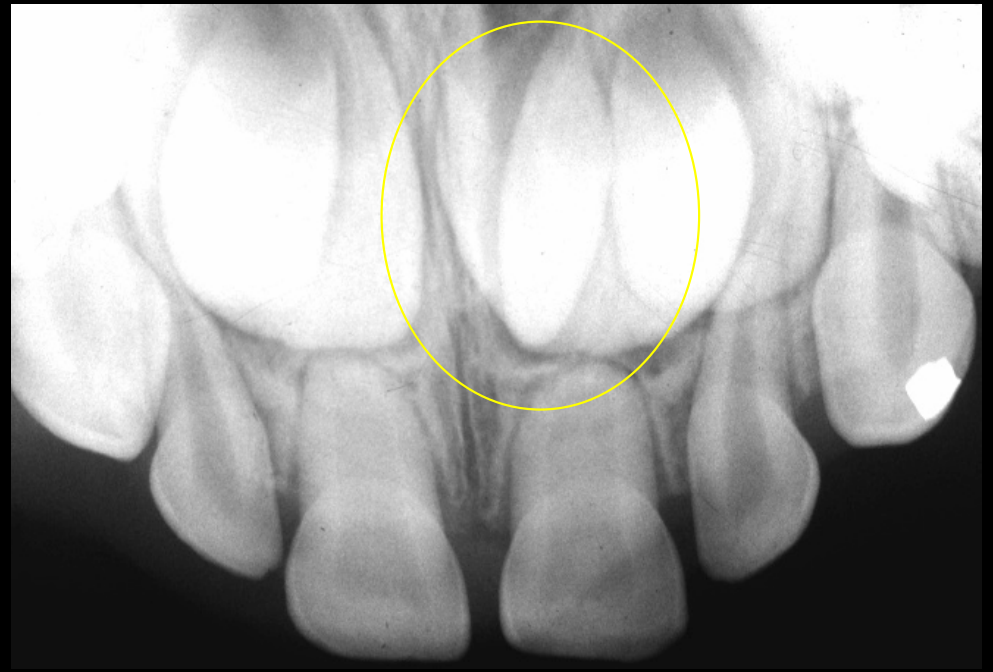
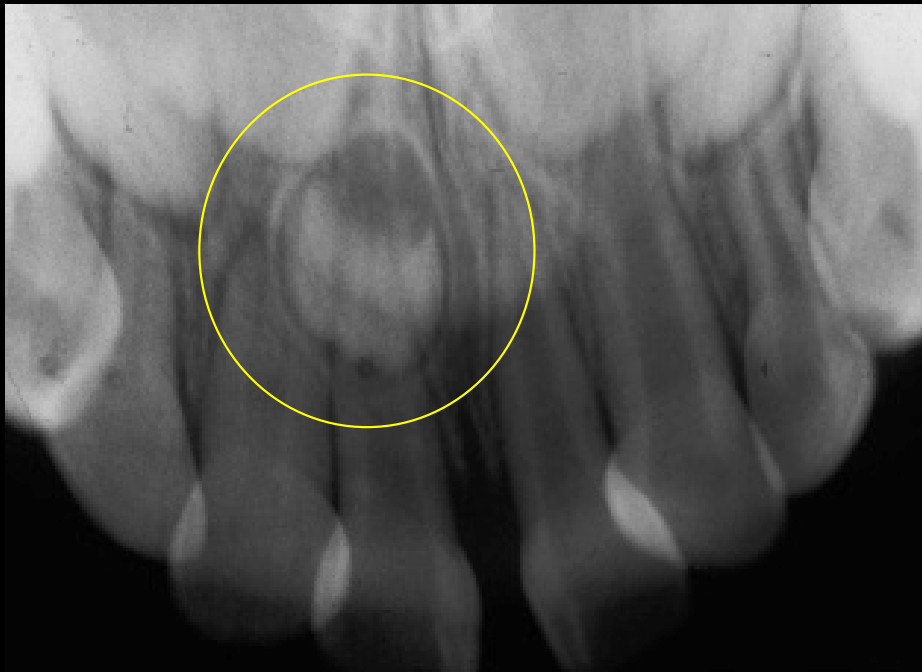# Microdontia



Laterální řezák

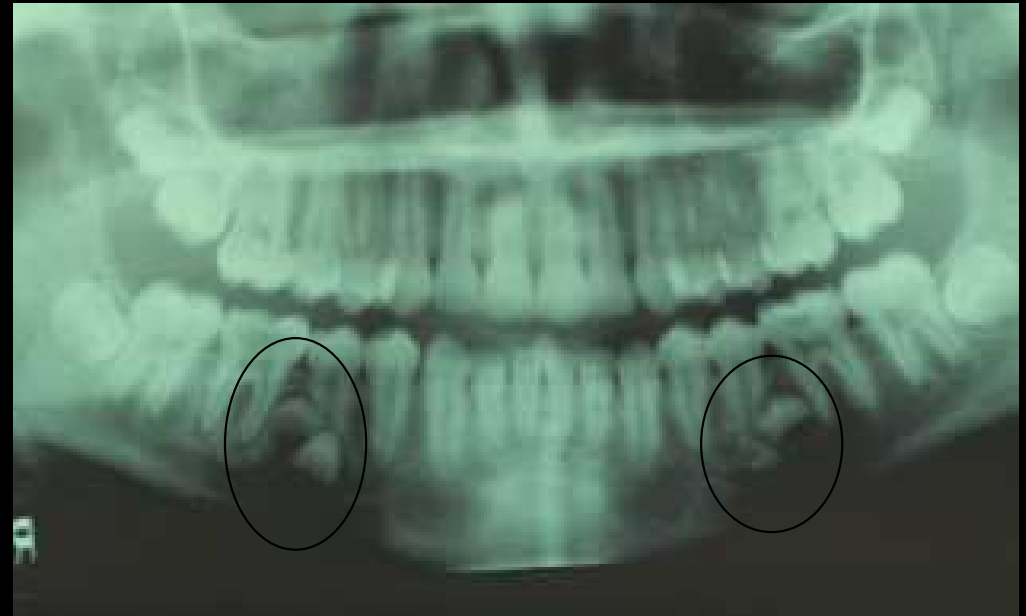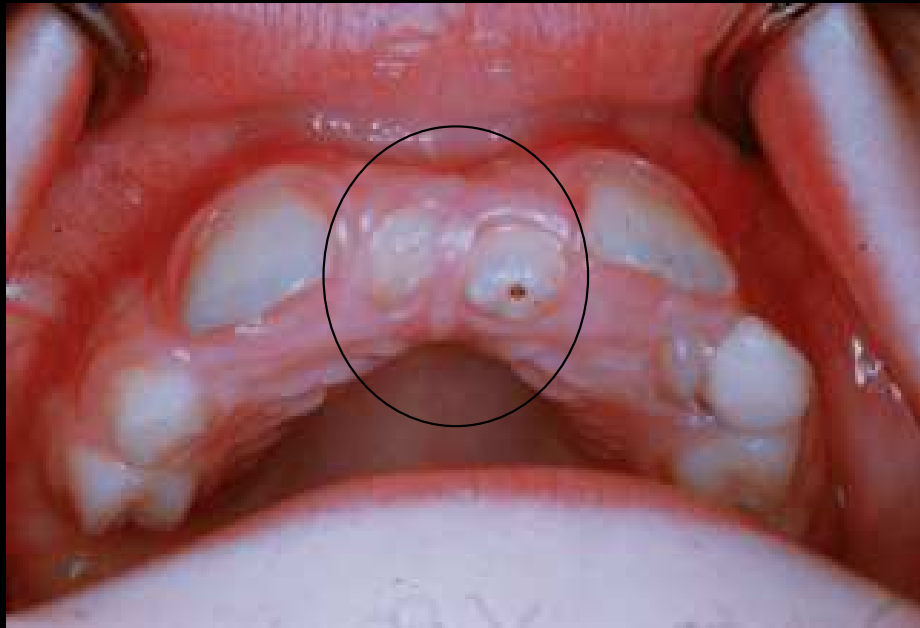# Nadpočetné zuby (“extra zuby”)

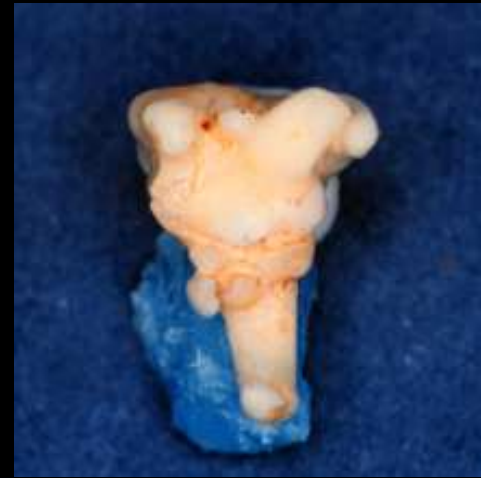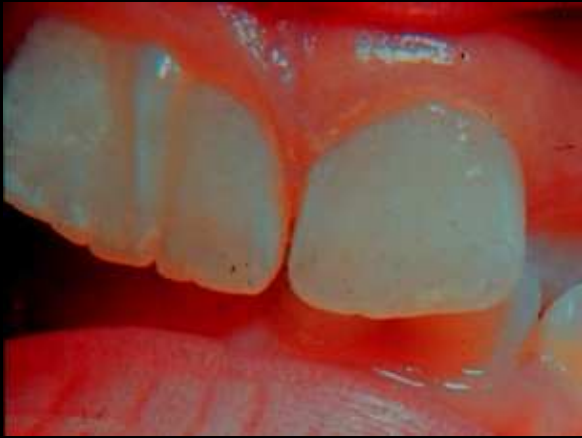- Běžně ve střední rovině maxily a premoláry mandibuly
- Incidence: 1.0-3.5%
- Během incip. fáze růstu zubů



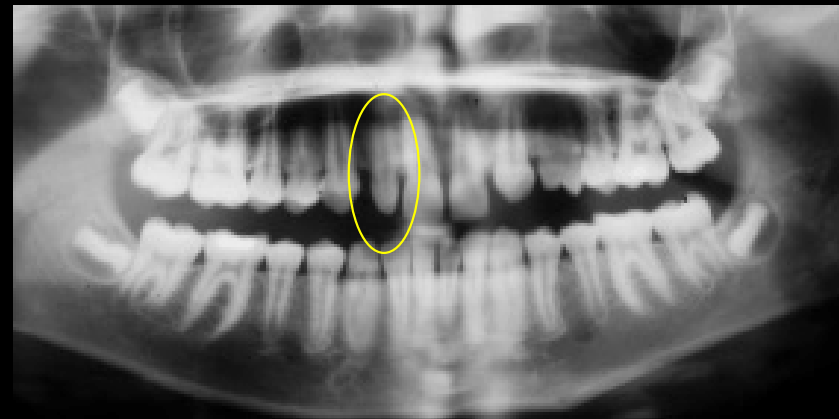
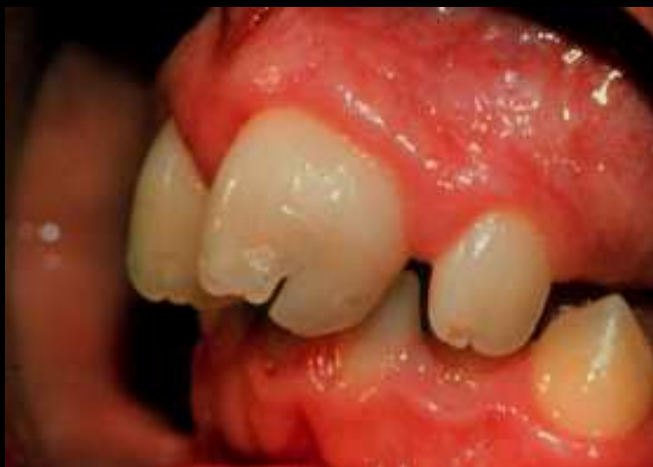# Nadpočetné zuby (“extra zuby”)

- Klíč k diagnóze - spočítej zuby



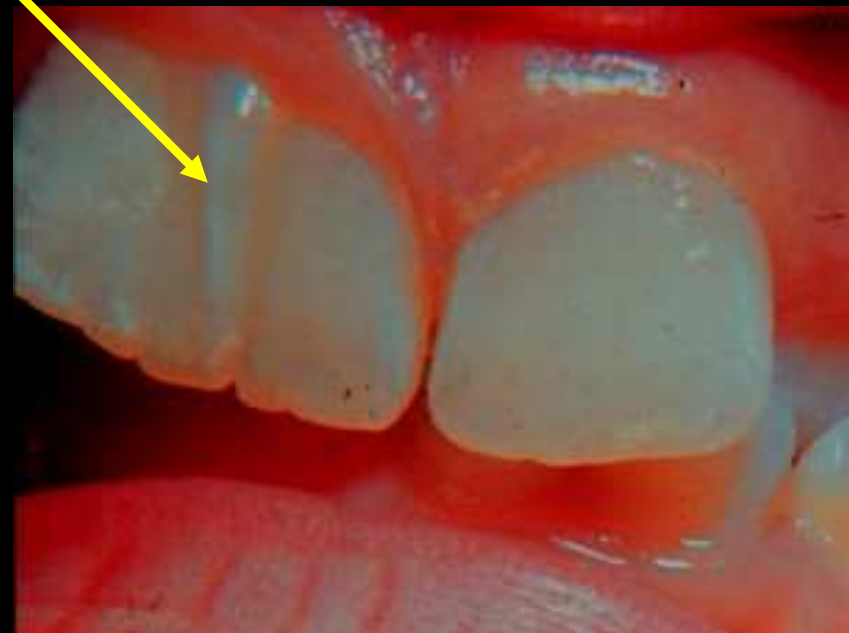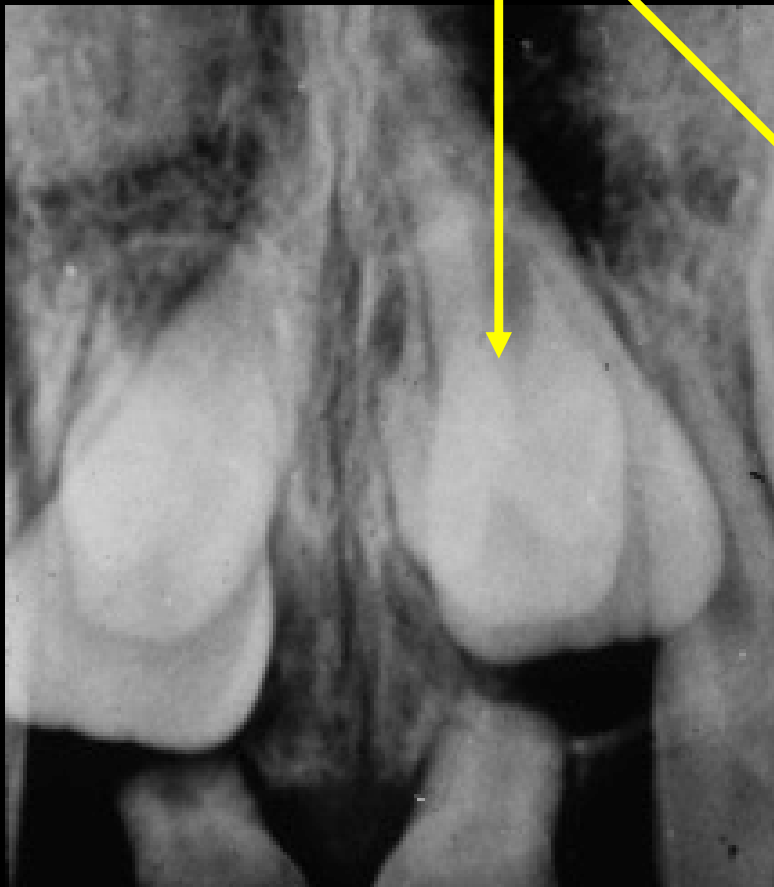
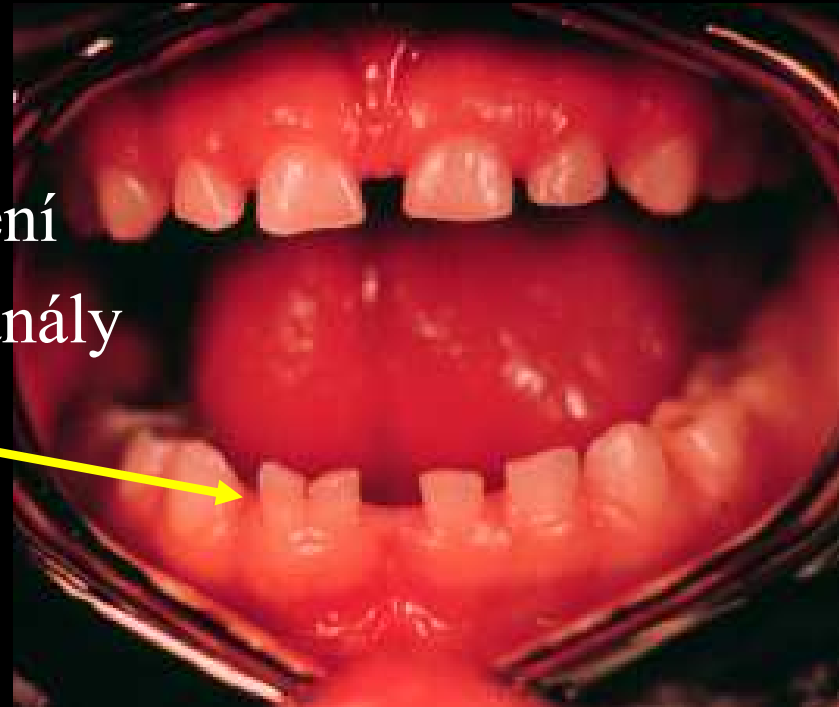


# Tvarové anomálie



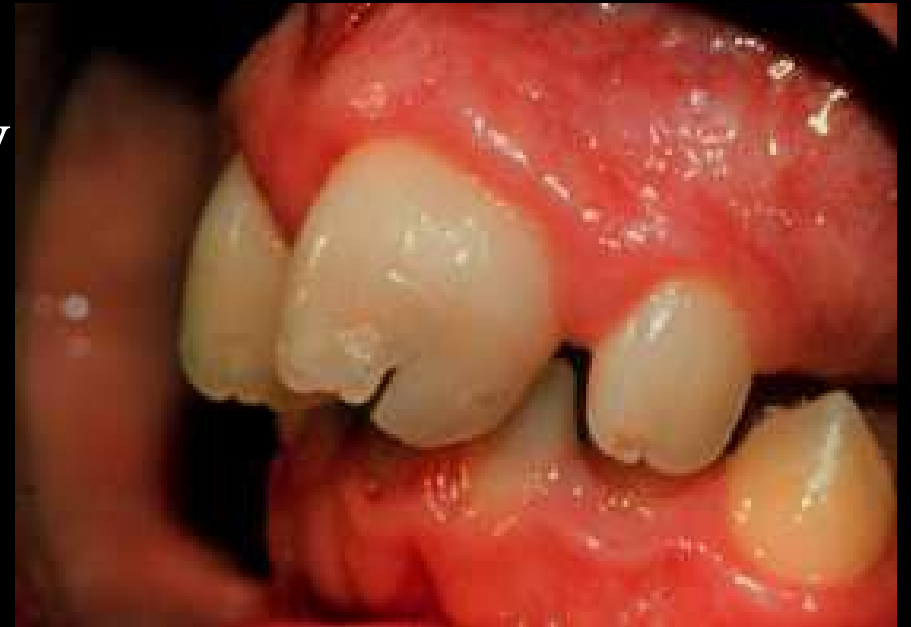# Fúze

- Spojení dvou zubů dentinem a dřeví
- Obvykle dva separátní dřevňové kanály

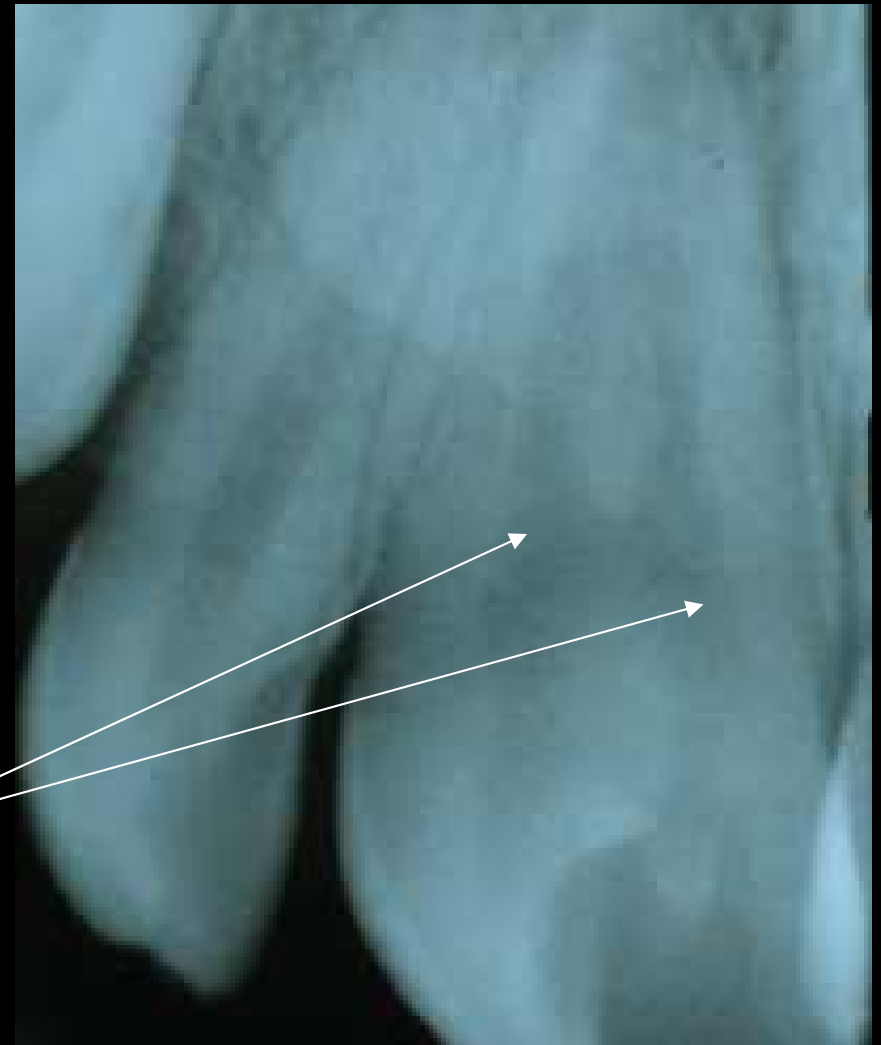

# Gemination (Zdvojení, párování)

- „Pokus“ zubu vyrůst v zuby dva
- Částečné, kompletní
- Spočítáním zubů se zjistí nadpočetný zub
- Nejčastěji špičáky
- Obvykle jen jeden kanál



# Gemination (Zdvojení, párování)

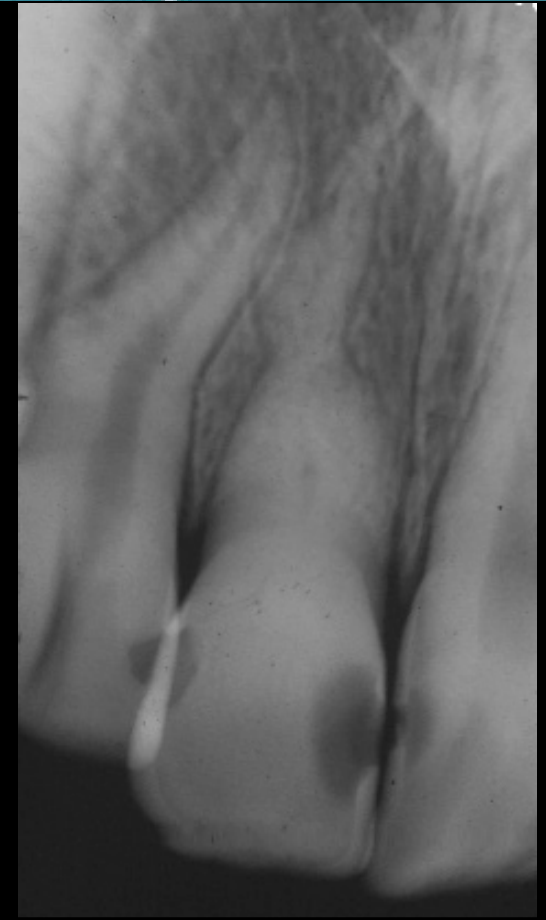
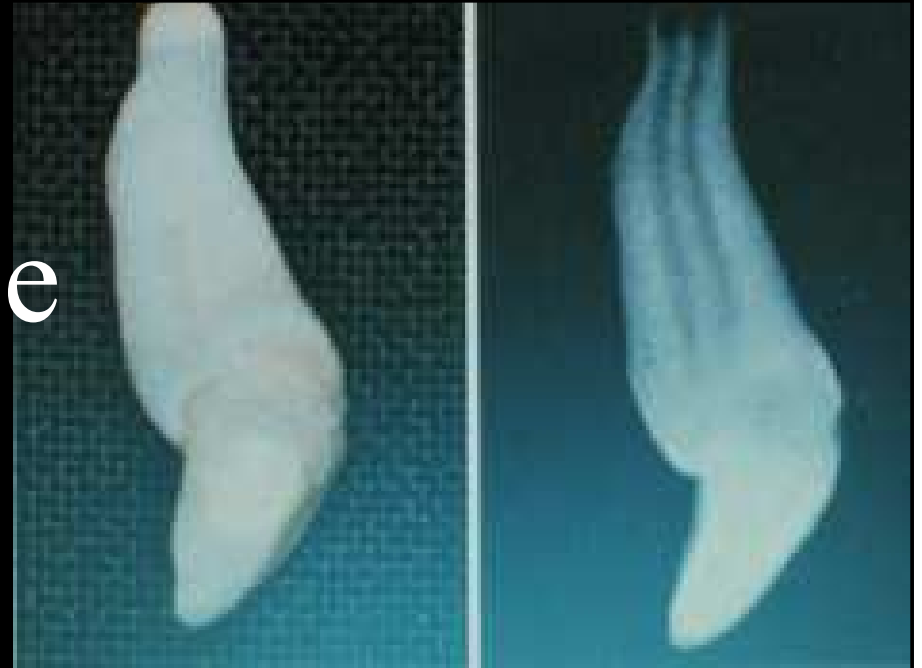
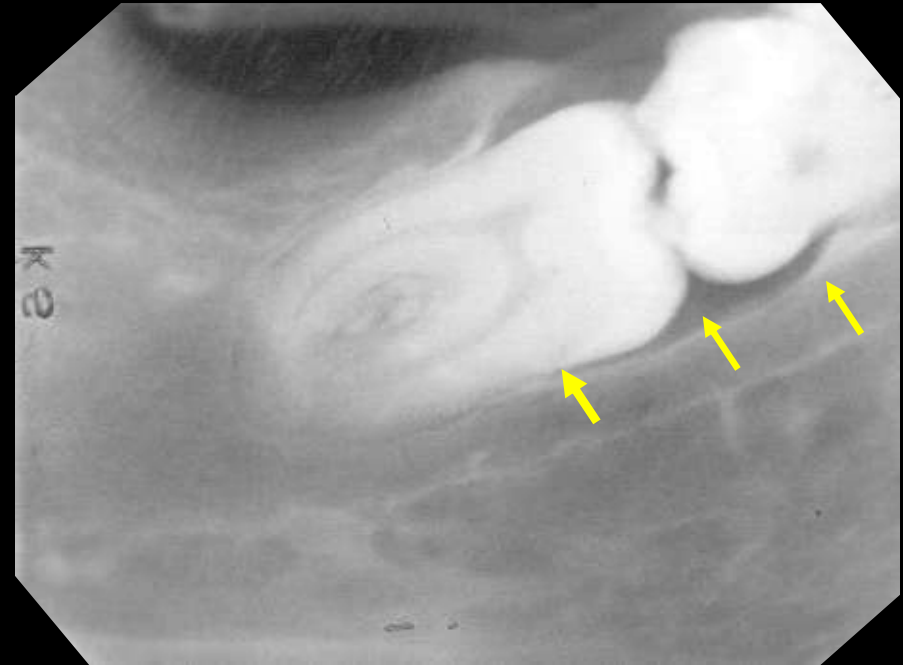
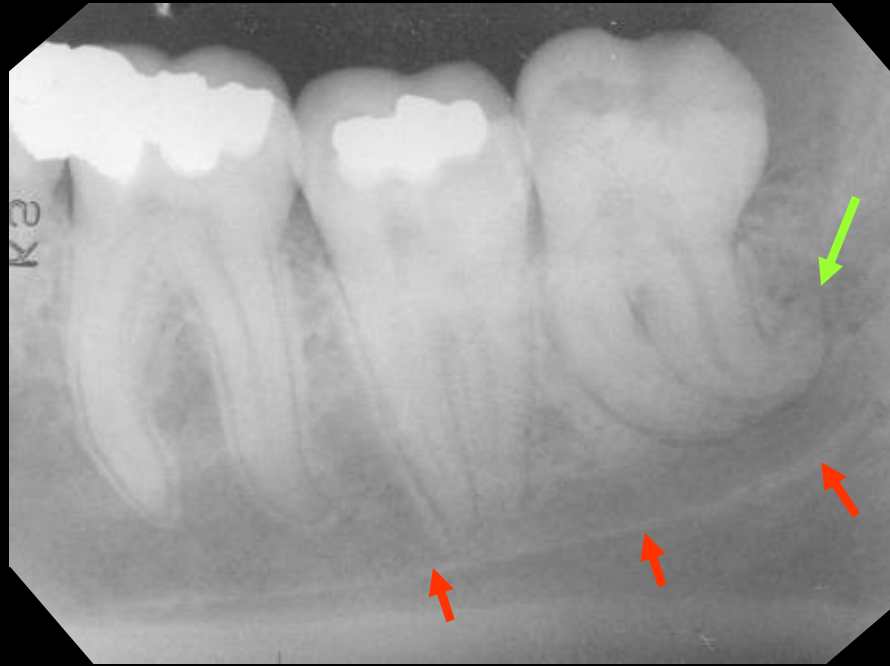*Mediální řezák se dvěma kanálky.*



# Dilacerace

- Neobvyklé nebo extrémní zahnutí korunky či kořene (frekvence 3 %)
- Typický je sekundární vznik po traumatu.
- Obtížná extrakce, zdaří-li se.
- Léčba - extrakce.





The **mandibular canal** (red arrows identify inferior border of canal) usually runs very close to the roots of the molars, especially the third molar. This can be a problem when extracting these teeth. Note the **extreme dilaceration (curving)** of the roots of the third molar (green arrow) in the film at left. The film at right shows **“kissing”** impactions located at the superior border of the canal.