

# PTC, PTD

perkutánní transhepatická cholangiografie

balonková dilatace jícnových stenóz,  
stenty

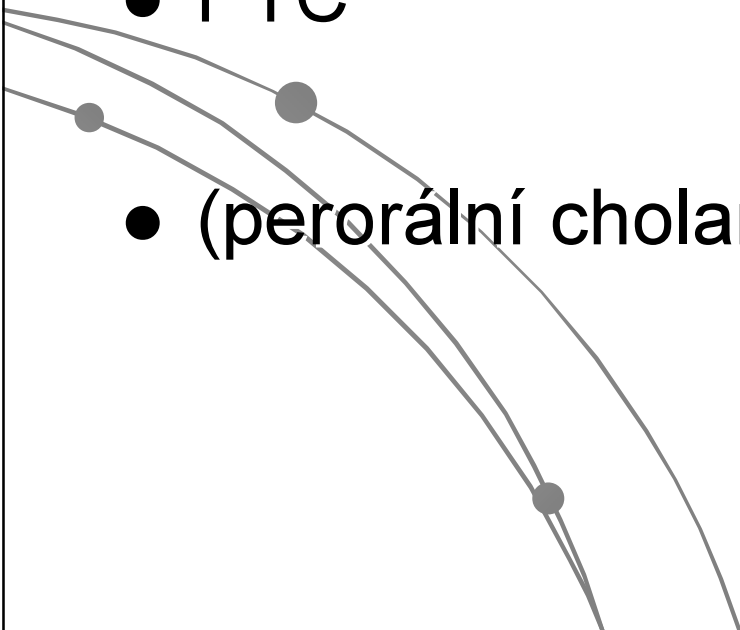


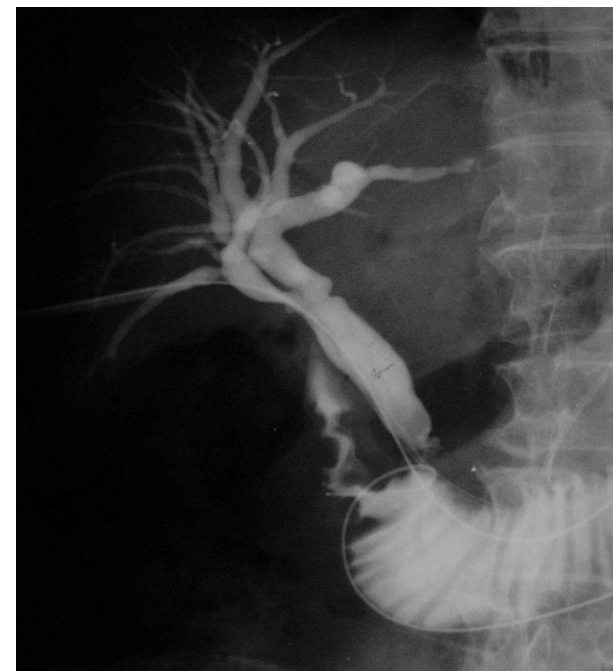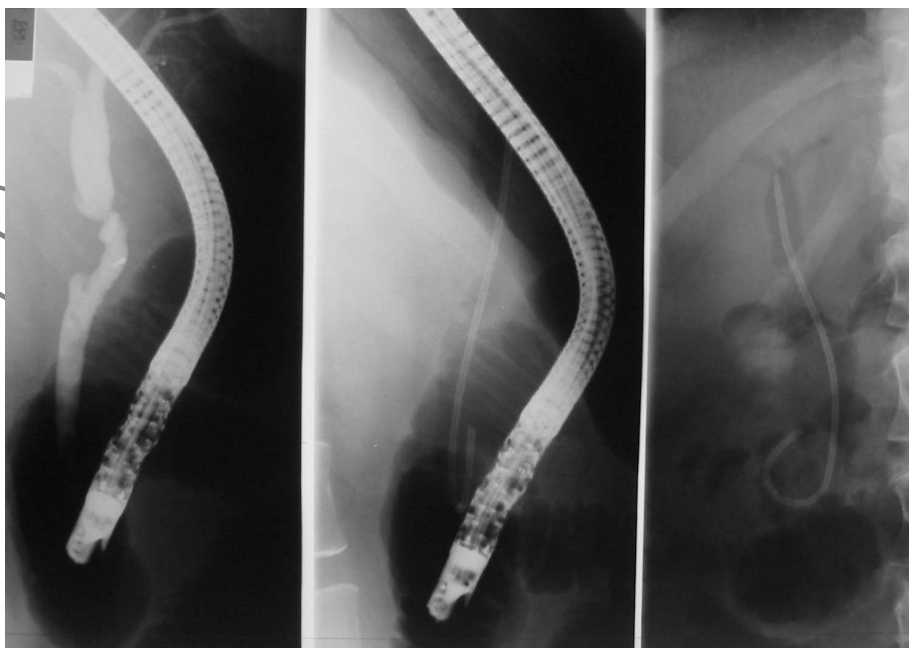
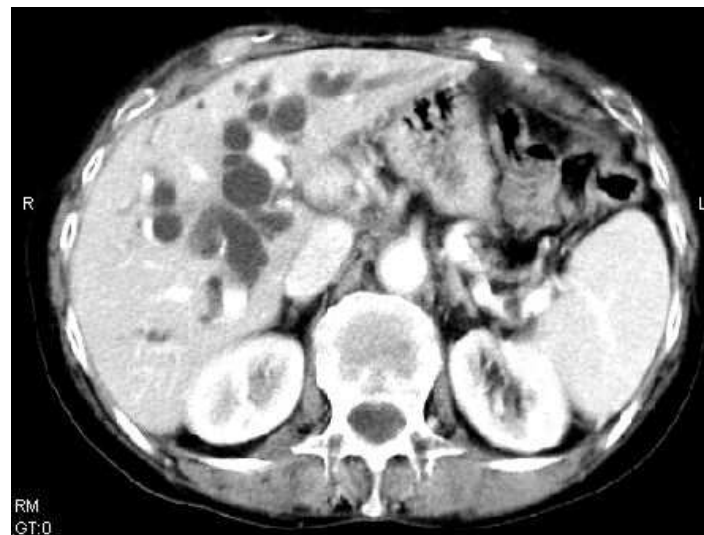
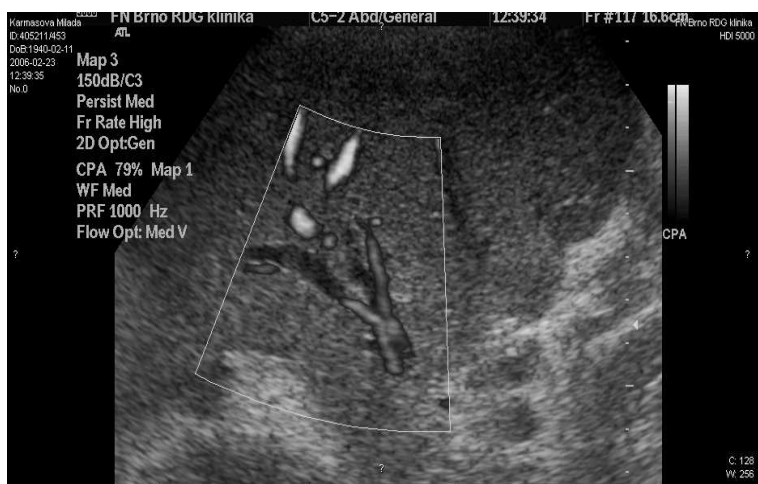# Význam PTD drenáže, indikace

- Obstrukce žlučových cest – nárůst JT, ikterus, dilatace, cholangitida
- Kritická hodnota kolem 600- jaterní selhání
- Zajištění dekomprese žlučvodů, pokles JT, bili, drenáž žluči do střeva- stabilizace vnitřní rovnováhy
- Řešení příčiny stavu

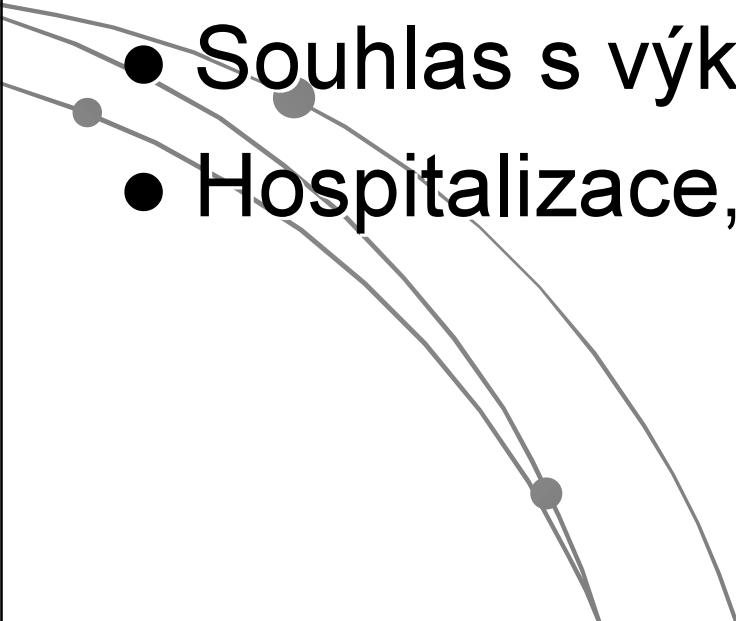
# Zobrazení žlučových cest

- UZ
- CT (CT cholangiografie)
- MR
- ERCP
- PTC
- (perorální cholangiografie)





# Příprava na PTD

- Snímková dokumentace
  - Koagulační parametry
  - Soubor jaterních testů
  - Zajištěná žíla – analgosedace
  - Souhlas s výkonem
  - Hospitalizace, lačný, alergická anamnéza
- 

# Drenáž žlučových cest - metody volby, kontraindikace

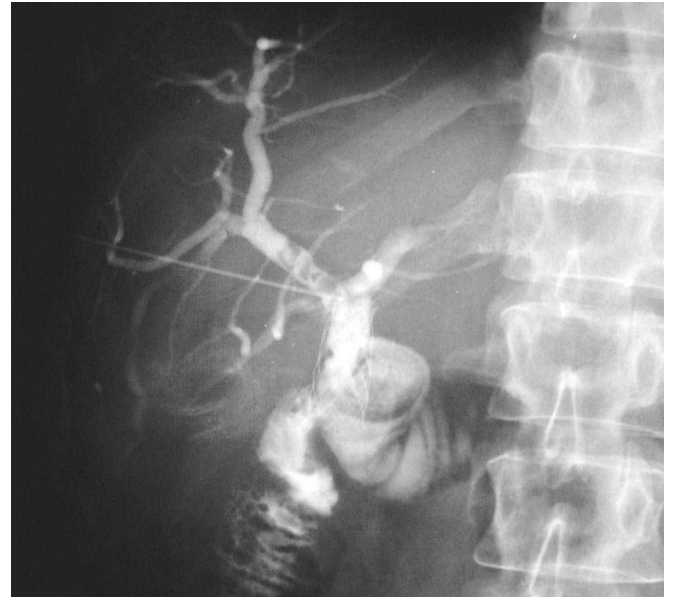
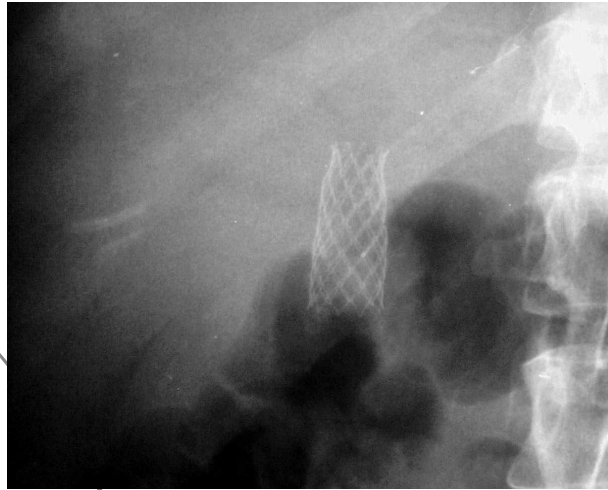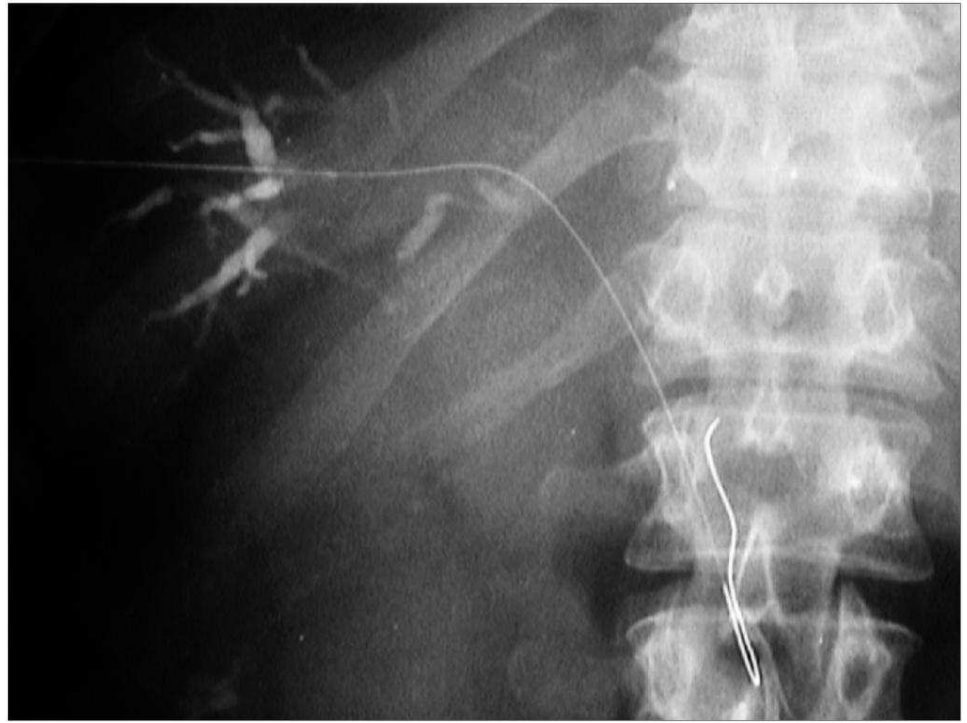
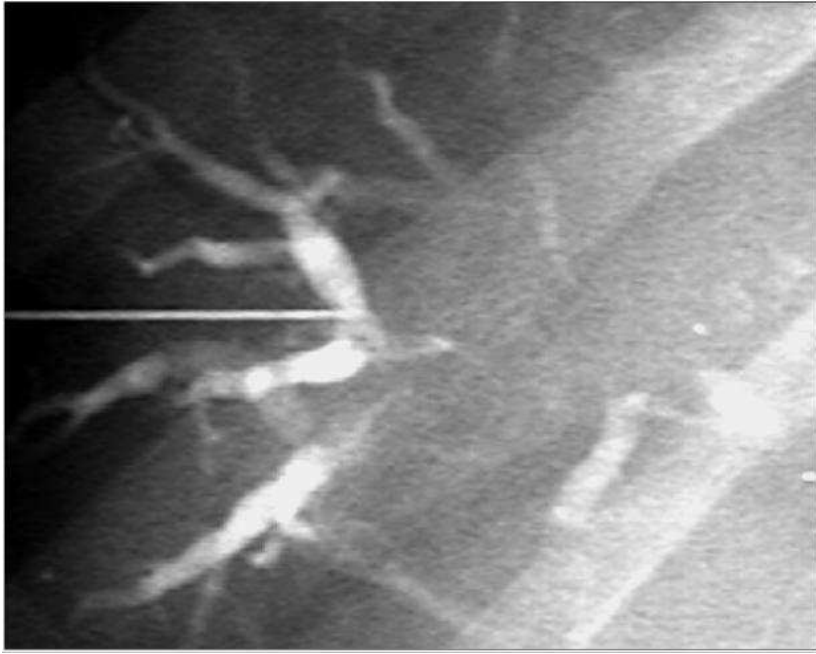
- ERCP X PTC-PTD
- Snížené možnosti řešení cestou ERCP - jsou v převaze tumorózní procesy - hlava pankreatu, žlučníku, žlučových cest (Klatskin), Vaterské papily - duodena, infiltrace - útlak z přilehlých uzlin.
- Po resekcích na GIT či choledochojejunoanastomosách jsou možnosti ERCP takřka nulové.
- Dále ošetření benigních procesů - stenózy, únik žluči mimo ductus hepatocholedochus - především pooperačně vzniklé. Možnost i extrakce konkrementů.

## **Relativní kontraindikace**

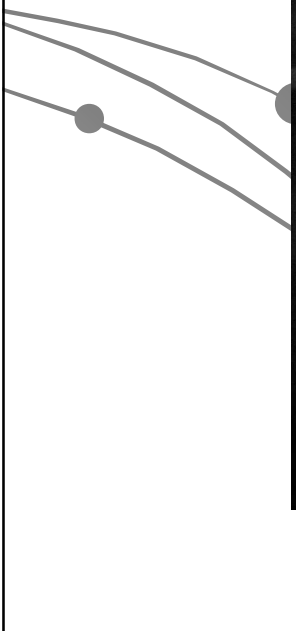
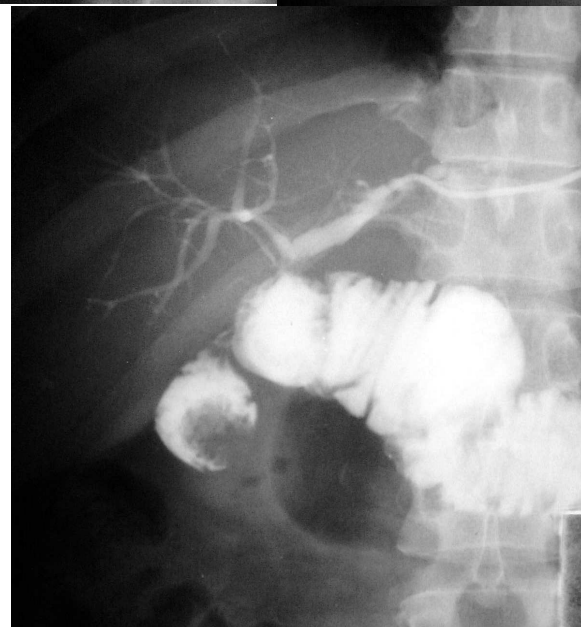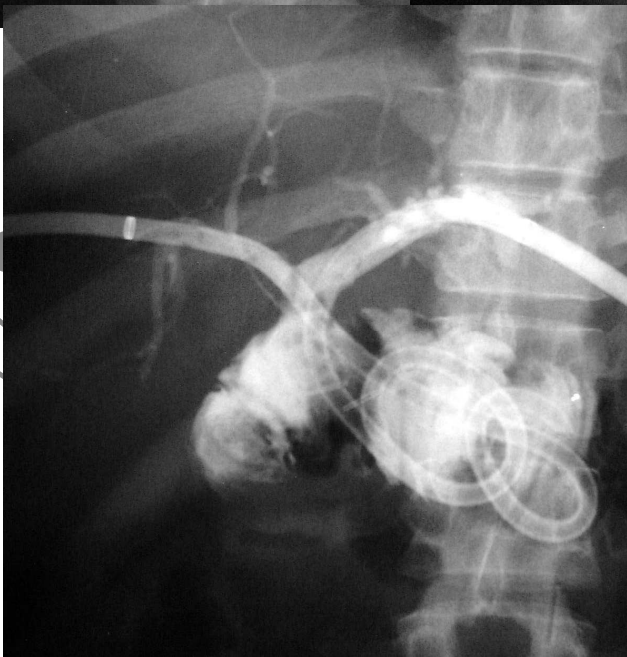
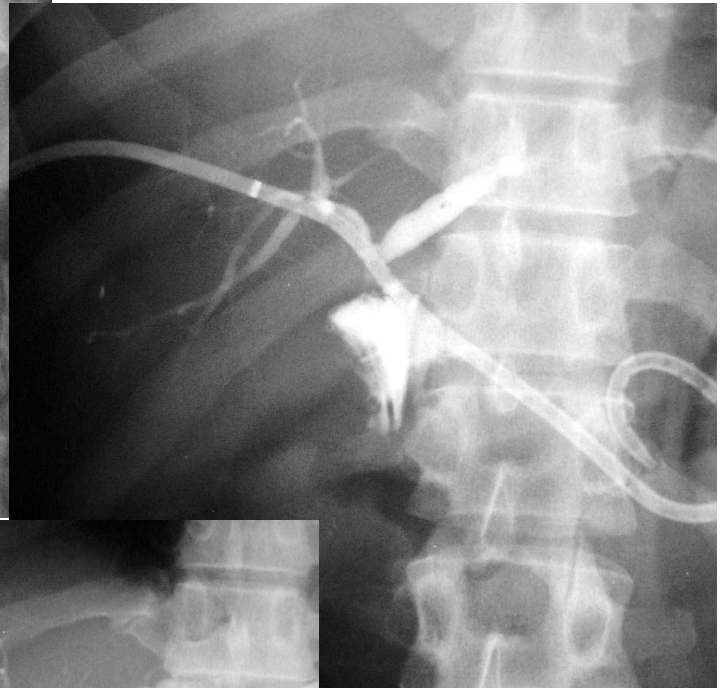
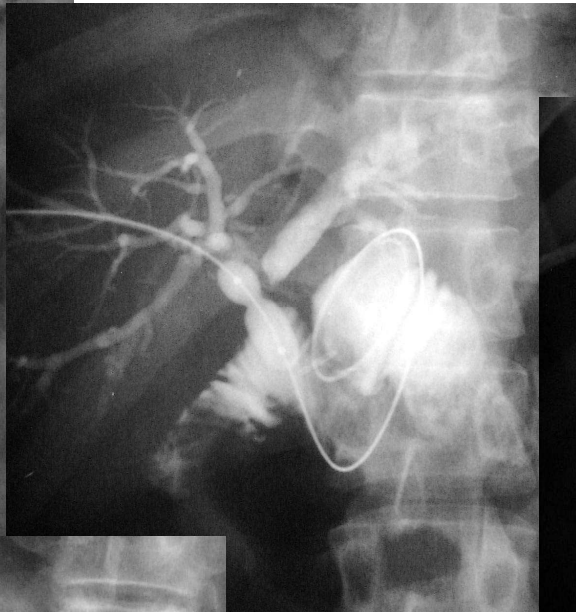
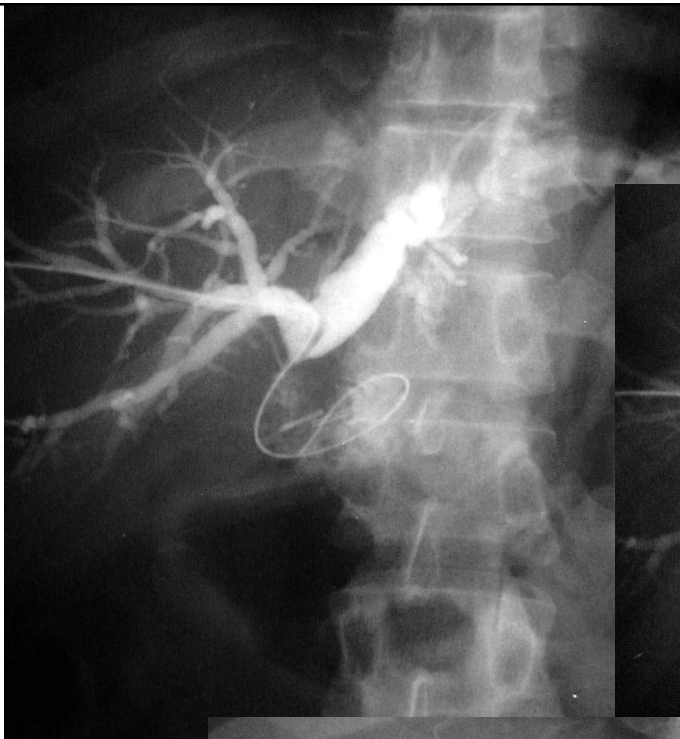
- mnohočetné metastázy v játrech
- terminální stav
- nedilatované žlučovody (hepatální ikterus)
- špatné laboratorní výsledky (krvácivost, srážlivost)

# Provedení, péče o pacienta I

- Lokální analgosedace
- Chiba jehla, kontrastní látka, mikrovodič, koaxiální zavaděč, standartní vodiče a cévky, biopsie, dreny, fixace, proplachy.
- Balonky, stenty, košíčky, gusnek
- Výkon – malignita x benignita – IK – trvalá drenáž – paliace x stent - brachyterapie – sledování

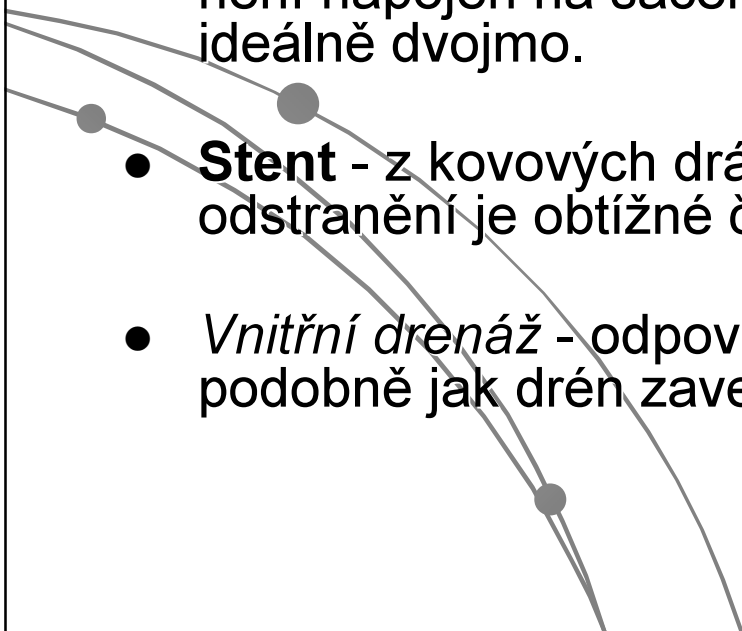






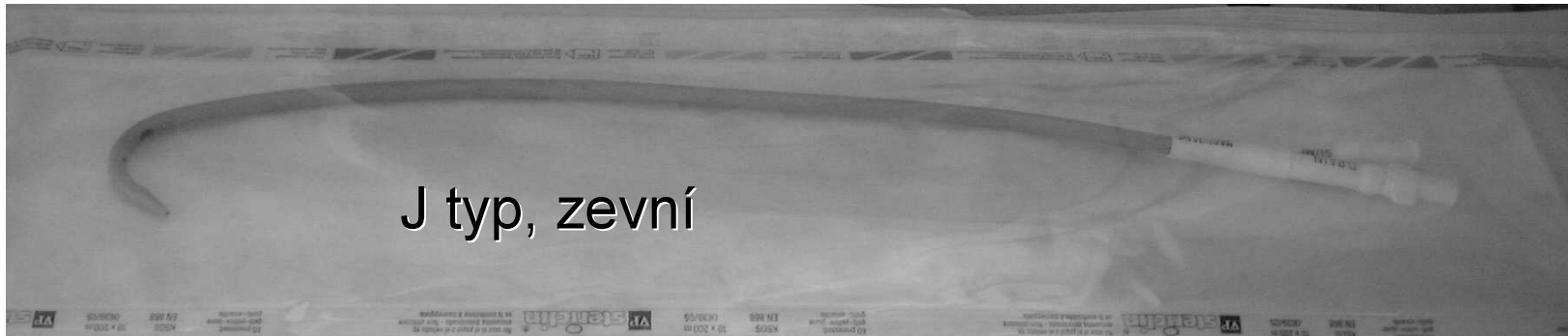# Rozdělení drenáže, drény a stent

- **Drén** - umělohmotná, případně kovem vyztužená drenážka s otvory ve stěně, vyměnitelná.
- *Zevní drenáž* - nepodaří se proniknout do duodena, drén zůstává ve žlučových cestách a derivuje žluč do napojeného sáčku.
- *Zevně-vnitřní drenáž* - drén je koncem stočený v duodenu a dalšími otvory ve svém průběhu derivuje žluč ze žlučvodů do duodena, není napojen na sáček. Drény jsou fixovány ke kůži většinou nití, ideálně dvojmo.
- **Stent** - z kovových drátů spletená či jinak vyrobená protéza, její odstranění je obtížné či nemožné.
- *Vnitřní drenáž* - odpovídá zavedenému stentu v pacientovi, podobně jak drén zavedený cestou ERCP.




# Dren x stent

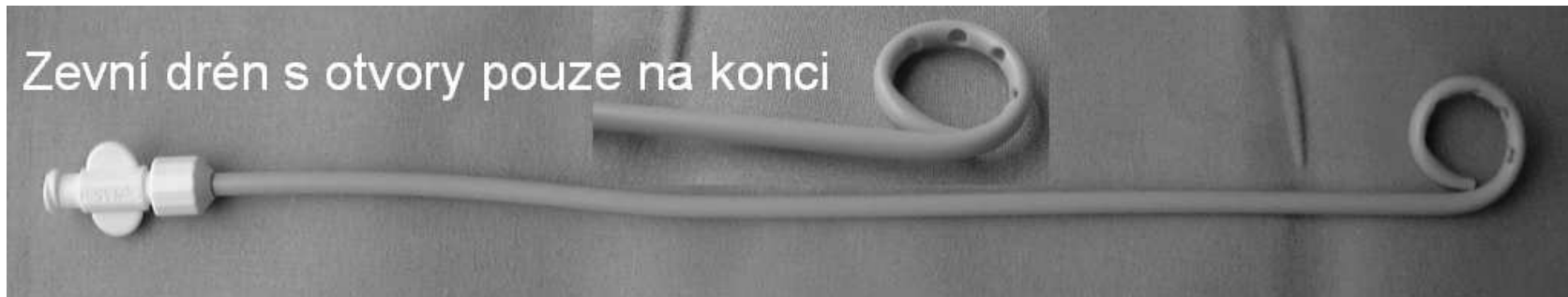Dren - umělohmotná, případně kovem vyztužená drenážka s otvory ve stěně, vyměnitelná, odvádění tekutinových kolekcí



Stent- z kovových drátů spletená či jinak vyrobená protéza, její odstranění je obtížné – roztahuje stenotické úseky = zprůchodnění



## Dreny - zevní (pigtail) F = french size



- zevně-vnitřní (pigtail)



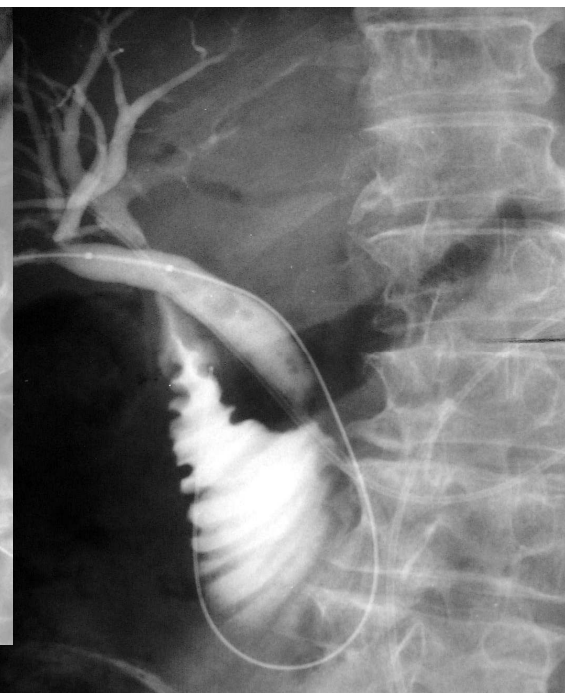
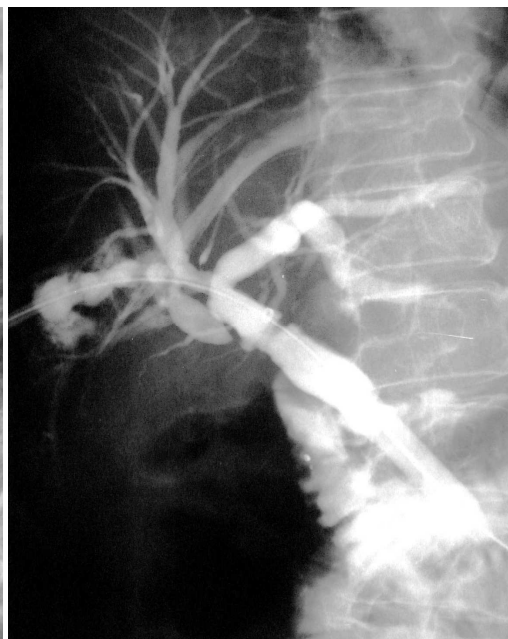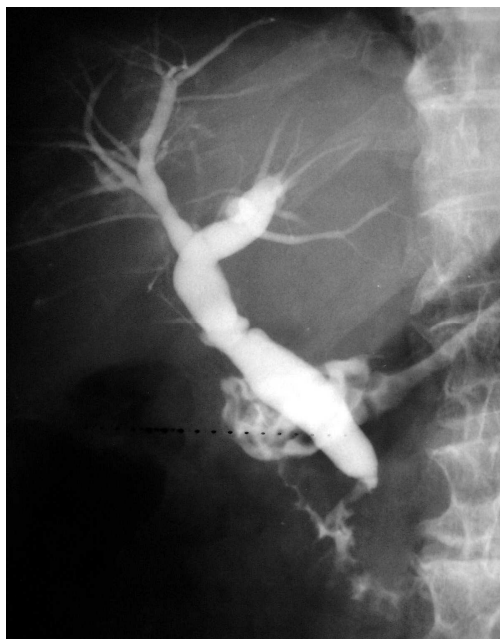-jiné - dvojcestné -van Sonnenberk

- T dren, Mallecot dren

PTC-PTD

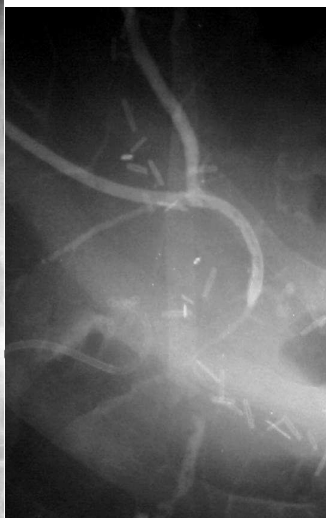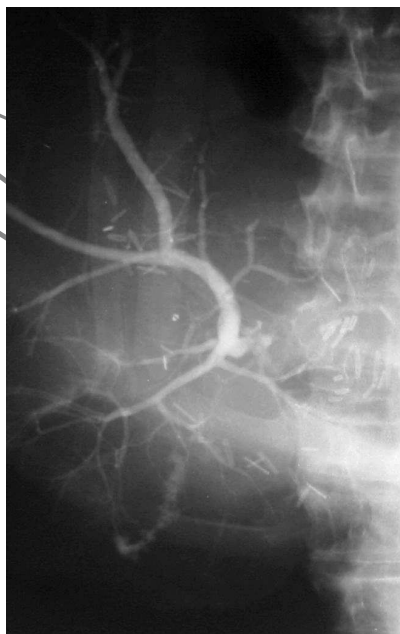r.dorsalis

dilatace

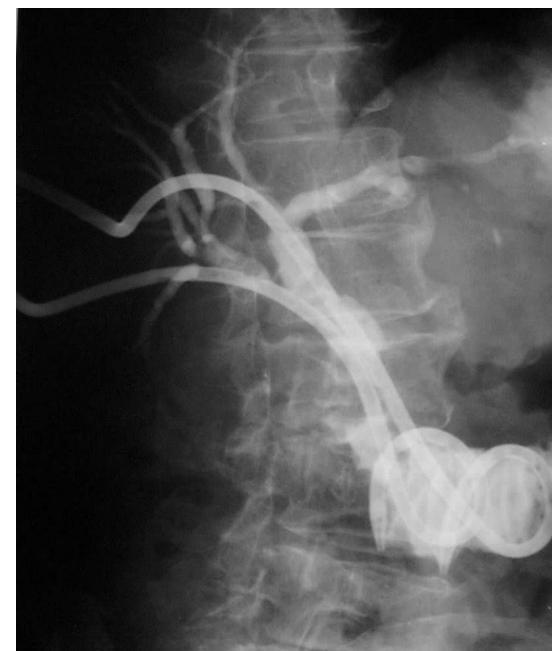

- zavedení drenu - drenáž

zevní

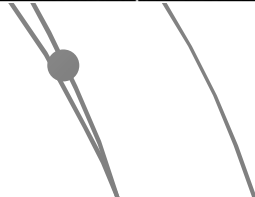
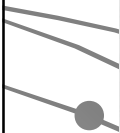
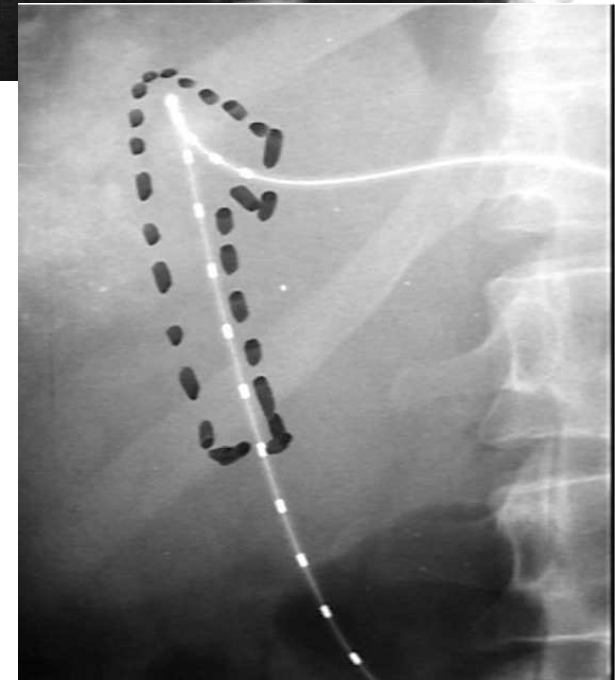
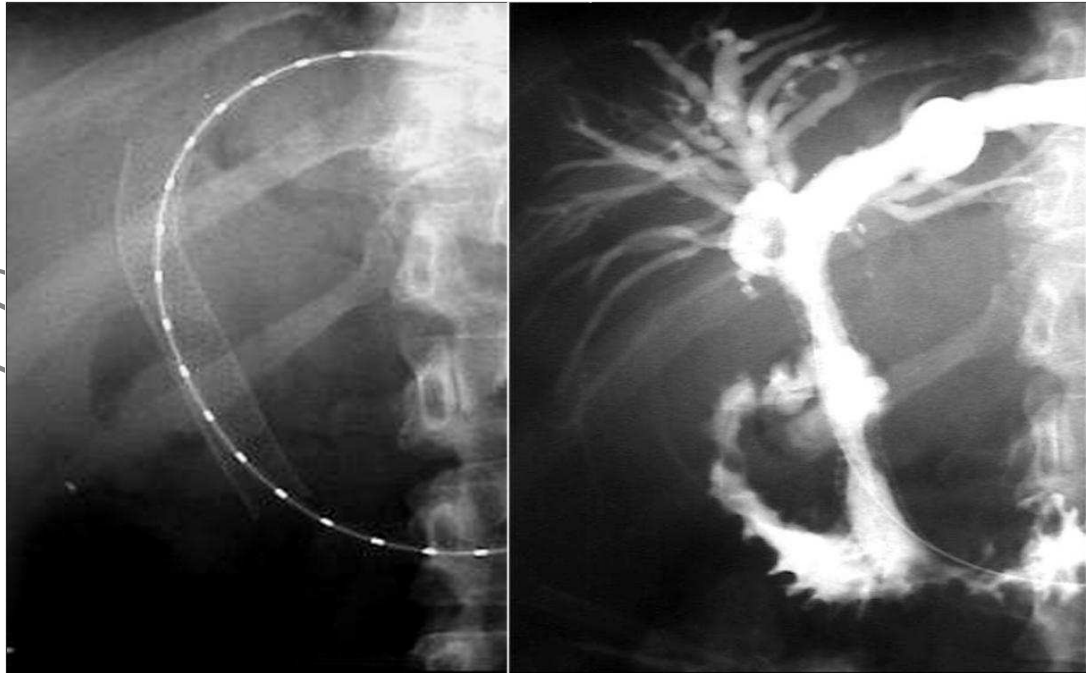
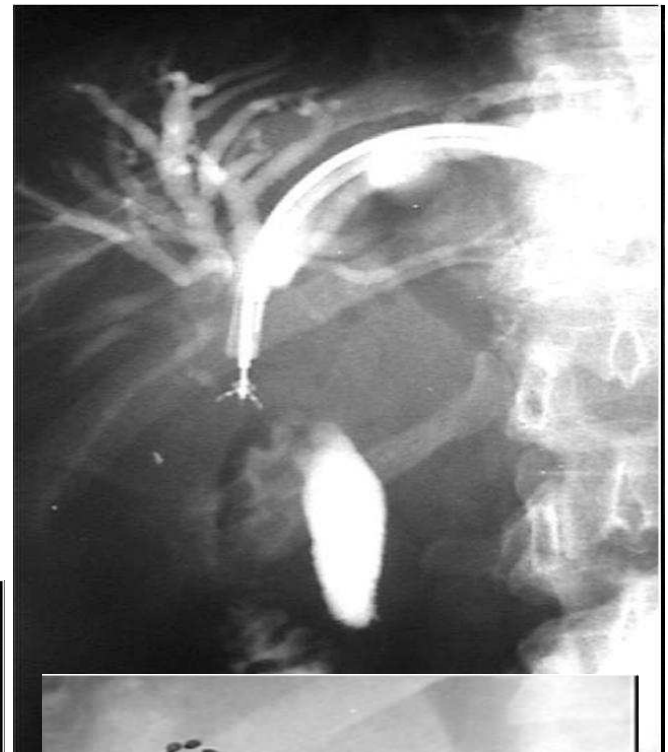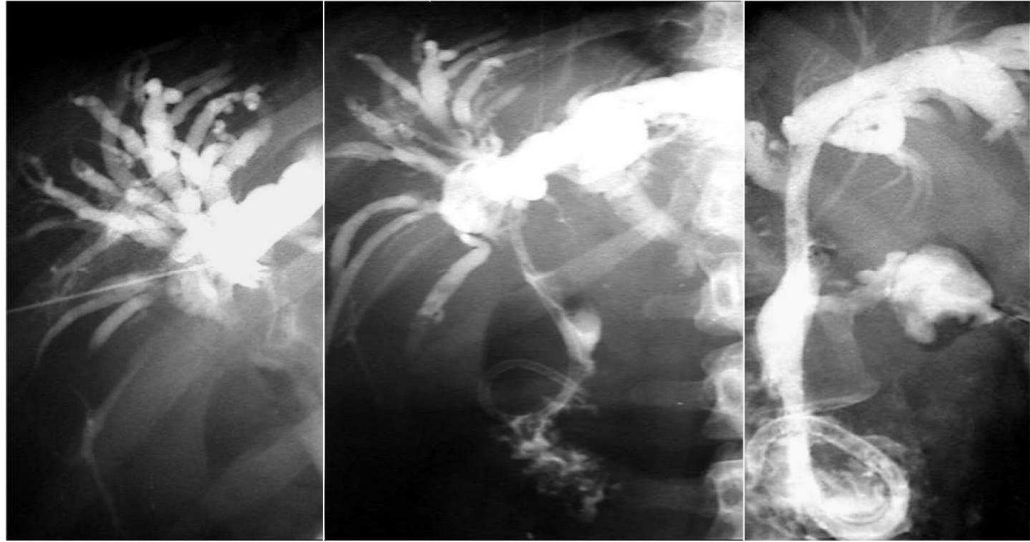


zevně-  
vnitřní



# Provedení, péče o pacienta II

- Lokální analgosedace
- Chiba jehla, kontrastní látka, mikrovodič, koaxiální zavaděč, standartní vodiče a cévky, biopsie, dreny, fixace, proplachy.
- Balonky, stenty, košíčky, gusnek
- Výkon – malignita x benignita – IK – trvalá drenáž – paliace x stent - brachyterapie – zajišť. cévka - sledování

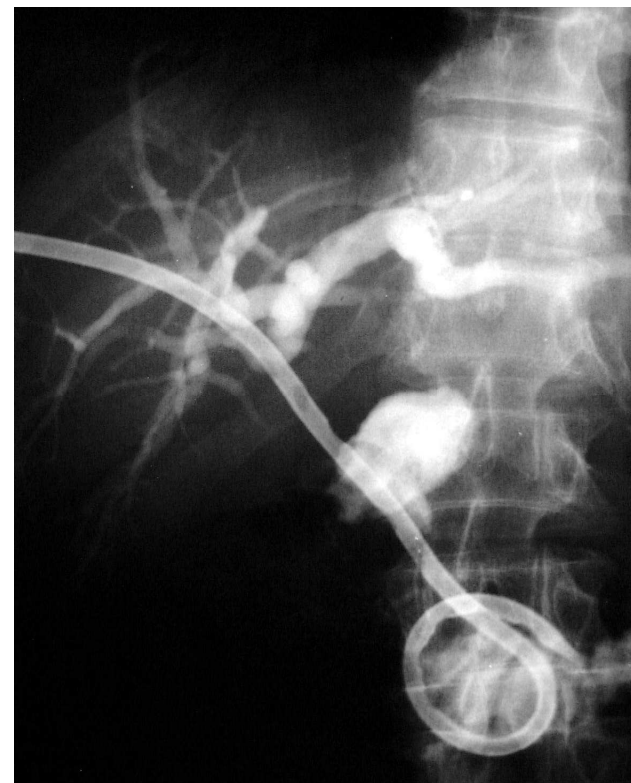
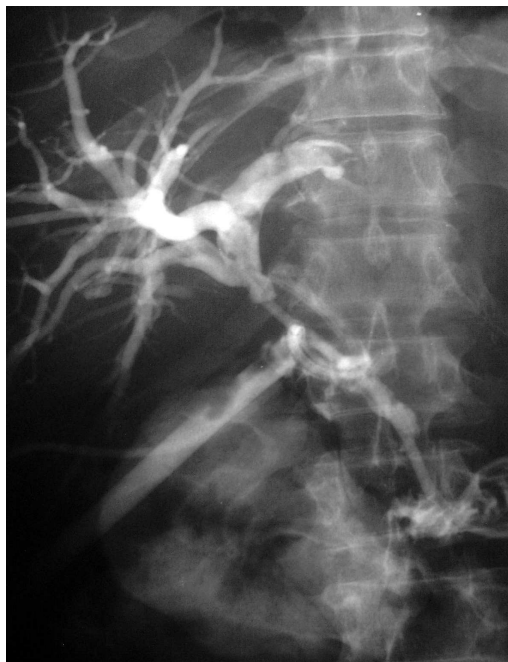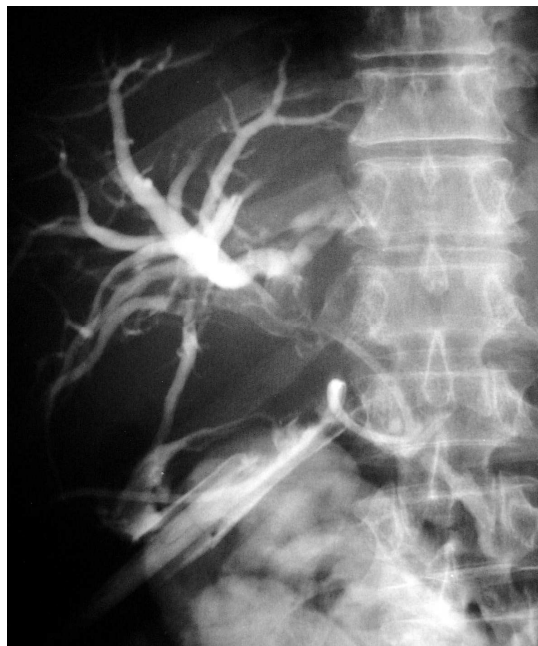


# Komplikace PTC - PTD

- Bolestivost, singultus, zimnice (cholangitida), nausea
- V souvislosti s invazivitou výkonu se v časně fázi může objevit krvácení z jaterní či portální žíly, výjimečně z jaterní či interkostální tepny, pneumothorax. Opozděněji se lze setkat s fluidothoraxem či basální pleuropneumonií, projevy perforace GIT, abscesem.
- Pozdější – souvisí především se změnou polohy drenu či jeho ucpáním, dochází k obtékání žluči okolo drenu a větší pravděpodobnosti zanesení infekce do žlučových cest.
- Pozdější hemobilie, případně s melenou může souviset s porušením jaterní tepny- pseudoaneurysma, event. portobiliární píštělí.
- Opakované intervence po zavedení stentů – hyperplasie, progresse tumoru, ucpání potravou + drtí + lithiasou

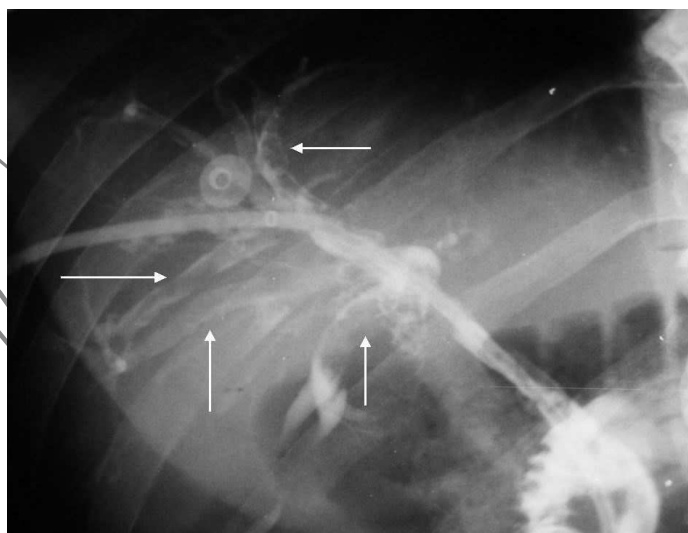


# únik žluči pooperačně – CHCE

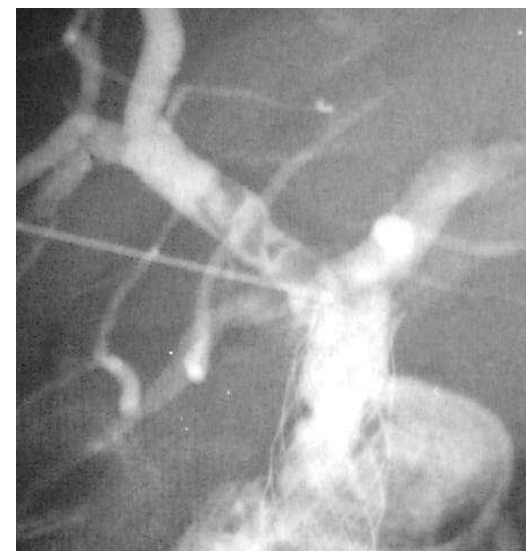

## Defekty kontrastní náplně x aerobilie

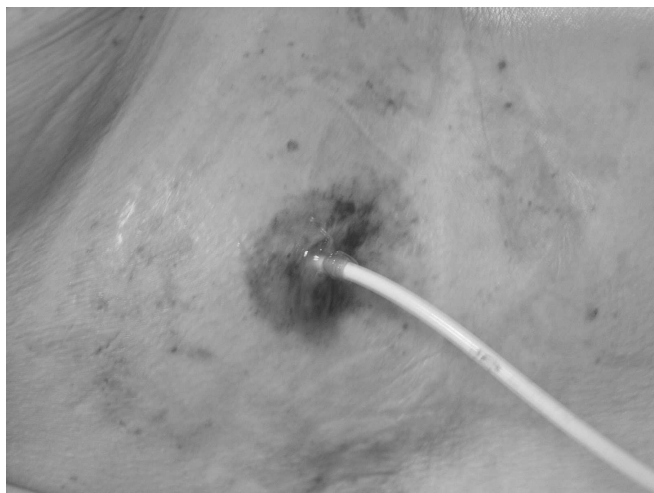
• hemobilie



lithiasa



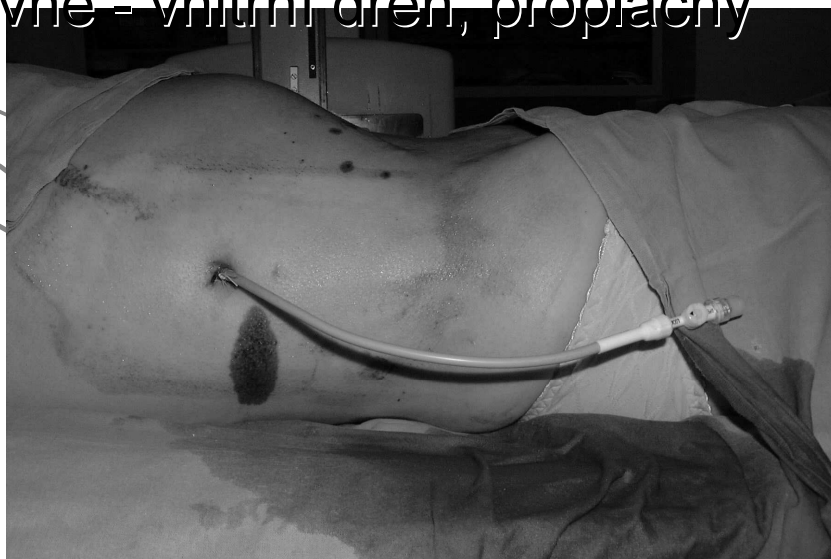obtékání žluči



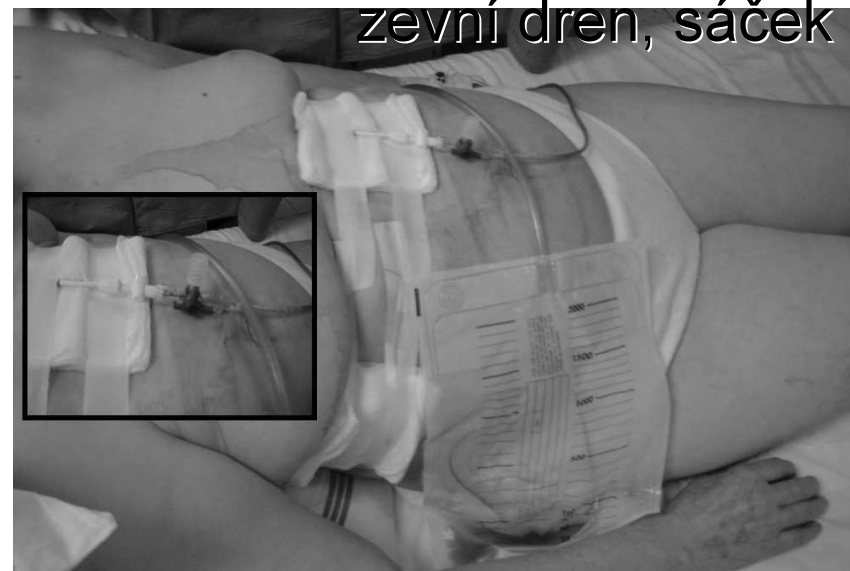vytažený dren ze žlučvodů



zevně - vnitřní dren, proplachy



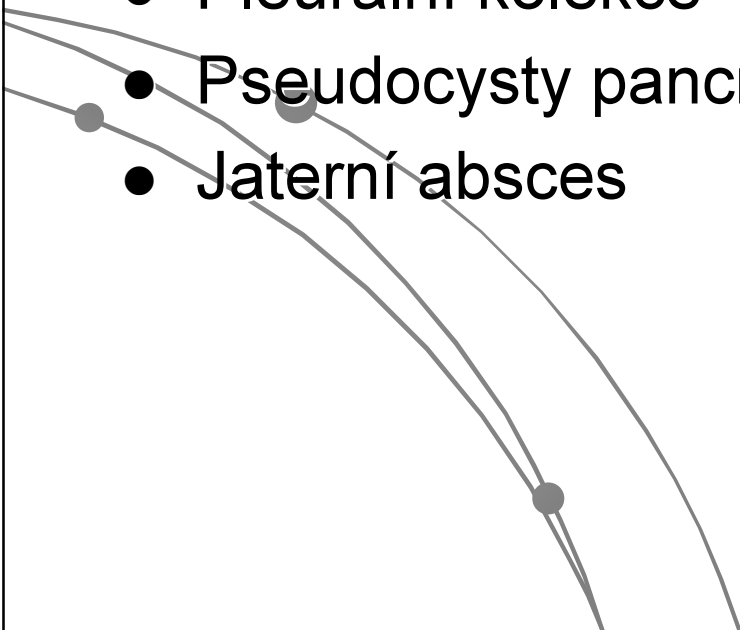
zevní dren, sáček



# Drenování jiných kolekcí pod skia kontrolou

- Vesměs se jedná o již drenované kolekce pod CT či UZ, kdy je potřeba vyměnit ucpaný dren nebo dát širší či se pokusit změnit polohu.

- Pleurální kolekce
- Pseudocysty pancreatu
- Jaterní absces



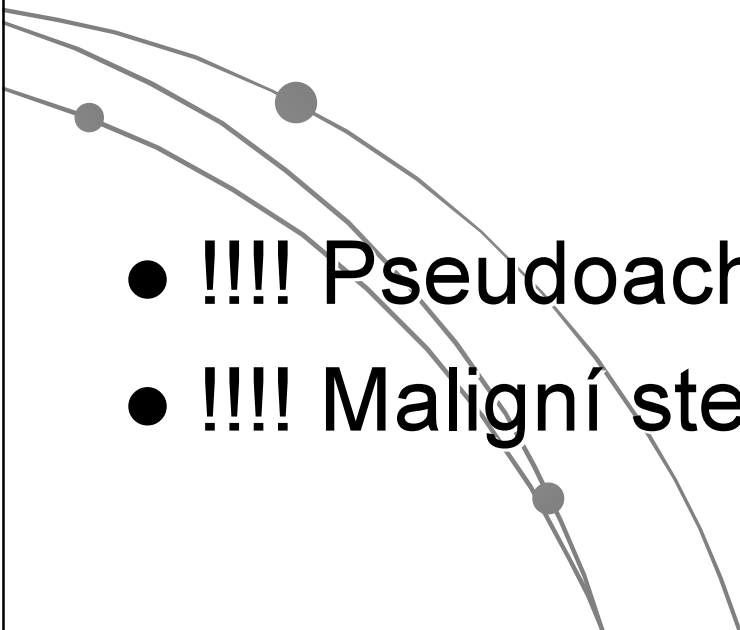
# Efekt pro pacienta

- Přínosem pro nemocného je při dobře fungujícím stentu vyšší kvalita zbytku života bez obtěžující zevně-vnitřní drenáže. Výkon se může kombinovat s brachyterapií. Stent je možno zavést i u benigních stenóz - recidivující stenóza v hepatiko(choledocho)-jejuno anastomóze či „pružná“ stenóza společného hepatiku či choledochu (nejčastěji pozánětlivá nebo po CHCE). Dále jsou to nemocní, u kterých selhaly ostatní terapeutické postupy.

# Balonková dilatace jícnových stenoz, indikace, kontraindikace

- Benigní stenozy
- Achalasie, aplikace botulotoxinu

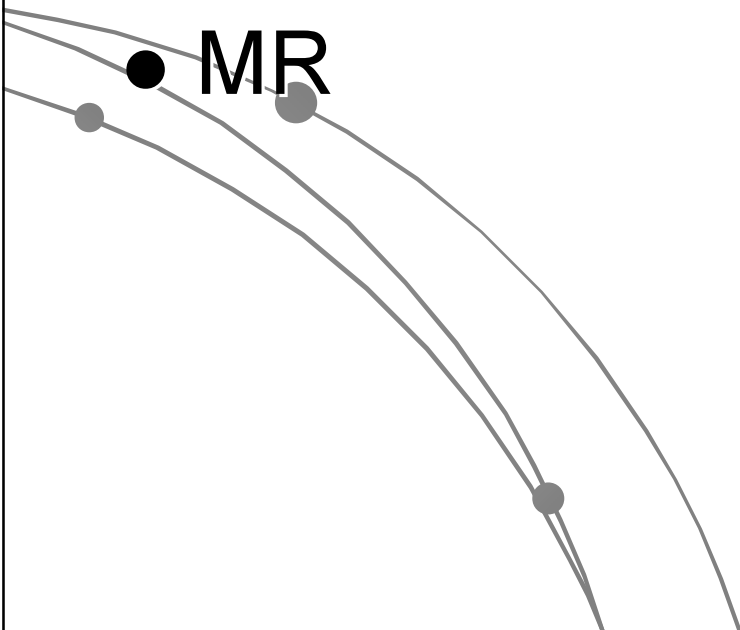
- !!!! Pseudoachalasie
- !!!! Maligní stenozy



# Vyšetření jícnu

- Baryová suspenze
- Endoskopie (histologie)
- CT – okolní struktury
- Endosono

● MR



# Příprava pac., provedení

- Hospitalizován a lačný
- Koagulační parametry
- Prokázání benignity procesu
- Souhlas s výkonem , (analgozace, alergie)

- Pasáž k.l.

- Polohování pac.

- Vodič, balonek, dilatace (atm)

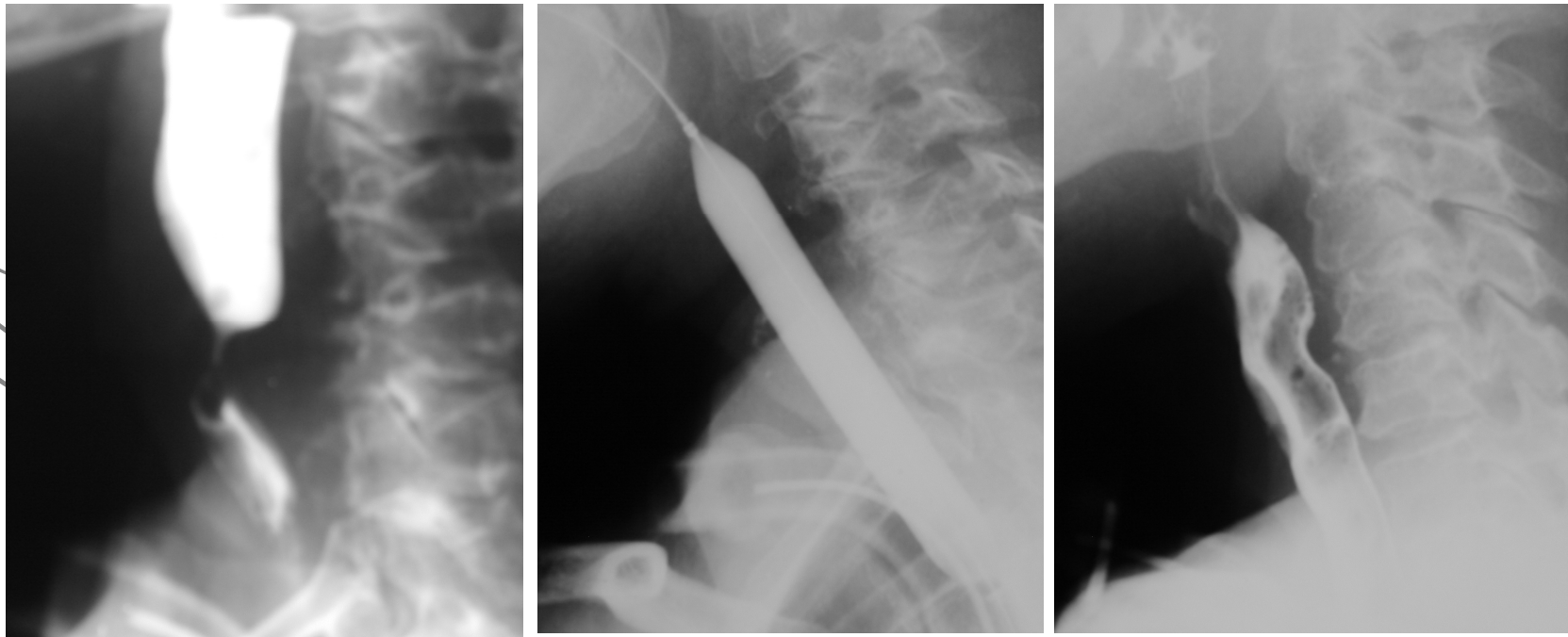
- Kontrolní pasáž

- Doporučení – opakovaná dilatace

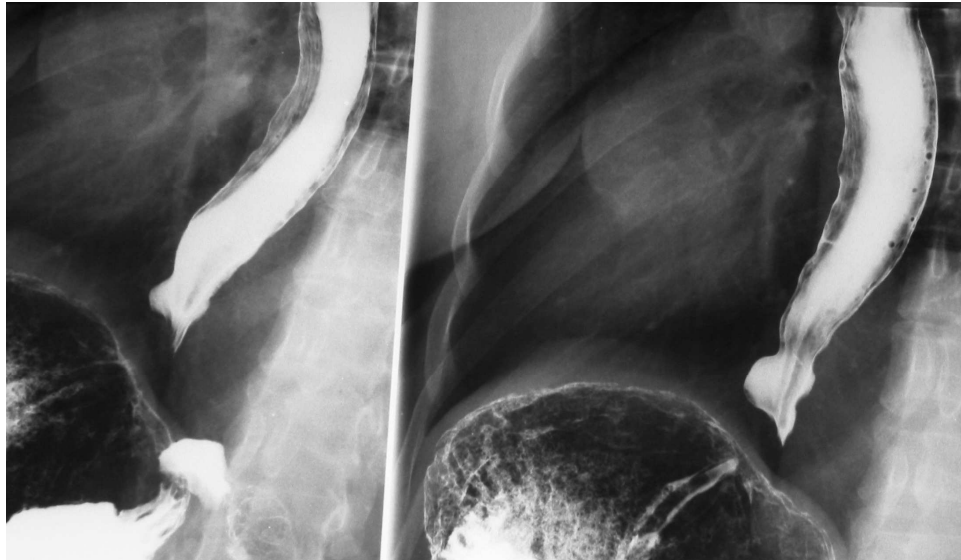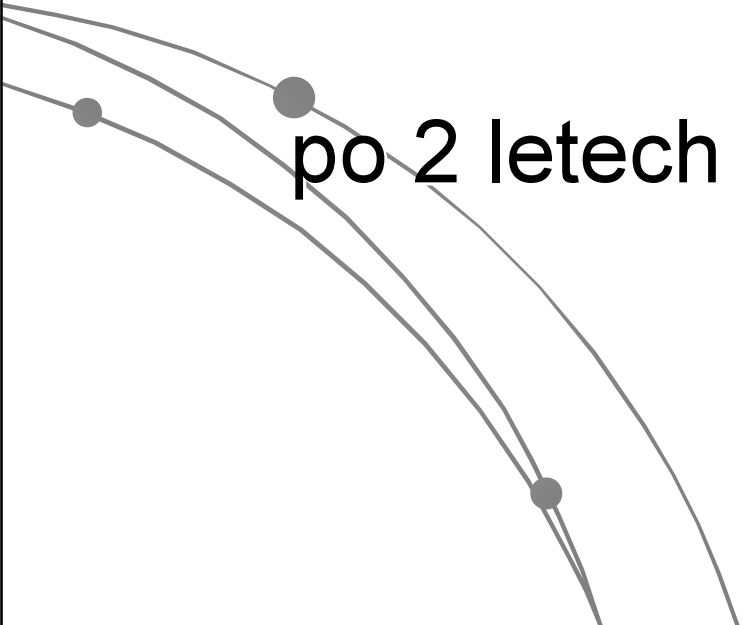
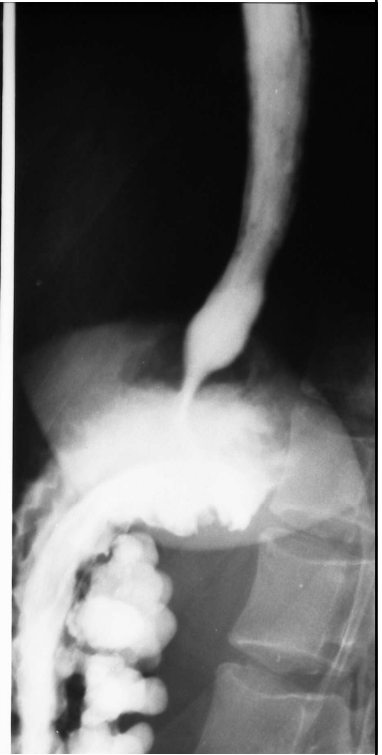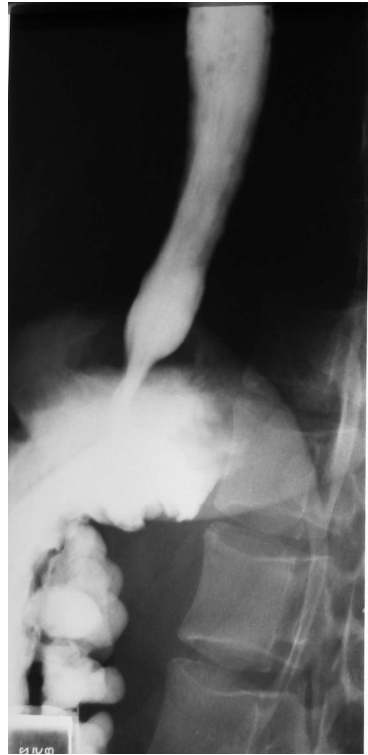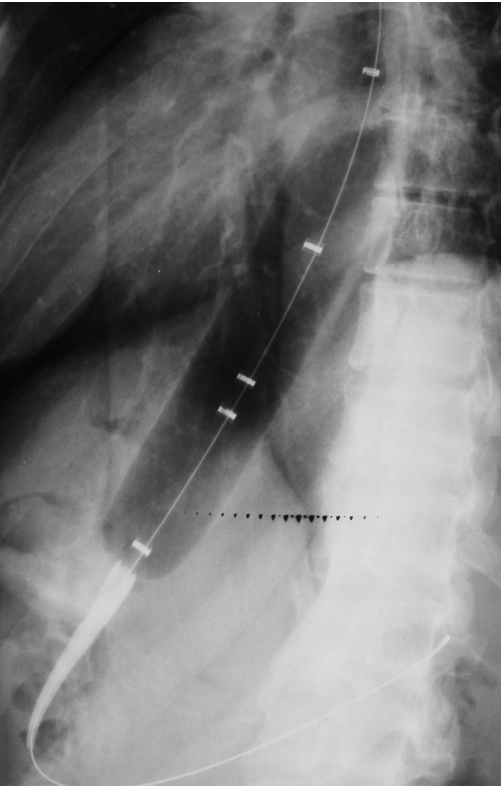
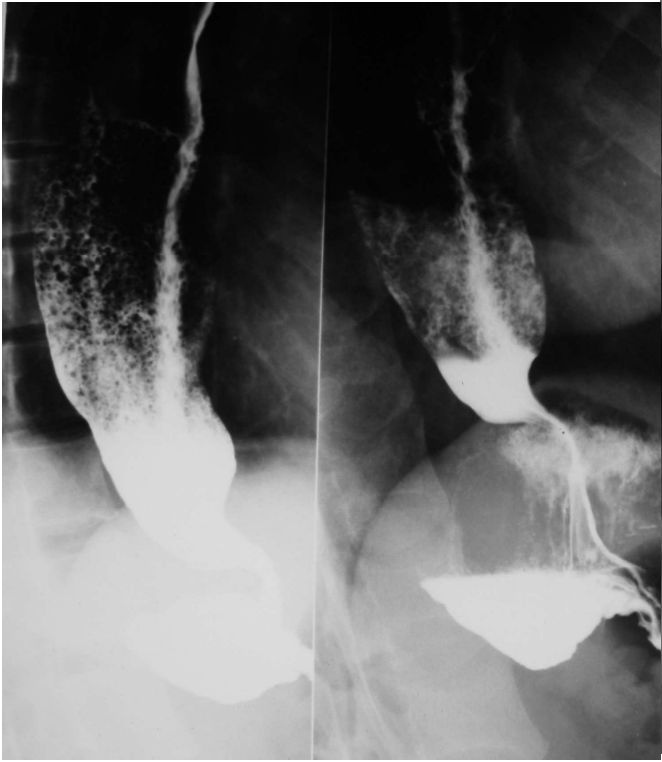
- Sledování

# instrumentarium

- Balonky od průměru 8mm do 40mm pro achalasiie

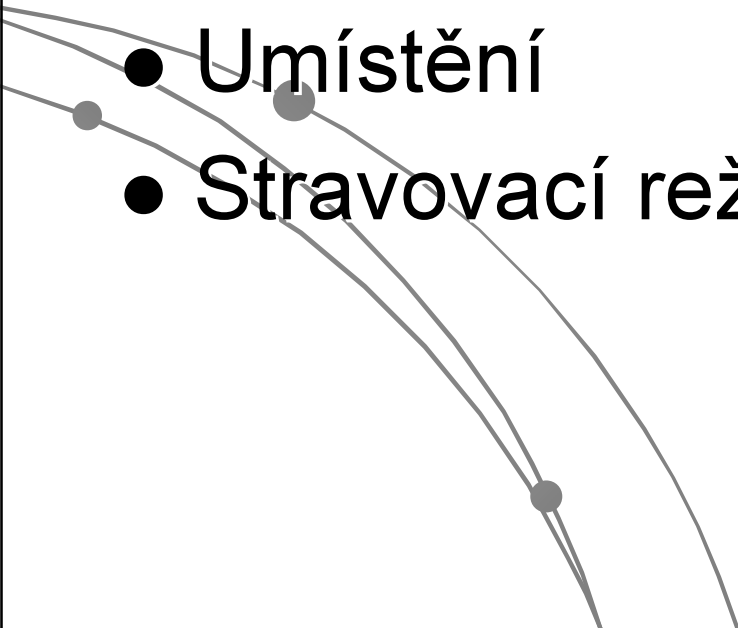
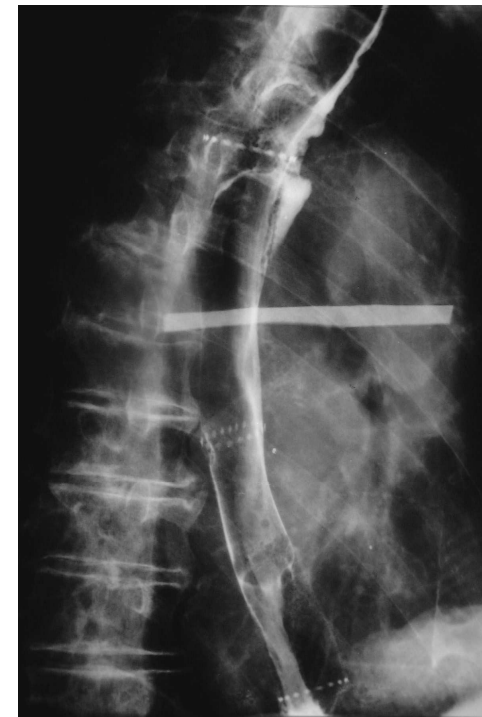
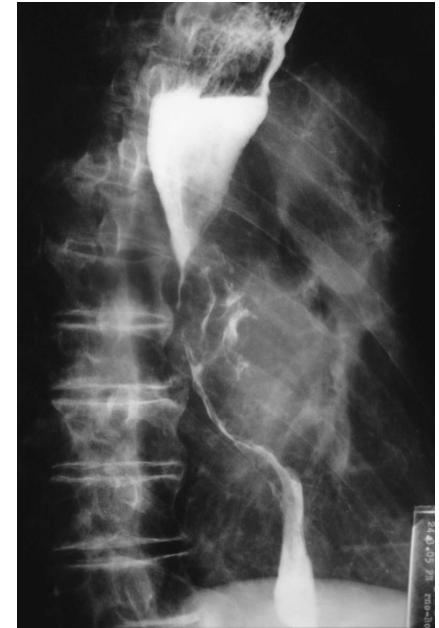




# Stent

- Maligní stenoza jícnu
- Oesophagotracheální píštěl
- Benigní stenoza – dočasný stent
- Šetrná prae(dilatace)
- Umístění
- Stravovací režim



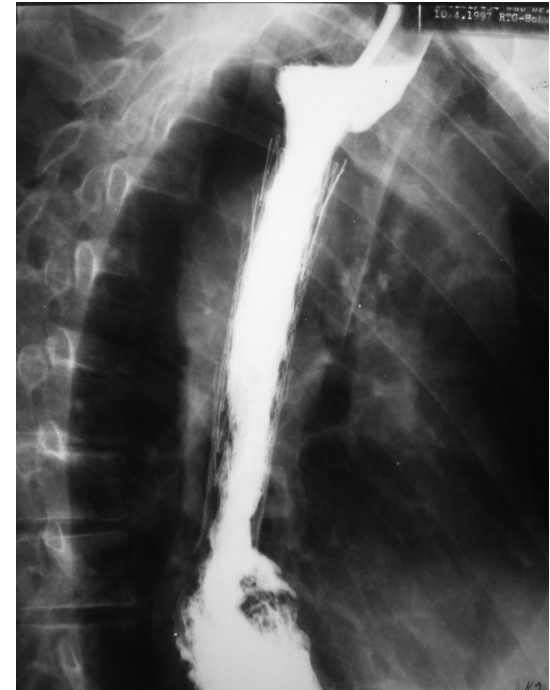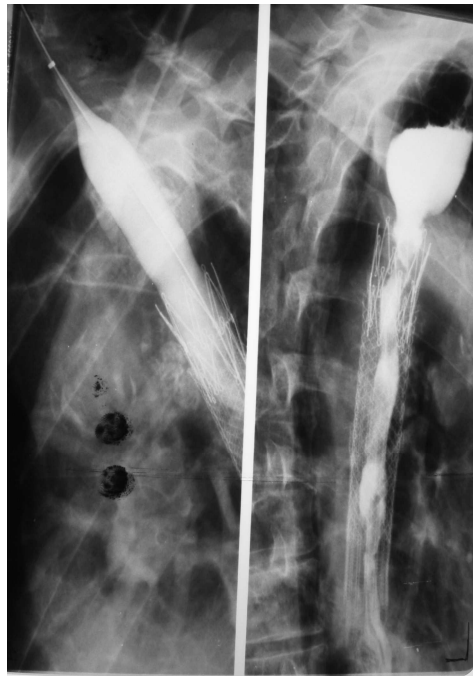

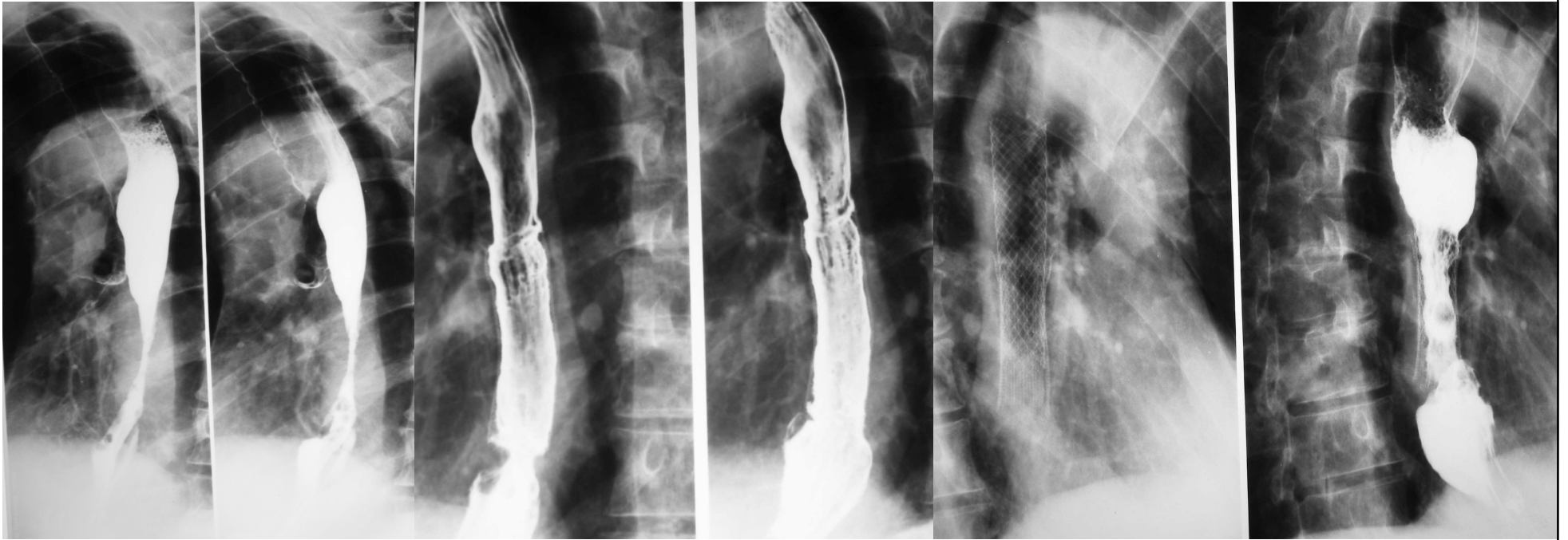
# Komplikace dilatace, zavedení stentu

- Submukozní fissura - konzervativně
- Ruptura jícnu – chirurgické řešení

## Stenty

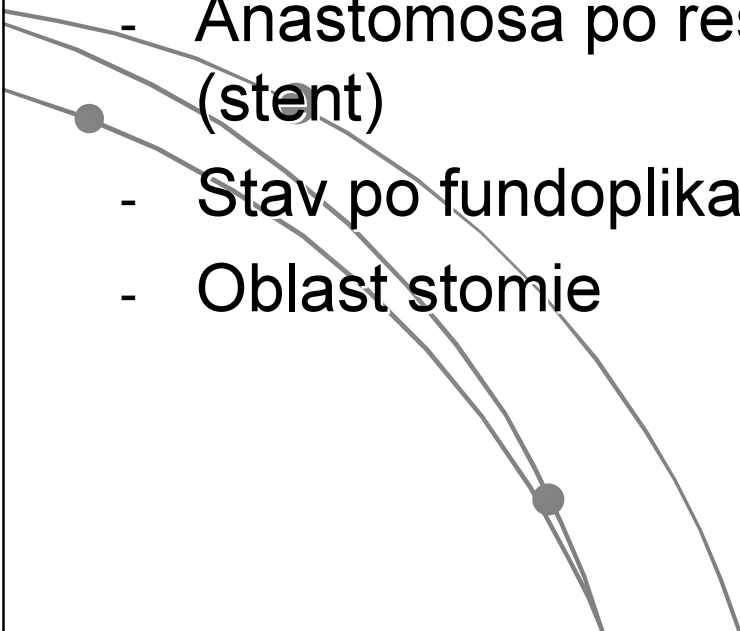
- Při samotném zavádění dechová tíseň pacienta či nemožnost stent vůbec umístit

- Dislokace stentu
- Slizniční hyperplasie
- Přerůstání tumoru
- Ucpání stravou



# Dilatace v jiných lokalitách GIT

- v souvislosti po operačních výkonech, fibrosní stenozy
  - Oesophagojejunoanastomosa
  - Gastrojejunoanastomosa, jejunojunoanastomosa
  - Klidová postulcerózní deformace bulbu
  - Anastomosa po resekčních výkonech rectosigmoidea (stent)
  - Stav po fundoplikaci
  - Oblast stomie



# konec

„ AŽ TĚ ANI NENAPADNE MI TO NĚKAM STRKAT ... MÁM TO, JE MI NA ZVRACENÍ A DOSTALA JSEM I PRŮJEM! “

