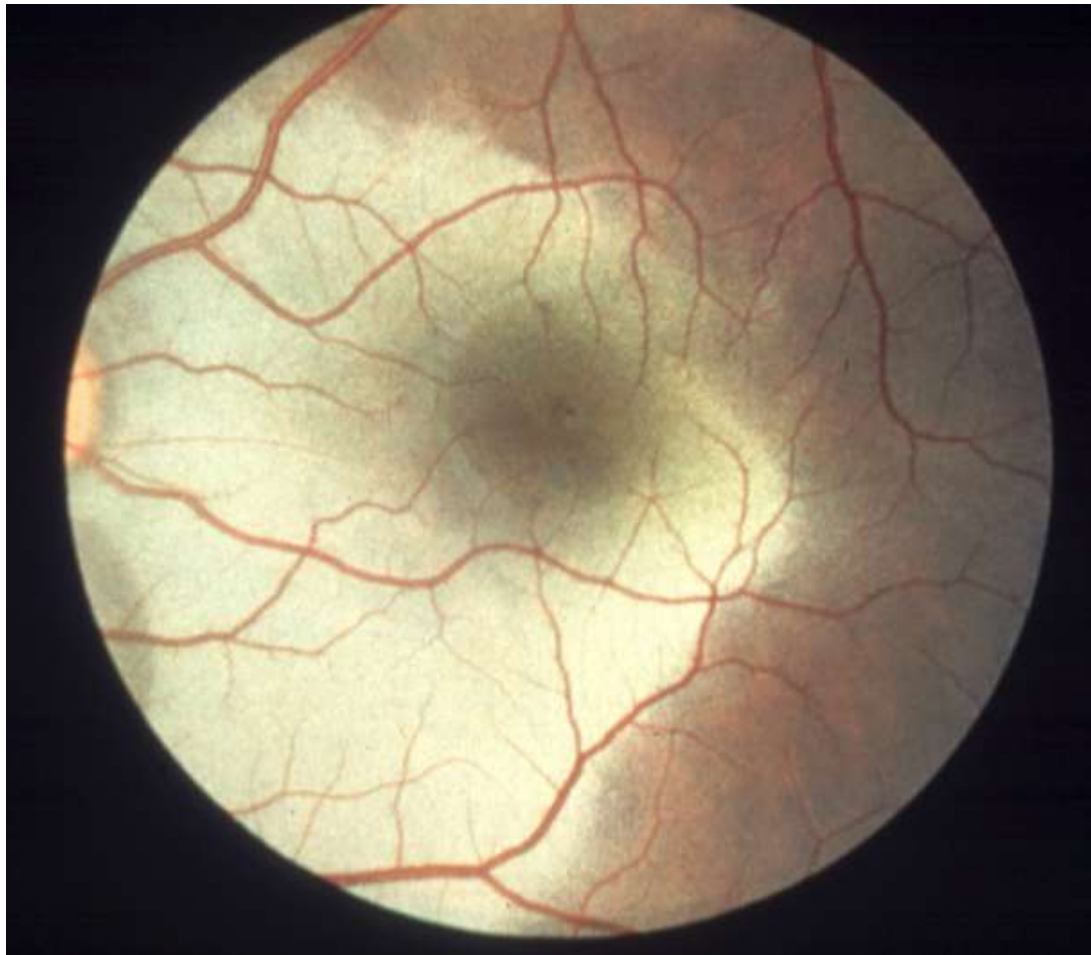


# Onemocnění sítnice

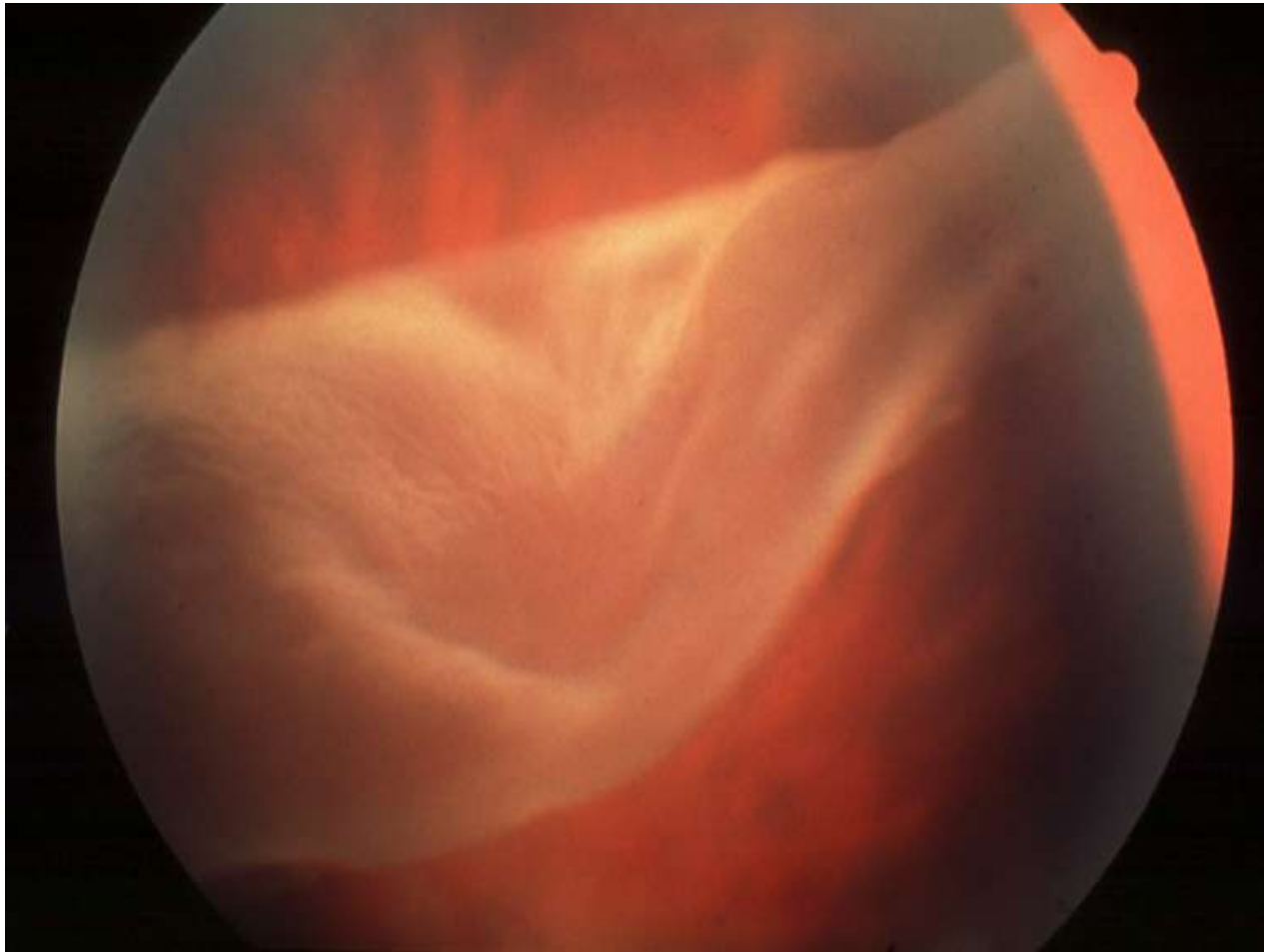
Klinika nemocí očních a optometrie

Doc. Synek, Dr. Synková

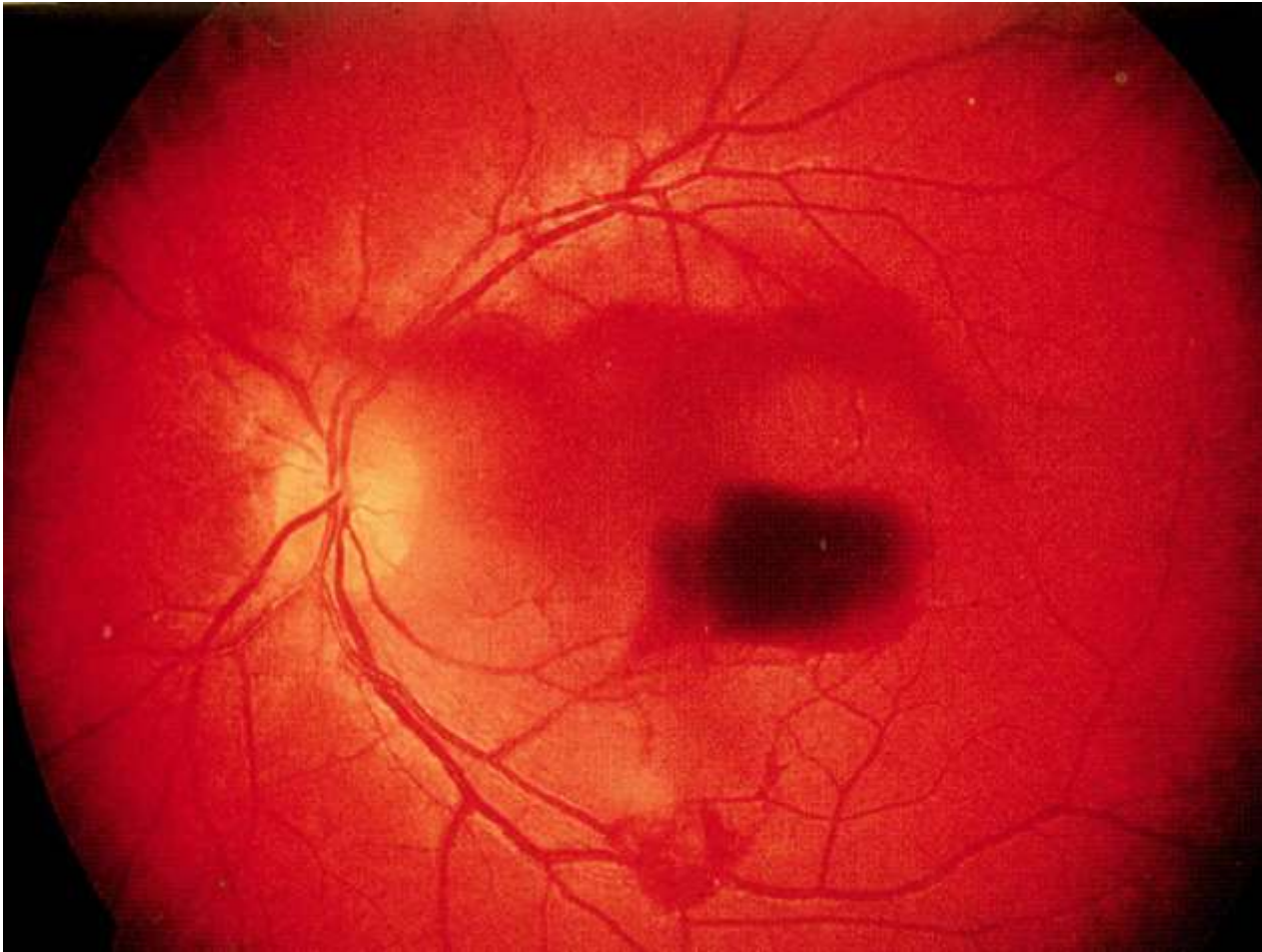
# Komoce sítnice



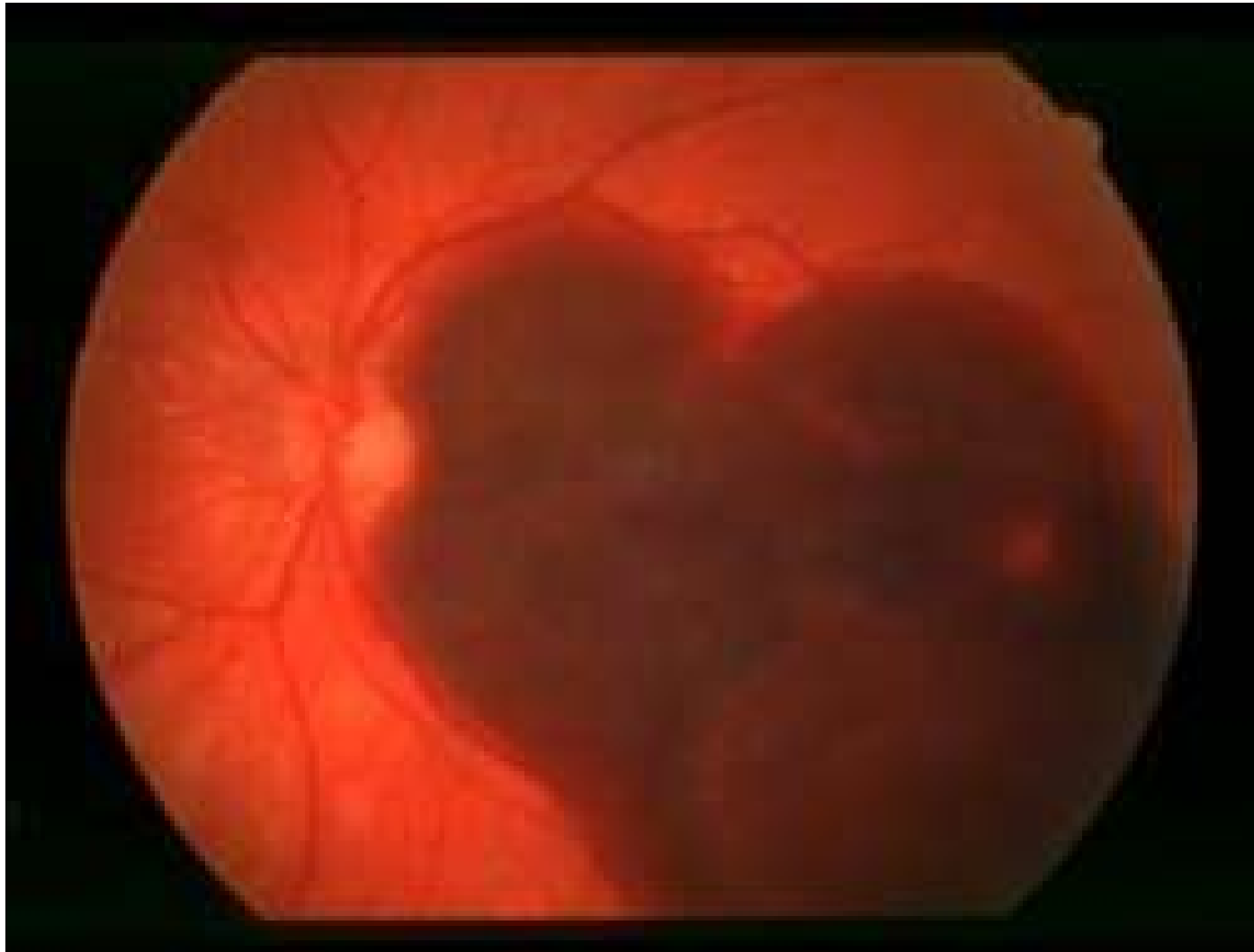
# Poúrazové odchlípení sítnice s velkou trhlinou



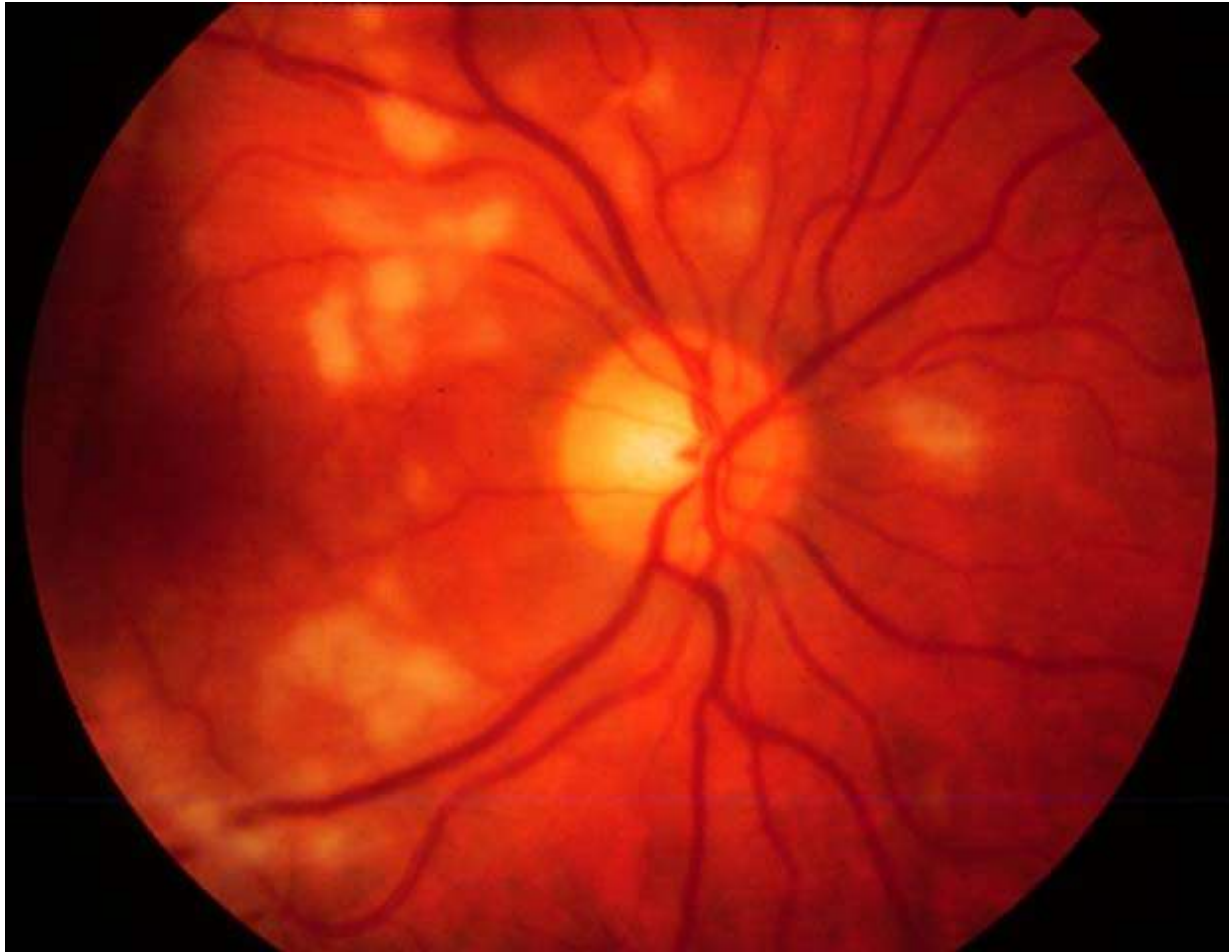
# Tersonův syndrom



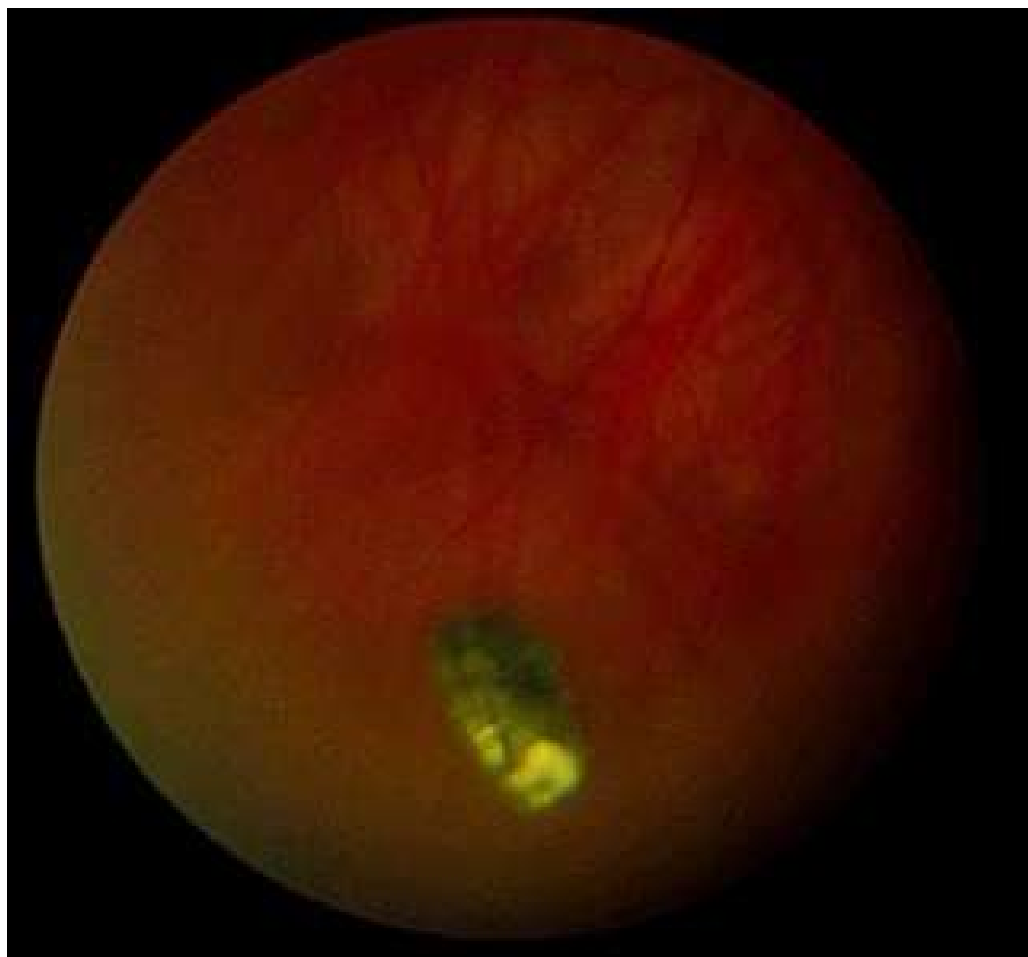# Ruptura cévnatky s hemorhagií



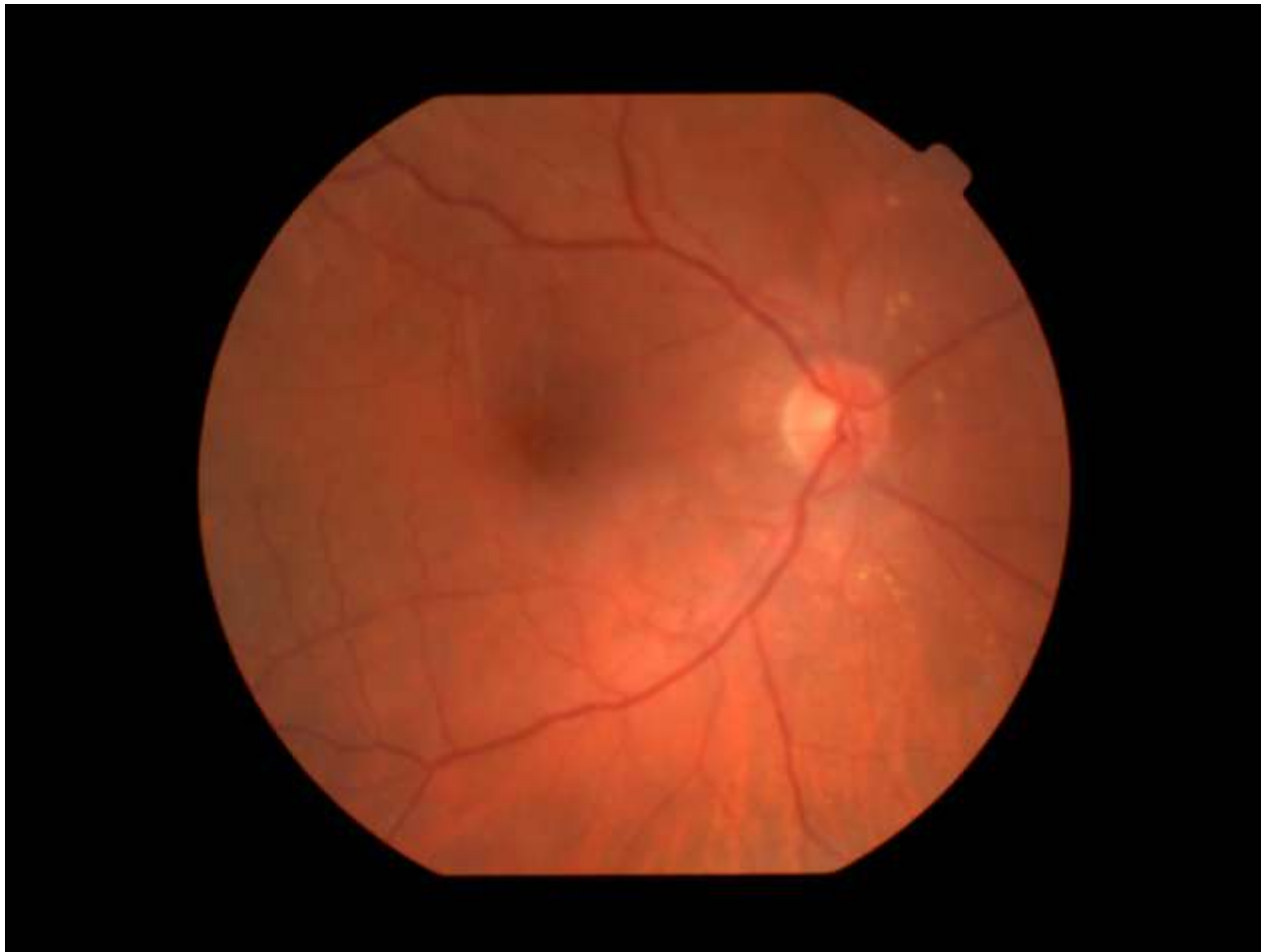# Poúrazová retinopatie



# Kovové těleso ve sklivci

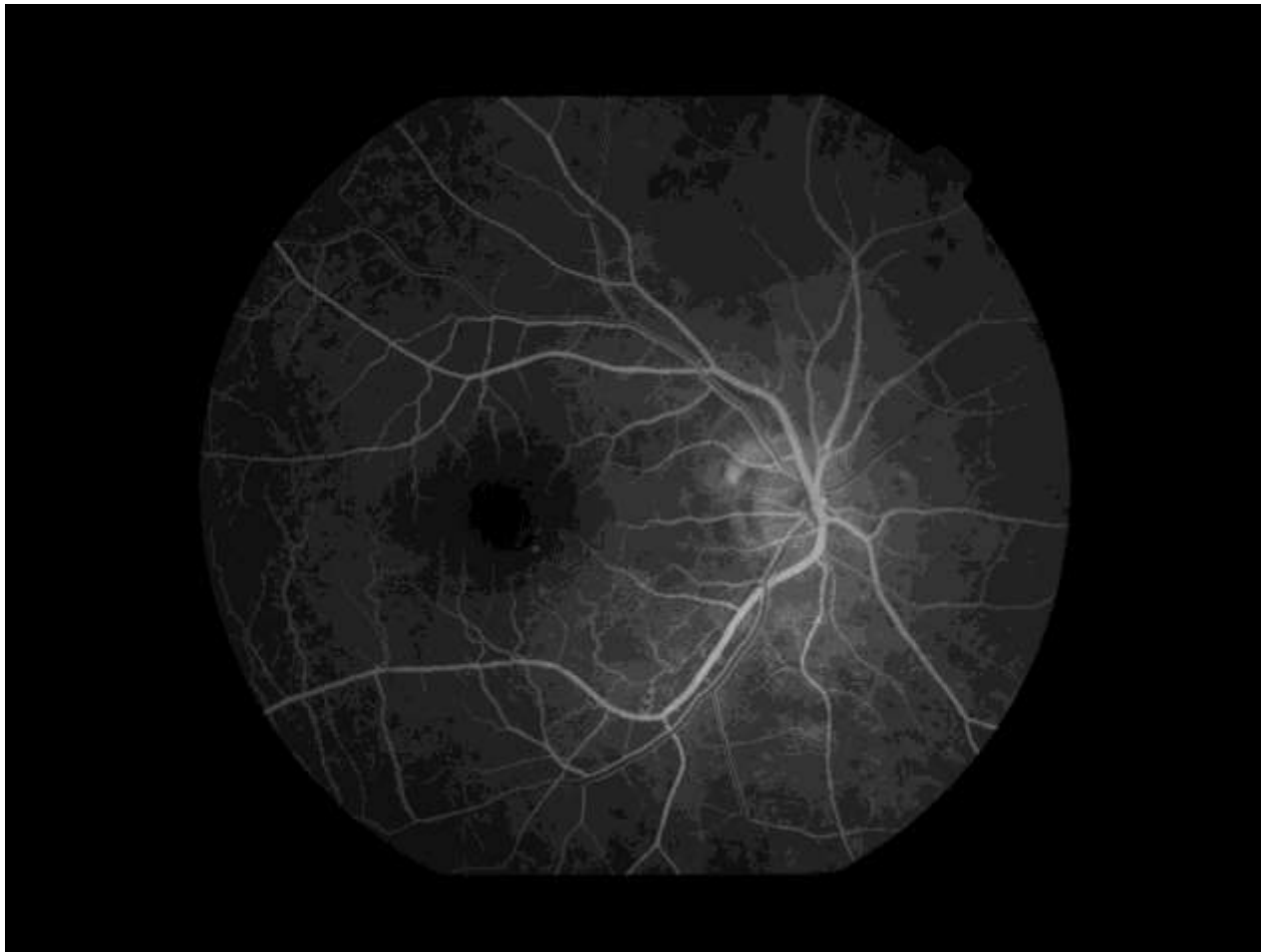


# Drúzy sítnice

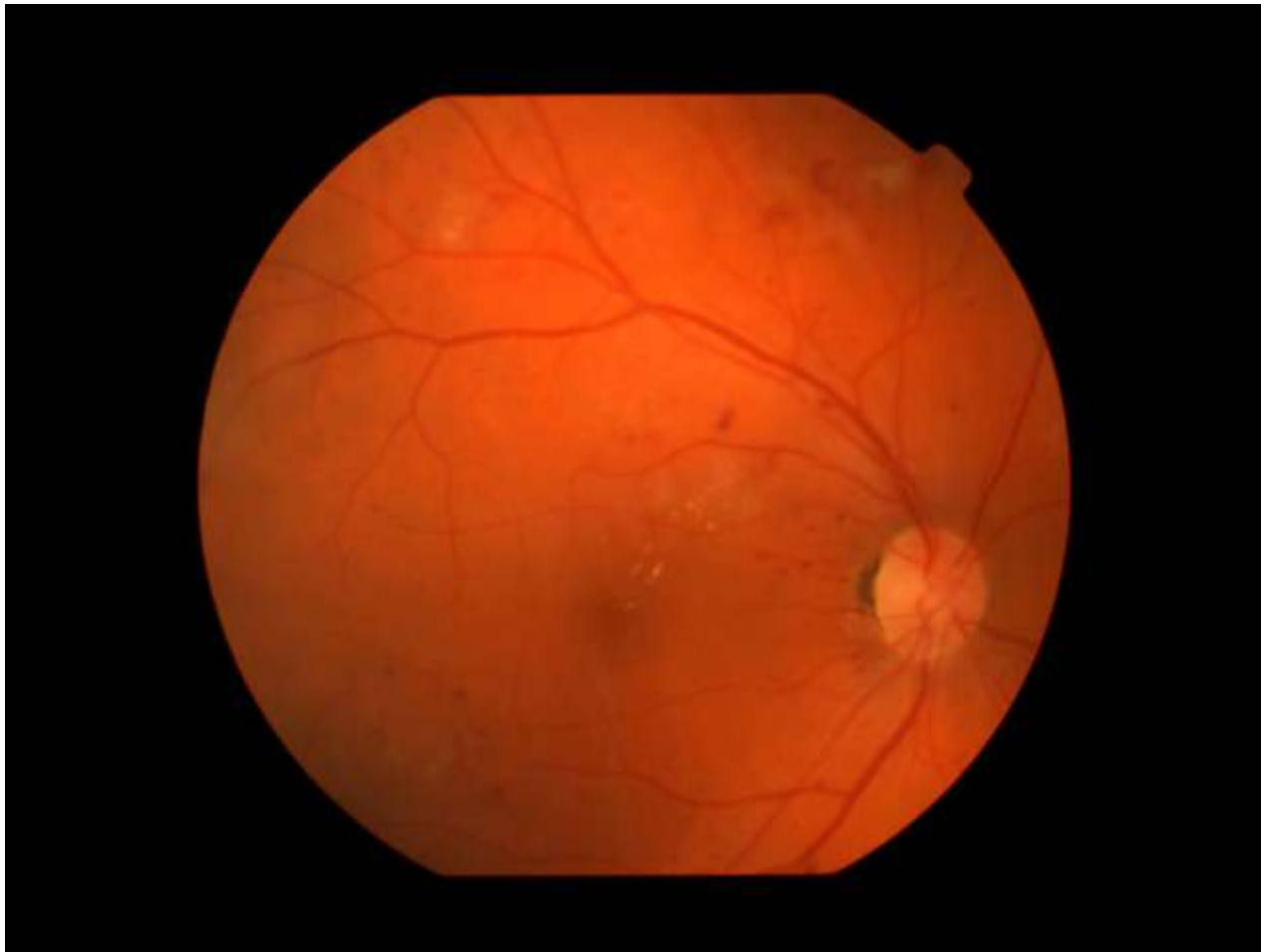



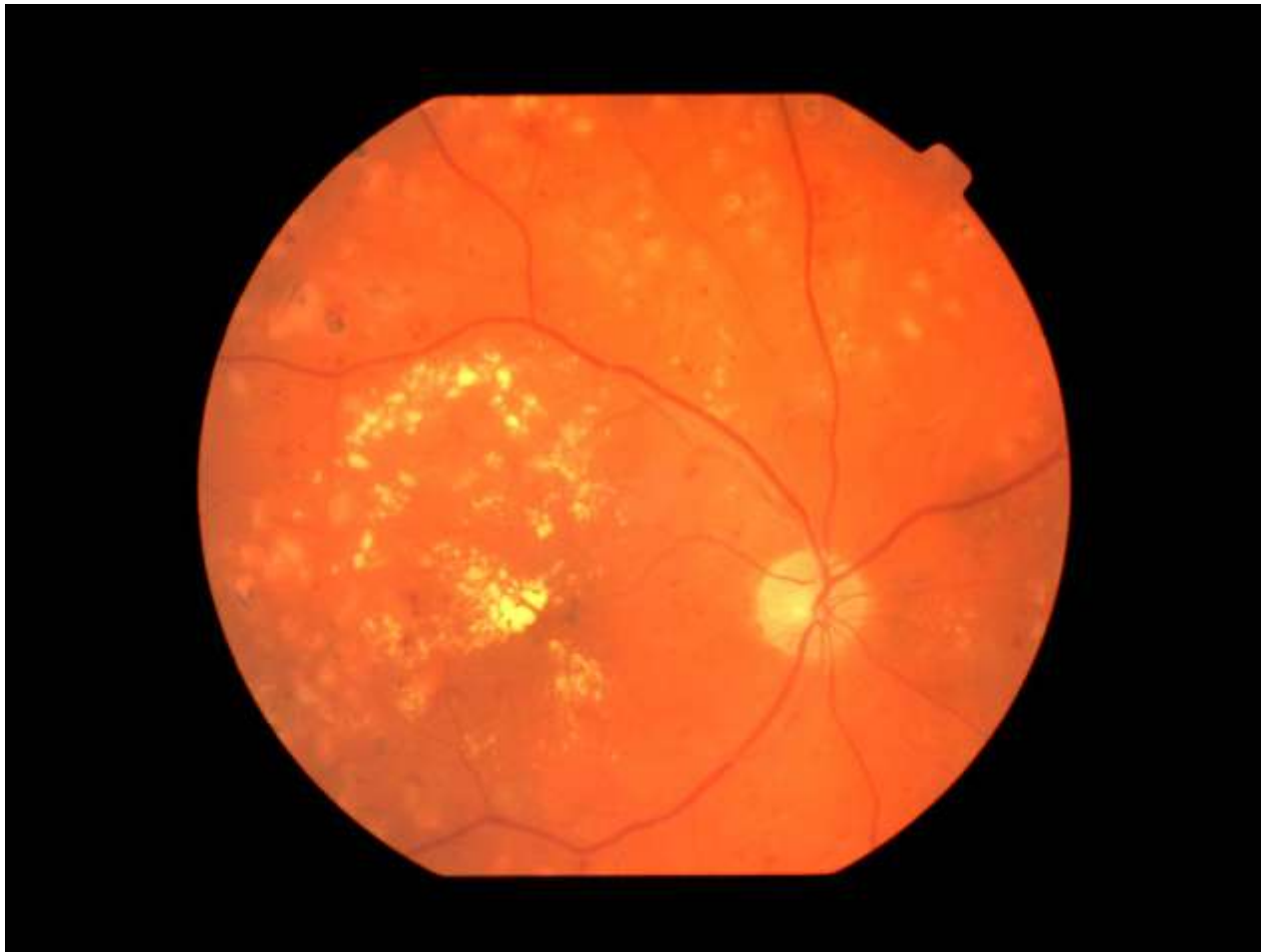
# Fluorescenční angiografie – norm. nález



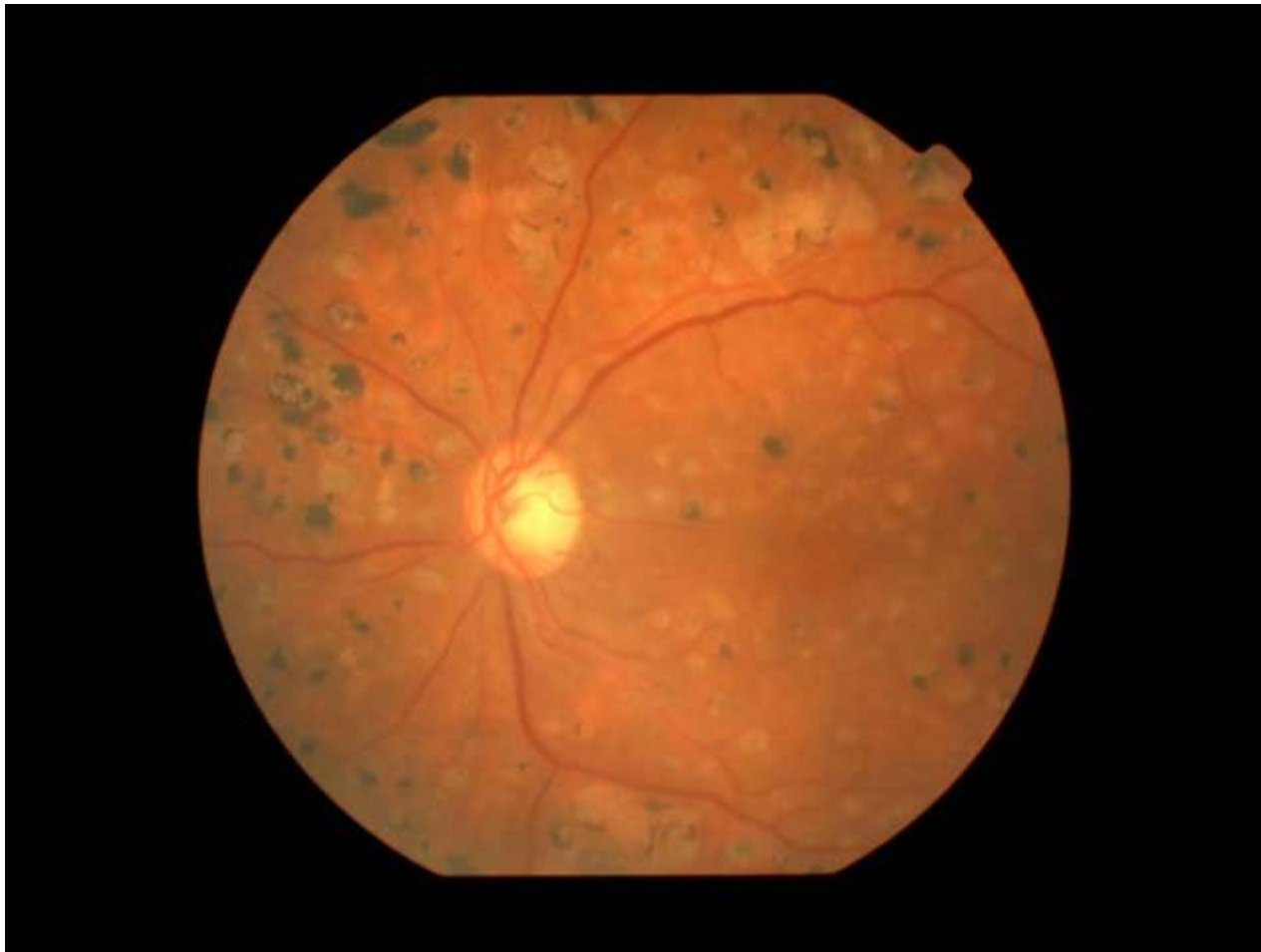# Počínající diabetická retinopatie



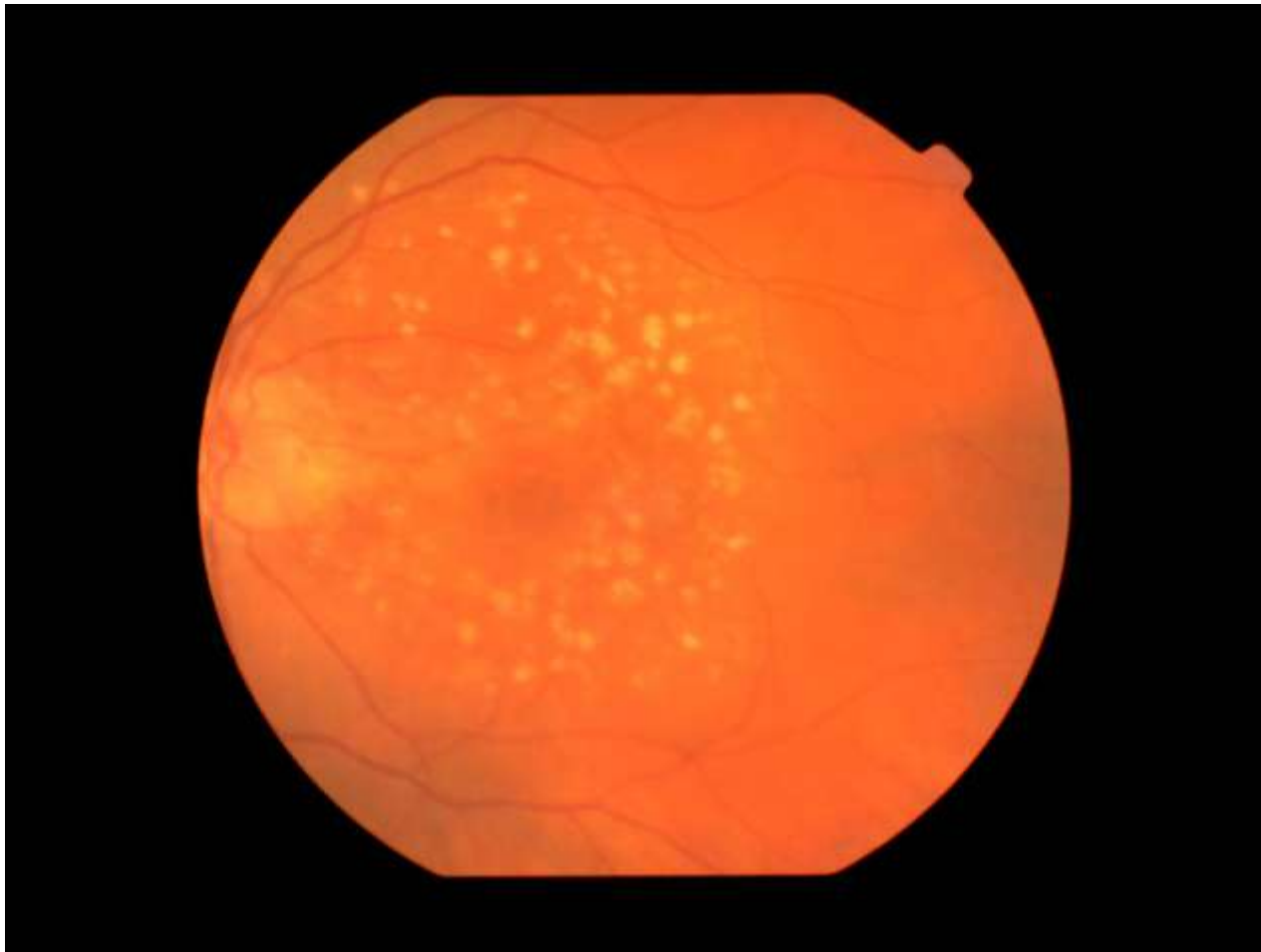
# Diabetická retinopatie, tvrdá ložiska, hemorhagie



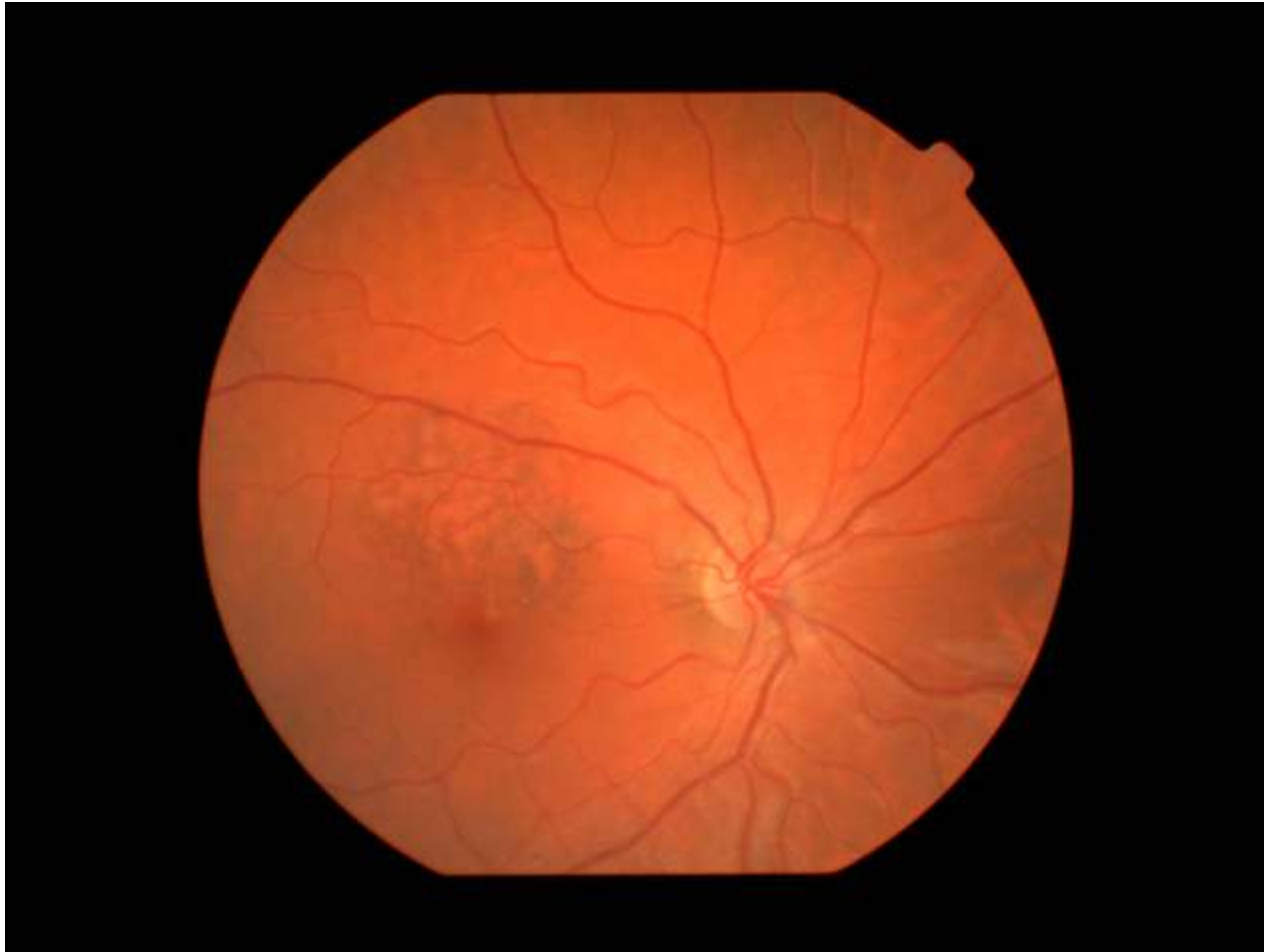
# Ložiska po laseru u diabetické retinopatie



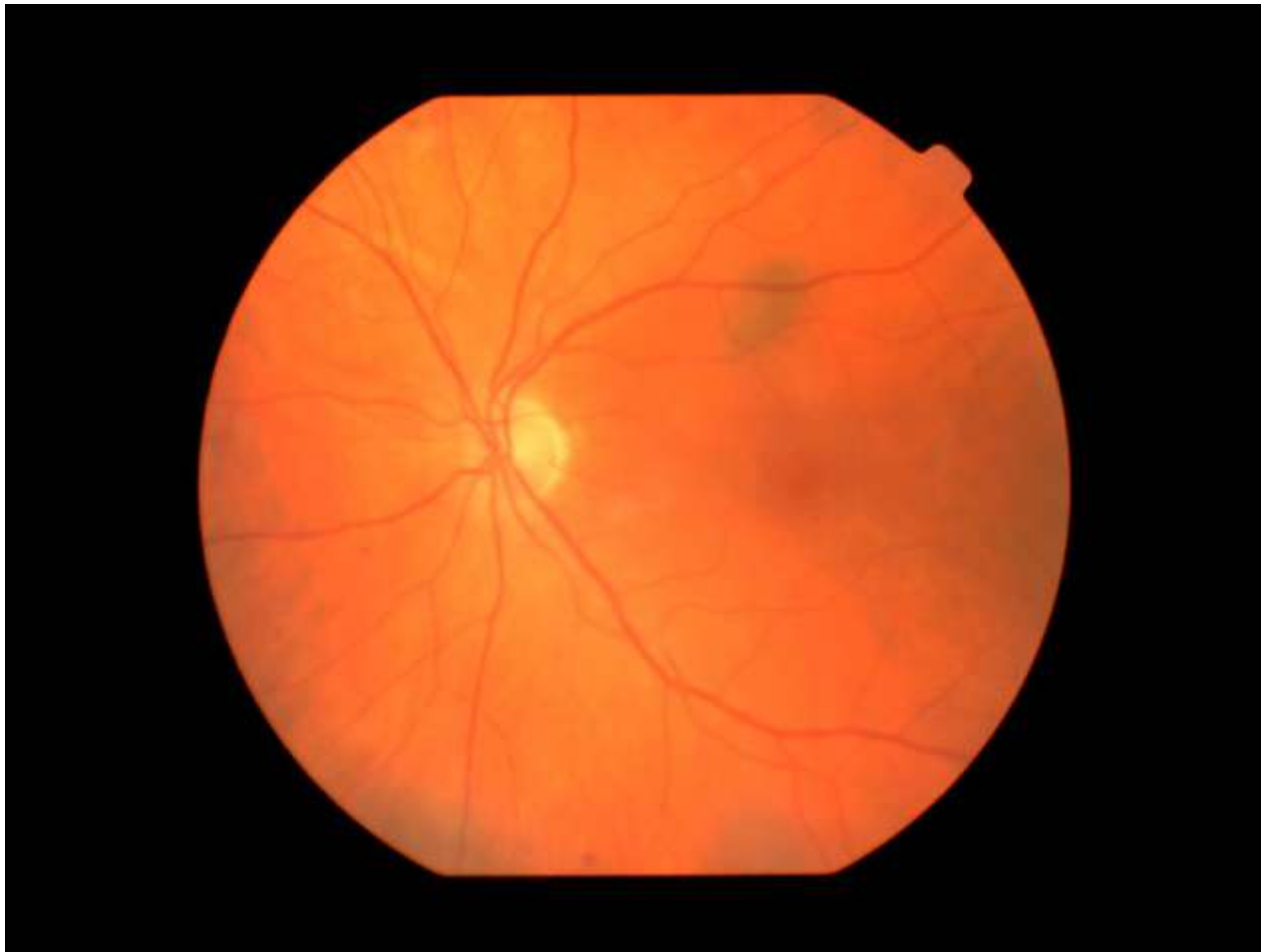# Měkká ložiska u věkem podmíněné makulární degenerace



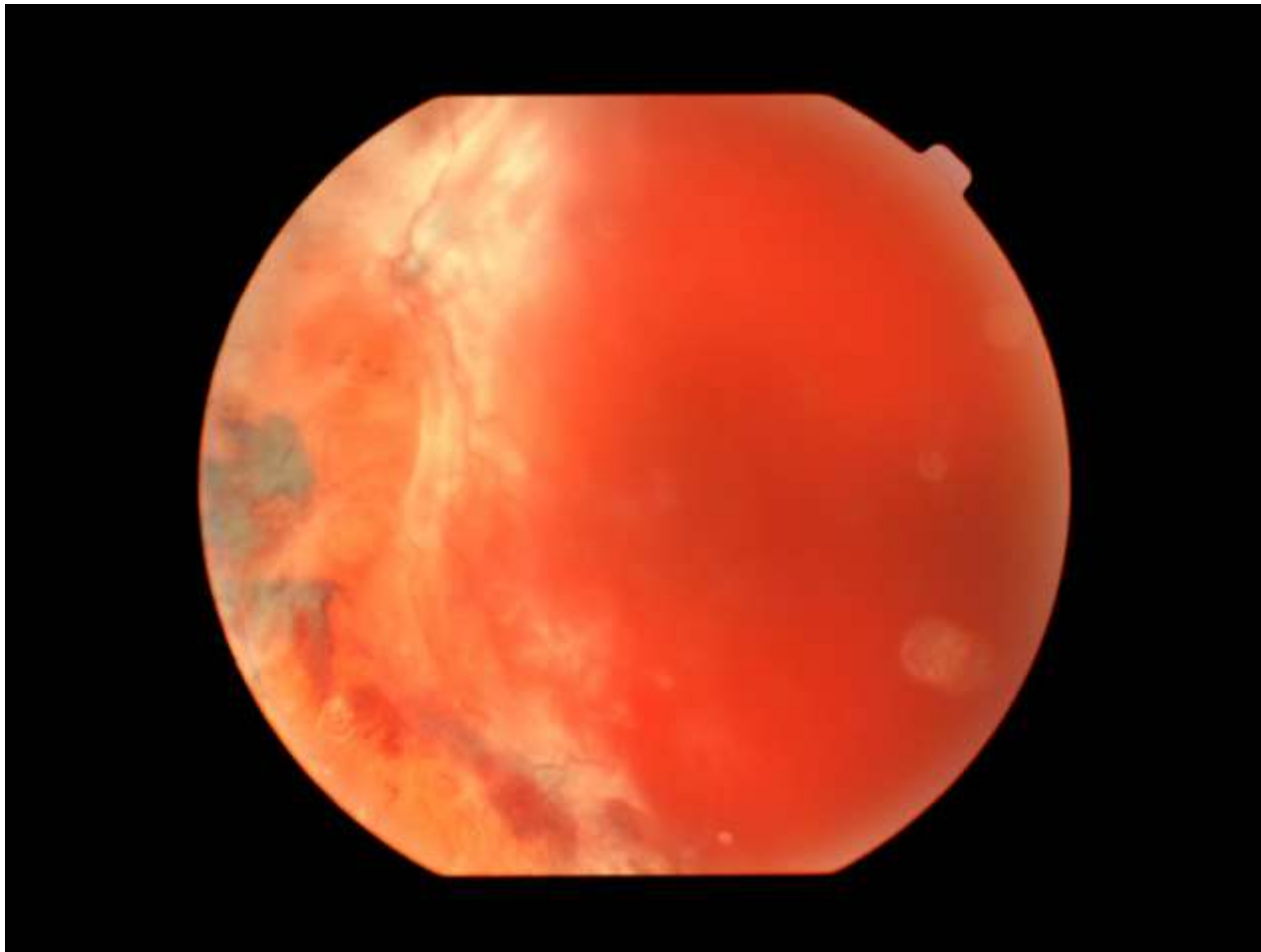
# Věkem podmíněná makulární degenerace



# Pigmentový névus na sítnici

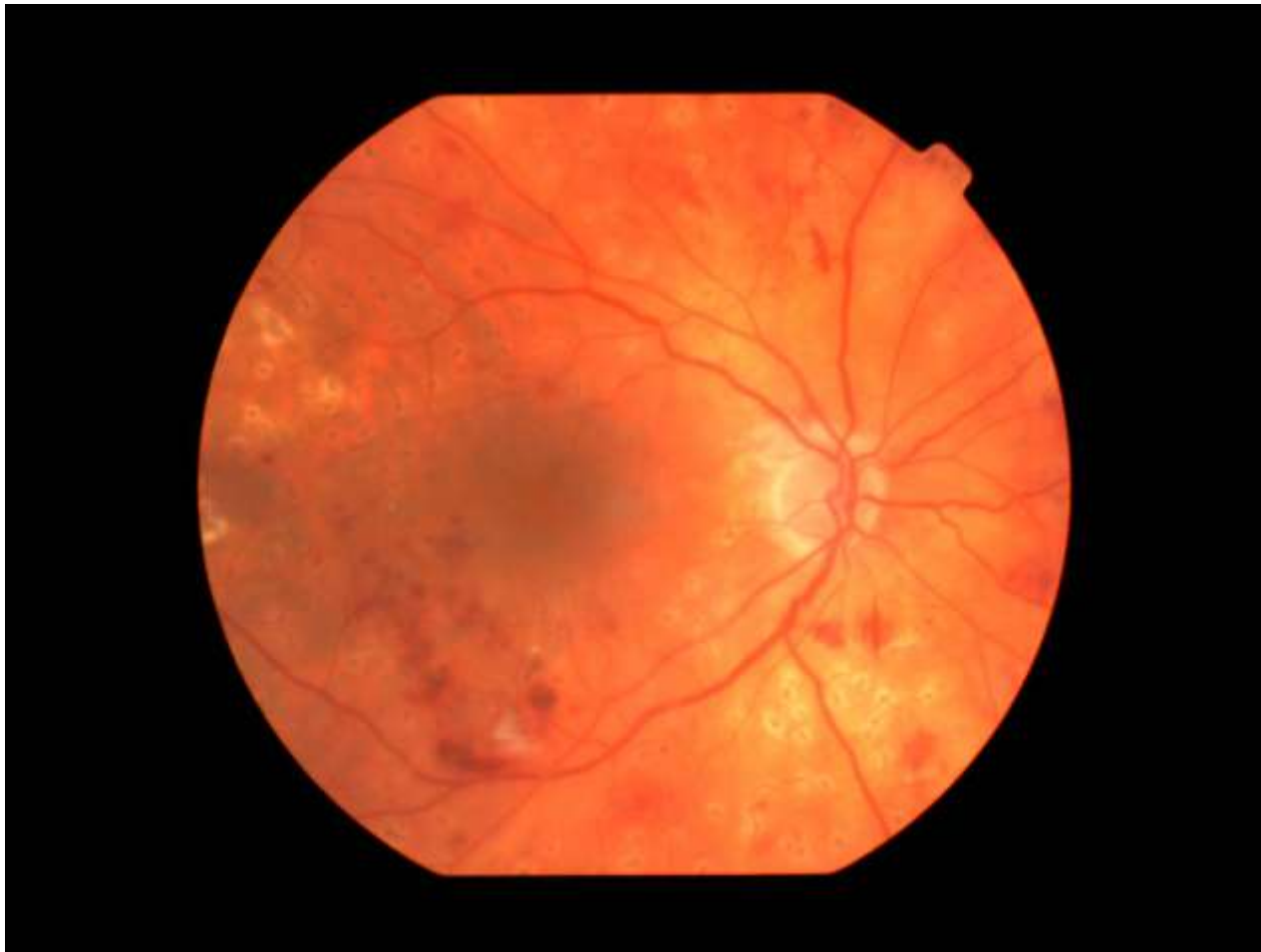

# Proliferativní diabetická retinopatie

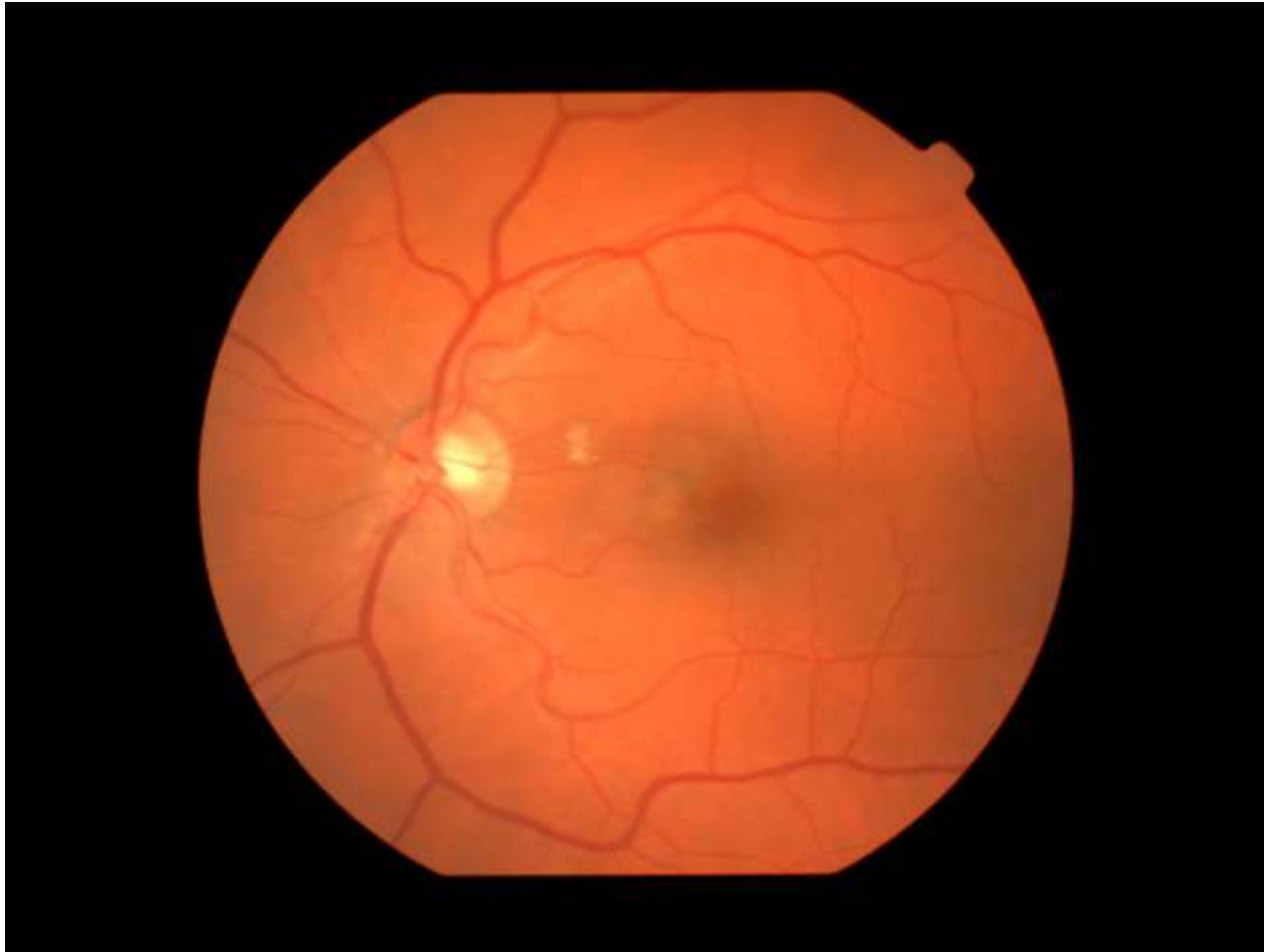




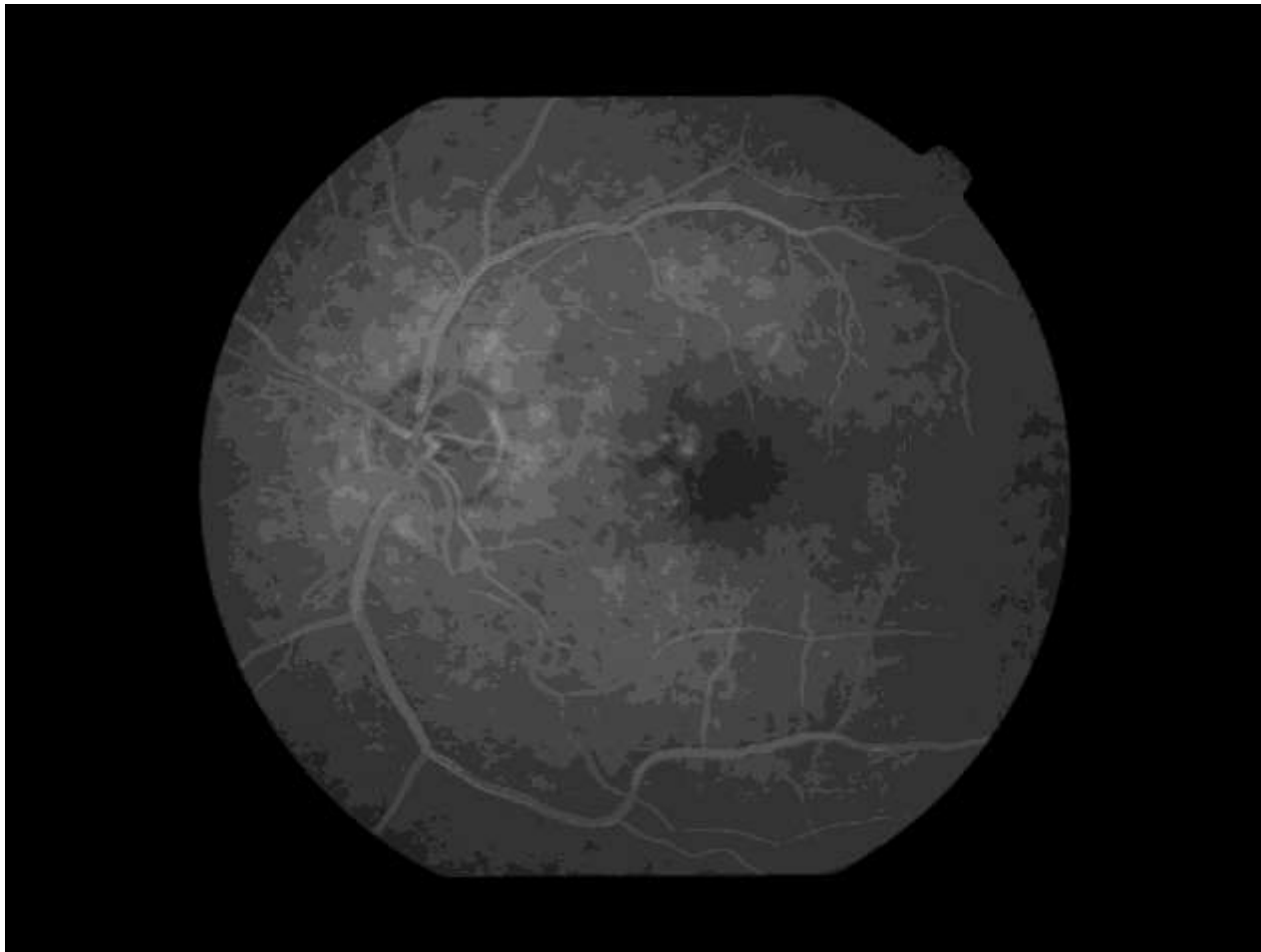
# Intraretinální neovaskularizace



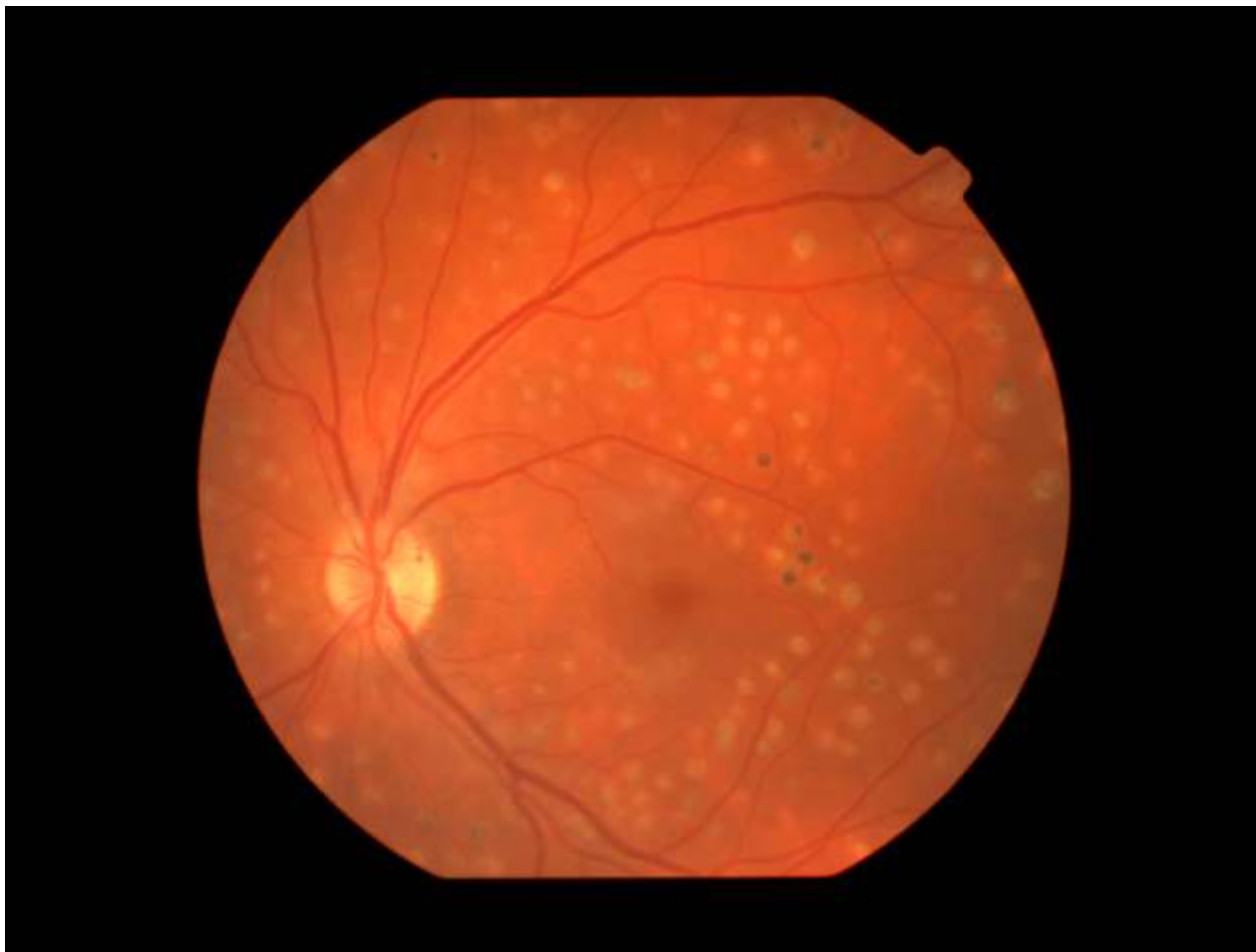# Věkem podmíněná makulární degenerace



# Angiografie u věkem podmíněné makulární degenerace



# Stav po panretinální laserové koagulaci



# Tvrdá ložiska v makule u DR, stav po panretinální koagulaci

