

Listerióza- I.

- G+, ubikvitérní, podmíněný patogen *Listeria monocytogenes*
- nekroticko- granulomatózní zánět, ID - 1-4 týdny
- listerióza gravidních- potrat, porod mrtvého plodu, granulomatosis infantiseptica (matka bez příznaků)
- listerióza novorozenců- hnisavá meningitida (koncem prvního týdne života)

Listerióza- II.

- listerióza dospělých- zejména u oslabených
 - hnisavá meningitida
 - sepsy
 - podkožní abscesy, angíny, lymfadenitida
- Terapie: ampicilin

Leptospiróza

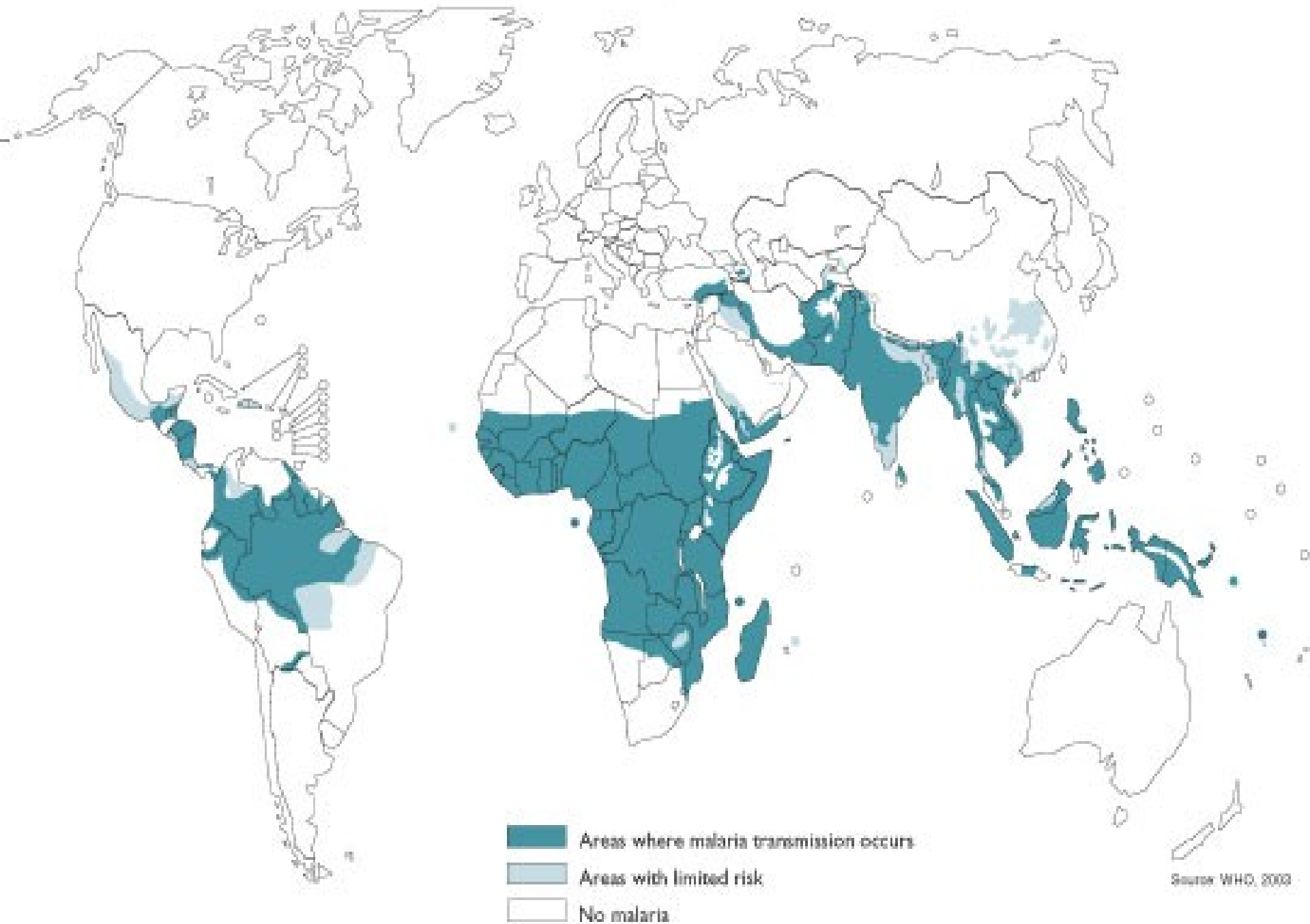
- množství sérovarů patogenních spirochét druhu *Leptospira interrogans* (*L.grippotyphosa*, *sejroe*, *bratislava*, *icterohaemorrhagiae*)
- obsaženy v moči hlodavců, ale i domácích zvířat
- infikovaná voda, půda, potrava, kontakt se zvířetem (život v přírodě, profesionální expozice)
- ID- 2 dny až 3 týdny

Leptospiróza- klinické formy

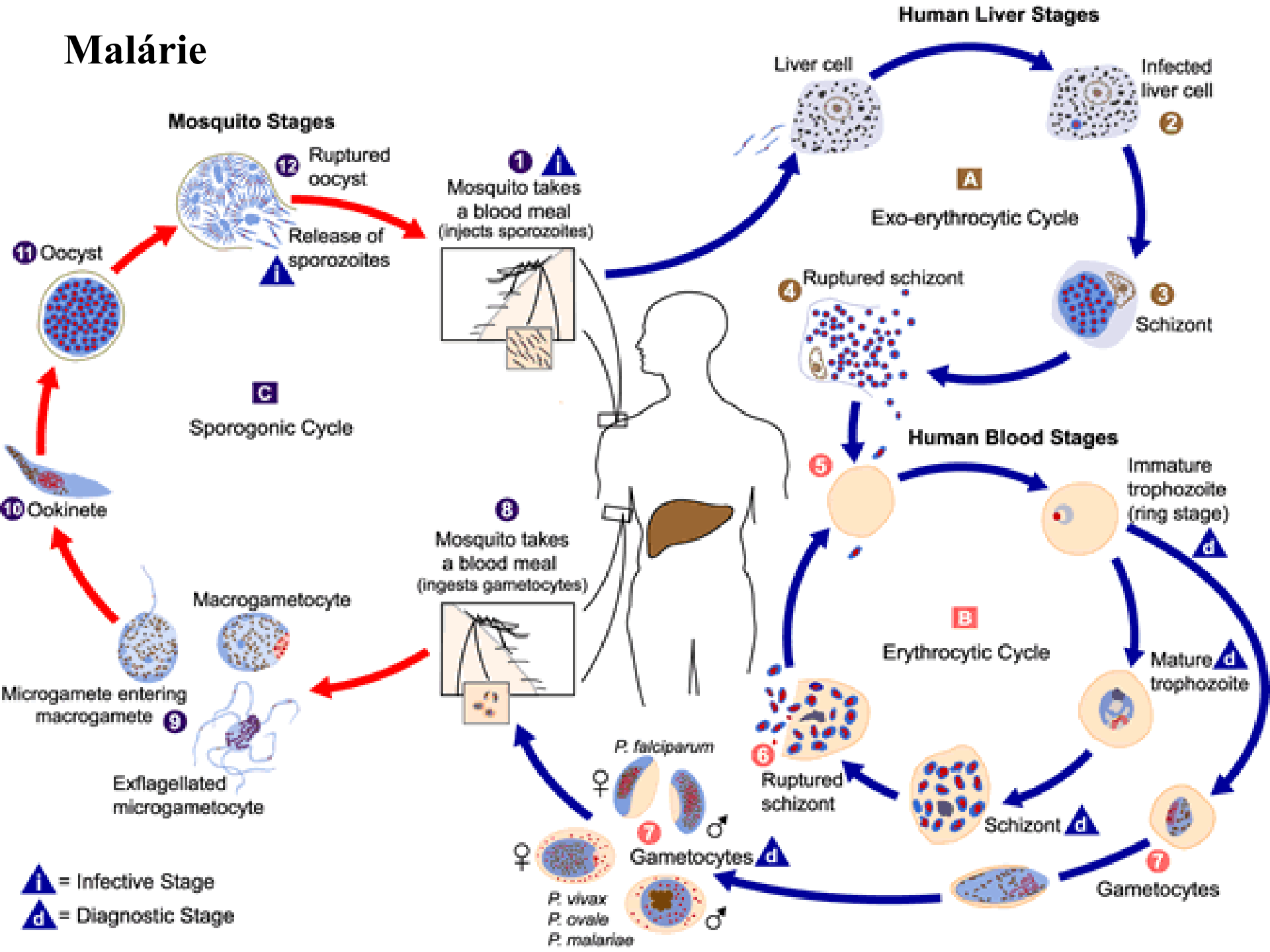
- a) žňová (blat'ácká) horečka - letní chřipka, serózní meningitida, laboratorní léze jaterní a ledvinná
- b) M.Weil- 1.fáze- sepse (3-7 dní),
2.fáze- renální insuficience
- cholestatická hepatitida
 - krvácivé projevy
 - serózní meningitida

Terapie: ampicilin, ciprofloxacin, PNC-G, doxycyklin

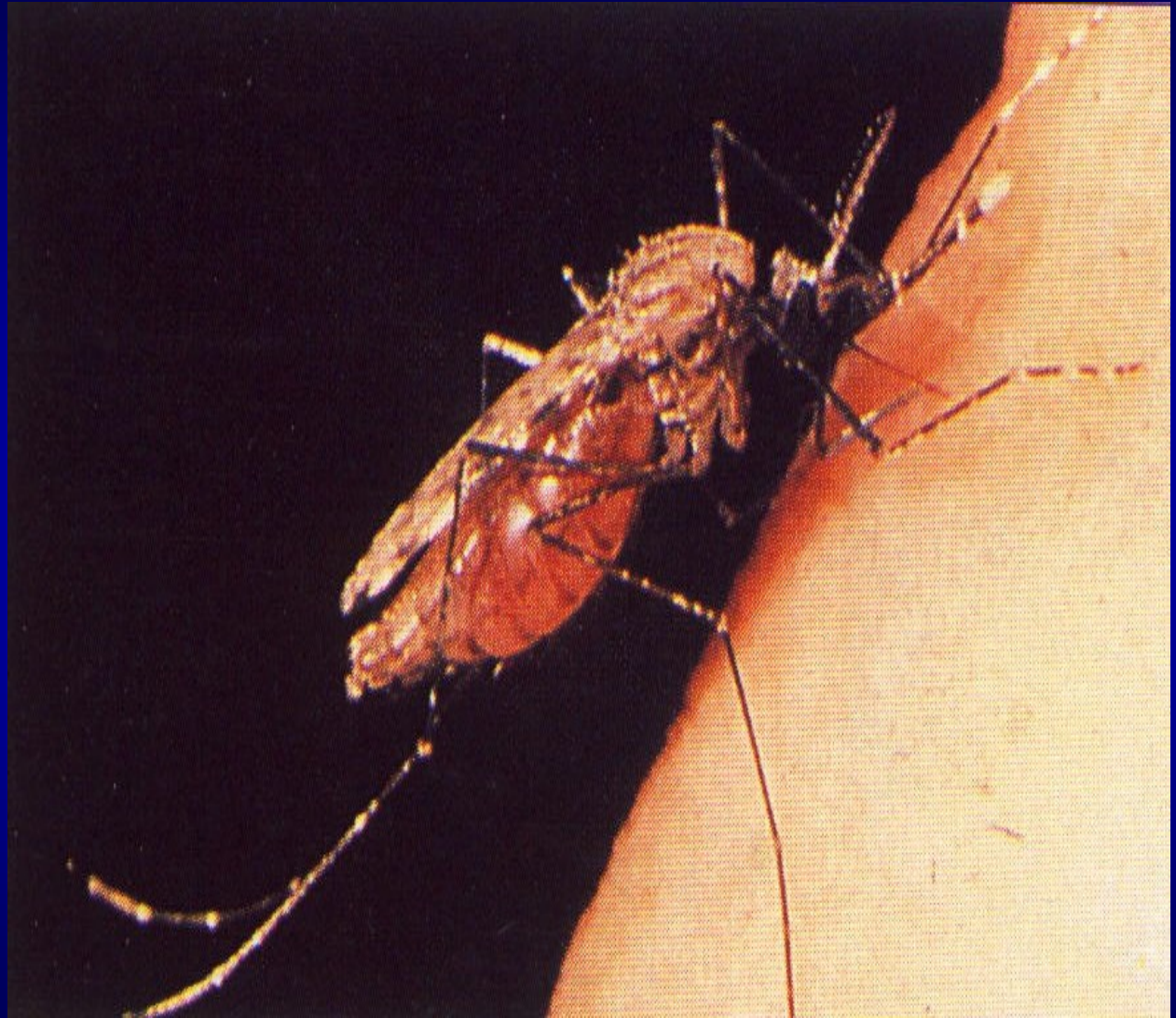
Malaria, 2003



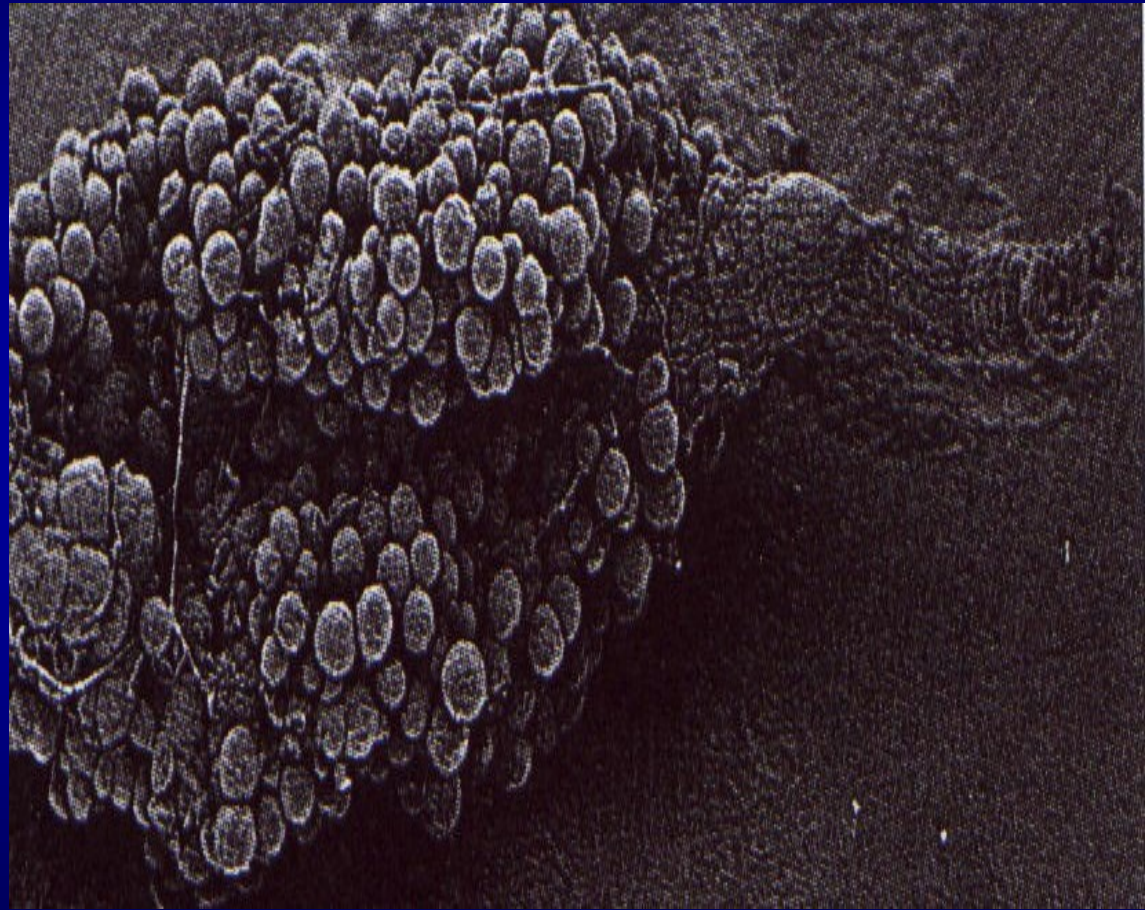
Malárie



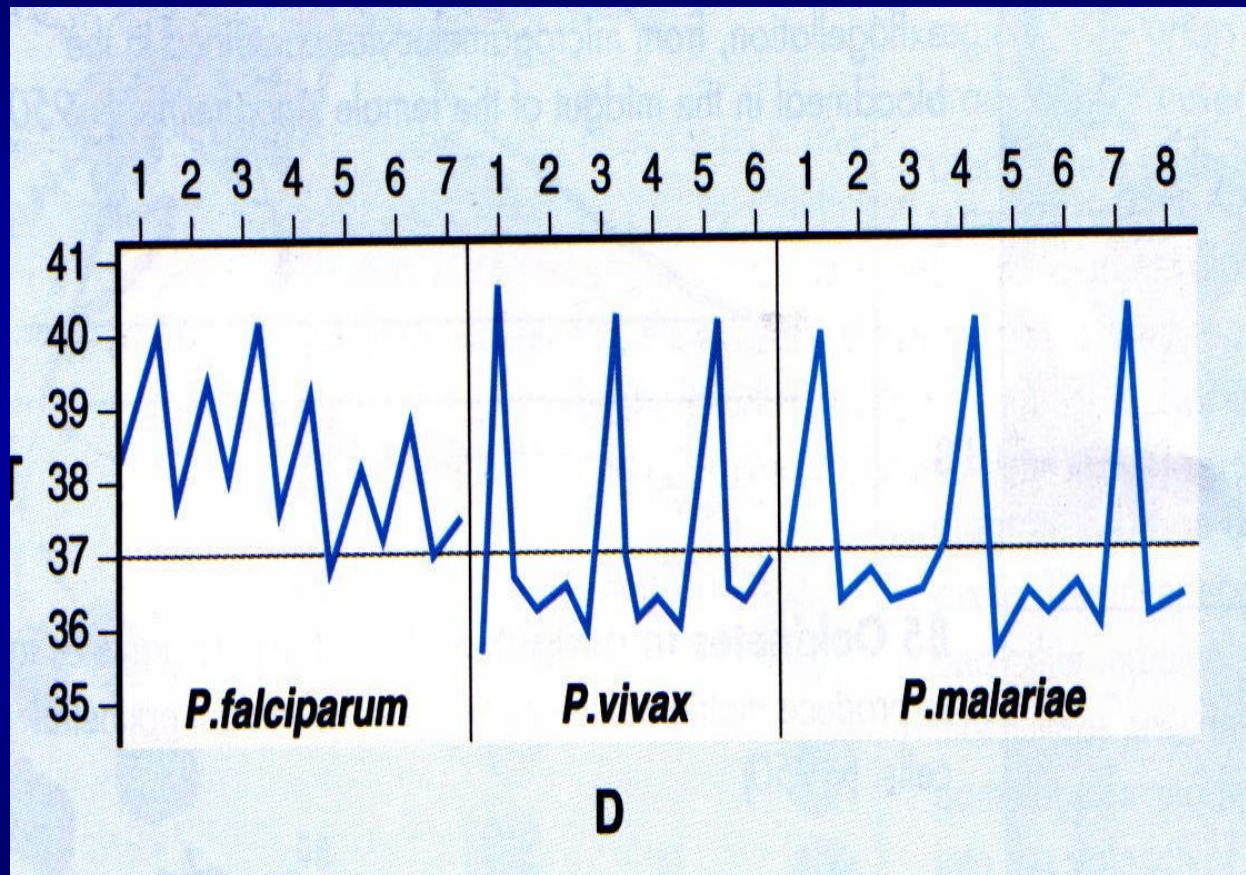
Malária
Anopheles
gambiae



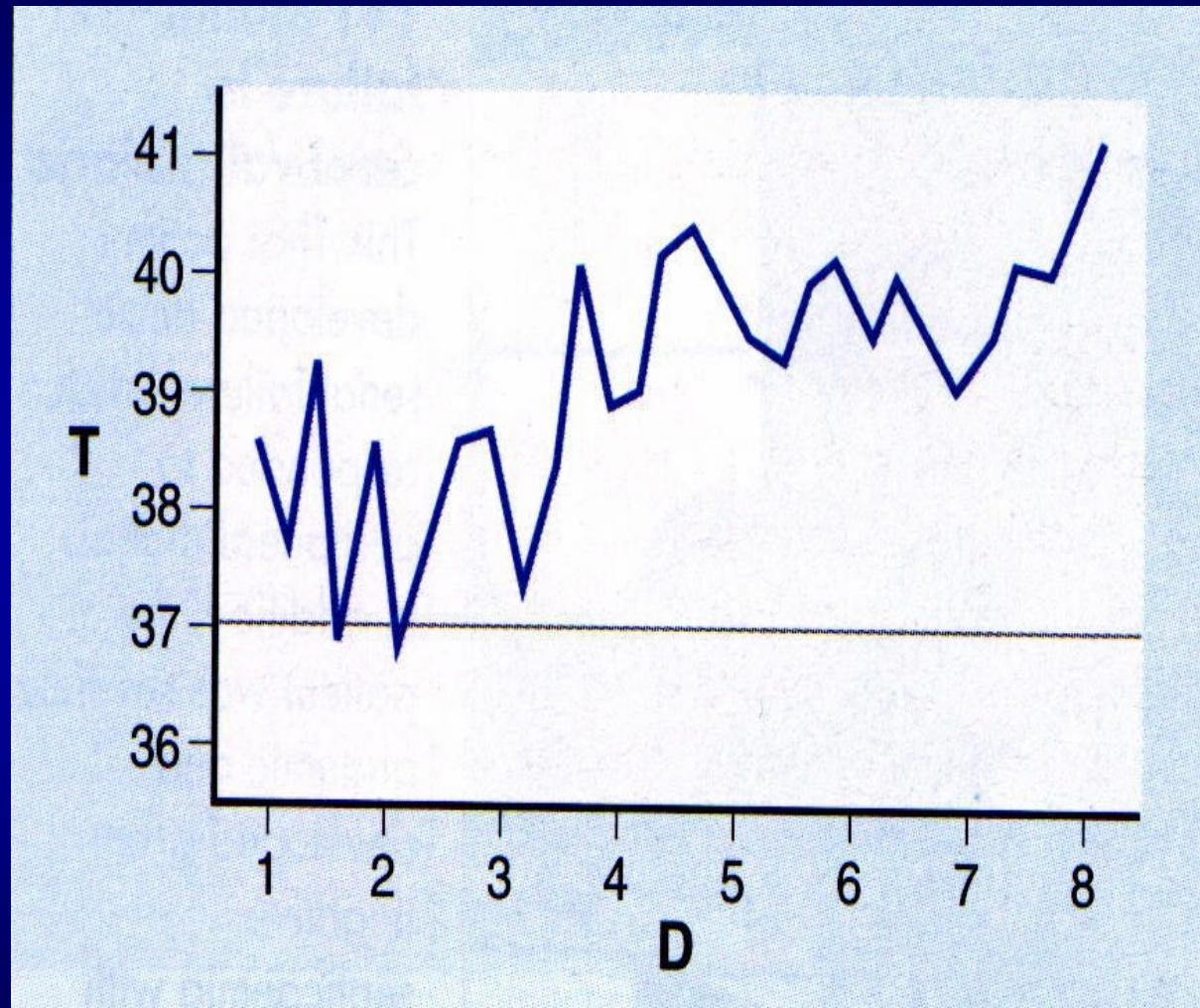
Malárie
pučení oocyst
přes stěnu
středního žaludku



Malárie teplotní křivky

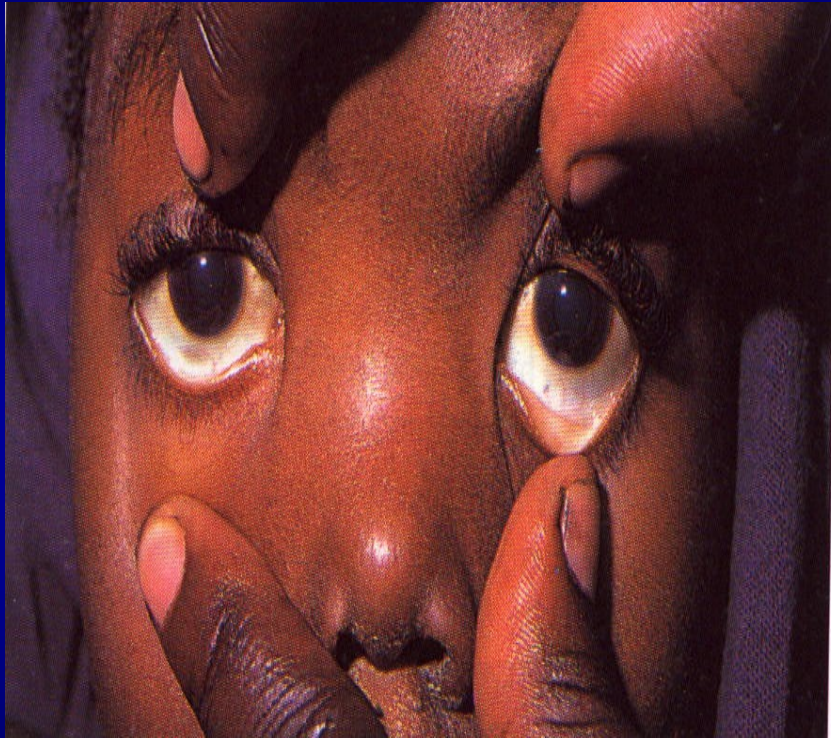

Malárie
teplotní křivka
Pl. falciparum

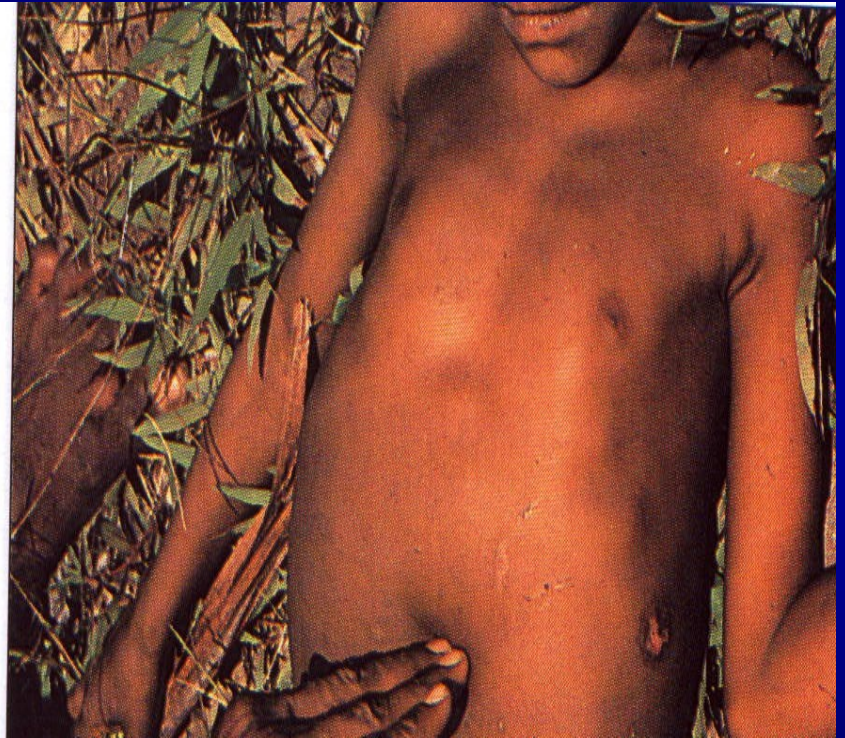

Malárie

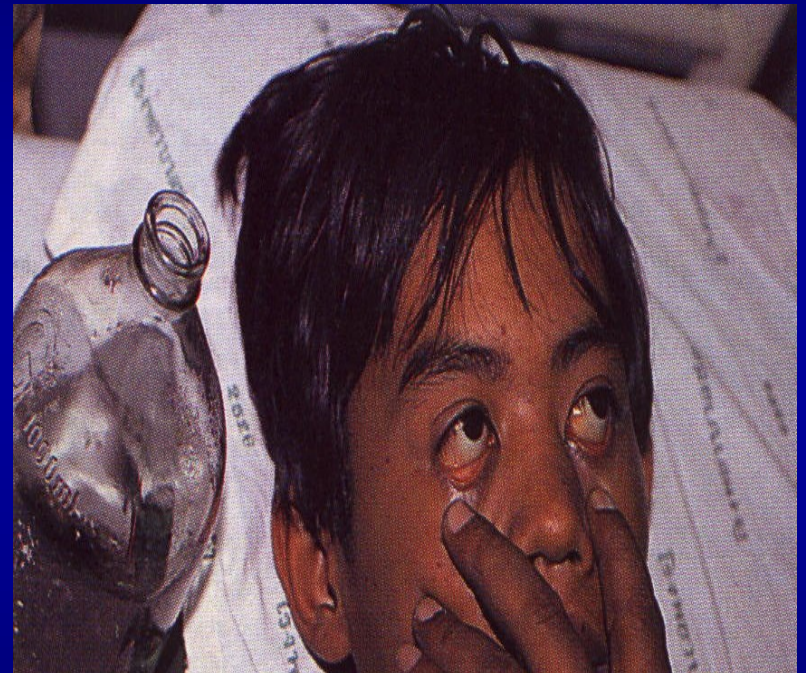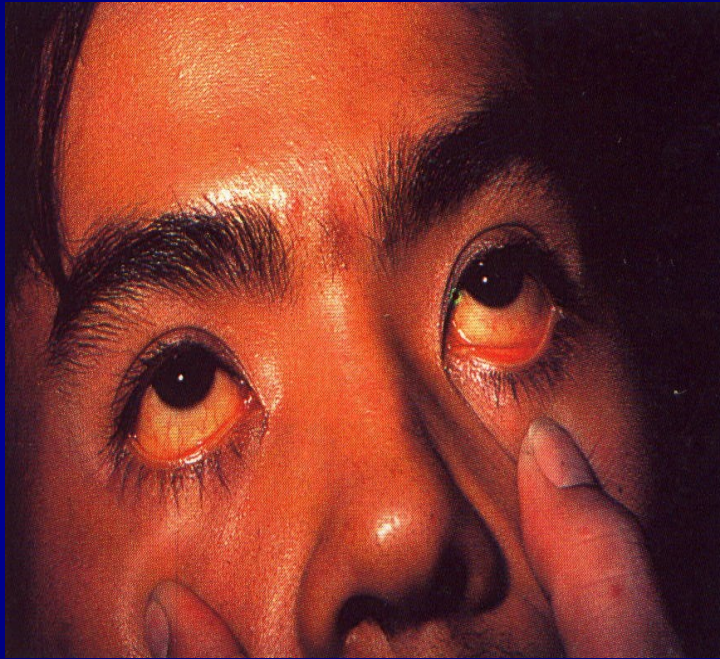Anémie- Hb=12 g/l



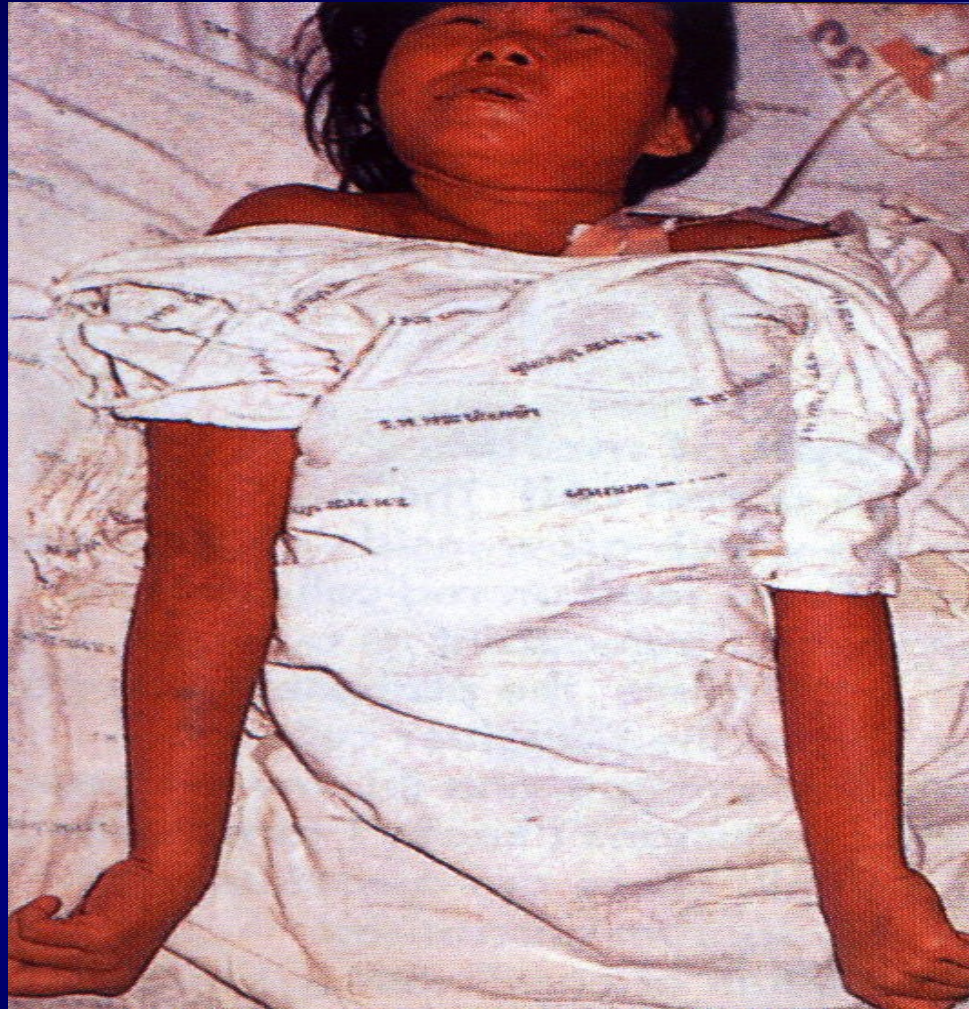Hepatosplenomegalie



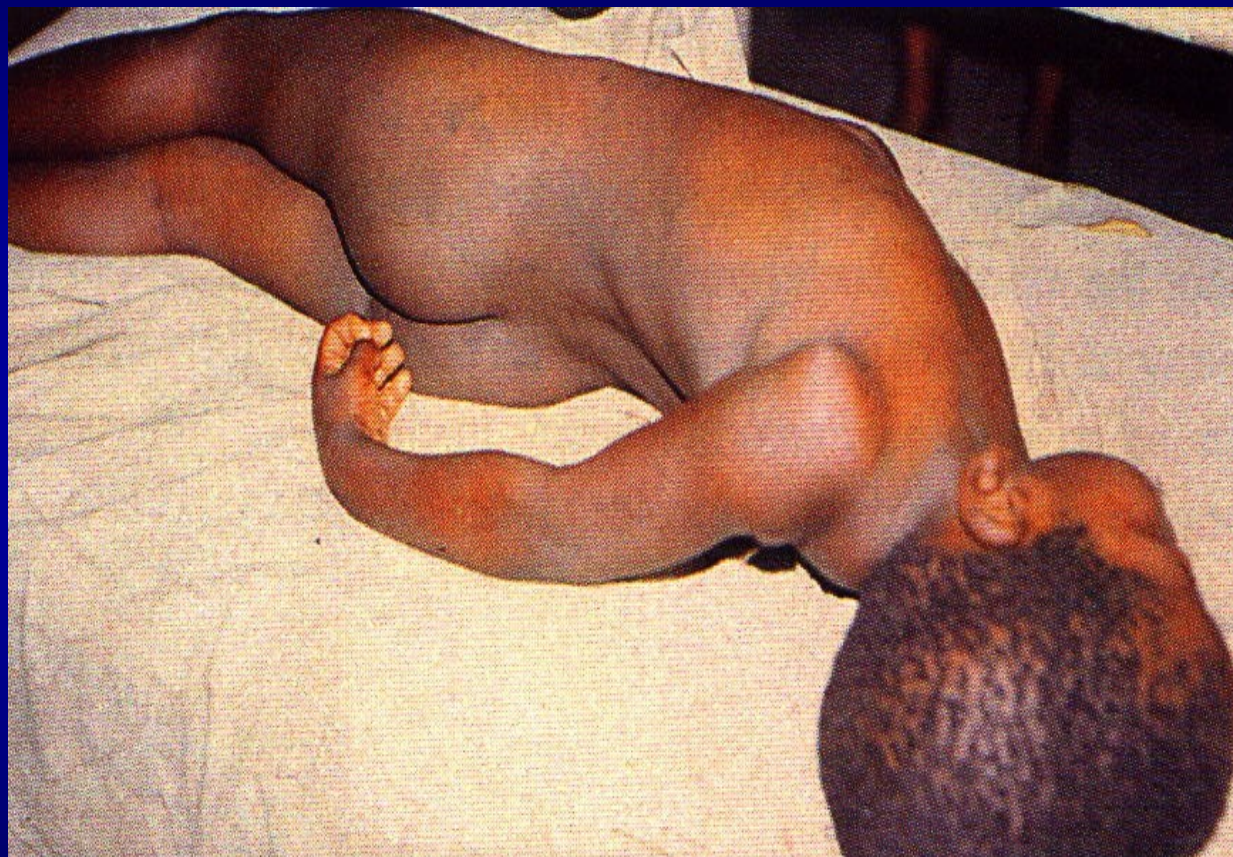Malária - ikterus



Malárie
decerebrační rigidita
(hypoglykémie po
chininu)



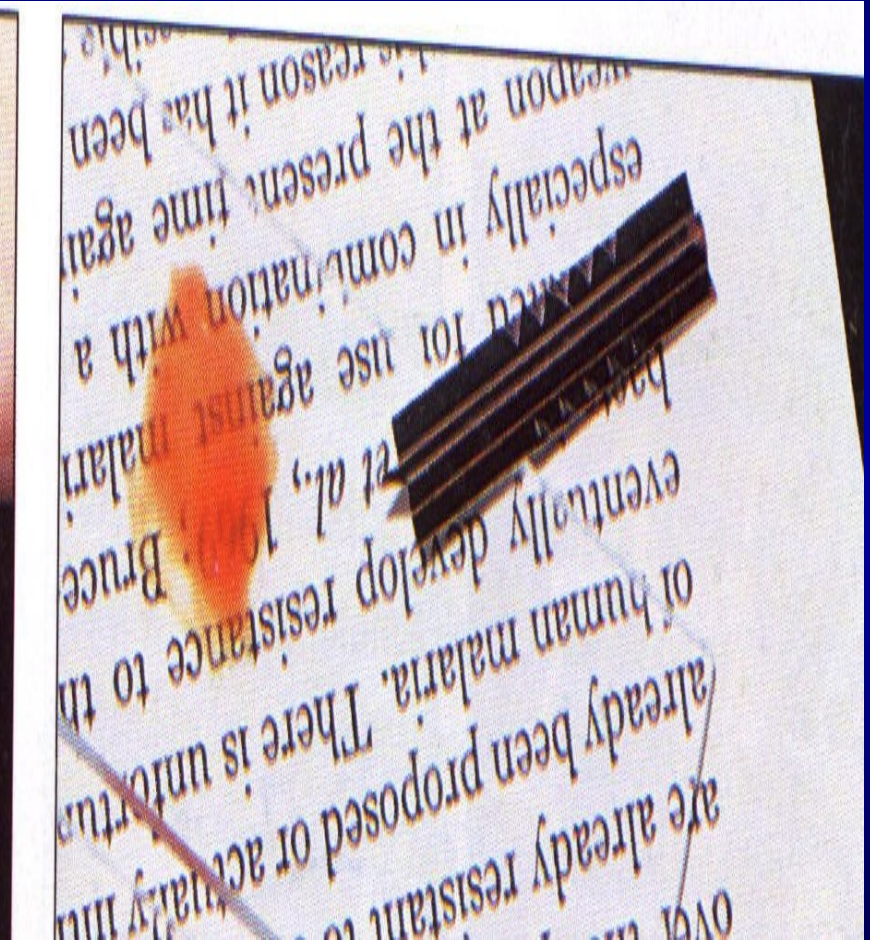
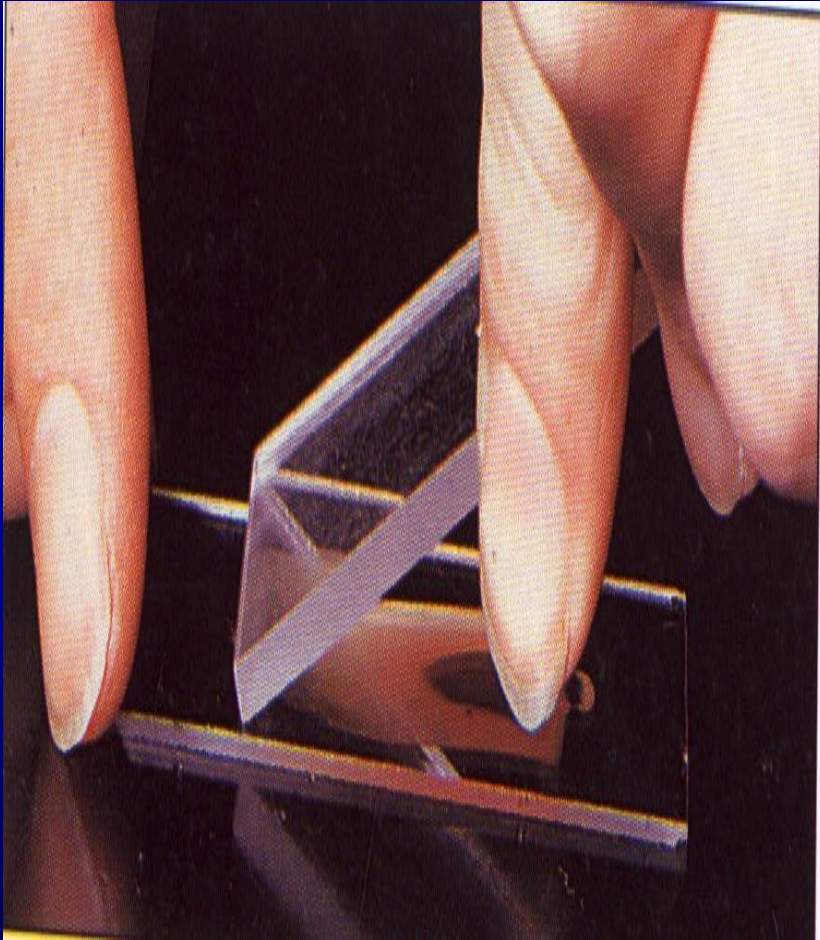
Malárie
cerebrální forma



Malárie

Tenká kapka

Tlustá kapka



Malárie

Qinghao (*Artemisia annua*)



Moskytiéra



Chemoprophylaxe malárie

- ✓ **chlorochin (Delagil)** – 2 tablety 1x týdně - týden před odjezdem, po celou dobu pobytu a 4 týdny po návratu
- ✓ **chlorochin (Delagil) + proguanil (Paludrine)** - 2 tablety denně večer, 24 hod. před příjezdem do malarické oblasti, po celou dobu pobytu a 4 týdny po návratu.
- ✓ **meflochin (Lariam, Mephaquine)** - 1 tableta 1x týdně, po jídle večer, 1 týden před odjezdem, po celou dobu pobytu a 4 týdny po návratu. U žen 3 měsíce po dobrání meflochinu zakazujeme graviditu!
- ✓ **autovaquon-proguanil (Malarone)** - 1 tbl. 1x denně , 1-2 dny před příjezdem do malarické oblasti, po celou dobu pobytu a 7 dní po návratu
- ✓ **doxycyklin (Doxybene)** - 1 tbl. 100mg denně, 1-2 dny před příjezdem do malarické oblasti, po dobu pobytu a 4 týdny po návratu

Léčba malárie

- ✓ **chinin** 600 mg p.o. 3x denně + **doxycyklin** 2 x 100 mg, obojí po dobu 7 dnů. Při těžkém průběhu první 1-2 dny chinin i.v. v dávce 10 mg/kg,. Při alergii na tetracyklin a u žen těhotných a kojících nahradit doxycyklin **klindamycinem** v dávce 10mg/kg po 12 hod.
- ✓ **meflochin** (Lariam, Mephaquine) úvodní dávka 3 tbl, za 8 hodin 2. dávka 2 tbl, při vysoké tělesné hmotnosti někdy doporučována ještě 3. dávka 1 tbl za dalších 8 hod

Dále připadá do úvahy pokud jsou k dispozici:

- ✓ **atovaquone – proguanil** (Malarone) 4tbl vždy v jedné denní dávce 3 dny po sobě
- ✓ **artemether - lumefantrin** (Riamet) - tedy 4 tbl. á 12 hod po dobu 3 dnů
- ✓ **chlorochin** (Delagil) úvodní dávka 3 tbl. Pak další dávky á 2 tbl za 6, 24 a 48 hodin – častá rezistence

Antirelapsová léčba malárie

- Při jednoznačném průkazu terciány (*Plasmodium vivax* nebo *ovale*) je třeba nutné podat po skončení základní terapie primachin p.o. v dávce 15 mg/den, v případě původu malárie z oblasti Nové Guineje, event. jihovýchodní Asie, je vhodné dávku primachinu zdvojnásobit - tedy 30 mg/den. Podává se po dobu 14 dnů.

Anaerobní infekce měkkých tkání

- **Definice** – život ohrožující infekce měkkých tkání a svalů, vyvolané anaerobními bakteriemi rodu *Clostridium*. Jedná se o vysoce invazivní, nekrotizující procesy provázené často septickým šokem a multiorgánovým selháním.

Epidemiologie

Infekce endogenní nebo exogenní

- **Endogenní infekce (častější)**
 - ✓ ze střeva pacienta, přenos infekce stolicí
 - ✓ spontánně (karcinom tračníku, poruchy periferní cirkulace, DM)
 - ✓ po operačních zákrocích v dutině břišní nebo v malé pánvi
 - ✓ nejčastější lokalizace na hrázi, genitálu, v gluteální oblasti, v dolní polovině břicha nebo na stehnech
- **Exogenní infekce**
 - ✓ půda nebo předměty kontaminované sporami
 - ✓ typická válečná poranění, v mírových dobách zejména o těžké dopravní úrazy
 - ✓ brána vstupu klostridiové infekce nemusí být velká, může jít třeba jen o ranku po bodnutí hmyzem či po injekční jehle (IUD)

Etiopatogeneze

- asi 80 % onemocnění *Clostridium perfringens*
- zbylých 20 % infekcí jiná klostridia, a to především *C. septicum*, *C. novyi* a *C. histolyticum*
- nezbytné anaerobní prostředí v ráně (zhmožděné rány s nekrotickými tkáněmi, s hypoxií a s přítomností cizích těles)
- spory klostridií vyklíčí, začnou se množit a produkovat velmi účinné toxiny, které hrají centrální roli v patogenezi poškození tkání i v rozvoji septického stavu

Klinický obraz

- **Inkubační doba** je několik hodin až 3 dny.
- **Klinický obraz**
- začátek obvykle náhlý, pronikavá bolest v ráně a jejím okolí.
- v okolí rány tuhý edém, vytéká řídký, serózně hemoragický sekret, který intenzivně zapáchá
- kůže nejprve nápadně bílá, později žlutá až tmavě bronzová, puchýře s černým obsahem a černá ložiska nekrózy
- v ložisku infekce intravazální hemolýza a tvorba plynu (třaskání)
- **klostridiové celulitida** - infekce omezena pouze na kůži a podkoží
- většinou zánět rychle progreduje na fascie (**fasciitida**) a svaly (**myonekróza**). Postižený sval má nezvykle bělavé zbarvení a připomíná uvařené maso
- rychle nastupují celkové příznaky - neklid, úzkost, strach ze smrti, horečka, hypotenze, oligurie, srdeční arytmie. Rychle se rozvíjí **septický šok s multiorgánovým selháním**

Diagnostika

- k podezření na klostridiovou infekci vede zpravidla již typický klinický obraz onemocnění
- diagnózu potvrzuje mikroskopický průkaz silných grampozitivních tyček v materiálu získaném z rány
- vzhledem k délce kultivace anaerobních bakterií nelze na výsledek kultivace čekat a je třeba léčbu zahájit již na základě klinického obrazu a mikroskopického průkazu klostridií

Terapie a prognóza

Kombinace chirurgické a antibiotické terapie.

- **Chirurgická léčba**
 - ✓ odstranit všechny nekroticky změněné tkáně, cizí tělesa, provést široké otevření rány, často nutná amputace končetiny v různé výši (od jednotlivých prstů až po exartikulaci v kyčelním kloubu), aby se zabránilo šíření zánětu a rozvoji septického šoku.
- **Antibiotická léčba**
 - vždy kombinovaná, s užitím maximálních dávek antibiotik
 - nejčastěji klindamycin nebo krystalický PNC G + metronidazol + aminoglykosidy nebo fluorované chinolony (G- bakterie ze střeva).
- **hyperbarická komora (?)**
- **léčba septického šoku a multiorgánového selhání**

Prognóza

- ✓ bez náležité terapie je infekce zatížená 100% úmrtností
- ✓ pacient umírá bez náležité léčby za 24 až 72 hodin od vzniku prvních příznaků.