

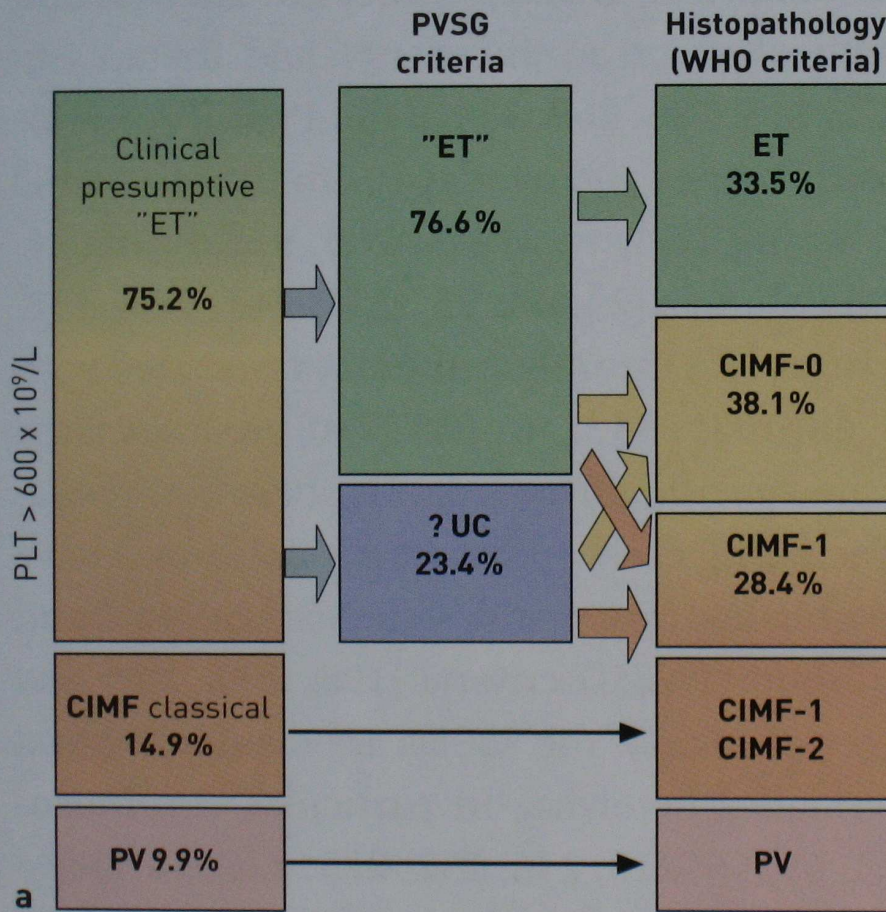
Myeloproliferativní a myeloproliferativně - myelodysplastické choroby

Buliková A., I. Trnavská,
FN Brno

Přehled klasifikací MPS

- Dameshek 1951
- PVSG 1975; opakované revize
- WHO 2001
 - CML definována cytogeneticky a/nebo mol. geneticky
 - definovány nové nosologické jednotky
 - skupina MDS/MPS
- Semi-molekulární klasifikační systém 2005
- WHO klasifikace 2008
 - MPN
 - zahrnuta mastocytóza
 - případy s eozinofilií vyčleněny při definovaných odchylkách
 - diagnostický algoritmus Ph- změněn zavedením JAK2
 - změna rozhraní pro trombocytémii
 - akcelerovaná fáze CML při léčbě TKI

Differentiation of Ph¹⁻ MPDs with thrombocythemia (n = 839)



Loss of life expectancy in Ph¹⁻ MPDs with thrombocythemia (n = 839)

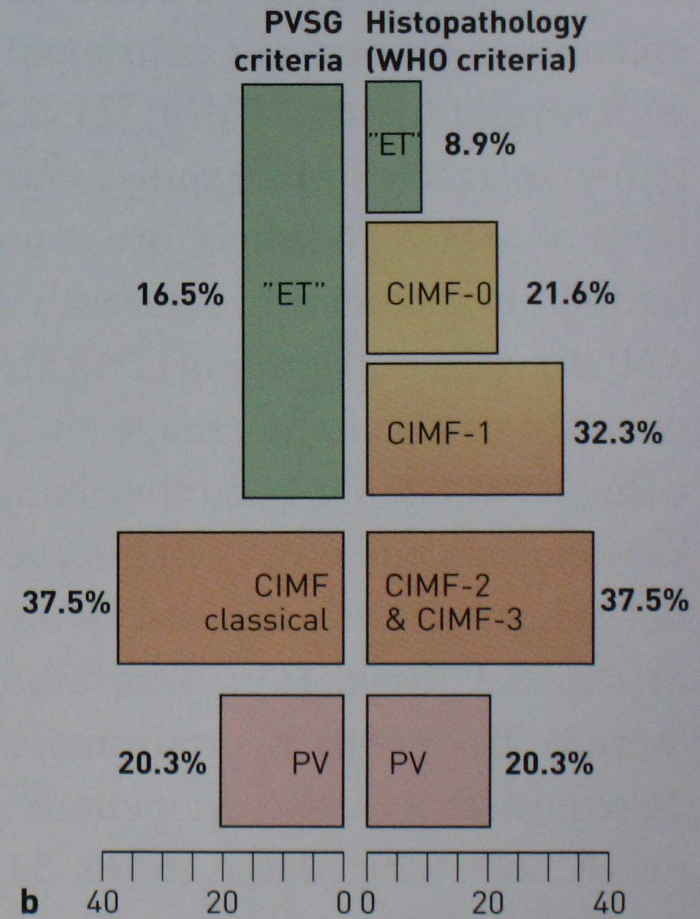
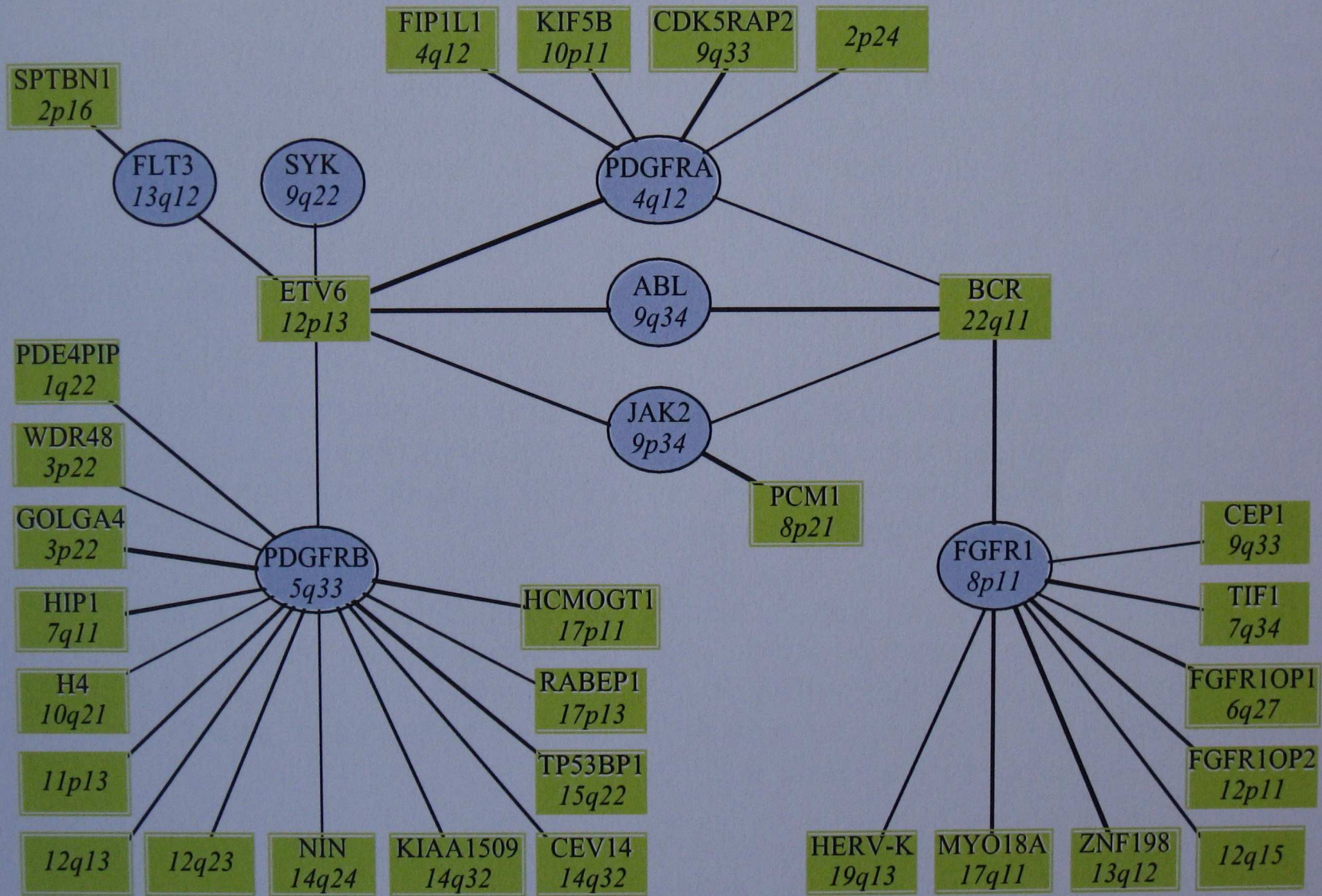


Figure 1 a, b. Comparative evaluation of two major diagnostic classification systems (PVSG versus WHO) for MPDs and the accordingly calculated disease-specific loss of life expectancy [288].



Klasifikace chronických myeloidních chorob

(Tefferi A. Best Pract Res Clin Haematol 2006; 365-385)

A. Klasické myeloproliferativní choroby

1. Molekulárně definované:

a) chronická myeloidní leukémie (Bcr/Abl+)

2. Určené klinicko-patologicky (Bcr/Abl- často spojeny s JAK2 V617F mutací):

a) esenciální trombocytémie

b) pravá polycytémie

c) myelofibróza s myeloidní metaplázií

Klasifikace chronických myeloidních chorob

(Tefferi A. Best Pract Res Clin Haematol 2006; 365-385)

B. Atypické myeloproliferativní choroby

1. Molekulárně definované:

- a) choroby eozinofilů/mastocytů s přestavbou PDGFRA (tj. PIP1L1-PDGFR A)
- b) choroby eozinofilů s přestavbou PDGFRB (tj. TEL/ETV6-PDGFRB)
- c) systémová mastocytóza spojená s c-kit mutací (tj. c-kit D816V)
- d) 8p11 myeloproliferativní syndrom (tj. ZNF198/FIM/RAMP-FGFR1)

Klasifikace chronických myeloidních chorob

(Tefferi A. Best Pract Res Clin Haematol 2006; 365-385)

2. Určené klinicko-patologicky (vzácně spojené s JAK2 V617F mutací)
 - a) chronická neutrofilní leukémie
 - b) chronická eozinofilní leukémie molekulárně neurčená
 - c) hypereozinofilní syndrom
 - d) chronická bazofilní leukémie
 - e) chronická myelomonocytární leukémie
 - f) juvenilní myelomonocytární leukémie (mutace RAS včetně PTPN II a NF I)
 - g) systémová mastocytóza molekulárně nedefinovaná
 - h) neklasifikovatelné myeloproliferativní onemocnění

Charakteristika MPS:

- Proliferace klonu myeloidních buněk odvozených od nádorového prekurzoru
- Vzniká odchylkou v multipotentní nebo nejvýše pluripotentní (schopné dát vzniku jak myeloidní tak lymfoidní linie) kmenové buňce i když diferenciacce probíhá dominantně v jedné vývojové linii
- Maturace nádorových buněk je zachována a buňky si ponechávají jistou schopnost odpovídat na fyziologické regulační mechanismy

Charakteristika MPS:

- Skupina vykazuje větší či menší tendenci progrese do nádorového onemocnění připomínajícímu akutní leukémii (nejvíce a nejrychleji CML, vzácně ET)
- Dysplastické rysy jsou buď nepřítomny, nebo jsou nevýrazné. S progresí choroby však dysplastických rysů přibývá a hemopoéza je inefektivní
- Diagnostika je více závislá na nálezů v periferní krvi nežli v kostní dřeni

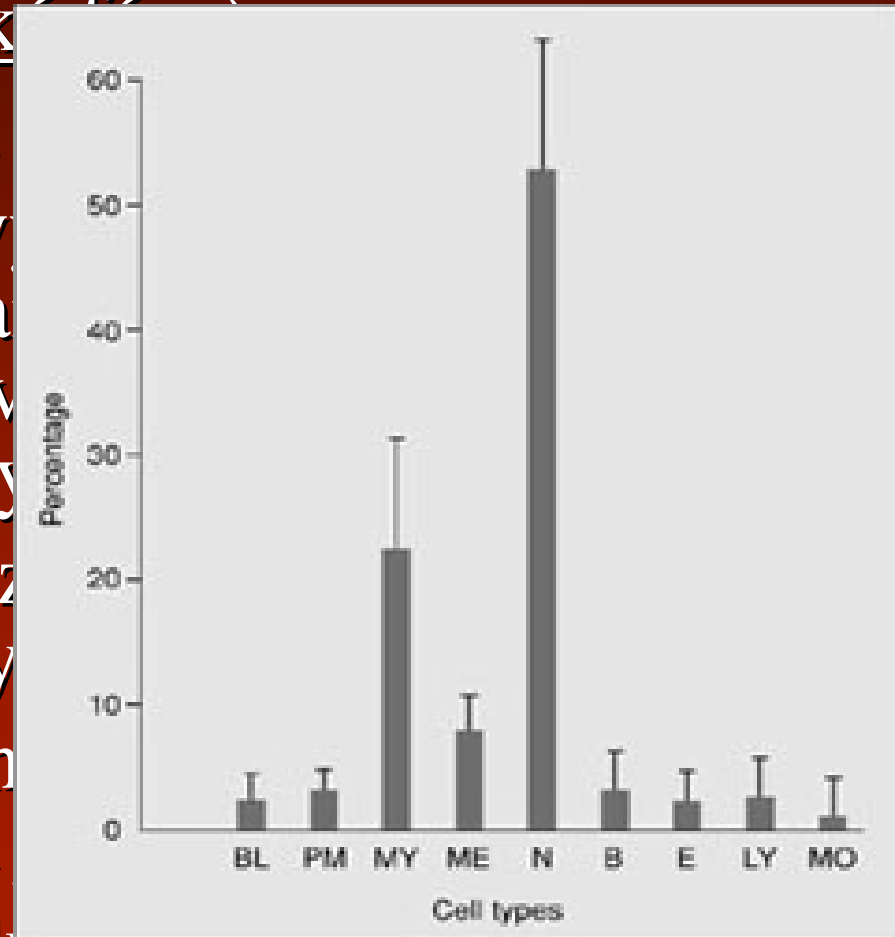
Chronická myeloproliferativní onemocnění

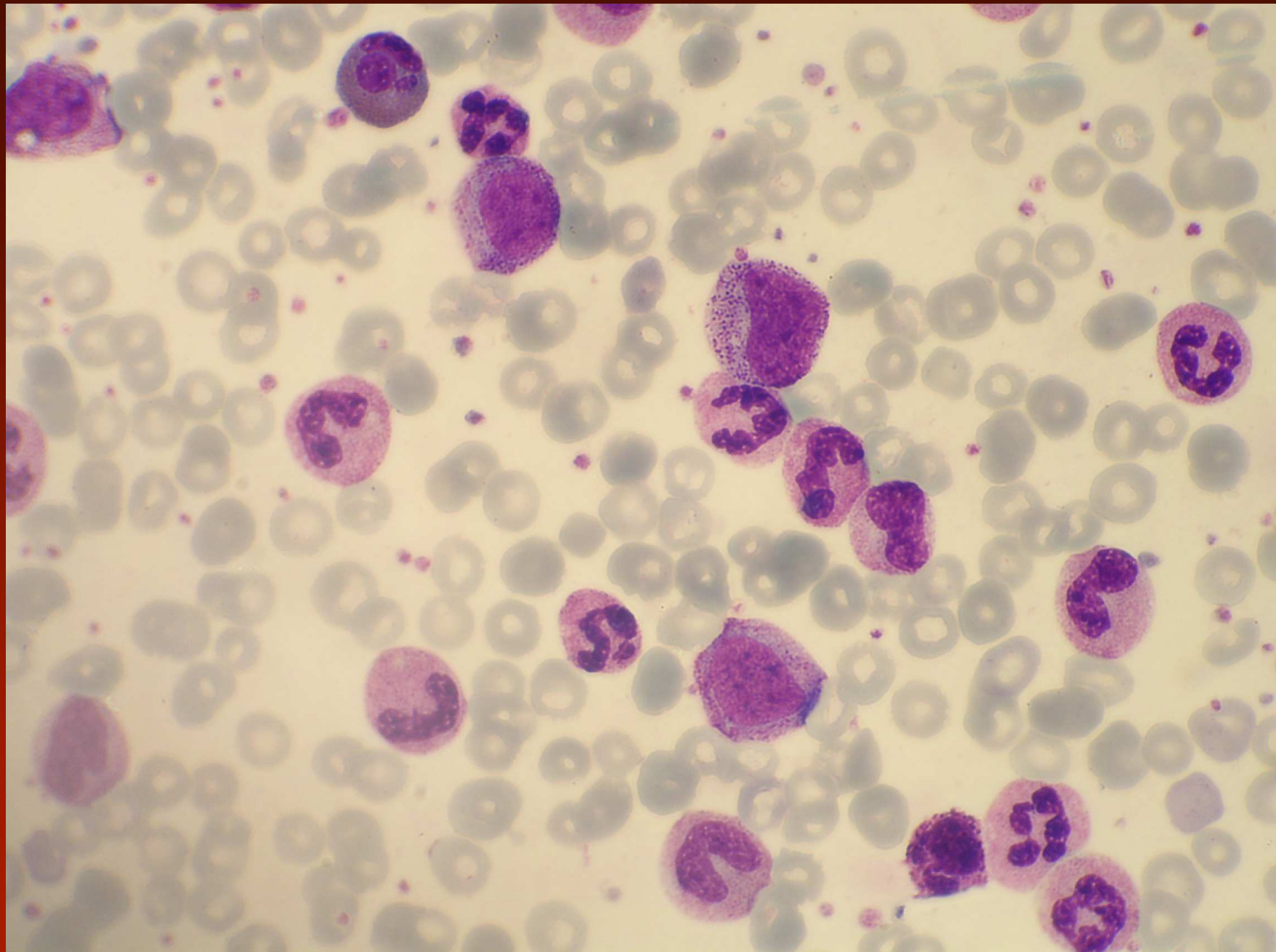
- Chronická myeloidní leukémie s t(9;22)(q34;q11), BCR/ABL pozitivní
- Chronická neutrofilní leukémie
- Chronická eozinofilní leukémie NOS
- Primární myelofibróza
- Pravá polycytémie
- Esenciální trombocytémie
- Mastocytóza
- Chronické myeloproliferativní onemocnění, neklasifikovatelné

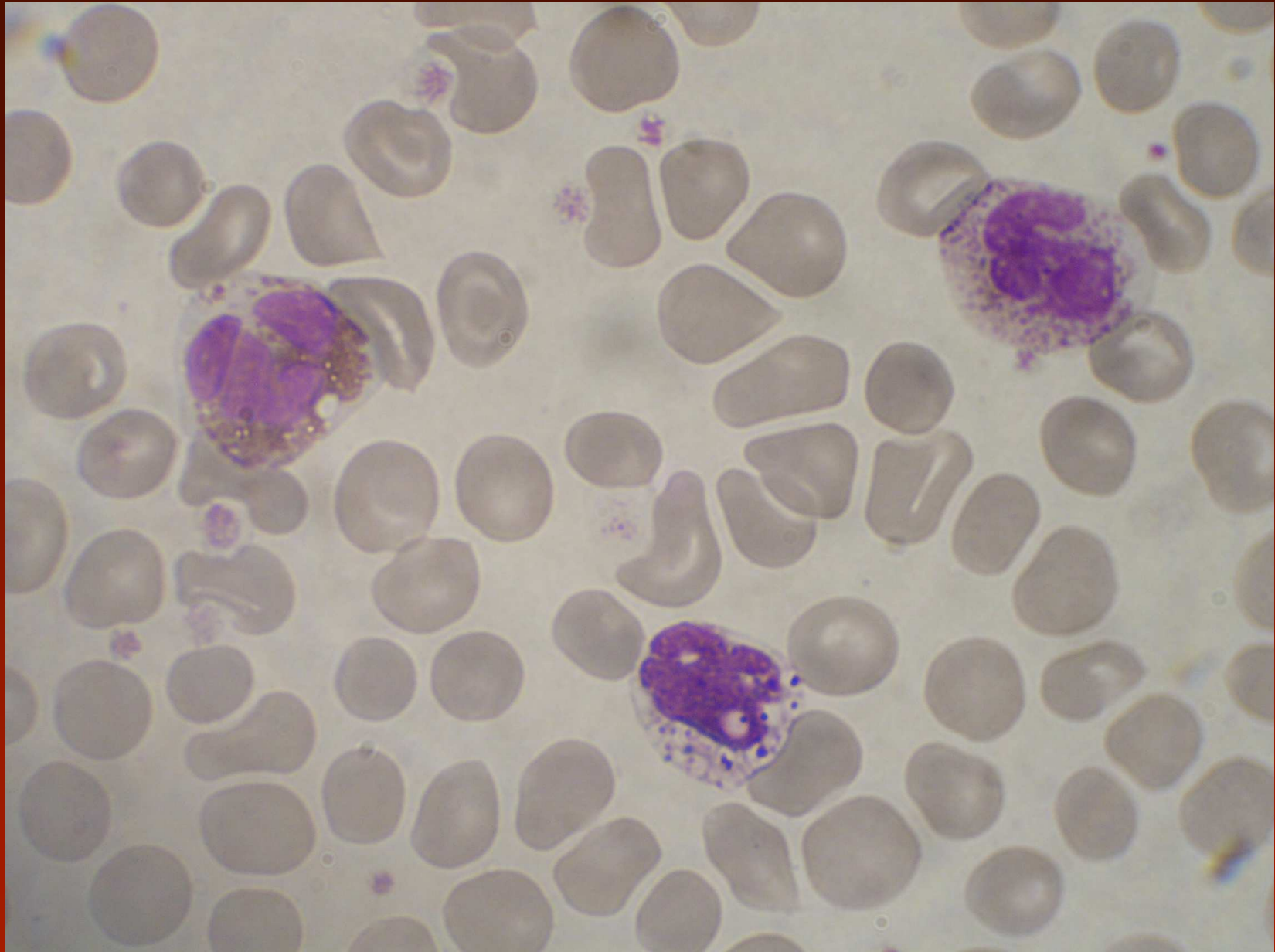
Chronická myeloidní leukémie t(9;22) a/nebo BCR/ABL pozitivní

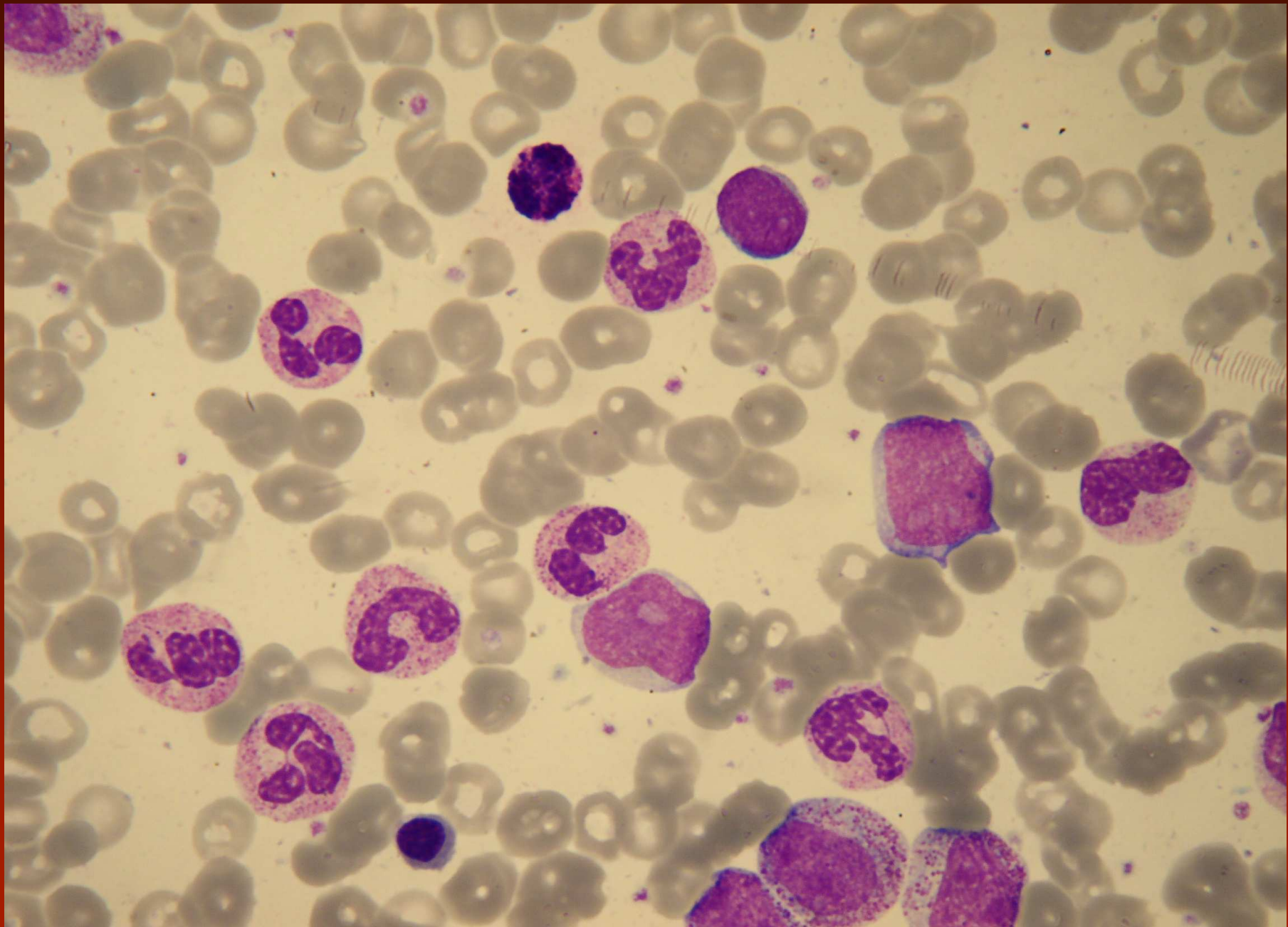
Periferní krev (chronická fáze)

- leukocyty zmnoženy,
- neutrofilie, všechna v
vrcholy - segmentová
myelocyty, blasty obvykle
promy < 15%, není dysplazie
- absolutní bazofilie různé
eozinofilie, monocytémie
- častěji zmnoženy trombocyty
destičky a poškozená funkce
- je snížena ALP v leukocytech





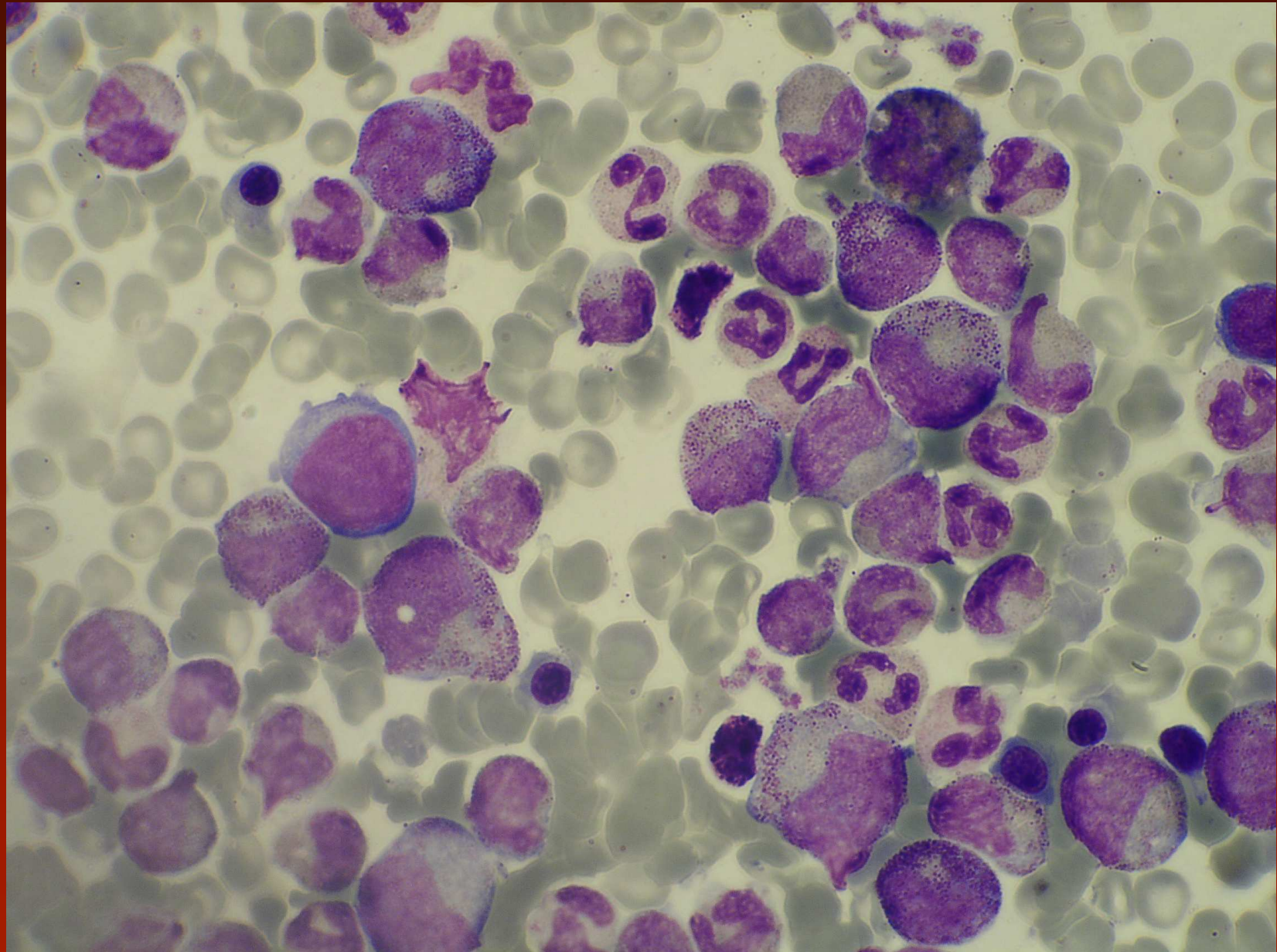


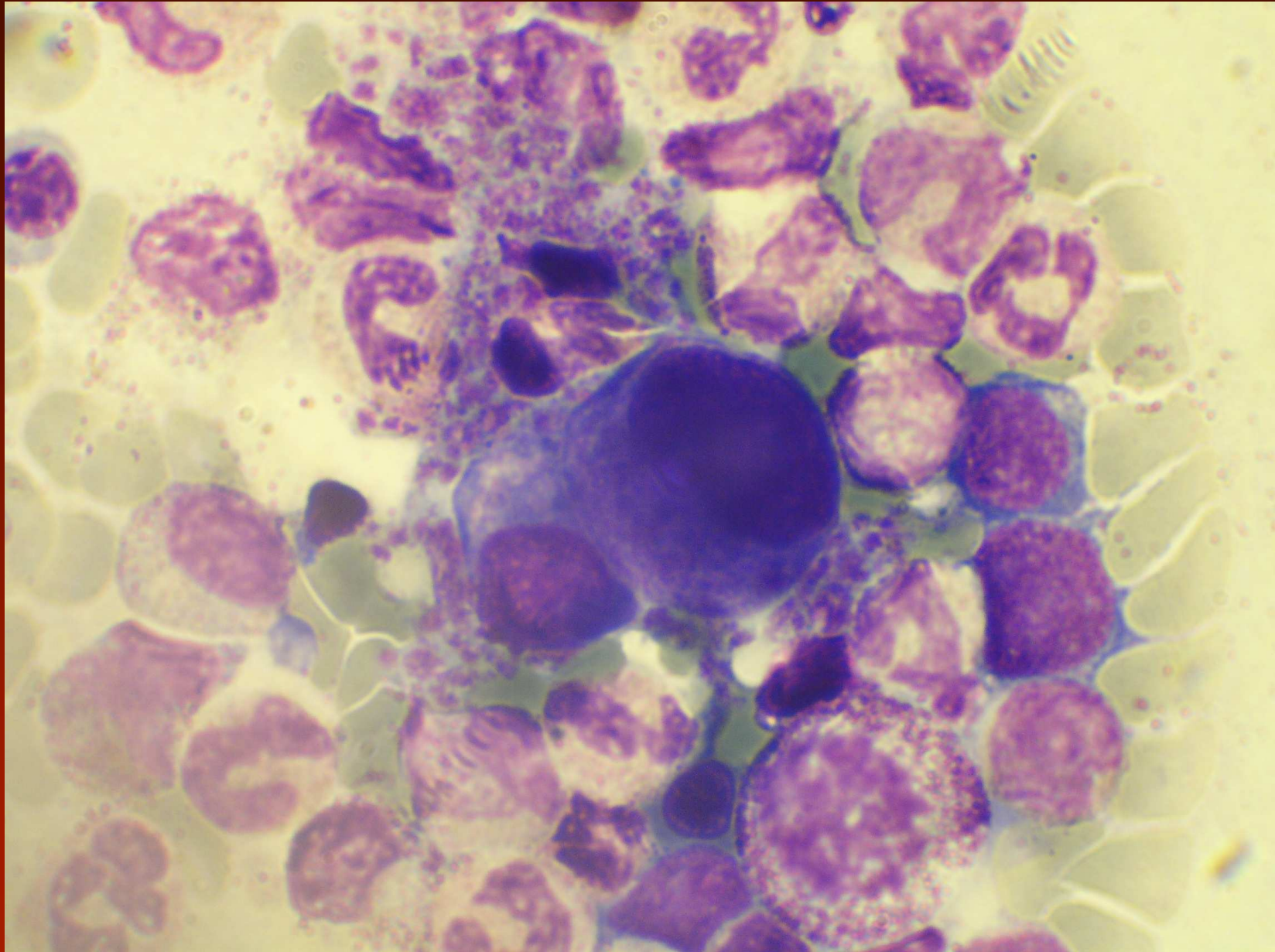


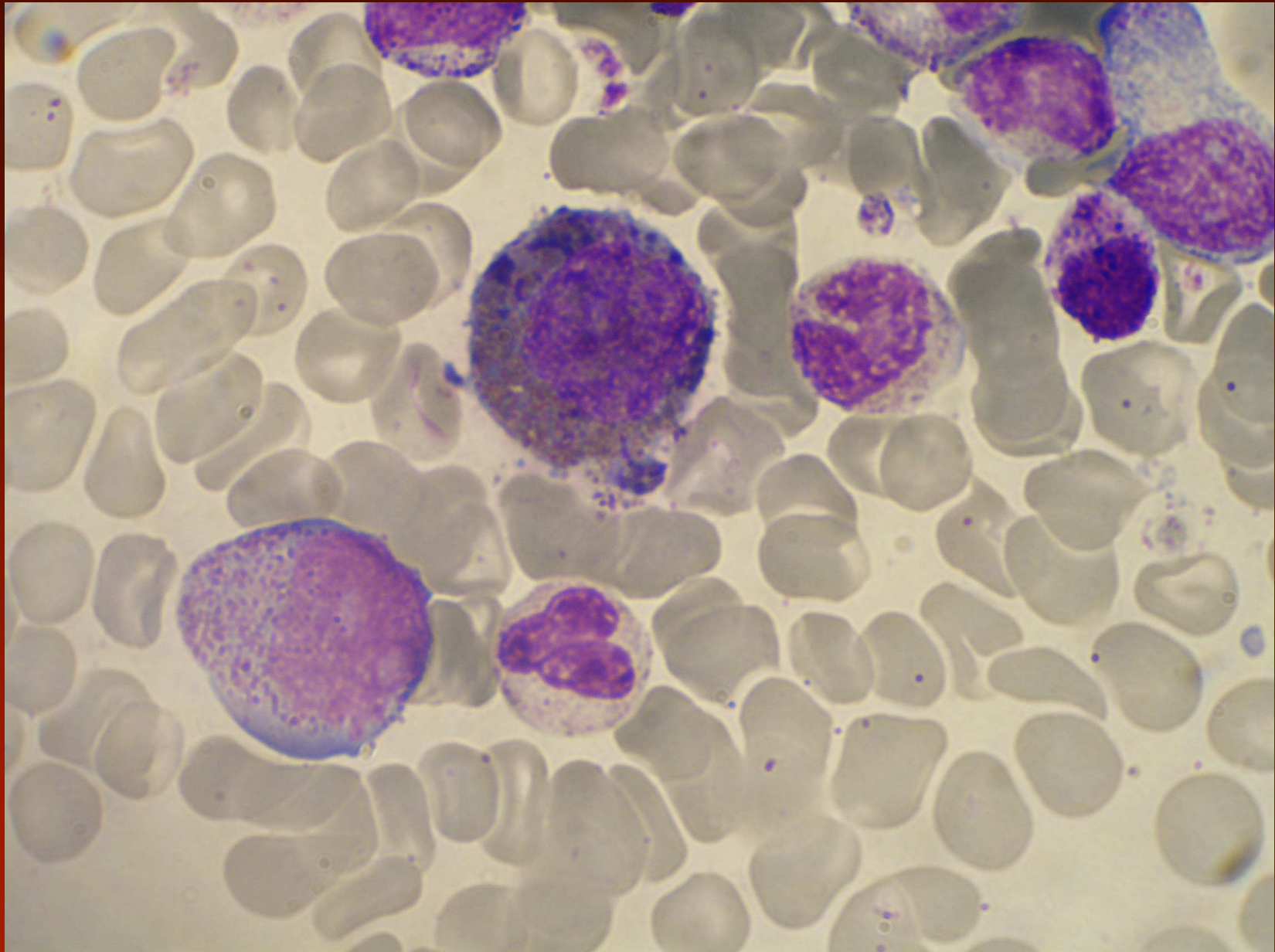
CML - CGL

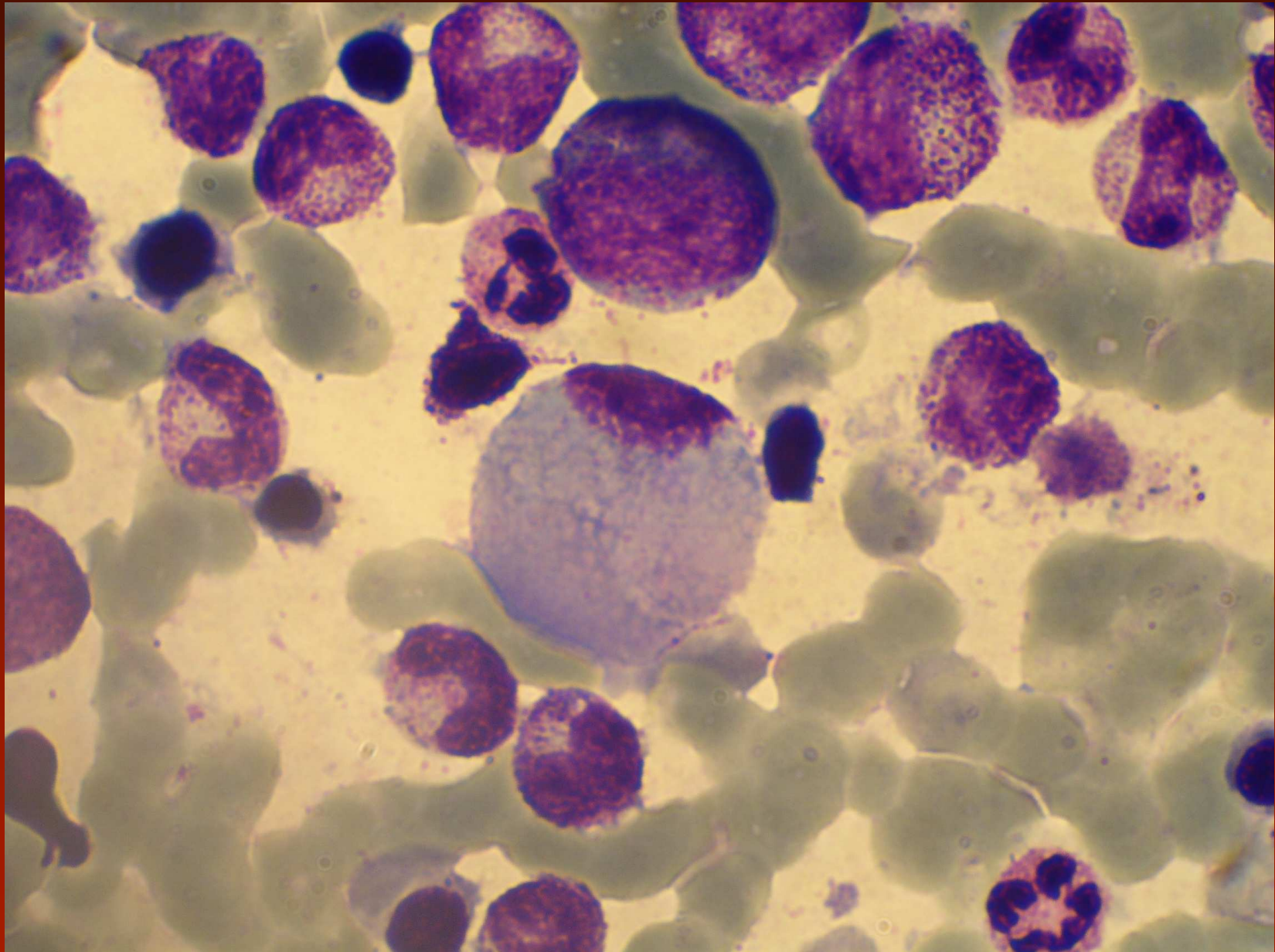
Kostní dřeň (chronická fáze):

- hyperplazie granulocytární respektive u 40-50% i megakaryocytární s G/E až 25:1, blasty obvykle pod 5%, rozložení stadií jako v periferní krvi (myelocyty, segmenty), bazofilie
- megakaryocyty malé, hypoploidita jader
- může být výrazná eozinofilie
- u 30% Pseudo-Gaucherovy buňky či sea-blue histiocyty









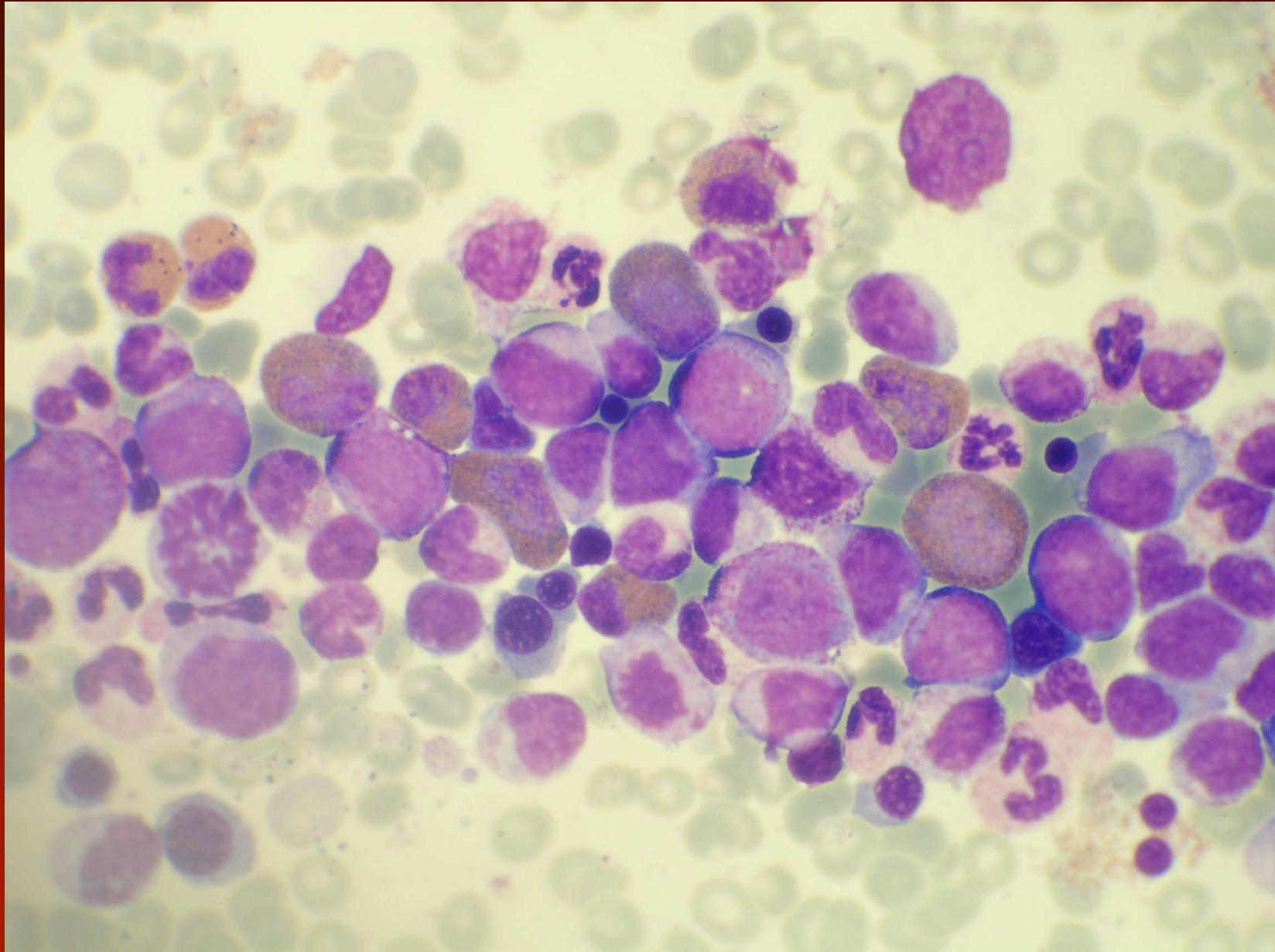
CML - akcelerovaná fáze

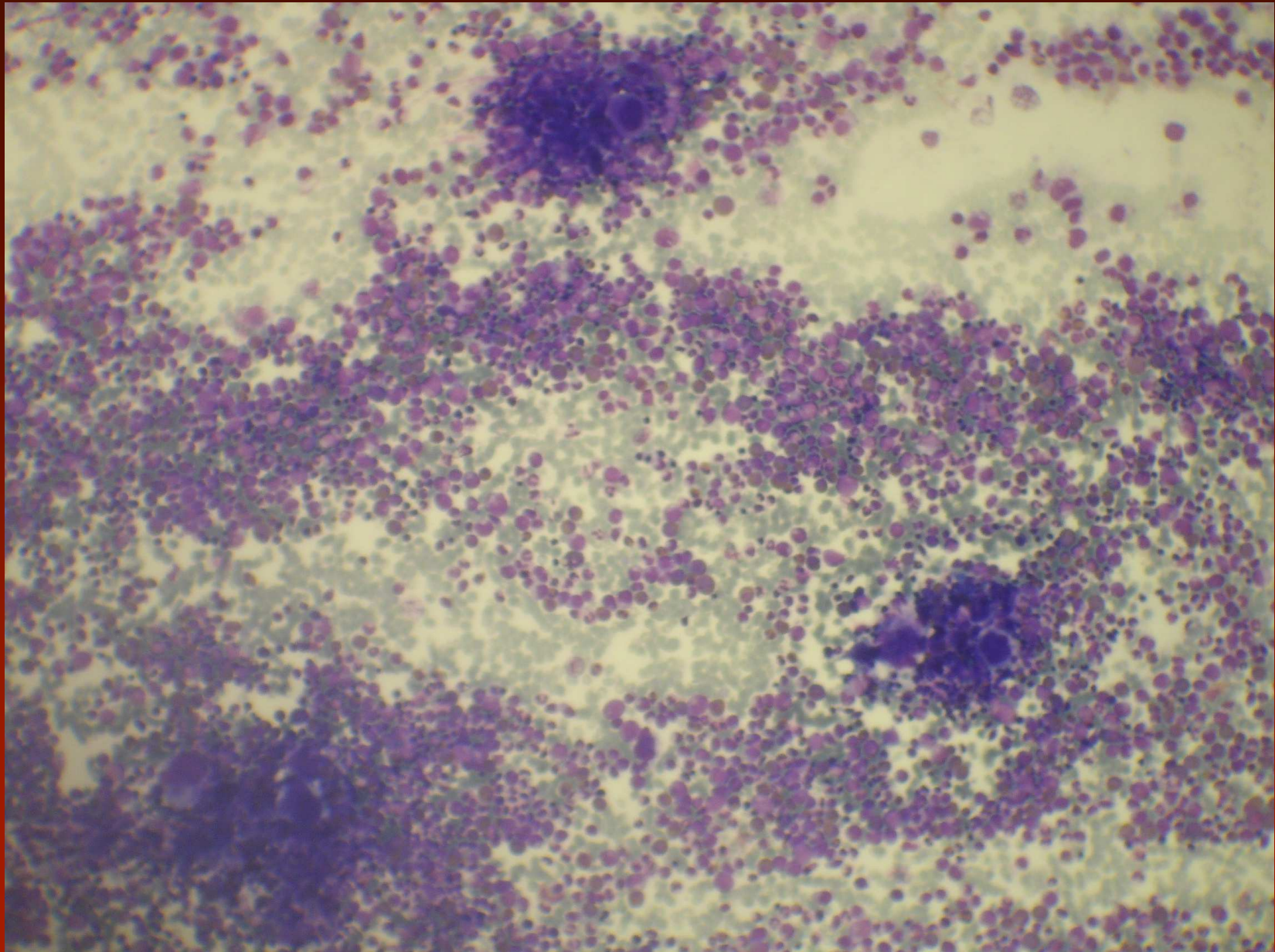
- myeloblasty jsou 10-19% v periferní krvi nebo kostní dřeni
- periferní bazofily jsou nejméně 20%
- trvající trombocytopenie $< 100\text{G/l}$ bez vztahu k léčbě, trvající trombocytémie $> 1000\text{G/l}$ neodpovídající na léčbu
- narůstající počet leukocytů a zvětšující se slezina nereagující na léčbu
- cytogenetický průkaz klonálního vývoje

CML - akcelerovaná fáze

Podezřelé známky akcelerace:

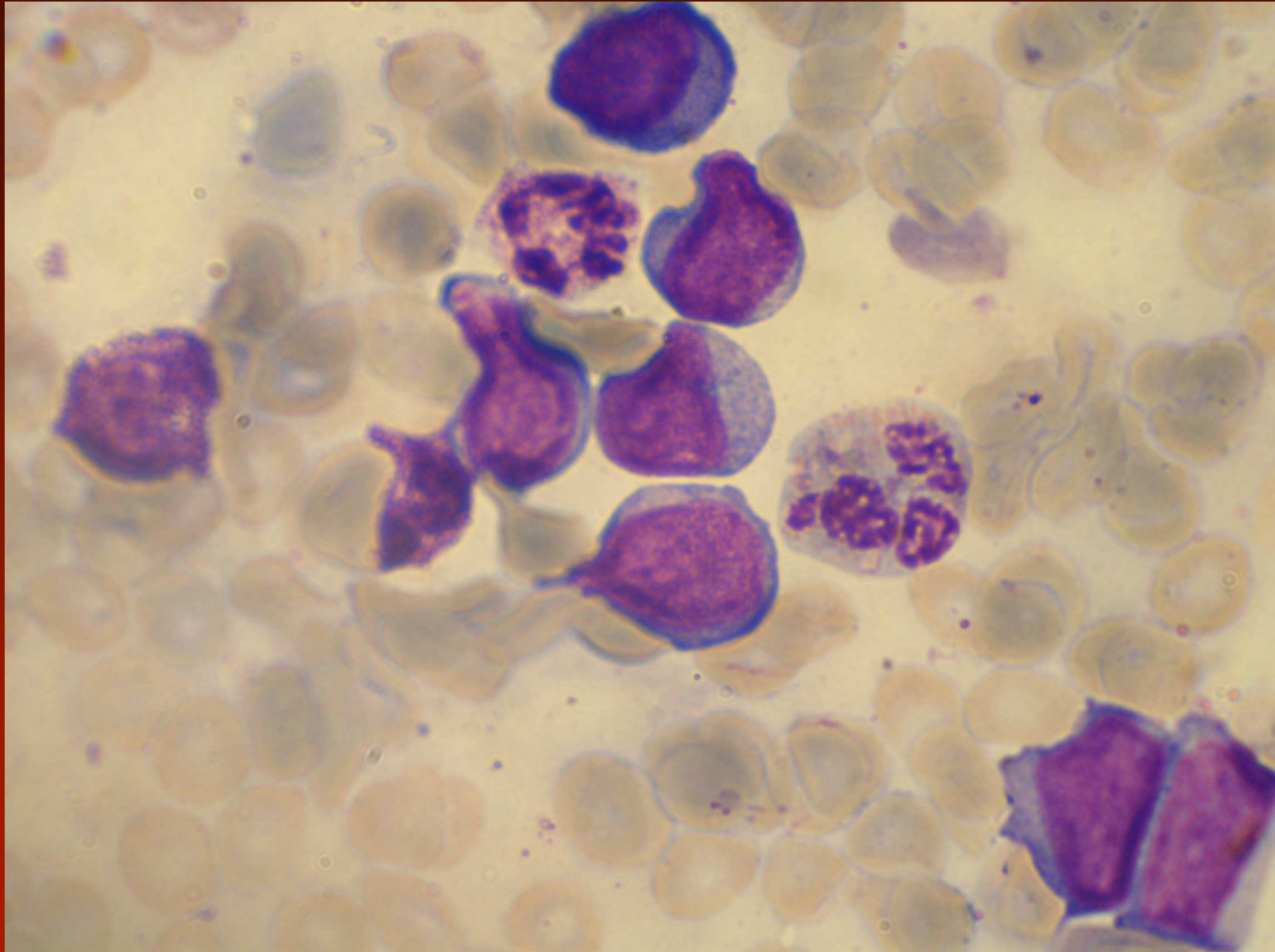
- zřetelná dysplázie granulocytární řady
- výrazná proliferace malých dysplastických megakaryocytů ve velkých shlucích (lépe histologicky)
- Přítomnost lymfoblastů může předpovídat lymfoblastický zvrát (i v periferní krvi)

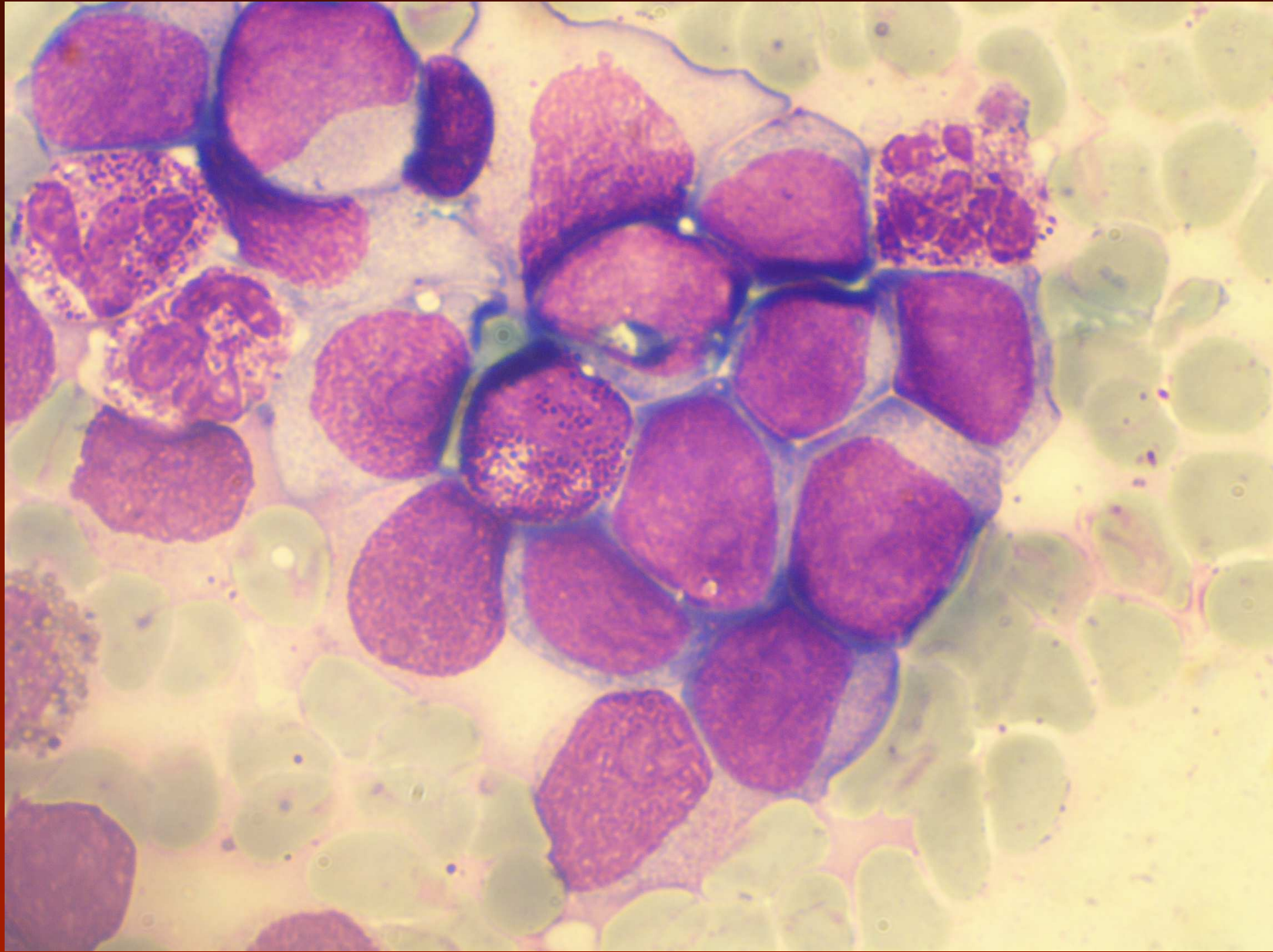


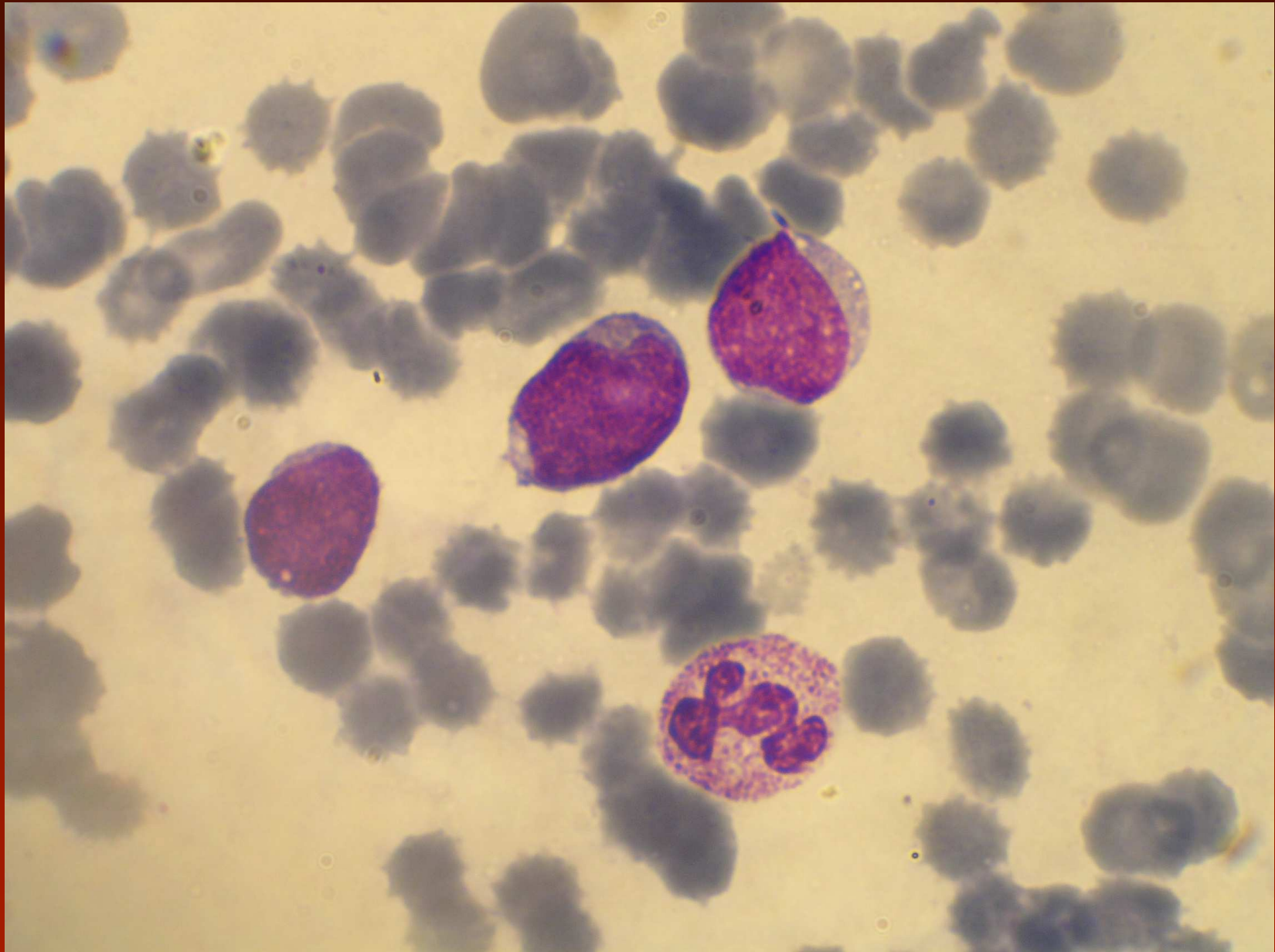


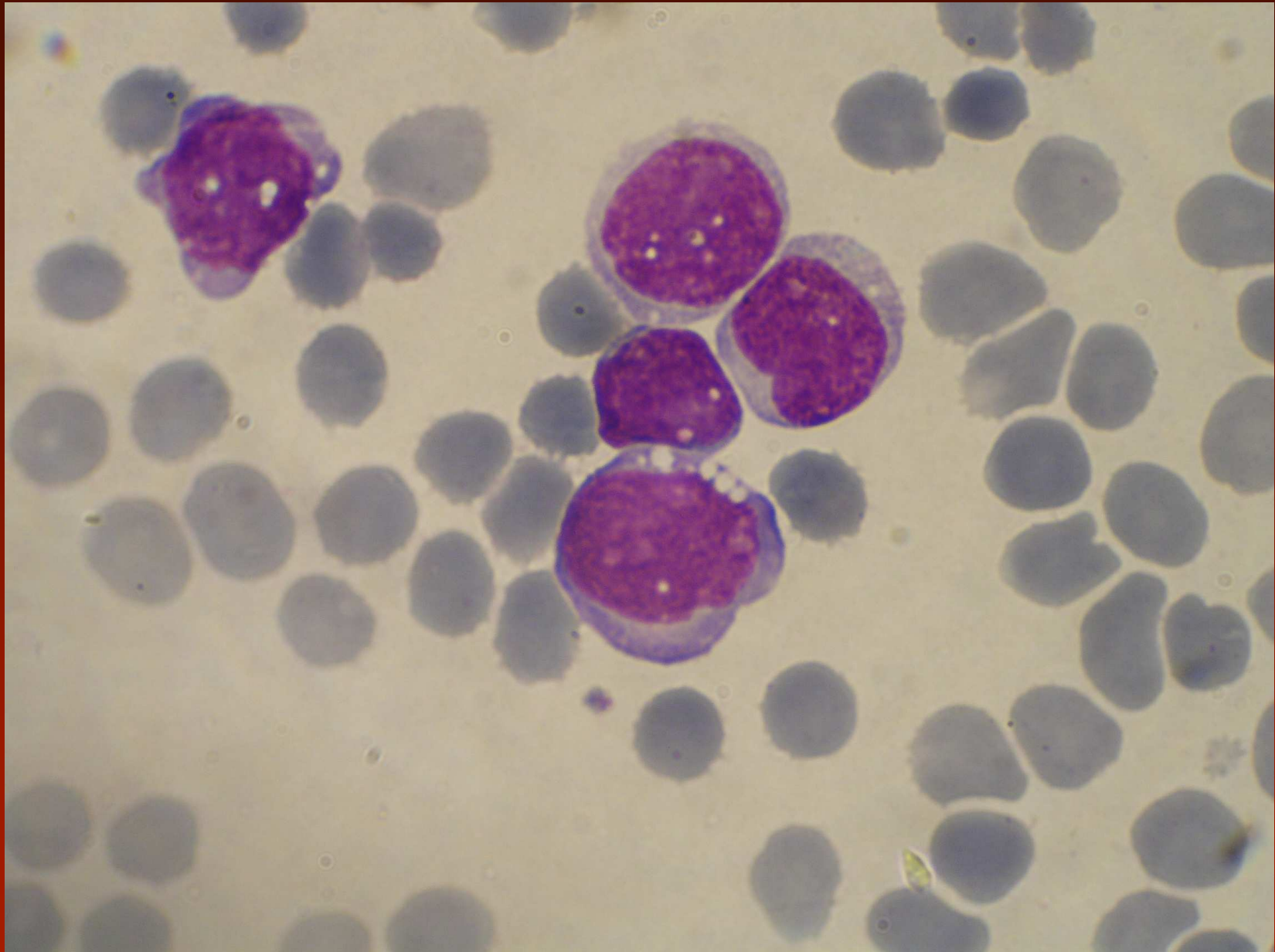
CML - blastická fáze

- blasty tvoří 20% z jaderných buněk v periferní krvi nebo kostní dřeni
- je prokázána extramedulární blastická proliferace (cytologicky zřídka aspirace např. z uzliny, sleziny, CNS)
- 70% jsou blasty z myeloidní linie (může jít o neutrofilní ale i eozinofilní nebo basofilní blasty, stejně jako monoblasty, proerytoblasty nebo megakaryoblasty), 20-30% lymfoblastická proliferace (nutná imunofenotypizace), vzácně i 2 blastické linie









Pravá polycytémie WHO 2008

Hlavní kriteria:

- 1: Hb > 185 g/l u mužů, > 165g/l u žen nebo jiné známky zvýšeného objemu erytrocytů
- 2: průkaz JAK2V617F nebo jiná podobná funkční mutace jako např. JAK2 exon 12

Vedlejší kriteria:

- 1: biopsie KD prokazuje hypercelularitu s triliárním růstem všech vývojových řad
- 2: snížení hladiny erytropoietinu
- 3: růst EEC

K diagnóze je zapotřebí obě hlavní a jedno vedlejší kriterium, nebo první hlavní a dvě vedlejší kriteria.

Pravá polycytémie – morfologie v polycytemické fázi

Morfologické změny i když jsou charakteristické musí korelovat s klinickými a ostatními laboratorními nálezy

Periferie: Zmnožení normocytárních erytrocytů (někdy hypochromní mikrocytární při sideropenii), neutrofilie, bazofilie, trombocytóza (>50%), občas nezralé granulocyty a gigantické destičky.

Kostní dřeň: Erytroidní, někdy i granulocytární hyperplazie, bazofilie, eozinofilie, zvýšení neutrofilních prekurzorů, často zvýšeny mgk, stejně tak jejich velikost a lobulizace jader. Zásobní Fe je obvykle nepřítomno (>95%).

Pravá polycytémie ve fázi post-polycytemické myelofábrózy

Nezbytná kritéria:

- průkaz PV definované dle WHO kritérií
- dřevná fibróza 2-3 stupně nebo 3-4 stupně

Přídavná kritéria (pro dg. nezbytná 2):

- anémie nebo snížená potřeba flebotomické či cytoreduktivní léčby
- leukoerytoblastický obraz v periferní krvi
- zvětšení splenomegalie
- přítomnost > 1 z kritérií: ztráta hmotnosti > 10% za 6 měsíců, noční pocení, nevysvětlitelné teploty (nad 37,5°C)

Pravá polycytémie - genetika

- není specifická změna, abnormality detekovány u asi 20% nemocných
- nejčastější abnormality: del(20q), +8, +9, del(13q) a del (9p)
- není BCR/ABL

- 95% má JAK2 V617F, další jiné mutace JAK2 – exon 12, nebo jiné

JAK2 V617F 2005

	PV (%)	ET	MIF	jiné
Baxter	97	57	50	
Levine	74	32	35	
James	89	43	43	
Kralovics	65	23	57	CML 0
Zhao	83	NA	NA	
Jones	81	41	42	CML 0 CMML/UMPD 20 CNL 33

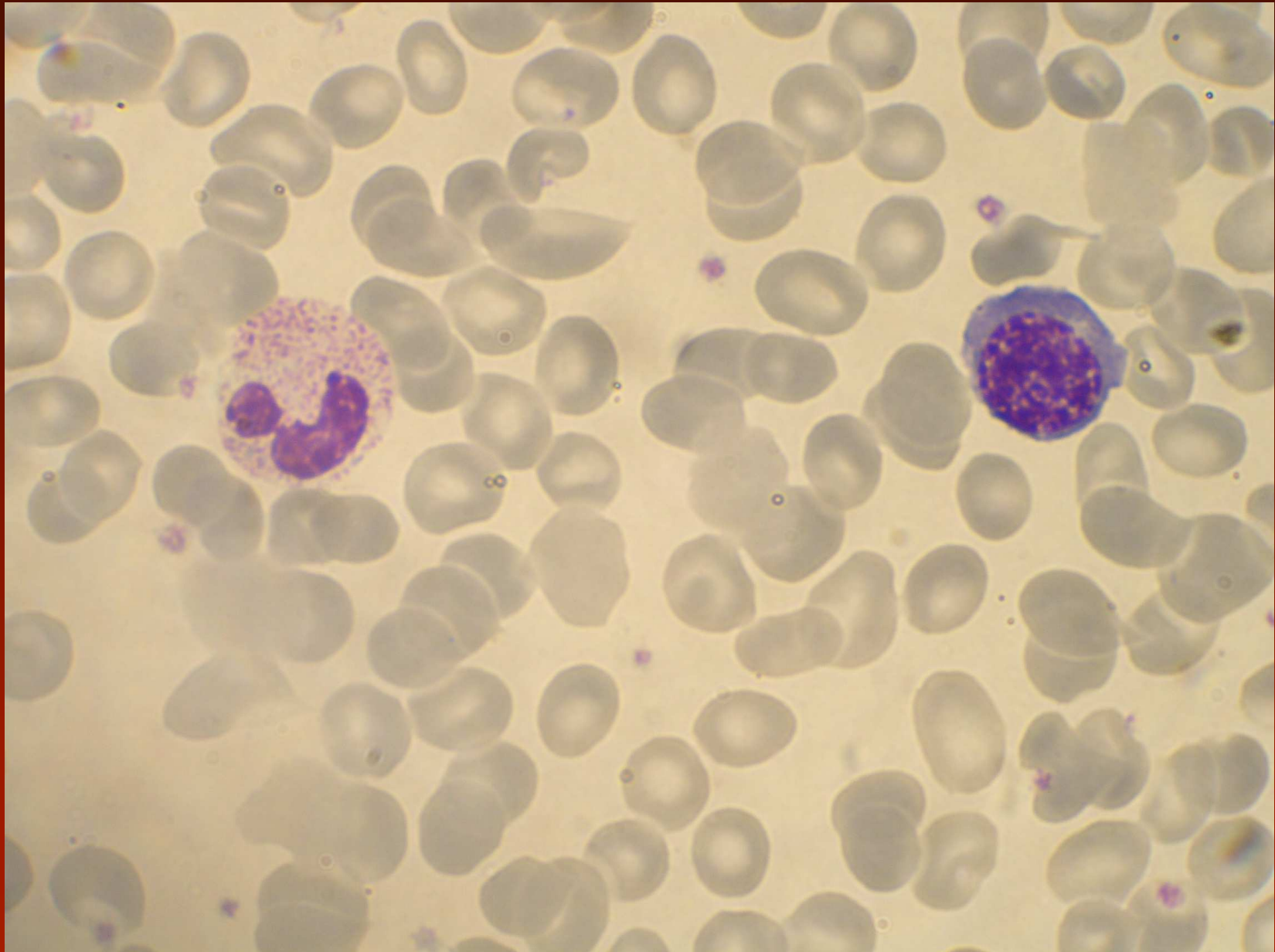
Primární myelofibróza (CIMF, AMM, MMM)

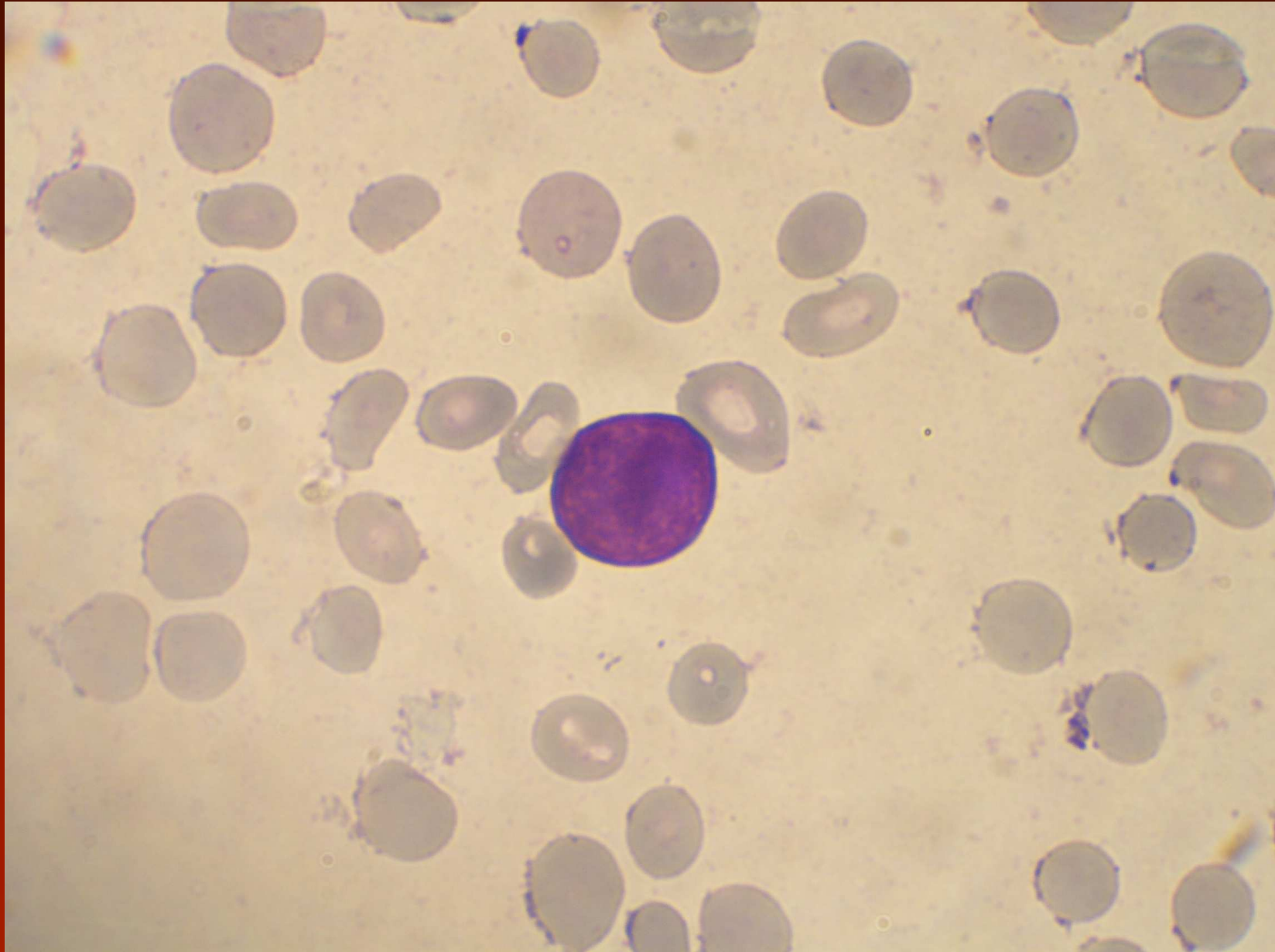
- hlavní kritéria:
 - proliferace megakaryocytů s atypiiemi, obvykle provázená retikulínovou a/nebo kolagenovou fibrózou nebo v případě chybění retikulínové fibrózy změny megakaryocytů musí být doprovázeny zvýšenou celularitou dřene se zvýšením granulopoézy a snížením erytropoézy
 - nejsou WHO kritéria PV, bcr/abl + CML, MDS nebo jiného MPN
 - průkaz JAK2V617F nebo jiného klonálního markeru (např. MPL W515K/L) nebo v případě chybění klonální změny, není prokázáno, že fibróza či jiné změny dřene jsou sekundární u infekce, autoimunitní či jiné chronicky zánětlivé choroby, HCL či jiné lymfatické neoplázie, metastatické malignity či toxické myelopatie
- vedlejší kritéria:
 - splenomegalie
 - zvýšení LDH
 - leukoerytroblastocytóza
 - anémie

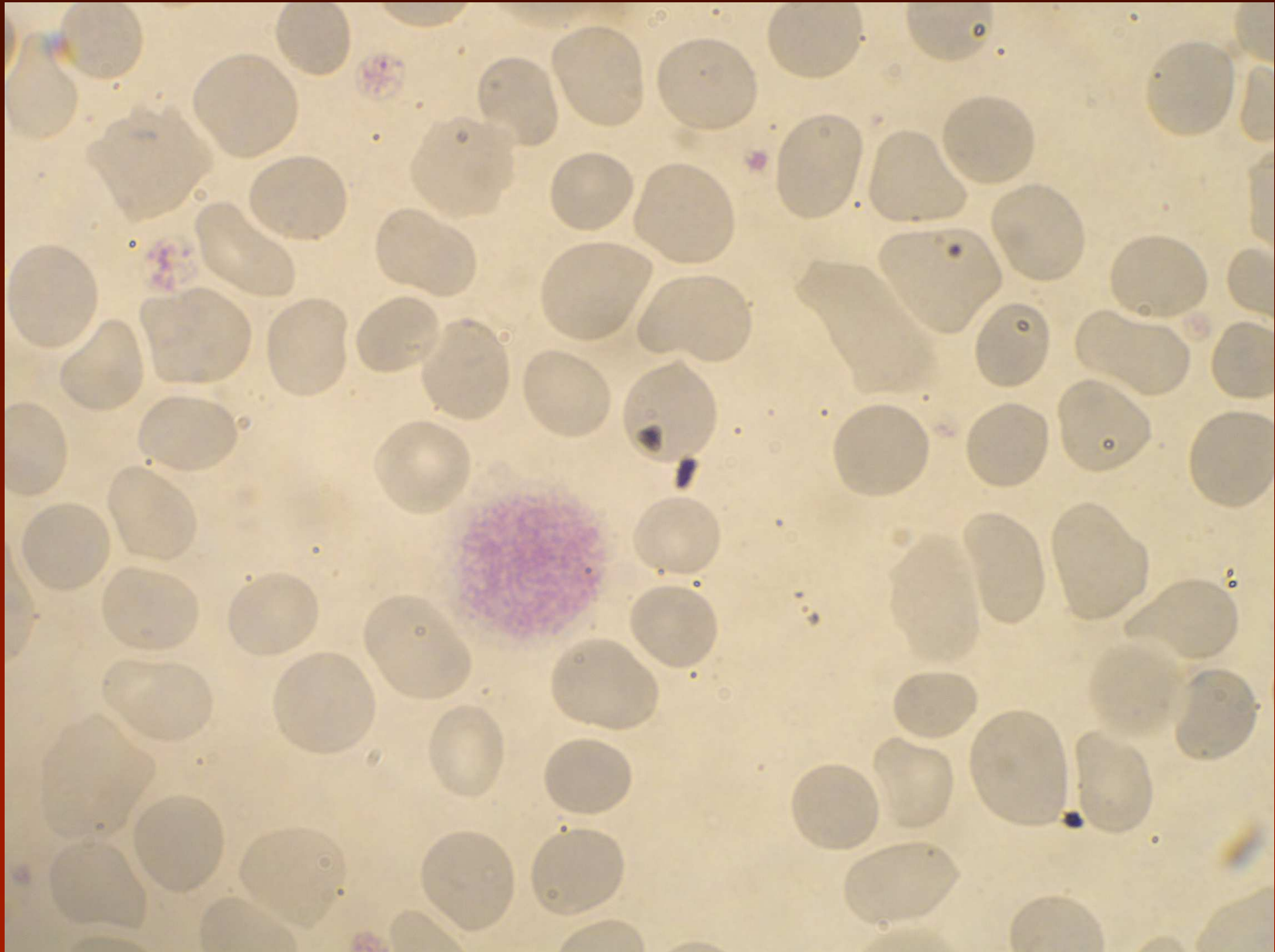
Primární myelofibróza

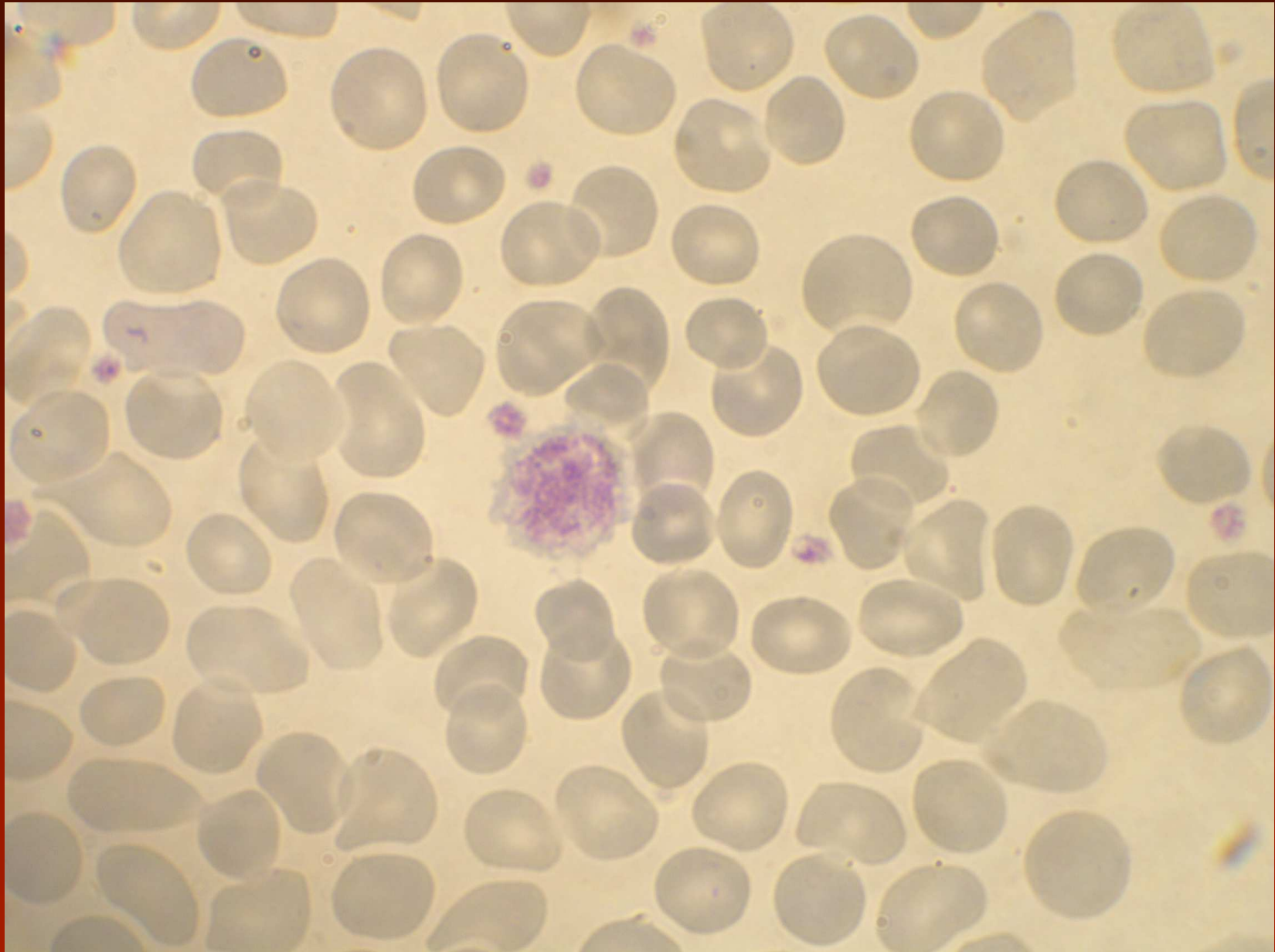periferie - prefibrotické stadium:

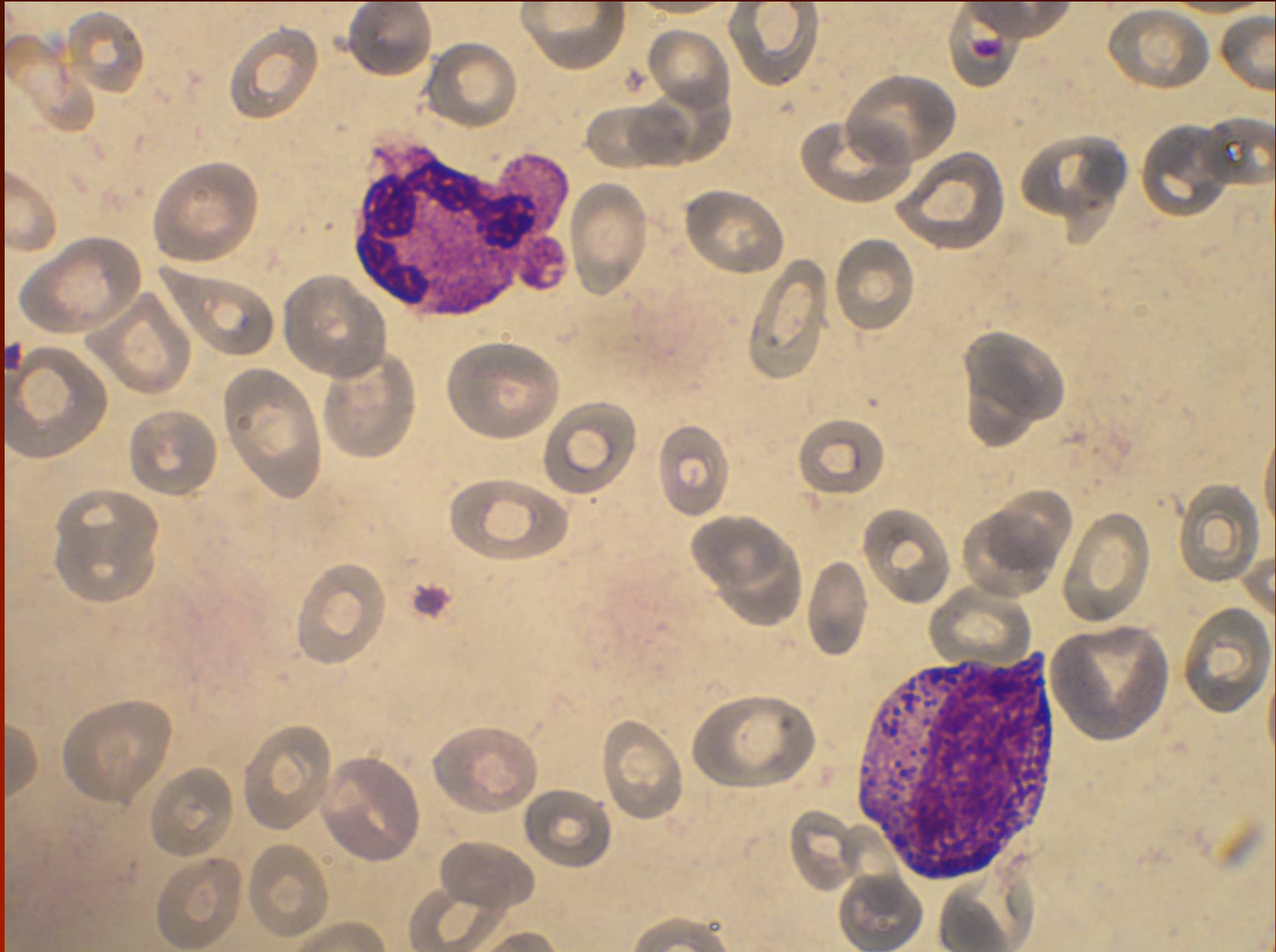
- různě vyjádřená neutrofilie (event. i bazofilie) posun doleva, může být hypololulizace jader neutrofilů, snížená granulace eozinofilů
- většinou trombocytóza, velké nebo hypogranulované trombocyty, cirkulující jádra megakaryocytů a mikromegakarocyty, útržky plazmy mgk
- od normálního počtu erytrocytů až lehká anémie, přítomnost normoblastů, různě vyjádřená poikilocytóza včetně slzičkovitých poikilocytů

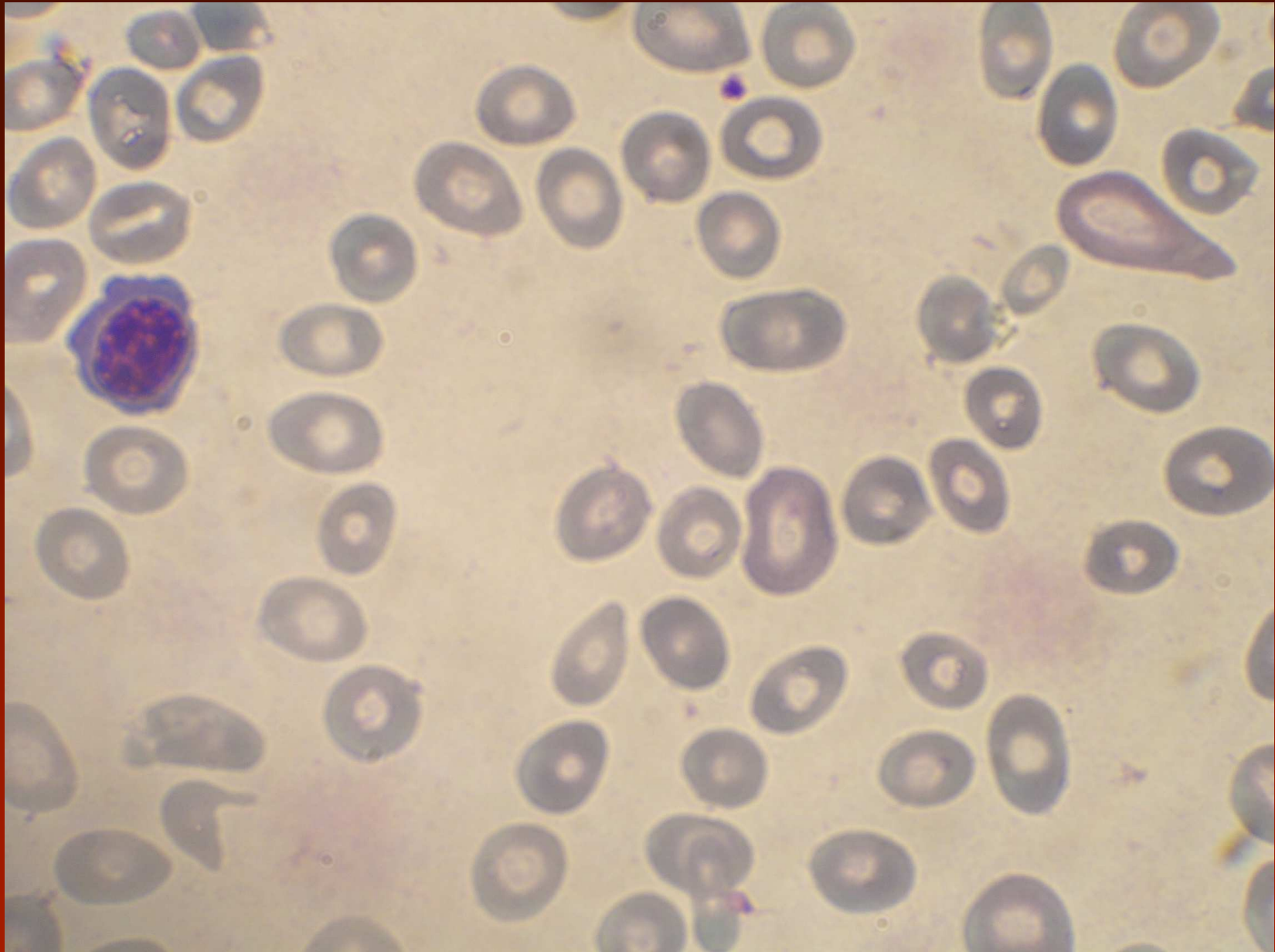








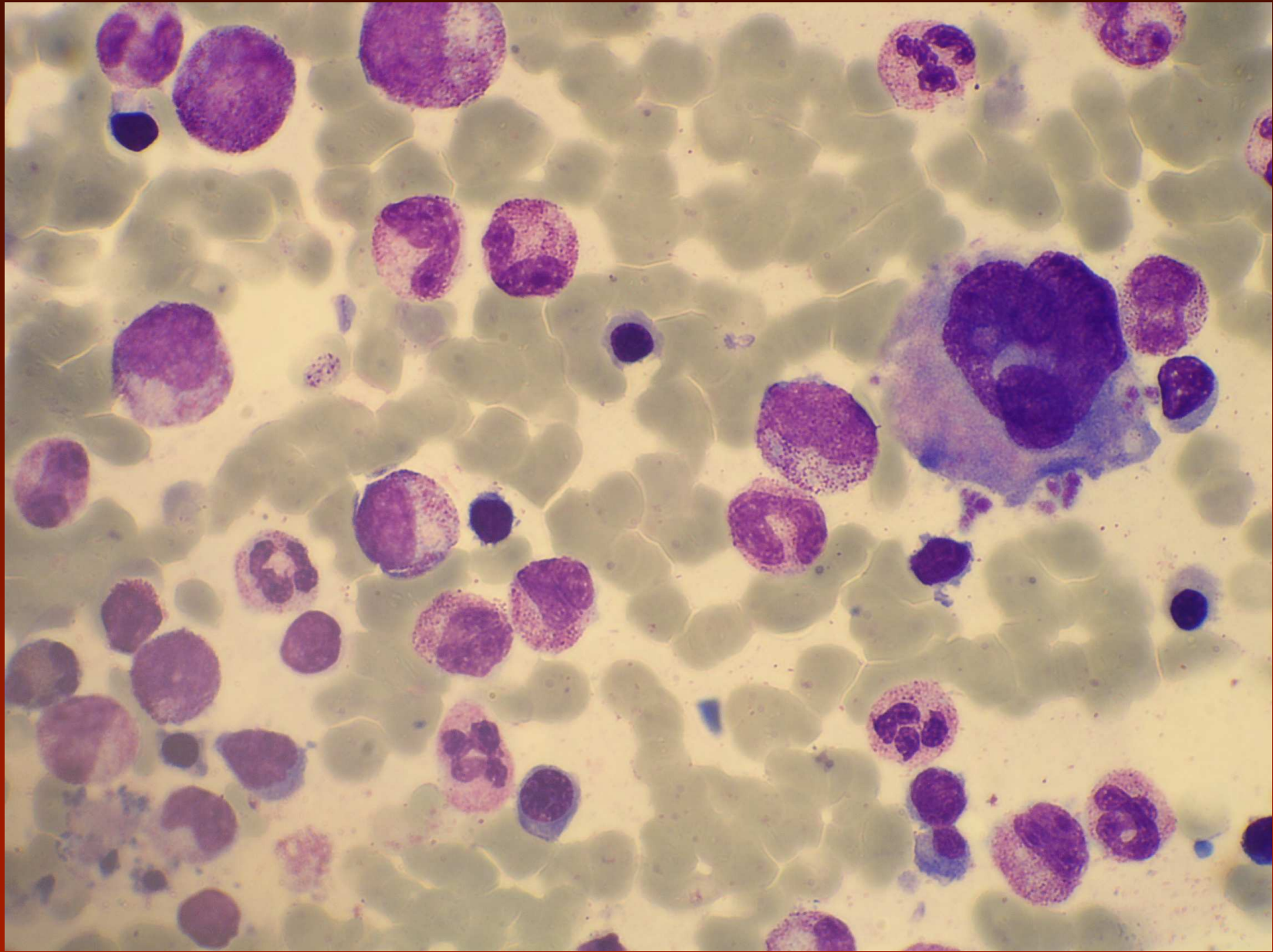


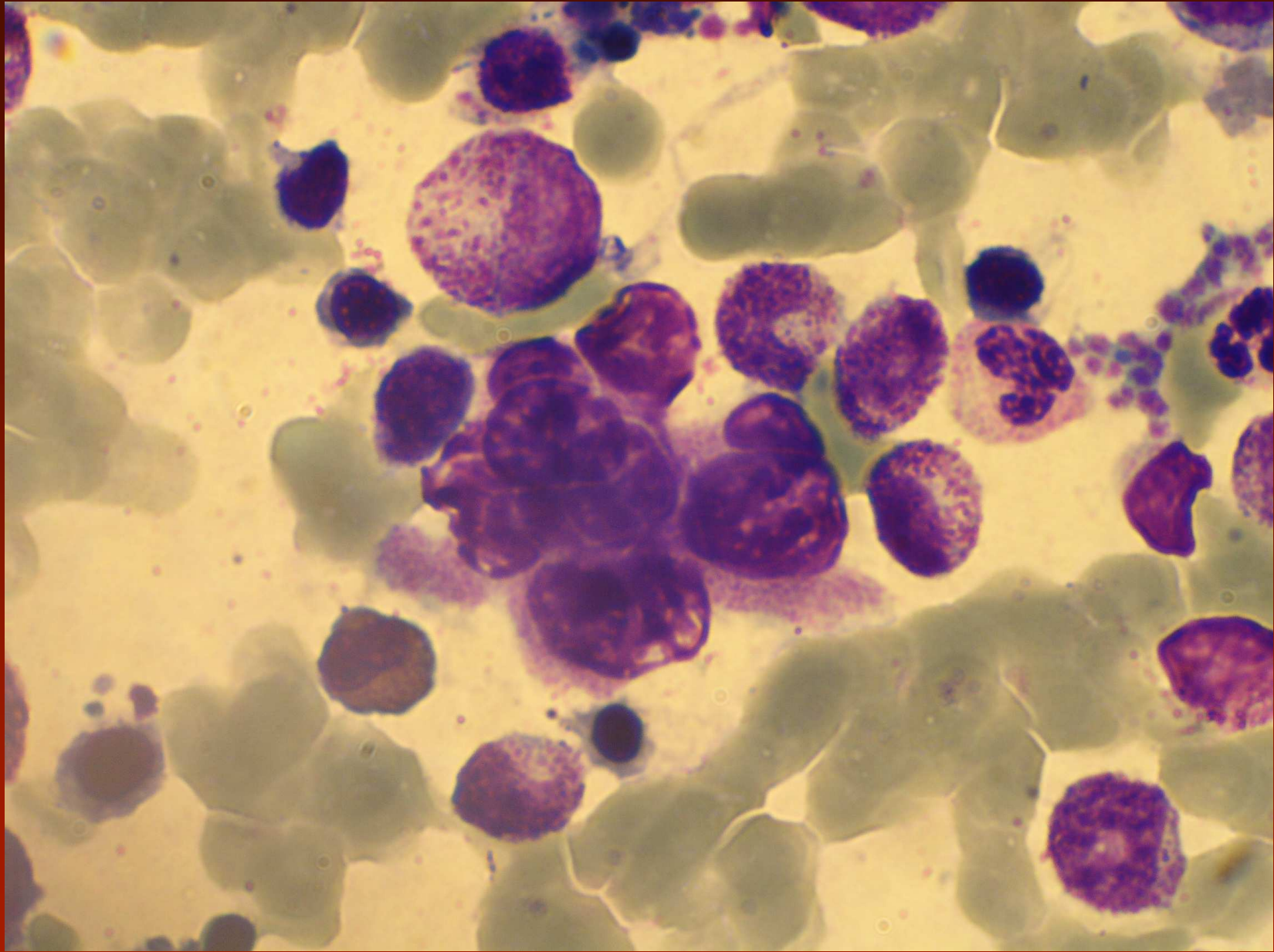


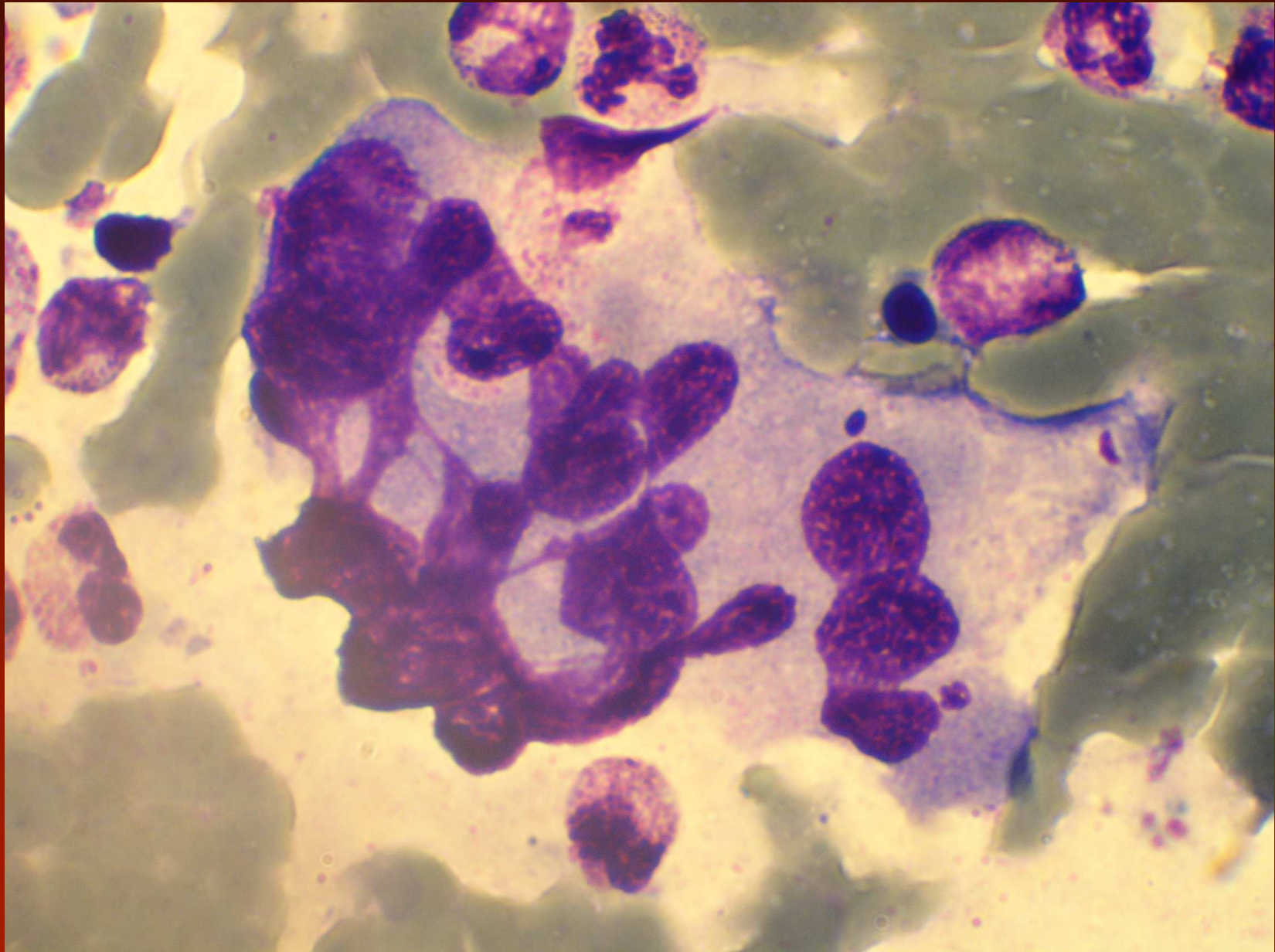
Primární myelofibróza

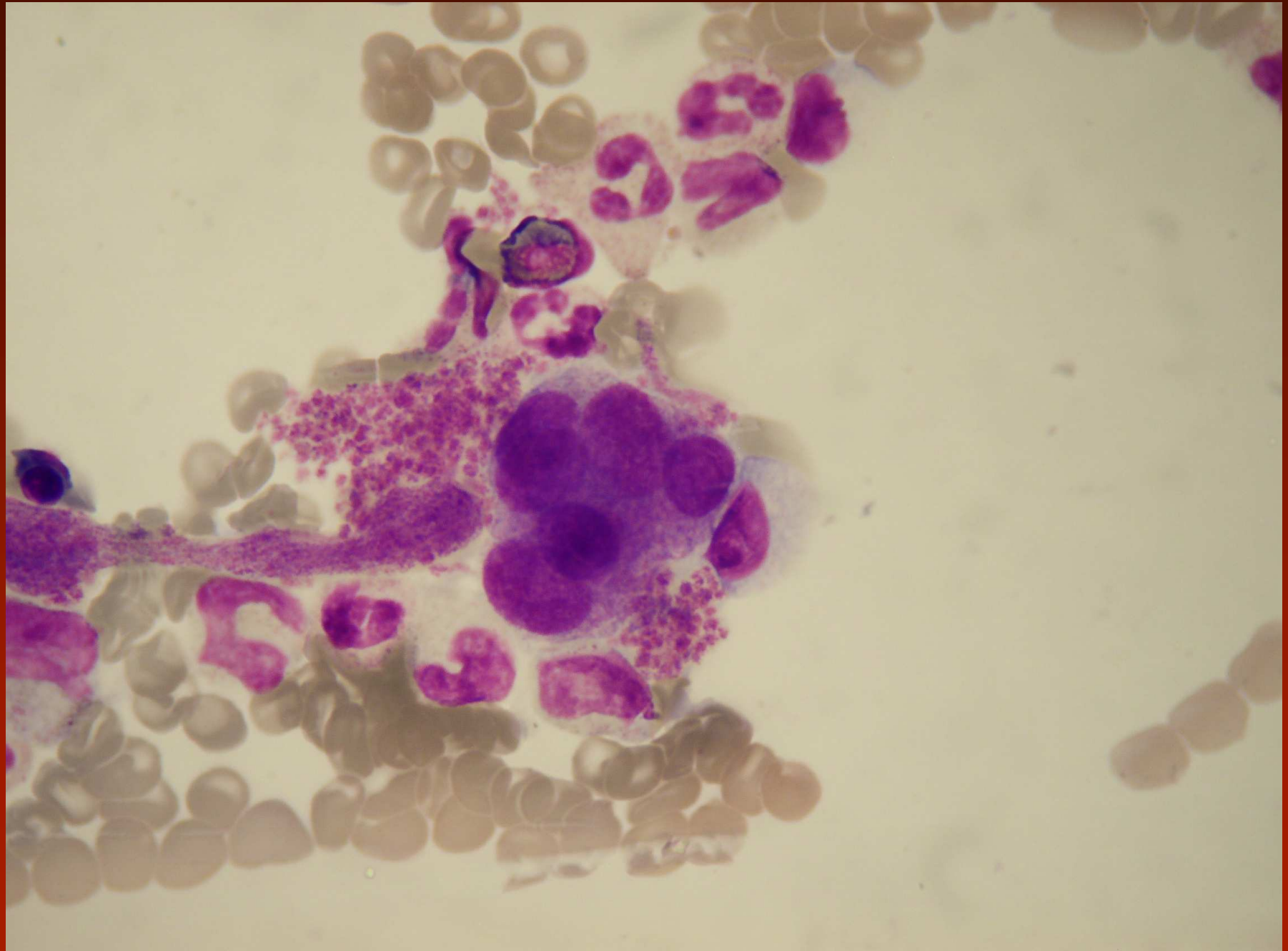
Kostní dřeň - prefibrotické stadium:

- hypercelularita, zvýšený počet neutrofilů s posunem doleva ale dominantní populací jsou metamy až segmenty, blasty pod 10%
- erythropoéza redukována, ale více nezralých prekurzorů
- megakaryocyty jsou abnormální - často ve shlucích, zvětšené, oj. mikro mgk, dysplastické změny - abnormální chromatinové shluky, balónovitá jádra, změny poměrů jádra/cytoplazma, četná holá jádra. Největší atypie mezi MPS, dominantní rys.









Primární myelofibróza

Fibrotické stadium:

- v periférii anémie s normálními leukocyty až pancytopenie, méně často leukocytóza, která může být i výrazná, více vyjádřená leukoerythrocytoidní reakce, více vyjádřená anizo-poikilocytóza a slzičkovité erythrocyty, v rozpočtu leukocytů všechna vývojová stadia (segmenty až blasty)
- aspirační biopsie může být chudá s výraznou periferní příměsí až suchá punkce

Genetika:

- nejsou typické genetické odchylky, mezi časté patří del (13q), der(6)t(1;6), del (20q), trisomie 1q, +8, +9
- 50% nemocných má JAK2V617F, 5% MPL (W515K/L)

Esenciální trombocytémie

- počet trombocytů ≥ 450 G/l
- nález v BM biopsii ukazuje proliferaci megakarocytární řady se zvýšeným počtem velkých zralých megakaryocytů; není zvýšení či posun doleva v granulocytech a erythropoéze
- nejsou naplněna WHO kritéria PV, PMF, CML BCR/ABL pozitivní, MDS nebo jiné MPN
- je průkaz JAK2 V617F nebo jiného klonálního markeru, v případě nepřítomnosti JAK2 není prokázána reaktivní trombocytémie

Esenciální trombocytémie

Periferie

- trombocytémie > 450 G/l, MPV zvýšeno, anizocytóza trombocytů a přítomnost gigantických destiček, event. hypo až agranulované, holá jádra mgk
- někdy neutrofilie, vzácně nezralá stadia, bazofilie je netypická, leukocyty ne více než 20 G/l
- po infarktu sleziny obvyklé změny hyposplenismu – Howell-Jollyho tělíška, akantocyty, terčovité erytrocyty, sferocyty.

Kostní dřeň:

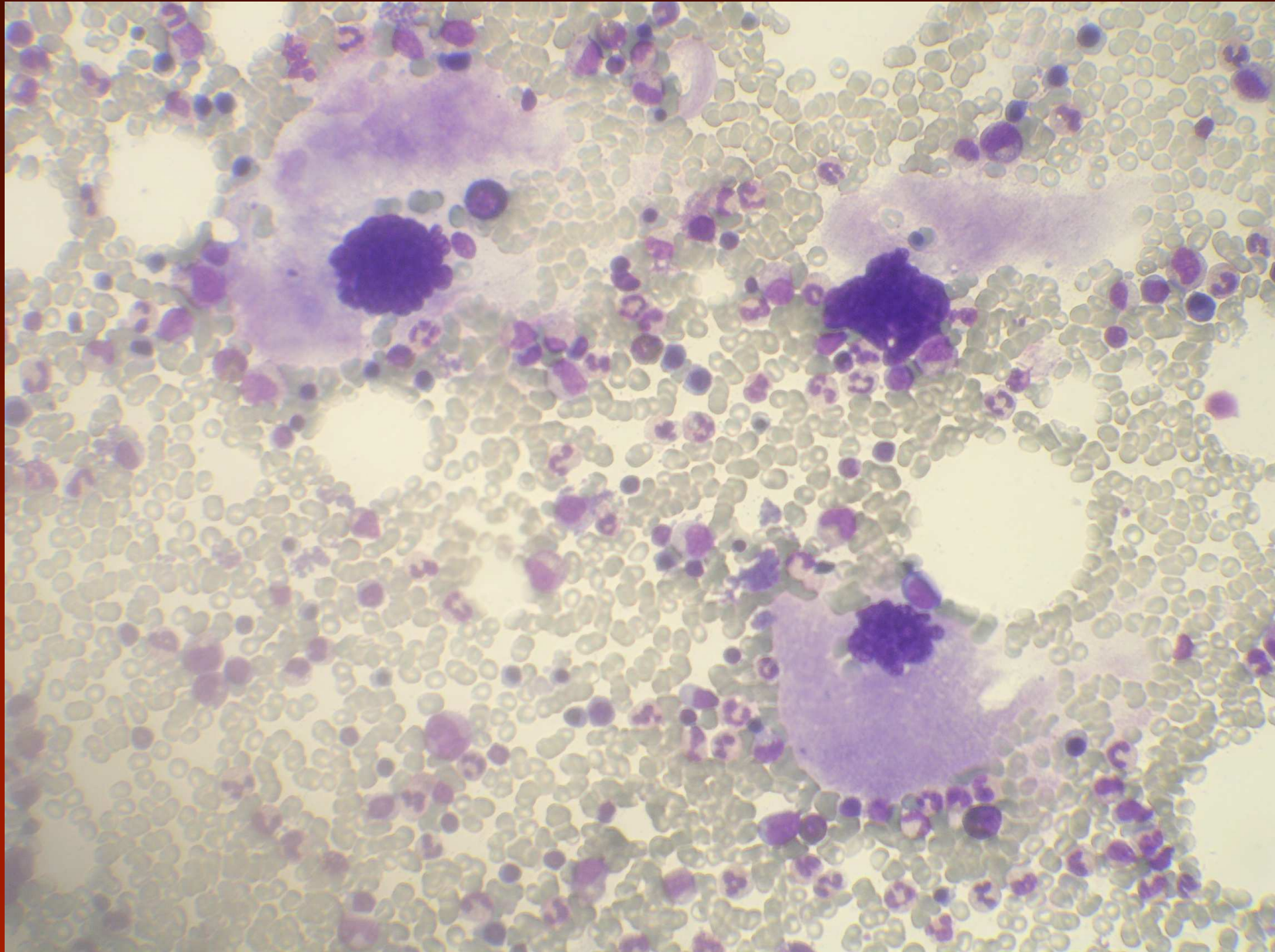
- většinou normo až hypercelulární dřeň, (hypocelularita dg. nevylučuje)
- zvýšený počet megakaryocytů, někdy v trsech, jsou velké až gigantické, s bohatou zralou cytoplazmou, hyperlobulizovaným jádrem s hladkými konturami, nejsou atypické formy, trsy trombocytů, častý je nálezný emperipolézy

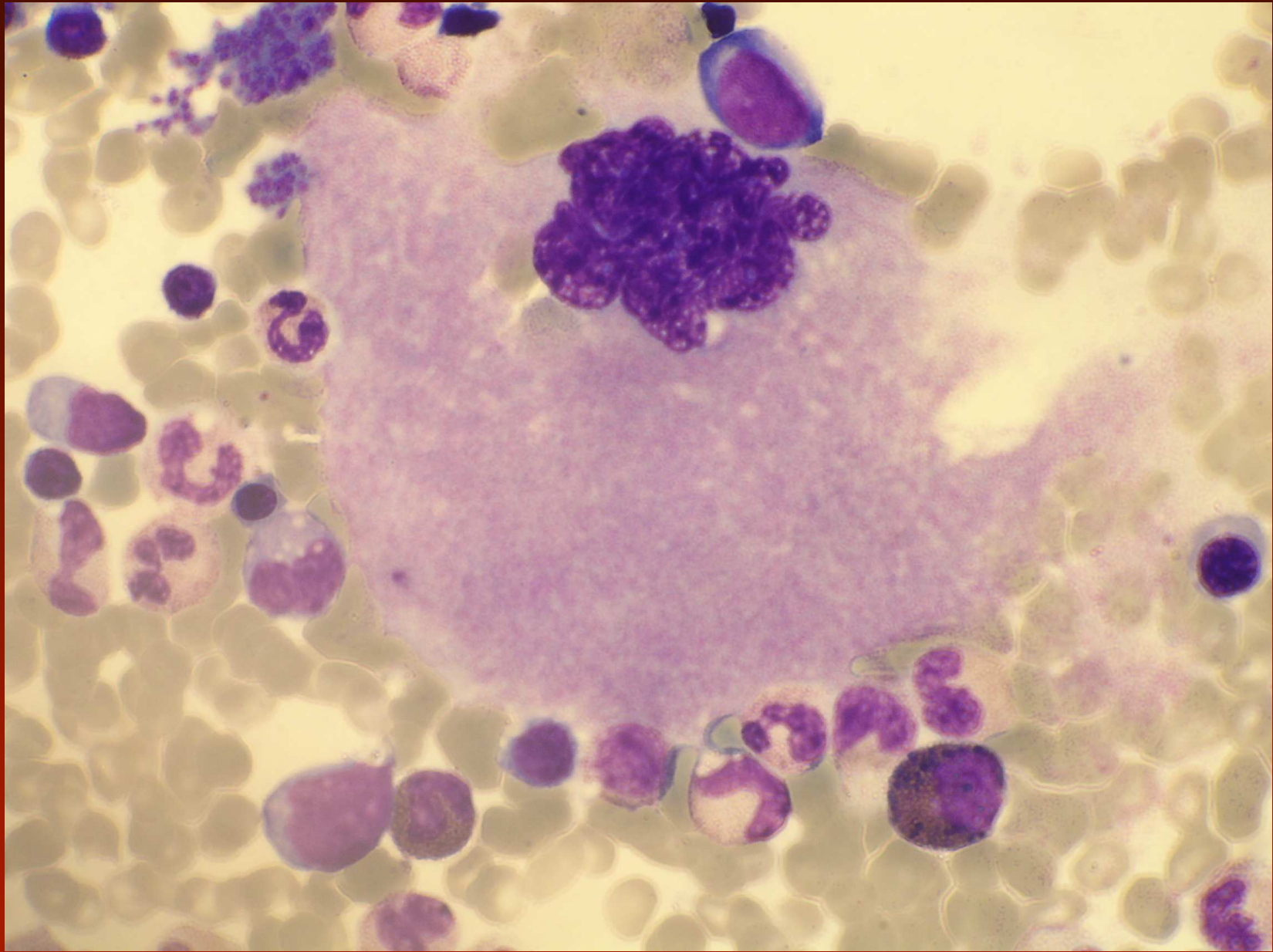
Esenciální trombocytémie

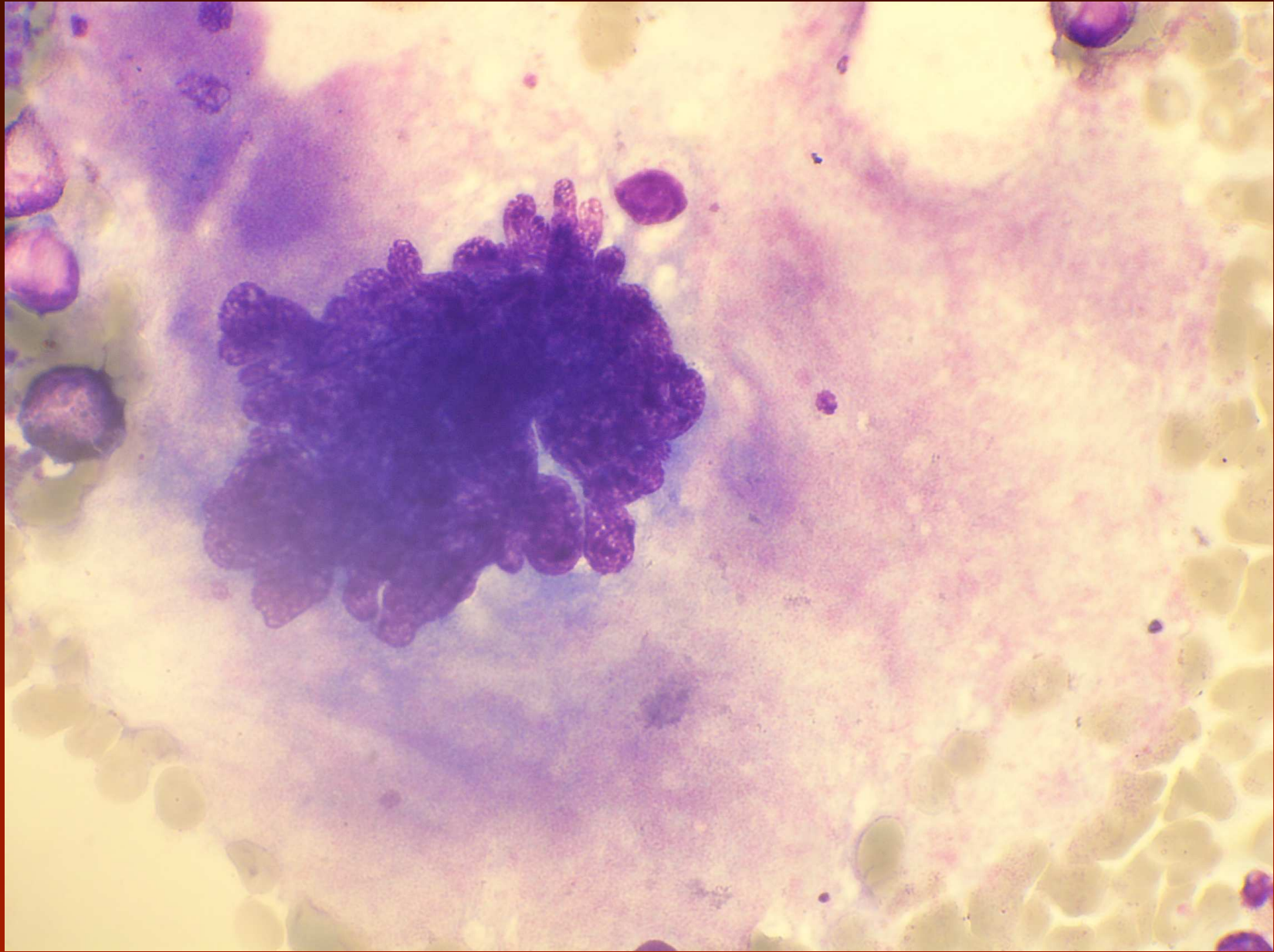
dif. dg. reaktivní trombocytémie

U reaktivní trombocytémie:

- Periferní krev:
 - destičky malé, normálně granulované, nejsou jádra mgk
 - není neutrofilie, basofilie
- Kostní dřeň:
 - zvýšený počet megakaryocytů, snížená velikost, může být emperipoléza
 - nejsou obvykle gigantické, nejsou shluky







ET - genetika

- nejsou specifické odchylky
- změny u 5-10% nemocných
- častějšími nálezy jsou del 20q, del 9q a +8
- 50% nemocných má JAK2V617F
- 1% nemocných má mutaci MPL W515K/L

Chronická neutrofilní leukémie - diagnostická kritéria

Periferní krev:

- leukocytóza $> 25 \text{ G/l}$
- segmentované neutrofily a tyče $> 80\%$ leukocytů
- nezralé granulocyty (promy-metamy) $< 10\%$ leukocytů
- myeloblasty $< 1\%$
- může být toxická granulace
- není dysgranulopoéza, eozinofilie, bazofilie

Chronická neutrofilní leukémie - diagnostická kritéria

Kostní dřeň:

- hypercelulární dřeň, zmnožená neutrofilní granulopoéza G/E až 20:1
- myeloblasty < 5%, proporcionální vyžívání v neutrofilní řadě
- megakryocyty jsou normální nebo s posunem doleva

Cytochemie:

- je zvýšena ALP v leukocytech

Cytogenetika:

- nespecifické nálezy – +8,+ 9, +21, del 11(q), del 20(q), del 12p

Chronická neutrofilní leukémie - diagnostická kritéria

- je přítomna hepatosplenomegalie
- nezjištěna jiná příčina neutrofilie (zánětlivý proces, tumor)
- není Ph1 chromozom nebo BCR/ABL
- není prokazatelné jiné myeloproliferativní onemocnění PV, PMF, ET
- není přestavba PDGFRA, PDGFRB, FGFR1
- není prokazatelný myelodysplastický syndrom nebo myelodysplasticko-myeloproliferativní onemocnění (není dysplázie granulopoézy, myelodysplastické rysy jiné řady, monocyty < 1 G/l)

CNL – cytogenetika, molekulární genetika

- vyloučit neutrofilní CML (p230)
- cytogenetický nálezn pozitivní < 20% pacientů
- t(15;19)(q13;p 13,3) odpovídá na imatinib
- 17-33% pozitivní na JAK2 V617F

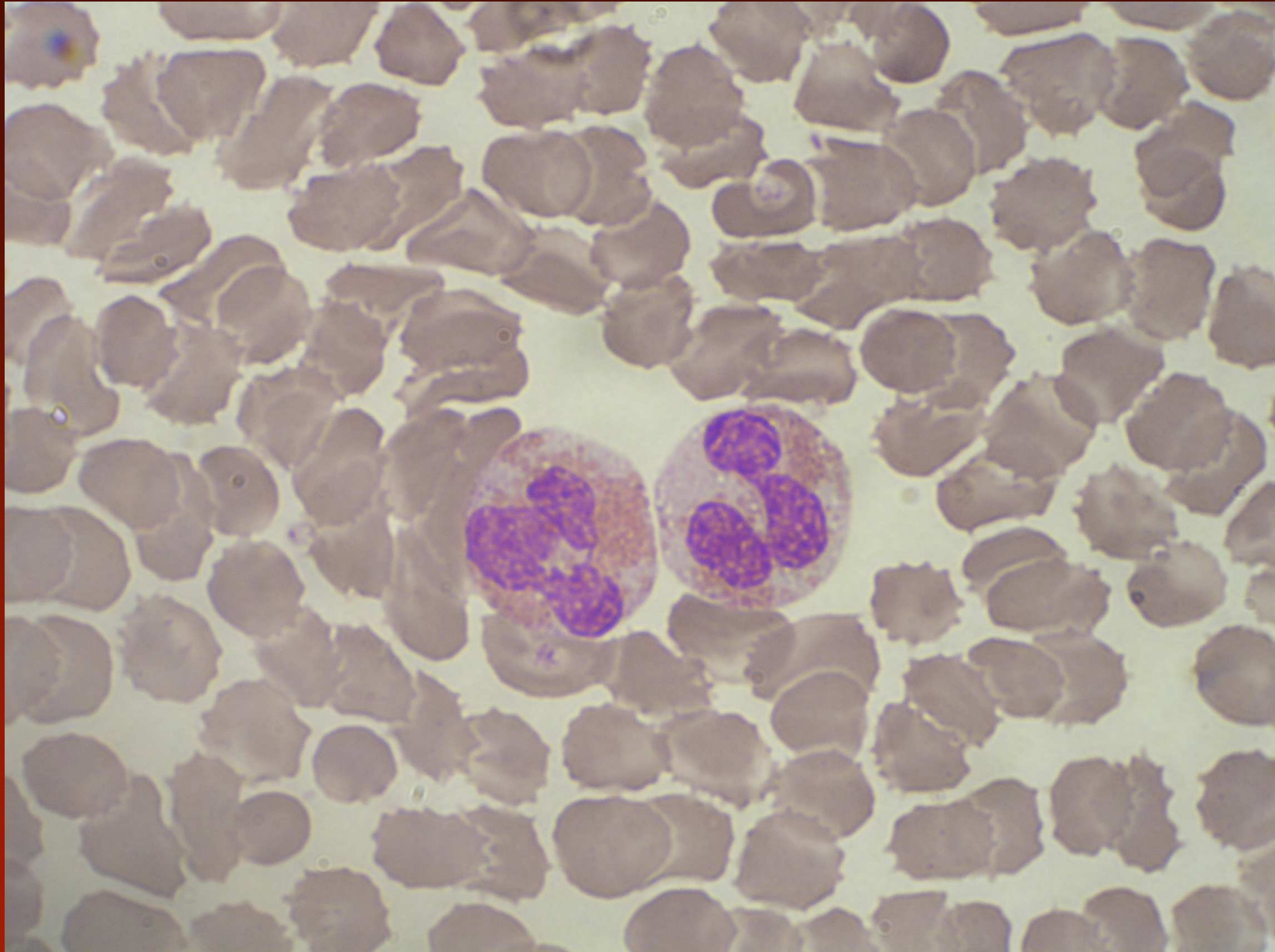
Chronická eozinofilní leukémie jinak nespecifikovaná

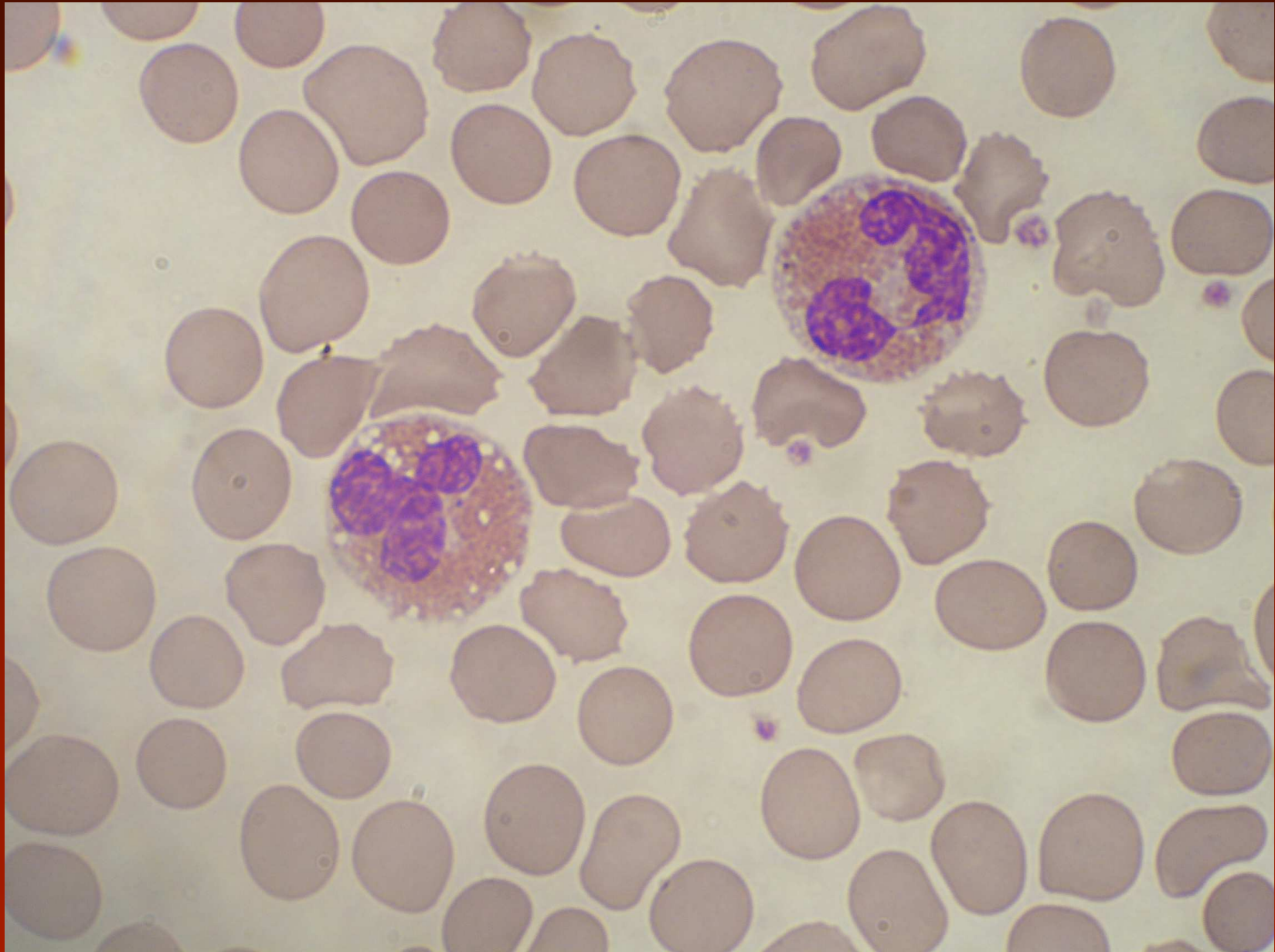
- počet eozinofilů nejméně 1,5 G/l
- není Ph1 nebo BCL/ABL, jiné MDN (PV, ET, PMF)
- Není t(5;°2) nebo jiná přestavba PDGFRB
- Není FIP1L1-PDGFR A či jiná přestavba PDGFR A
- Není přestavba FGFR1
- < 20% blastů v periferní krvi či kostní dřeni, není inv nebo t(16) nebo jiná diagnostické známky AML
- je prokázána klonalita onemocnění a/nebo jsou blasty v PK > 2% nebo > 5% v KD

CEL

Periferní krev:

- většinou vyzrálé eozinofily, málo myelocytů a promyelocytů
- abnormality: vypadaná granulace, vakuolizace cytoplazmy, hypersegmentace jader, hyposegmentace a větší velikost, ale i normální
- někdy vyjádřena neutrofilie a nebo i monocytóza, případně i bazofilie
- u diagnózy CEL by mělo být $> 2\%$ blastů

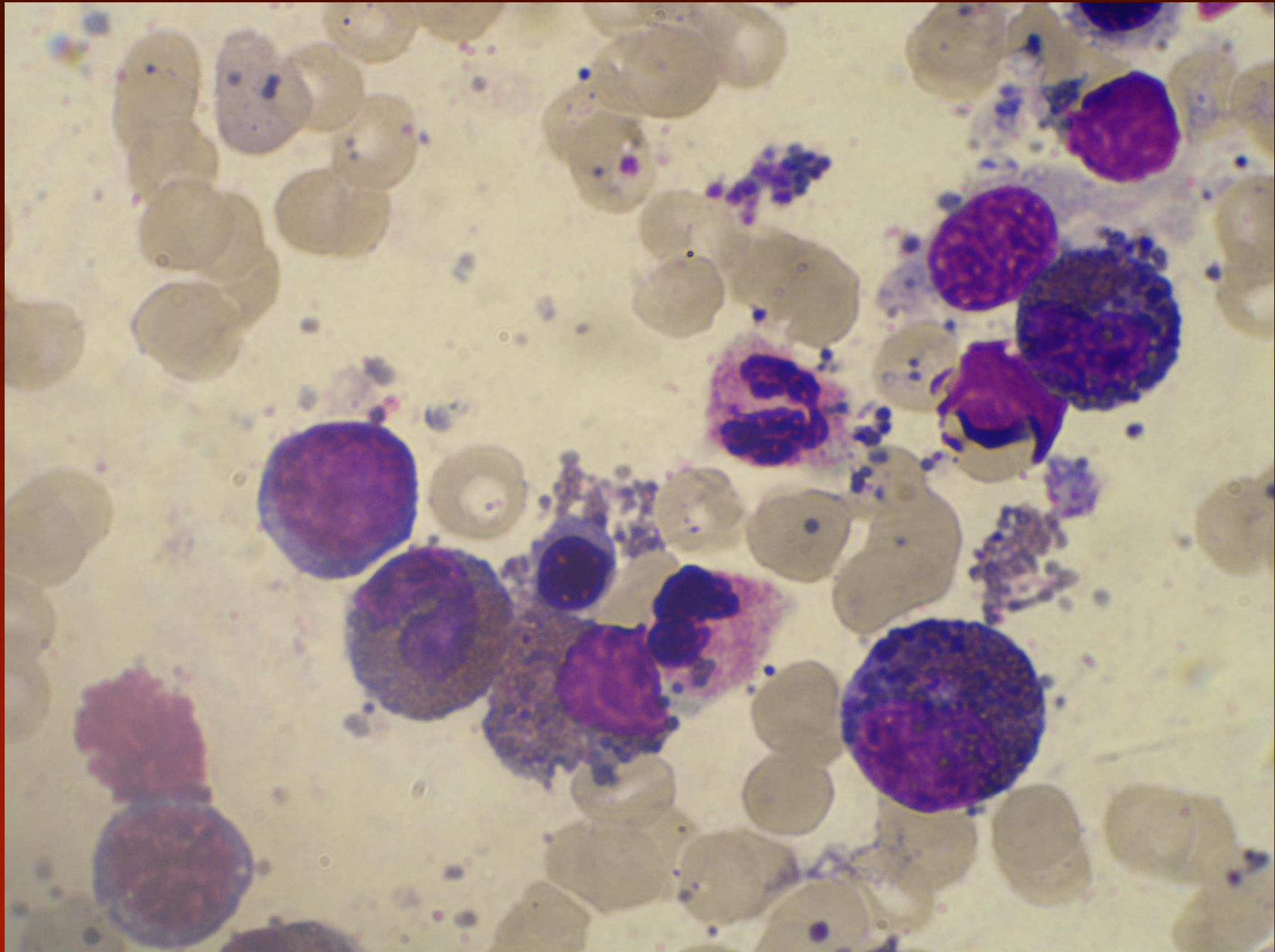


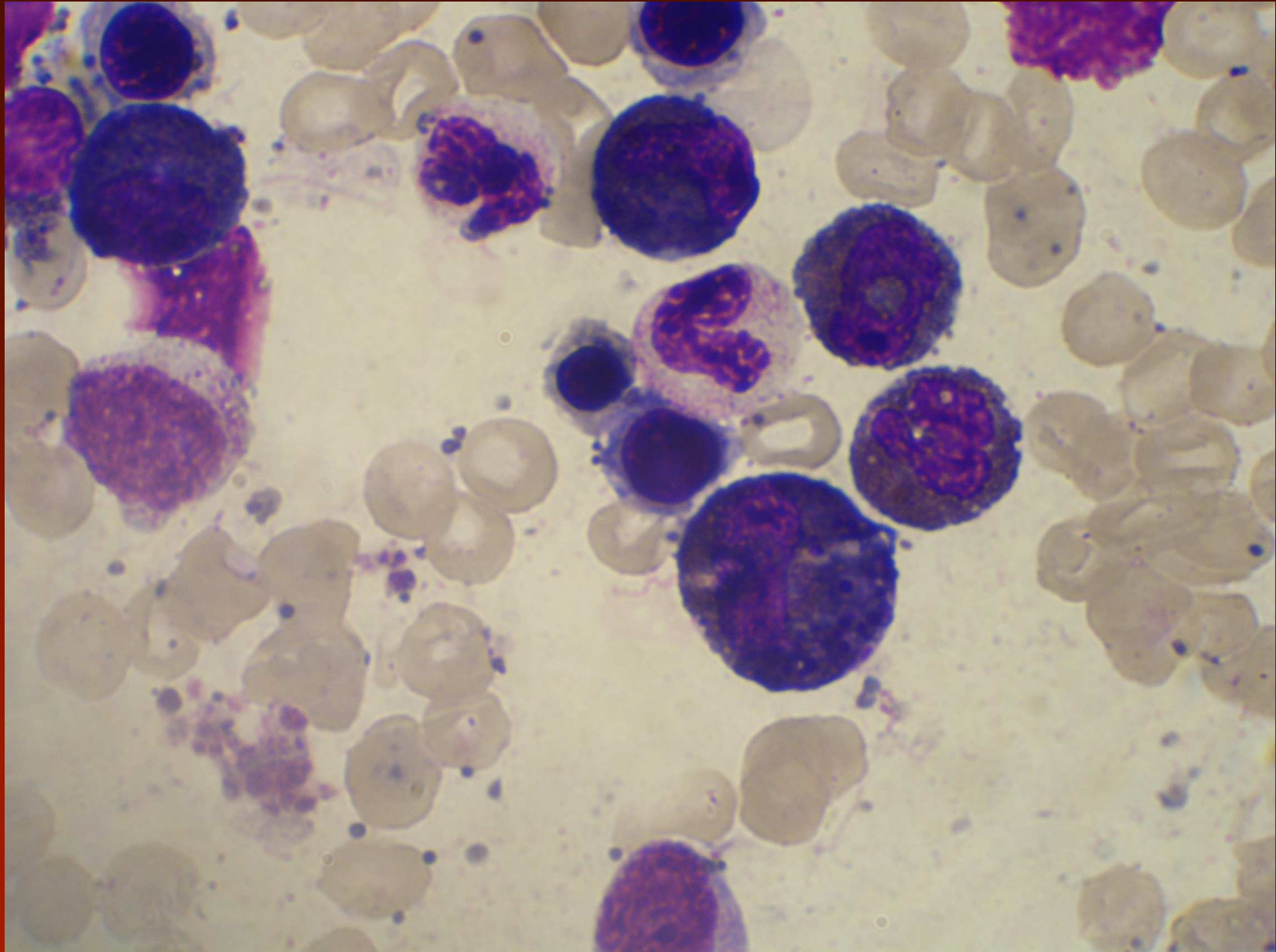


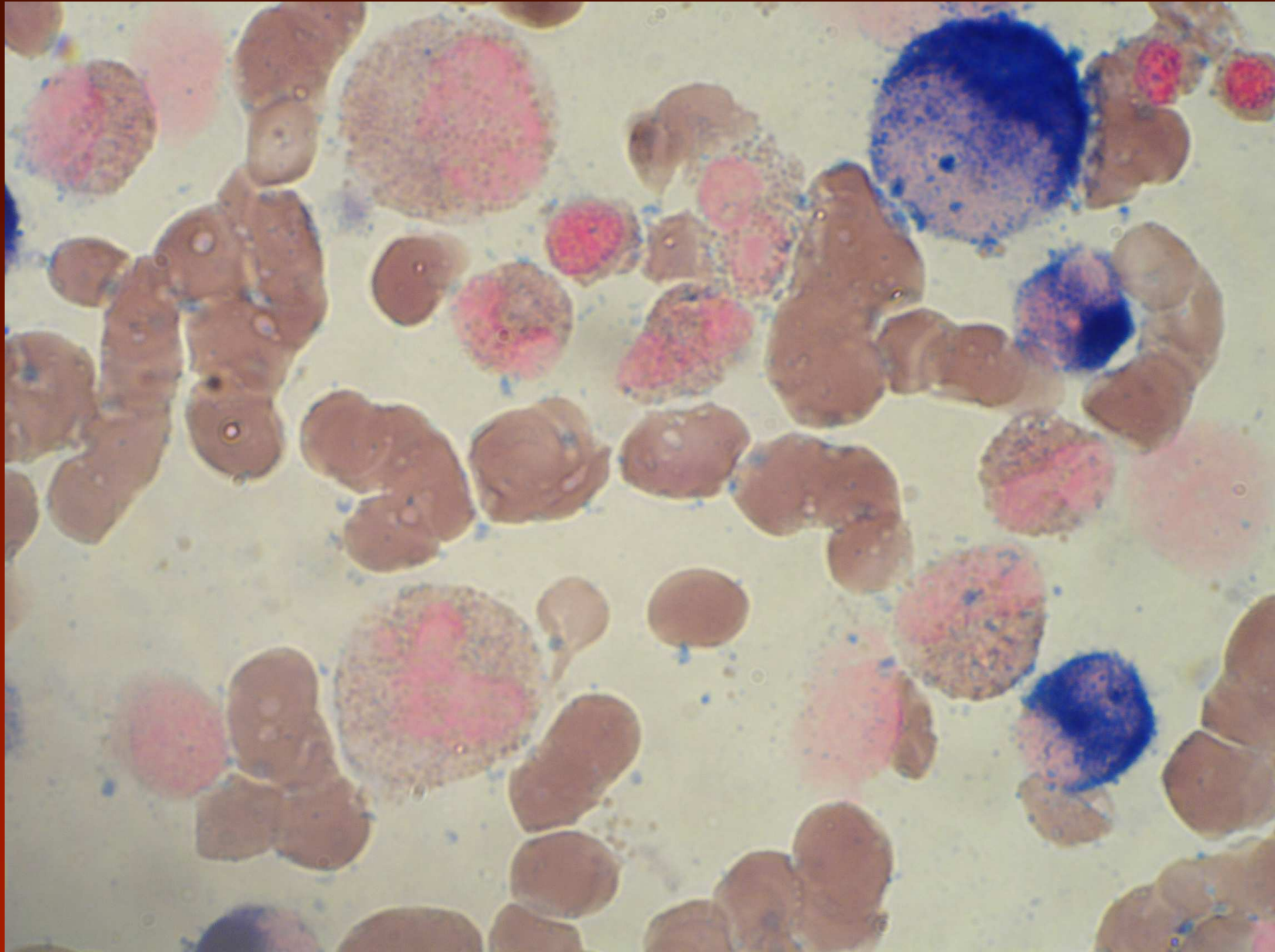
CEL

Kostní dřeň:

- hypercelularita díky hyperprodukcii eozinofilů, většinou zachováno normální vyzrání, často Charcot-Leydenovy krystaly, eozinofilní myelocyty obsahují proeozinofilní granula barvící se bazofilně
- blasty 5-19%, dysplastické rysy jak eozinofilů tak jiných řad podporují podezření na CEL
- pozitivita CHE podporuje podezření na nádorové onemocnění, diagnózu však neprokazuje

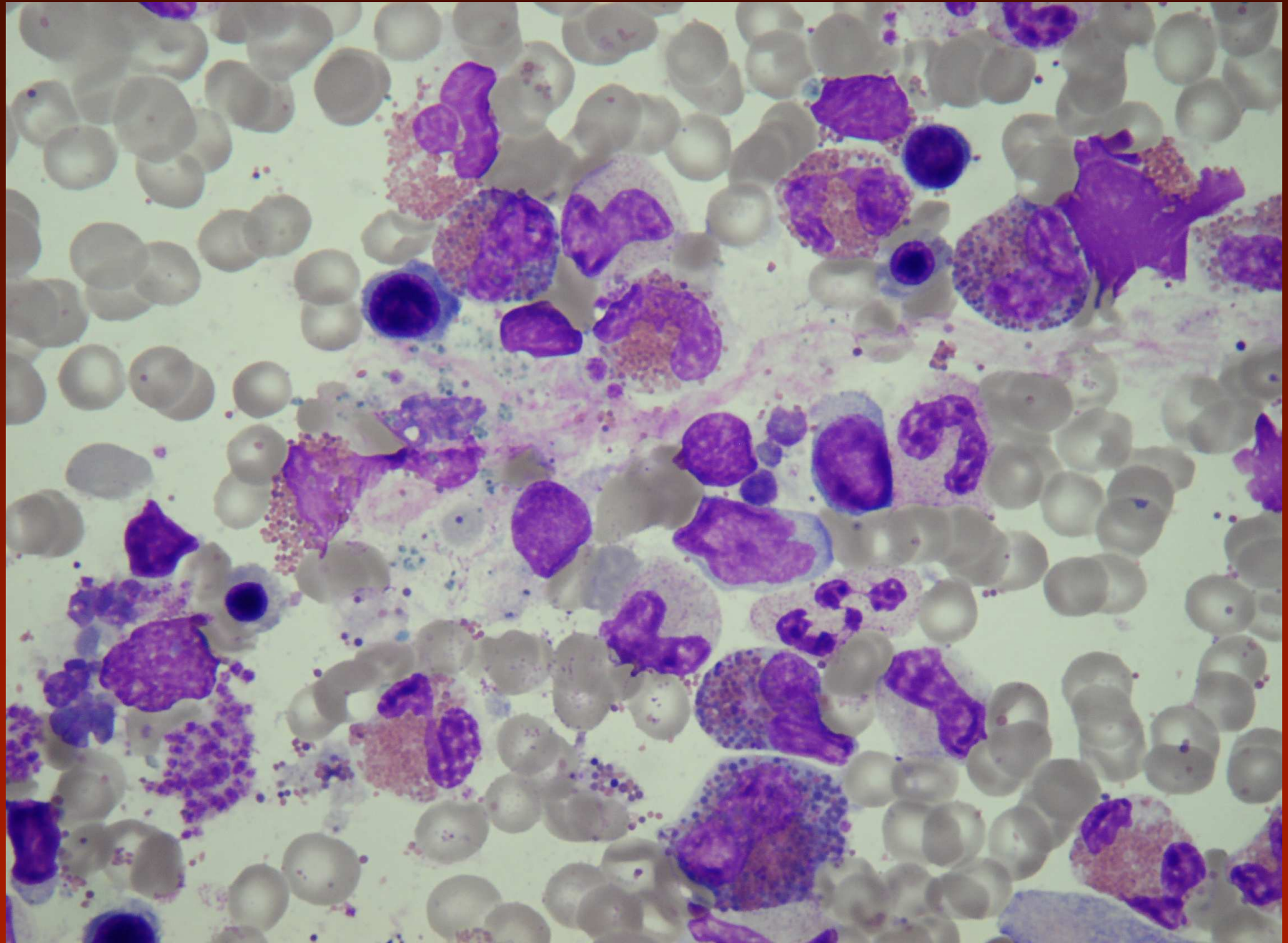




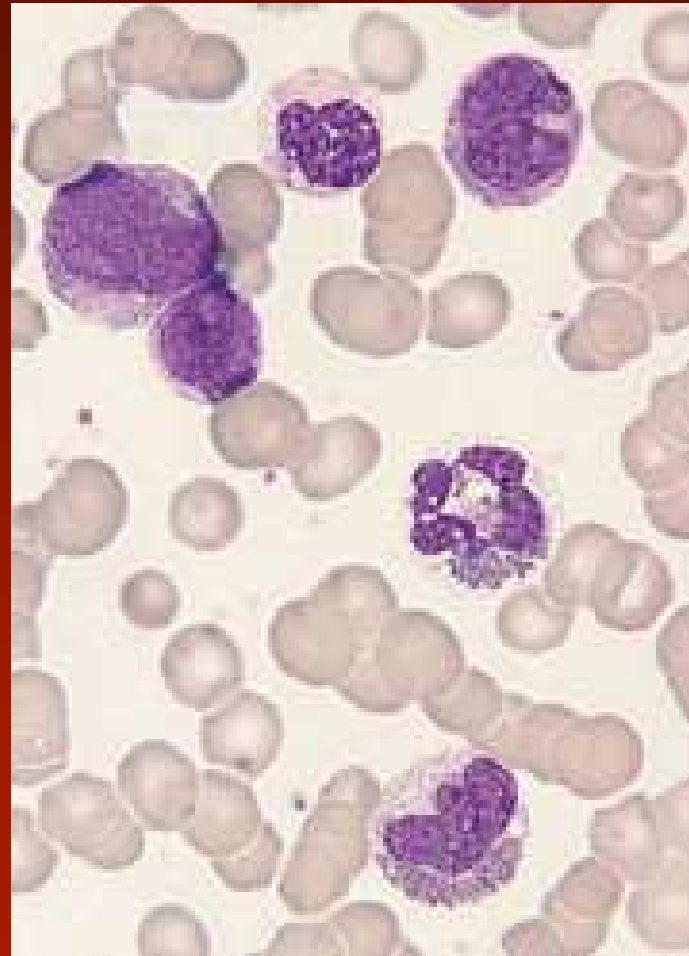
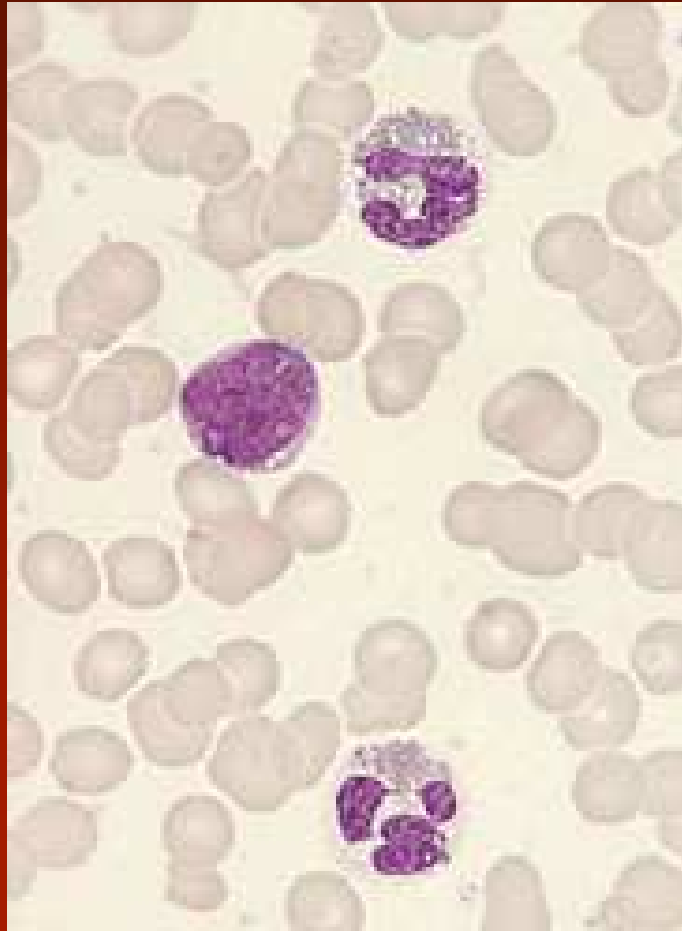


klonální cytogenetické abnormity popsané u eozinofilní leukémie (B.Bain II/2006)

- Trisomie 8 (nejméně 6 případů)
- Trisomie 15 (nejméně 2 případy)
- 20q- (nejméně 2 případy)
- i(17q) (nejméně 2 případy)
- -7 (nejméně 2 případy)



Eosinophilic leukaemia with trisomy 8



Mastocytózy

- kožní mastocytóza
- indoletní systémová mastocytóza
- systémová mastocytóza spojená s klonální hematologickou chorobou ne-mastocytové linie
- agresivní systémová mastocytóza
- sarkom z mastocytů
- mimokožní mastocytóza

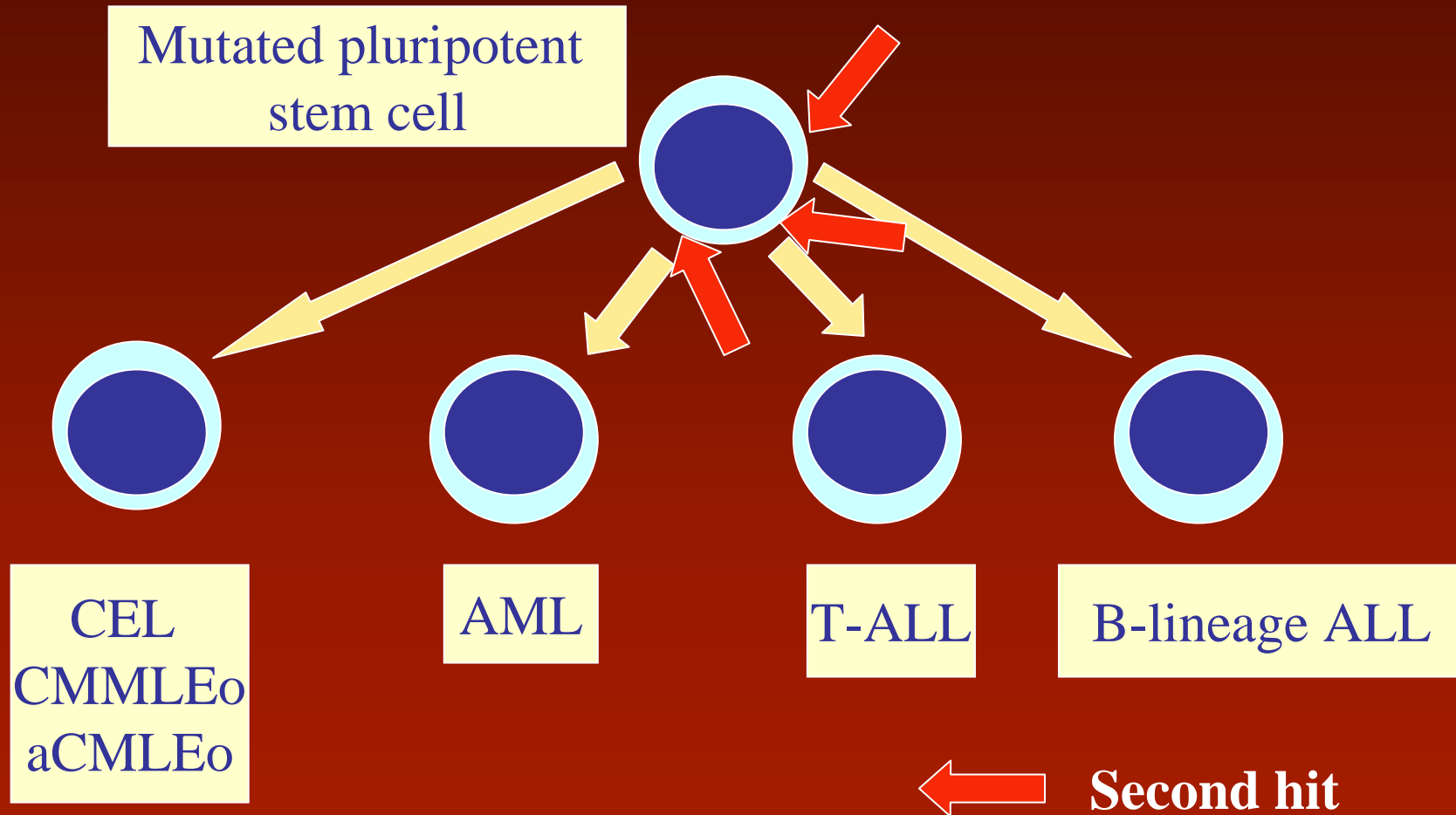
Chronické myeloproliferativní onemocnění, neklasifikovatelné

- onemocnění jasně myeloproliferativního charakteru, nesplňuje však diagnostická kritéria předchozích
- dvě skupiny:
 - iniciální stadia PV, CIMF nebo ET
 - pozdní stadia chronických myeloproliferativních chorob
- morfologické rysy jsou variabilní

Myeloidní a lymfoidní nádory s eozinofilií a abnormalitami PDGFRA, PDGFRB a FGFR1

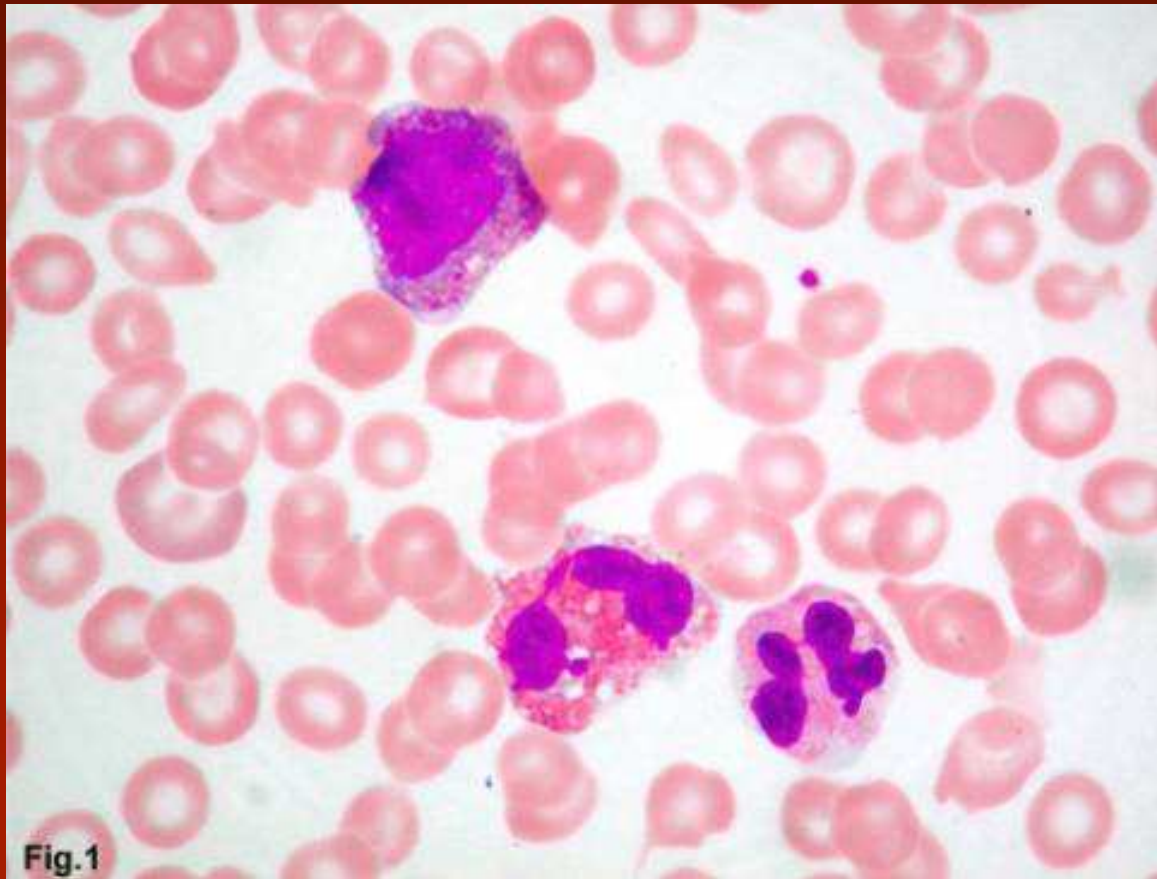
- nová kategorie ve WHO 2008
- 8p11 syndrom (přestavba FGFR1)
 - t(8;13), t(6;8), t(8;9), t(8;17), t(8;19), t(8;22) ins(12;8)...
 - není účinnost imatinibu
- 5q33 syndrom (ETV6-PDGFRB nebo jiné přestavby PDGFRB)
 - t(5;12), t(1;5), t(5;7), t(5;10), t(5;14), t(5;15), t(5;17)
- 4q12 syndrom (FIP1L1-PDGRA, BCR-PDGFR1)
 - žádný cytogenetický nález
 - t(4;22)

The 8p11 syndrome



8p11 syndrom

Case report – periferní krev

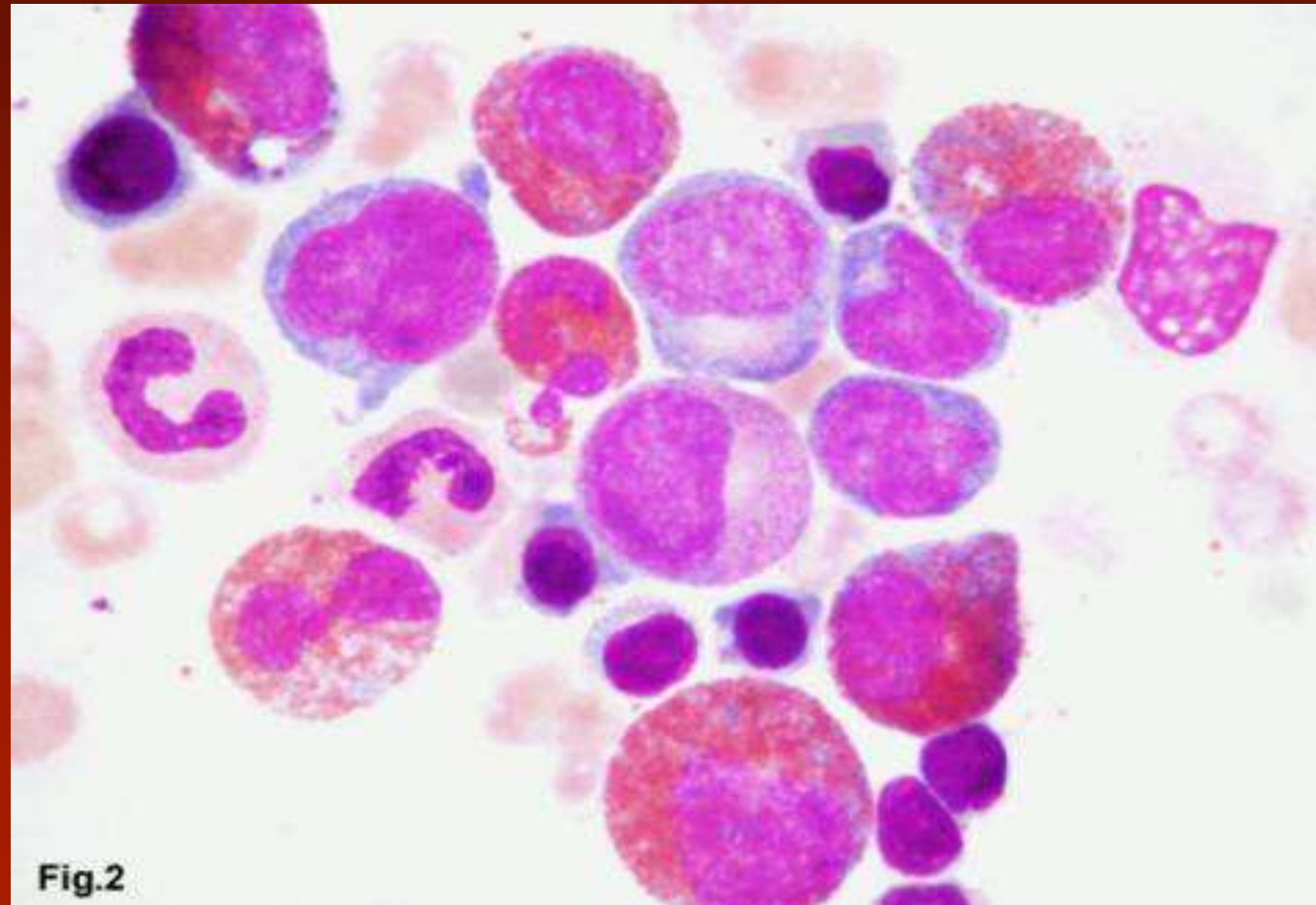


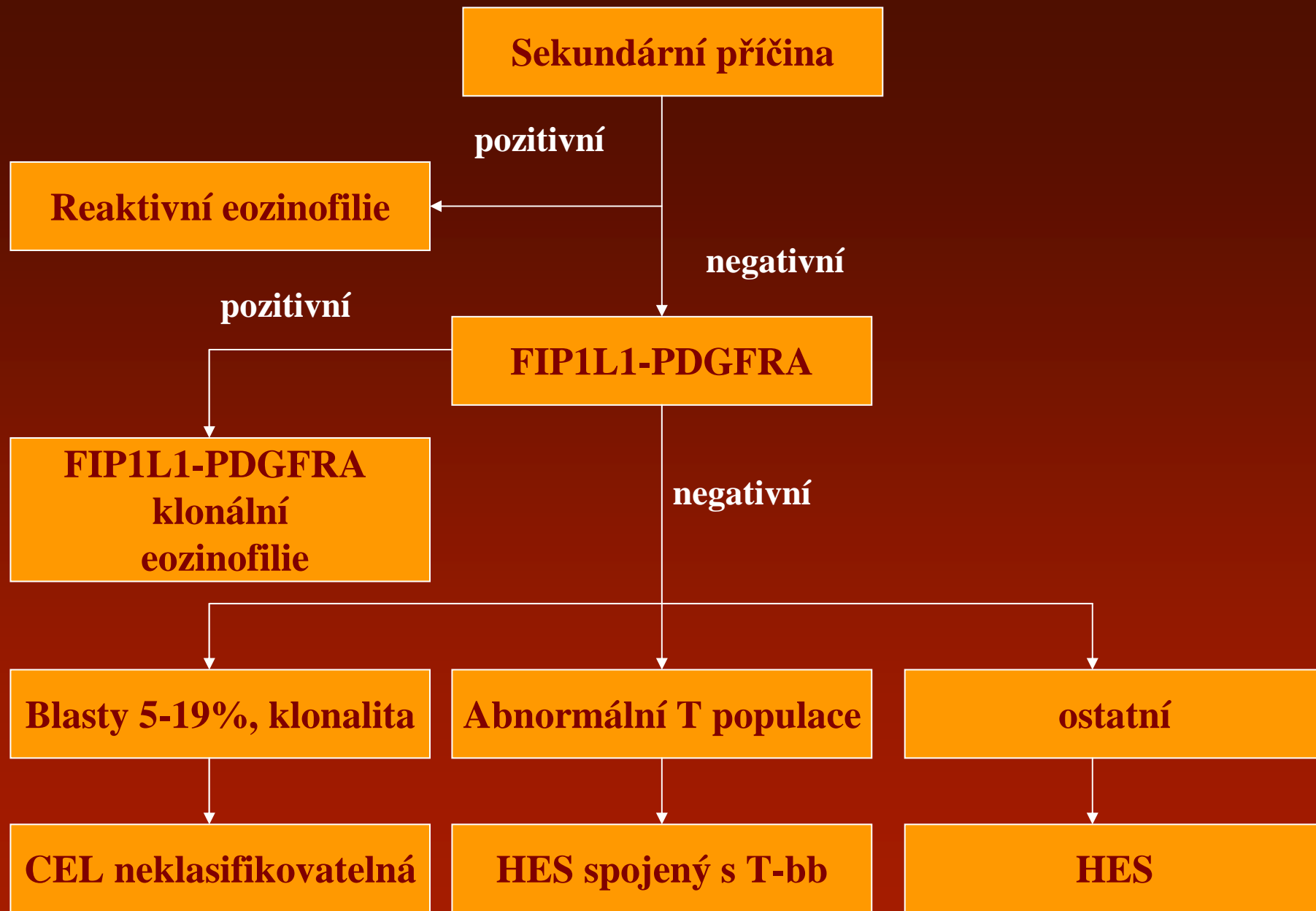
8p11 syndrom

Case report – kostní dřeň

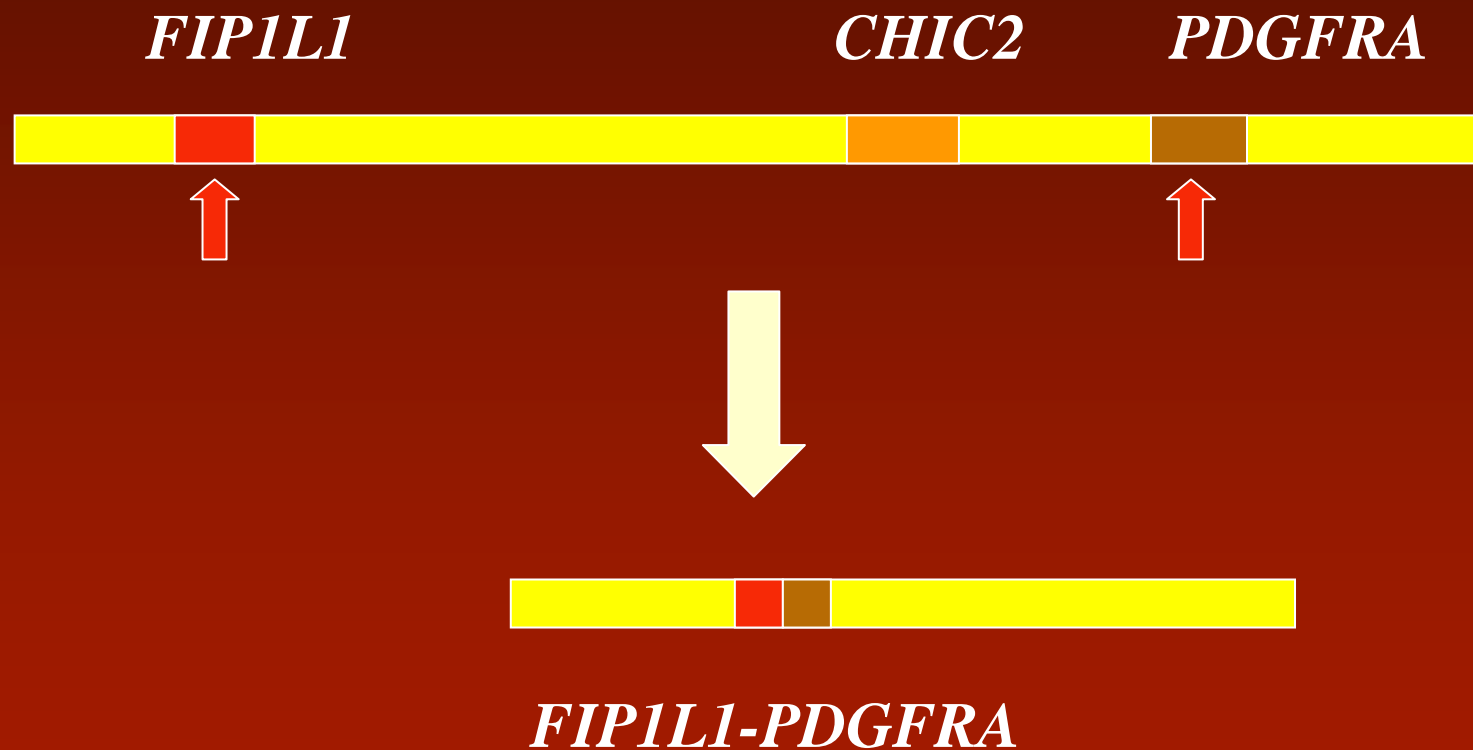
20%
eosinofilů,
3% blastů

Diagnóza:
aCML s
eozinofilií



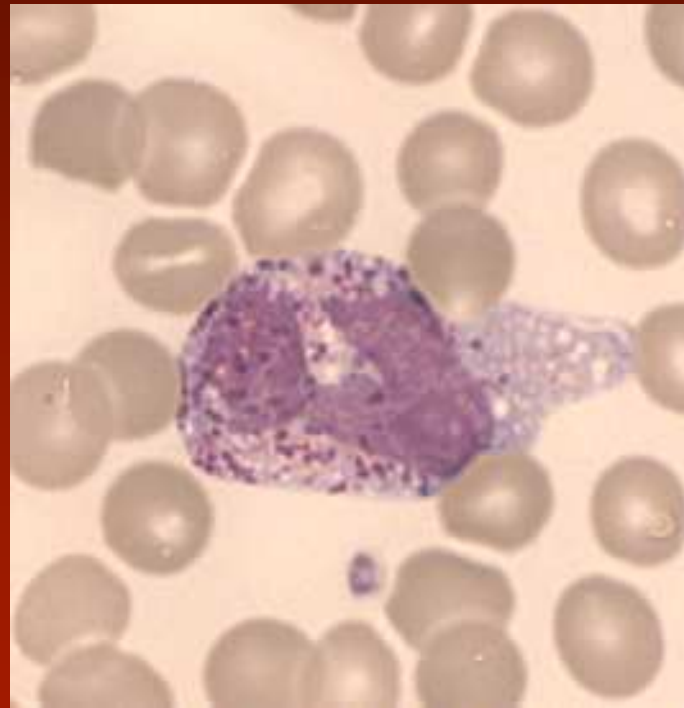
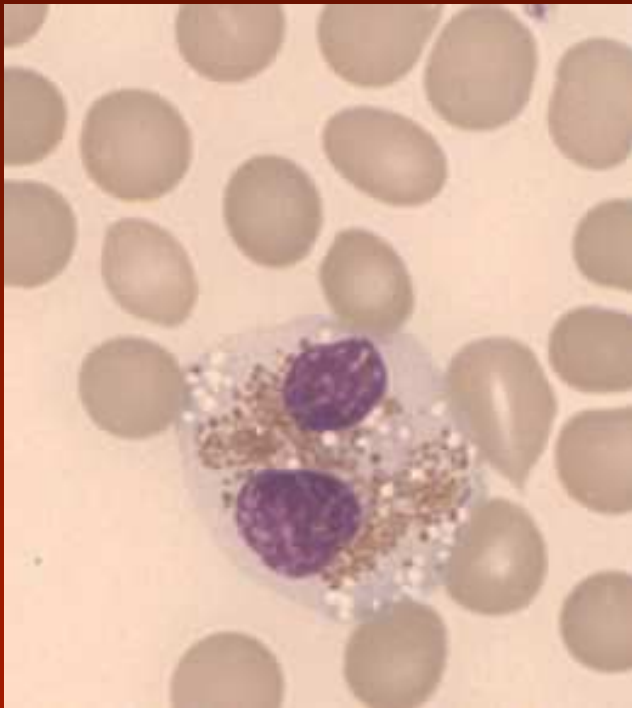


The *FIP1L1*-*PDGFRA* syndrome



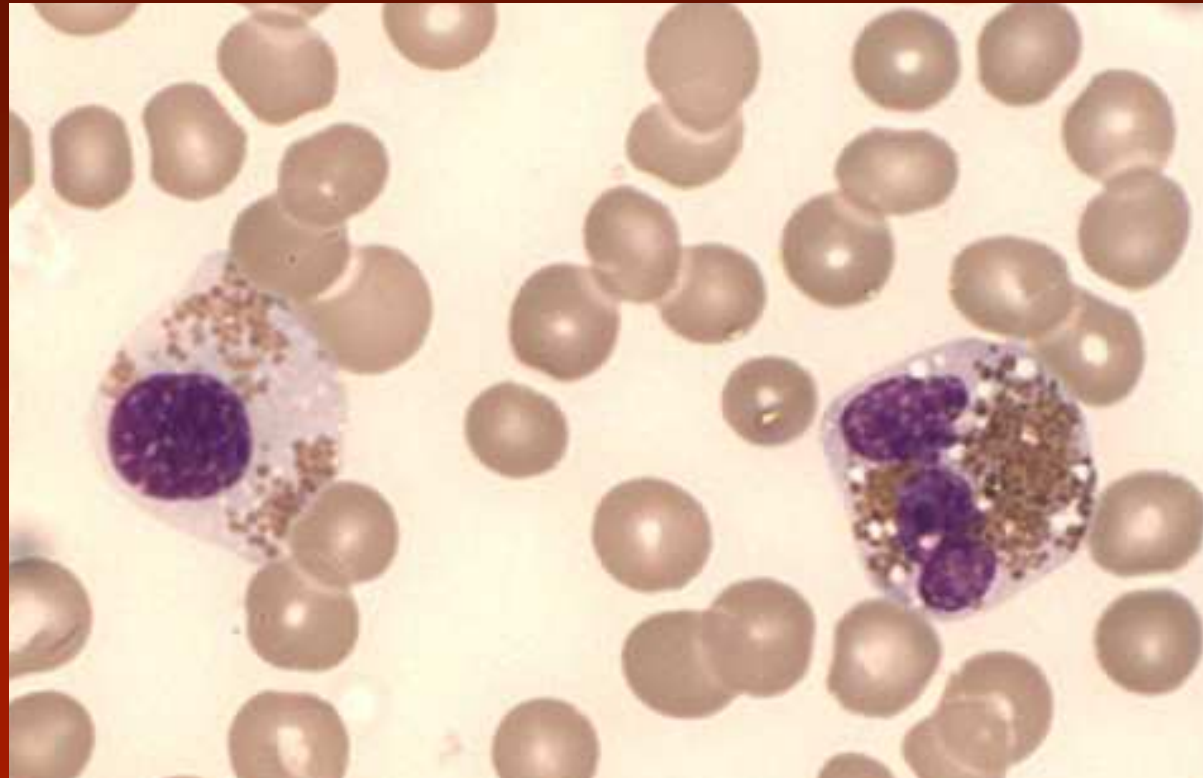
→ Breakpoints in *FIP1L1* and *PDGFRA*

typický pacient s *FIP1L1-PDGFR*
syndromem



Krevní nátěr

typický pacient s *FIP1L1-PDGFR*
syndromem



Krevní nátěr

Hypereozinofilie

<i>FIP1L1-PDGFR</i> A syndrom	Lymfoproliferativní HES
Hlavně muži Kardiální postižení Zvýšená tryptáza/zvýšení mastocytů GI postižení Akutní transformace možná	Není predominance mužů Časté kožní postižení Zvýšení interleukinu 5 a IgE GI postižení Zjevný lymfom se může vyvinout

Charakteristika MDS/MPN

- Klonální hemopoetické neoplázie, které v čase iniciální diagnózy nesou klinické, laboratorní a/nebo morfologické rysy myelodysplastického syndromu a současně nálezy, které jsou kompatibilní se syndromem myeloproliferace (dřeňová hyperplázie z důvodů proliferace nejméně jedné myeloidní řady, zvýšený počet cirkulujících periferních buněk).
- Hepatomegalie a splenomegalie je častá (klinické nálezy jsou variabilní, mohou se měnit).
- Současně přítomná dysplázie vede možnému současnému výskytu cytopenie.

Myeloproliferativní - myelodysplastické choroby

- Chronická myelomonocytární leukémie
- Atypická chronická myeloidní leukémie BCR-ABL1 negativní
- Juvenilní myelomonocytární leukémie
- Myelodysplasticko-myeloproliferativní onemocnění, neklasifikovatelné

Myelodysplasia

Myelodysplastic Syndromes (MDS)

**RA, RARS, RCMD, RCMD-RS,
RAEB-1, RAEB-2, MDS-U,
MDS with del(5q)**

Myelodysplastic/Myeloproliferative diseases (MDS/MPD)

chronic myelomonocytic leukemia (CMML)
juvenile myelomonocytic leukemia (JMML)
atypical chronic myeloid leukemia (aCML)
unclassifiable (MDS/MPD-U)

Chronic Myeloproliferative Diseases (CMPD)

**CML- CNL- CEL- PV-
CIMF -ET- CMPD-U**

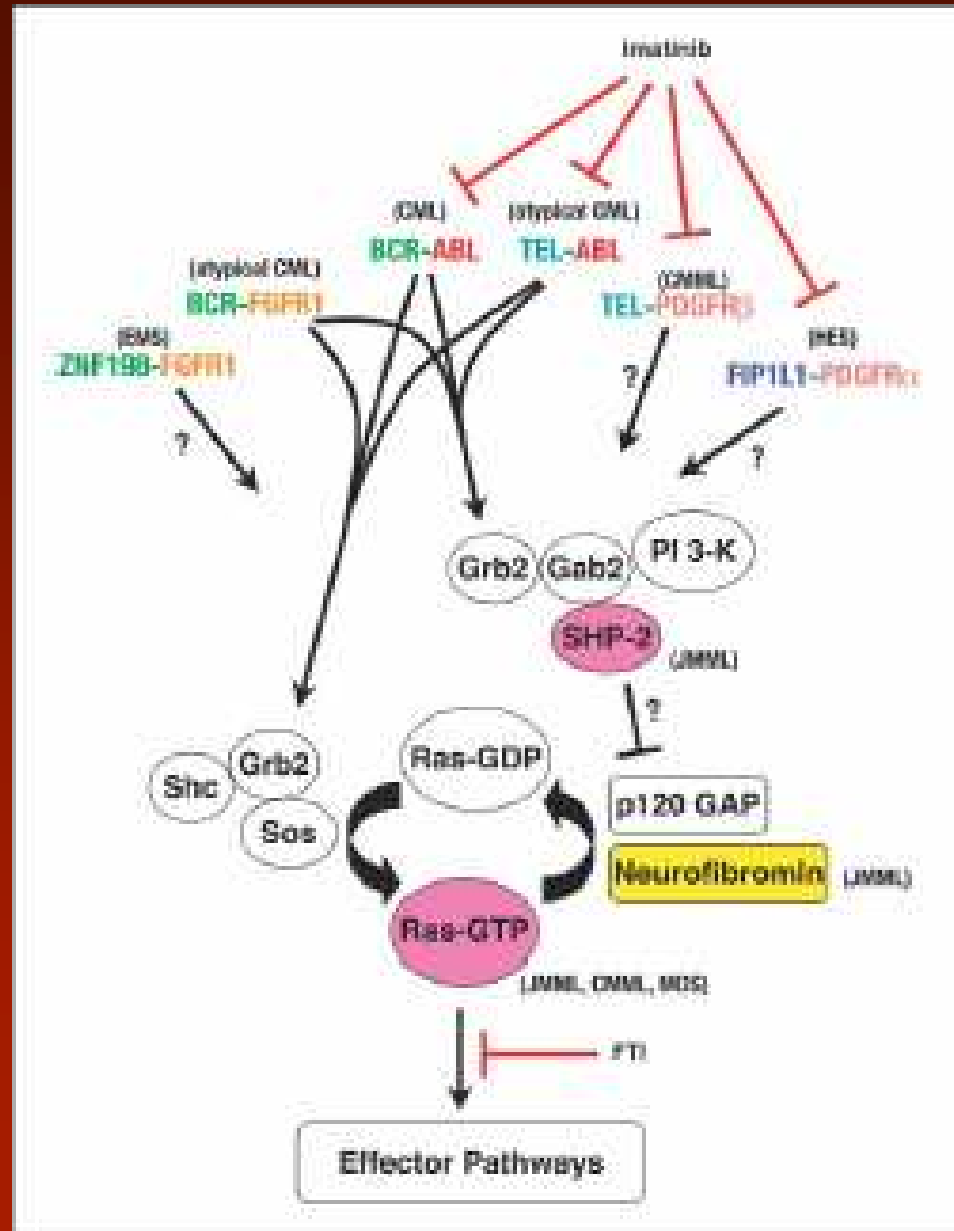
Myeloproliferation

The World Health Organization (WHO) classification of the myeloid neoplasms

James W. Vardiman, Nancy Lee Harris, and Richard D. Brunning

Aberrant signal transduction in MPD and MDS

Fusion protein tyrosin-kinase



RA Van Etten, KM. Shannon2
CANCER CELL : DECEMBER 2004

Chronická myelomonocytární leukémie

- > 1 G/l monocytů v periferní krvi
- není Ph1 chromozom nebo BCR/ABL
- Není přestavba PDGFRA, PDGFRB
- méně než 20 blastů v kostní dřeni či periferní krvi (včetně monoblastů a promonocytů)
- dysplázie v jedné nebo více myeloidních liniích; v případech, kde není dysplázie je CMML jestliže
 - je získaná klonální cytogenetická abnormita
 - monocytóza přetrvává více než 3 měsíce a jiné příčiny monocytózy jsou vyloučeny

CMMol – periferní krev

- monocyty obvykle 2-5G/l, ale i 80G/l, většinou > 10% jaderných buněk; většinou vyztálé, ale i morfologické atypie: abnormální granulace, neobvyklé štěpení jádra, jemný jaderný chromatin, blasty a promonocyty jsou obvykle nalezeny (< než 20%)
- neutropenie, ale i neutrofilie, nezralé prekurzory obvykle < 10%, bazofilie někdy, eozinofily normální až výrazně zvýšené, dysgranulopoéza (méně výrazná u pacientů s leukocytózou)
- lehká anémie normo- až makrocytární, často středně významná trombocytopenie

CMMol – kostní dřeň

- hypercelulární u 75% případů (ostatní normo i hypocelulární)
- je přítomna granulocytární proliferace, většinou s dysgranulopoézou, méně často i erytrocytární proliferace s dyserythropoézou (cca 50% pacientů)
- monocytární proliferace variabilně, někdy více zřetelná barvením na nespecifickou esterázu
- mikromegakaryocyty a/nebo mgk s abnormálně lobulizovanými jádry

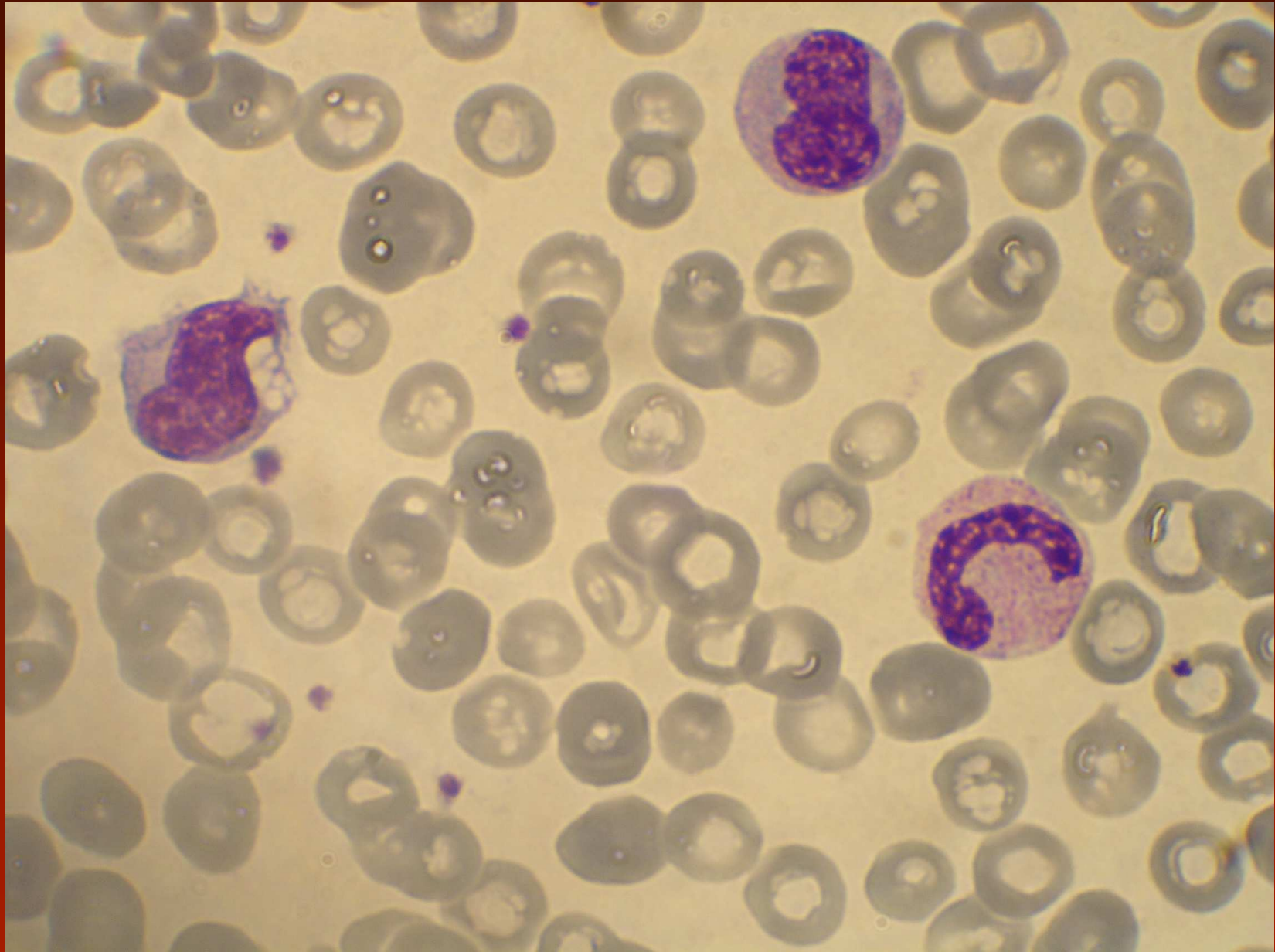
Chronická myelomonocytární leukémie

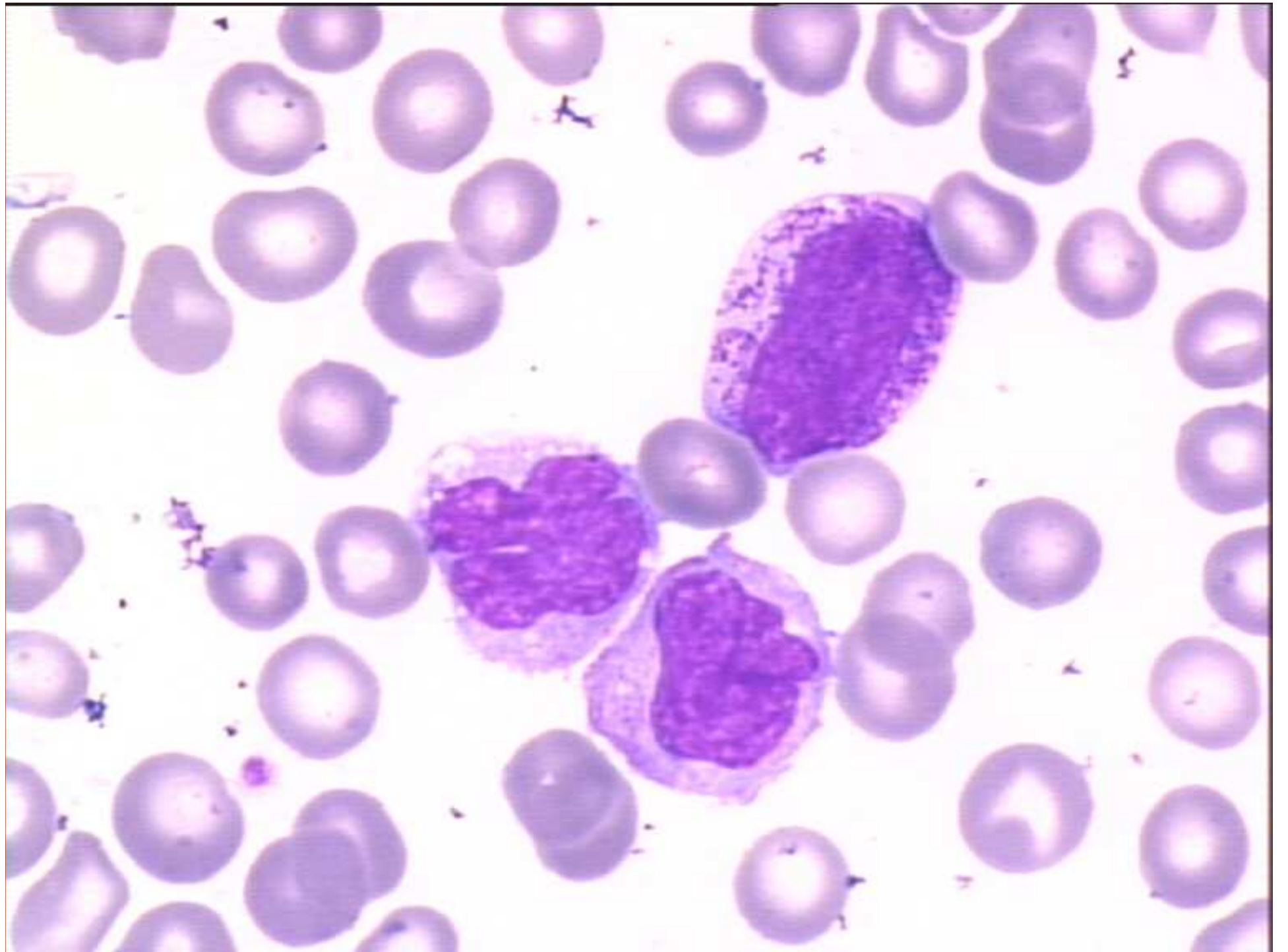
- CMML 1
 - periferní blasty < 5%, dřevné blasty < 10%
- CMML 2
 - periferní blasty jsou 5-19% a/nebo dřevné blasty jsou 10-19%, a/nebo jsou přítomny Auerovy tyče a blasty jsou < 20%
- < 13G/l leukocytů – myelodysplastický typ
- > 13G/l leukocytů – myeloproliferativní typ

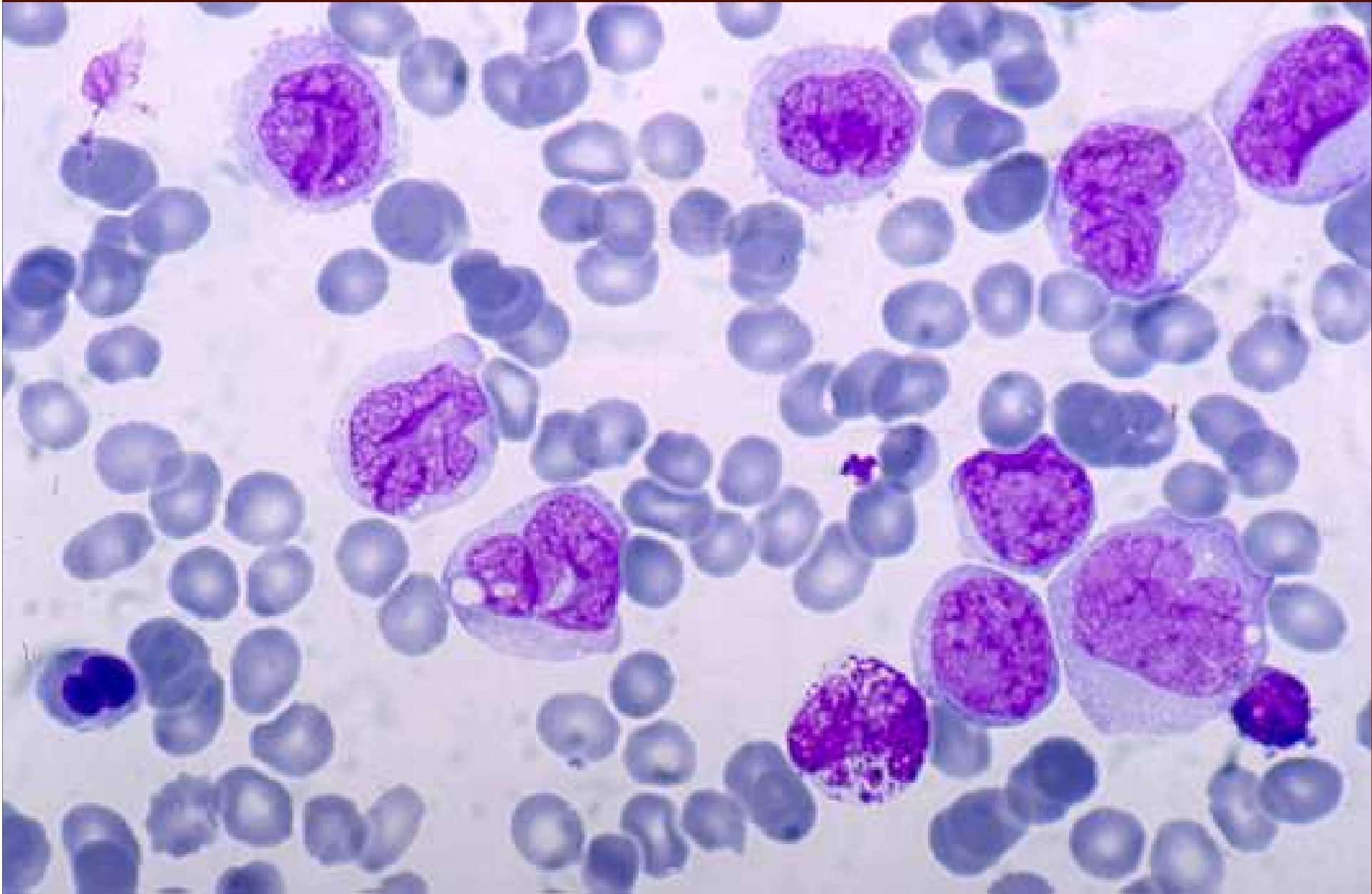


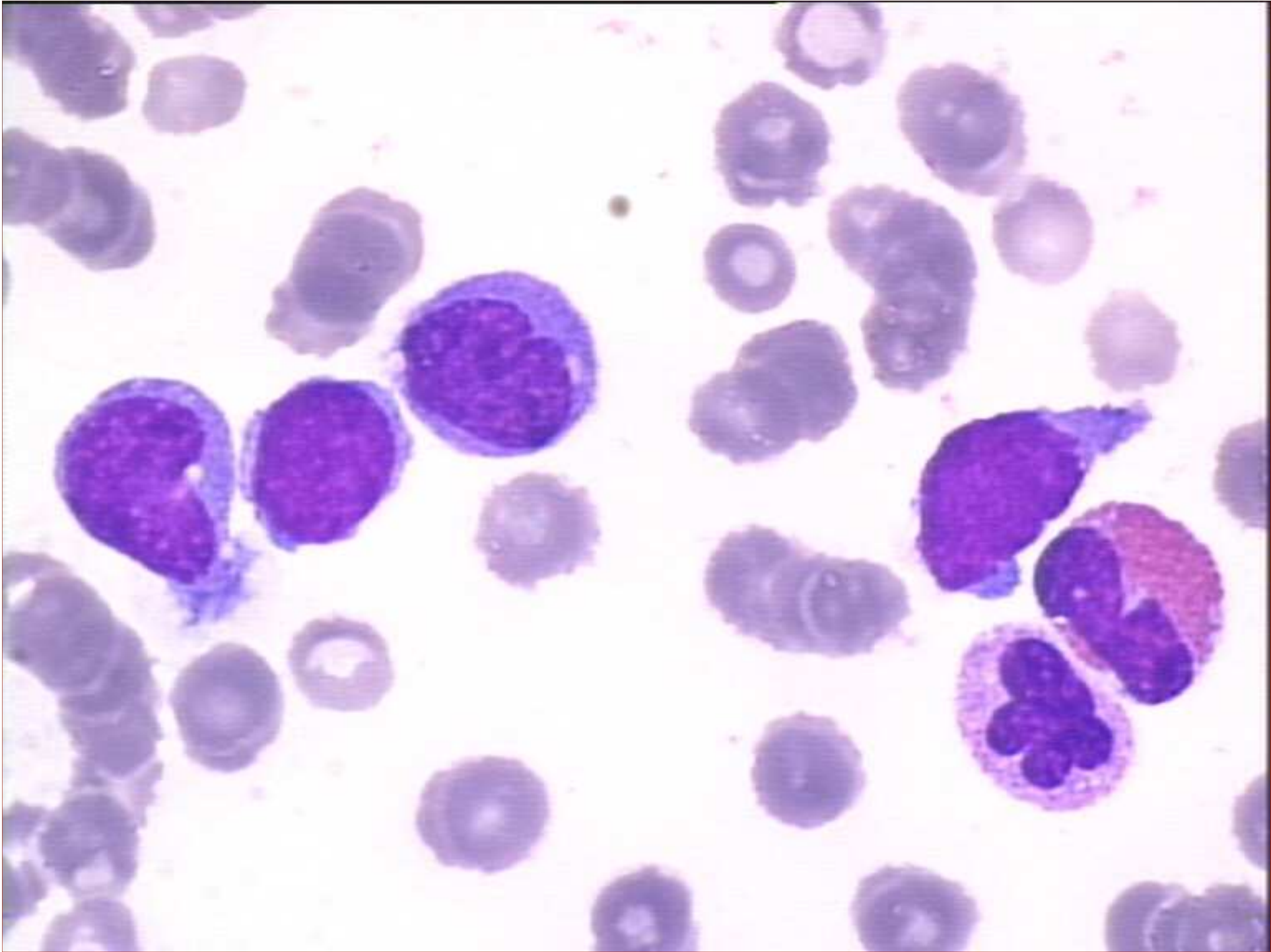Monocyte:

- large cell with irregular cell outline
- large irregular often lobulated nucleus
- spongy lightly staining chromatin with a fairly delicate network
- abundant greyish-blue sometimes vacuolated cytoplasm with minute irregularly shaped azurophilic granules (ground glass appearance)

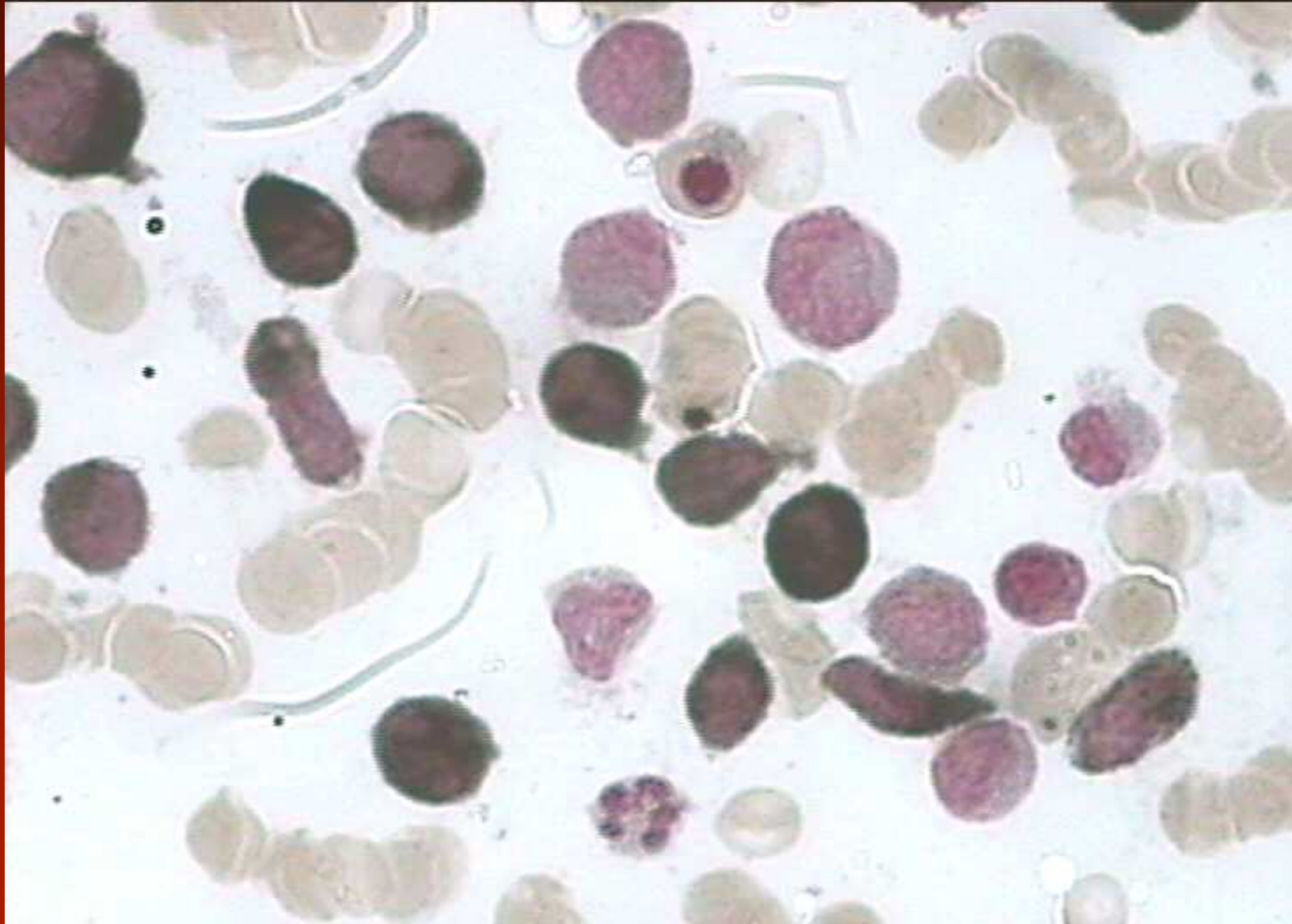




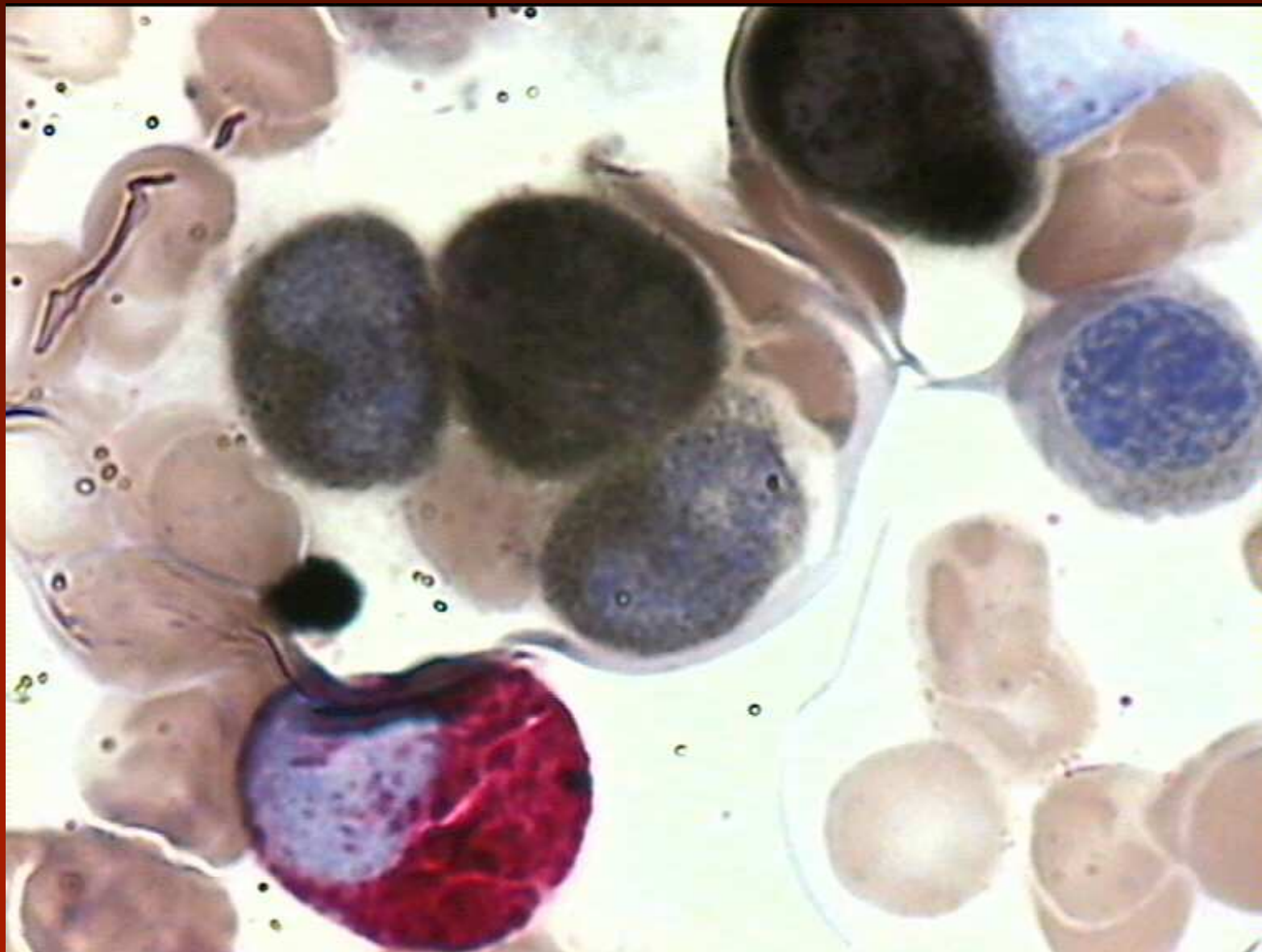
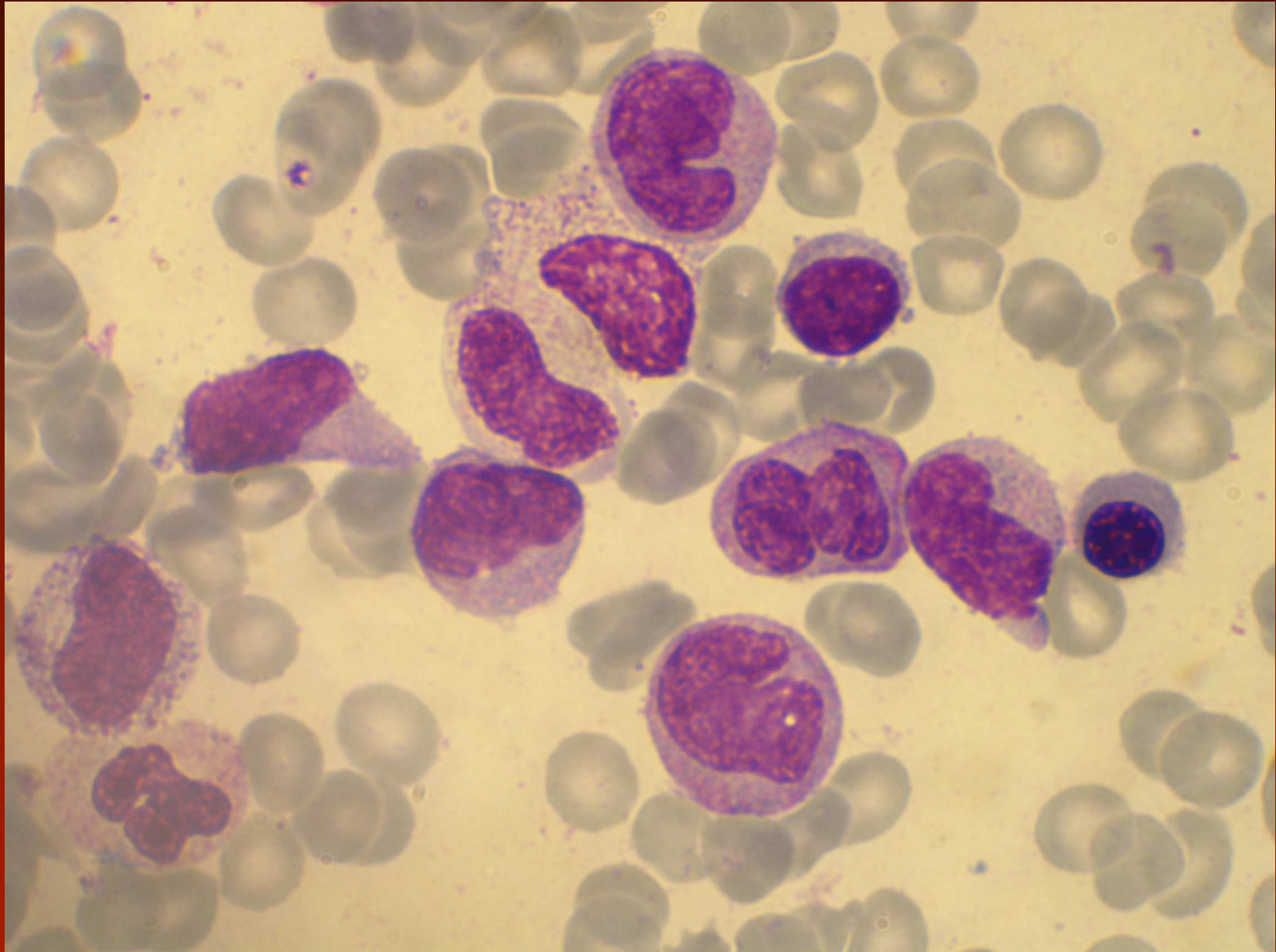


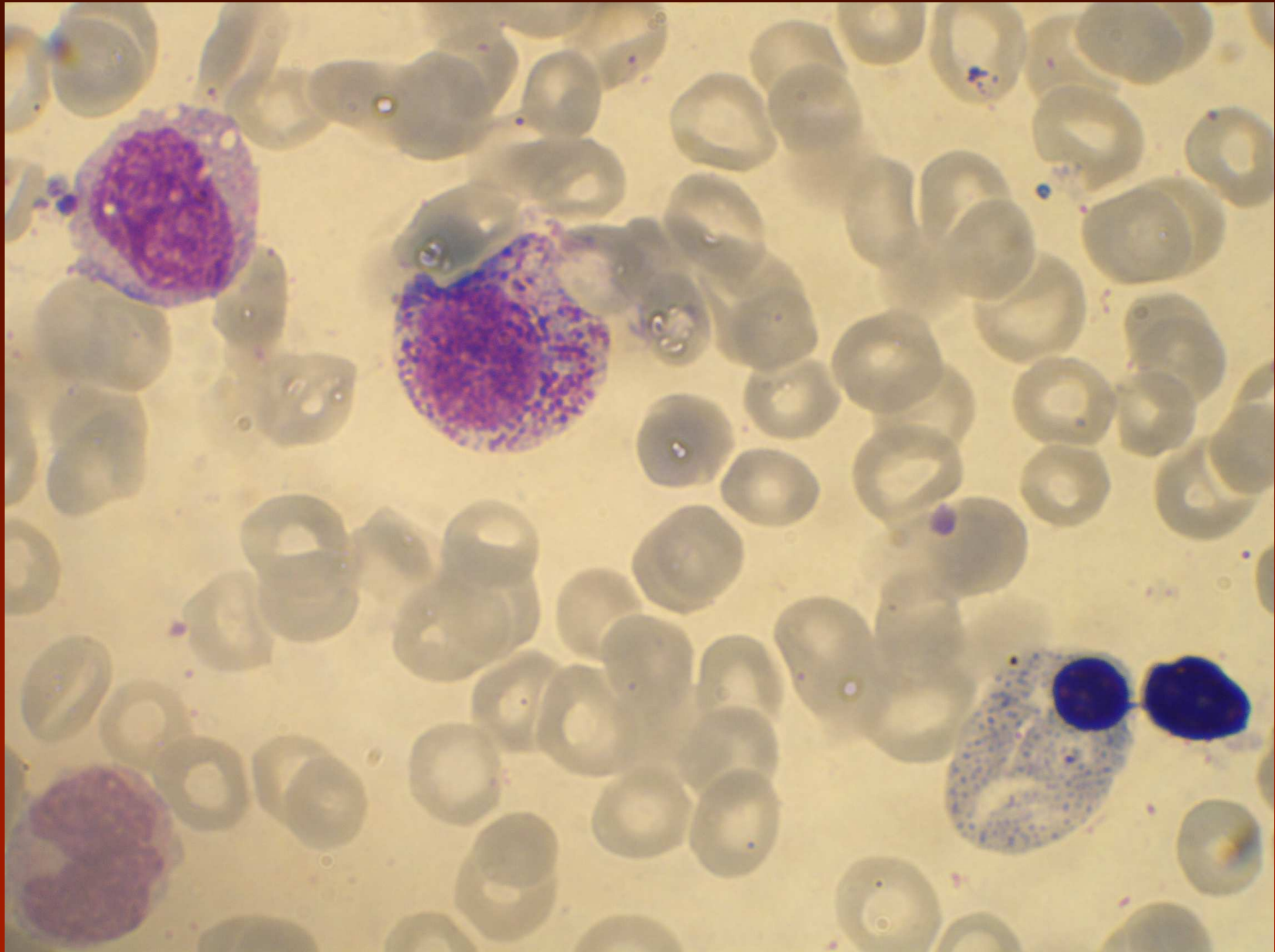
α -naphthyl acetate esterase (ANAE) cytochemical reaction

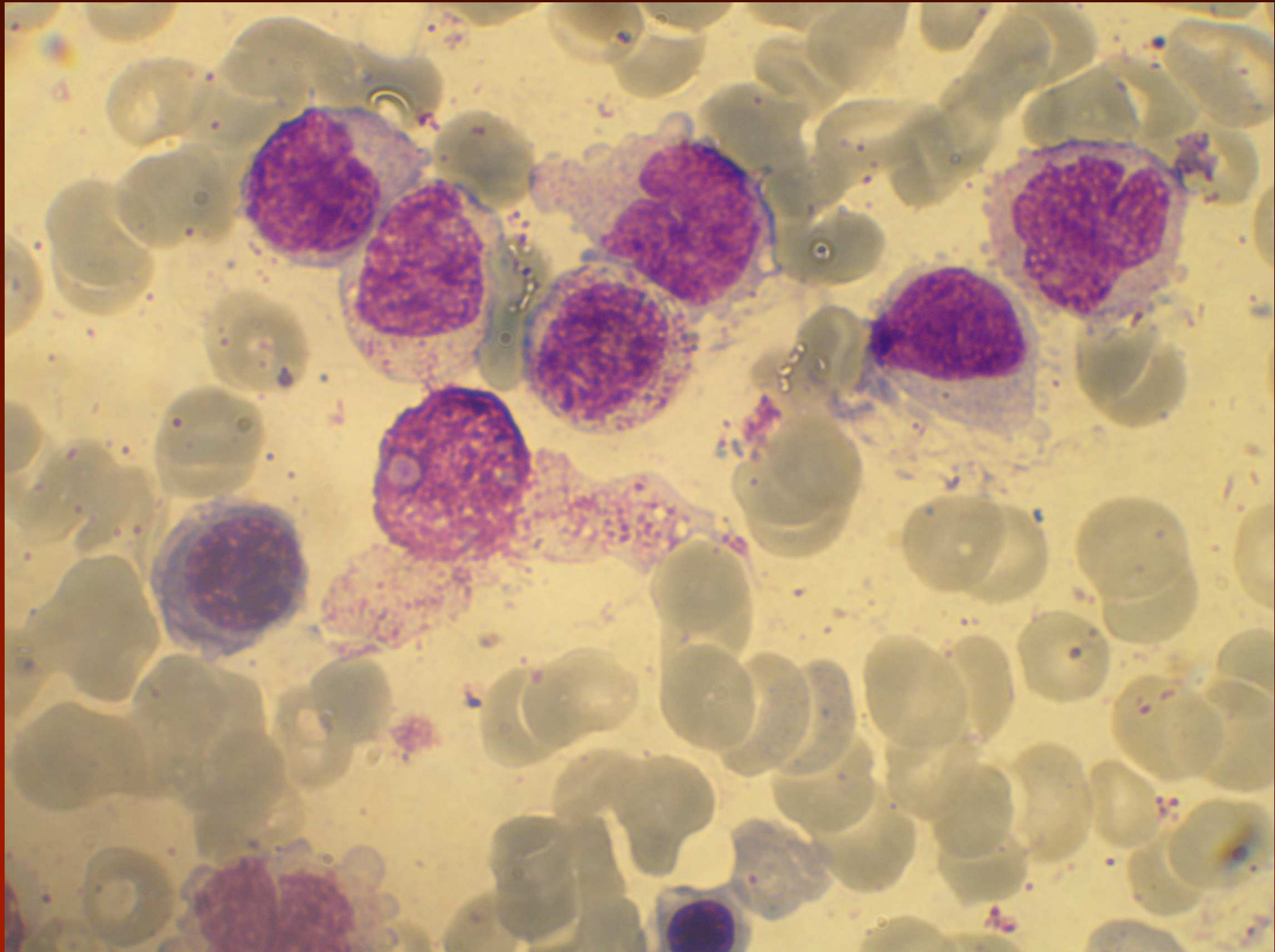


Combined reaction
 α -naphthyl acetate esterase (ANAE) & naphthol As-D chloro-acetate esterase (CAE)





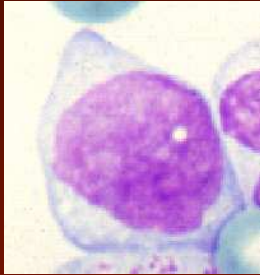




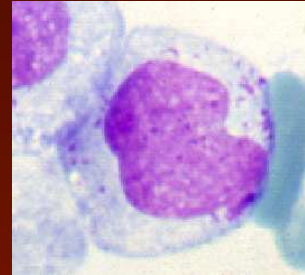
WHO: Blasts and CMMML

Monoblasts and Promonocytes
are
equivalent to blasts

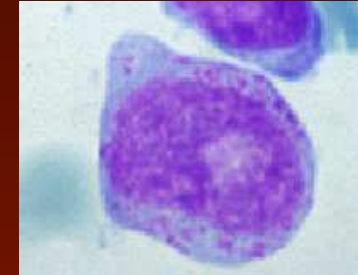
Type I blast
Undifferentiated blast



Type II blast
Myeloblast



Type III blast
Atypical promyelocyte



Central nucleus, delicate chromatin, nucleoli

Central nucleus, delicate chromatin, nucleoli

Nucleus more or less central

Basophilic cytoplasm

More plentiful cytoplasm

More or less delicate chromatin, one or two nucleoli

Absence of granules (and Auer rods)

Some azurophilic granules (<20)

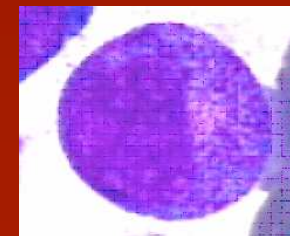
Numerous azurophilic granules (>20), often very large

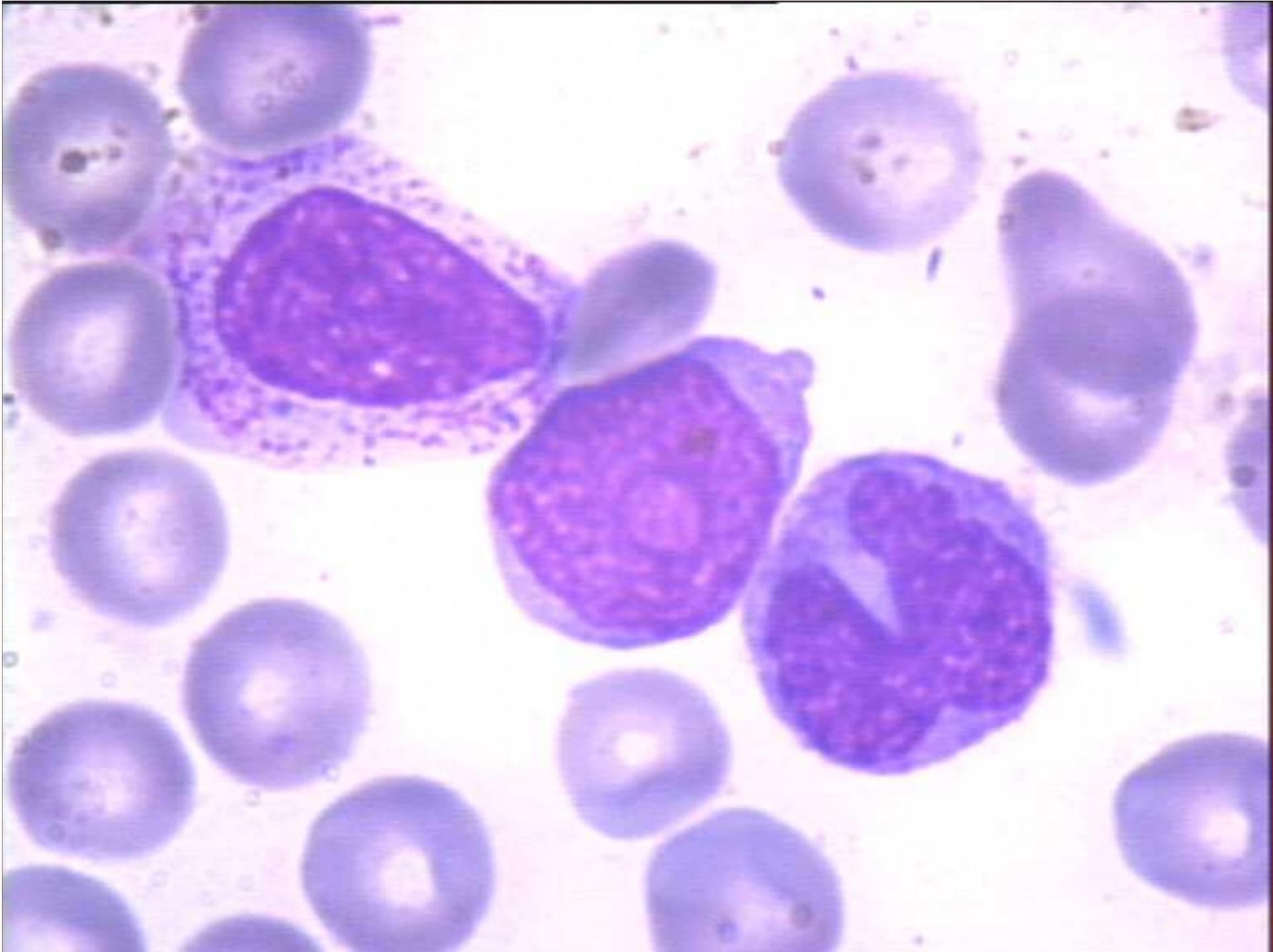
Absence of centrosome

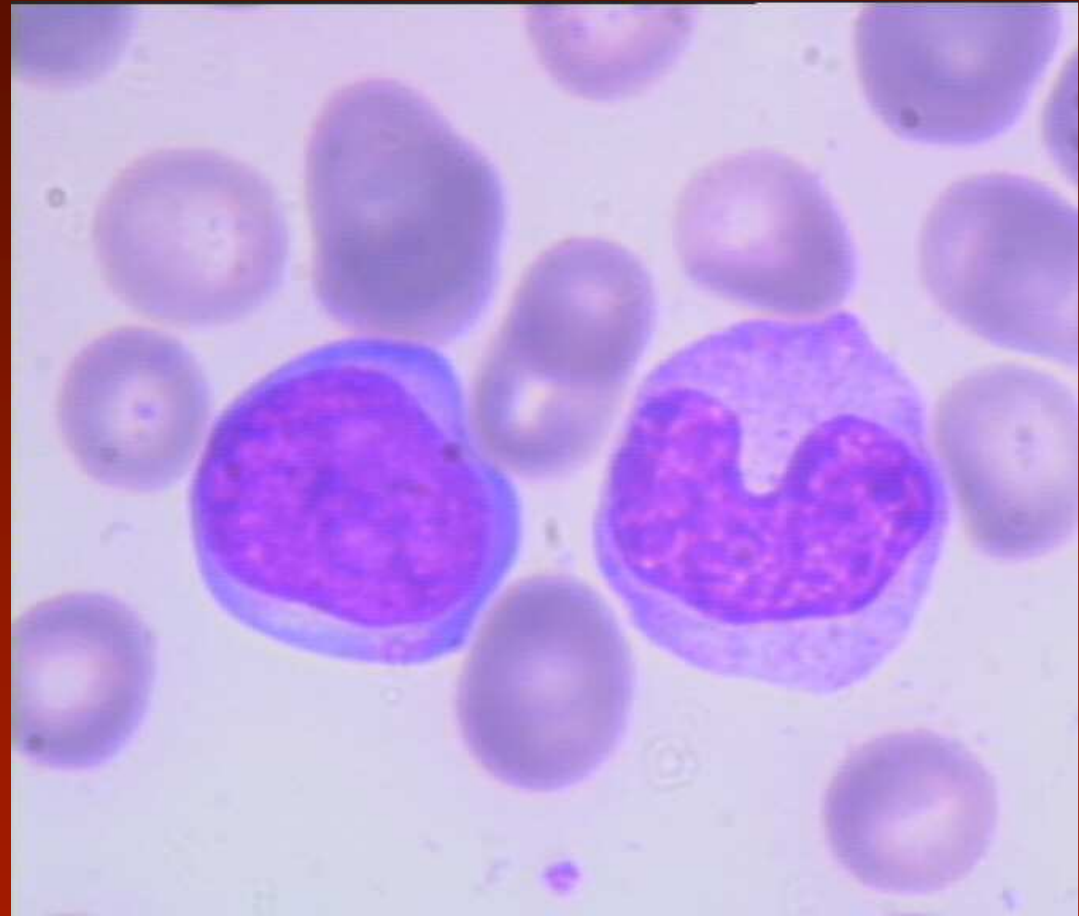
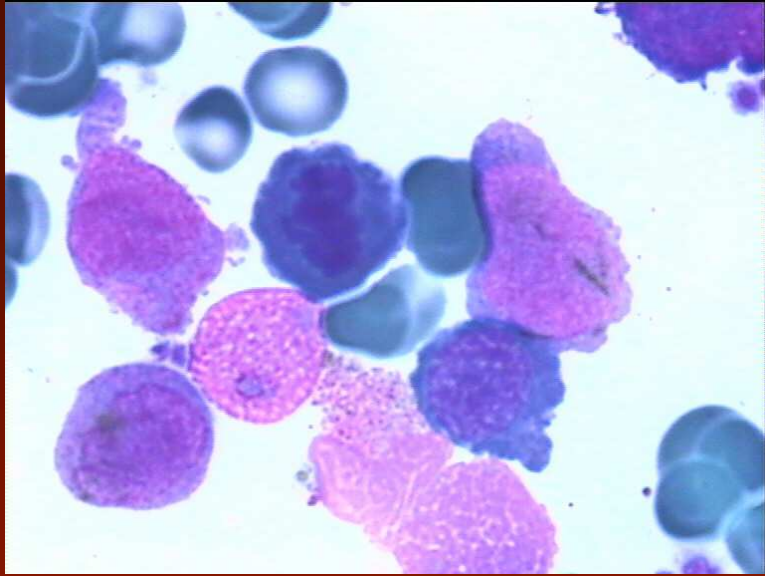
Absence or irregularity of centrosome

Absence or irregularity of centrosome

Promyelocyte



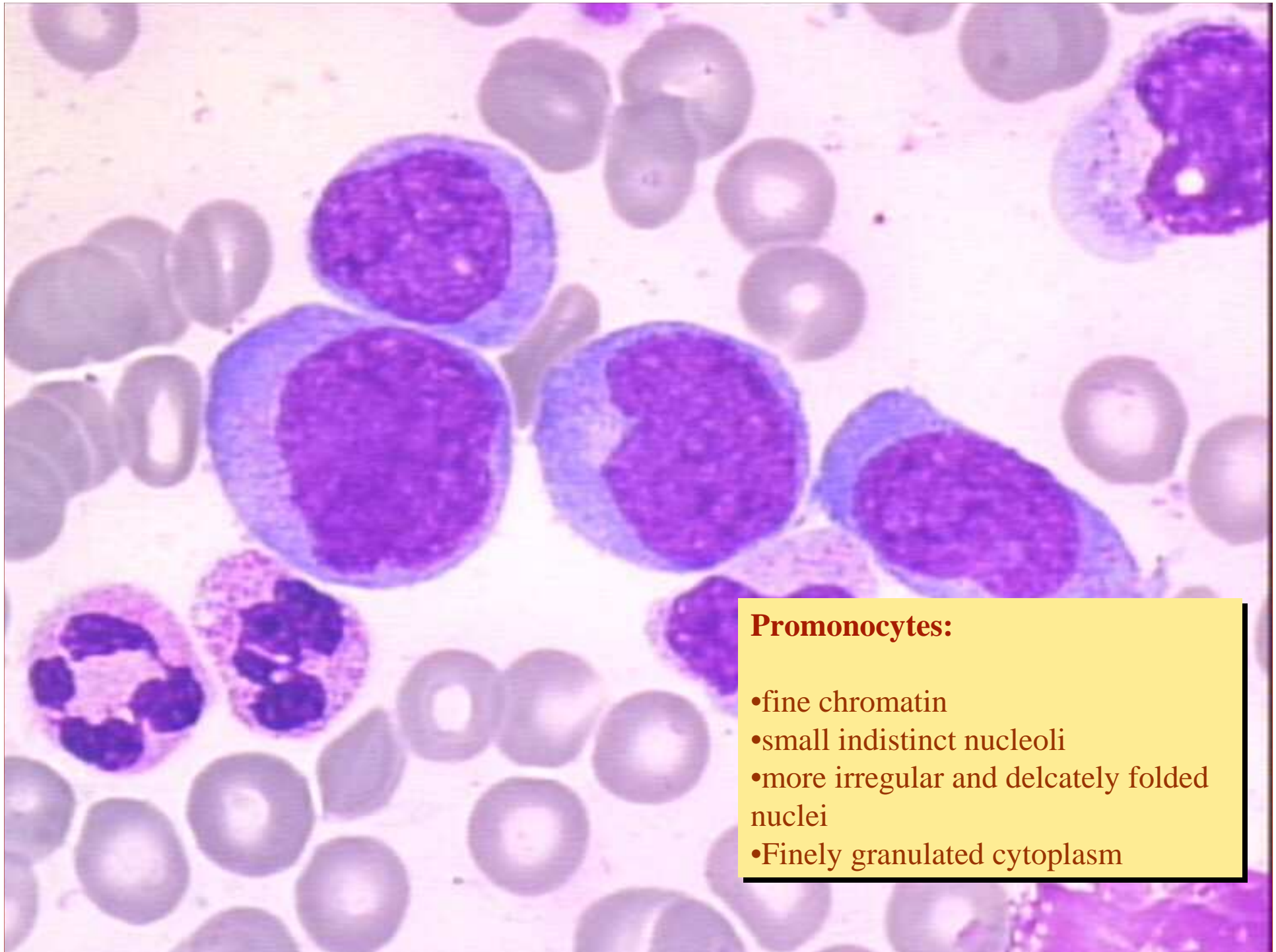




A microscopic image showing several monoblasts. The cells are large and round, with a prominent, dark purple, spongy nucleus. The cytoplasm is scanty and basophilic. The background is light blue, and other smaller cells are visible in the field of view.

Monoblasts:

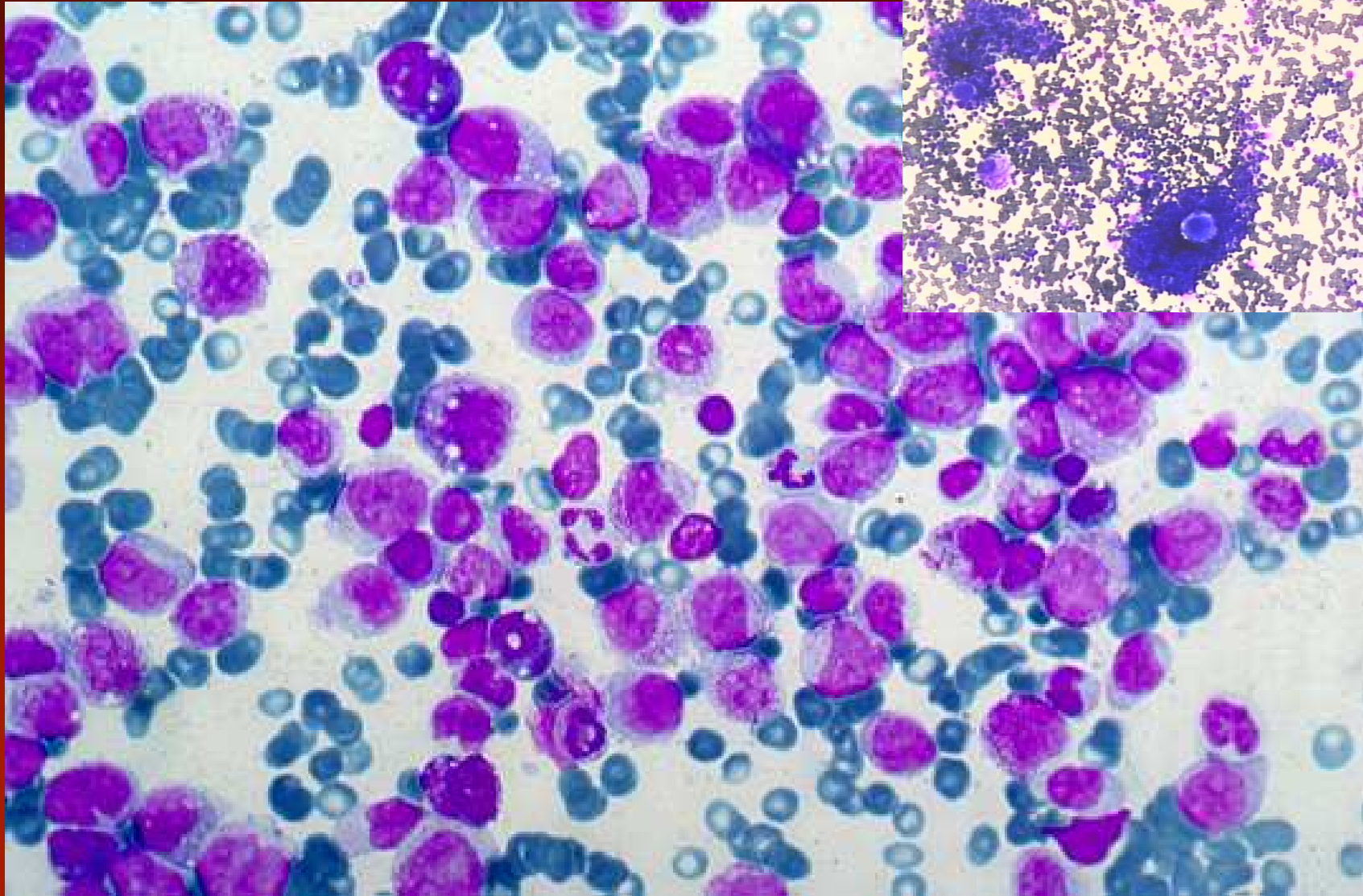
- large round or slightly indented nucleus
- very loose, spongy, reticular and homogeneous chromatin
- one or more nucleoli
- scanty basophilic cytoplasm, without ground glass appearance, without granules



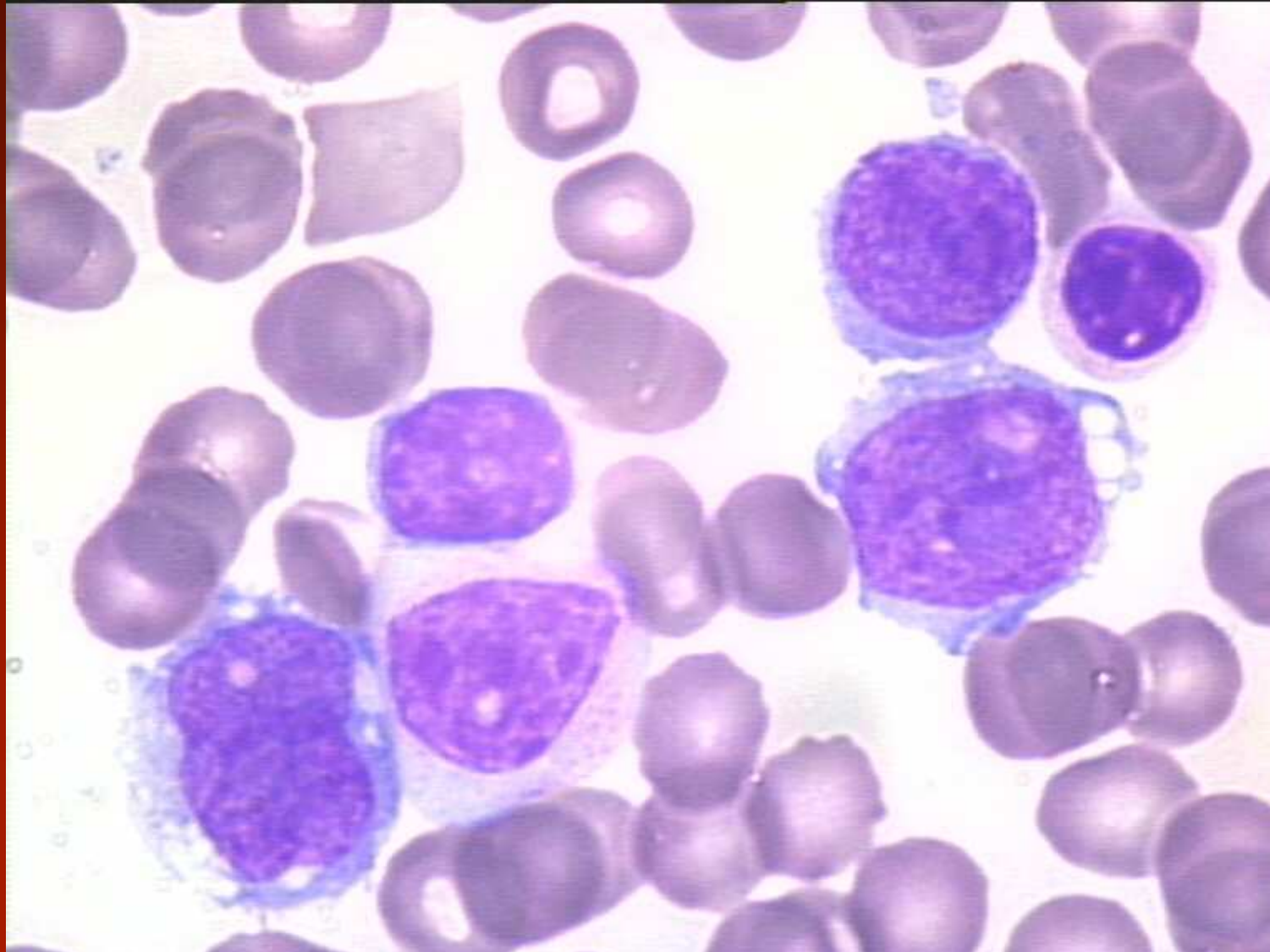
Promonocytes:

- fine chromatin
- small indistinct nucleoli
- more irregular and delicately folded nuclei
- Finely granulated cytoplasm

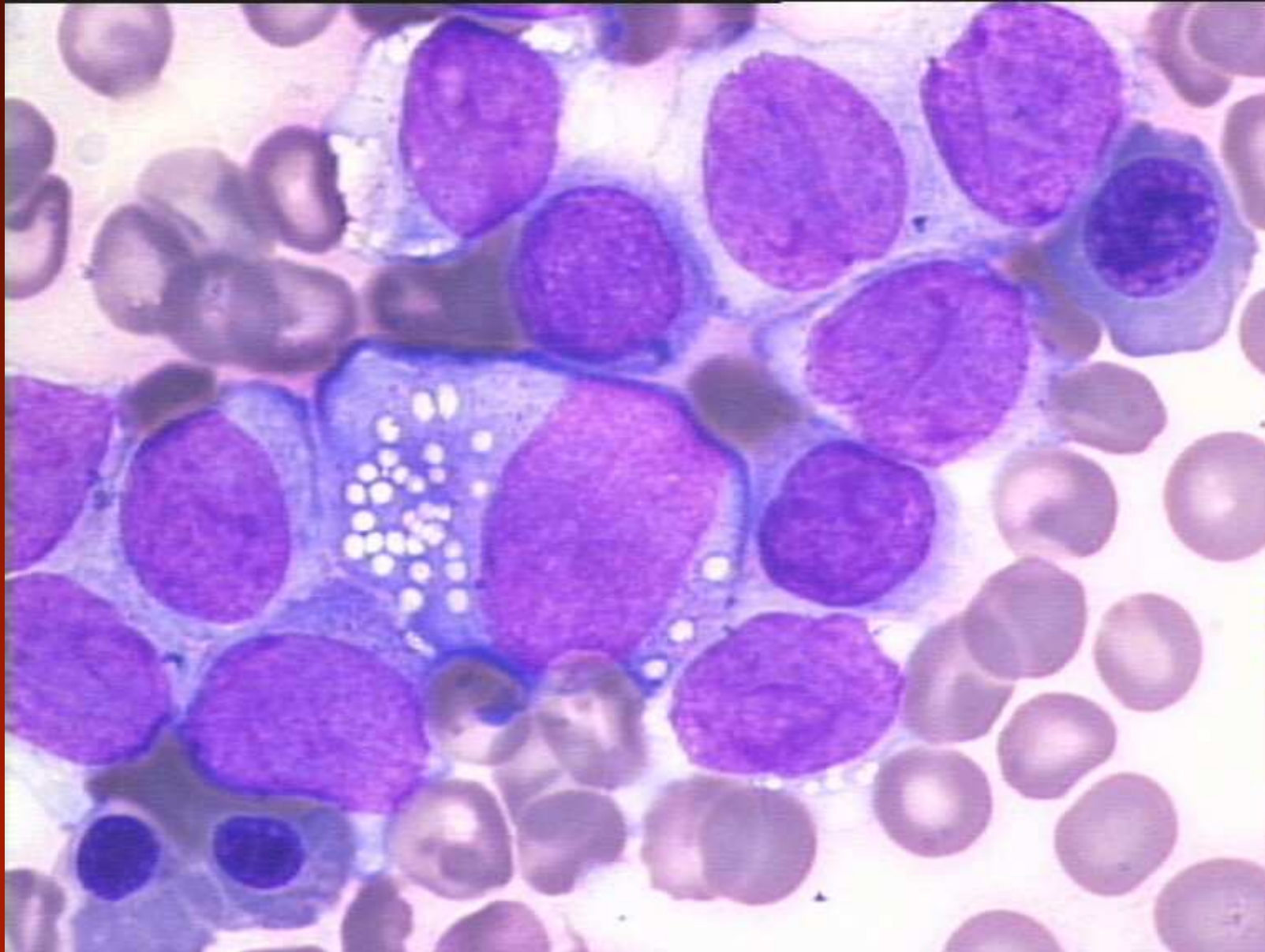
CMMML: Bone marrow (I)

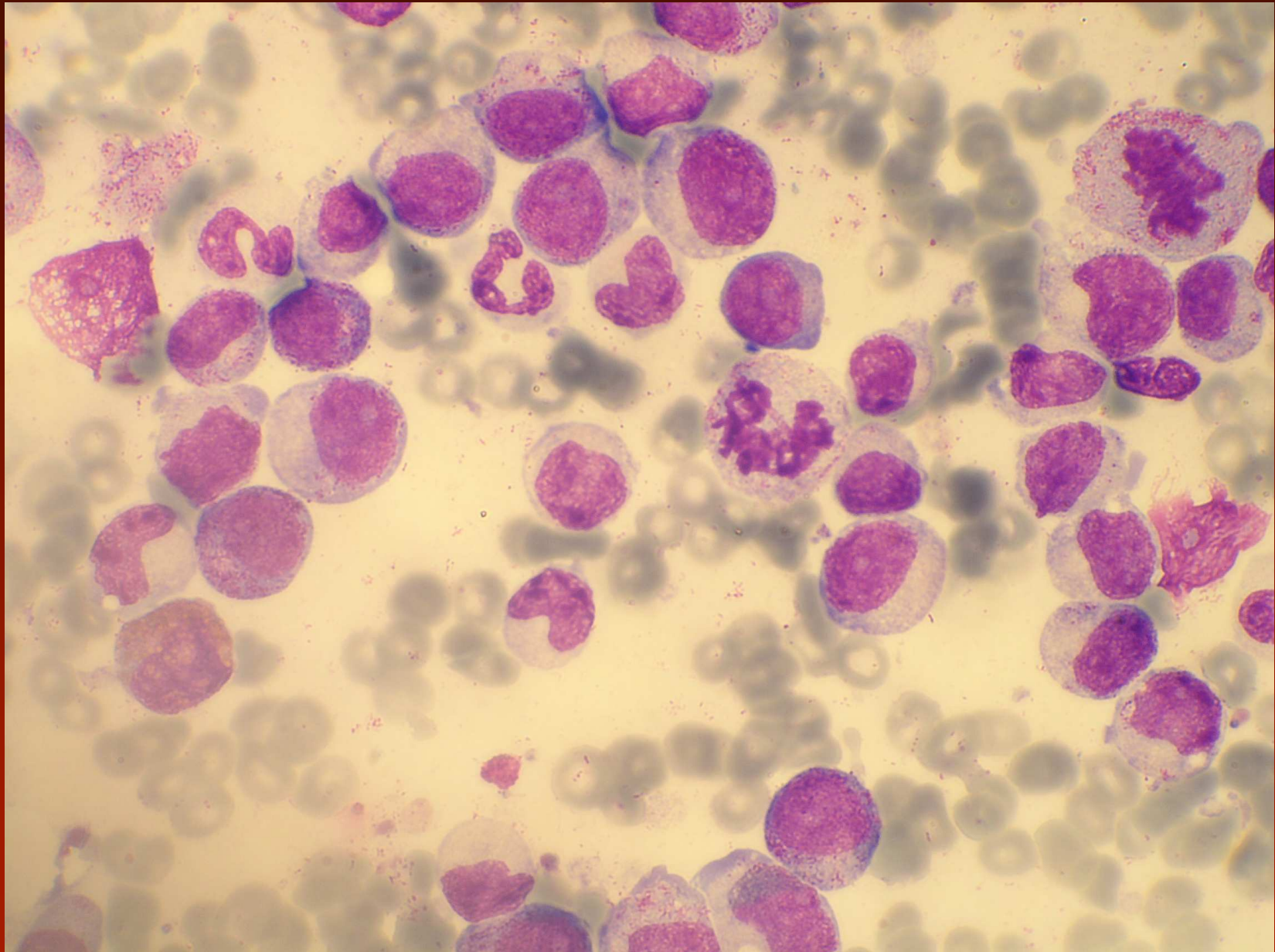


CMMML: Bone marrow (II)



CMML: Bone marrow (III)





CMML - cytogenetika a molekulární genetik

- klonální změny u 20-40% pacientů, nejsou specifické
- častými jsou +8, -7/del (7q) a strukturální abnormality 12p
- JAK2V617F jen u 3% nemocných

Atypická CML

Periferní krev:

- periferní leukocytóza se zvýšením počtu zralých a nezralých neutrofilů, výrazná dysgranulopoéza pseudo-Pelger-Huetovy i jiné jaderné abnormality, abnormálně kondenzovaný jaderný chromatin, bizardně segmentovaná jádra, abnormální granulace v cytoplazmě...
- bez průkazu Ph1 nebo BCR/ABL
- neutrofilní prekurzory (promy až metamy) tvoří nejméně 10% leukocytů (obvykle 10-20%), blastů je < 20% jaderných buněk

Atypická CML BCR/ABL negativní

- periferní leukocytóza při zvýšení neutrofilů a jejich prekurzorů s výraznou dysgranulopoezou (WBC > 13G/l)
- není Ph chromozom nebo BCR/ABC
- není přestavba PDGFRA nebo PDGFRB
- neutrofilní prekurzory jsou > 10% leukocytů (promyelocyty, myelocyty, metamyelocyty)
- minimální basofilie; < 2%
- žádná nebo minimální monocytóza, monocyty jsou < 10% leukocytů
- hypercelulární kostní dřeň s granulocytární proliferací a dysplázií, s nebo bez dysplázie v erytropoéze a megakaryocytech
- méně než 20% blastů v kostní dřeni

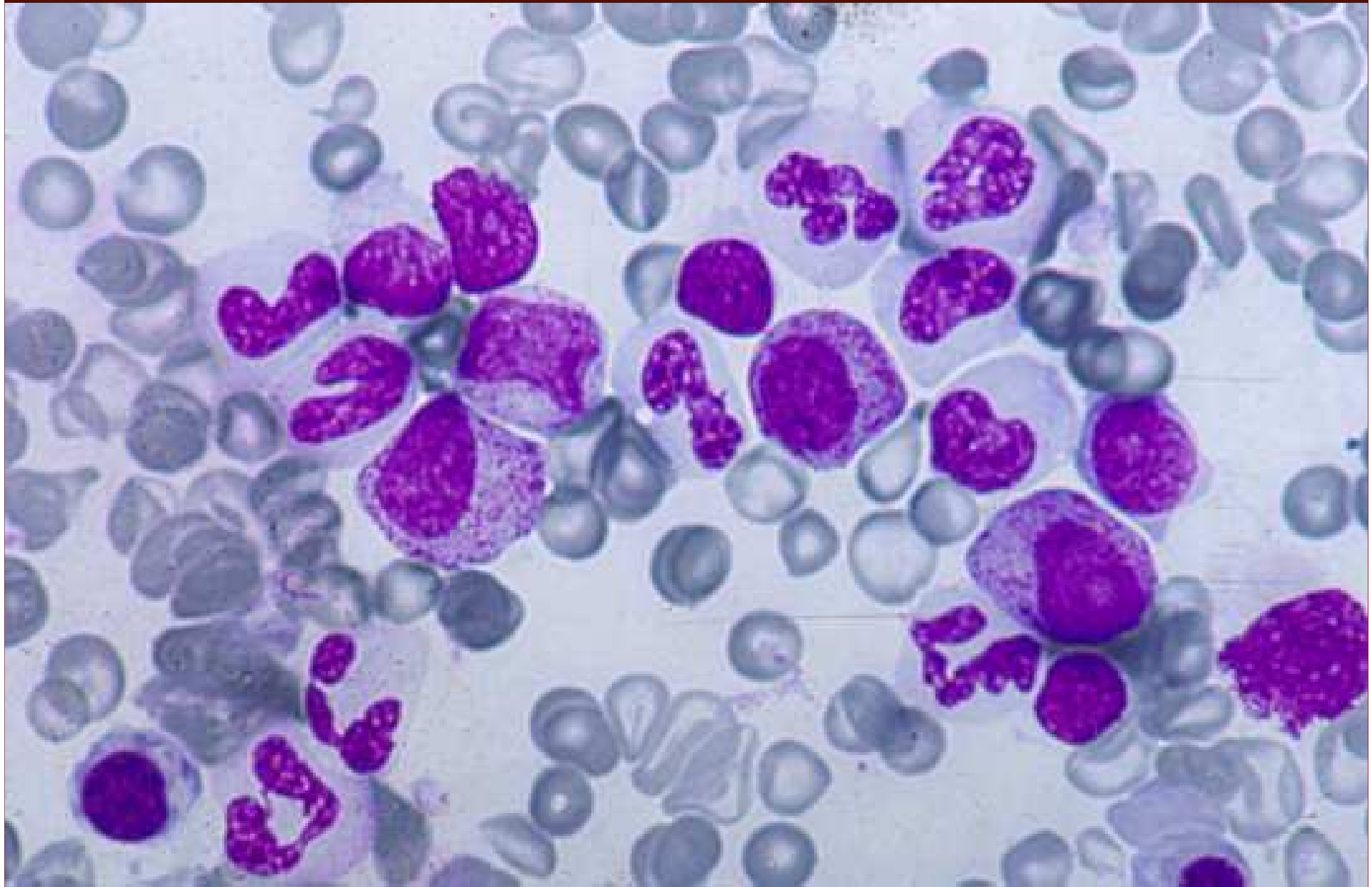
Atypická CML

- bazofily < 2% leukocytů; monocyty < 10% leukocytů
- středně významná anémie občas s makroovalocytózou

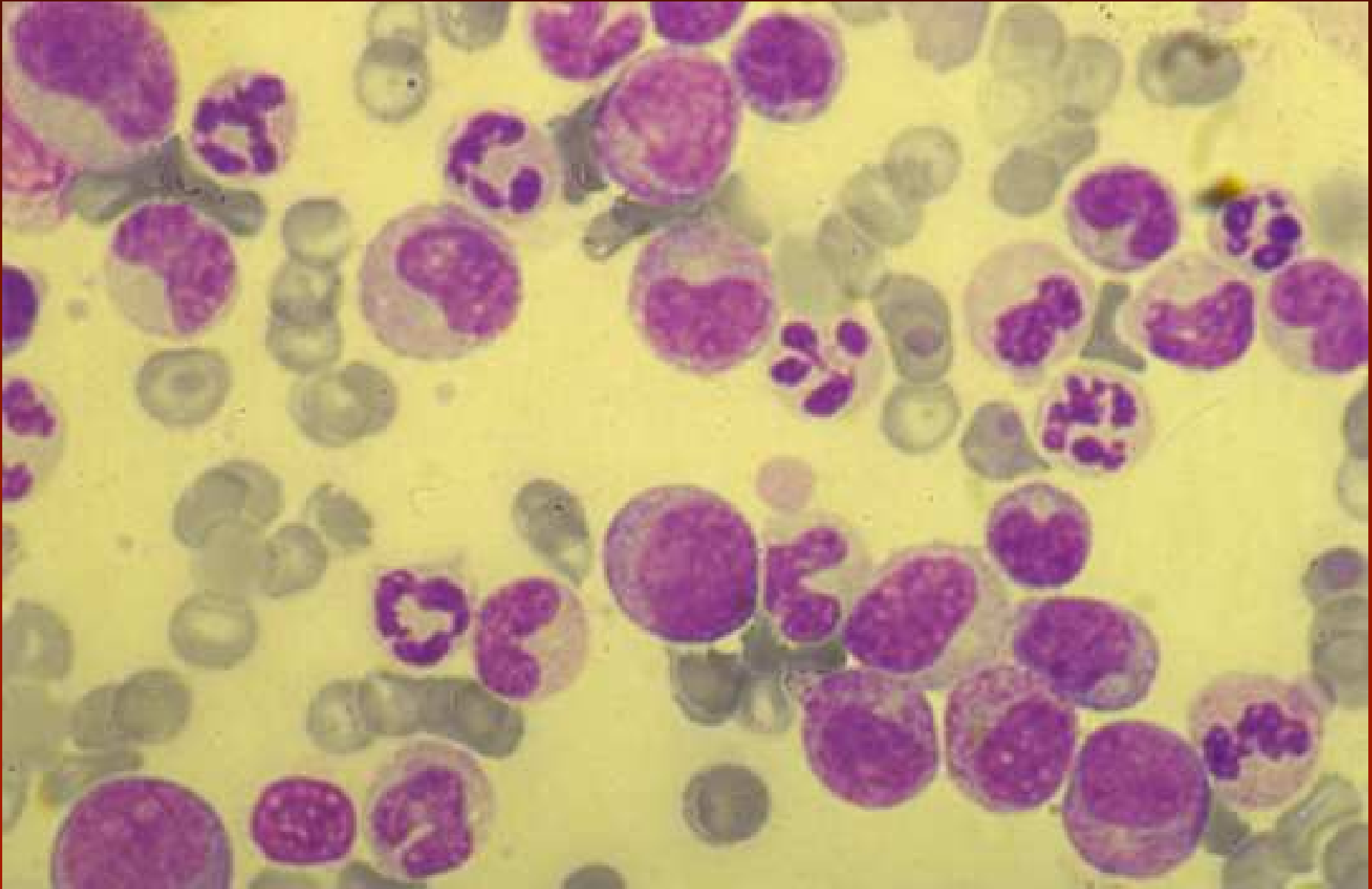
Kostní dřeň:

- hypercelulární kostní dřeň s granulocytární proliferací, granulocytární dysplázií, blasty < 20% jaderných buněk dřeně
- obvykle bez významných dysplastických změn v erytroidní a megakaryocytární linii (nějaké mohou být)
- megakaryocyty mohou být sníženy

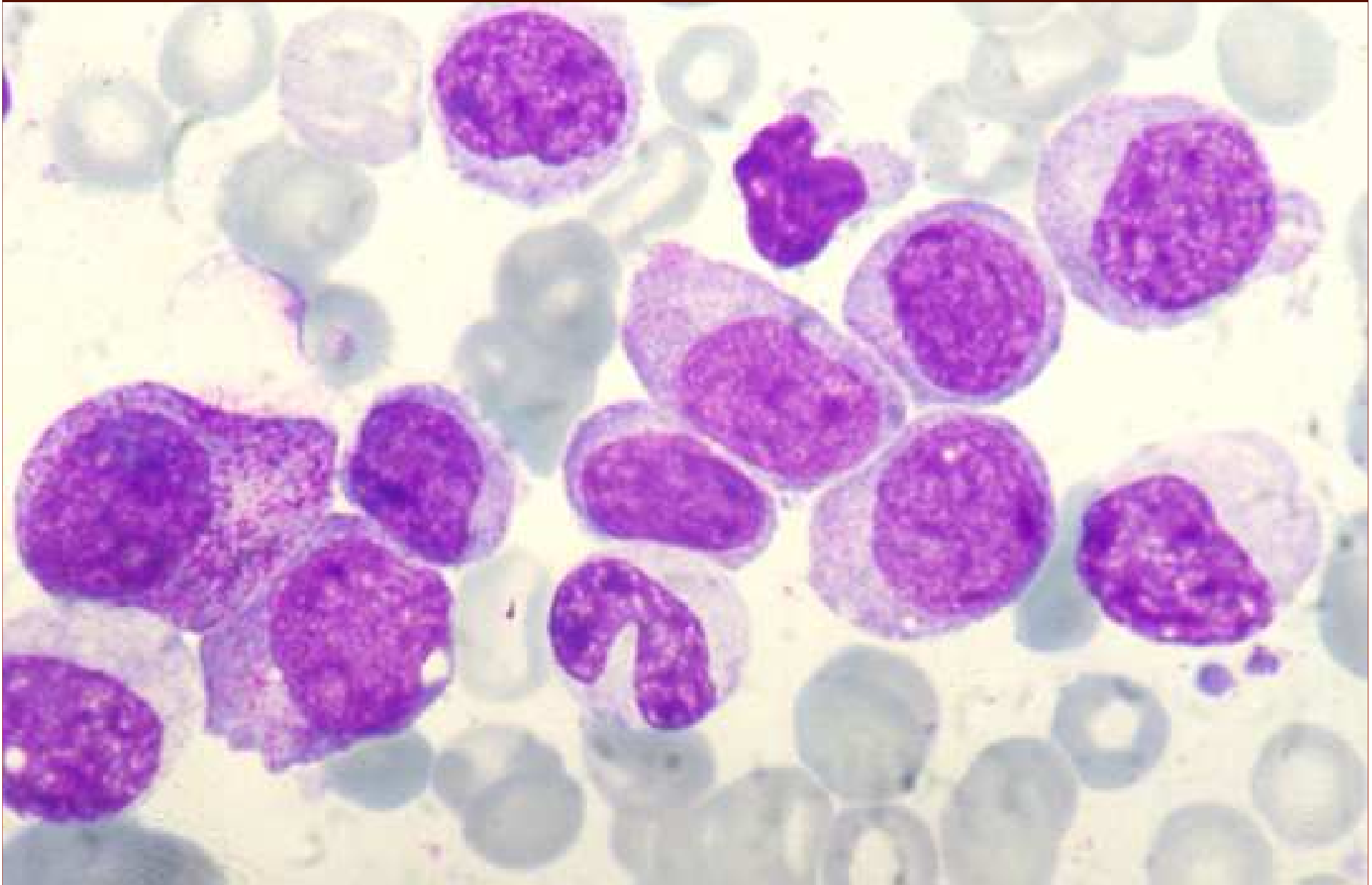aCML: Peripheral blood (I)



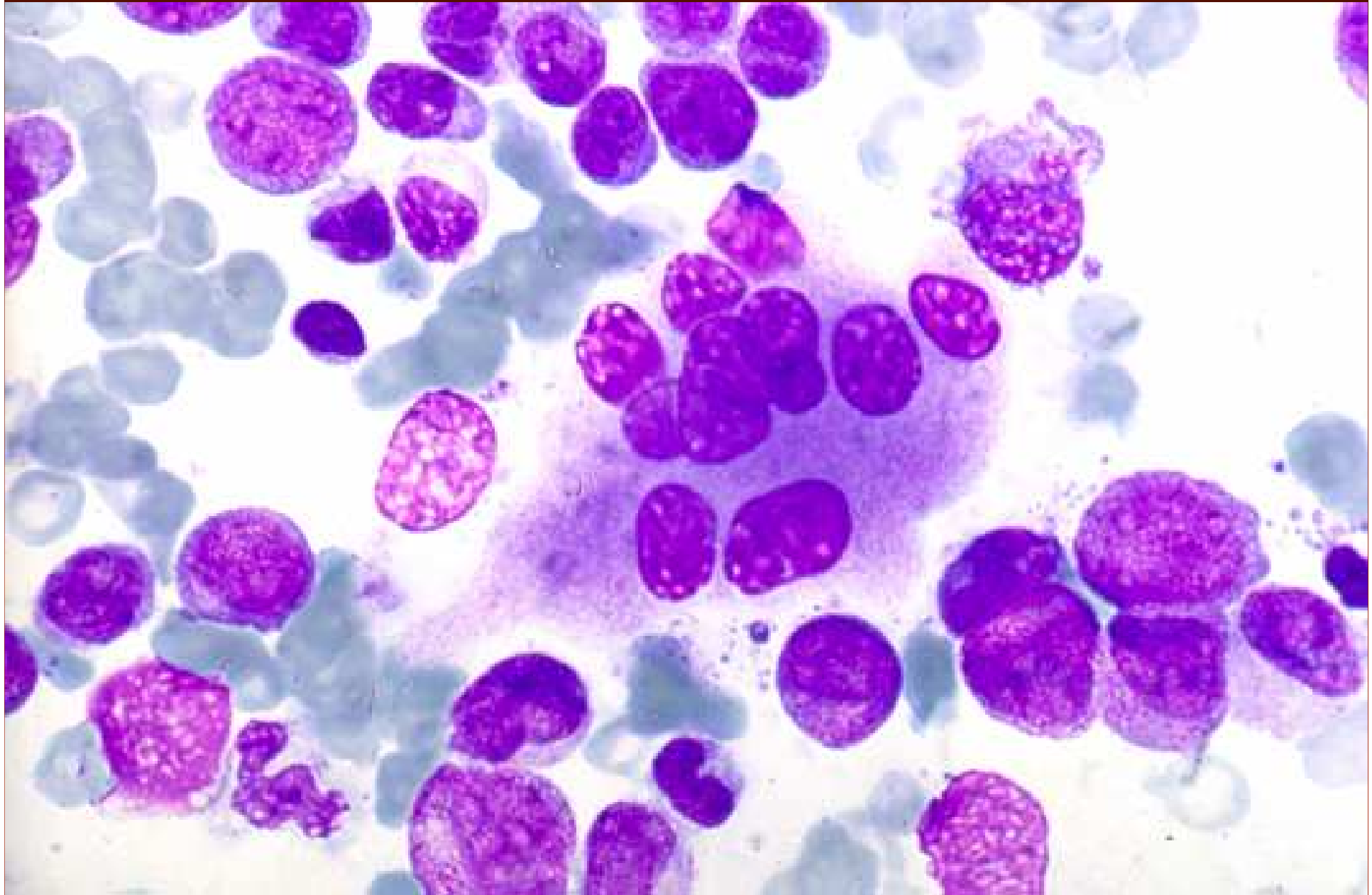
aCML: Peripheral blood (II)

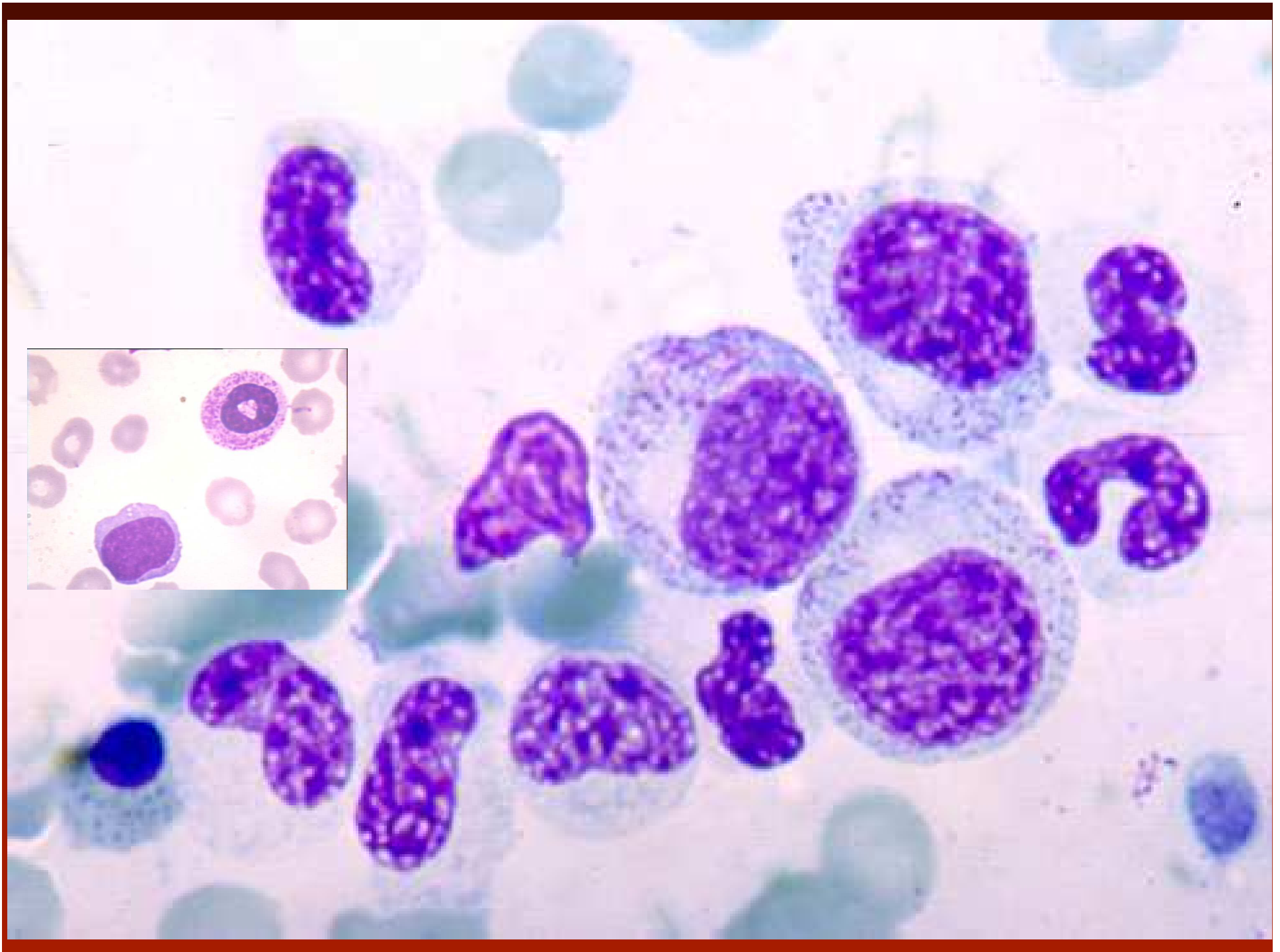


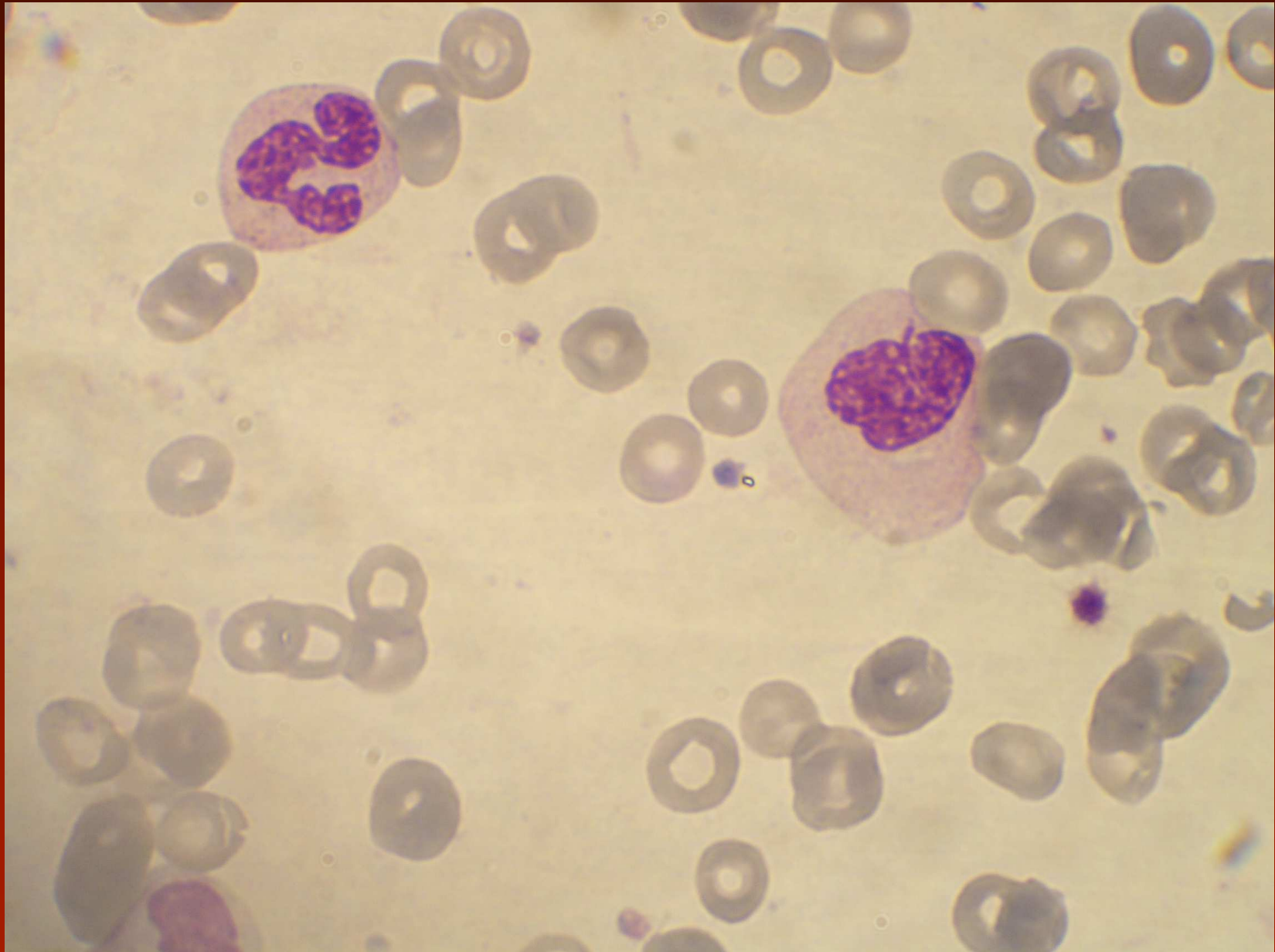
aCML: Bone marrow (I)

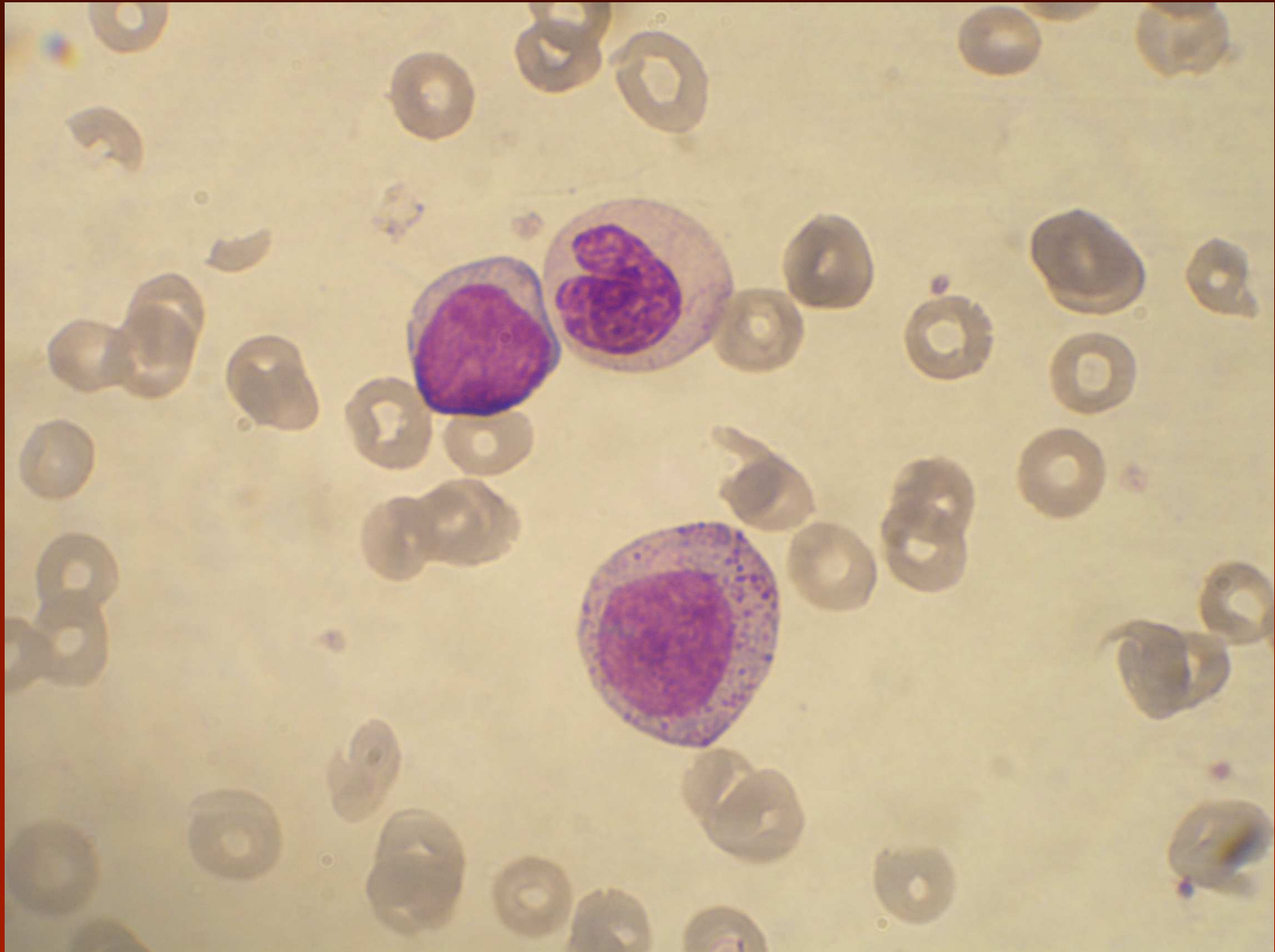


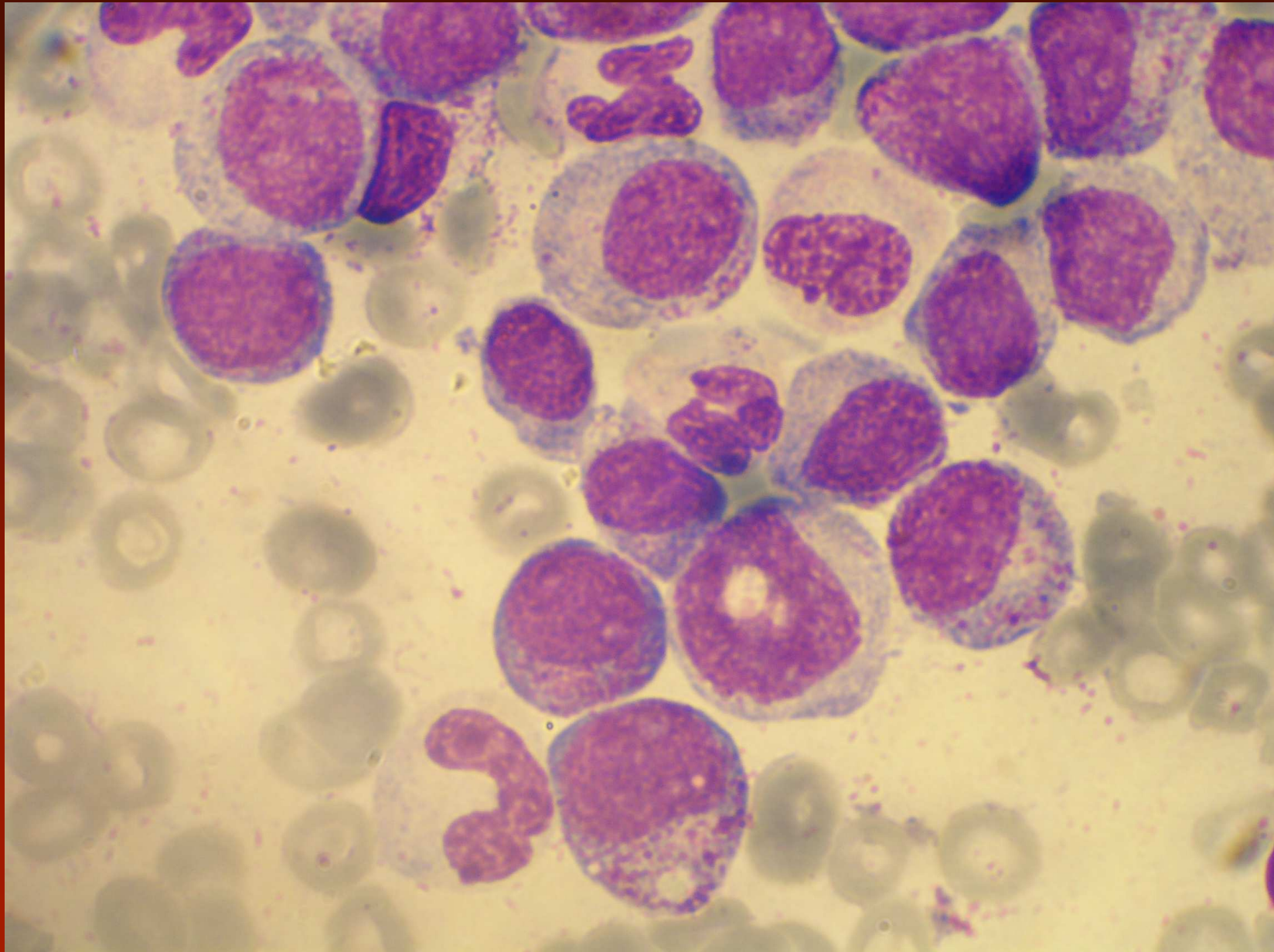
aCML: Bone marrow (II)











Atypická CML - genetika

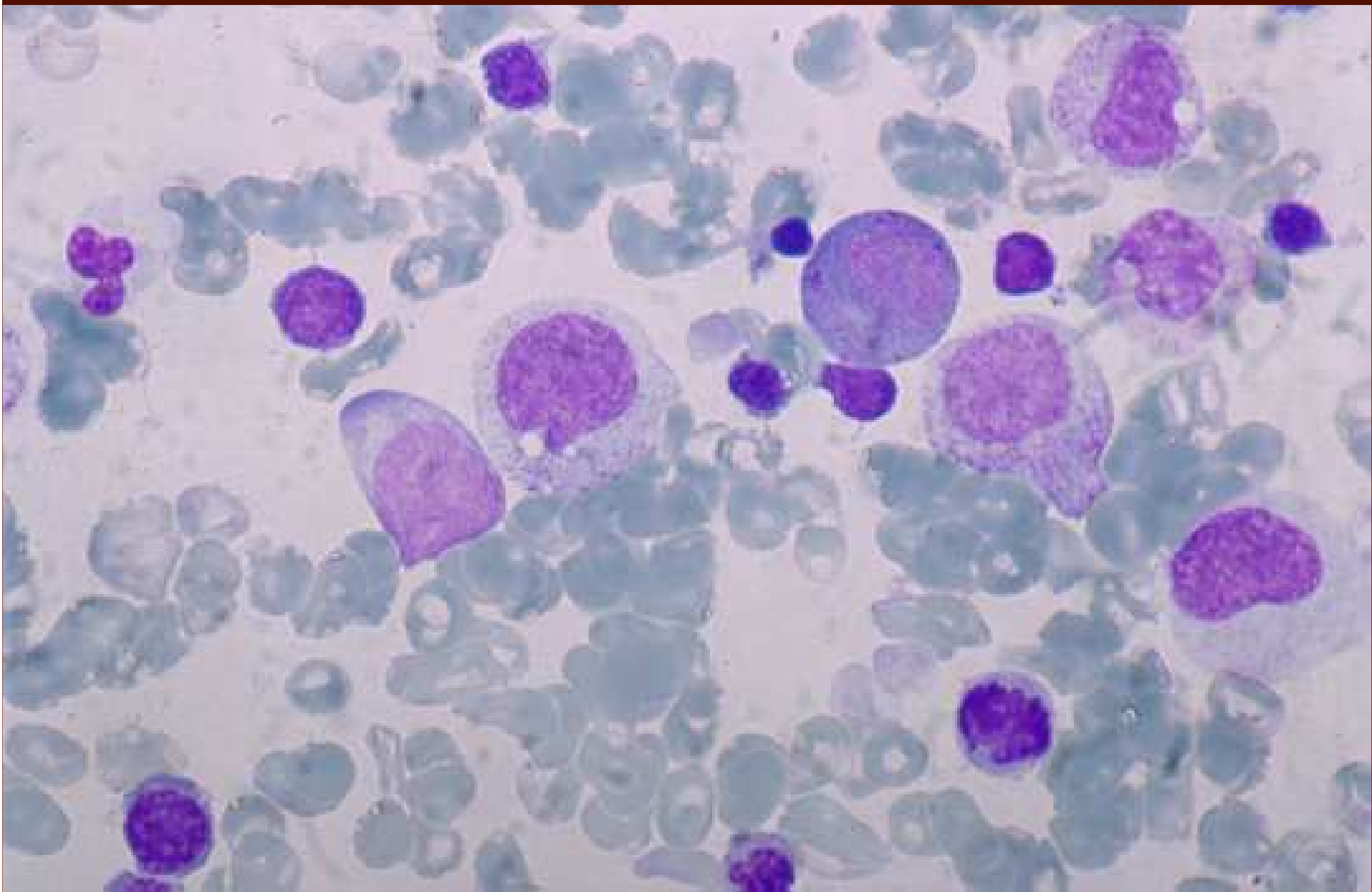
- 80% pacientů má cytogenetické abnormality
- není Ph ani bcr/abl
- časté nálezy: +8, del(20q), ale i abnormality chromozomů 13, 14, 17, 19 a 12
- jsou případy JAK2 V617F pozitivní
- 30% nemocných má získané mutace NRAS a KRAS
- Jsou pospány případy s t(8;9) s pozitivitou PCM1-JAK2 fusionem

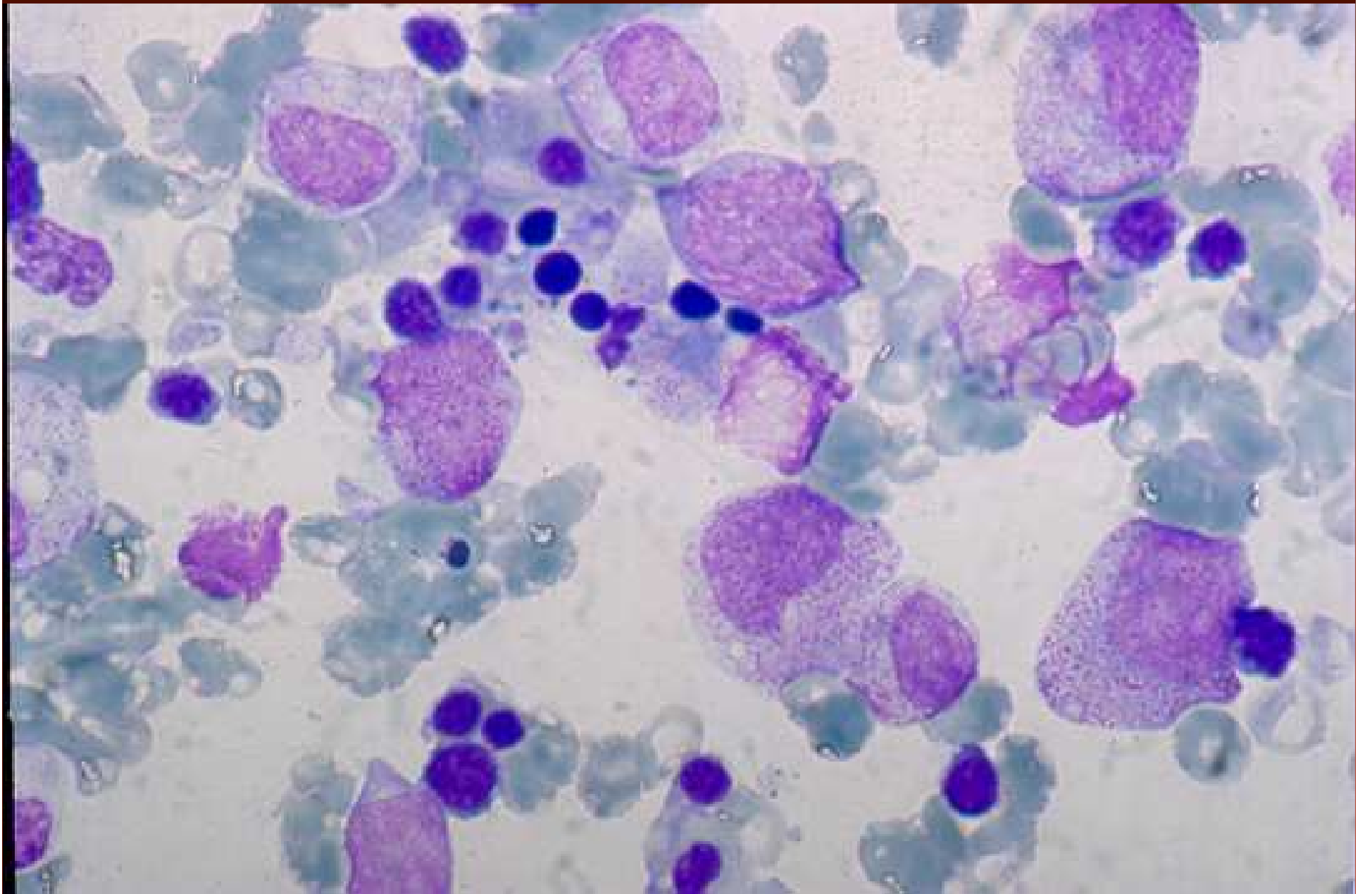
Juvenilní myelomonocytární leukémie

- monocytóza v periferní krvi $> 1 \text{ G/l}$
- blasty včetně promonocytů jsou $< 20\%$ (obvykle méně než 5%) leukocytů periferní krve nebo jaderných buněk kostní dřeně
- není Ph1 chromozom nebo BCR/ABL

Juvenilní myelomonocytární leukémie

- jsou přítomna nejméně 2 následující kritéria:
 - hemoglobin F je vyšší než je věku odpovídající
 - jsou přítomny nezralé granulocyty v periferní krvi
 - leukocyty jsou více než 10 G/l
 - jsou klonální chromozomální abnormality (monosomie 7)
 - je prokázána hypersenzitivita myeloidních progenitorů na GM-CFS in vitro





JMML - genetika

- monosomie 7 je u 25% nemocných
- mutace postihující některou z cest regulačních molekul včetně genů pro RAS – NRAS, KRAS každý asi 20%
- PTPN II (non-receptor protein tyrosine phosphatase) – 35% nemocných
- NF I (neurofibromatosis type I) -20% nemocných

Myelodysplastické- myeloproliferativní onemocnění, neklasifikovatelné

- onemocnění má klinické, laboratorní a morfologické rysy jednoho z typů MDS (RA, RAS, RCMD, REAB) s $< 20\%$ blasty v periferní krvi a kostní dřeni
- současně jsou myeloproliferativní rysy tj. trombocytóza $> 600\text{G/l}$ spojená s proliferací megakaryocytů nebo leukocytóza nejméně 13G/l se zřetelnou splenomegalií

Myelodysplastické- myeloproliferativní onemocnění, neklasifikovatelné

- současně není předchozí anamnéza probíhajícího chronického myeloproliferativního onemocnění nebo MDS, není současná cytotoxická léčba nebo léčba růstovými faktory, která by vysvětlovala myelodysplastické či myeloproliferativní rysy
- taktéž není průkaz Ph chromozomu, BCL/ABL, del(5q), T(3;3)(q21;q26) nebo inv(3)(q21q26)

Myelodysplastické- myeloproliferativní onemocnění, neklasifikovatelné

- nebo má pacient smíšené myeloproliferativní a myelodysplastické rysy a nemůže být přiřazen k žádné z jiných kategorií MDS, CMPD nebo MDS/MPS

RARS-T (MDS/MPN)

(Shaw R.G., BJH 2005, 131: 180-184)

diagnostická kritéria

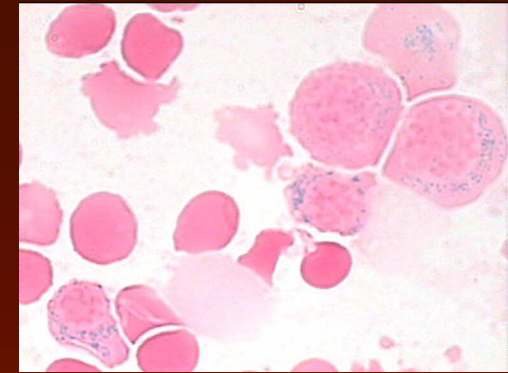
- trombocyty $> 500\text{G/l}$ více než 6 měsíců spolu se zvýšeným počtem megakaryocytů v kostní dřeni, občas gigantické formy
- $> 15\%$ prstenčitých sideroblastů
- normální cytogenetický nálezn

vylučující kritéria

- nedostatek železa
- stav po splenektomii a jiné příčiny reaktivní trombocytémie
- jiné příčiny prstenčitých sideroblastů (alkohol, antitubertikulotika)
- blasty v kostní dřeni $> 3\%$ a/nebo cirkulující blasty
- jiné MDS, MPN

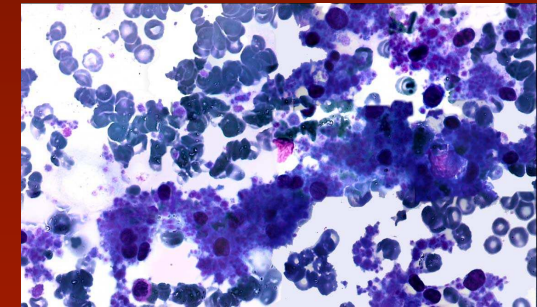
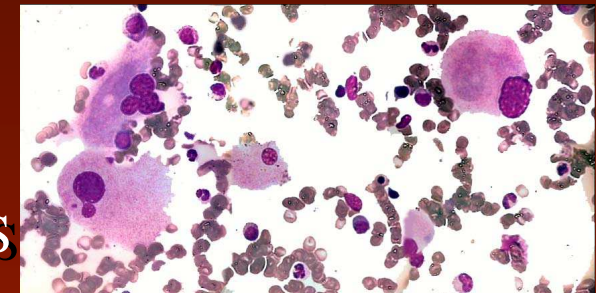
WHO 2008: trombocyty $> 450\text{G/l}$, megakarocyty vypadají jako u ET nebo PMF

MDS/MPD-U provisional entity: Refractory anemia with ringed sideroblasts associated with marked thrombocytosis



1. clinical, laboratory and morphologic features of RARS
2. platelet count $>600 \times 10^9/L$

dd: 5q- syndrome and 3q21q26 should be assigned to MDS



bjh research paper

Ringed sideroblasts with thrombocytosis: an uncommon mixed myelodysplastic/myeloproliferative disease of older adults

Essential thrombocythemia with ringed sideroblasts: a heterogeneous spectrum of diseases, but not a distinct entity

ANNETTE SCHMITT-GRAEFF, JUERGEN THIELE,* IRINA ZUK,
HANS MICHAEL KVASNICKA*

British Journal of Haematology, 131, 180-184

Gene R. Shaw

*Department of Pathology, Marshfield
Laboratories, Marshfield, WI, USA*

haematologica 2002; 87:392-399

New entities ?

Myelodysplastic/myeloproliferative disease with erythropoietic hyperplasia (erythroid preleukemia) and the unique translocation (8;9)(p23;p24): first description of a case[☆]

Simone Heiss MD^a, Martin Erdel PhD^b, Eberhard Gunsilius MD^c,
David Nachbaur MD^c, Alexandar Tzankov MD^{a,*}

Human Pathology (2005) 36, 1148 – 1151

RARS and CMML. D'Angelo G. Lab Haemat 2005, 11:171-73