

Přednáška 7

Přehled mikroskopické stavby
kostrových spojů.

Svalová tkáň I - rozdělení, stavba,
výskyt a funkce

Kostrové spoje

- 1) **Synarthrosis** – (ne)pohyblivé spoje vazivem, chrupavkou nebo kostní tkání bež štěrbiny:
 - a) **synostosis** - spojení pomocí **kosti** - ossa illium + pubis + ischii = os coxae (kost pánevní), os sacrum (křížová) = z pěti obratlů,
 - b) **synchondrosis** - spojení pomocí **chrupavky** symphysis ossis pubis (srůst kostí stydkých – vazivová chrupavka) nebo žebra a kost hrudní (hyalinní chrupavka).
 - c) **syndesmosis** - spojení **vazivem** (sutury lebeční, závěsný aparát zubu = gomphosis).

Pozn.:

Ankylóza - patol. synostóza

Artodéza – operativně navozená ankylóza (při nestabilitě kloubu)

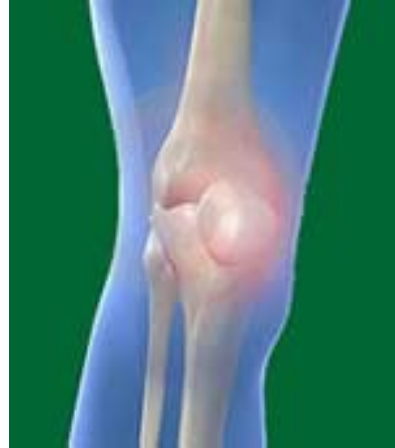Kostrové spoje

2) **Diarthrosis** - pohyblivé spojení 2 nebo více kostí

součásti kloubu:

- kloubní plošky s chrupavkou
- kloubní štěrbina
- kloubní pouzdro z hustého kolag. vaziva
- synoviální tekutina
- (pomocná zařízení)

Arthron



- významný pojem v kineziologii a chiroterapii
 - pojem vystihuje funkční souvislost kloubů a svalů
- bolestivý kloub → svalový spasmus → blokáce pohybu kloubu

Pohyby kloubů

flexe (ohnutí) – extenze (natažení)

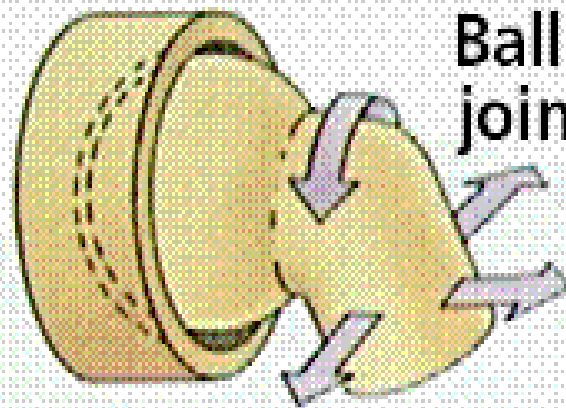
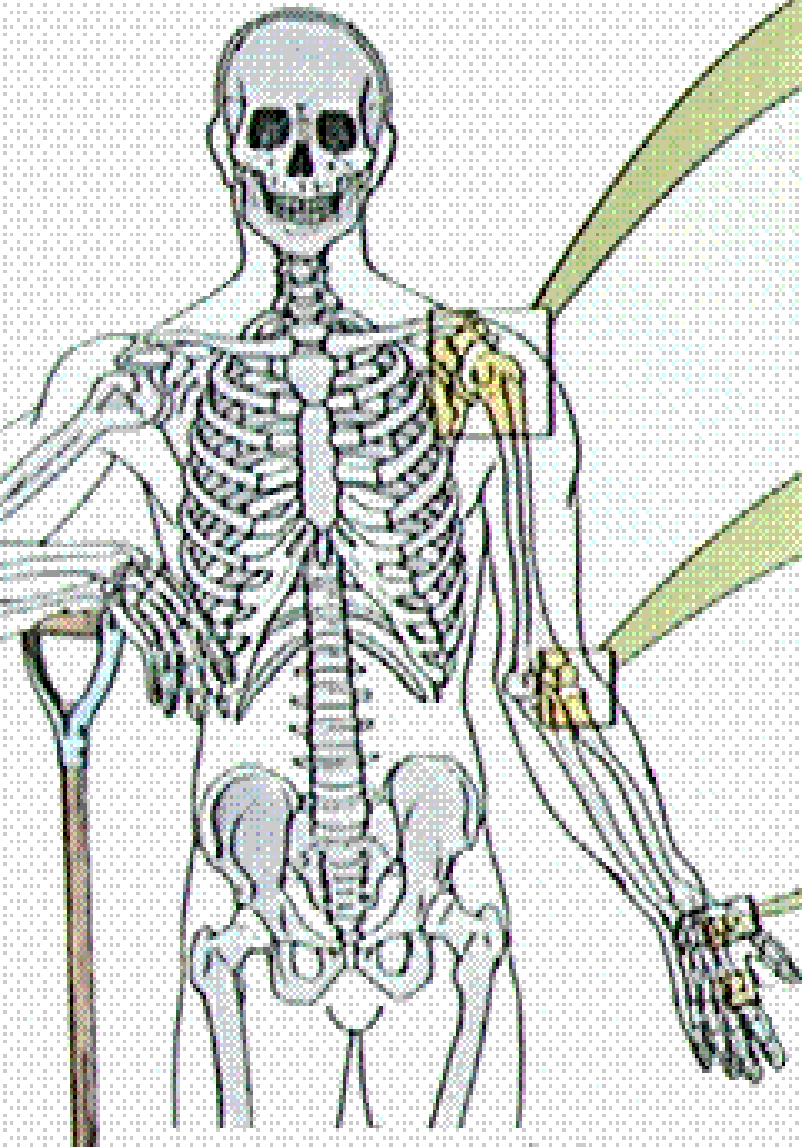
addukce (přitažení) – abdukce (odtažení)

rotace (otáčení)

cirkumdukce (kroužení)

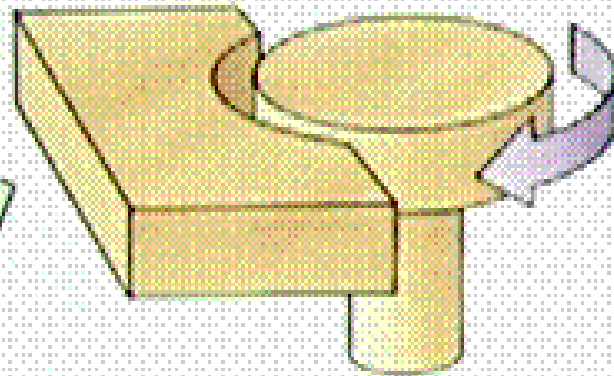
Types of Joints

Typy kloubů



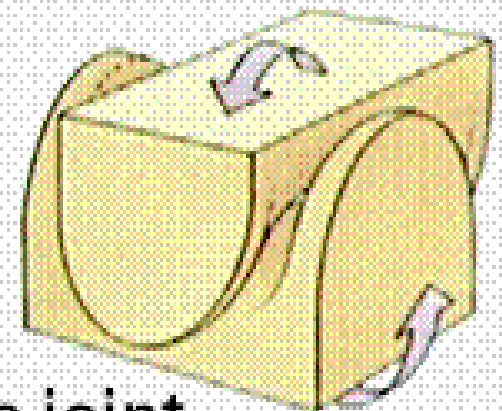
Ball and socket joint

kulový



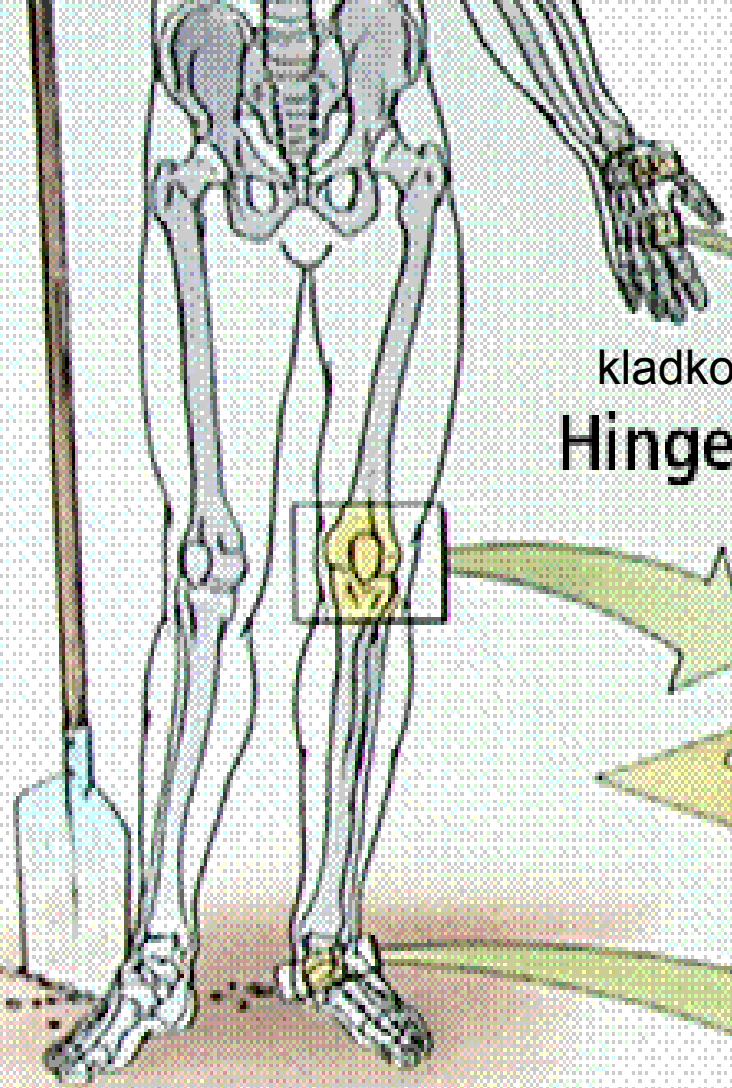
Pivot joint

kolový

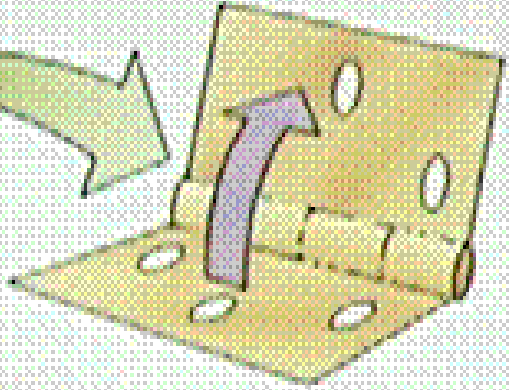


sedlový

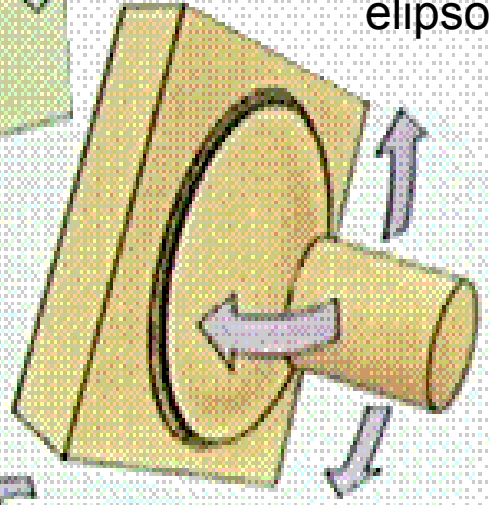
Saddle joint



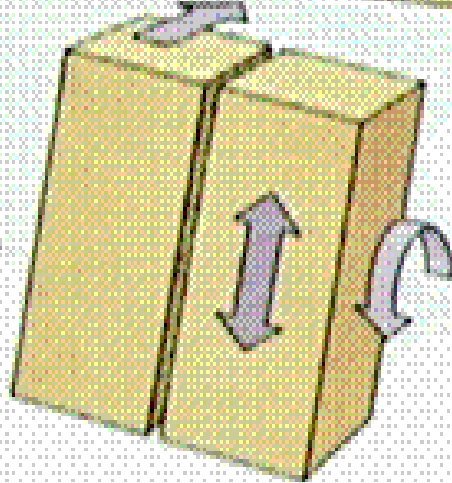
kladkový
Hinge joint



Elipsoid joint
elipsový

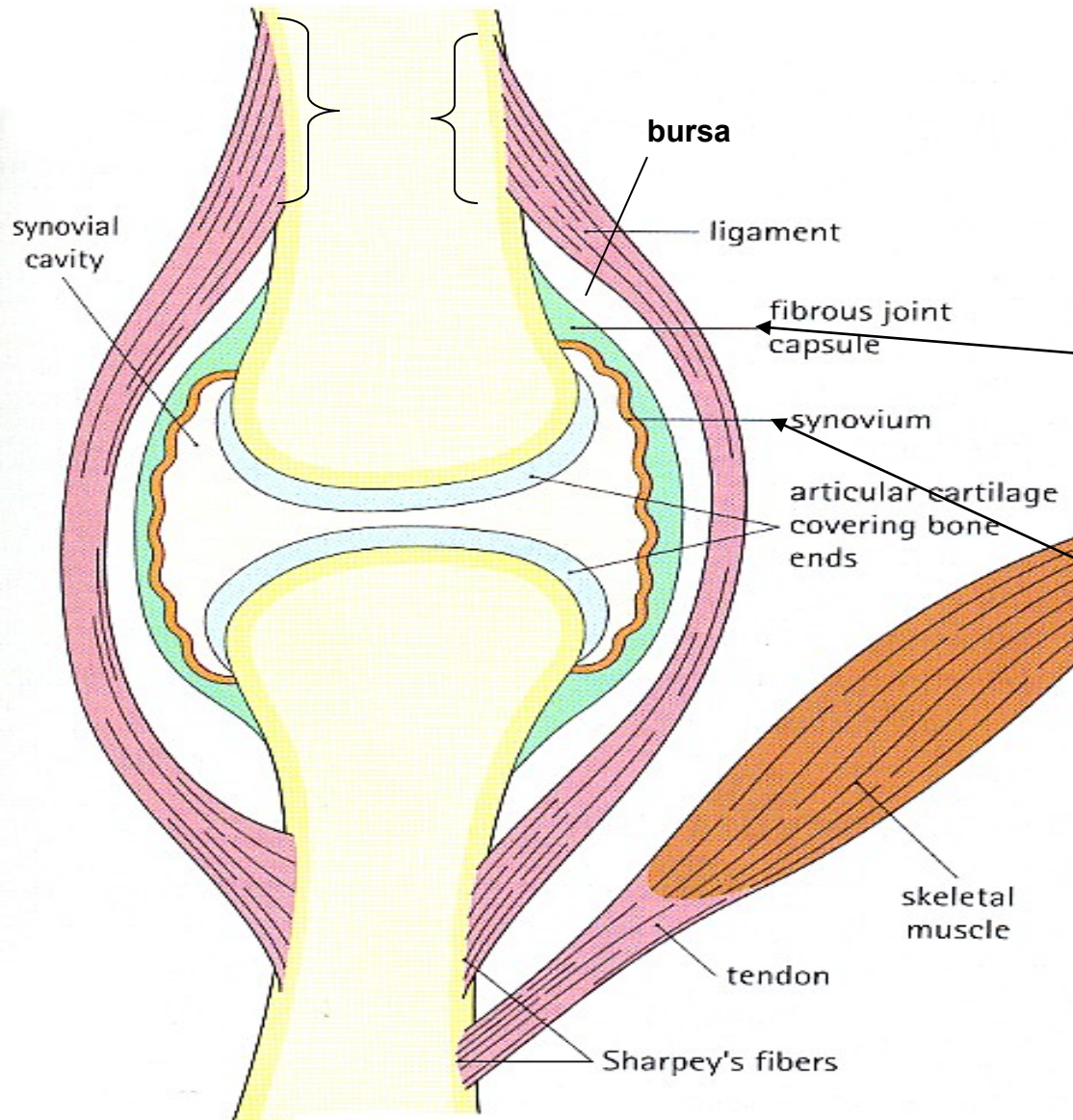


Plane joint
plochý



Kloub

(diarthrosis, articulatio synovialis)



- **Kloubní chrupavka** - hyalinní* chrupavka bez perichondria; kryje konce kosti.
- **Kloubní pouzdo (capsula articularis)** navazuje na periost.
- **Synoviální membrána** vystýlá kloubní pouzdro. Produkuje a secernuje **synoviální tekutinu**
- **Kloubní štěrbina**

* *vazivová chrupavka*

Kloubní chrupavka

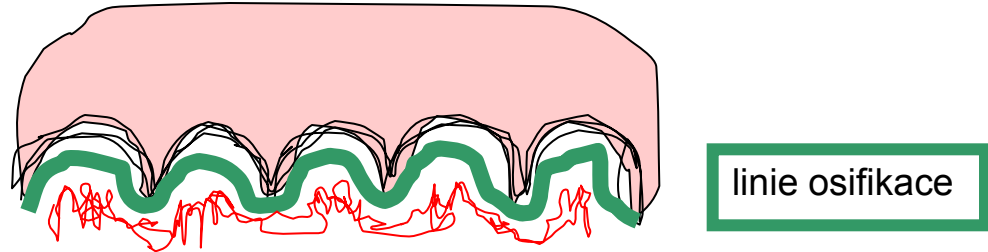
porézní materiál se submikroskopickými otvory; do nich je vtlačována a z nich vytlačována synoviální tekutina. Při zatížení se chrupavka pružně deformuje.



Povrch kloubů je pokryt tenkou vrstvou chrupavky, která brání tření kostí o sebe.

Kloubní chrupavka

- Povrch kloubních ploch epifyzární kosti je pokryt bezcévnou **hyalinní chrupavkou** (3 mm), která zabezpečuje jemný a pružný pohyb kloubu; připojuje se na kost kolagenními vlákny uspořádanými do podoby arkád.



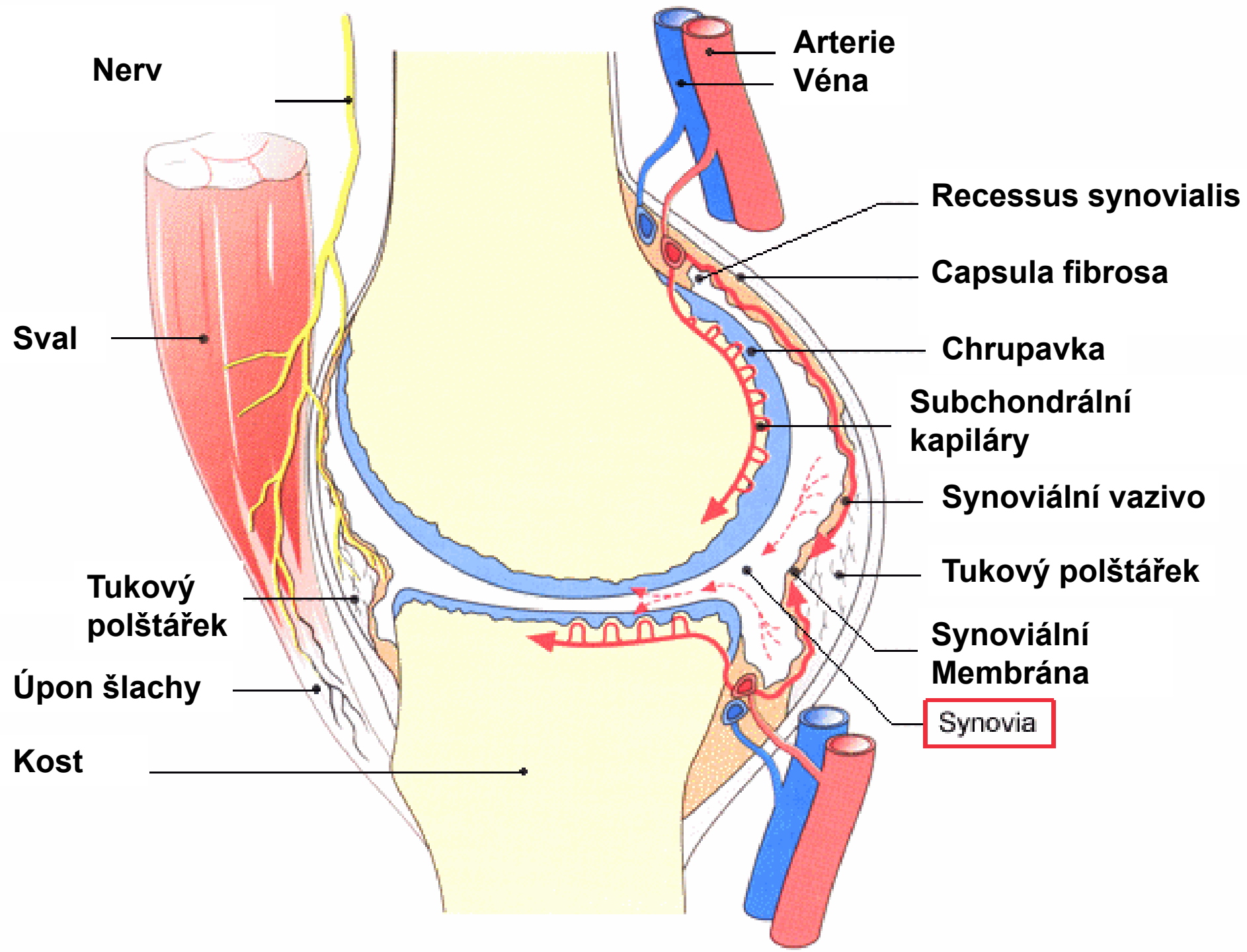
- Chrupavka je vyživována synoviální tekutinou a **subkartilaginózní kapiláry** v kosti. Nemá perichondrium.
- Základní hmota kloubní chrupavky obsahuje hodně vody (60-80%) a protein-polysacharidový komplex s kys. hyaluronovou (vysoká viskozita a hydrofilie); obě složky jsou významné při mazání a pružnosti kloubu.

Kloubní pouzdro

- Skládá ze dvou vrstev:
stratum fibrosum (zevní, fibrózní) – husté kolagenní vazivo, přechází plynule do periostu a upíná se na kost;
+ kapsulární a extrakapsulární vazy – zpevňují pouzdro a stabilizují klouby
+ úpony mm. articulares - napínají kloubní pouzdra a zabraňují jejich uskřinutí;

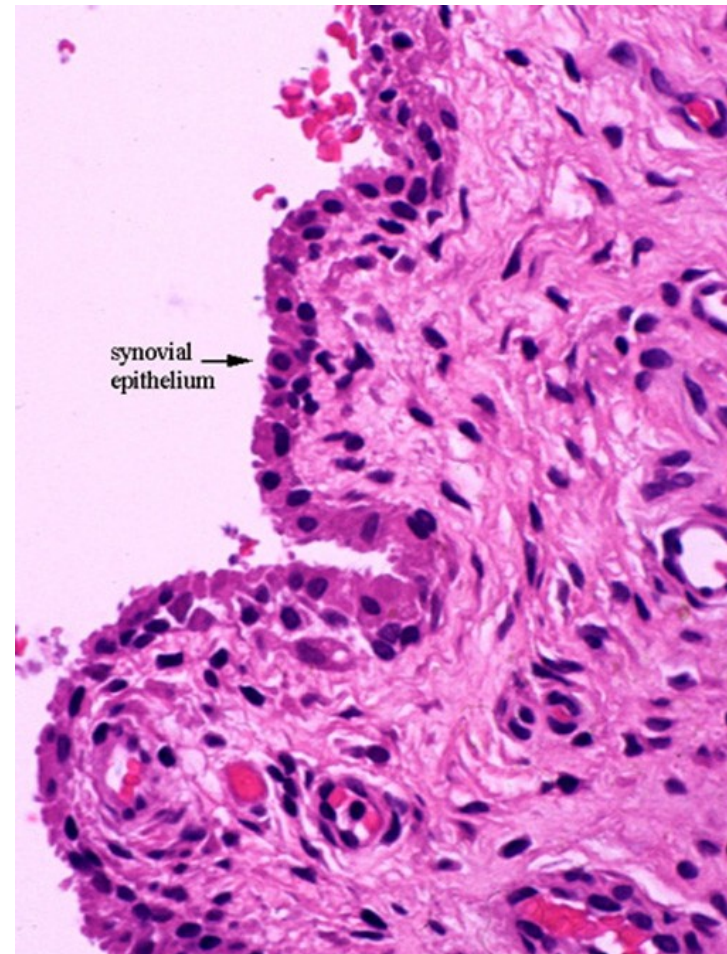
Kloubní pouzdro

- **stratum synoviale** (vnitřní) – **synoviální membrána** – naléhá na fibrózní vrstvu těsně nebo je od ní oddělena řídkým vazivem s tukovými buňkami, vnitřní povrch je lesklý a hladký, může však vybíhat v řasy, **plicae synoviales** a v drobné klky, **villi synoviales**, je bohatě zásobena krevními i mízními cévami a nervy

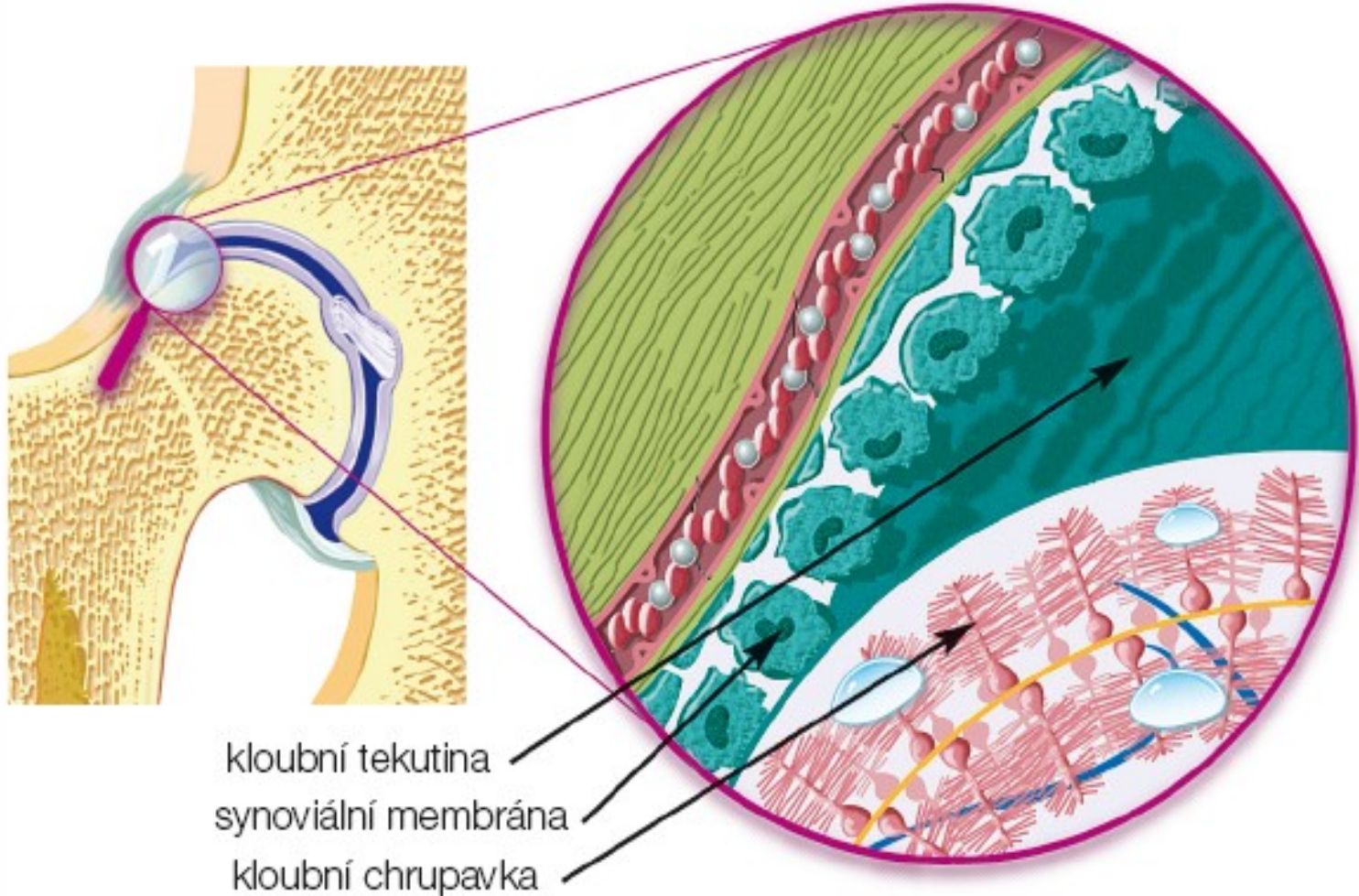


Synoviální buňky - synovialocyty

- **synovialocyty** – leží na kolagenních vláknech hlubších vrstev, ale i mezi nimi.



Synoviální membrána



Kloub je chráněn kloubním pouzdrém, které zevnitř vystýlá synoviální membrána. Ta produkuje kloubní tekutinu, nezbytný zdroj živin pro chrupavčitou část kloubu.

Synovialocyty

- **A buňky** - podobné makrofágům, intenzivně fagocytují např. lipidy, hemosiderin, imunokomplexy apod. obsahují velký Golgiho aparát a mnoho lyzosomů.
- **B buňky** - obsahují drsné endoplazmatické retikulum a jsou podobné fibroblastům. Podílí se na produkci synoviální tekutiny.

Synoviální tekutina

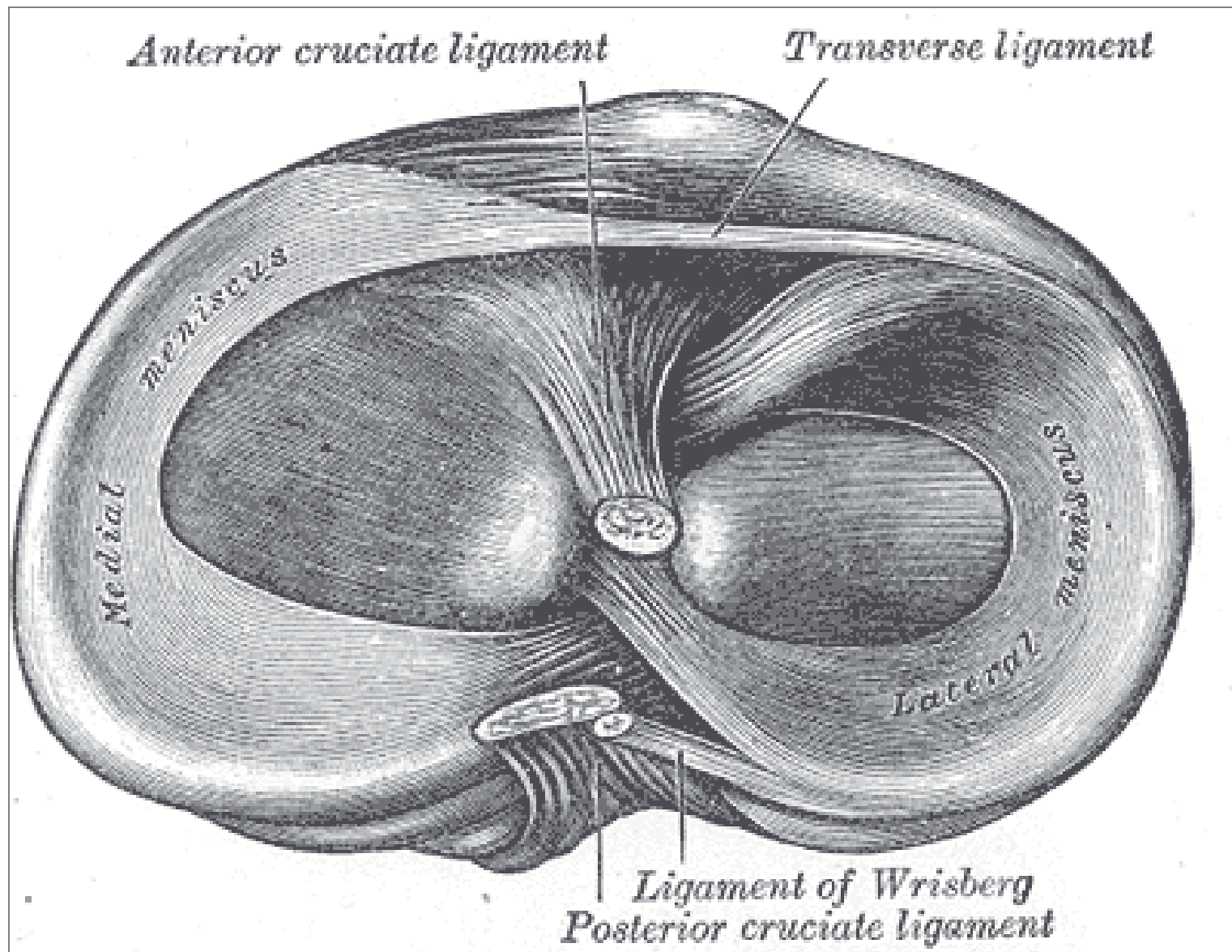
- = ultrafiltrát krevní plazmy (*za fyziol. podmínek obsahují synoviální klouby malé množství tekutiny; v kolenním kloubu asi 2ml*), která usnadňuje hladké klouzavé pohyby kloubních ploch.
- Přináší kyslík a živiny k bezcévné hyalinní chrupavce.
- Normální synoviální tekutina je čirá, nažloutlá, viskózní a obsahuje hyaluronovou kyselinu (2,6 g/l), glukózu (66 mg/100 ml) a bílkoviny. Vyskytují se v ní také buňky (cca 60/ml). pH = 7,4 – 7,7

- **Funkce synoviální tekutiny:**
 - zabezpečuje výživu tkání kloubu (chrupavka aj.)
 - zvyšuje a udržuje pružnost chrupavek
 - snižuje tření kloubních plošek (mazadlo = k.hyaluronová
- **Reparační schopnost** synoviální membrány je značná. Membrána je schopna rychle a úplně regenerovat, mitotickým dělením subsynoviálních buněk a buněk stratum fibrosum (relativně málo diferencovaných) a synoviální tkáň může rychle růst.

[Tato vlastnost má význam v případech, kdy je třeba synoviální membránu chirurgicky odstranit. Synoviální membrána, v pokusu úplně odstraněná, zregenerovala do 60 dnů.]

Intraartikulární struktury

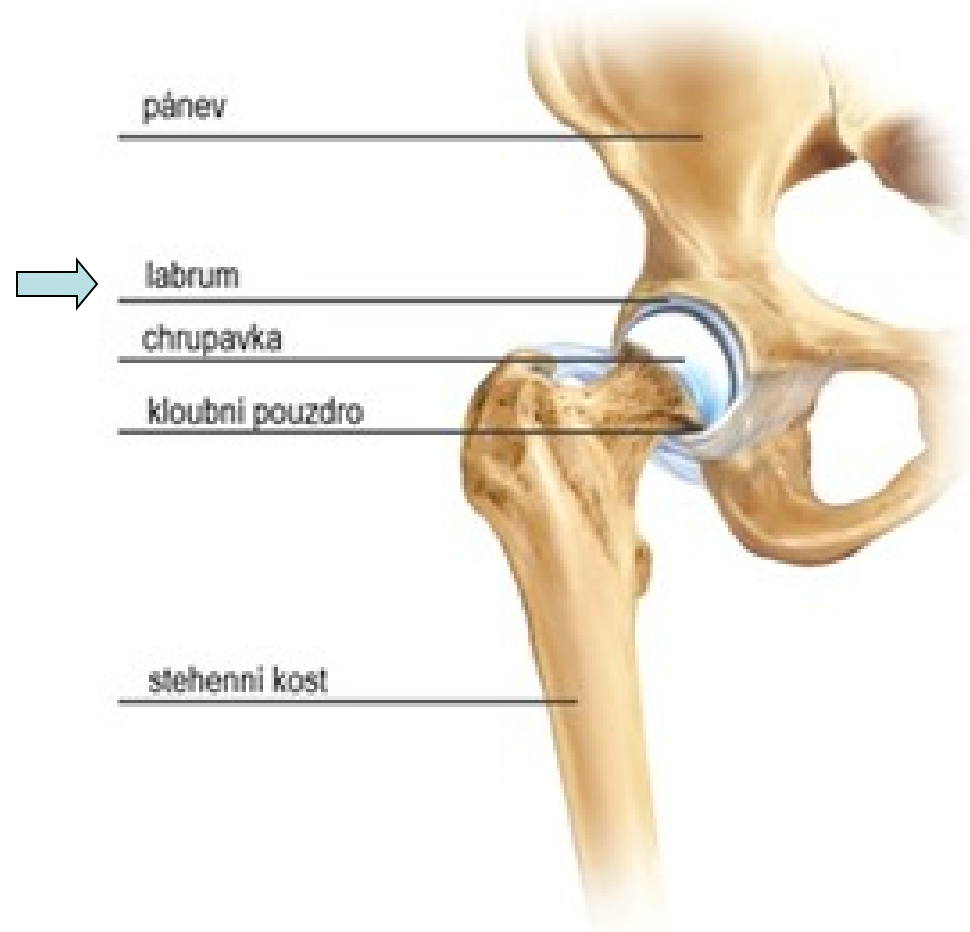
- V některých synoviálních kloubech se nachází kloubní disky nebo menisky, tvořené vazivovou chrupavkou, která je bezcévná, vyživovaná difúzí ze synoviální tekutiny.
- **Menisky** (meniscus lateralis et medialis) se nacházejí v kolenních kloubech, srpovitý tvar.
- **Disky** (discus articulares) se upínají na kloubní pouzdro, mají tvar souvislé ploténky a rozdělují kloubní dutinu na 2 části. Výskyt: klouby sterno-klavikulární, temporomandibulární, akromioklavikulární a distální radioulnární.



Menisky jsou pružné a přitom pevné – dobře tlumí nárazy, přenášejí a rozkládají hmotnost těla a brání opotřebení kloubní chrupavky.

- **Labrum articulare**

vazivově-chrupavčitý lem kloubní jamky,
který ji prohlubuje a zvyšuje stabilitu kloubu
(př. kyčelní a ramenní kloub)



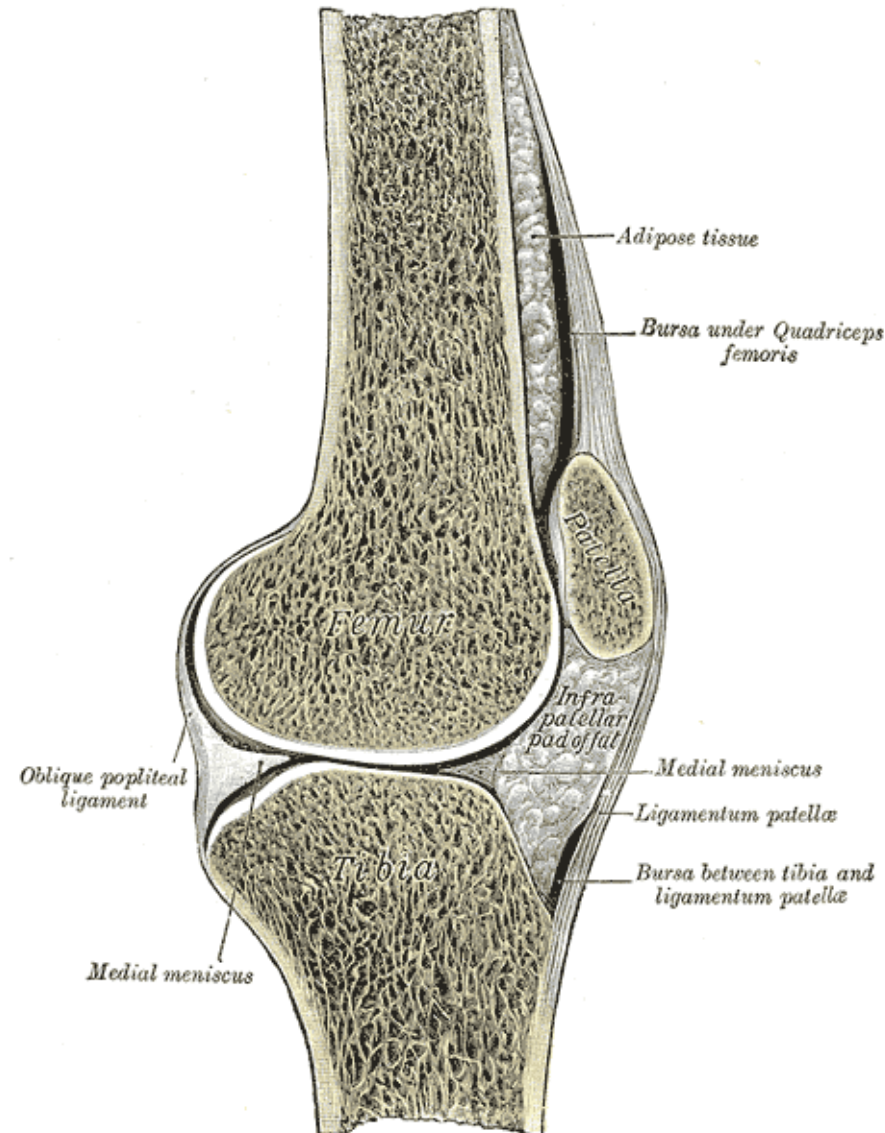
Synoviální burzy (bursae synoviales)

- **Tíhové váčky**

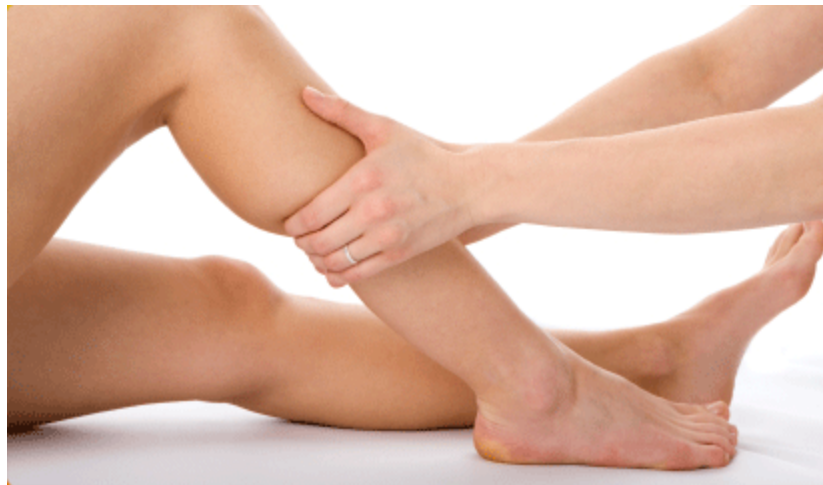tvořené synoviální
blankou a vyplněné
kloubním mazem

- výskyt: v místech
styku svalů a šlach s
kostním podkladem
kloubu

- minimalizují tření a
usnadňují posun
kloubů



Každý, kdo řídí a ovlivňuje pohybovou aktivitu člověka, si musí uvědomit, že vlastnosti pojivových tkání se v průběhu života mění a proces stárnutí významně ovlivňuje fyziologický rozsah pohybu a pevnost a pružnost pojivového aparátu.



Svalová tkáň

Základní vlastnost - kontraktilita

1. příčně pruhovaná kosterní
2. příčně pruhovaná srdeční
3. hladká

Charakteristika

Složení tkáně: svalové buňky a vazivo

- Kontraktilita - „kontraktilní“ proteiny (**aktin** a **myosin**) v buňkách
- Kontraktilní proteiny – orientované paralelně s dlouhou osou buňky ve směru kontrakce
- Kontrakce a relaxace ⇔ pohyb

Terminologie

mys/myos (sval)

myocyt (svalová buňka)

sarx/sarcós (maso):

buněčná membrána = **sarkolema**

cytoplazma = **sarkoplazma**

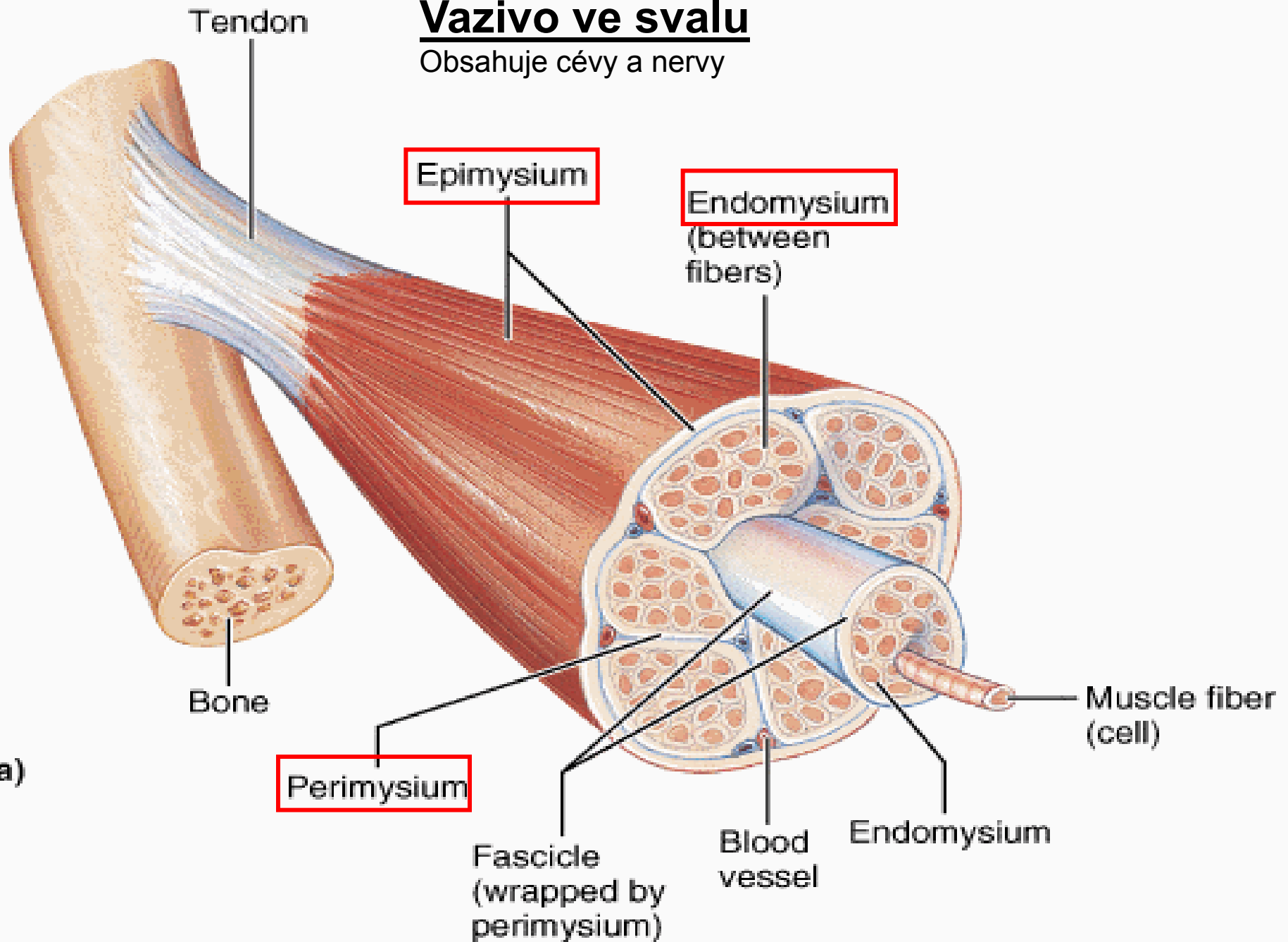
hladké ER = **sarkoplazmatické retikulum**

Pamatuj!

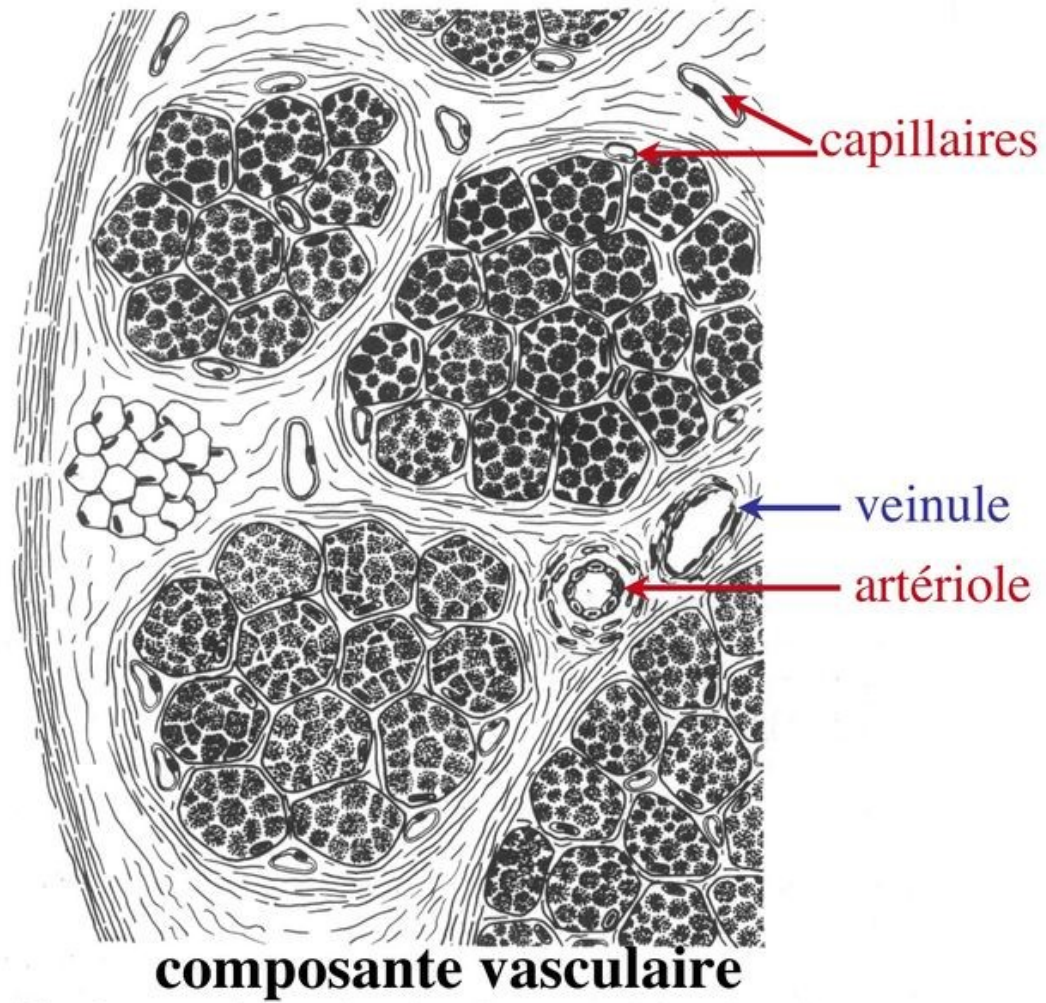
- Základní stavební a funkční jednotkou tkáně je **svalová buňka!**
 - Svalové vlákno příč. pruh. (**rhabdomyocyt**)
 - Svalová buňka srdeční (**kardiomyocyt**)
 - Svalová buňka hladká (**leiomyocyt**)

Vazivo ve svalu

Obsahuje cévy a nervy

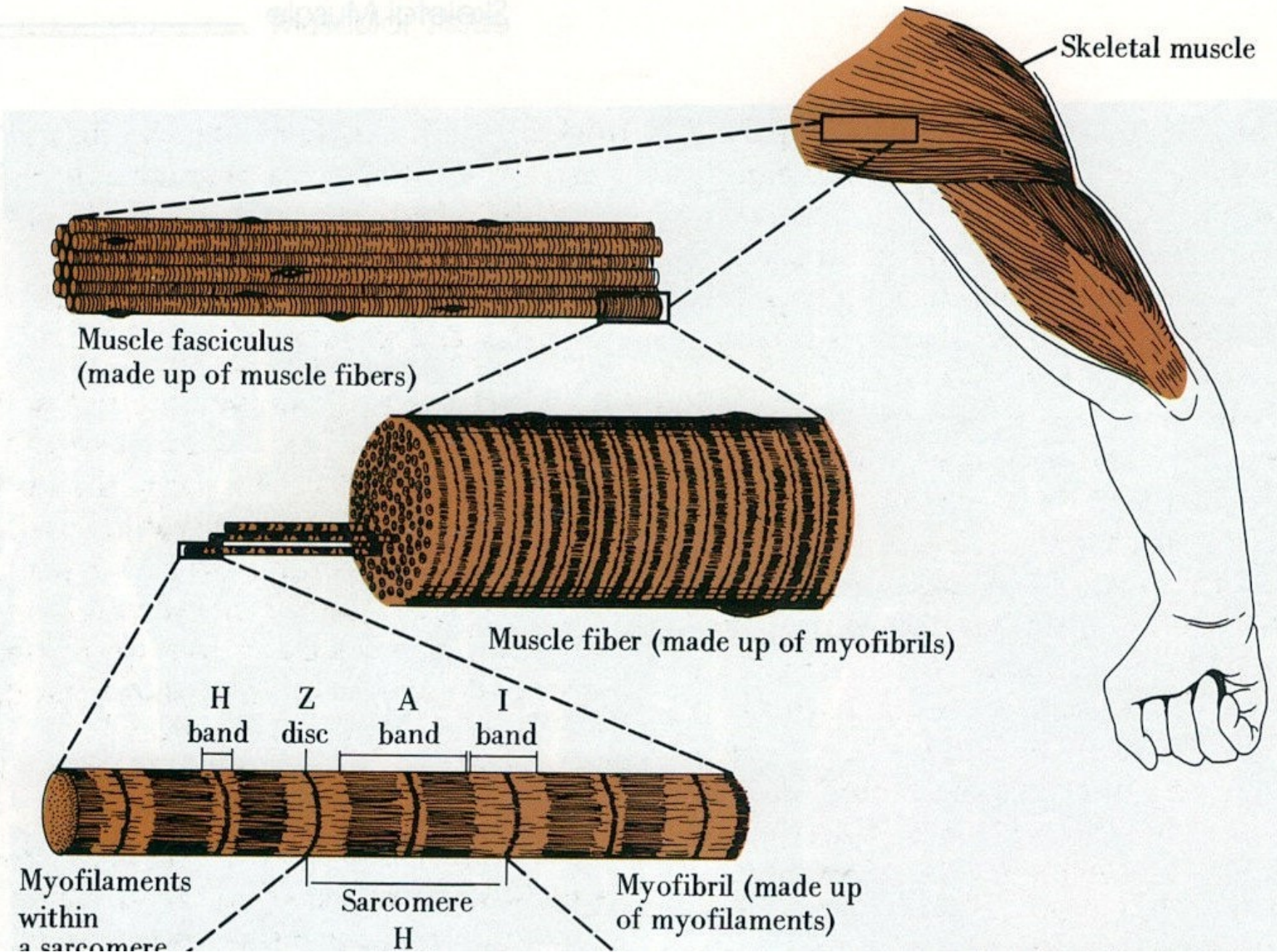


(a)



Svalová tkáň příčně pruhovaná kosterní

- **morfologická a funkční jednotka:**
svalové vlákno (rhabdomyocyt) –
mnohoaderný útvar (=syncytium) s jádry
uloženými periferně (pod sarkolemou)
- průměr: 25-100 μm
- délka: milimetry až centimetry (až 15cm)



Stavba svalového vlákna

- **sarkolema + T-tubuly**
- **jádra** (25-40 na 1mm délky)
- **sarkoplazma:**
 - **Myoglobin** (přenos O_2)
 - **myofibrily** (příčně pruhované 1–2 μm tlusté vláknité útvary)
 - **organely:** mitochondrie, Golgiho aparát, sarkoplazmatické retikulum (zásobárna iontů Ca^{2+})
 - **inkluze** (glykogen)

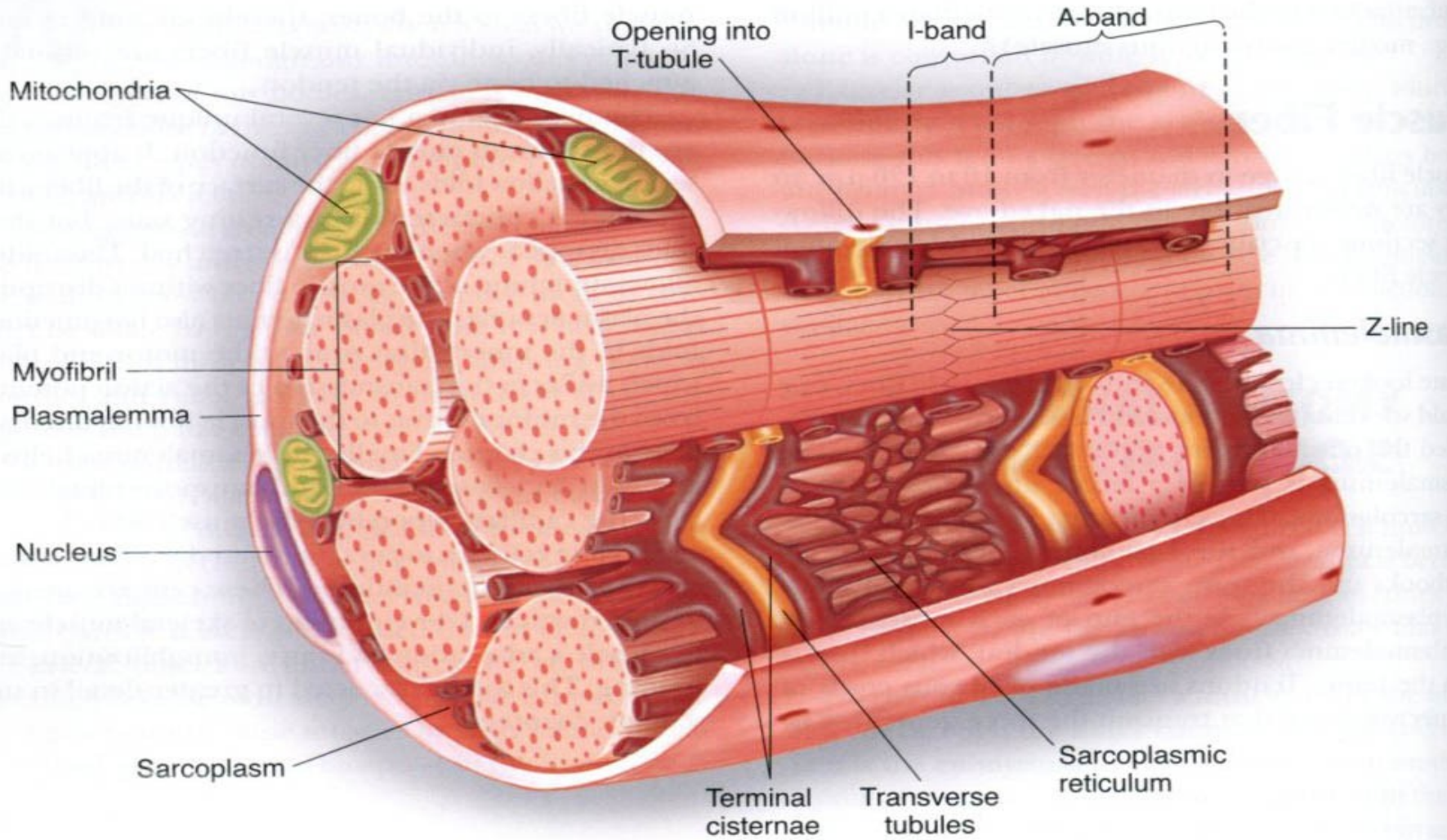
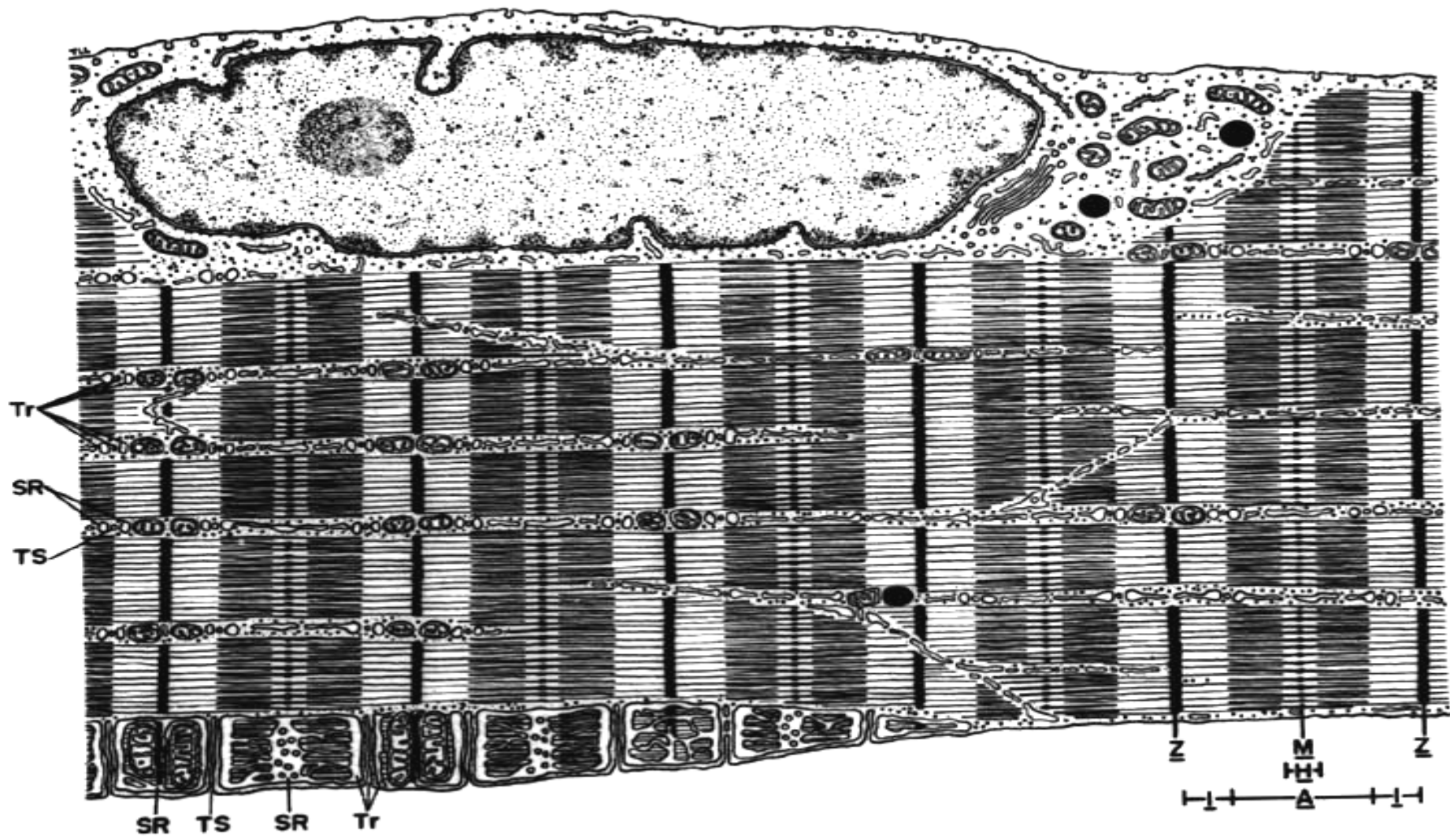
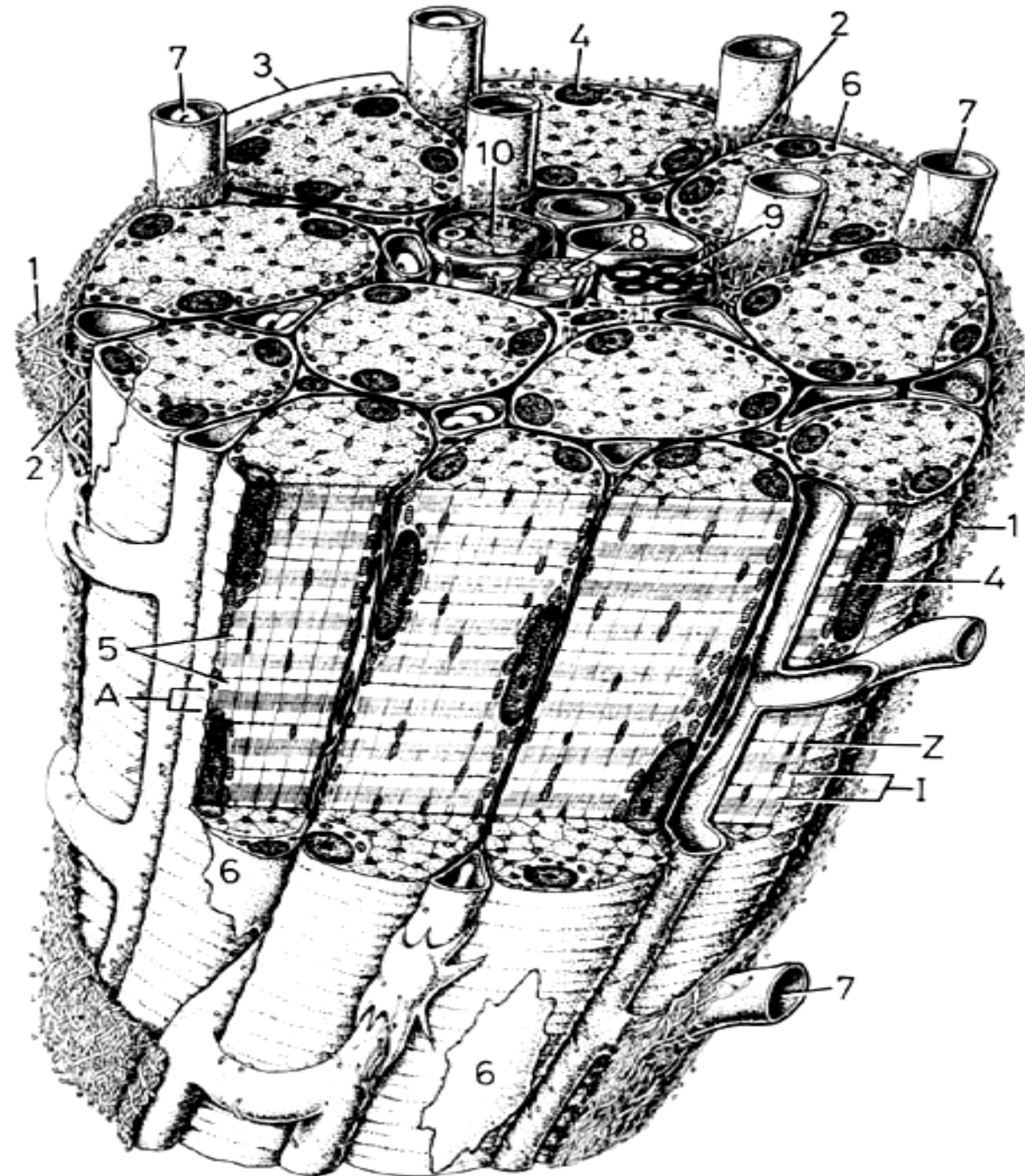


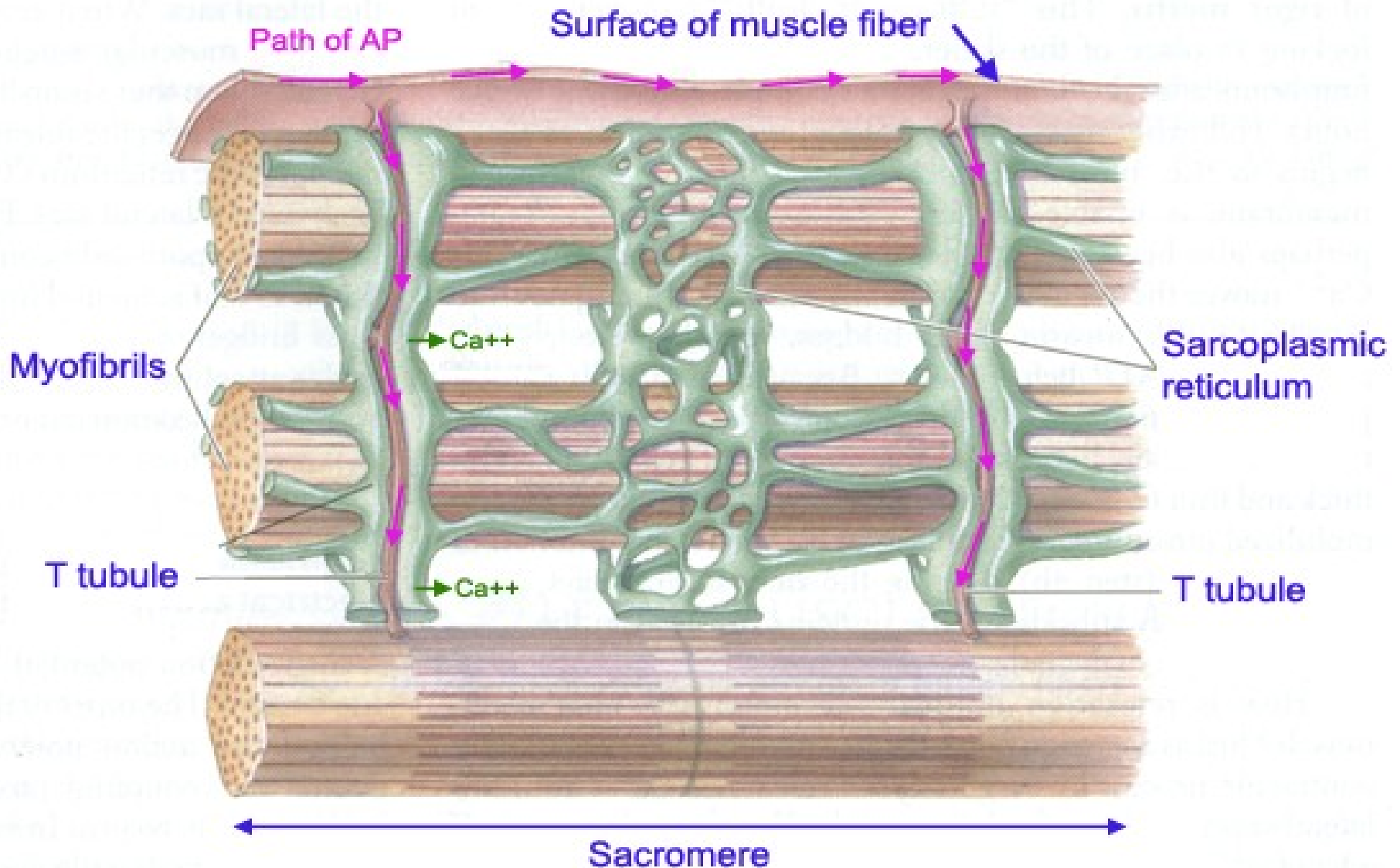
Figure 1.3 The structure of a single muscle fiber.




Primární svazek svalových vláken (rhabdomyocytů)



Role of Action Potential and Ca^{++} in Muscle Contraction



Rhabdomyocyt



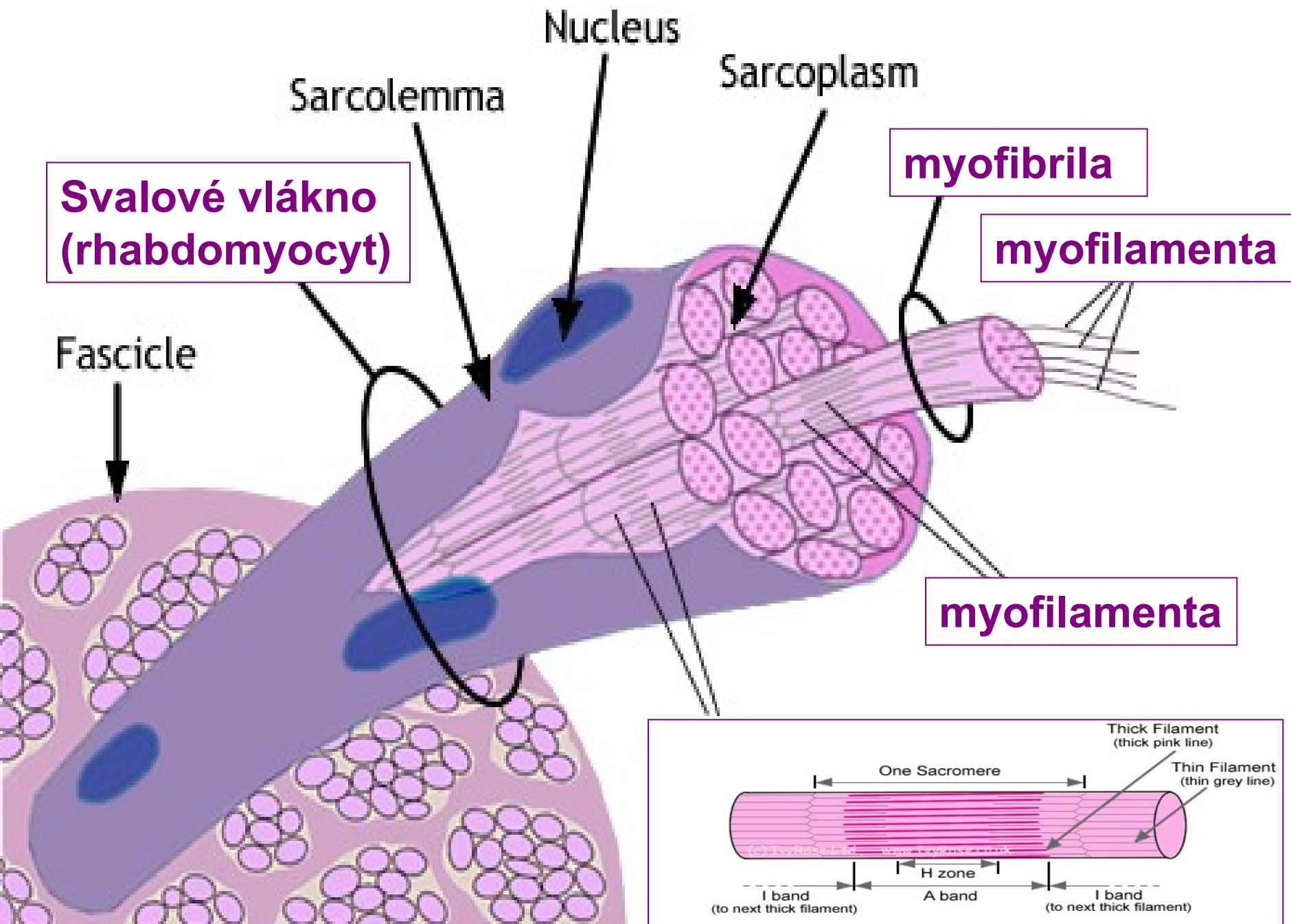
<fibrum>

Sval. vlákno – morfol. a funkční jednotka
koster. svalu [Ø 25 – 100 µ]

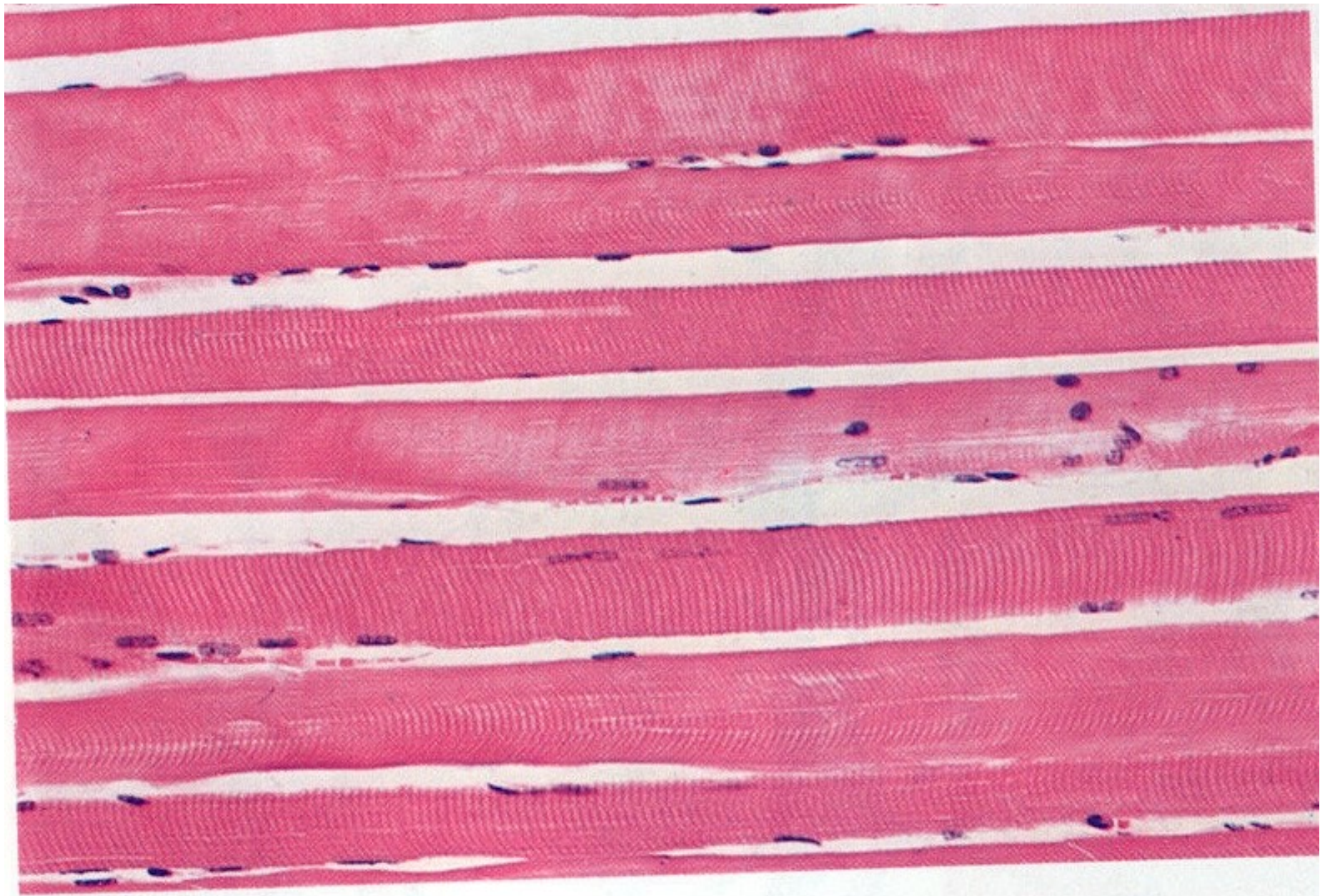
Myofibrila – strukturní složka sarkoplazmy
[Ø 0.5 – 1.5 µ]

Myofilamentum – aktin a myosin, uspořádání
do sarkomer (několik v délce myofibrily)
[Ø 8 and 15 nm]


Sarkomera – nejmenší kontraktilní jednotka
[2.5 – 4 µm]



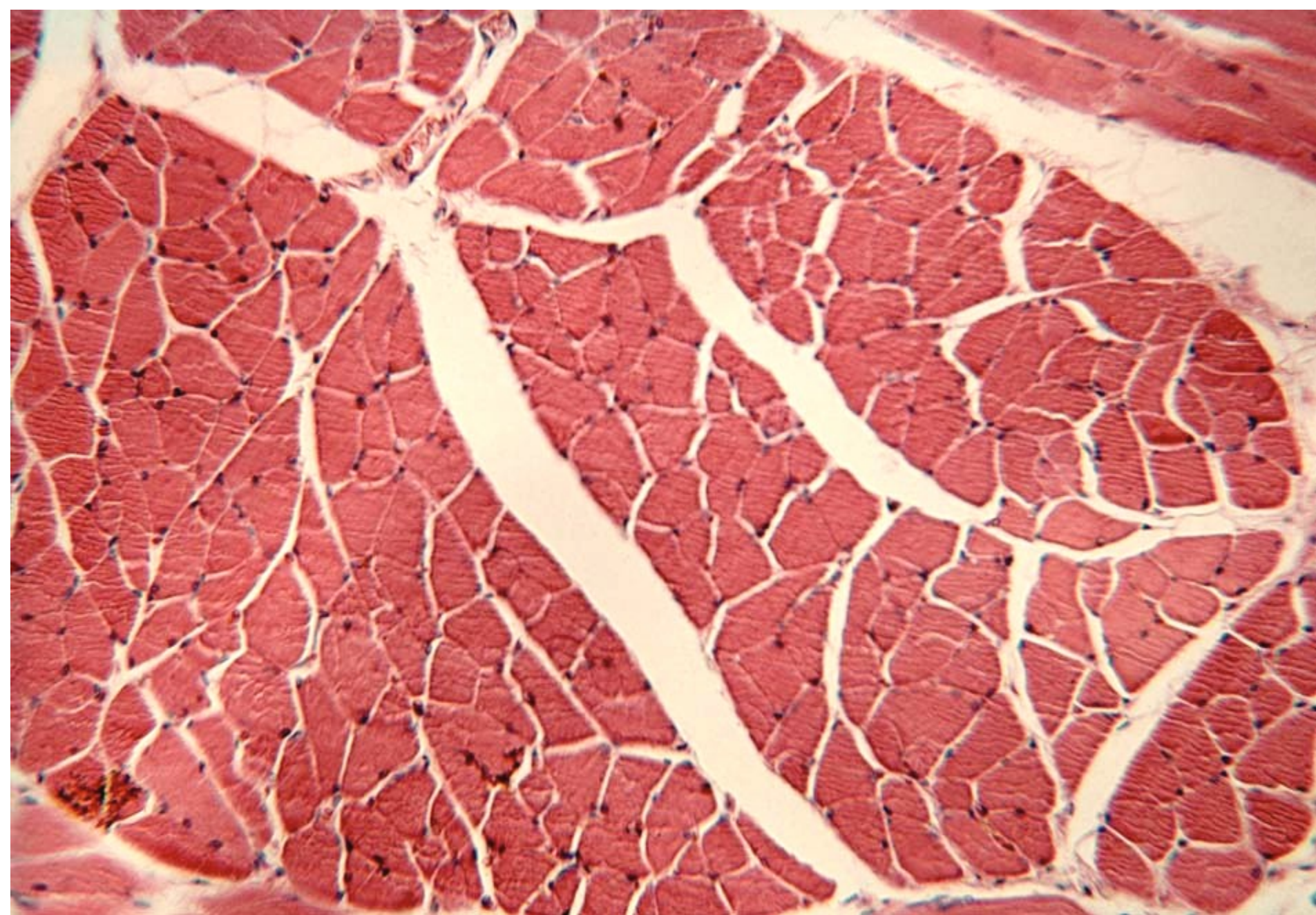
Rhabdomyocyty (podélně)



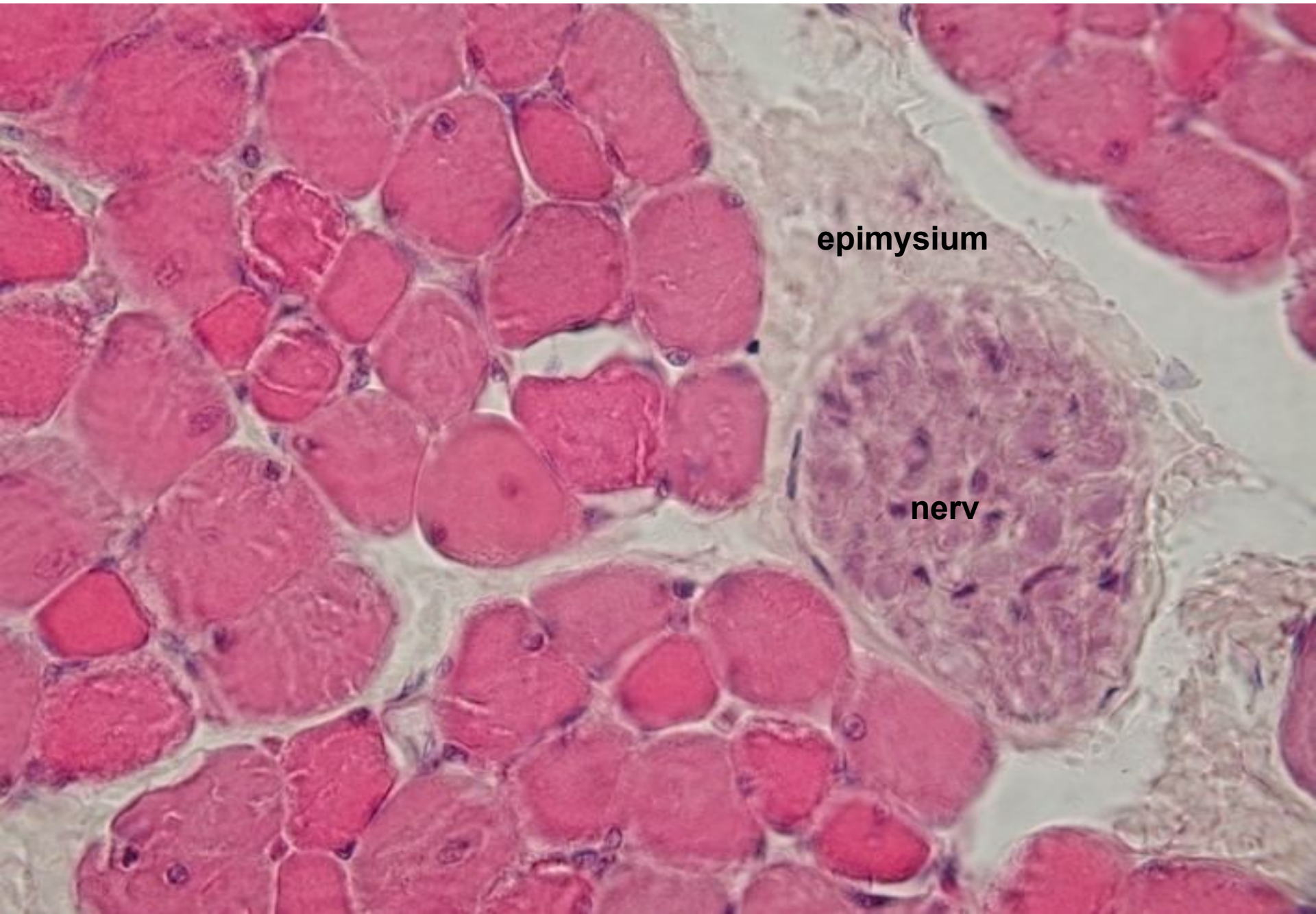Rhabdomyocyty (podélně)



Rhabdomyocyty (příčně)



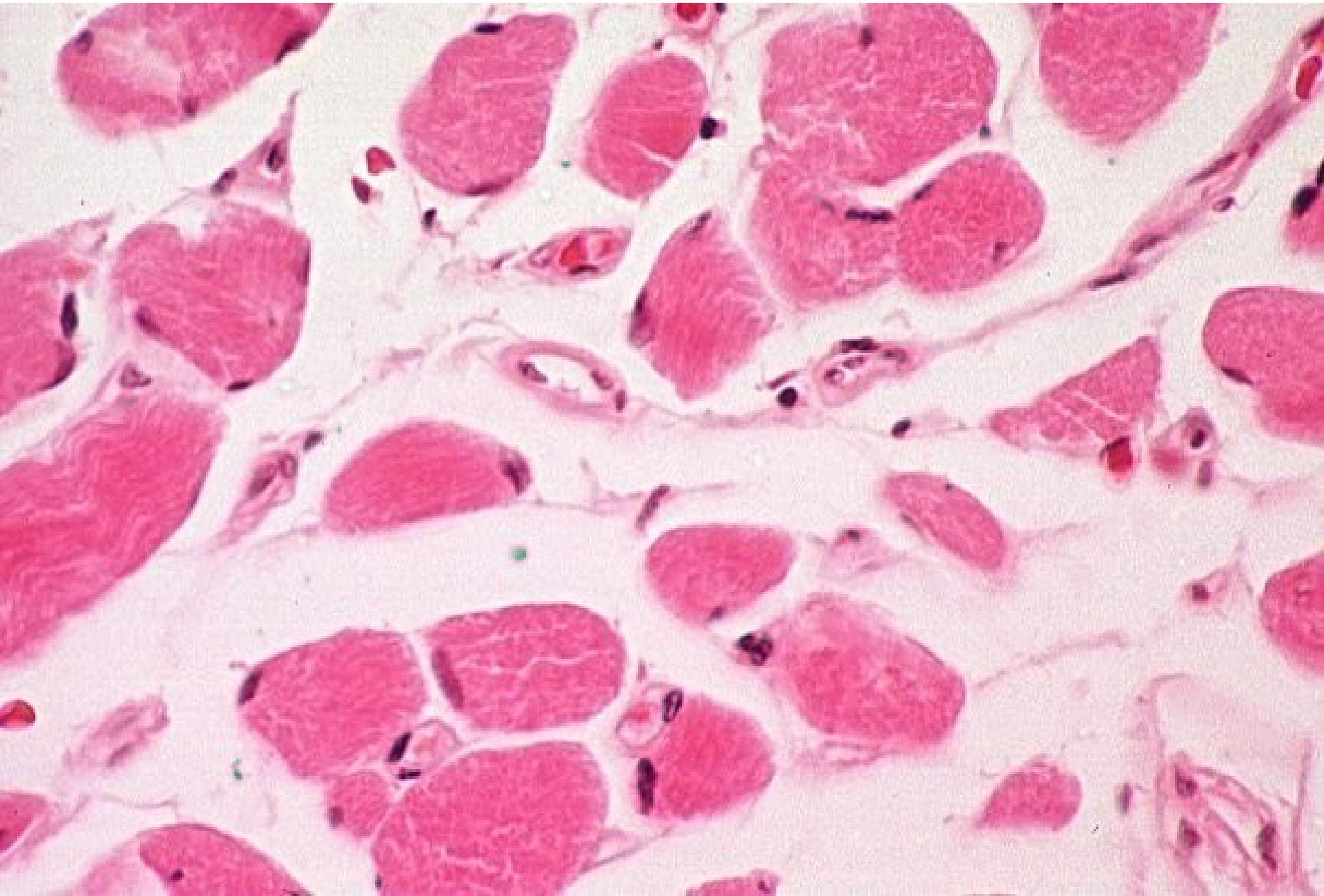
Rhabdomyocyty (příčně)

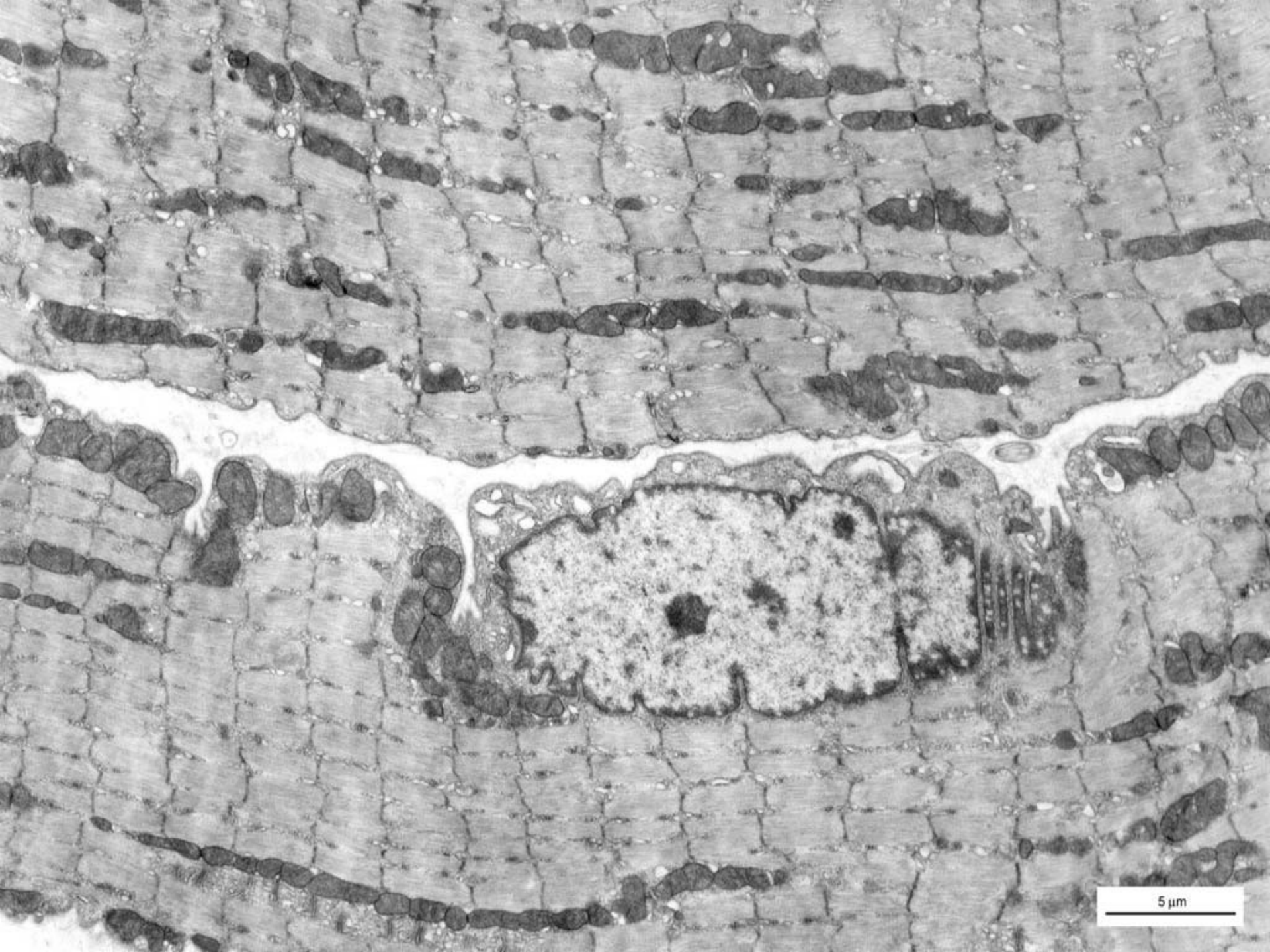

epimysium

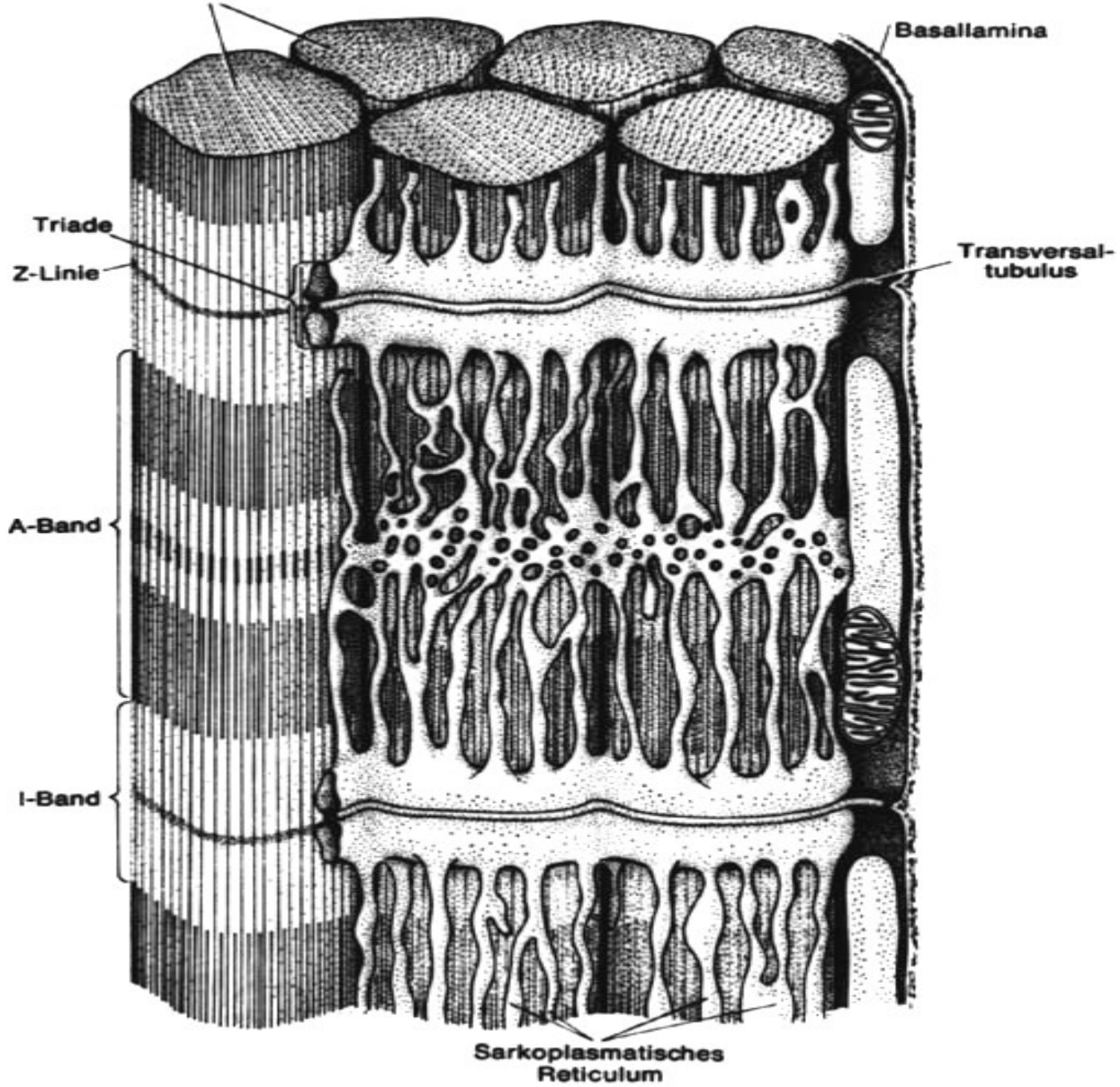
nerv

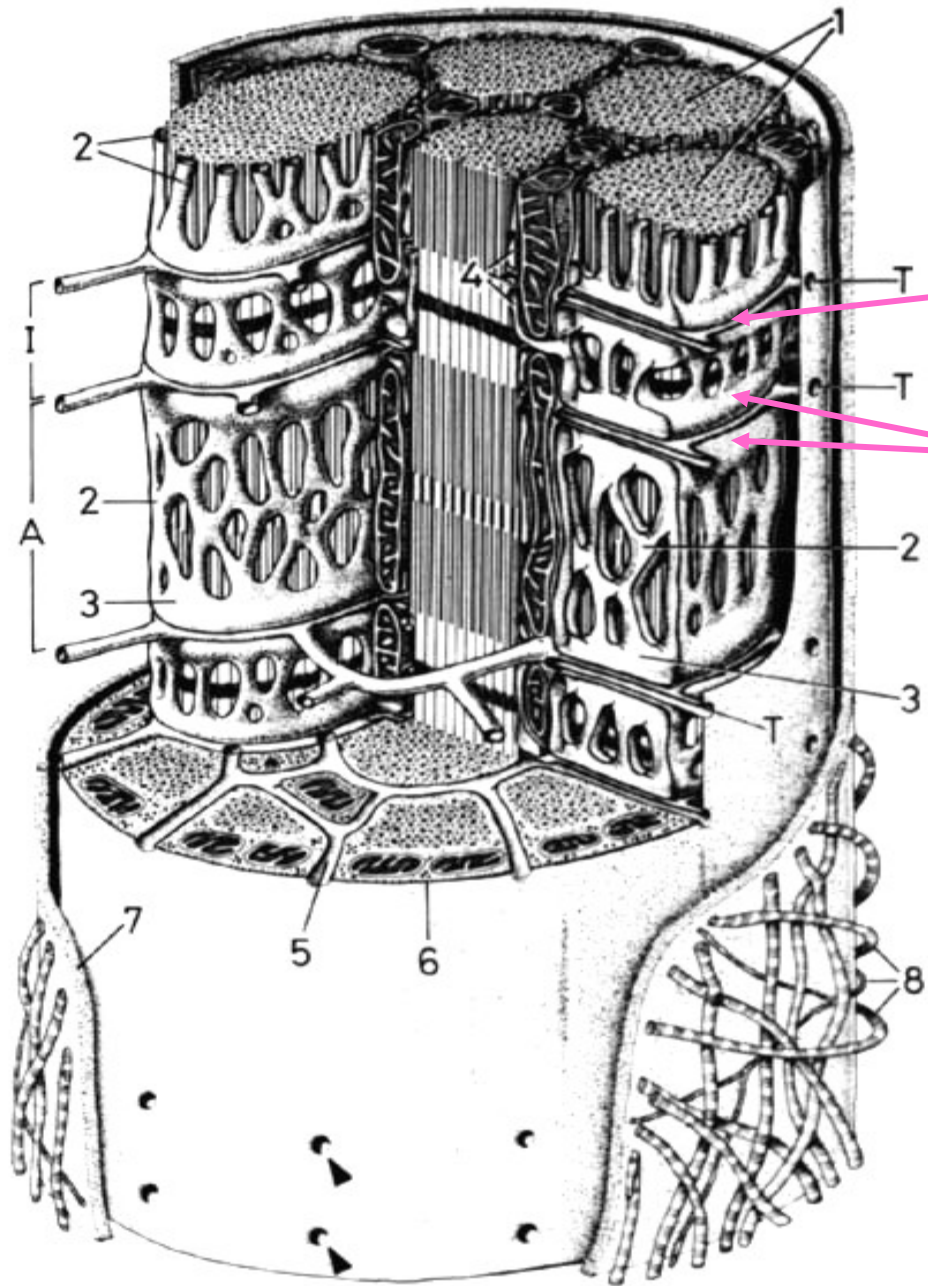
Rhabdomyocyty (příčně)





5 μ m





T-tubulus

terminální cisterny

Děkuji za pozornost

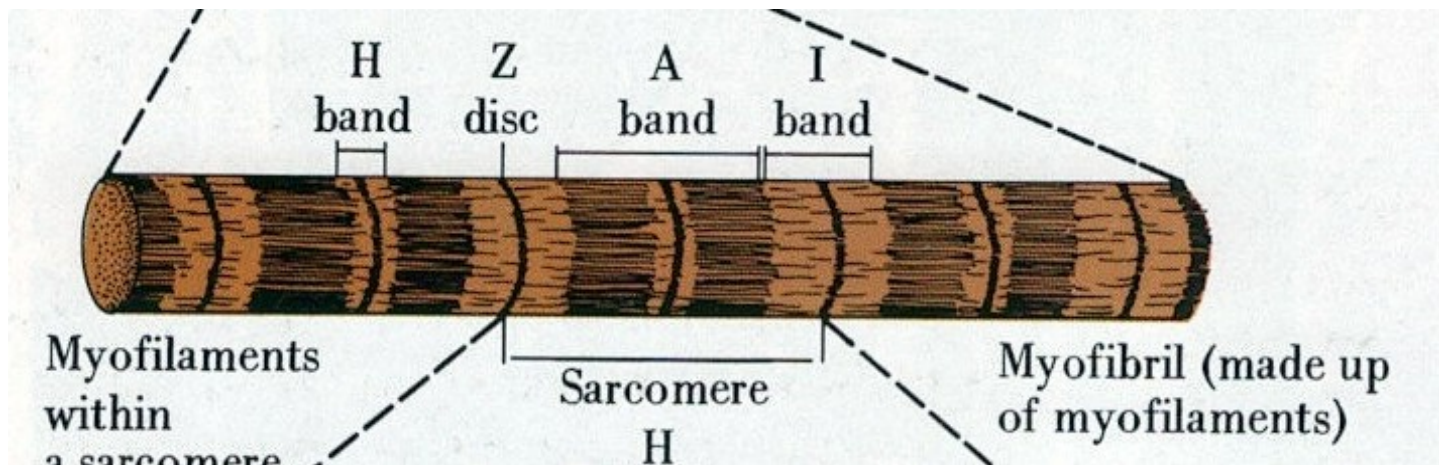


Stavba myofibril

izotropní úseky (**I-proužky**) – světlé, Z-linie (telofragma)

anizotropní úseky (**A-proužky**) – tmavé, M-linie (mezofragma), H-zóna

Sarkomera – úsek mezi dvěma Z-liniami

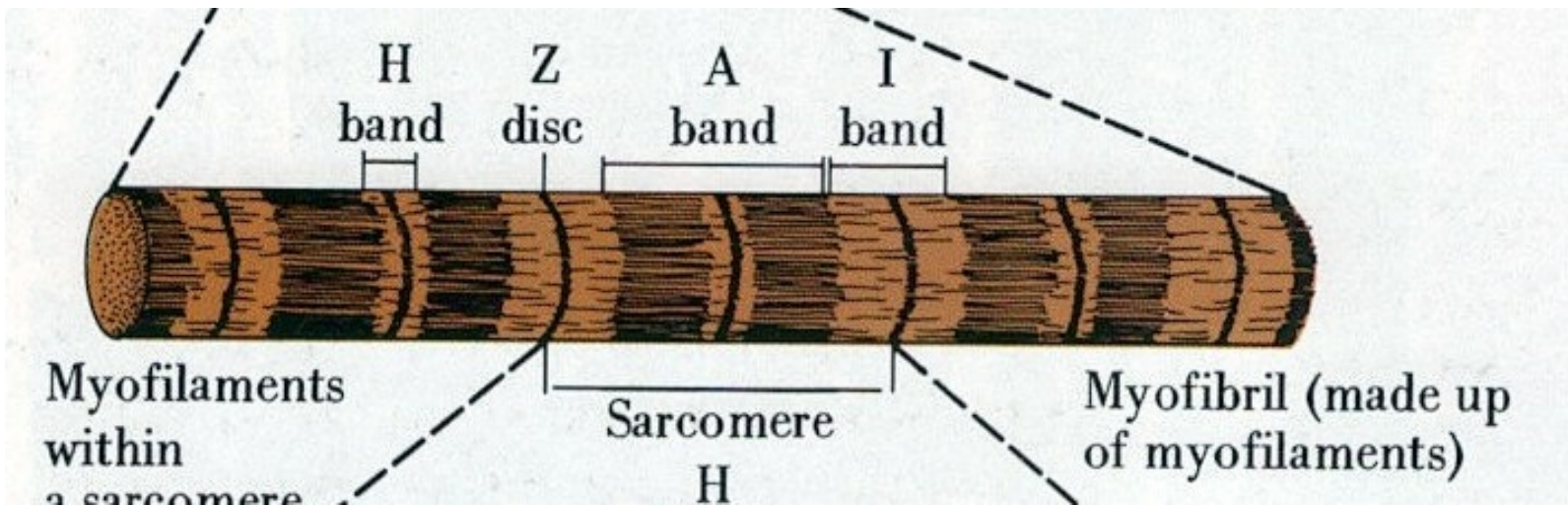


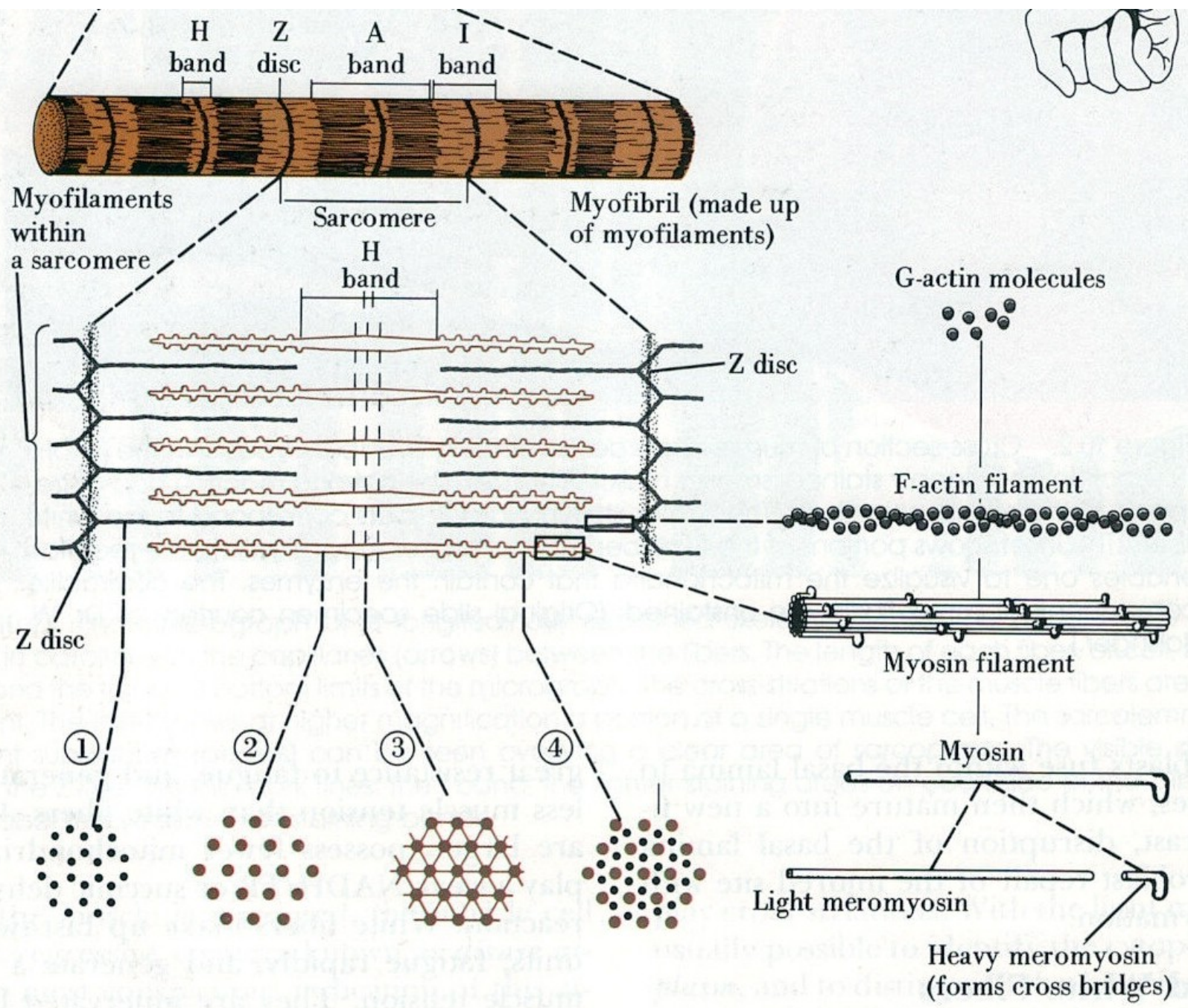
Myofilamenta

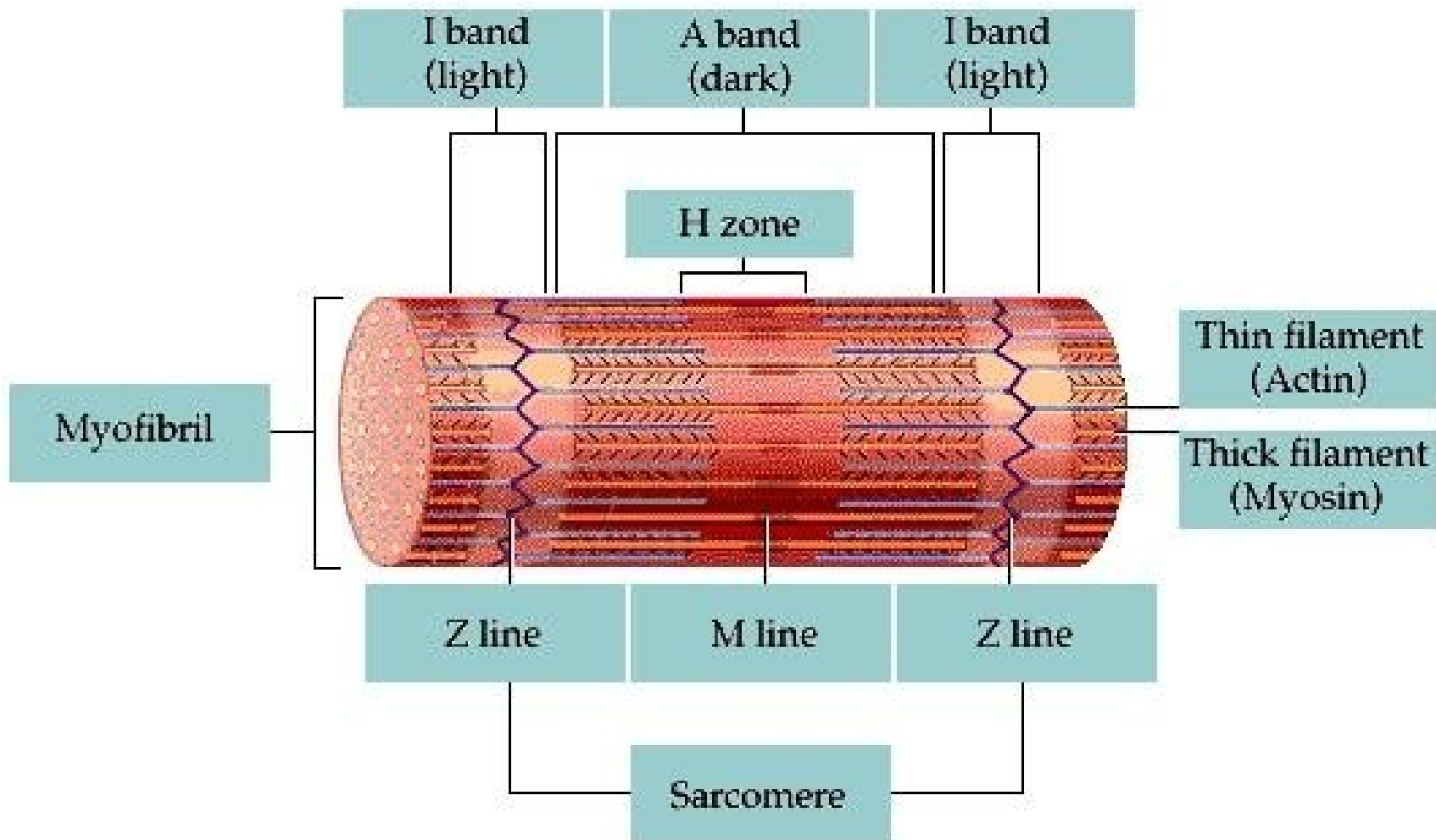
tlustá: výlučně v rozsahu A-proužku, **myozin**, tloušťka 15 nm, délka 1,6–1,8 μm

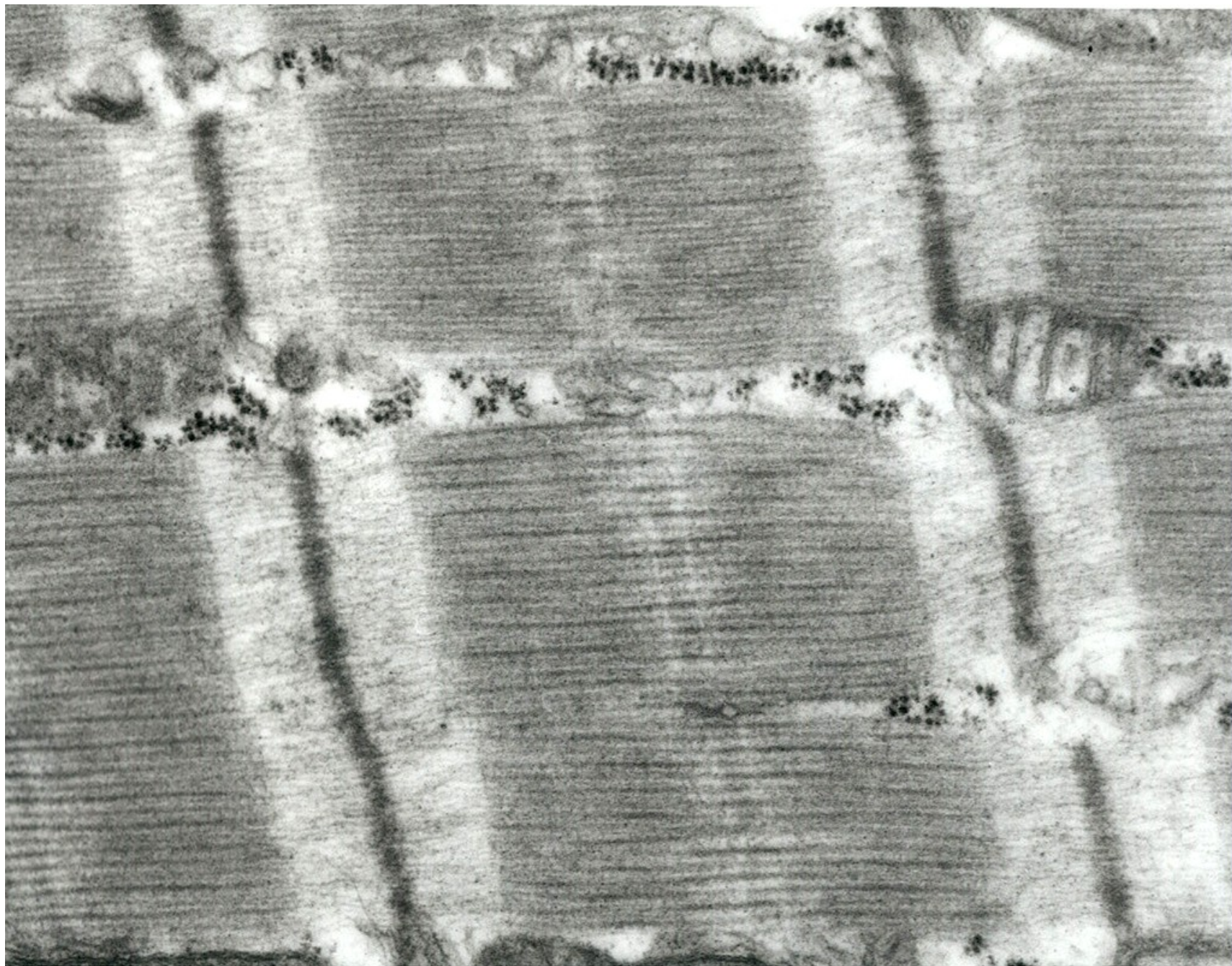
tenká: v rozsahu I-proužku (zasahují i do anizotropních úseků), **F-aktin a regulační proteiny**, tloušťka 6-7 nm, délka 1,5 μm

zkrácení myofibril při svalovém stahu se děje na principu posuvného mechanismu, **délka tenkých a tlustých filament se při kontrakci nemění**









Stavba myofilament

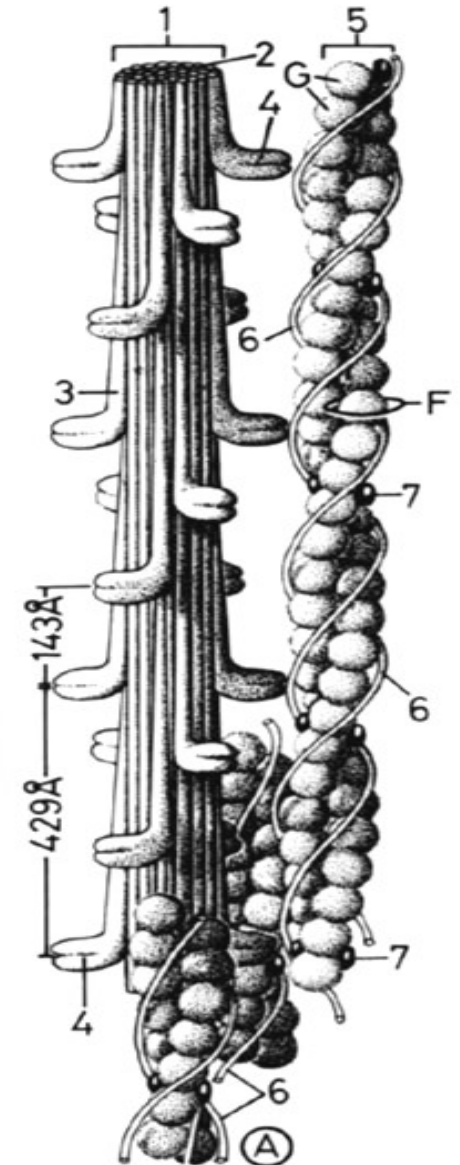
Tlustá myofilamenta - myozin

(molekuly tvaru golfové hole - hlavice, krček a tyčinkovitá násada)

Tenká myofilamenta - aktin + regulační proteinový komplex troponinu a tropomyozinu

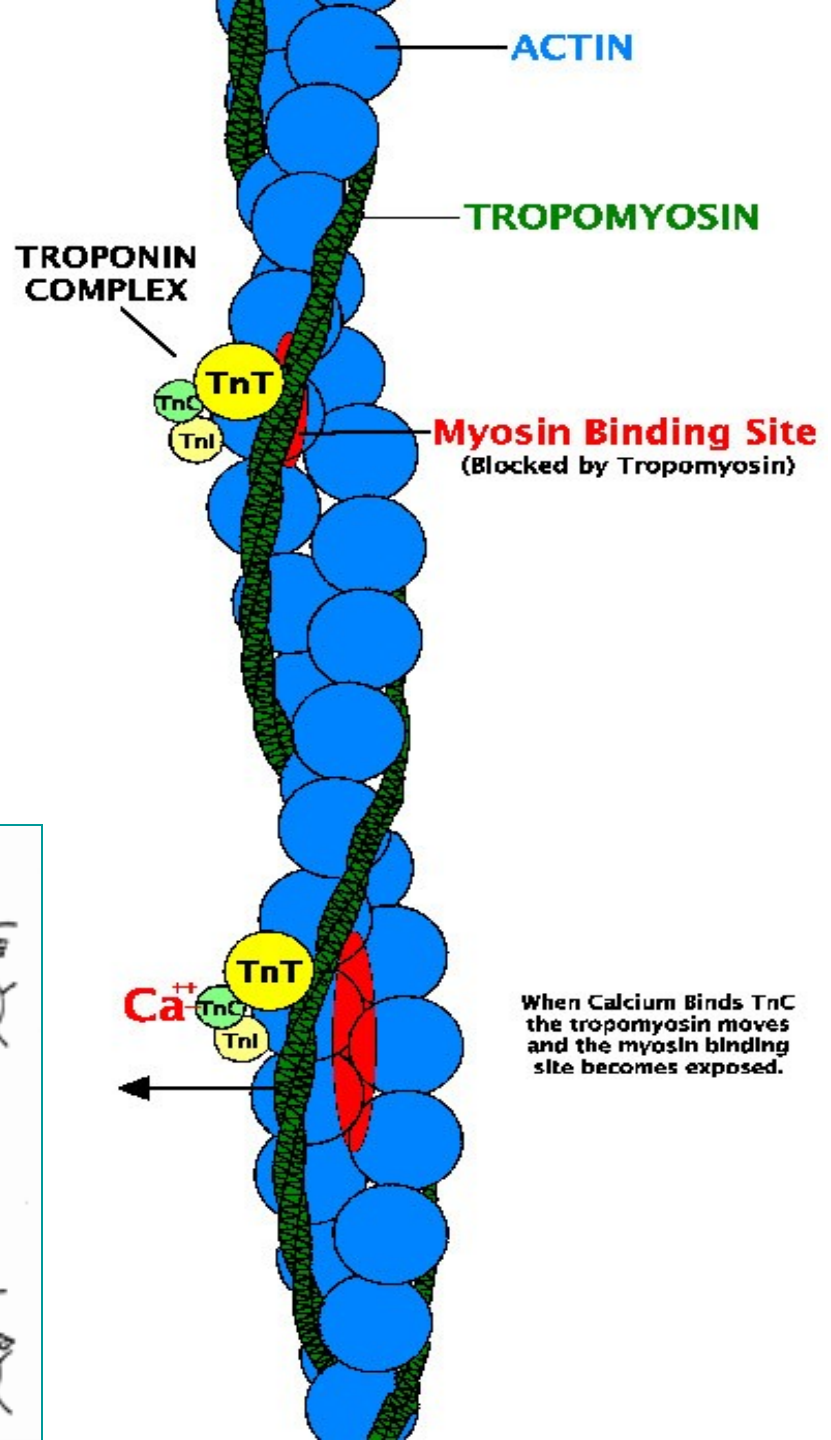
Tropomyozin obtáčí vlákno aktinu

troponin (3 podjednotky: **TpT** váže troponin k tropomyozinu, **TpI** inhibuje interakci aktinu s myozinem a **TpC** odpovídá za vazbu vápenatých iontů)

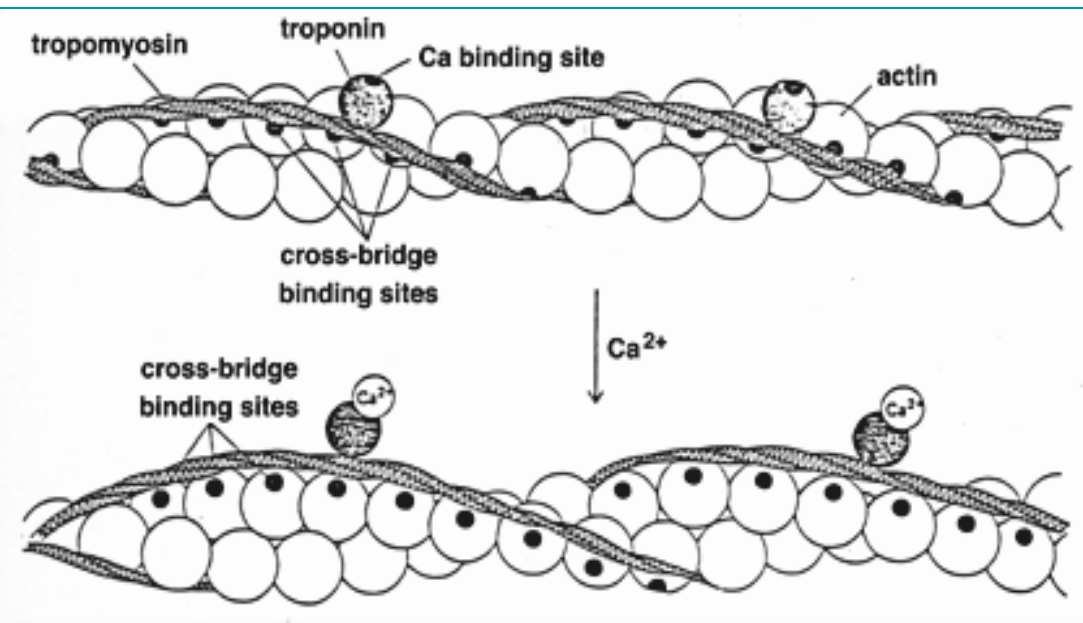


Aktin

- Vlákna aktinu (F-aktin, fibrilární) jsou složena z polymerizovaných molekul globulárního proteinu G-aktinu o průměru 5,6nm.
- Z-linie = α -aktin

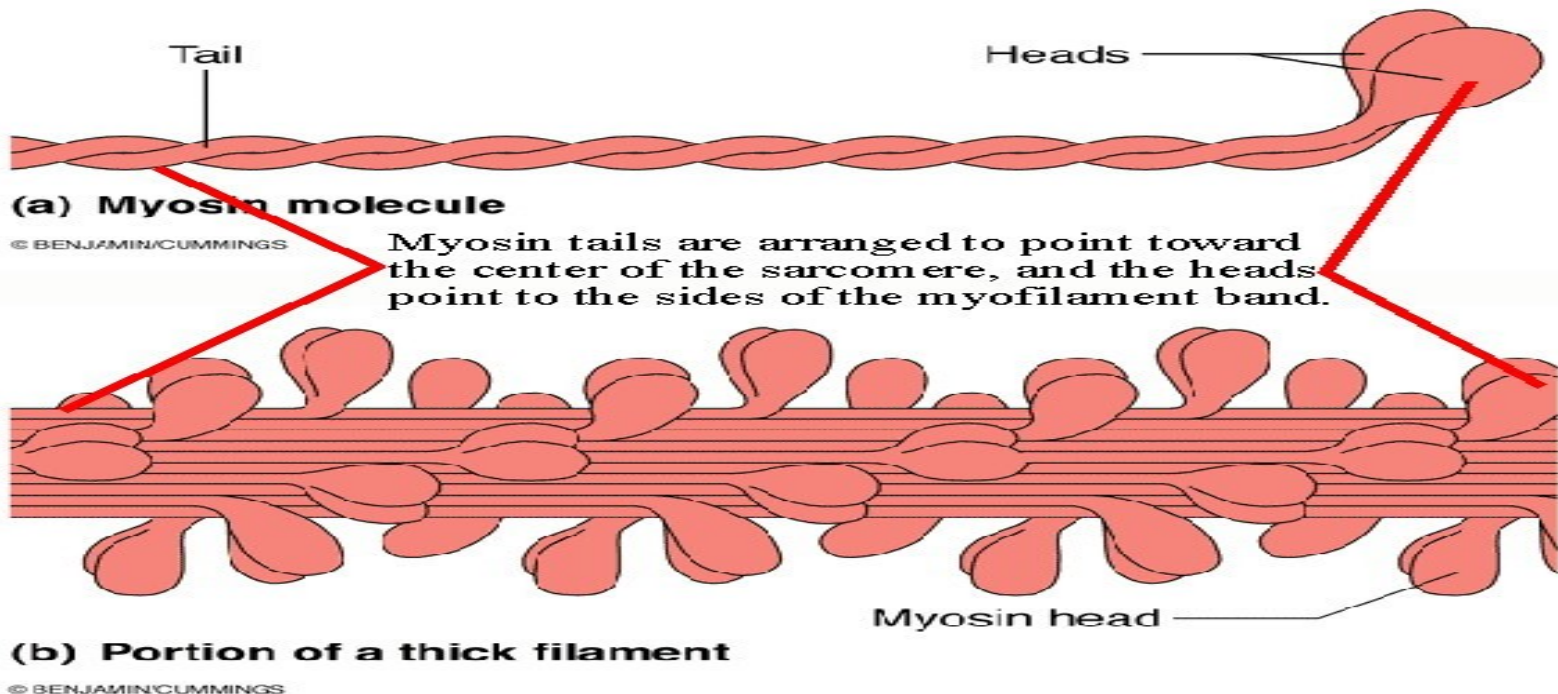


When Calcium Binds TnC the tropomyosin moves and the myosin binding site becomes exposed.

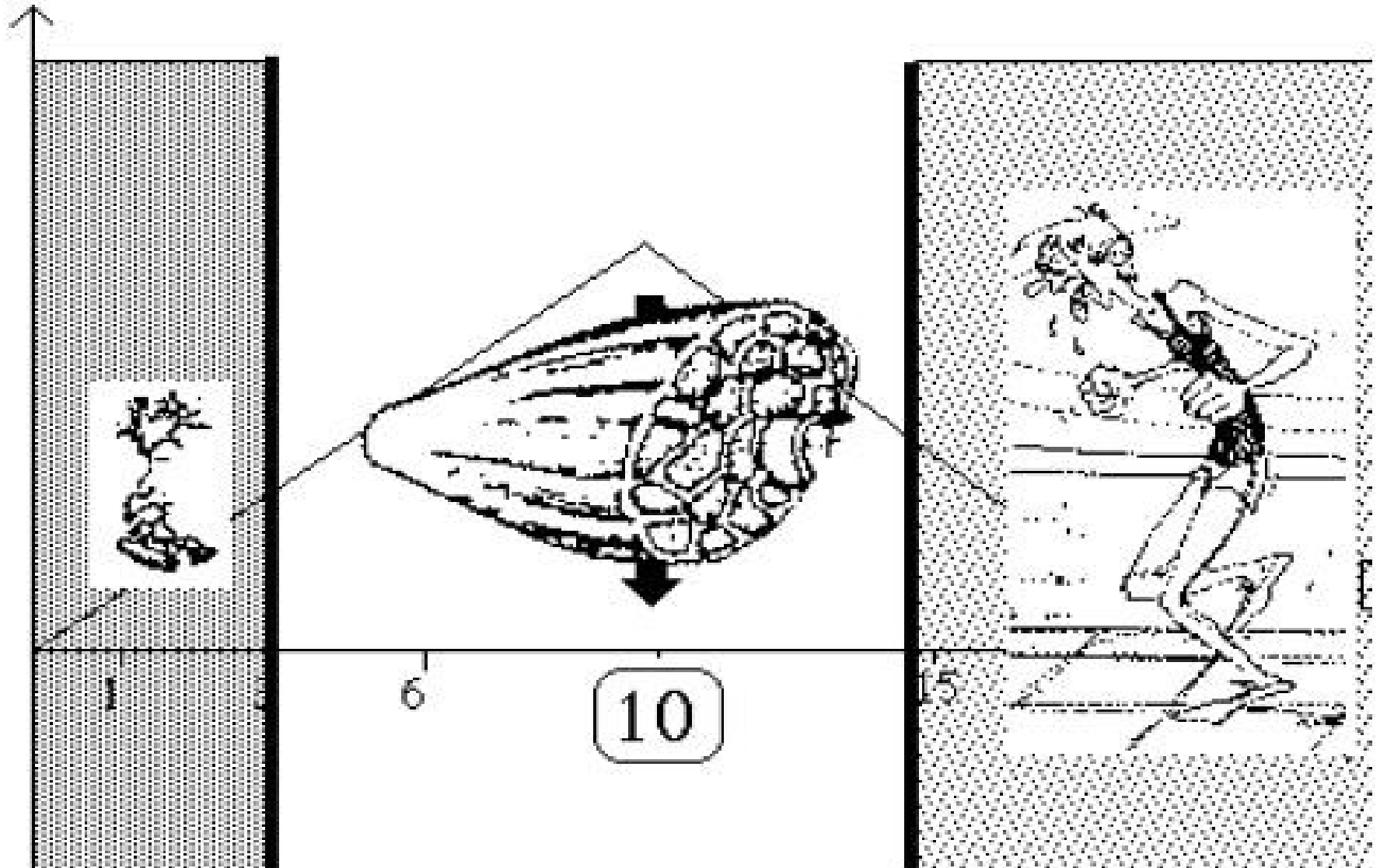


Myosin



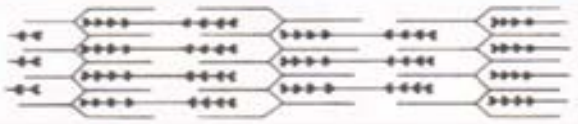
- Molekula myosinu je podstatně větší
- Na povrchu vlákna jsou hlavice spojené s vláknem flexibilním krčkem.
- Hlavice mají ATPázovou aktivitu



Svalová kontrakce



Myofibrila – myofilamentum – sarkomera



sarkomera

I – proužek

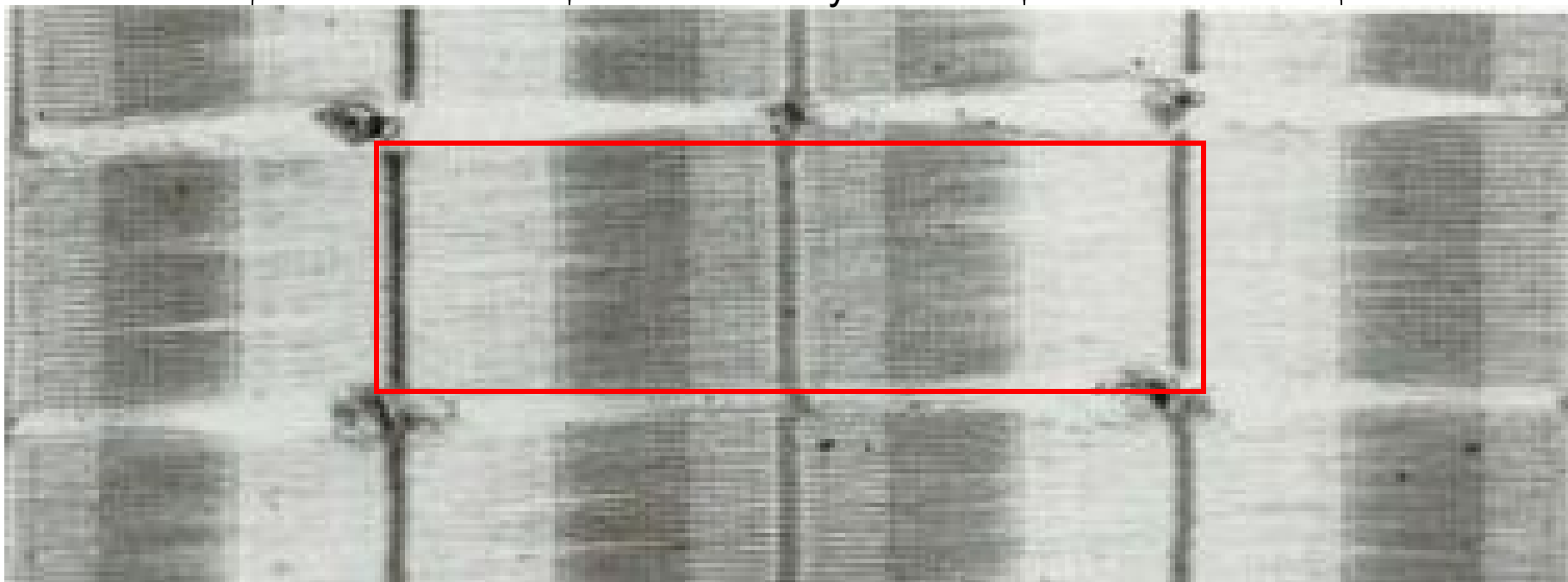
A – proužek

I-proužek

aktin

aktin + myozin

aktin



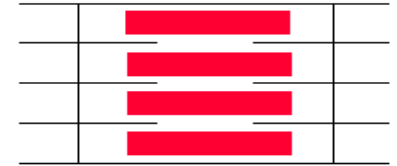
Z-linie

M-linie

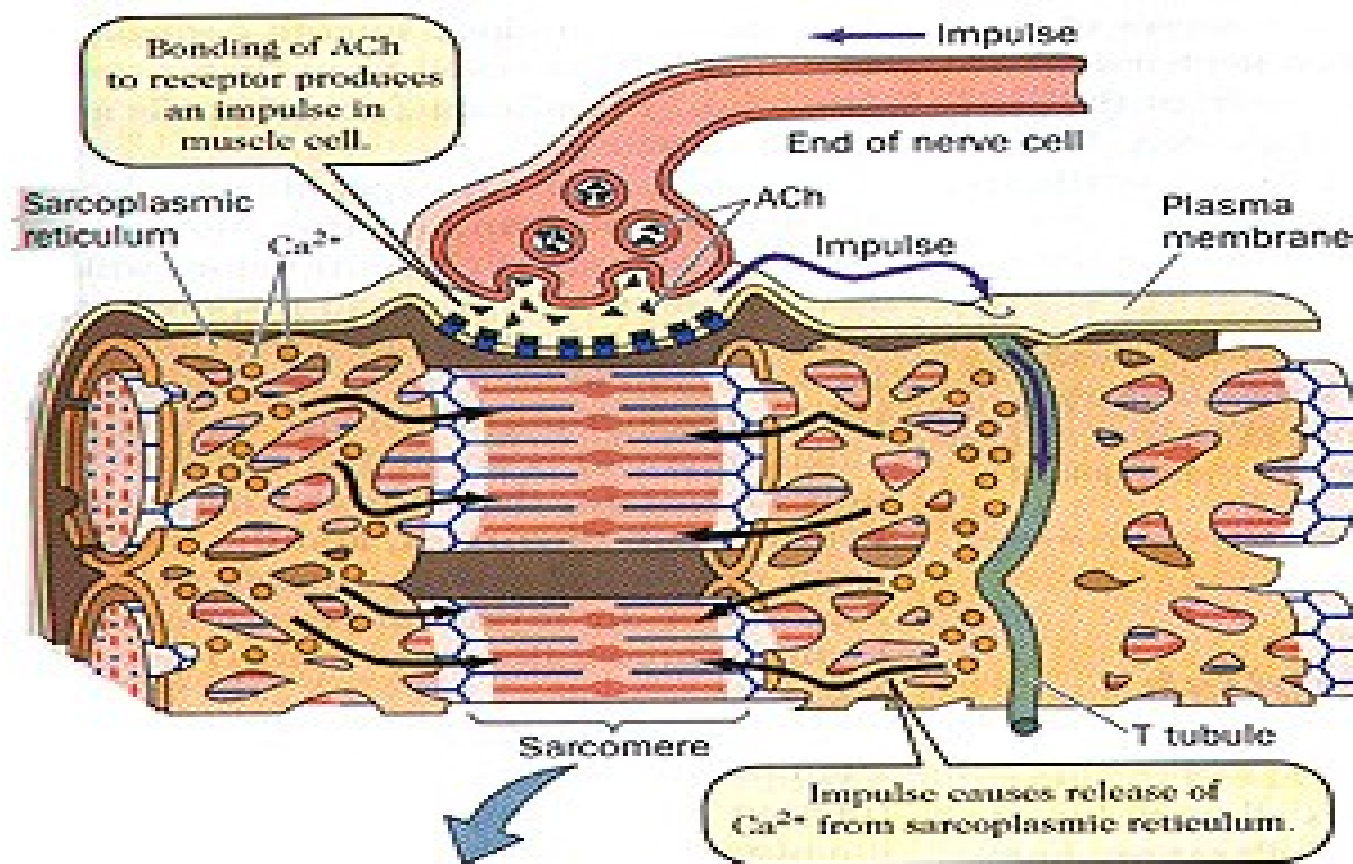
Z-linie

H - zóna

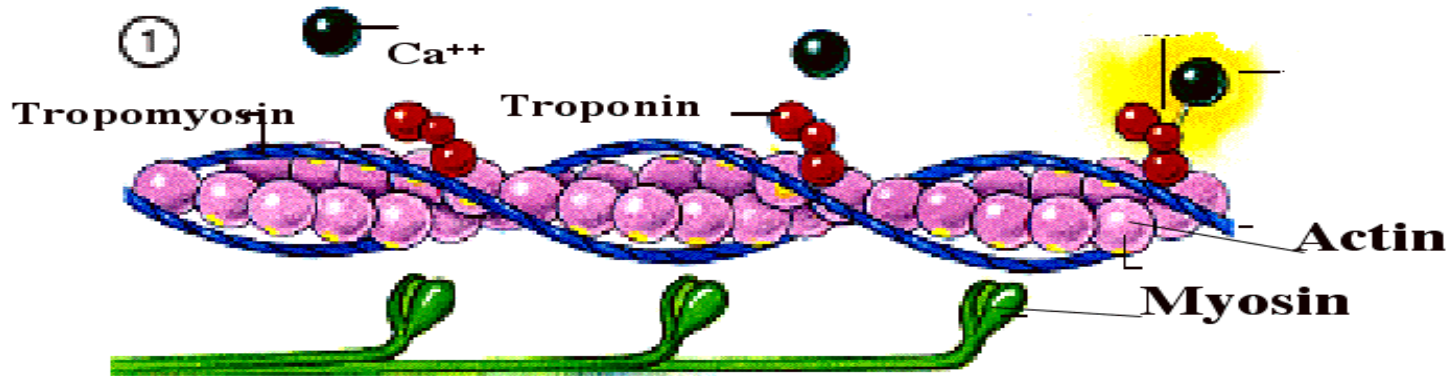
Kontraktilní jednotka a princip svalové kontrakce



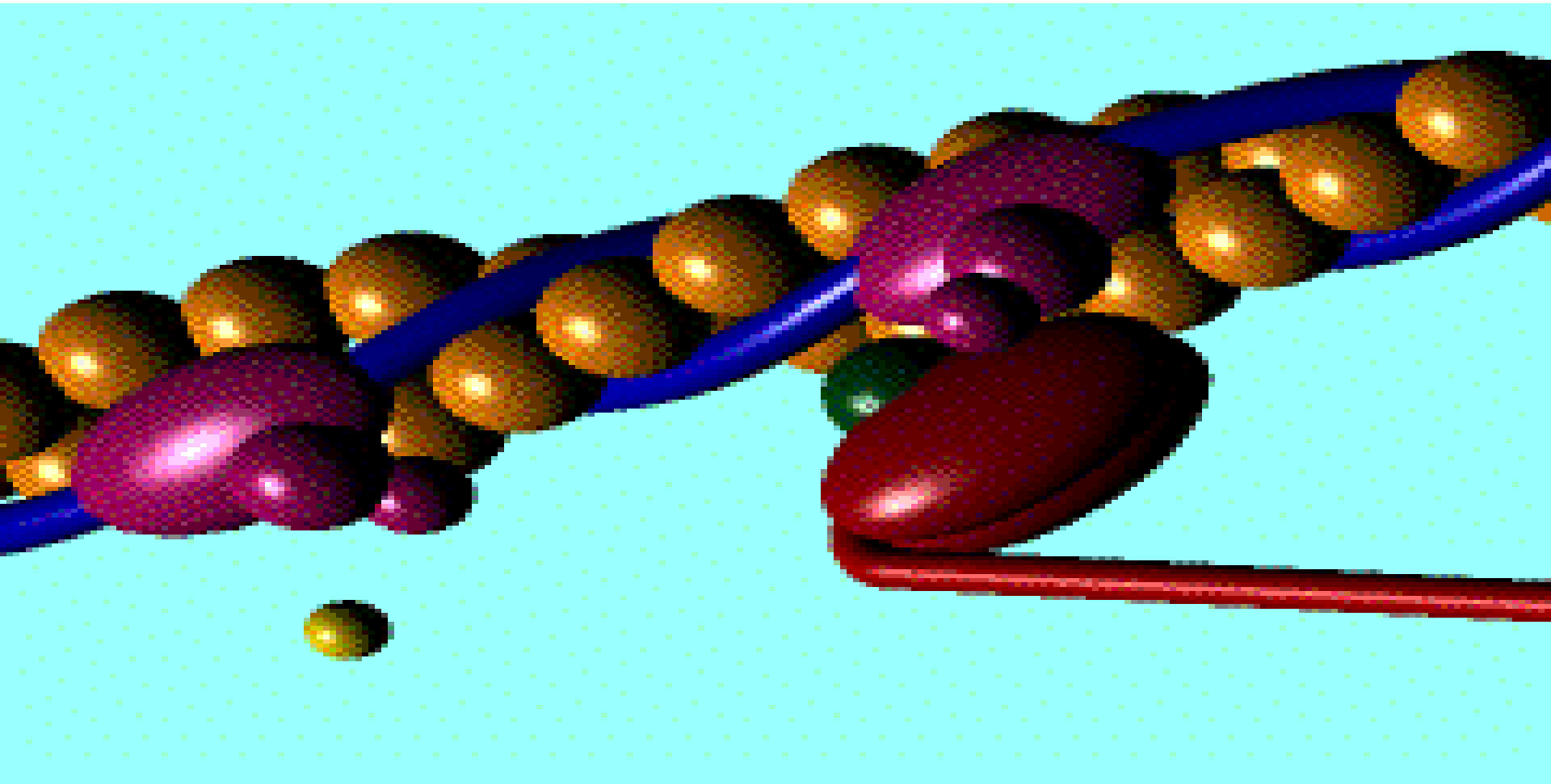
- Za kontrakci svalové buňky zodpovídají proteiny, které se vůči sobě posouvají.
- Spotřeba ATP a účast dalších látek (Ca^{2+} , regulační proteiny)
- Tyto proteiny jsou uspořádány do specifických útvarů (tvaru válce) nazývaných **myofibrily**.
- Myofibrila se dá dále rozčlenit na menší úseky, které nazýváme **sarkomery**.
- **Sarkomera** je nejmenší funkční jednotkou myofibril.

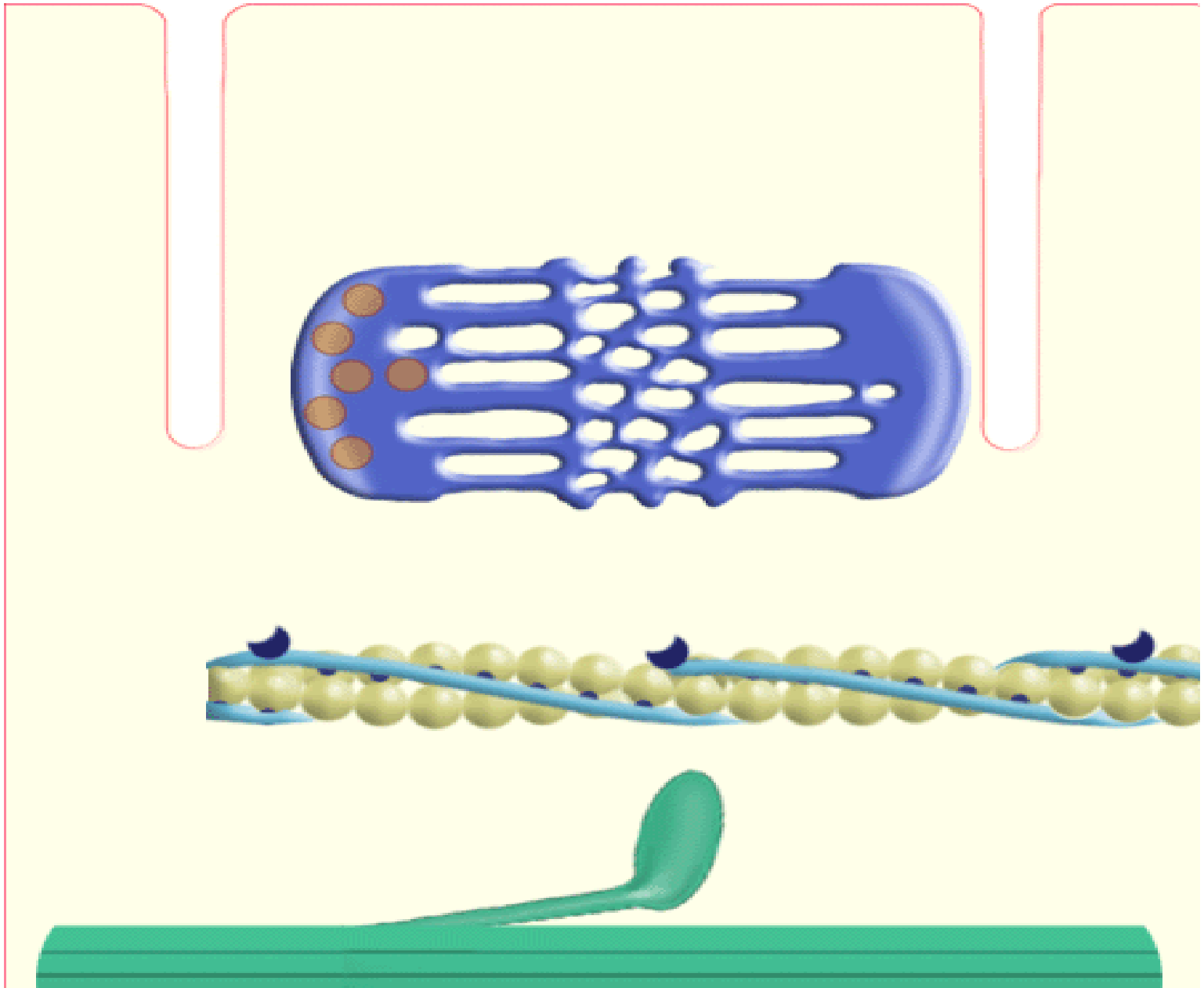


- přenos vzruchu → depolarizace sarkolemy
- depolarizace sarkolemy postupuje prostřednictvím T-tubulů do oblasti triád, přestup na membrány sarkoplazmatického retikula výstup Ca²⁺ do sarkoplazmy



- Ca^{2+} se váže na troponin C \longrightarrow odkrytí vazebných míst pro myozinové hlavice na aktinových filamentech
- myozinové hlavice se přikládají k aktinovému filamentu, uvolní se energie, která způsobí ohnutí krčku a hlavice, což vede k posunutí aktinových vláken ke středu sarkomery
- po ukončení depolarizace jsou Ca^{2+} pumpovány ze sarkoplazmy nazpět do sarkoplazmatického retikula





Klasifikace svalových vláken

- **Červená vlákna**



↑ myoglobin, mitochondrie, lipidové kapky

↓ myofibrily, glykogen – pomalá, vytrvalá kontrakce

- **Bílá vlákna**

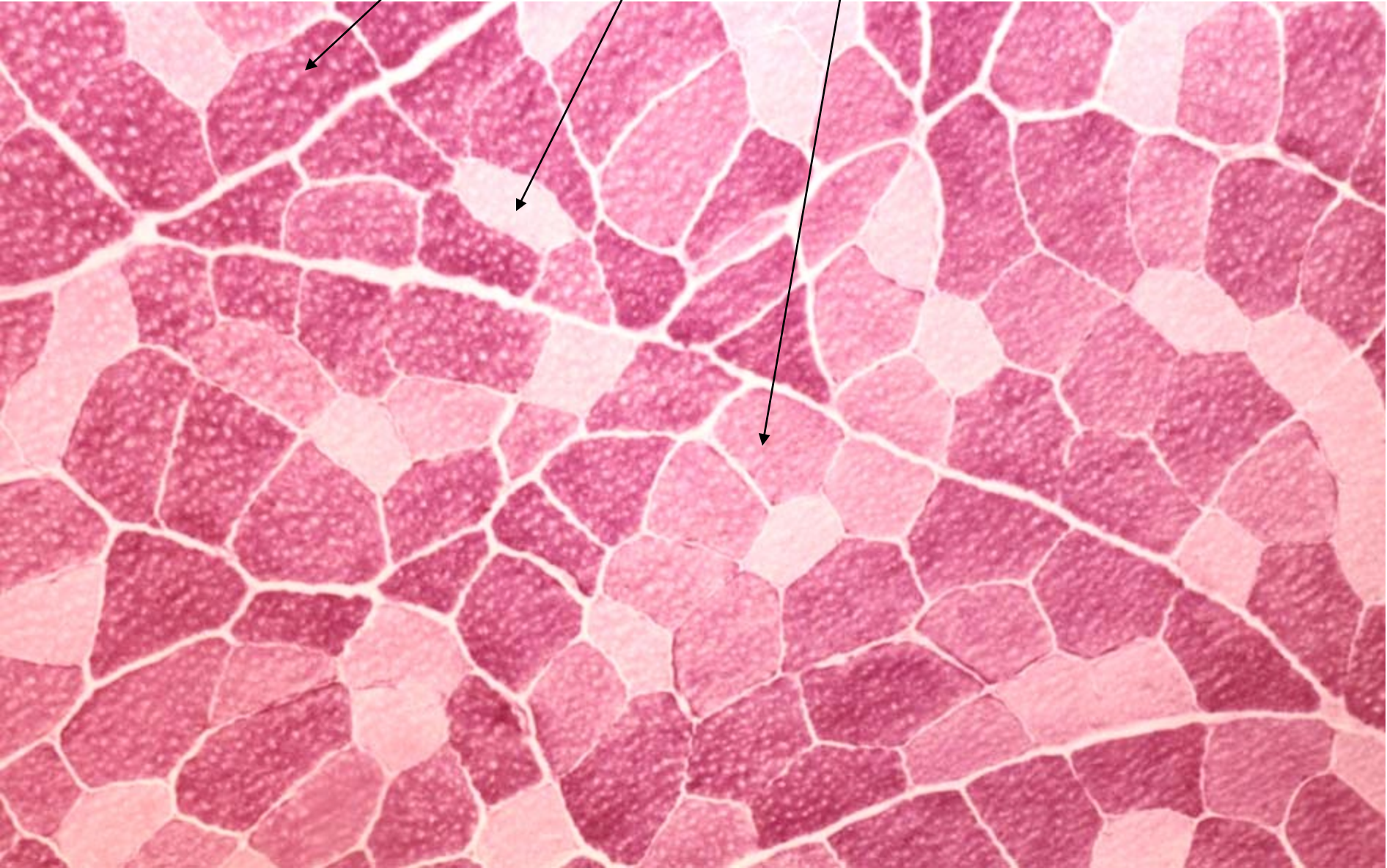
↓ myoglobin, mitochondrie, lipid. kapky

↑ myofibrily, glykogen – rychlá, krátká kontrakce

- **Intermediární vlákna**

– rychlá, vytrvalá kontrakce

Svalová vlákna červená, bílá a intermediární

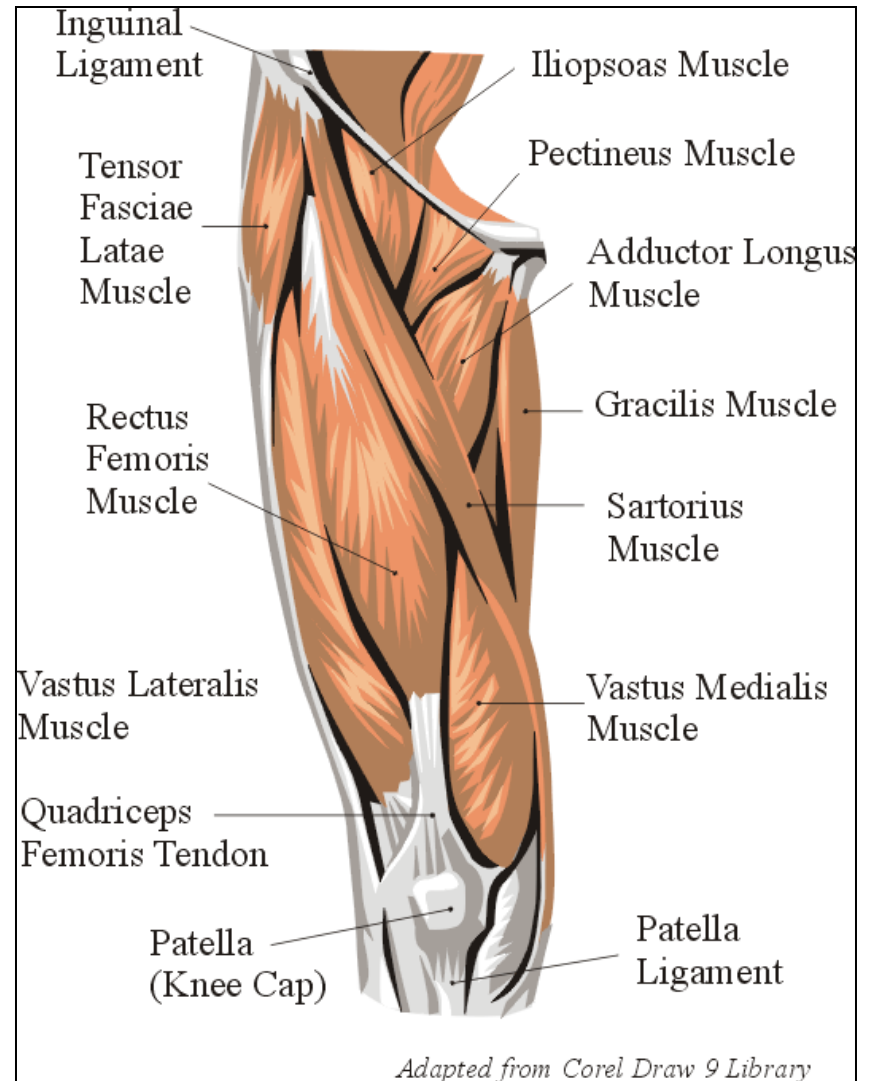



Charakteristika jednotlivých typů svalových vláken

| Vlákna | Červená | Intermediární | Bílá |
|---------------------------|------------------------|----------------------------|----------------------|
| Barva | Tmavá (červená) | Tmavá (červená) | Světlá (bílá) |
| Obsah myoglobinu | Vysoký | Střední | Nízký |
| Počet mitochondrií | Hodně malých | Hodně velkých | Málo malých |
| ATPazová aktivita | Nízká | Vysoká | Vysoká |
| Typ metabolismu | Oxidativní | Aerobní i anaerobní | Anaerobní |
| Stah | Pomalý | Rychlý | Rychlý |
| Unavitelnost | Velmi malá | Malá | Vysoká |
| Hustota vlásečnic | Velká | Velká | Malá |

Sval

- Masitá část svalu
- Šlacha
- Nervově-cévní svazek
- Pomocná svalová zařízení





(b) Convergent




(c) Parallel

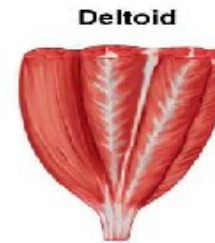
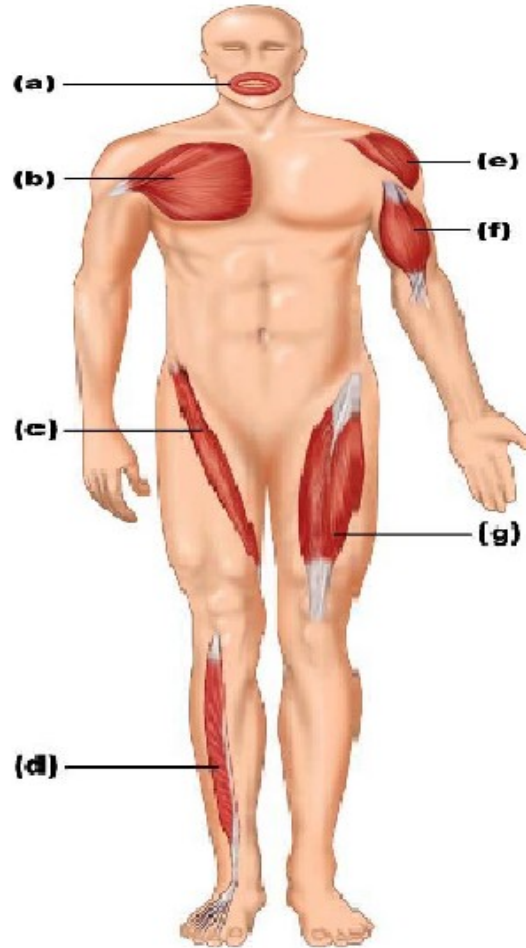
Extensor digitorum longus



(d) Unipennate



(a) Circular



(e) Multipennate

Biceps brachii



(f) Fusiform

Rectus femoris



(g) Bipennate

Masitá část svalu

Tvar – různý, barva – červenohnědá, schopnost kontrakce

Jednotlivé rhabdomyocyty

endomysium (*jemné vazivo, kolag. a retikul. vlákna, oj. fibrocyty*)

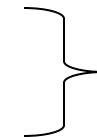Snopce (svazky) – 10 – 50 rhabdomyocytů (sval. vláken)

Perimysium (*řidké kolag. vazivo, cévy, nervy, tuk. buňky*)

Celý sval

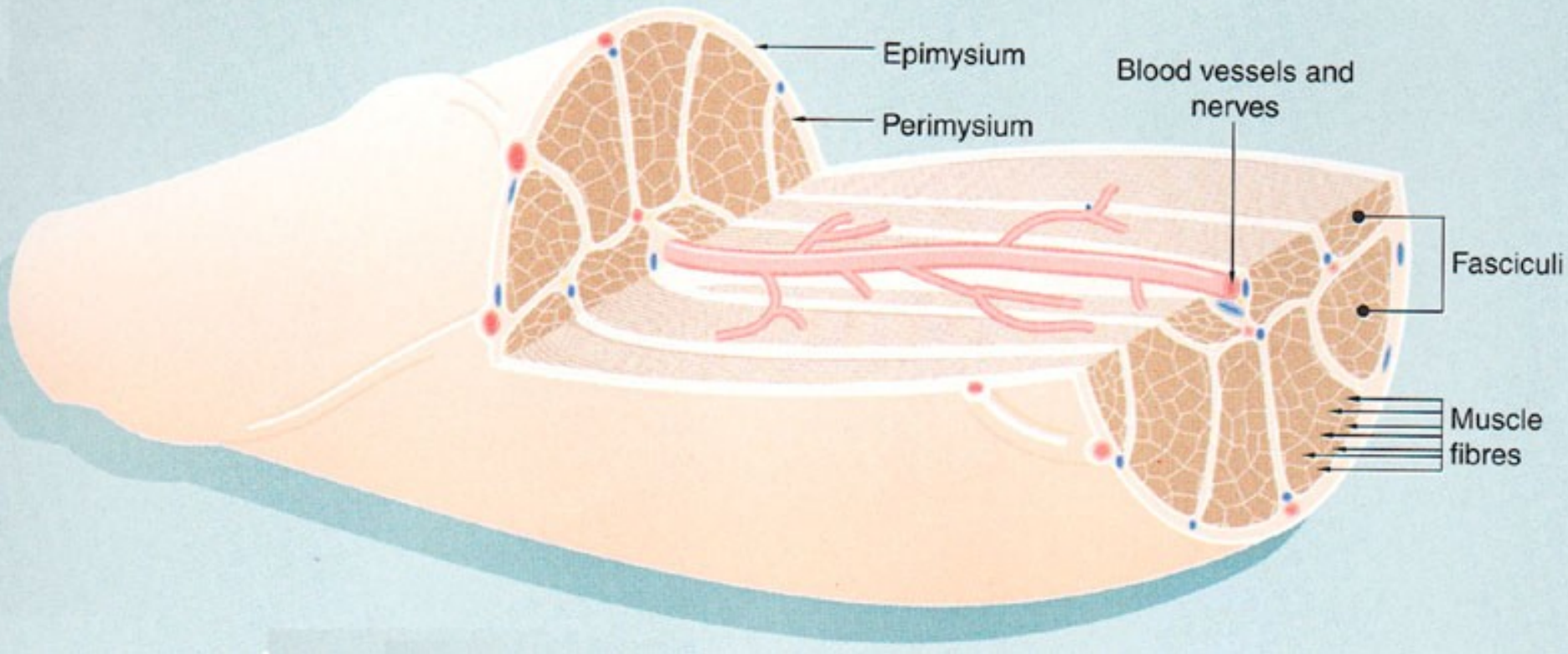
Epimysium (*husté kolag. vazivo neuspořádané*)

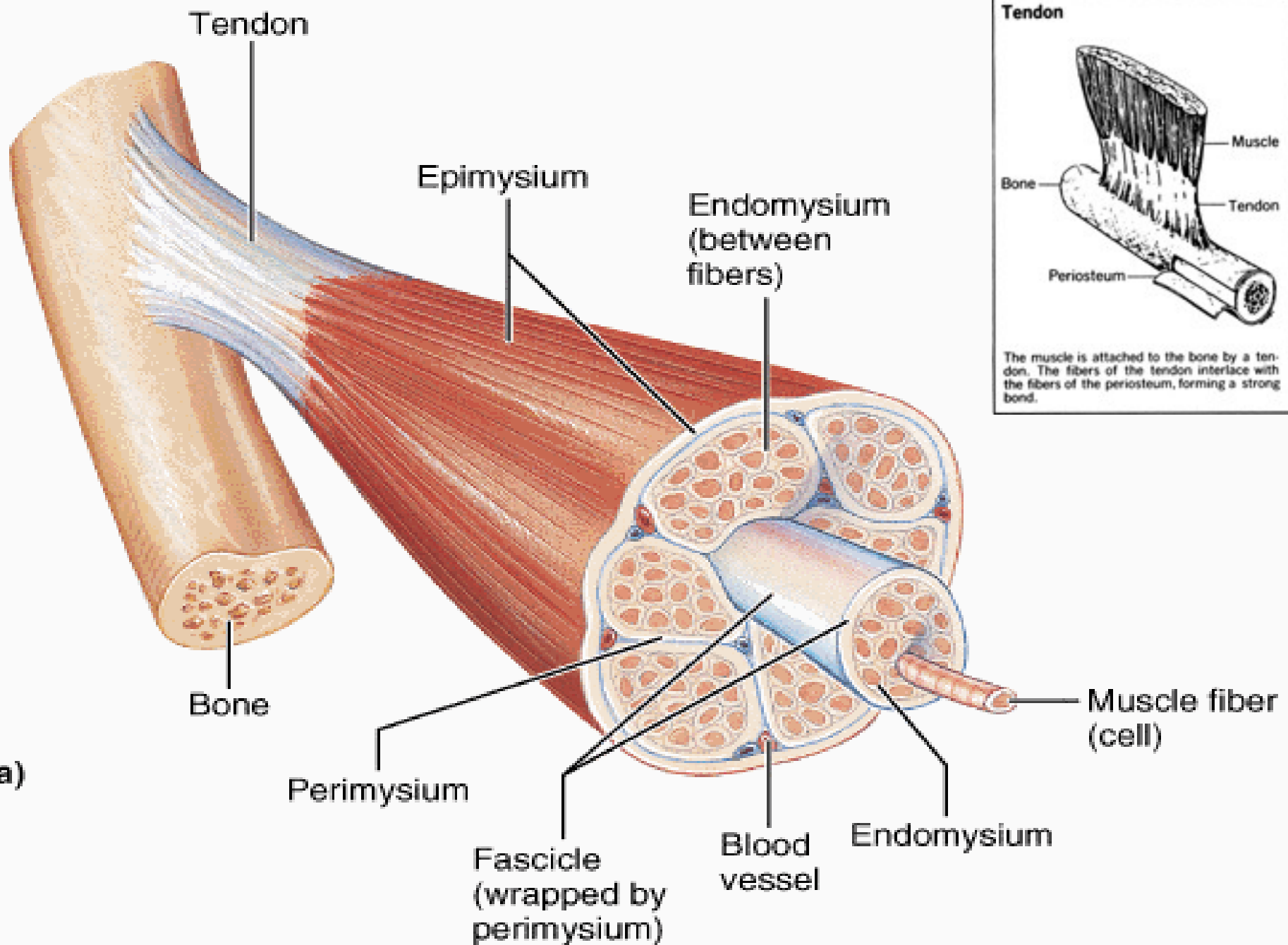
Svalová fascie

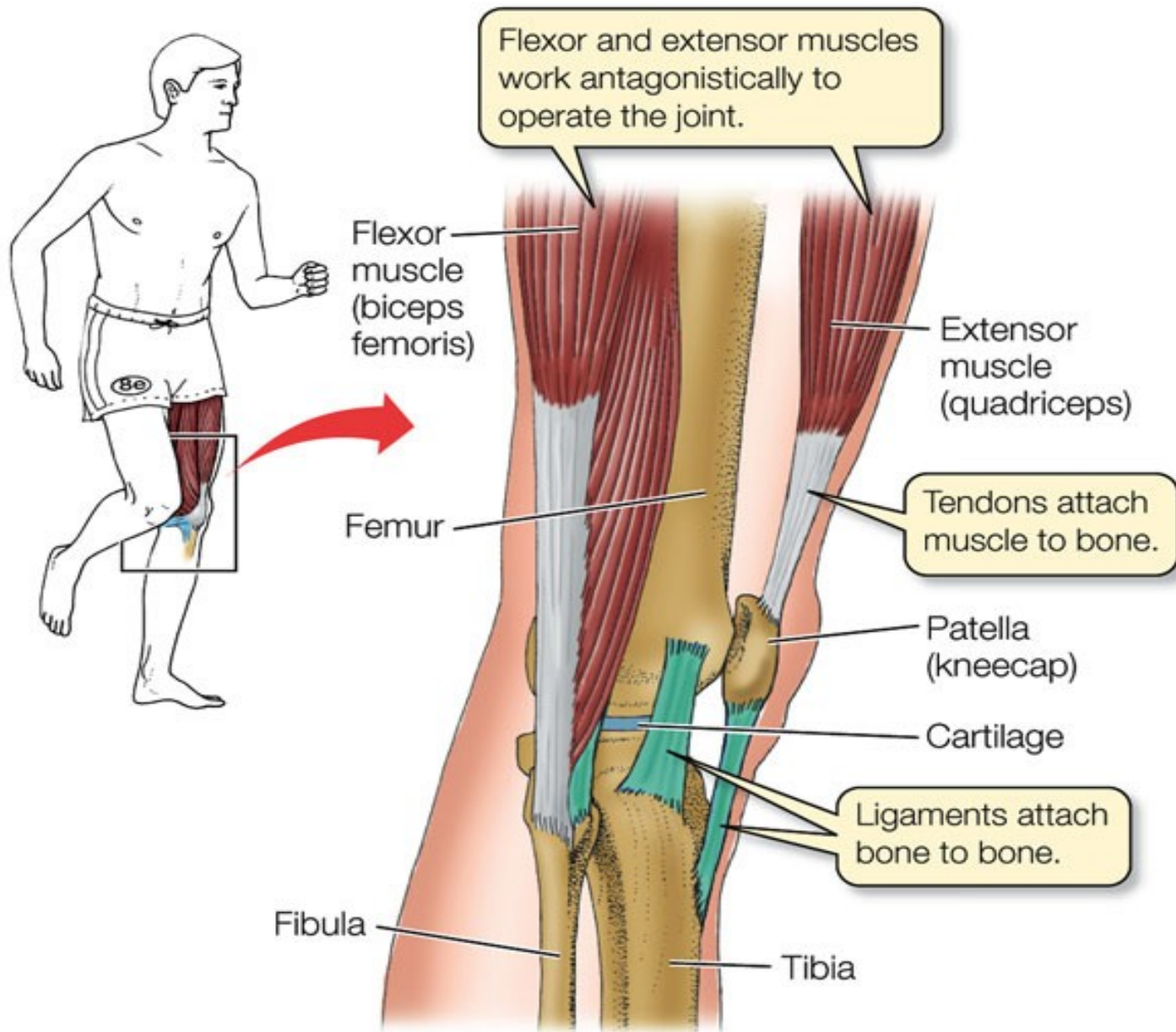


Obal svalu

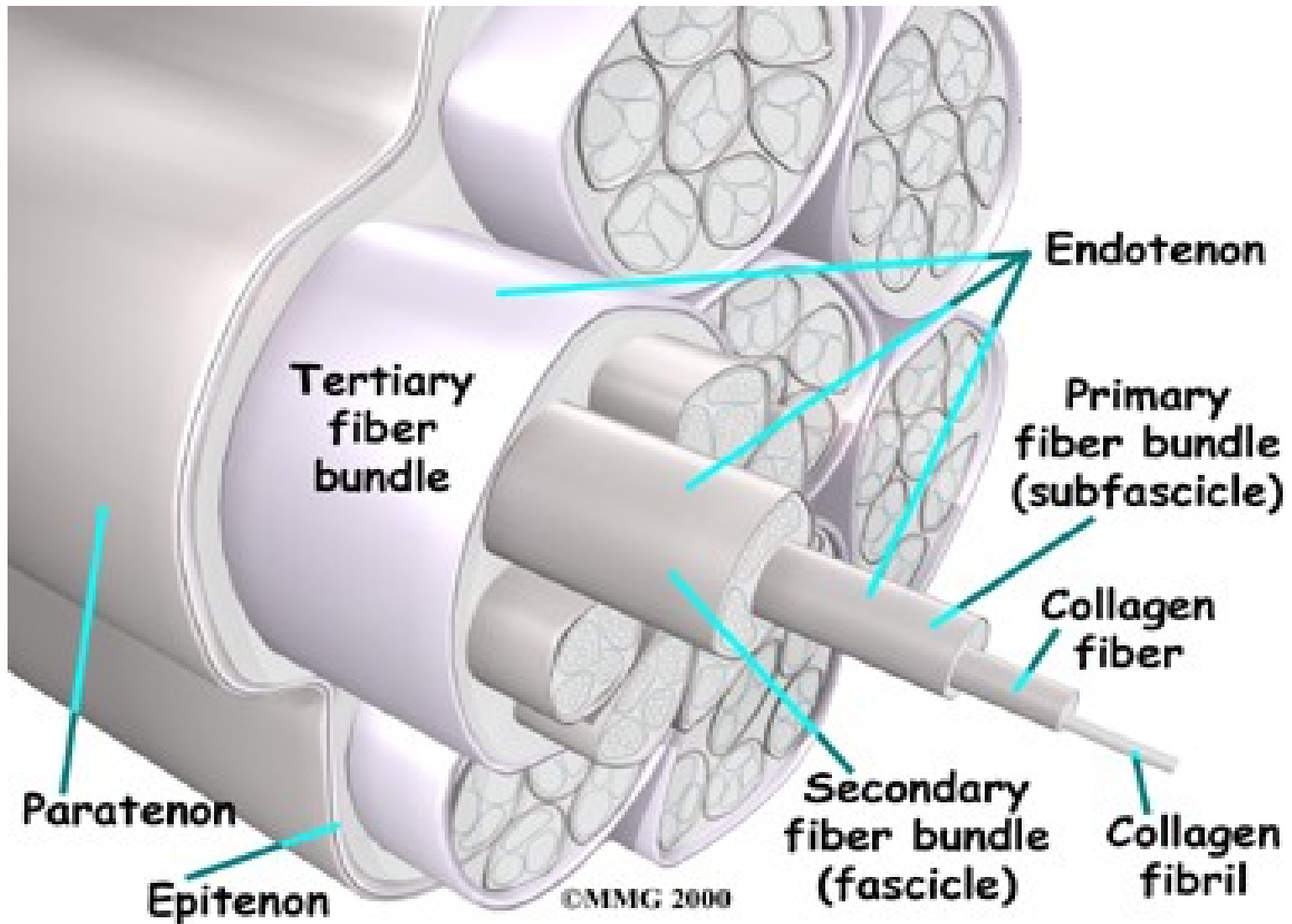
Stavba svalu







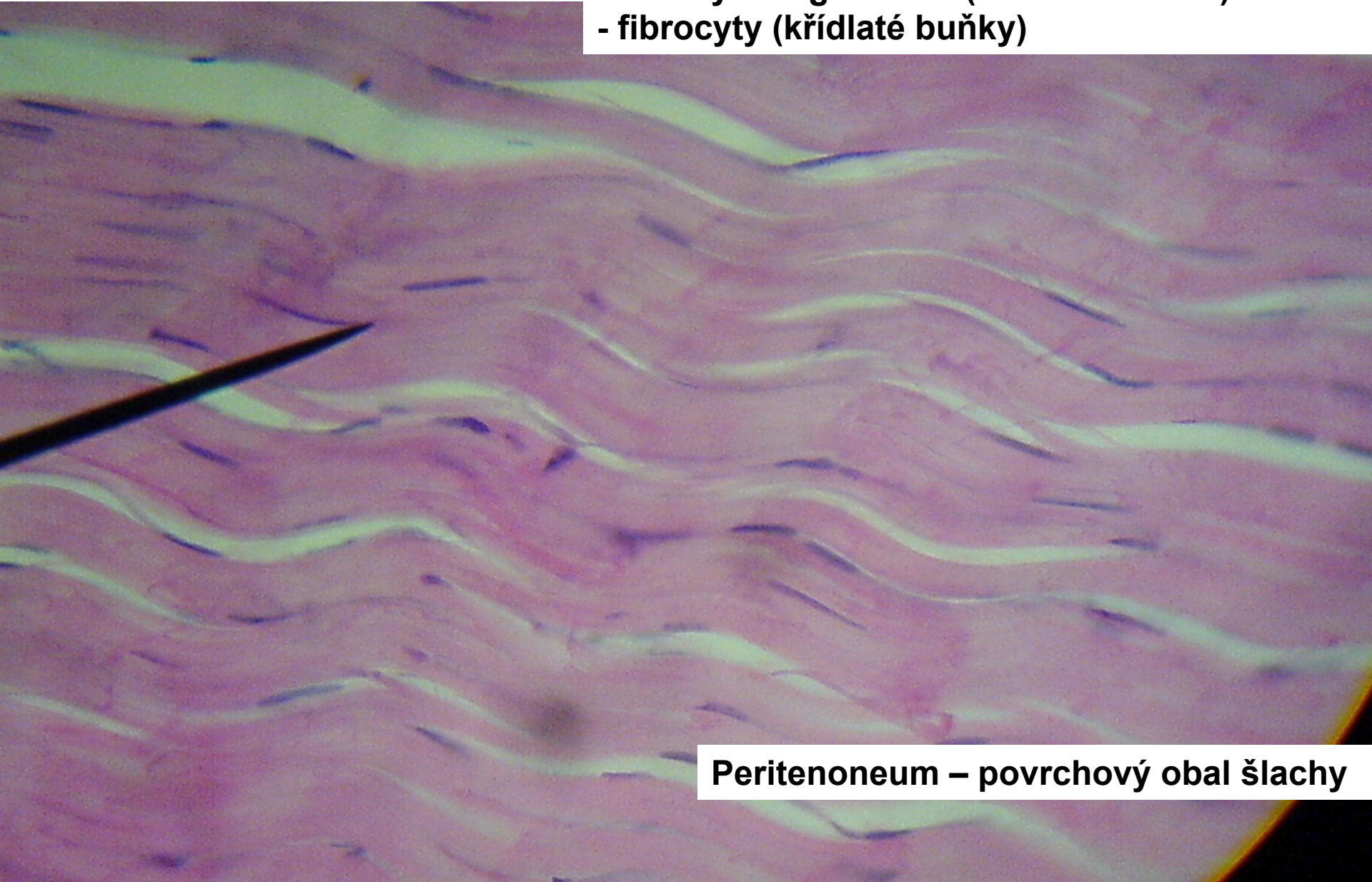
Šlacha



Šlacha

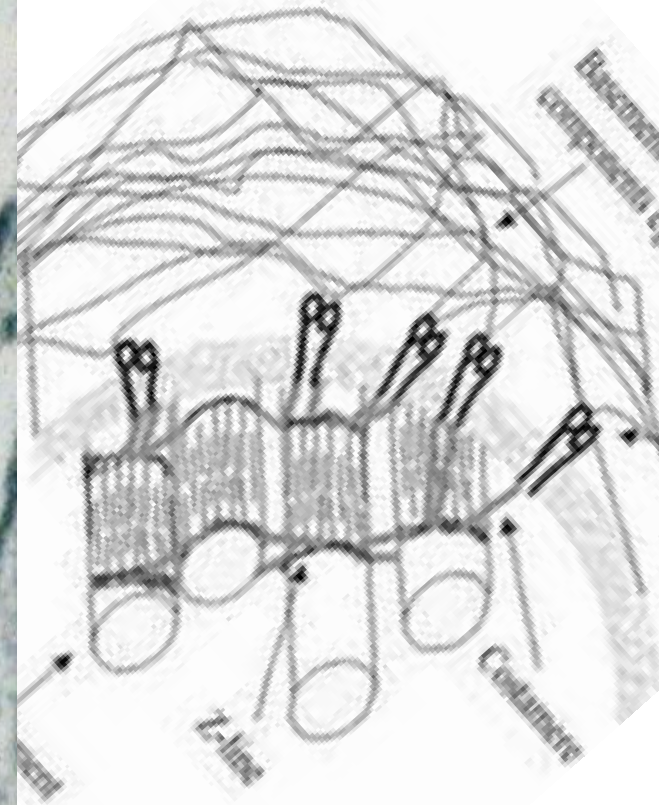
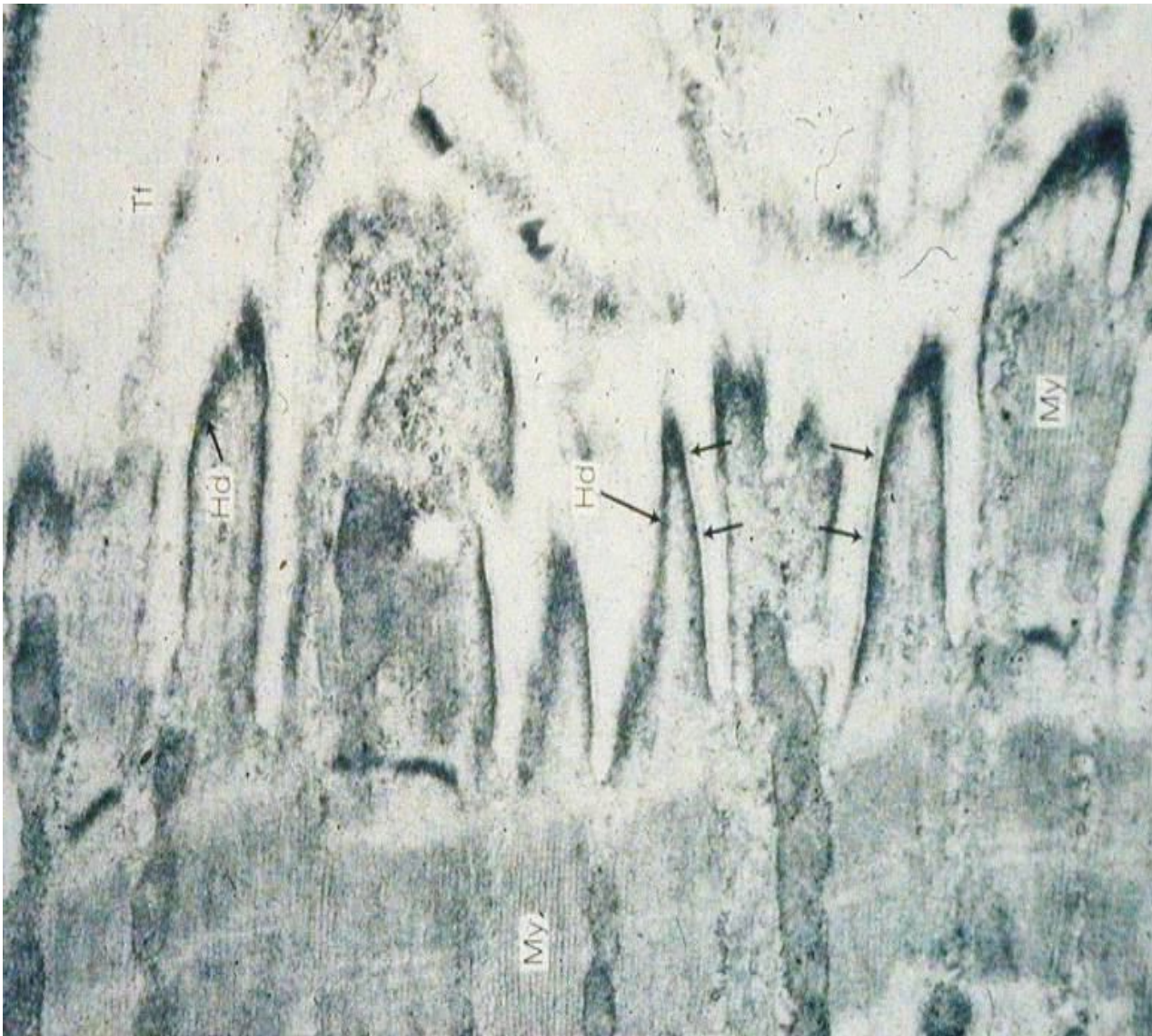
Husté kolag. vazivo uspořádané:

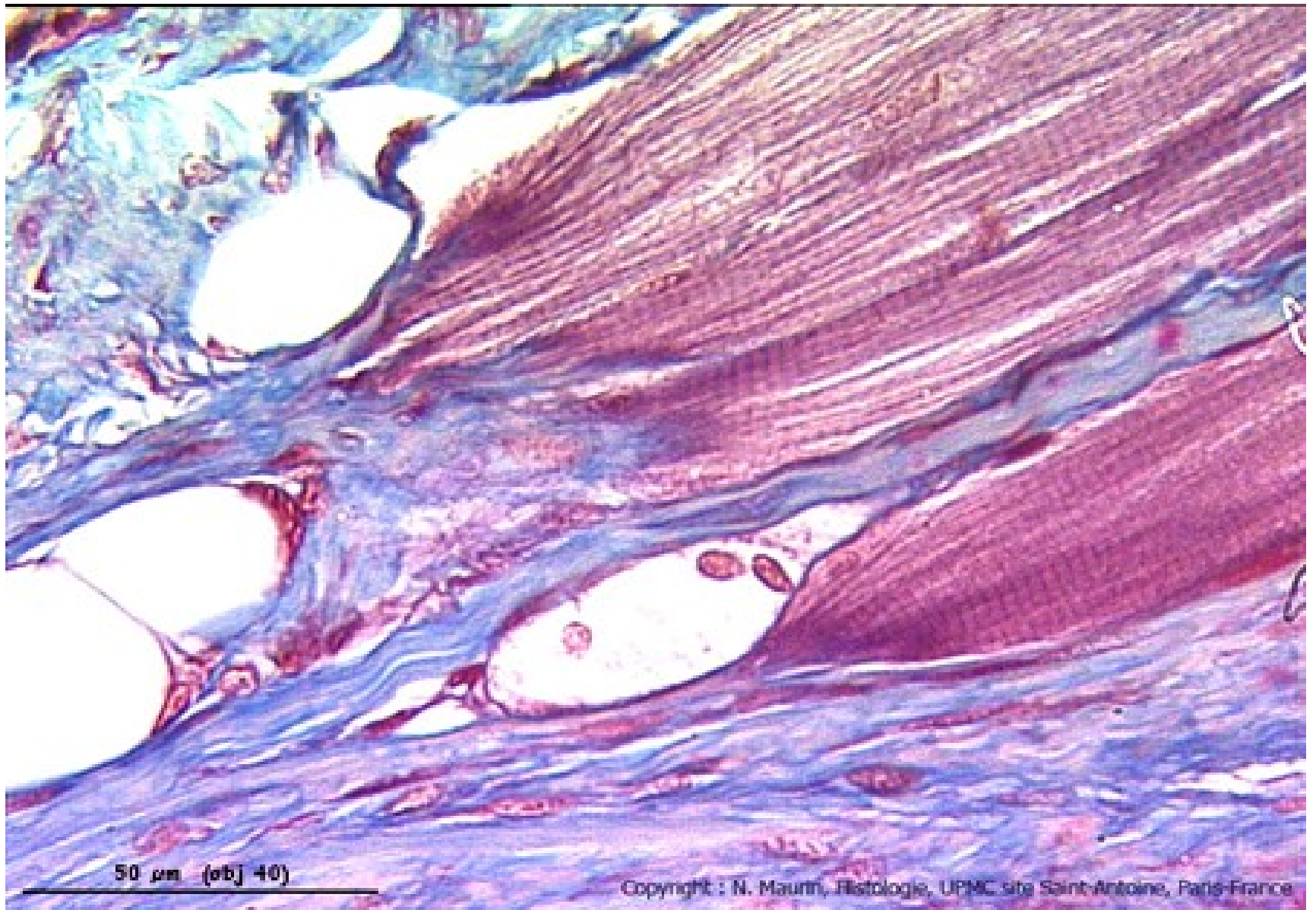
- svazky kolag. vláken (fibrae tendinae)
- fibrocyty (křídlaté buňky)



Peritenoneum – povrchový obal šlachy

Spojení šlacha sval





50 μm (obj 40)

Copyright : N. Maurin, Histologie, UPMC site Saint-Antoine, Paris-France

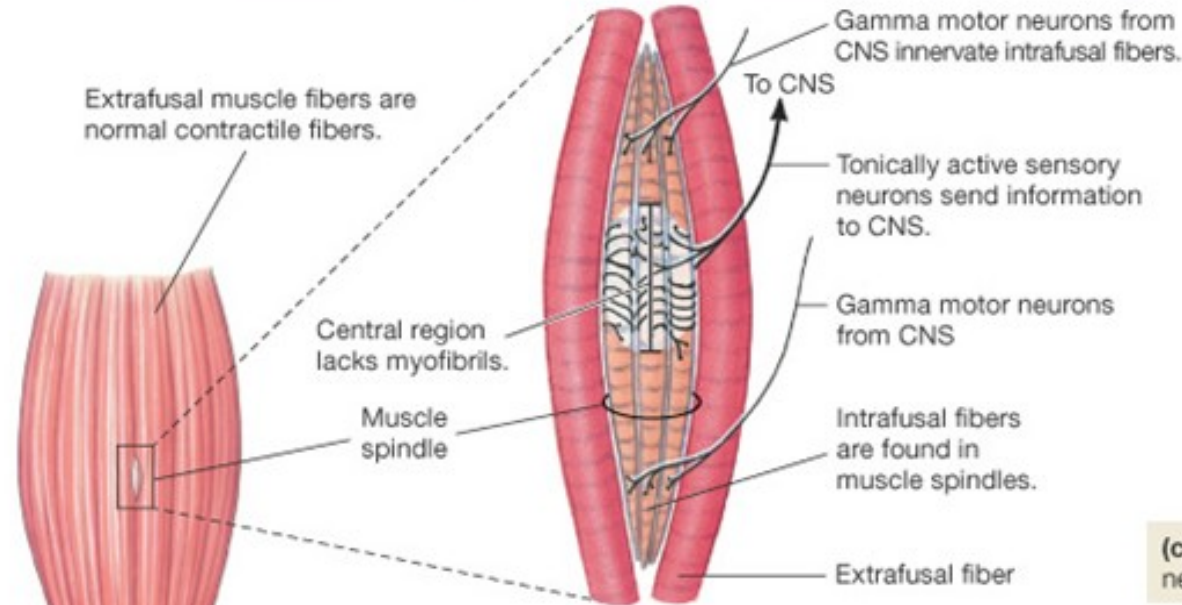
Zásobení svalu

- cévy i nervy se větví ve vazivu svalu
- senzitivní nervy
 - nervosvalová vřeténka (délka svalu)
 - šlachová vřeténka (napětí svalu)
 - volná nervová zakončení (bolest)
- motorické nervy, motorická jednotka
 - myelinizované axony motoneuronů v míše
 - motorické ploténky

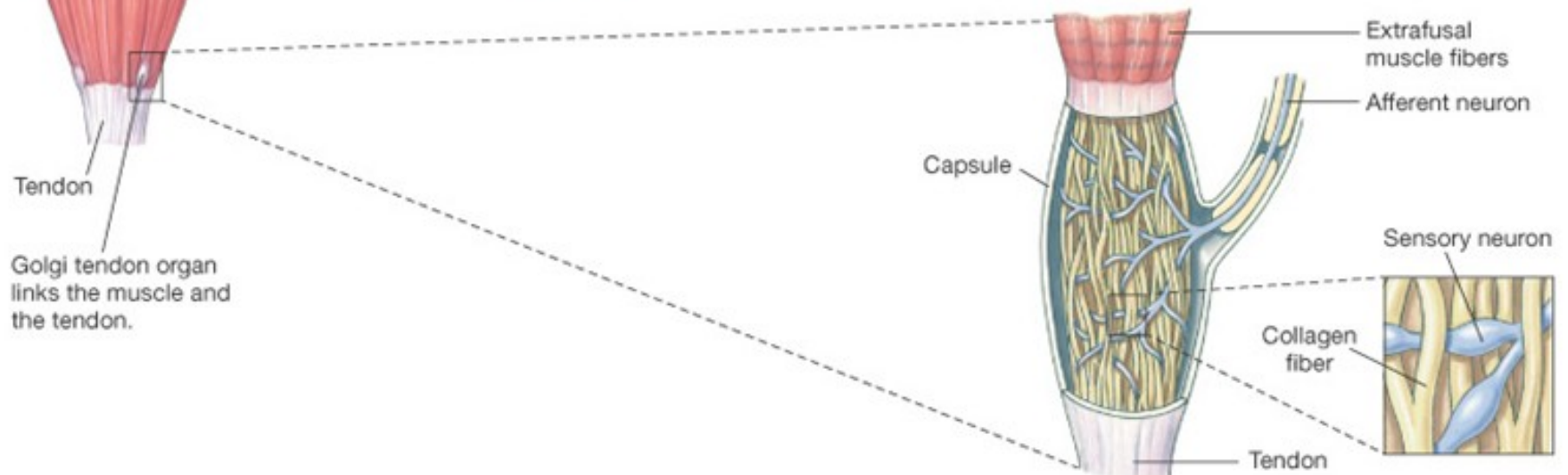
Nervosvalové vřeténko a Golgiho šlachové vřeténko

(a) Muscle spindles are buried among the extrafusal fibers of the muscle.

(b) Muscle spindle sends information about muscle stretch to the CNS.

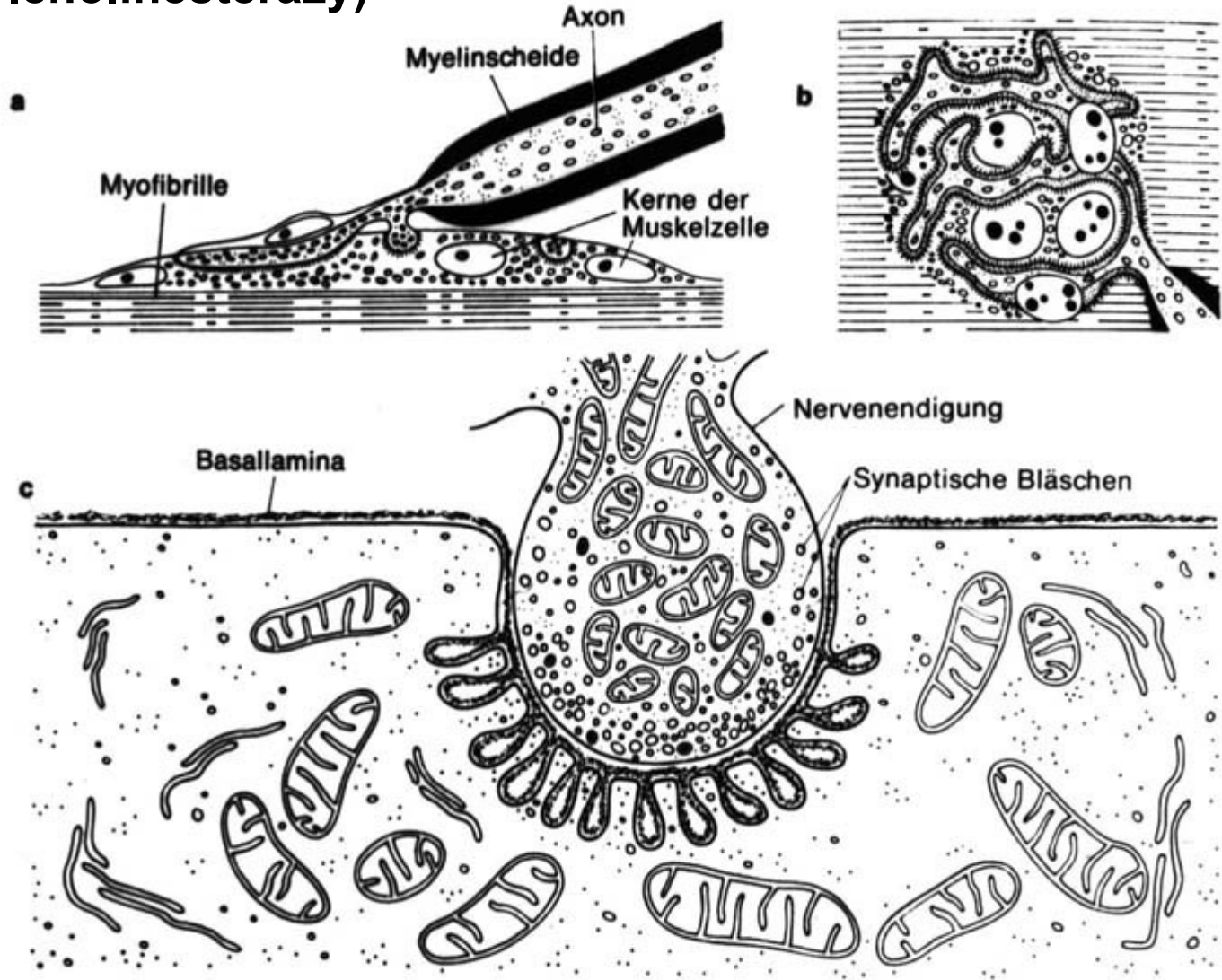


(c) Golgi tendon organ consists of sensory nerve endings interwoven among collagen fibers.



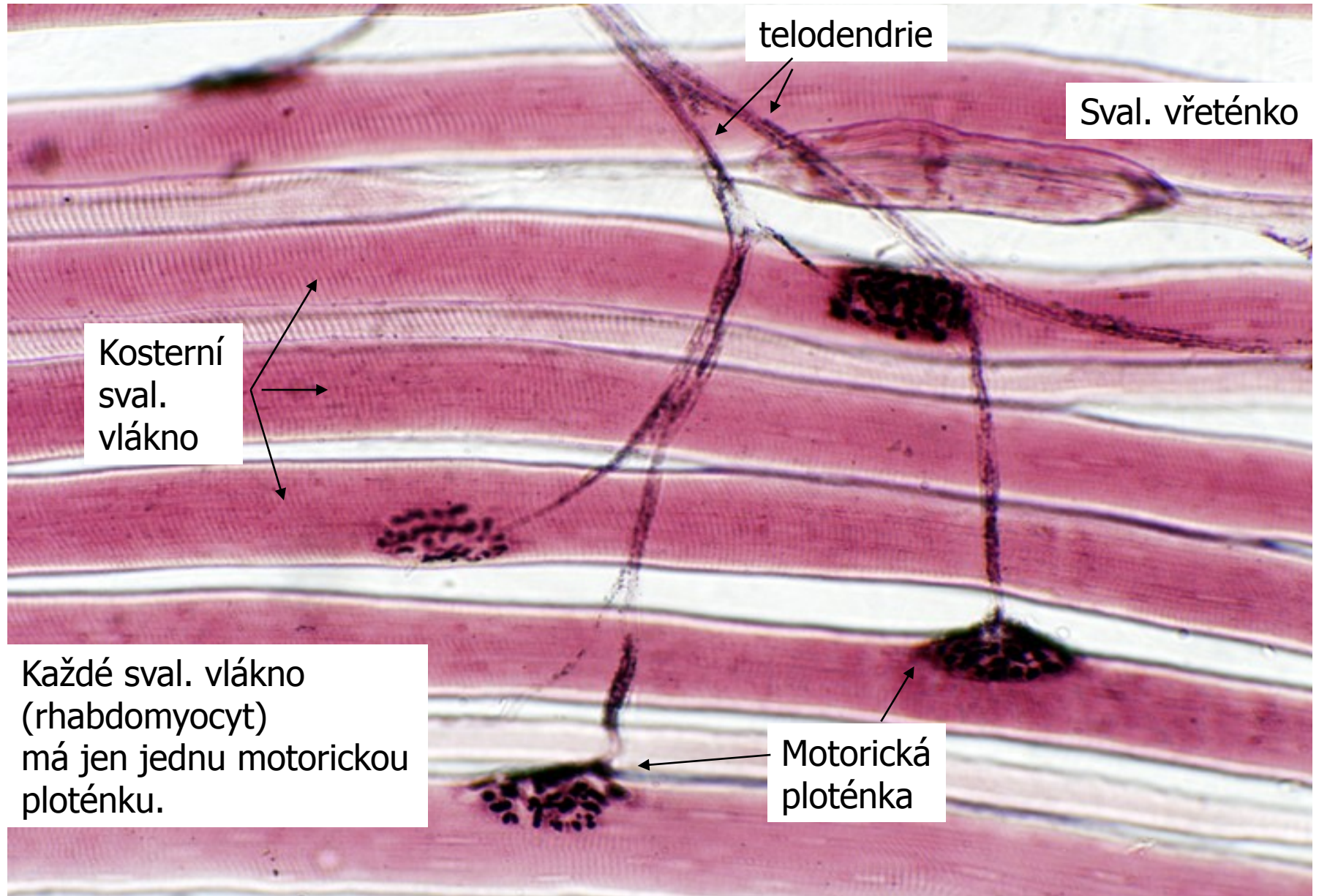
Motorická ploténka

(průkaz acetylcholinesterázy)



Motorické ploténky v motorické jednotce

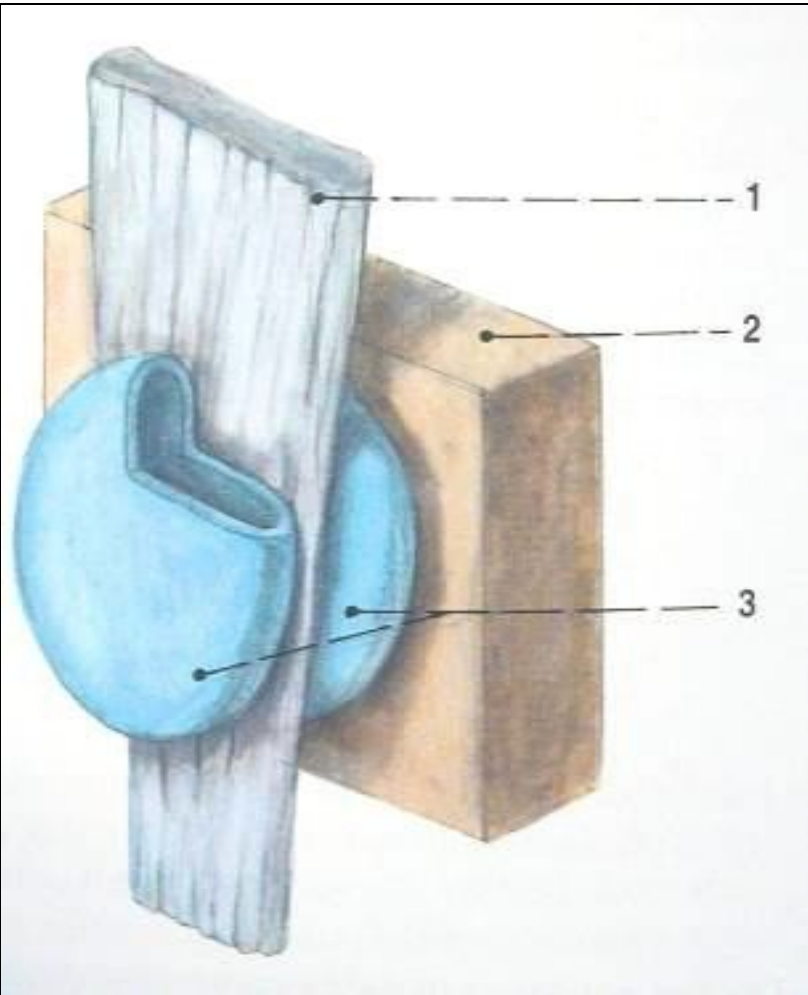
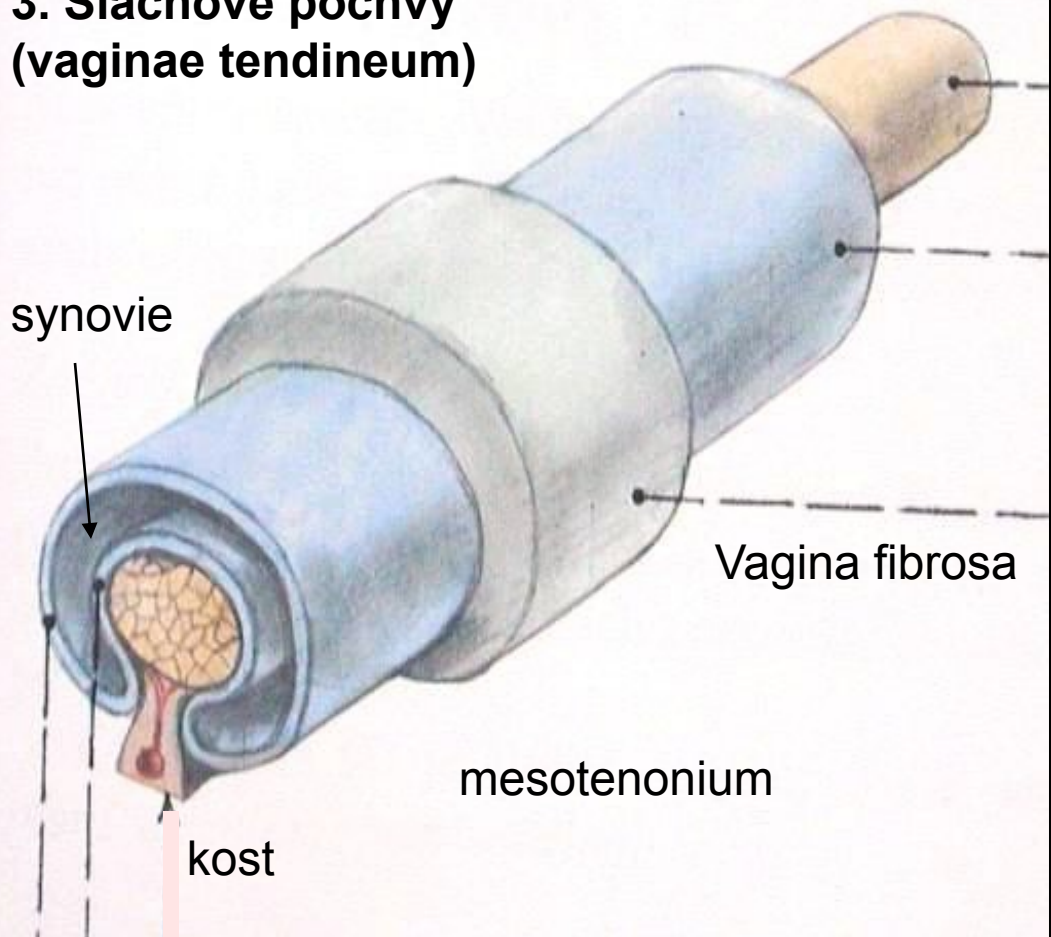
Tato svalová vlákna s kontrahují současně



Pomocná svalová zařízení – vazivové struktury:

1. Povázky (fascie), 2. Kladky (trochleae),

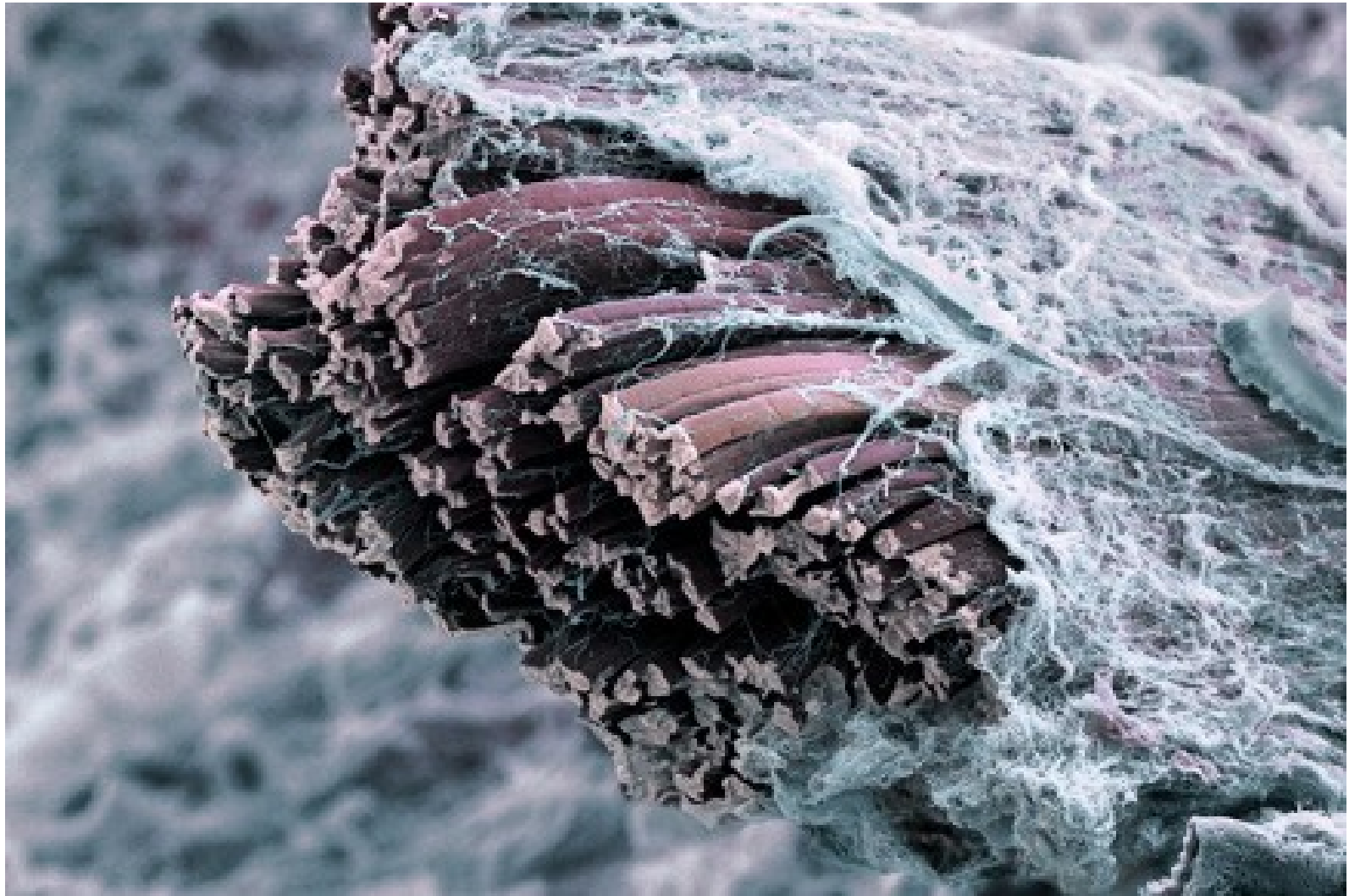
3. Šlachové pochvy
(vaginae tendineum)



vagina
synovialis

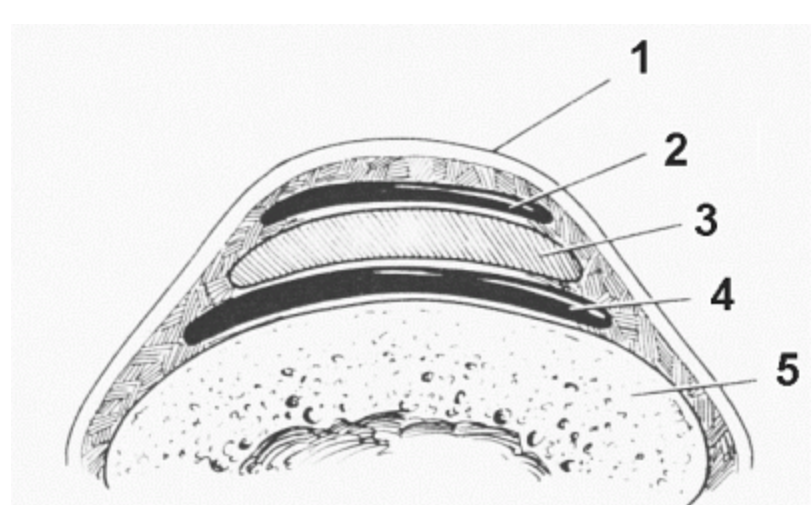
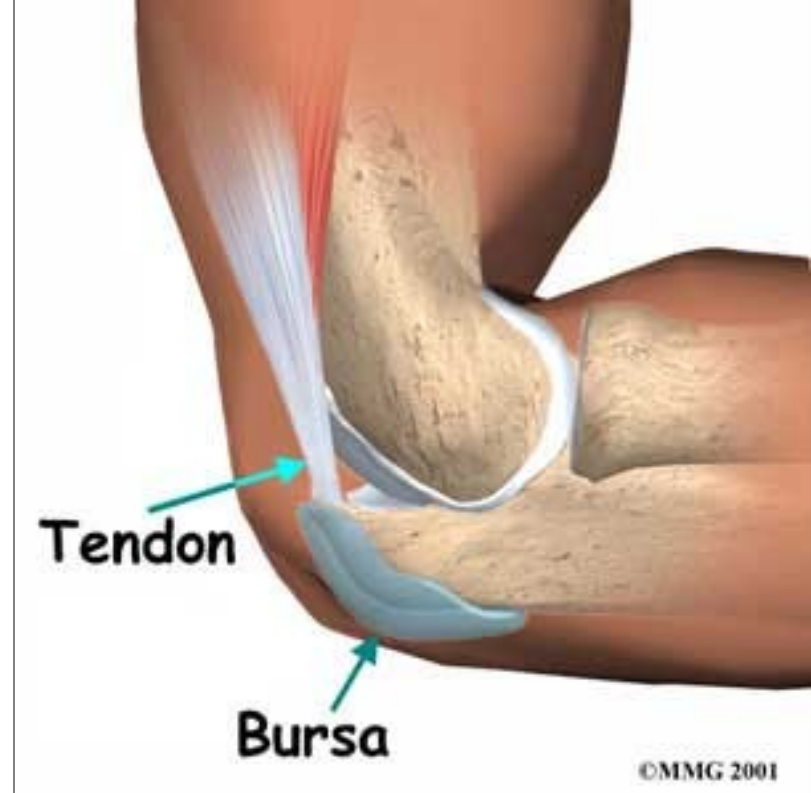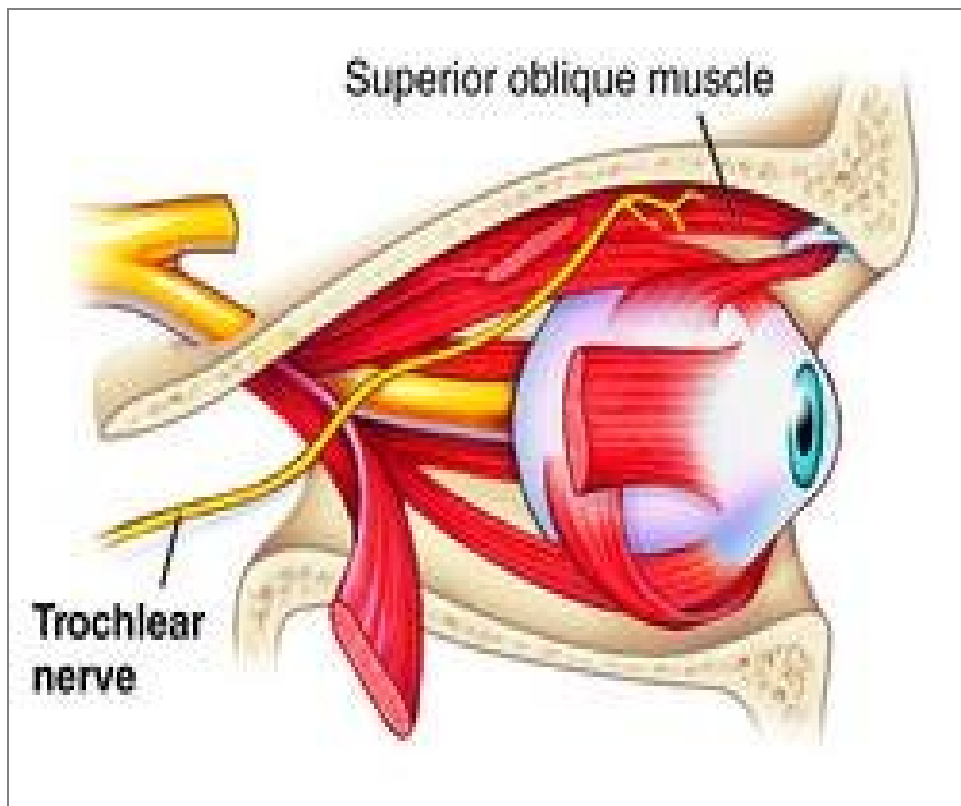
viscerální list
parietální list

4. Synoviální tíhové vāčky
(bursae synoviales)



Fascia muscularis

kladka (trochlea)



podkožní (2) a podšlachový (4) tíhový váček

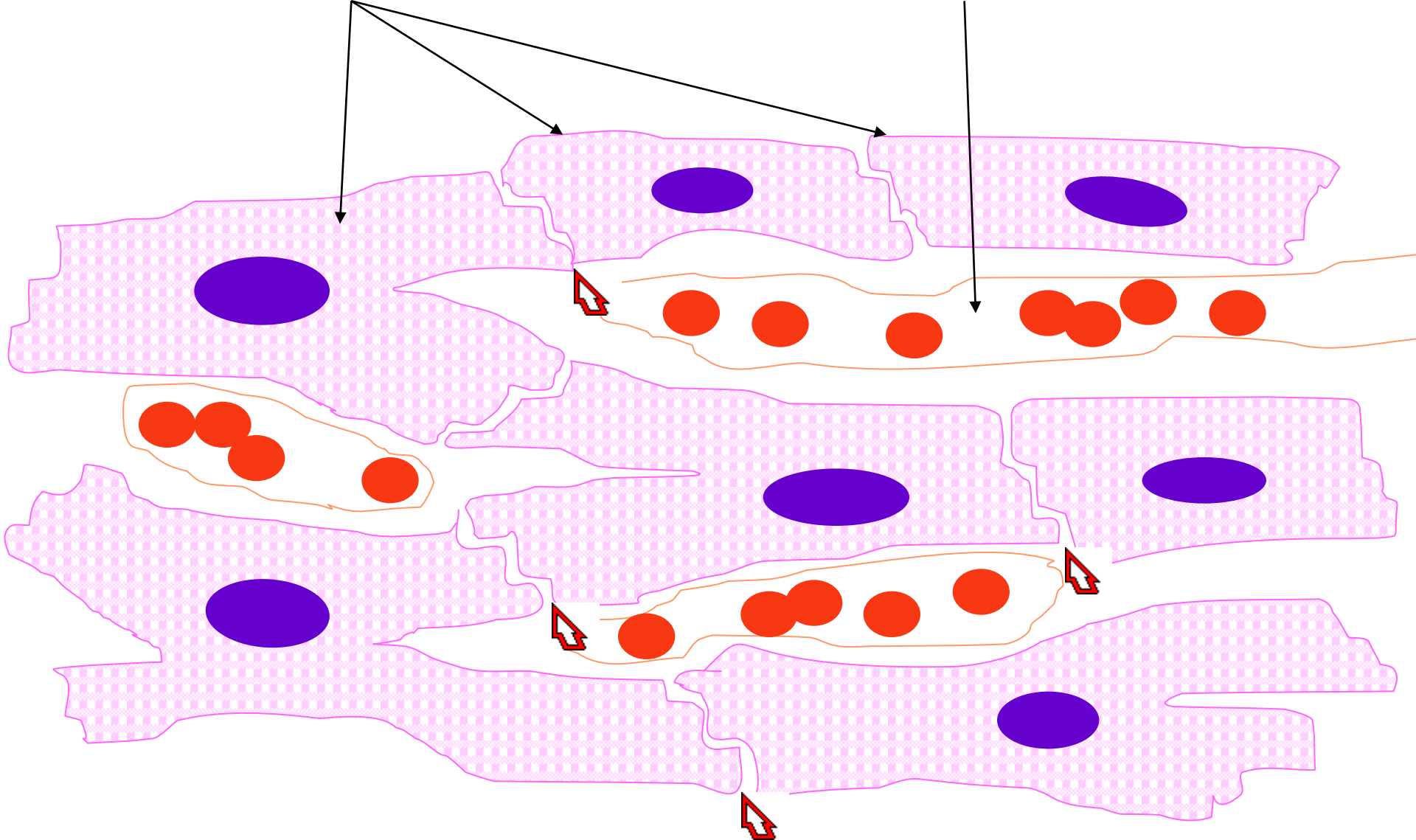
Svalová tkáň příčně pruhovaná srdeční

- **morfologická a funkční jednotka:**
srdeční svalová buňka (kardiomyocyt) –
cylindrická buňka s 1 – 2 jádry uloženými
centrálně
- průměr: 15 μm
- délka: 85-100 μm

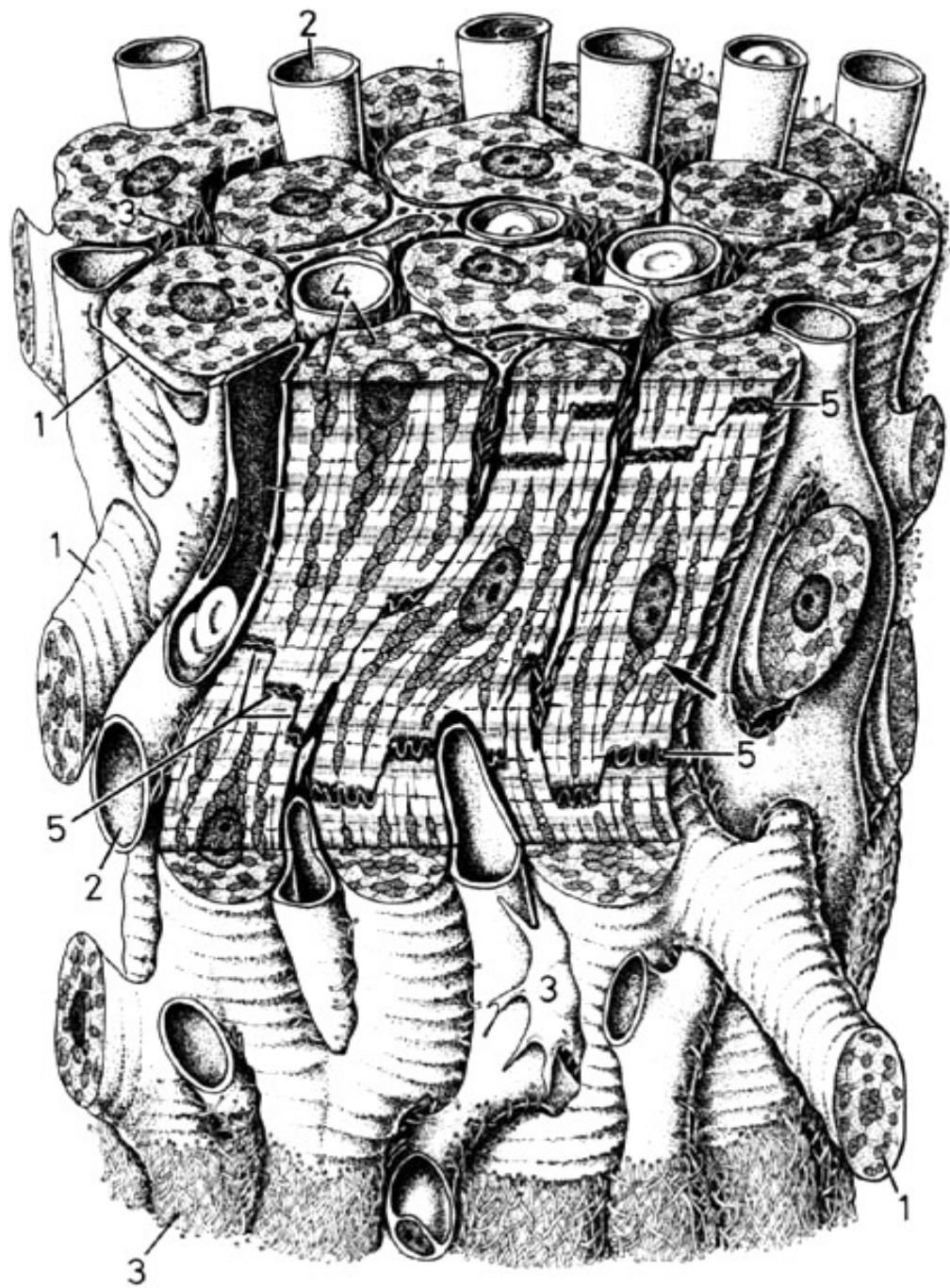
*Buňky jsou spojeny do vláken a prostorových sítí **interkalárními disky**.*

řetězec kardiomyocytů

kapilára s erytrocyty



Interkalární disk

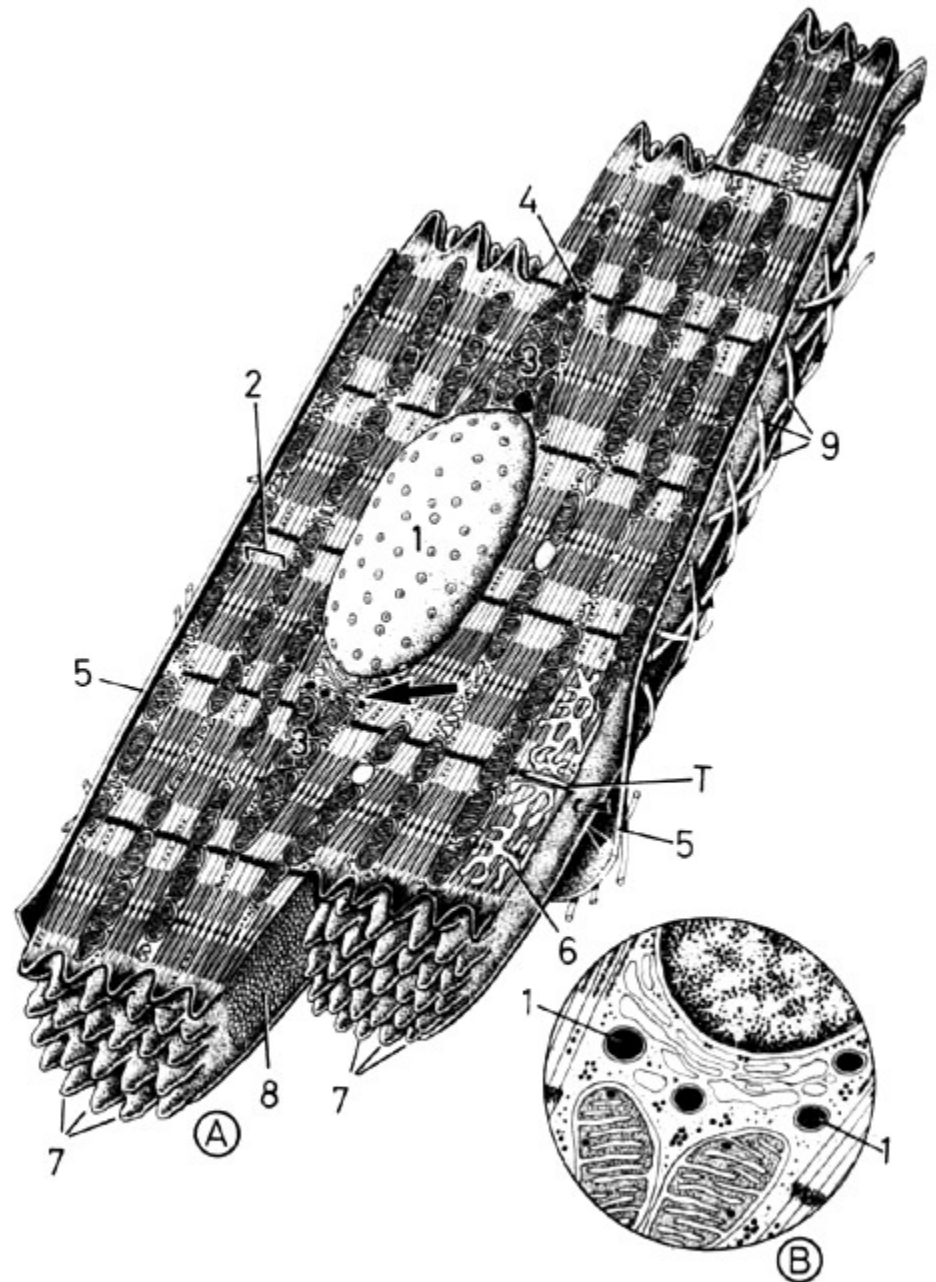


Kardiomyocyt pracovní (kontraktilní) vzrušivé

- jednojaderná bb. - oválné jádro centrálně
- množství mitochondrií
 - GER, GA, glykogen, lipidy
- kontraktilní aparát - jako v kosterním svalu
- SR - příčně probíhá na úrovni Z-linií
 - jsou vytvořeny diády
- v síních granula aurikulinu (natriuretický faktor)

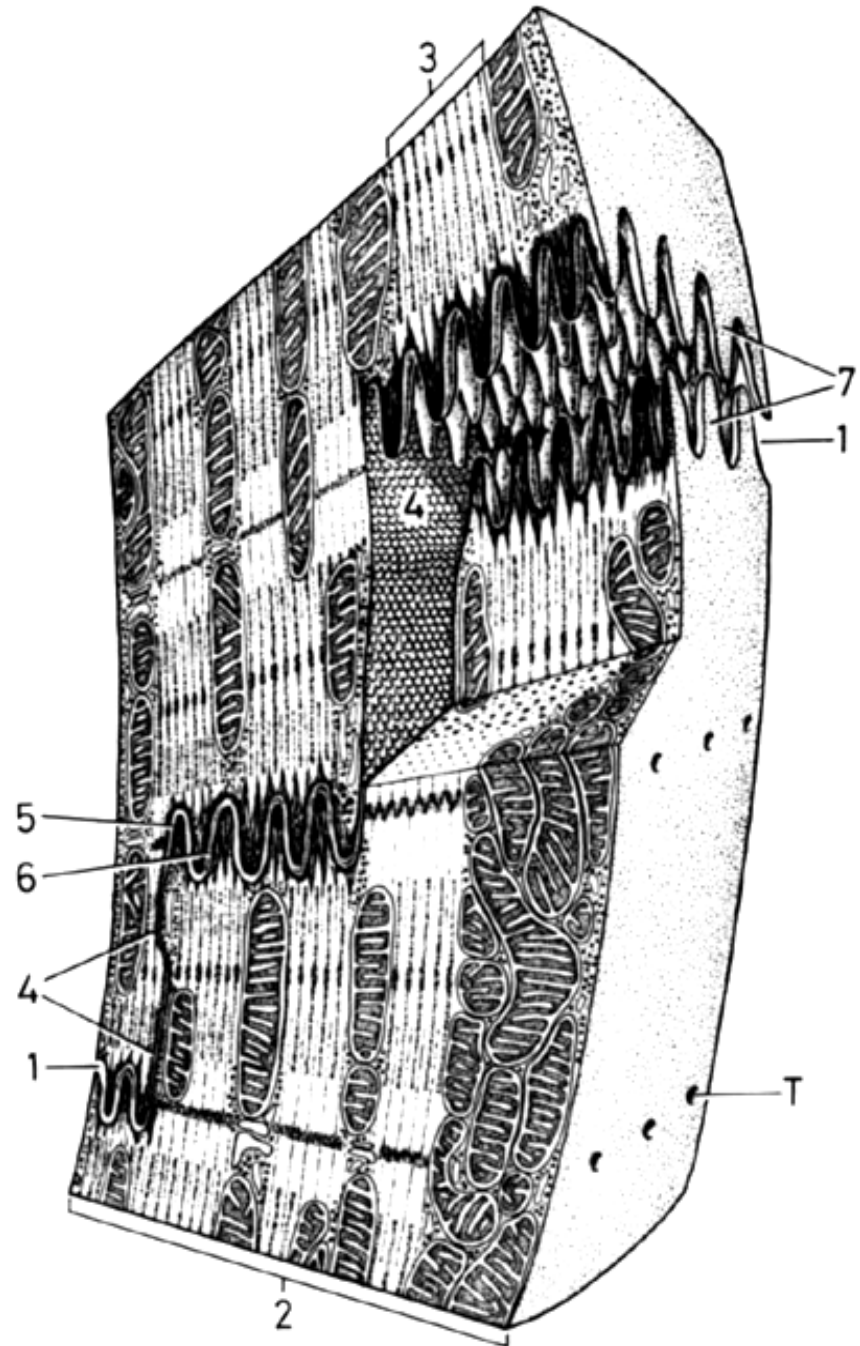
Kardiomyocyt

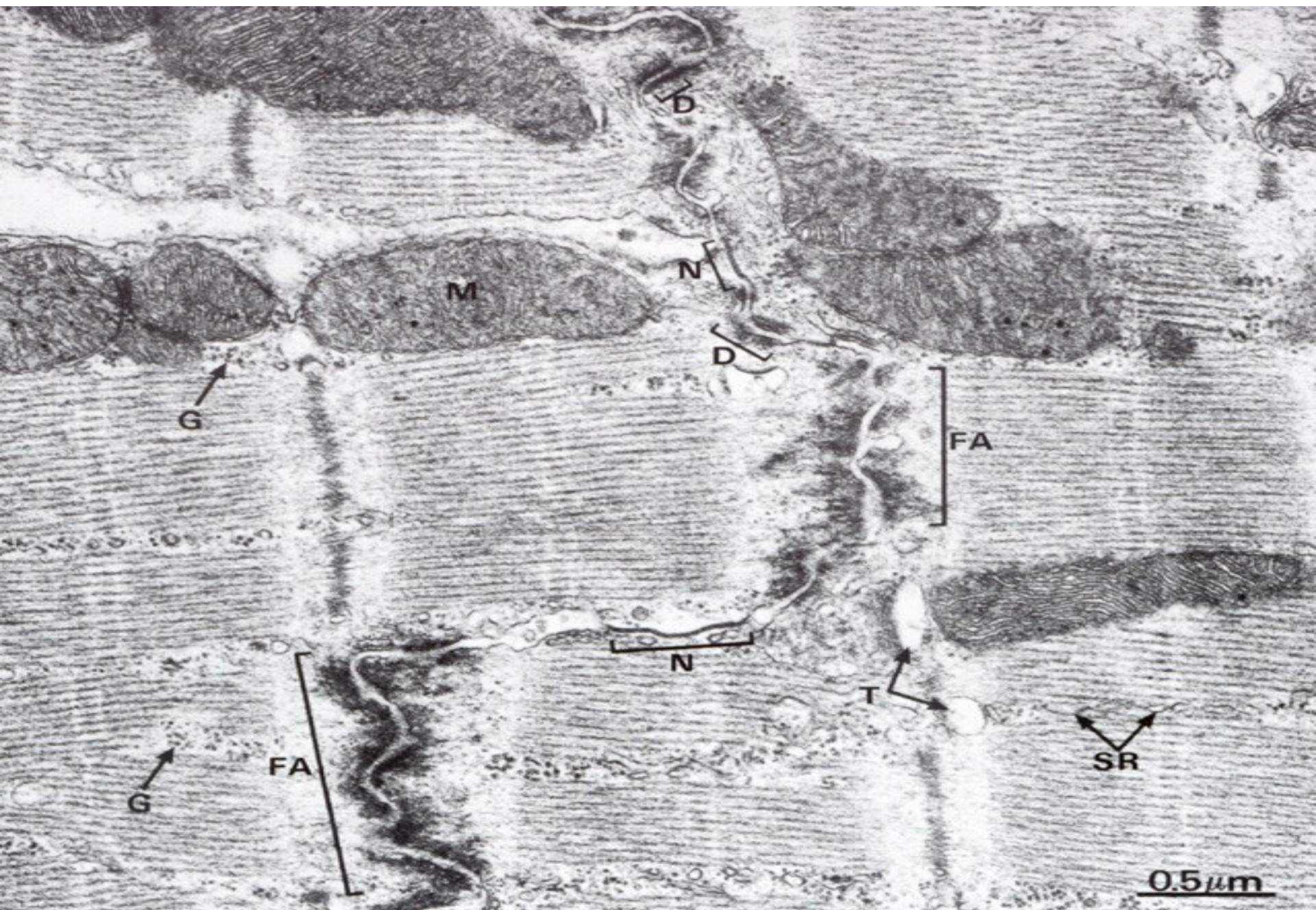- Kratší sarkomery
- Diády
- T-tubulus kolem Z-linie, jen v komorách (ne v síních)

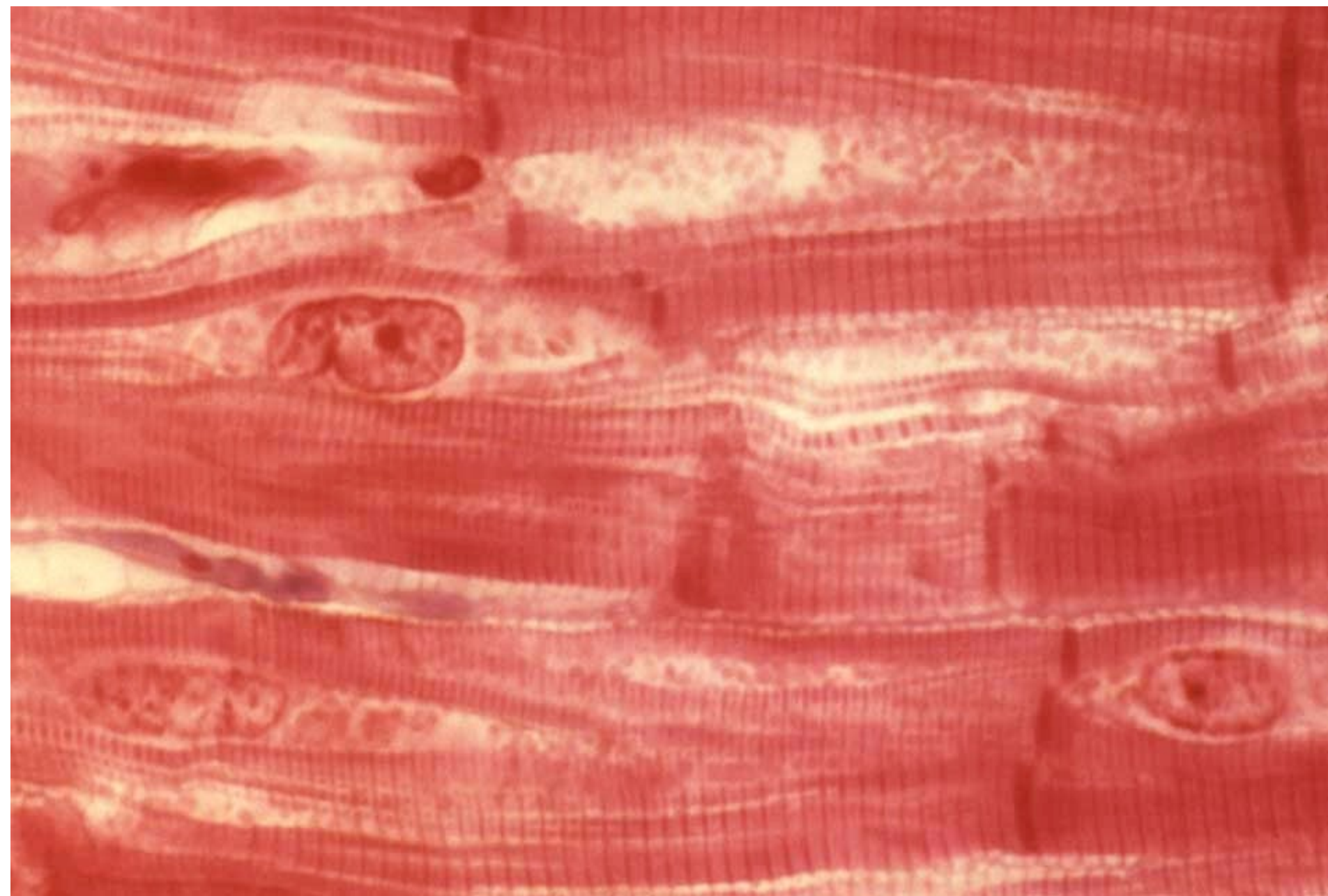


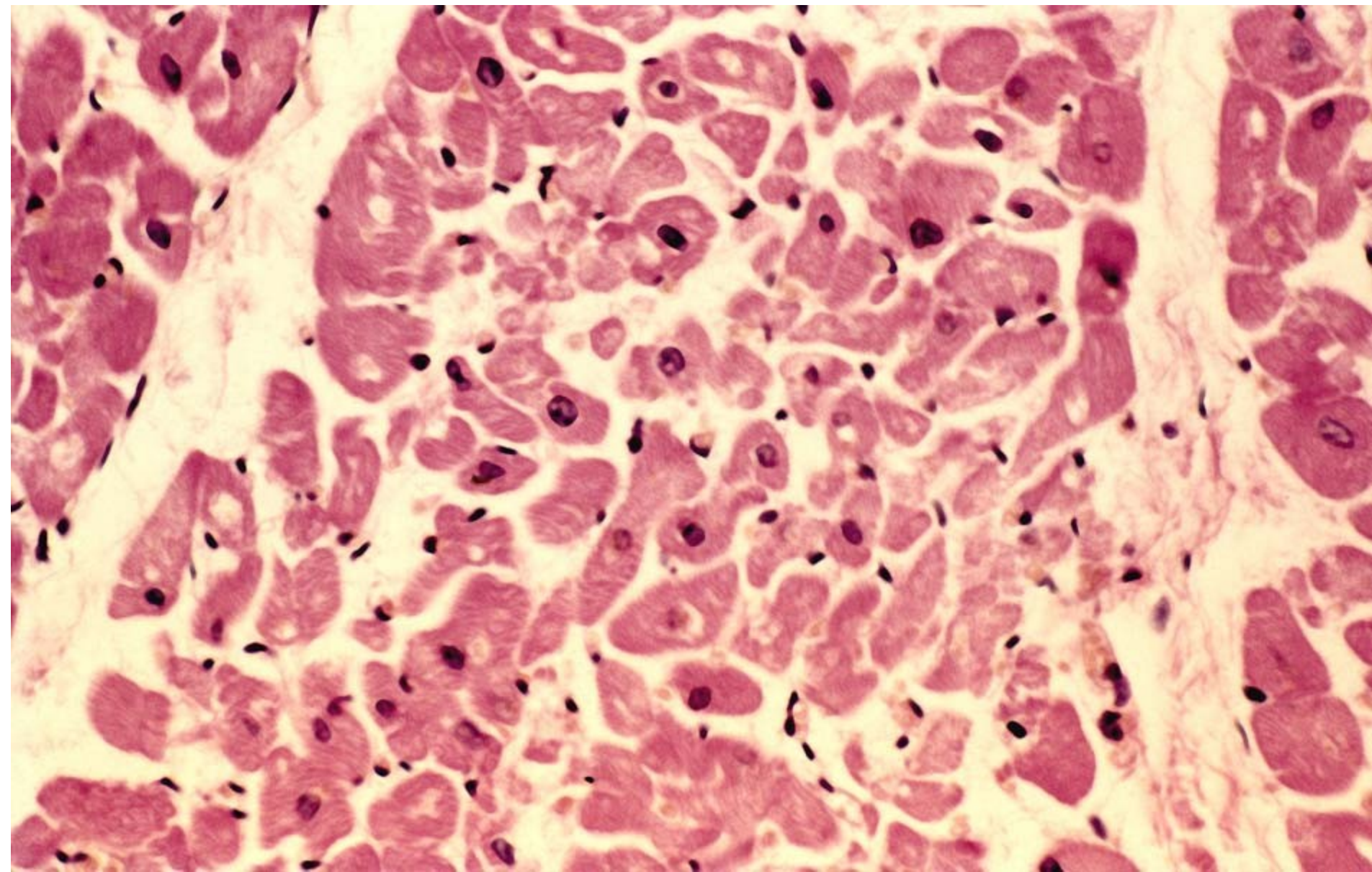
Interkalární disk

- spojení sousedních kardiomyocytů
- intercelulární spoje
 - *desmosom*
 - *fasciae adherentes*
 - *gap junction (nexus)*

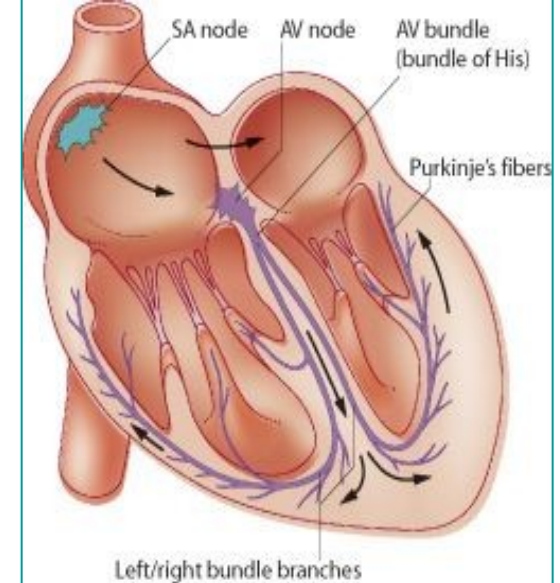








Vzrušivé (nonkontraktilní) kardiomyocyty



- součást převodního /excitomotorického/ aparátu srdce: **sinusový a síňokomorový uzlík, Hissův svazek** rozdělený na pravé a levé raménko a **Purkyňova vlákna**
- nízký počet myofibril, zvýšený obsah glykogenu v sarkoplasmě, chybění T-tubulů a interkalárních disků a hojné spoje typu nexusů



**Pracovní
kardiomyocyty**

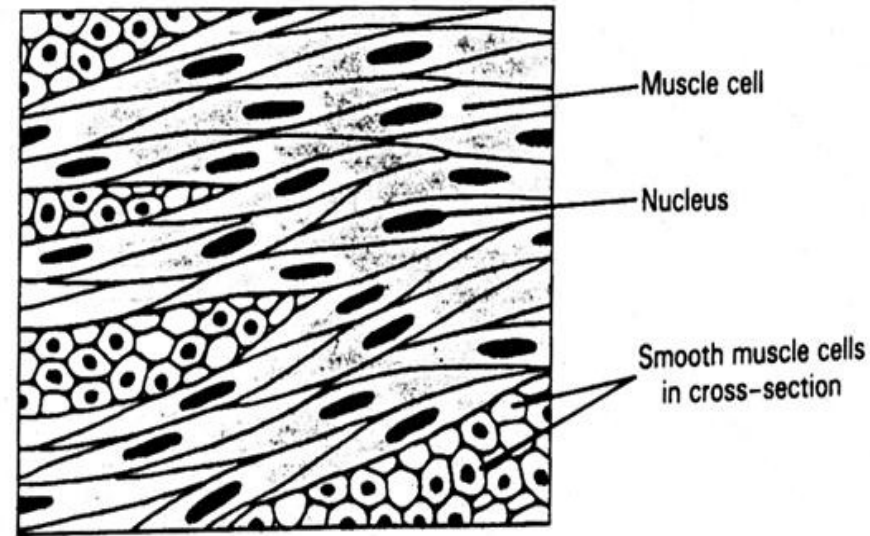
This histological image shows a section of cardiac tissue. The left side of the image is dominated by a dense population of working cardiomyocytes, which are characterized by their elongated, striated appearance and centrally located nuclei. The right side of the image shows a different type of cardiomyocyte, which is larger and more rounded, with a more prominent nucleus and a distinct nucleolus, characteristic of a pacemaker cell. The overall staining is pink and purple, typical of H&E staining.

**Vzrušivé
kardiomyocyty**

Svalová tkáň hladká

- **morfologická a funkční jednotka: svalová buňka (leiomyocyt) –**
buňka s 1 jádrem uloženým centrálně
- průměr: 3-10 μm
- délka: 20-200 μm

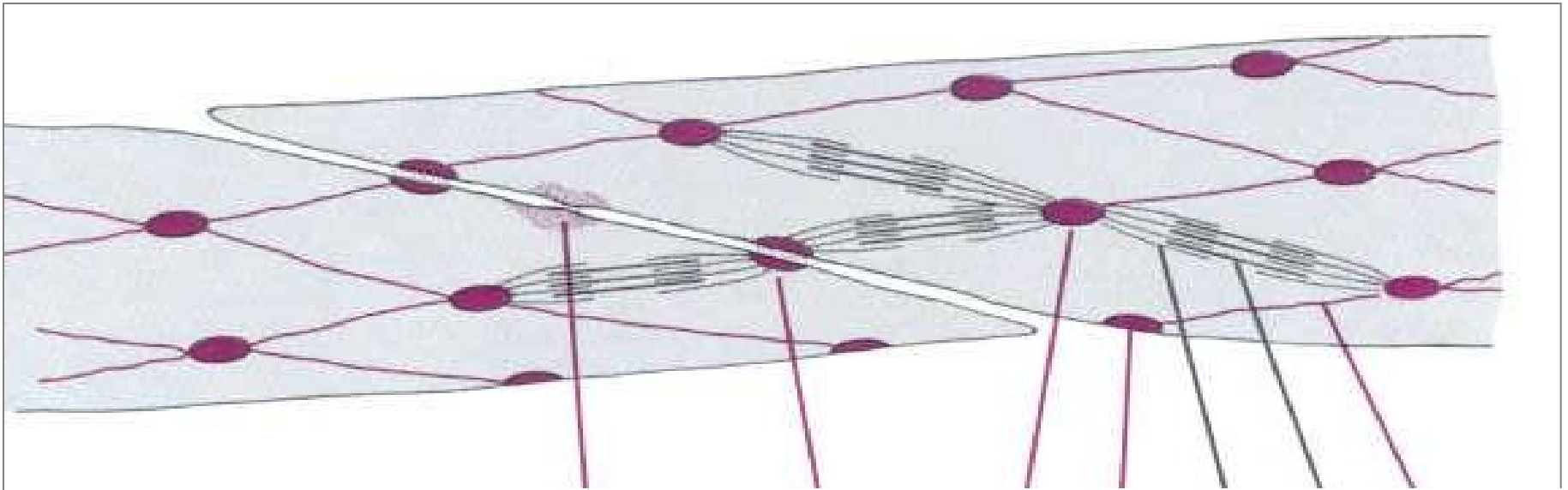
Hladká svalová tkáň



- Schopnost hypertrofie (gravidní uterus – až 10x)
- Jádro (1) – centrálně
- Myofilamenta nejsou uspořádána do myofibril, *(buňka nevykazuje příčné pruhování)*.
- Mezbuněčné spoje – nexusy, desmosomy, ZO
- Na povrchu buněk lamina basalis *(jsou schopny produkovat kolagen a elastin – např. ve stěně cév)*

Leiomyocyt

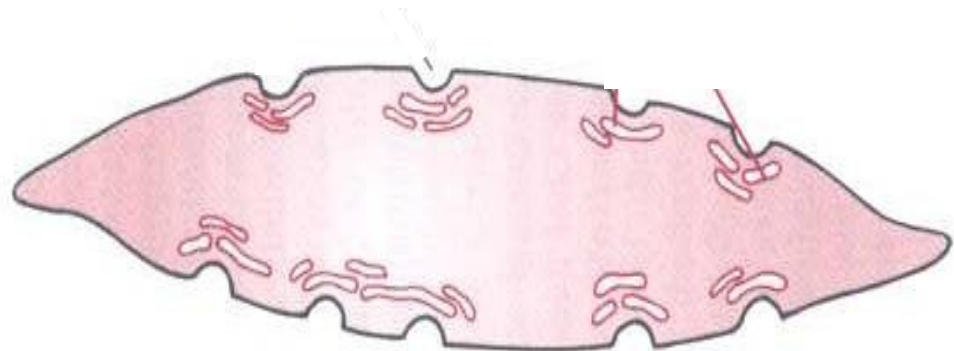
- sarkoplazmatické retikulum: pouze izolované váčky, chybějí terminální cisterny i T-tubuly
- kaveoly (\approx T-tubuly)
- **tenká** (aktinová) a **tlustá** (mysionová) **myofilamenta** uspořádána do složité prostorové sítě, chybí periodické střídání obou typů filament (= nejsou vytvořeny myofibrily)

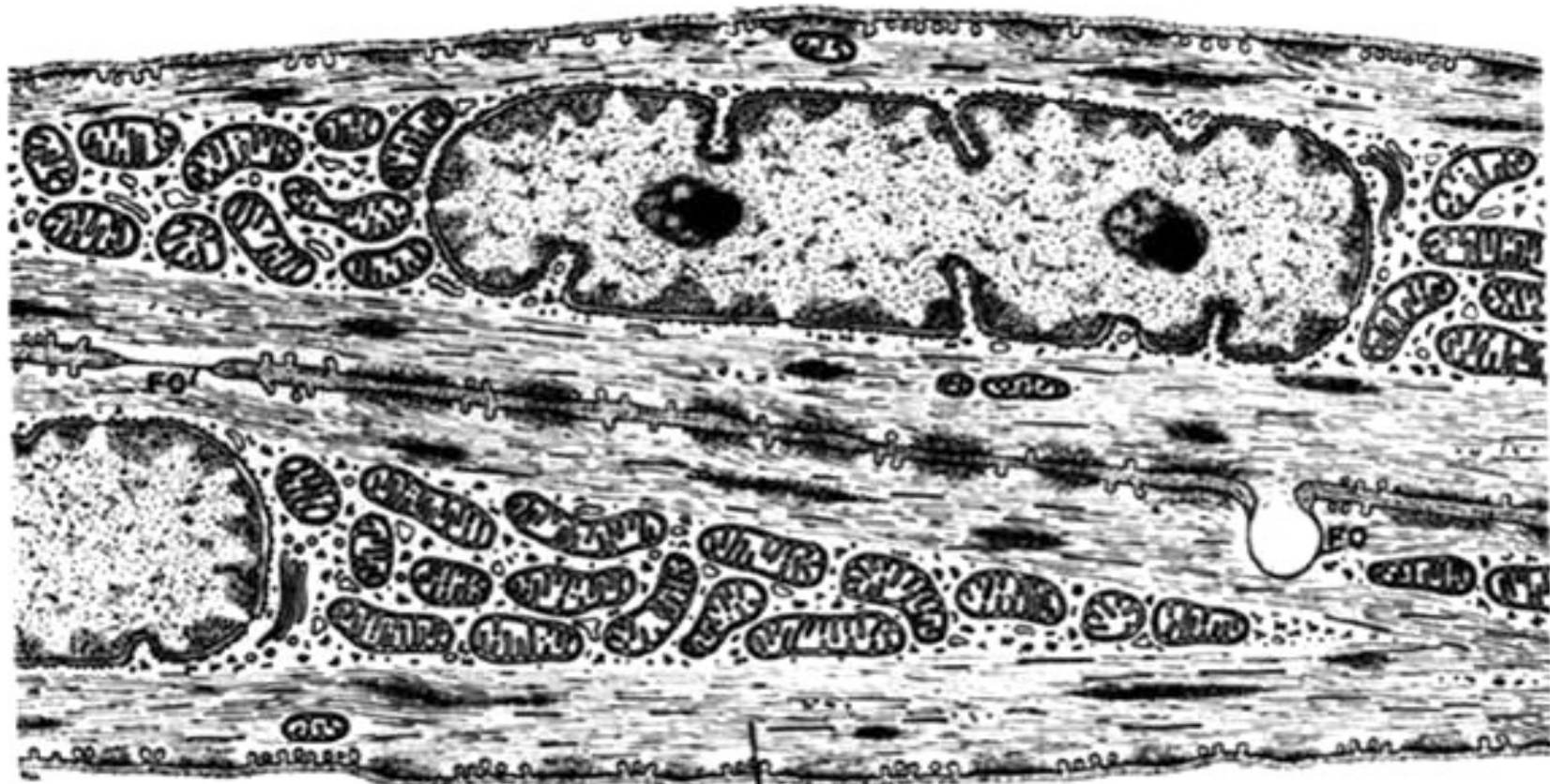


Aktinová myofilamenta – fokálně adherují k sarkolemě nebo do **denzních tělísek** (\approx Z-linie) v sarkoplazmě.

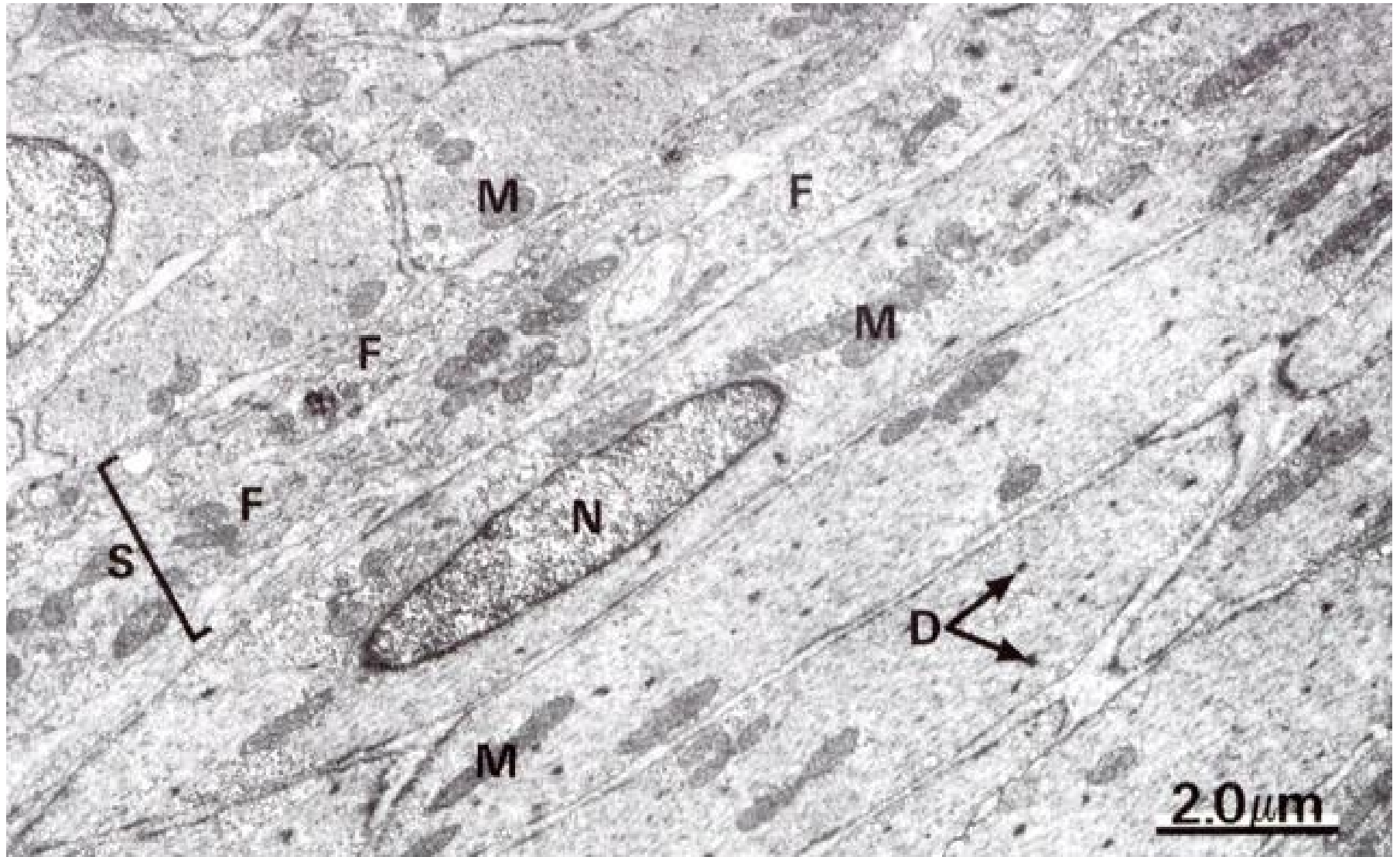
Kalmodulin (\approx troponin)

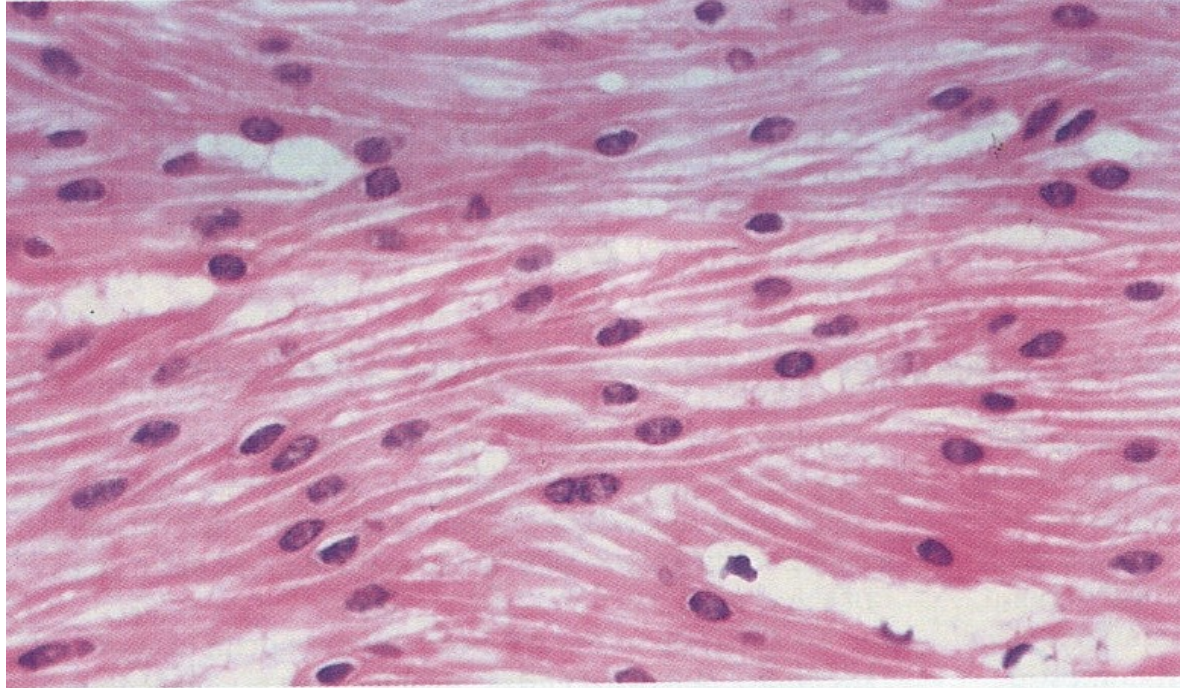
Sarkoplazmatické retikulum – jen krátké tubuly; kaveoly



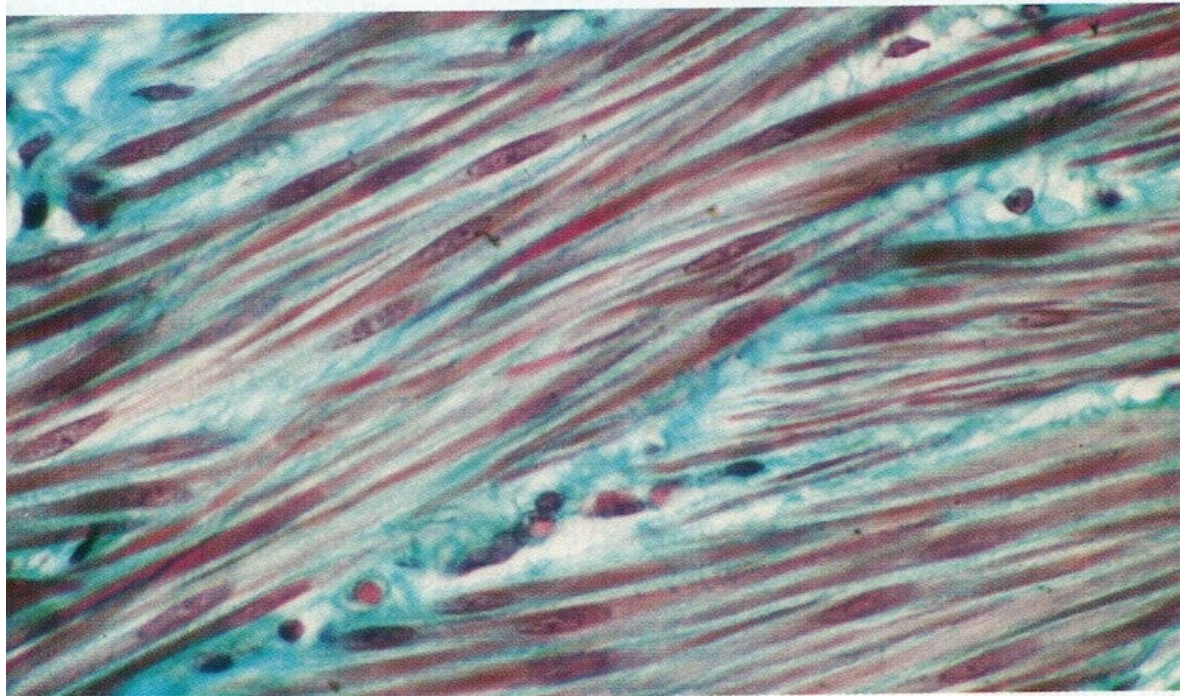


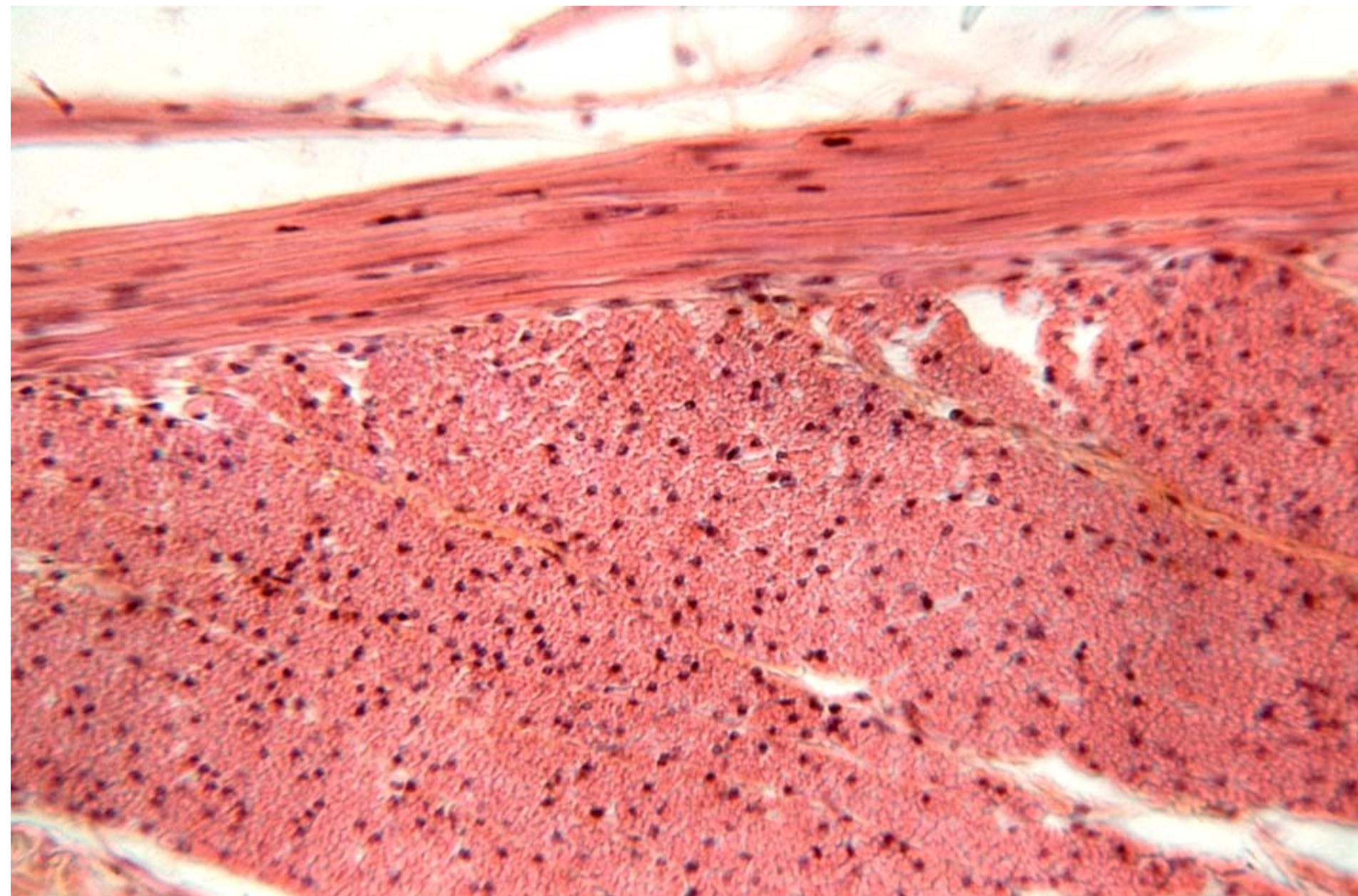
MF

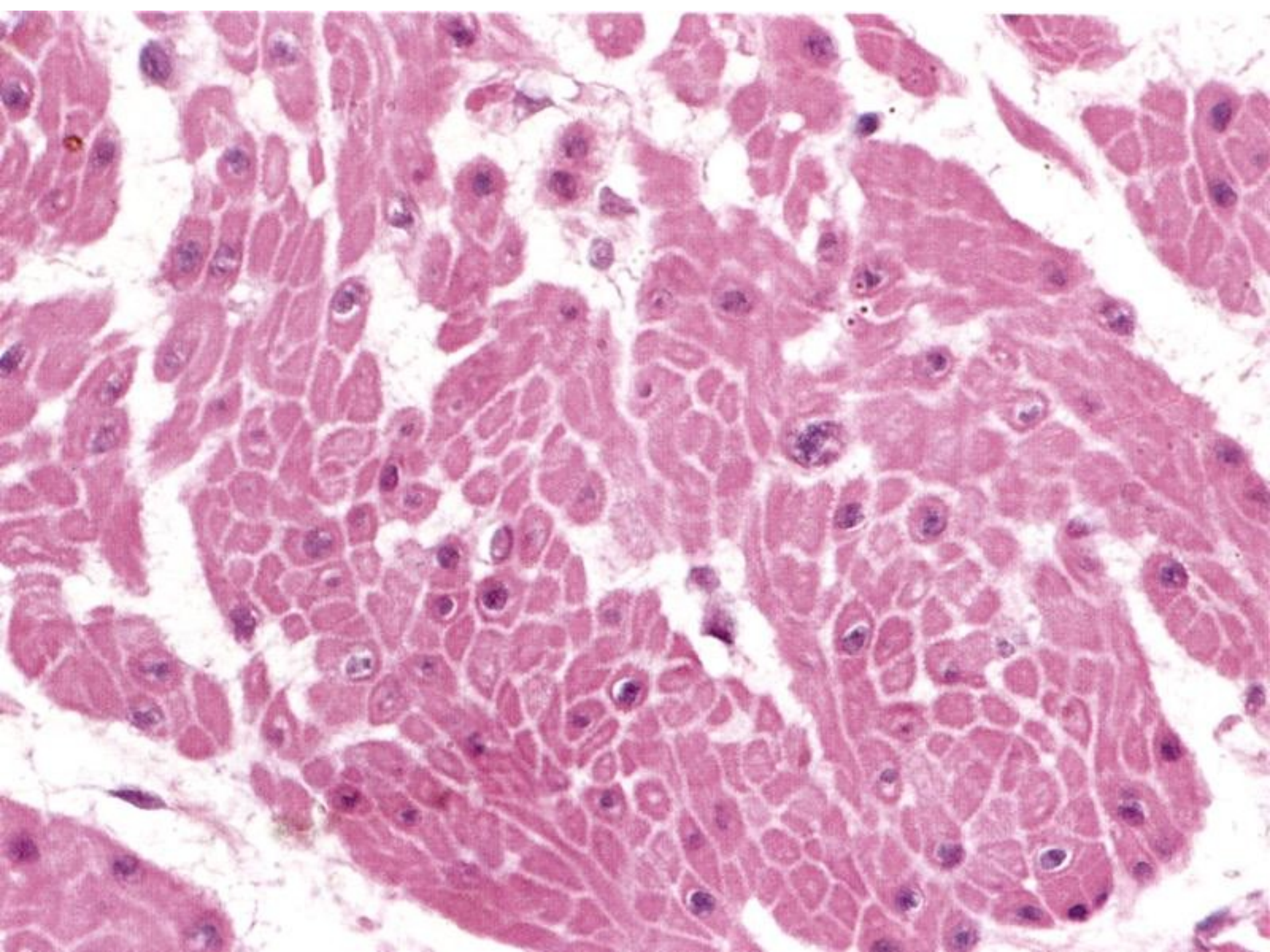




a)

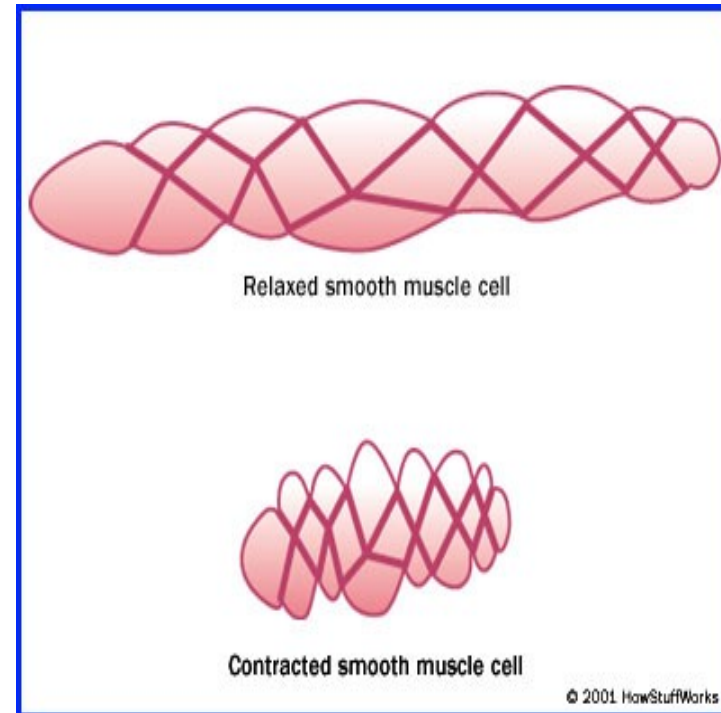






Mechanismus kontrakce

- Ca^{2+} (vstup do buňky), vazba na kalmodulin
 - Ca^{2+} -kalmodulin aktivuje myosin-kinázu (přes cAMP)
 - $\text{ATP} \downarrow \rightarrow \text{ADP}$
 - vazba aktinu na myosin
- dále jako u kosterní svaloviny



Svalová tkáň – shrnutí

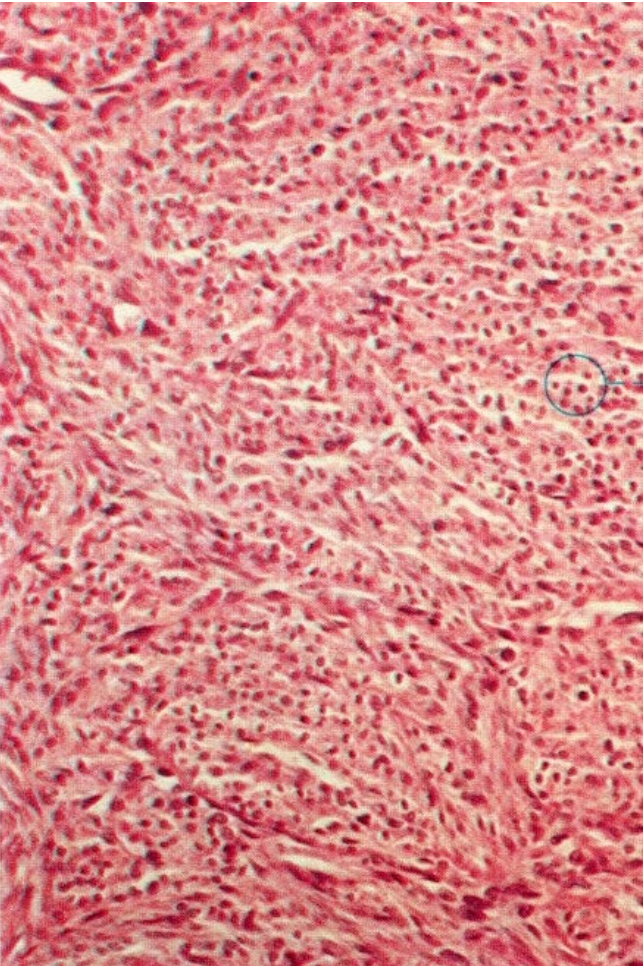
| znak | Kosterní tkáň svalová | Srdeční tkáň svalová | Hladká tkáň svalová |
|------------------------------|---|--|---------------------------------------|
| Původ | mezoderm (myotomy) | mezoderm (kardiogenní ploténka) | mezenchym |
| Stavební jednotka | rhabdomyocyt (svalové vlákno) | kardiomyocyt | leiomyocyt |
| Velikost | tl. 100 μ m d. mm až cm | tl. 10-15 μ m d. 85-100 μ m | tl. 3-10 μ m d. 20-500 μ m |
| Počet jader | mnoho | 1(2) | 1 |
| Umístění jádra | pod sarkolemou | uprostřed | uprostřed |
| regenerace | velmi omezená | žádná | regeneruje |

Regenerace svalové tkáně

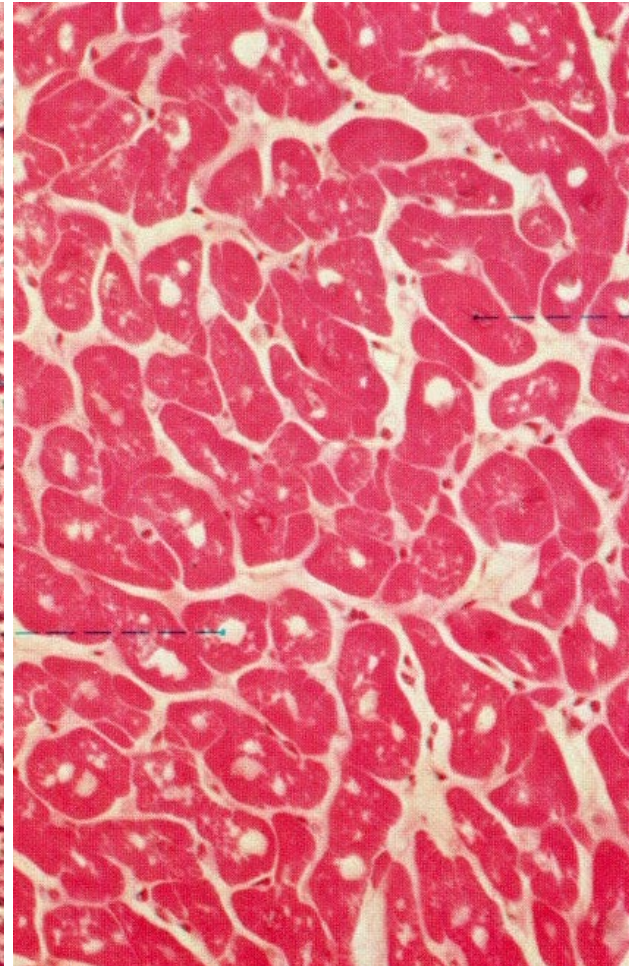
- vysoce diferencovaná tkáň (zejména příčně pruhovaná)
- nízká schopnost regenerace
- srdeční sval se hojí jizvou
- kosterní sval se hojí jizvou + lehce regeneruje ze satelitových bb.
- hladké svalové bb. se dělí a snadno regenerují

svalová tkáň – příčný řez

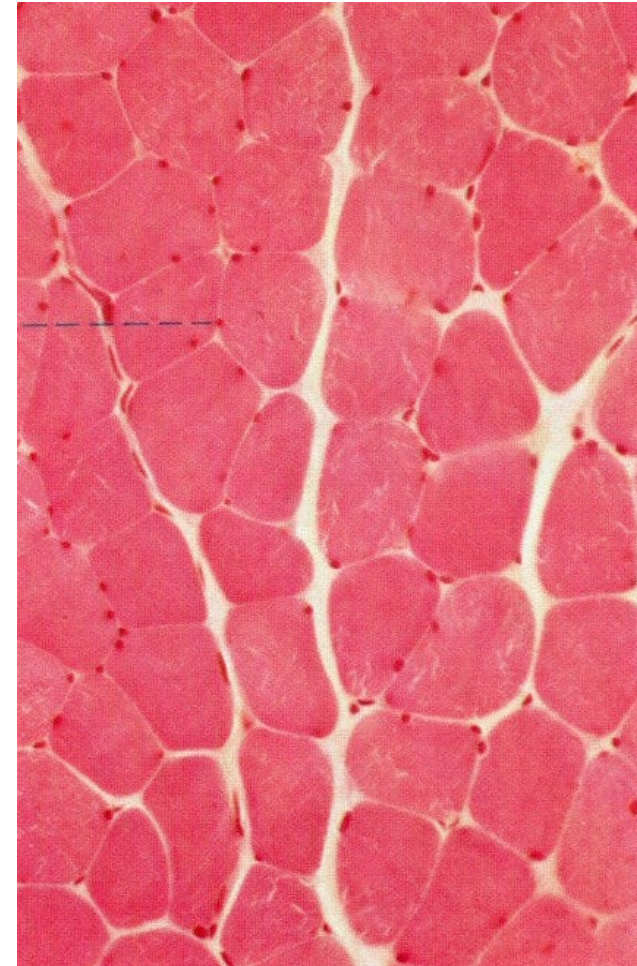
hladká

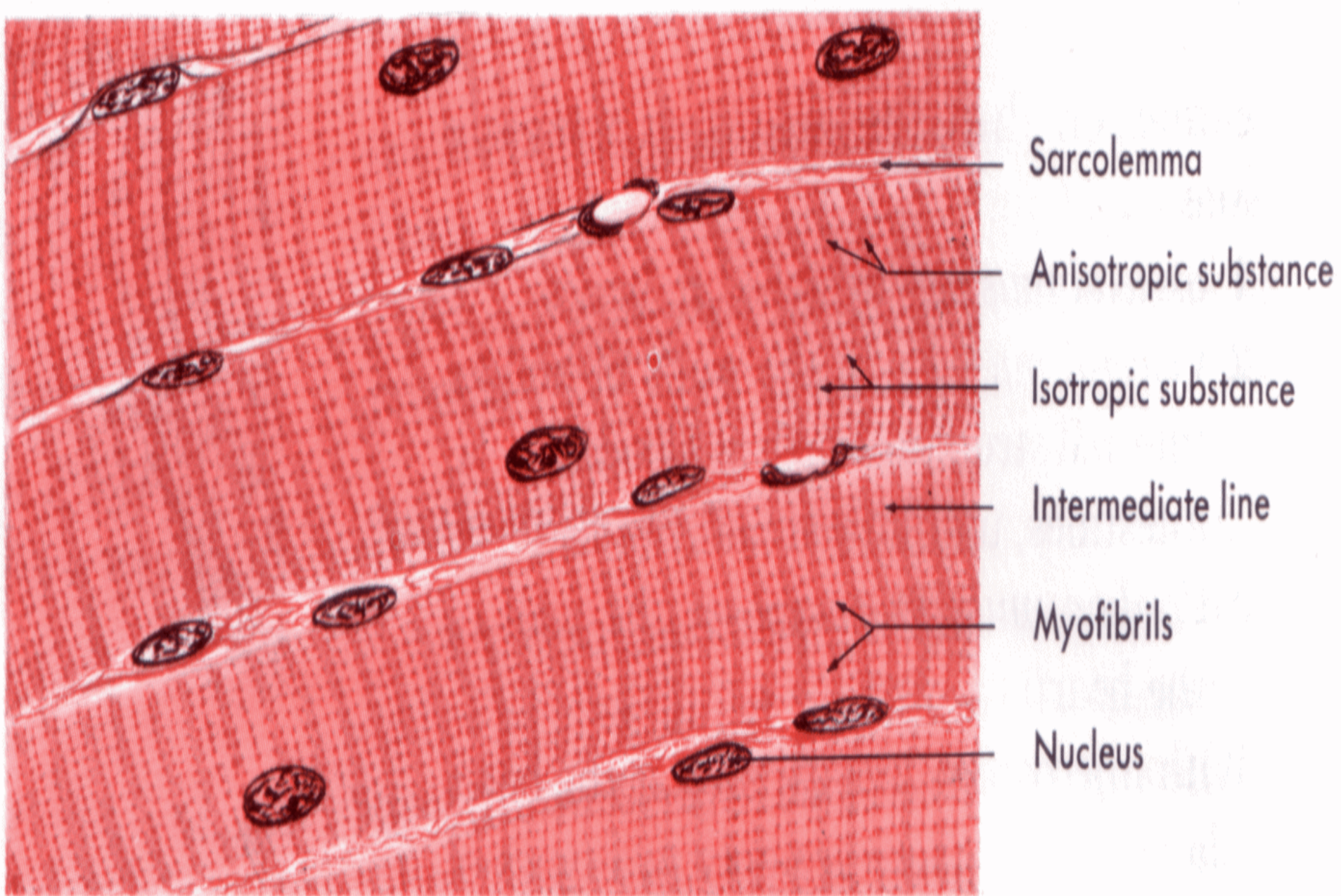


srdeční

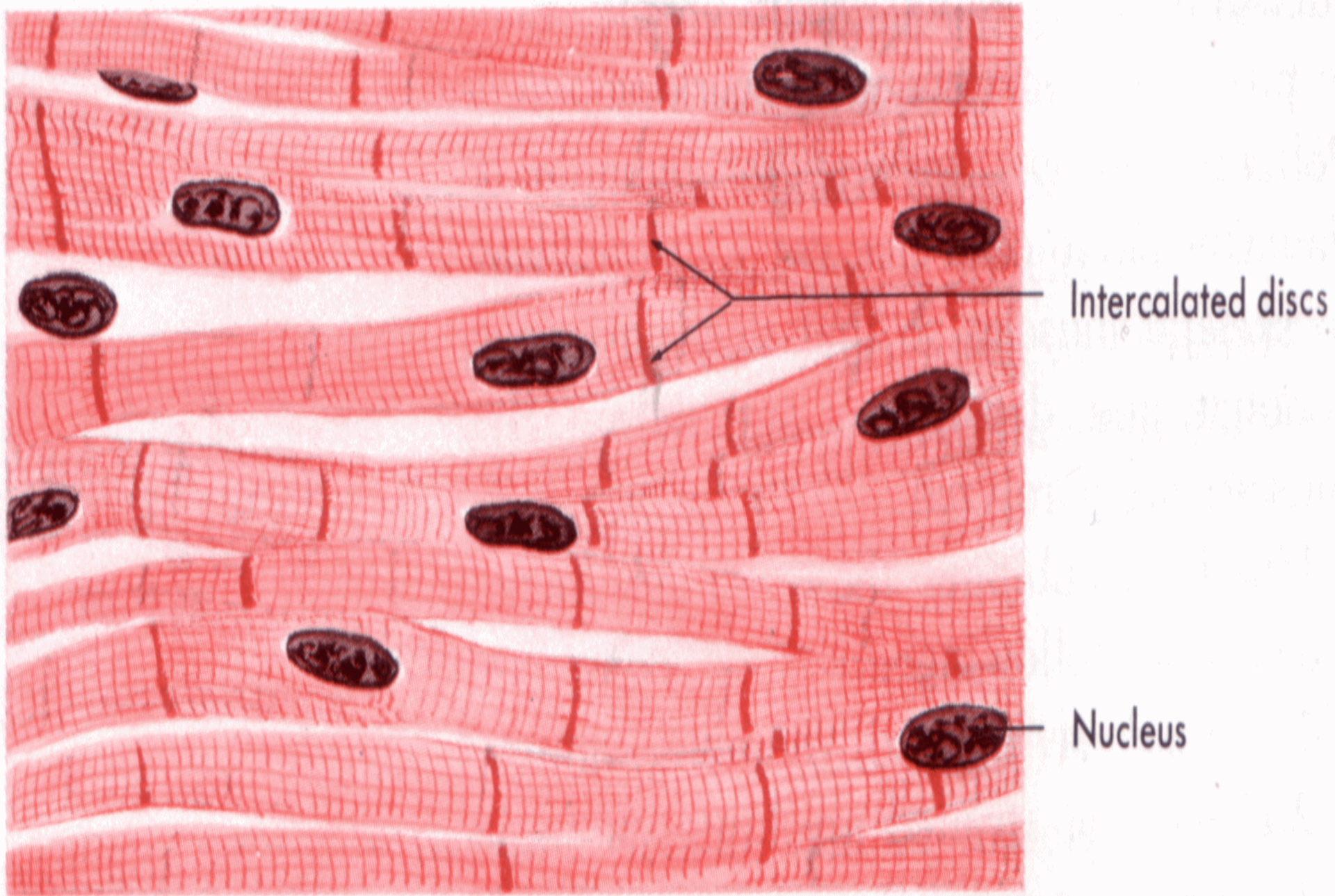


kosterní

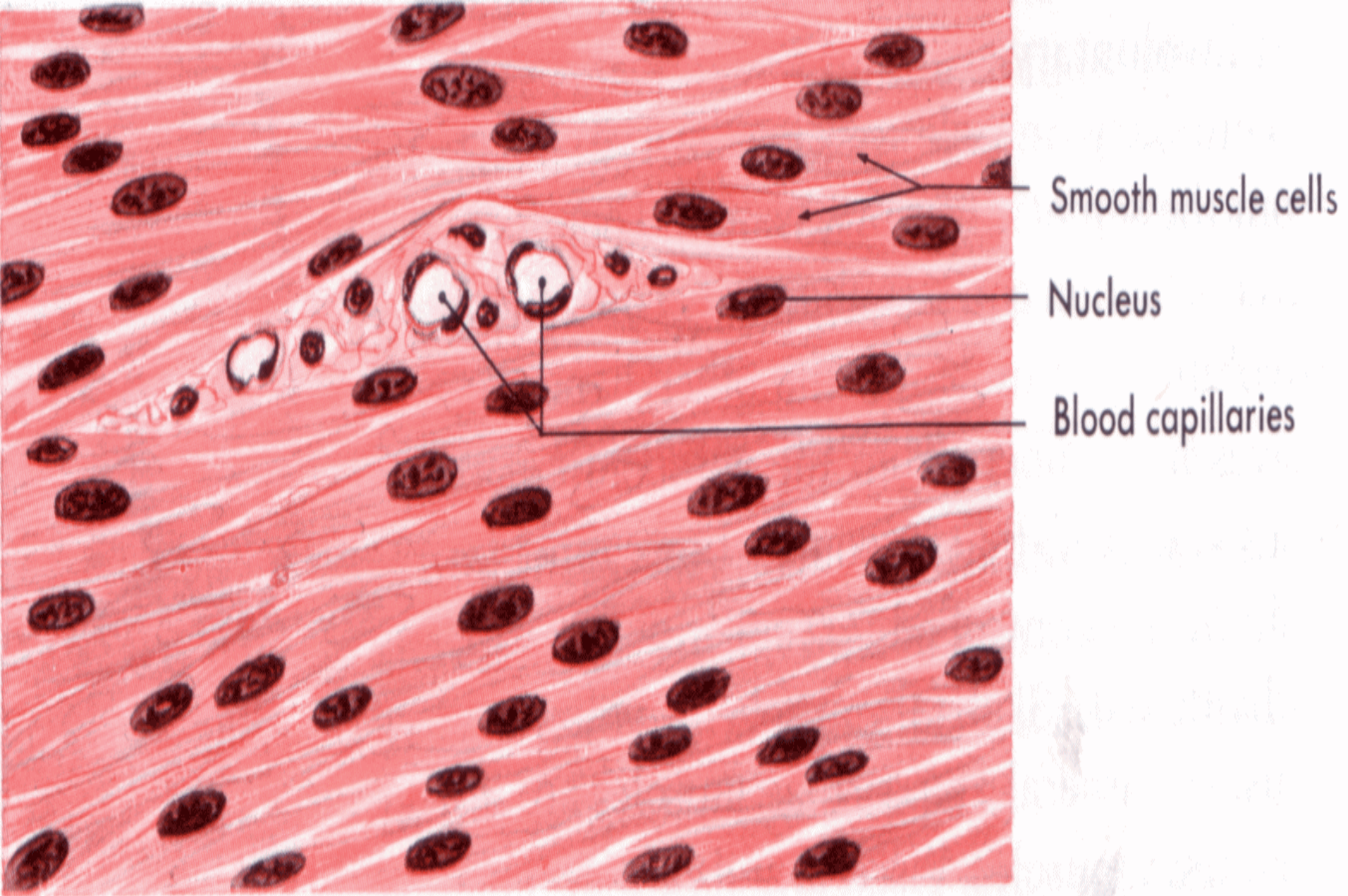




Skeletal or striated voluntary muscle tissue.




Cardiac or striated involuntary muscle tissue.




Visceral or nonstriated (smooth) involuntary muscle tissue.

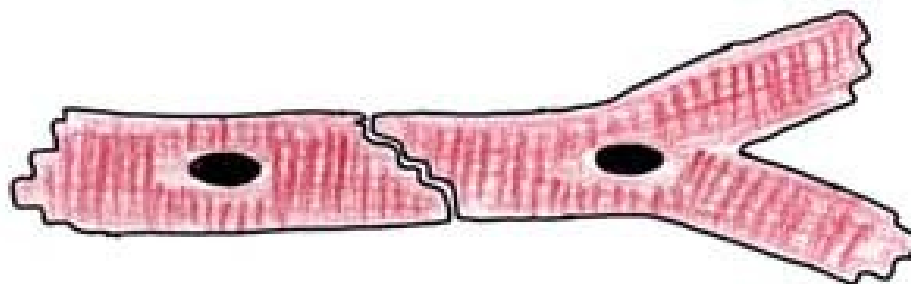
Podélný řez



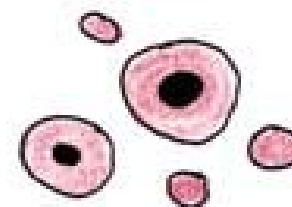
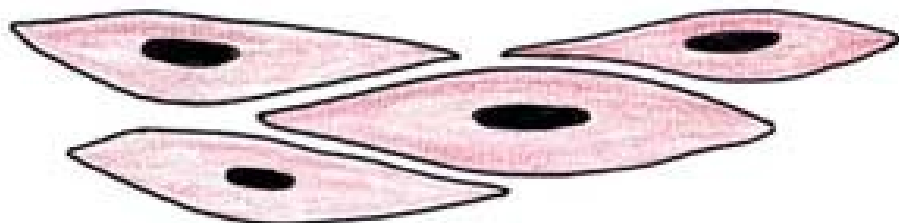
Příčný řez



A

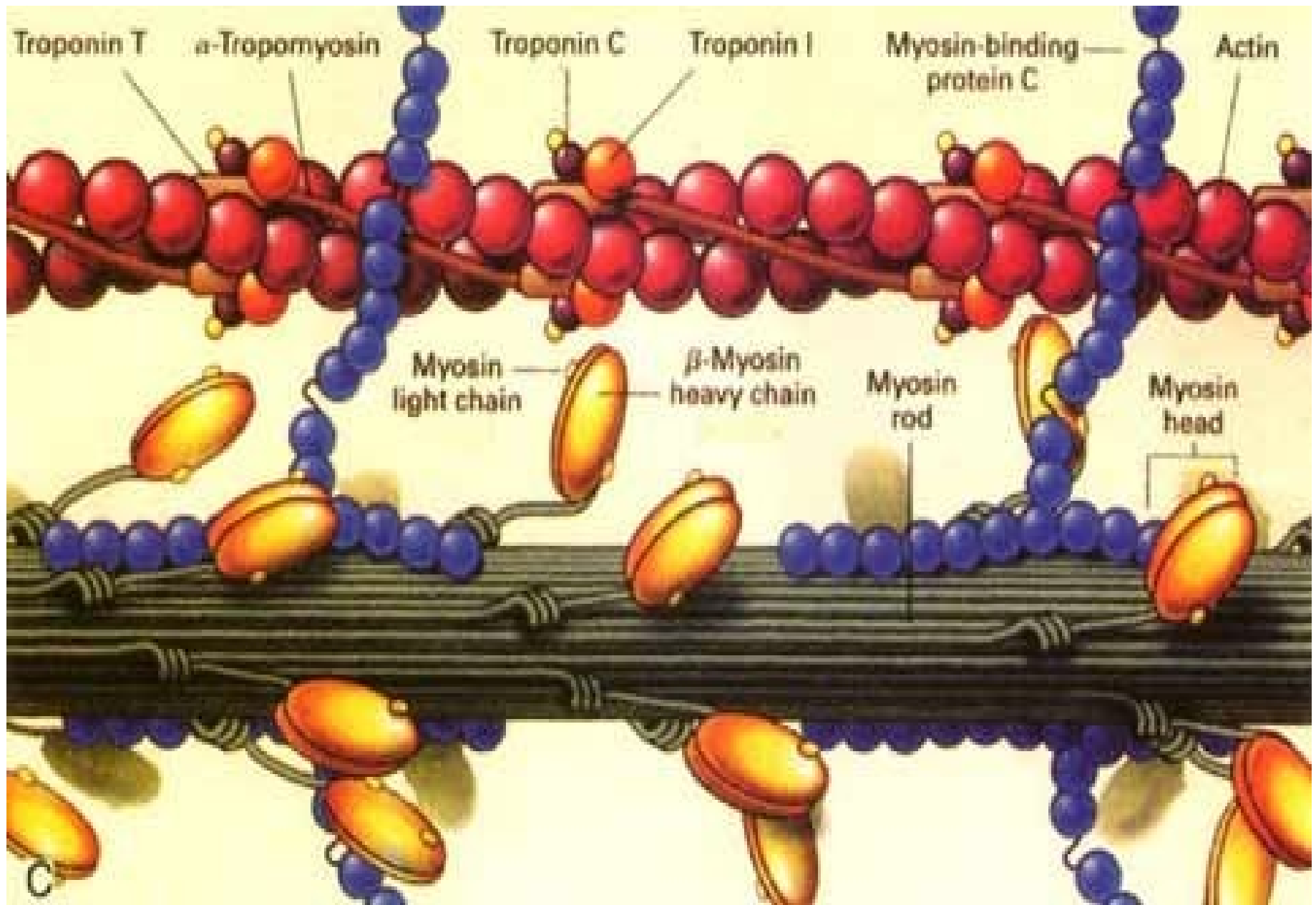


B



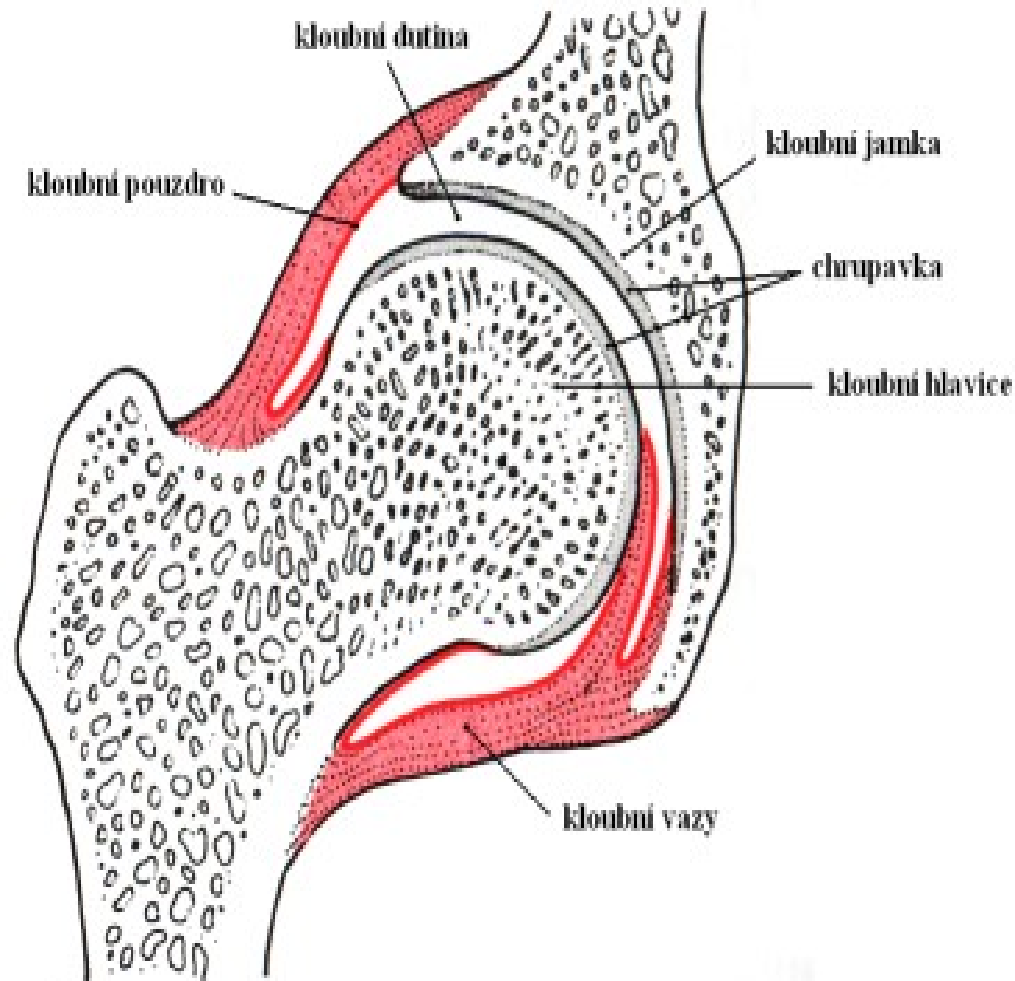
C





Kloubní vazy

- Kloubní ligamenta - pruhovitá ztlustění pouzdra. Mohou být do pouzdra zavzata nebo od něj oddělena řidším vazivem nebo bursami.
- Kolagenní vlákna ligament přecházejí do kosti jako Sharpeyova vlákna.



*Strap with
tendinous
intersections*

Strap

Tricipital

Triangular



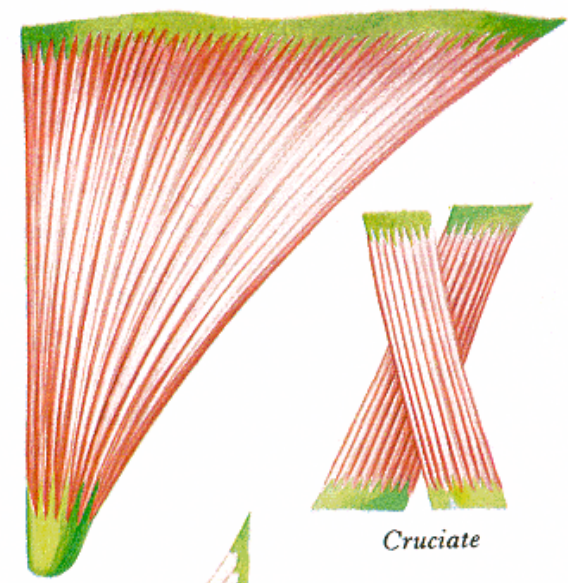
Quadrilateral



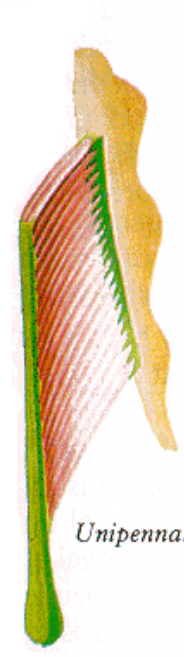
Fusiform



Digastric



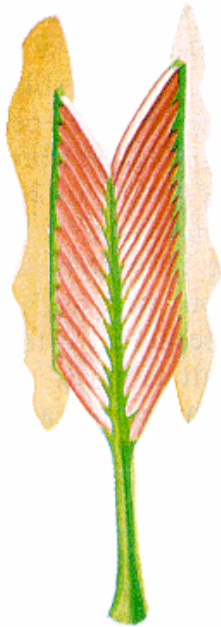
Cruciate



Unipennate



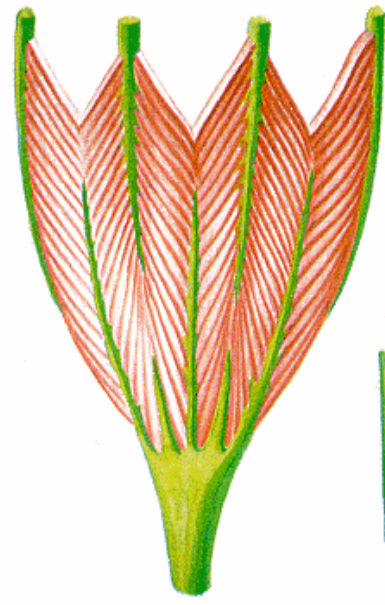
Bipennate



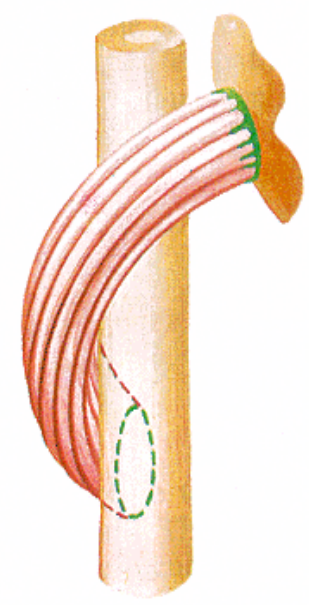
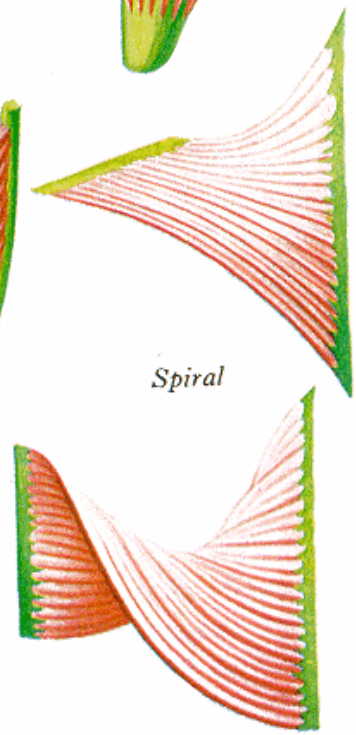
Radial



Multi-pennate



Spiral



Efferent

Afferent

Flower spray ending

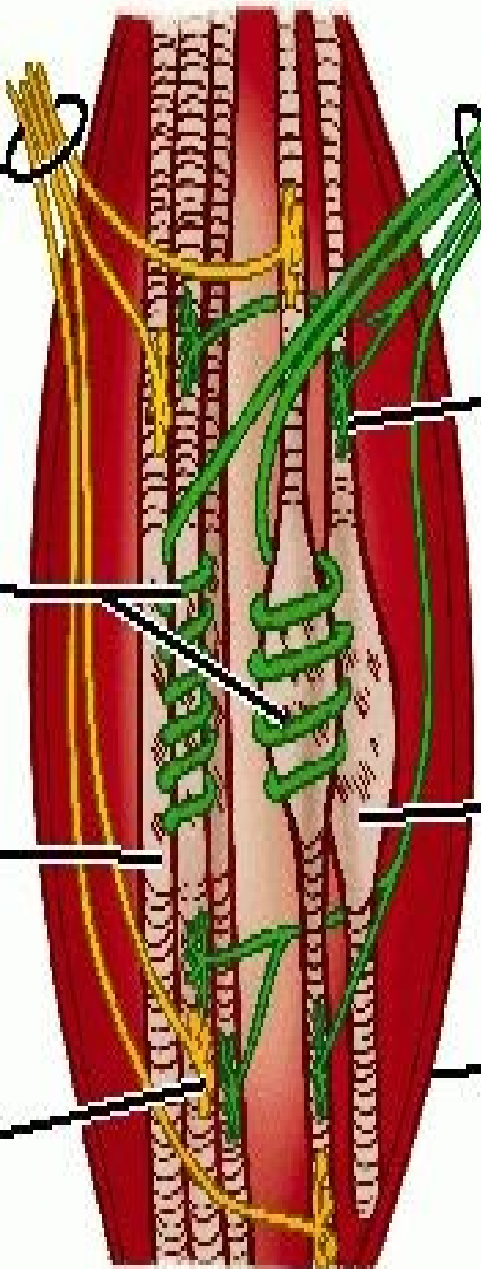
Annulospiral endings

Nuclear bag fiber

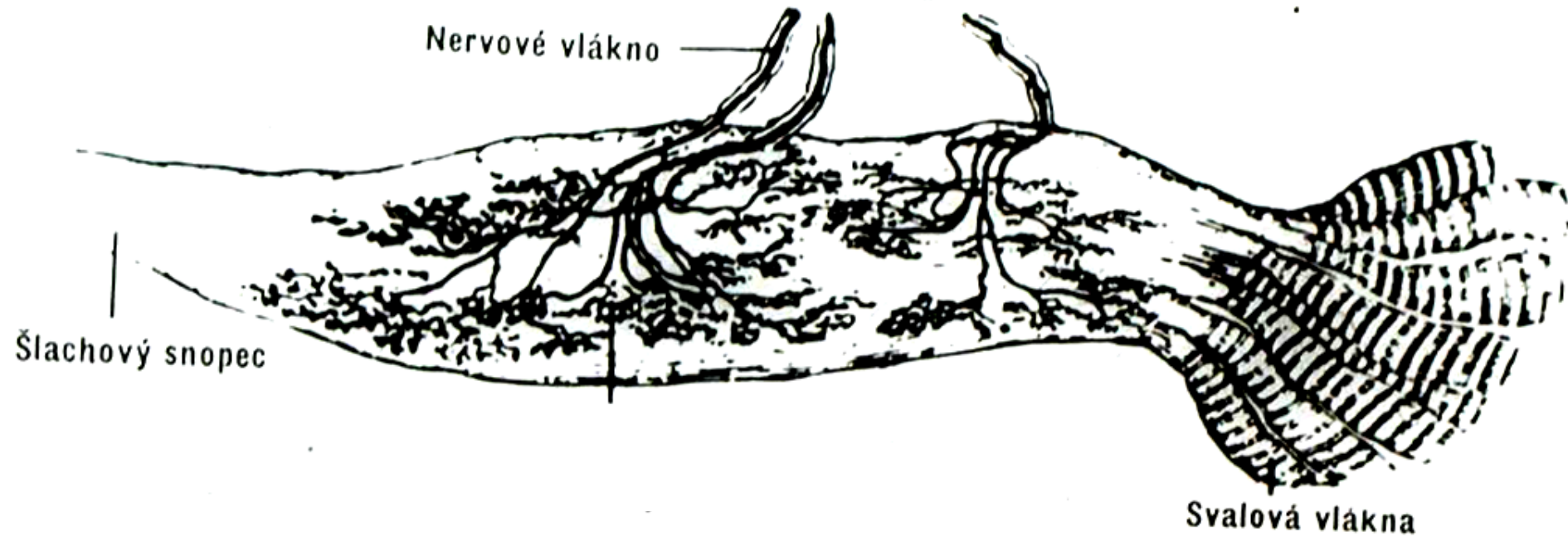
Nuclear chain fiber

Capsule

Motor end plate



Golgiho šlachové vřeténko



- na přechodu šlachy ve sval
- registrace svalového napětí a tlaku na šlachu