

Spirochety

MUDr.J.Bednářová,PhD.

OKM FN Brno

Spirochety

- řád *Spirochaetales*
- dvě čeledi s osmi rody, medicínsky důležité tři rody: *Borrelia*, *Treponema*, *Leptospira*
- spirálovité bakterie, aktivně pohyblivé

Rod *Borrelia*

- gramnegativní spirálovité mikroaerofilní bakterie
 - a) původce lymeské borreliózy (*Borrelia burgdorferi*)
 - b) původce návratných horeček (*Borrelia recurrentis*, *Borrelia hermsii*)

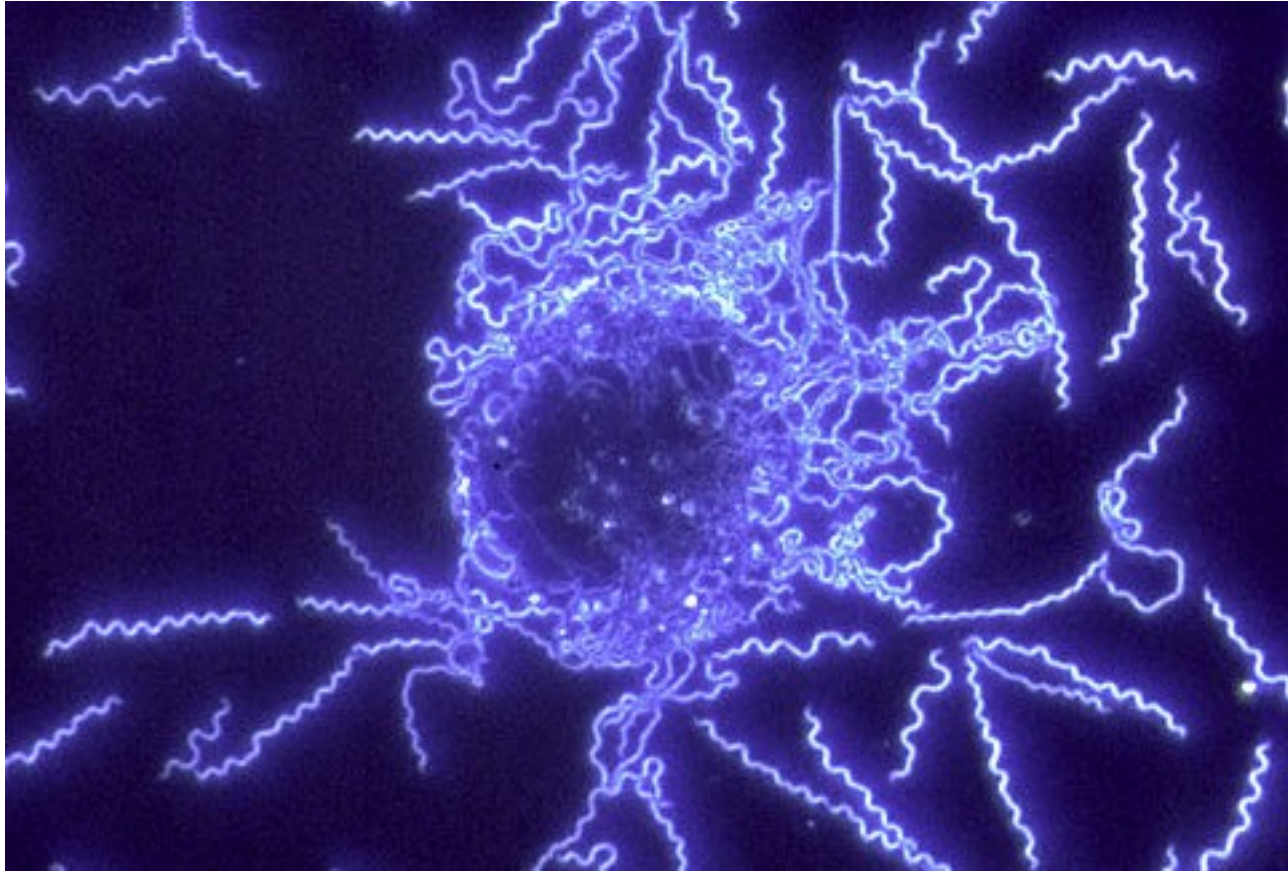
Lymeská borrelióza - etiologie

- Etiologické agens:

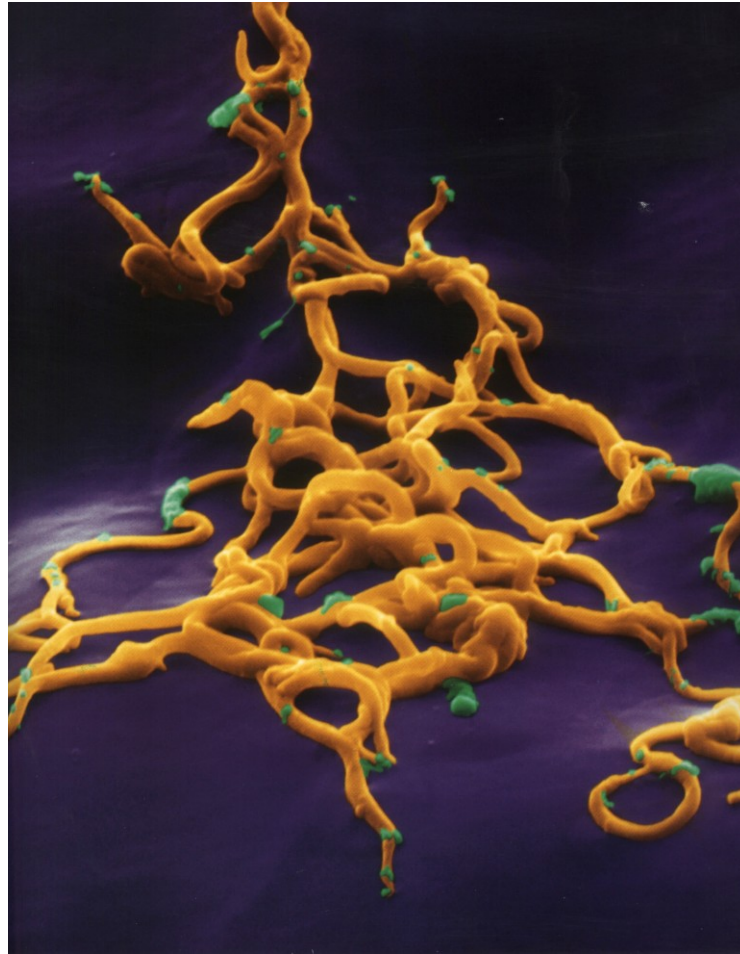
Borrelia burgdorferi sensu lato

- *Borrelia garinii* (neurologické projevy)
- *Borrelia afzelii* (kožní projevy)
- *Borrelia burgdorferi* sensu stricto (kloubní projevy)
- *Borrelia spielmanni*, *B. valaisiana*, *B. lusitaniae*

***Borrelia burgdorferi* s.l.**



***Borrelia burgdorferi* s.l.**

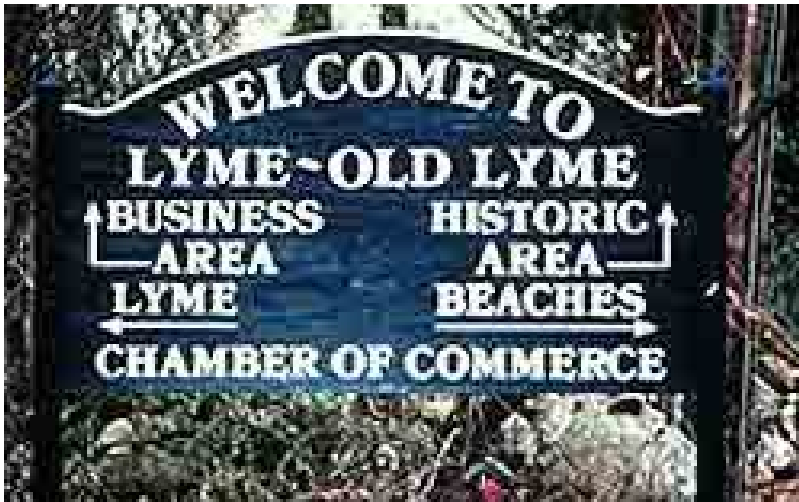


Lymeská borrelióza - historie

- 1883 – acrodermatitis chronica atrophicans
- 1909 – erythema migrans (Afzelius)
- 1922 – Garin-Bujadoux-Bannwarthův syndrom
- 1975 – epidemická juvenilní oligoartritida (Steere)
- 1982 – izolace spirochet z klíštěte *Ixodes scapularis* (Burgdorfer)
- 1985 – izolace borrelií z kůže (Asbrink, Hovmark)

Epidemická juvenilní oligoartritida Old Lyme, USA, 1975

- 39 dětí + 12 dospělých
- 1/4 předchozí EM



Lymeská borrelióza - epidemiologie

- Přenos: klíšata rodu *Ixodes*
vajíčko - larva - nymfa – imago



- Rezervoárová zvířata: ptáci, hlodavci, lesní zvěř



Infekce s přírodní ohniskovostí

Ixodes ricinus



Průběh borreliózy

- asymptomatický (self-limited): 80 – 90%
- kožní forma: 70 – 75%
- nervová forma: 12 – 20%
- kloubní forma: 5%
- srdeční postižení: 1%

Klinické formy borreliózy

(dle Asbrinkové)

- časná lokalizovaná forma:

ID 3 – 30 dní, erythema migrans, nespecifické příznaky

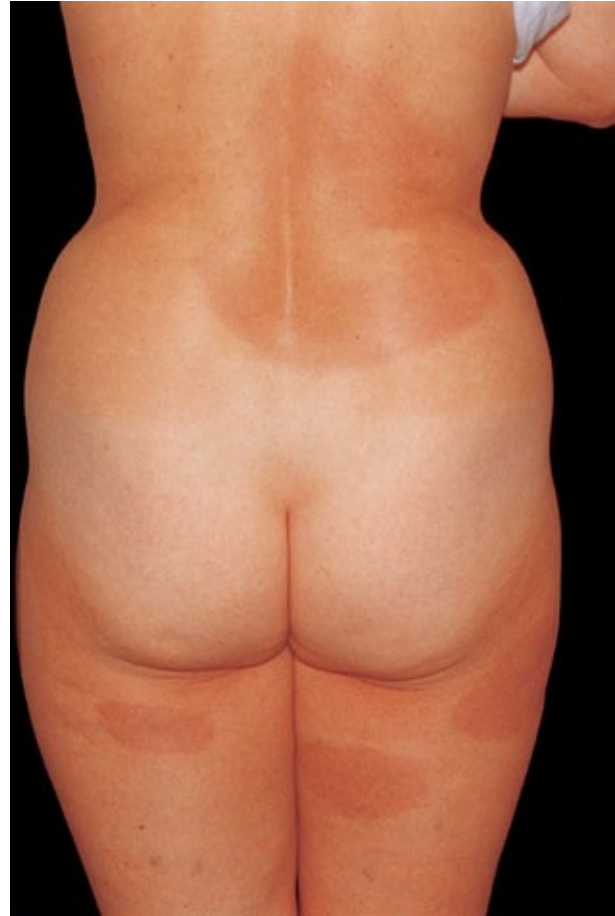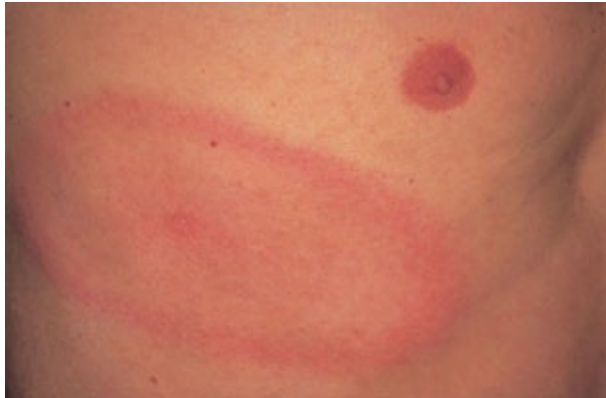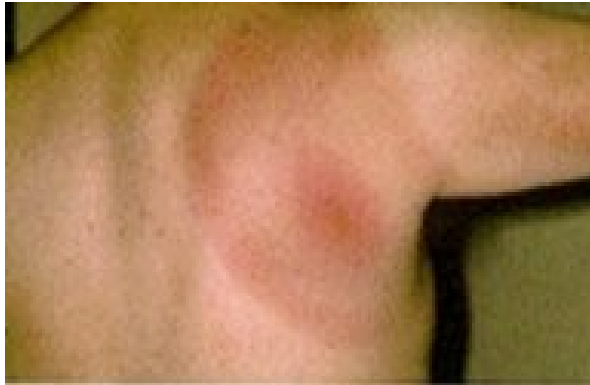- časná diseminovaná forma:

ID týdny až měsíce, neurologické projevy, borreliový lymfocytom, erythema multiple, arthralgie, a-v blok

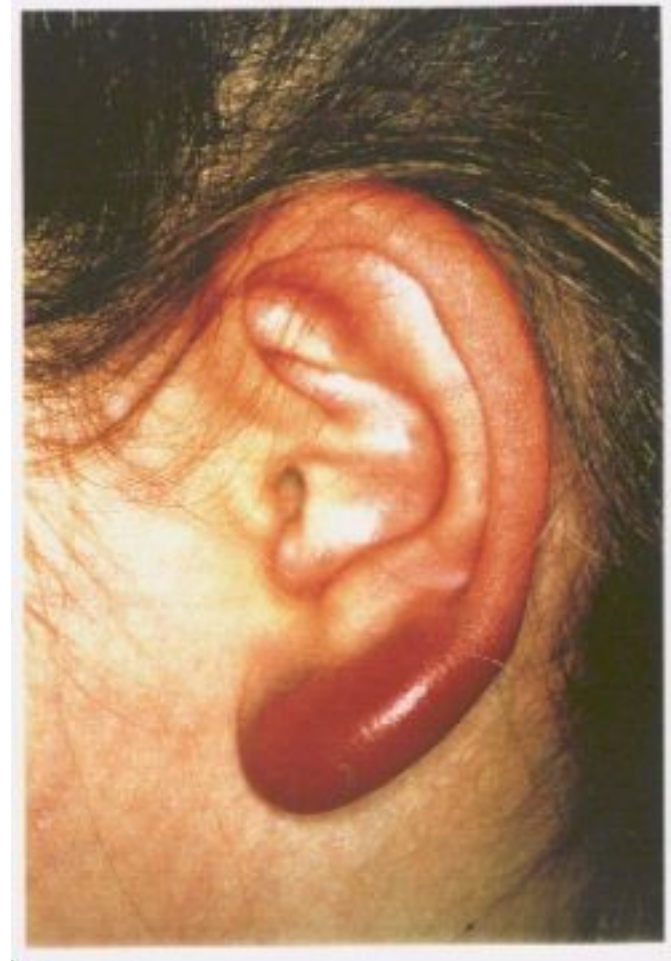
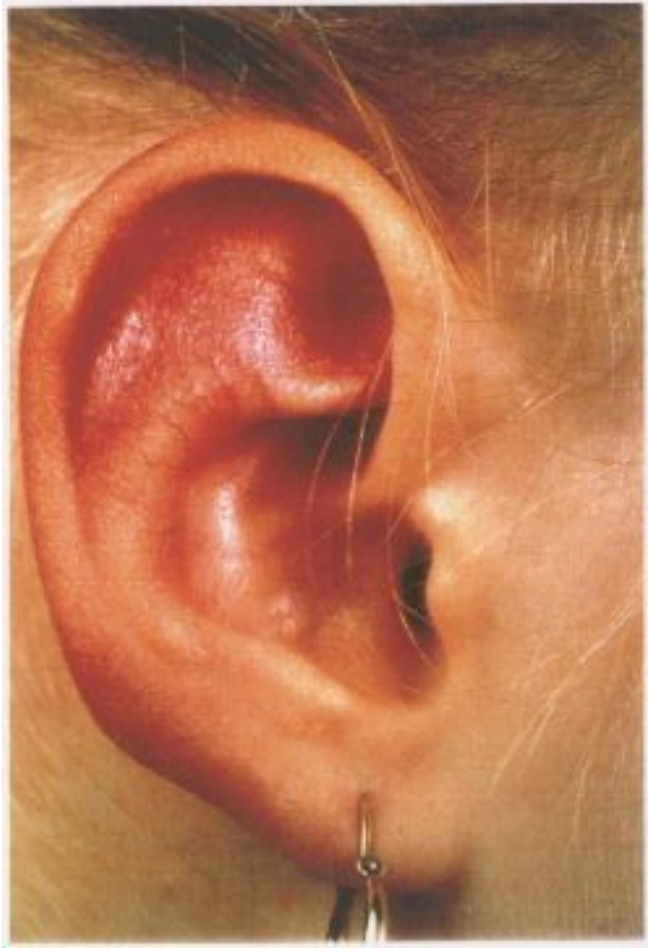
- pozdní chronická forma:

ID měsíce až léta, ACA, chronická encefalitida a polyneuritida, lymeská arthritida

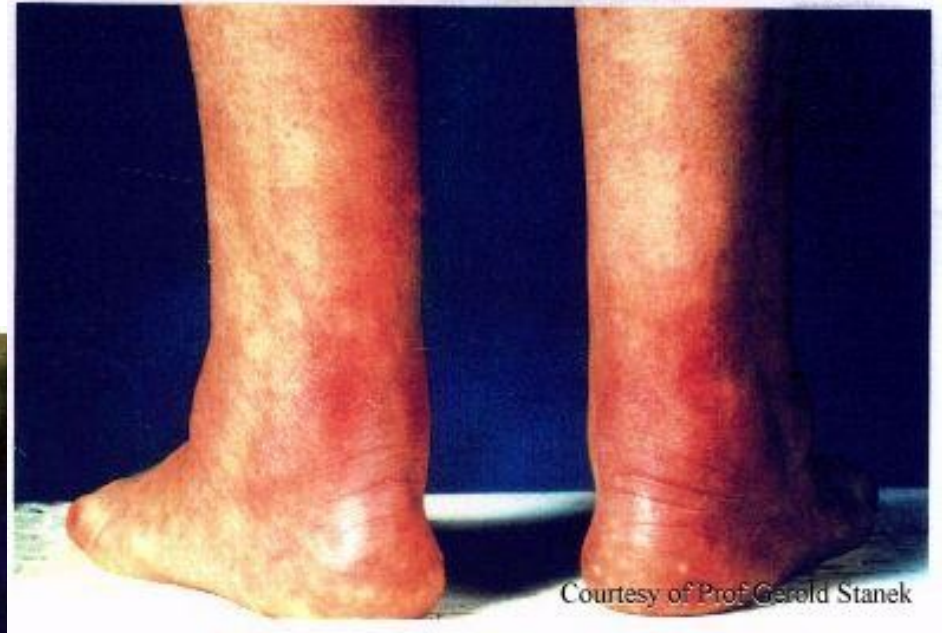
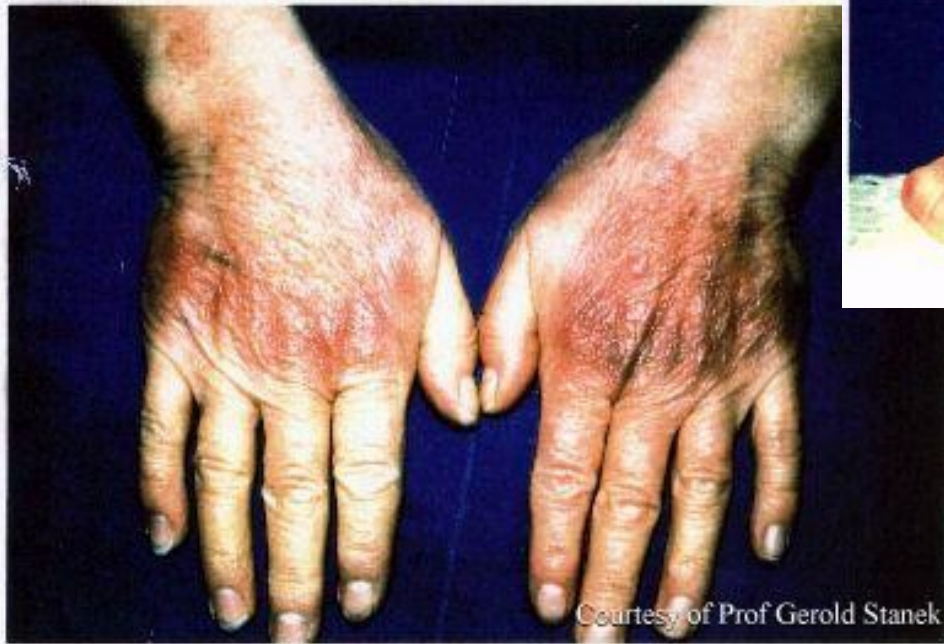Erythema migrans



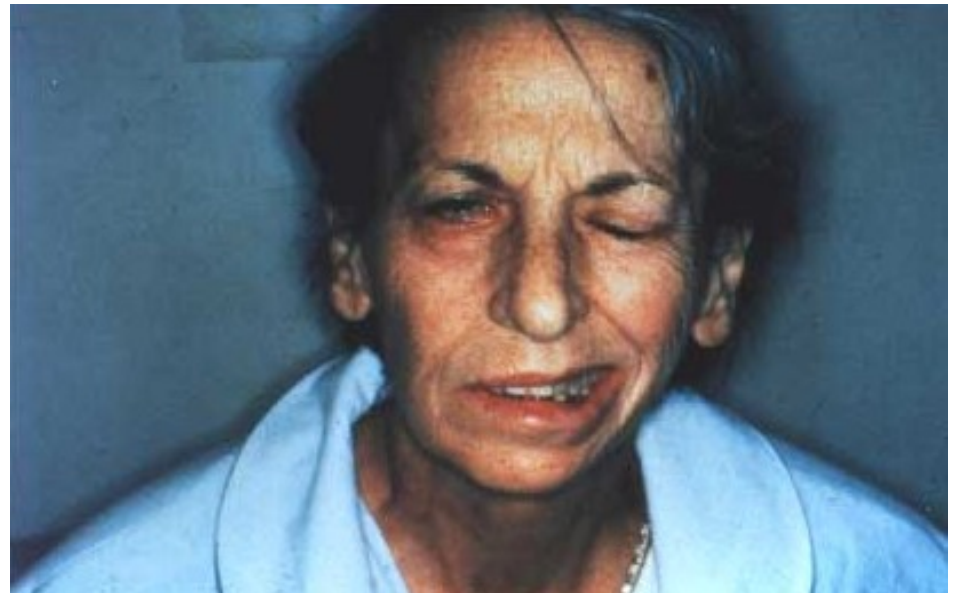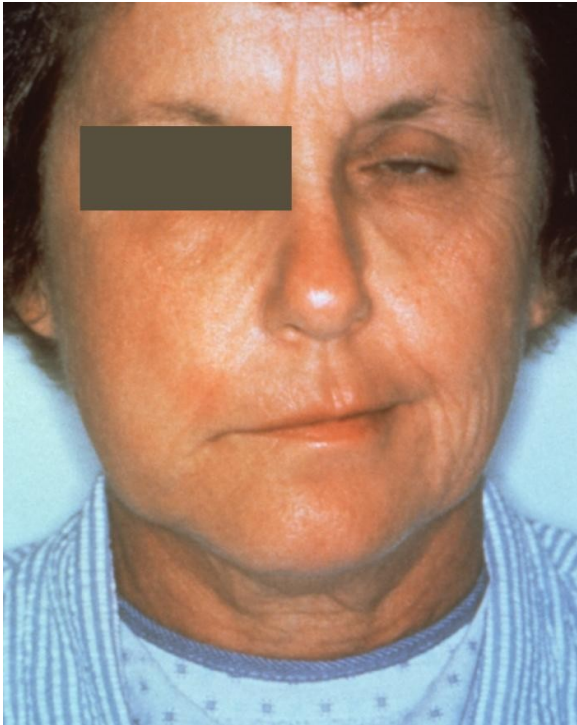Borreliový lymfocytom



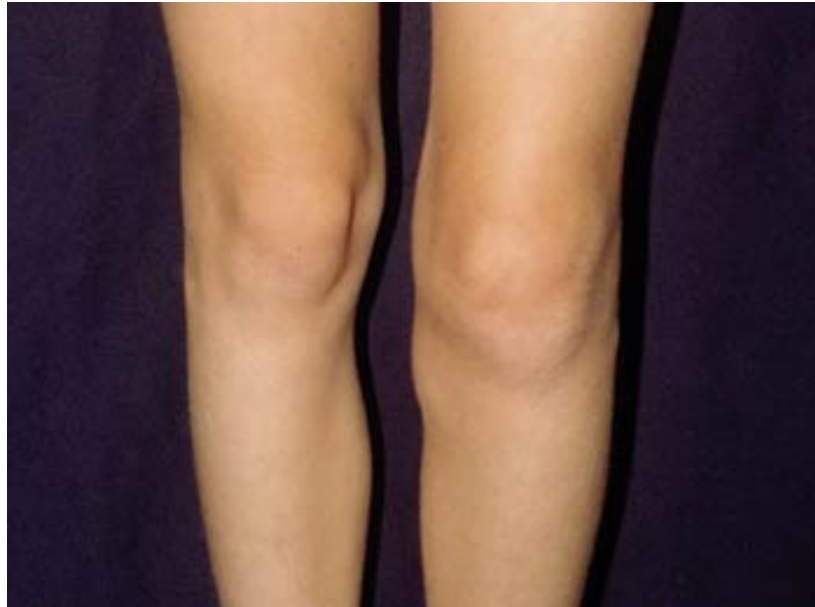Acrodermatitis chronica atrophicans



Neuroborrelióza – paréza n. facialis




Lymeská artritida




Lymeská borrelióza - diagnostika

- Přímý průkaz:
 - kultivace: BSK médium, 7 – 14 dní
 - elektronová mikroskopie
 - PCR: kožní biopsie, synoviální tekutina/tkáň




nízká senzitivita

Lymeská borrelióza - diagnostika

- Nepřímý průkaz:  **metoda volby**
 - ELISA – screeningová metoda
B.garinii, B. afzelii, B.burgdorferi s.s. IgG, IgM
 - Western blot – konfirmační metoda
B.garinii, B. afzelii, B.burgdorferi s.s. IgG, IgM

Materiál: sérum, CSF, synoviální tekutina

Diagnostika - ELISA

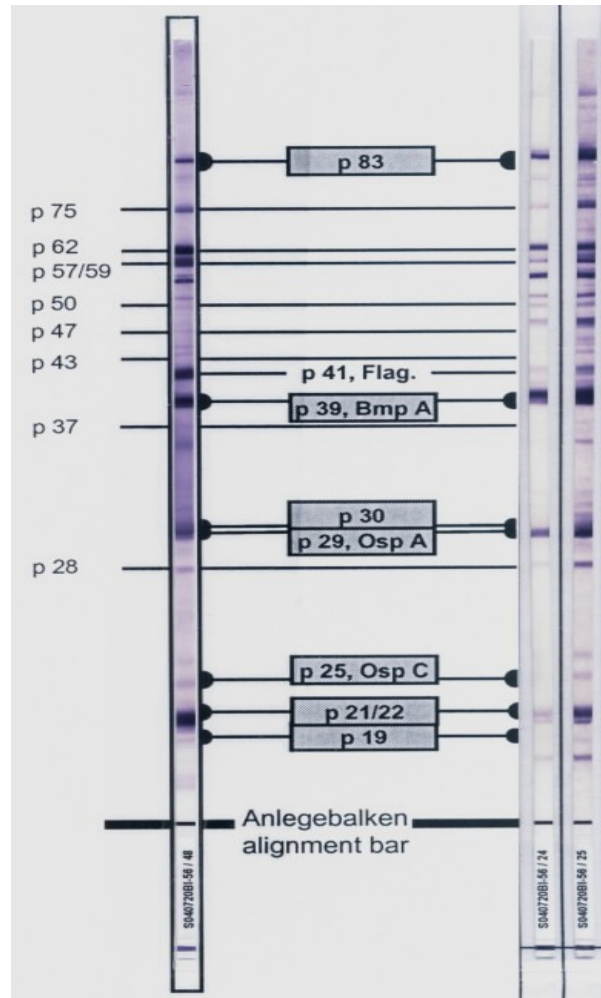


Diagnostika – Western blot



Autoblott 6000, Medtec, USA

Diagnostika – Western blot



Terapie borreliózy

- peniciliny, aminopeniciliny, cefalosporiny II. a III. generace, tetracykliny, makrolidy
- pouze klinické projevy
- dostatečně dlouho v dostatečné dávce
- neopakovat, pouze u nových klinických projevů
- **neléčit titer protilátek !**


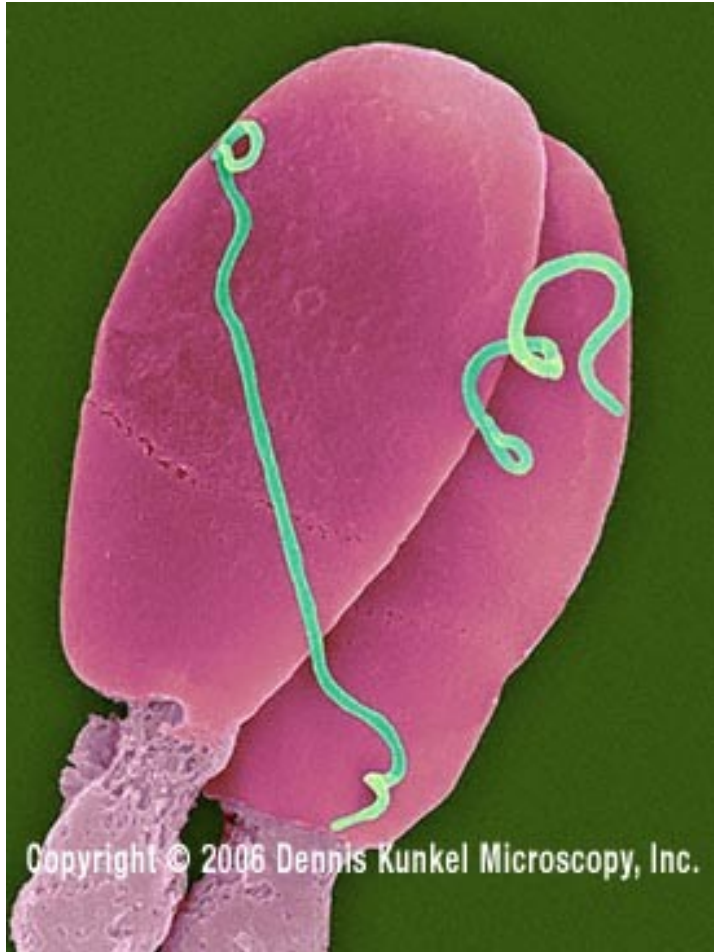
Rod *Treponema*

- ***Treponema pallidum subs. pallidum*** – původce syfilis
- mikroaerofilní gramnegativní spirálovitá bakterie

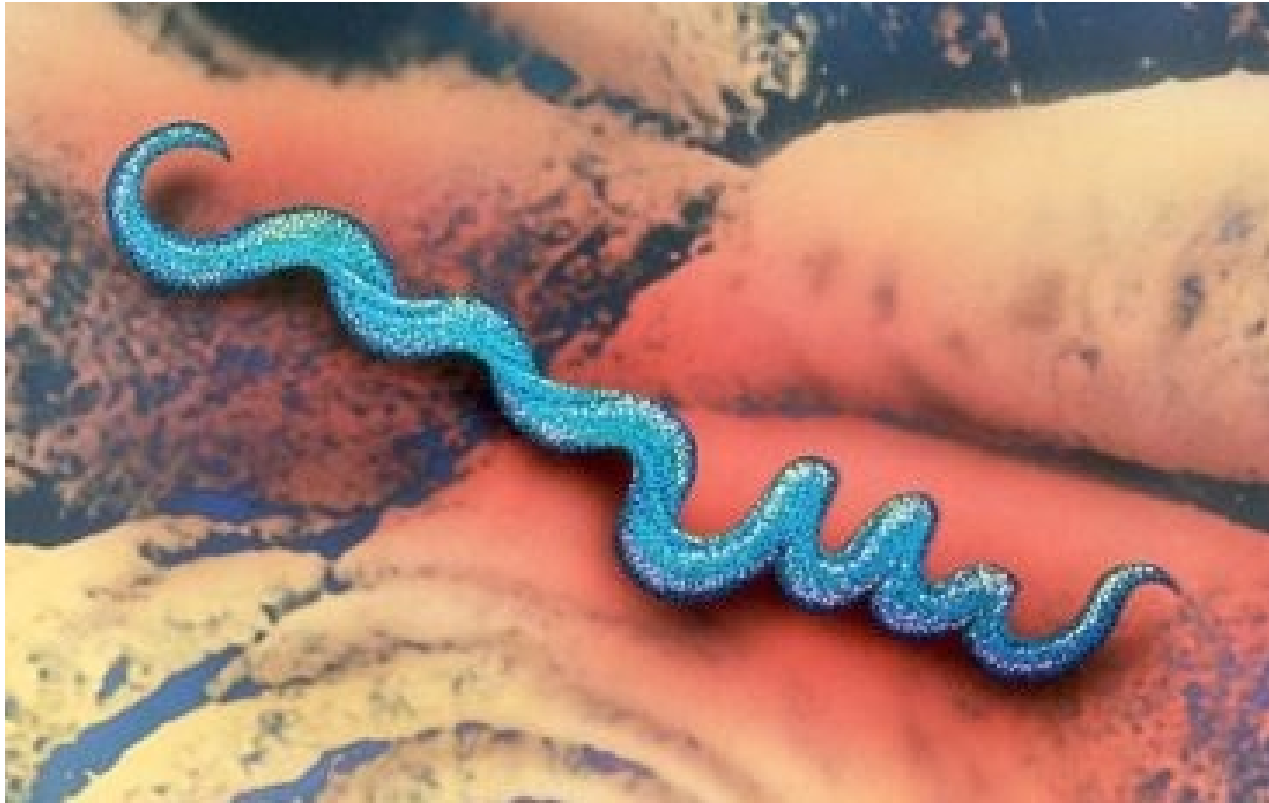Nevenерická treponemata (tropy, subtropy):

- *Treponema pallidum subs. endemicum* – endemická syfilis (bejel)
- *Treponema pallidum subs. pertenue* – framboesie (yaws)
- *Treponema carateum* – pinta
- Nepatogenní treponemata: sliznice dutiny ústní, genitálu

T.pallidum subs. *pallidum*



T.pallidum subs. *pallidum*




Historie

Pre-kolumbovská teorie

- popis vyrážky a vředů ve starověké Číně
- popis projevů terciárního stádia Hippokratem ve starověkém Řecku
- Bible ?
- kosterní pozůstatky se známkami pokročilých stádií syfilis nalezené v augustiniánském klášteře v anglickém Kingstonu

Historie

Kolumbovská teorie



- syfilis zavlečena do Evropy Kolumbovými námořníky (objevení Ameriky 12. října 1492)
- 1493: španělští námořníci → neapolské nevěstince → francouzští vojáci → rozptýlení po Evropě (výprava krále Karla VIII.)
- syfilis v českých zemích: první zmínka v kronice z roku 1493, kdy se v Čechách objevil „venerický mor nazývaný galská nemoc“

Název onemocnění

- Kolem roku 1500: morbus gallicus (galská nemoc), francouzská nemoc, neapolská nemoc, španělská nemoc, polská nemoc, německá nemoc, uherská nemoc, nemoc křesťanů
- 1527: francouzský lékař Béthencourt navrhl název **lues venerea** – mor venerický

Název onemocnění



- 1530: **syphilis** – podle hlavní postavy básně italského renesančního lékaře a spisovatele Girolama Frascatoriho, pastýře ovcí Syphila.
- Český název **příjice** odvozen od jména bohyně lásky Prije (A.Jungmann, profesor porodnictví v Praze)

Choroba slavných

- Politici:

Rudolf II.

Jindřich VIII.

Albrecht z Valdštejna

otec Winstona Churchilla

V.I.Lenin

Klement Gottwald

- Umělci:

Jaroslav Vrchlický

Karel Hynek Mácha

Josef Mánes

Franz Schubert

Ludwig van Beethoven

Guy de Maupassant

Paul Gauguin

... a mnoho dalších

Epidemiologie

Přenos:

- pohlavním stykem (koitální, orální, anální)
- nepohlavně (transplacentárně, kontakt s lézí, krevní transfúzí, kontaminovaným předmětem)
- ID: 10 – 90 dnů

Klinické formy

- **Časná syfilis:**

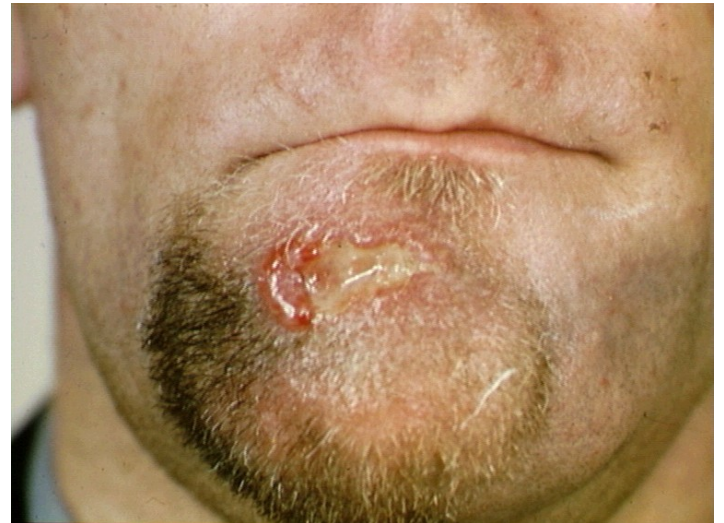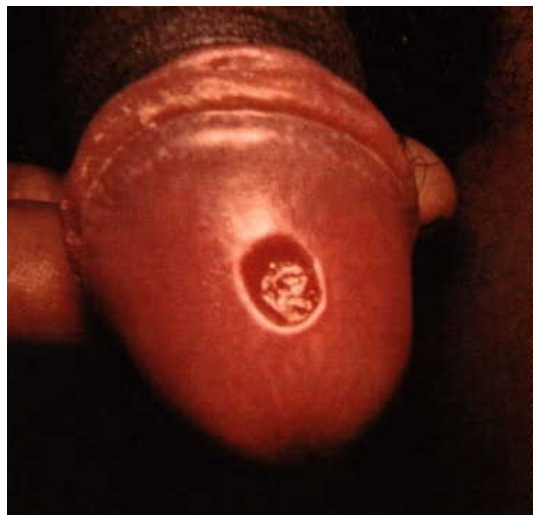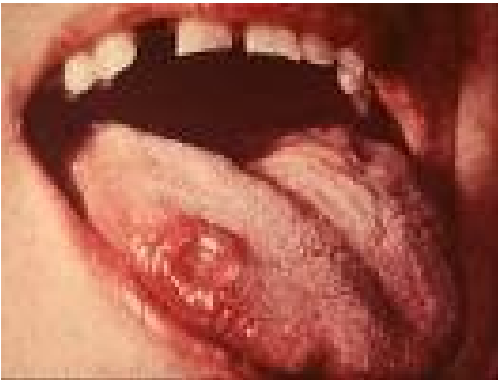- primární
- sekundární
- časná latentní

- **Pozdní syfilis:**

- pozdní latentní
- terciární

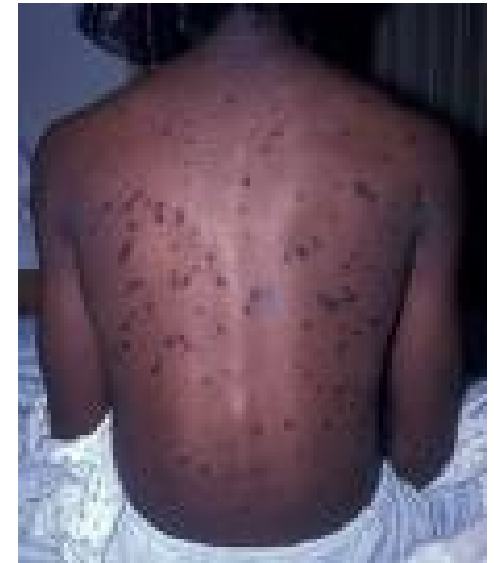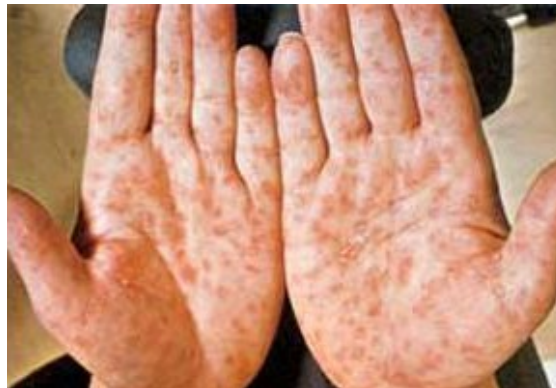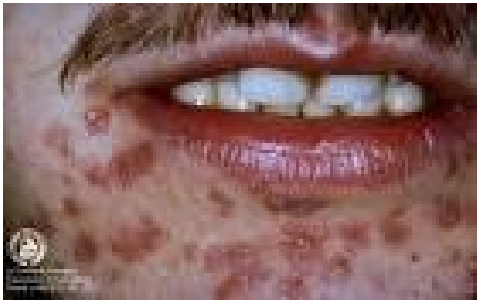Primární syfilis

- obvykle za 3 týdny po přenosu infekce
- ulcerace v místě vstupu infekce – tvrdý vřed (ulcus durum)



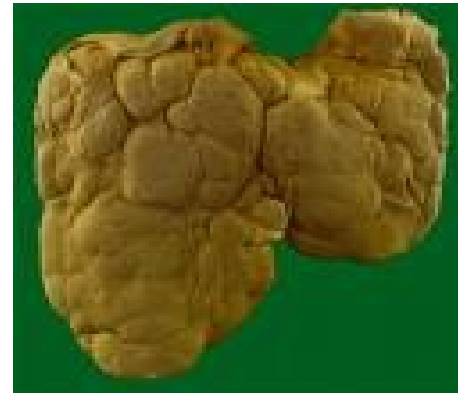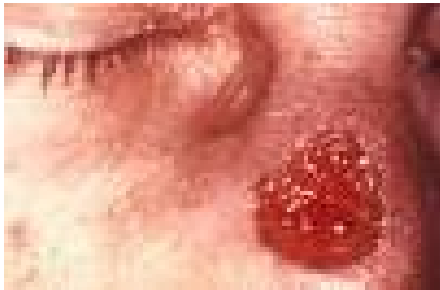Sekundární syfilis

- za 1 – 5 týdnů po zhojení primární léze
- nespecifické symptomy: horečka, cefalea, bolest v krku, artralgie, anorexie
- kožní a slizniční léze: generalizovaný rash, condylomata lata



Terciární syfilis

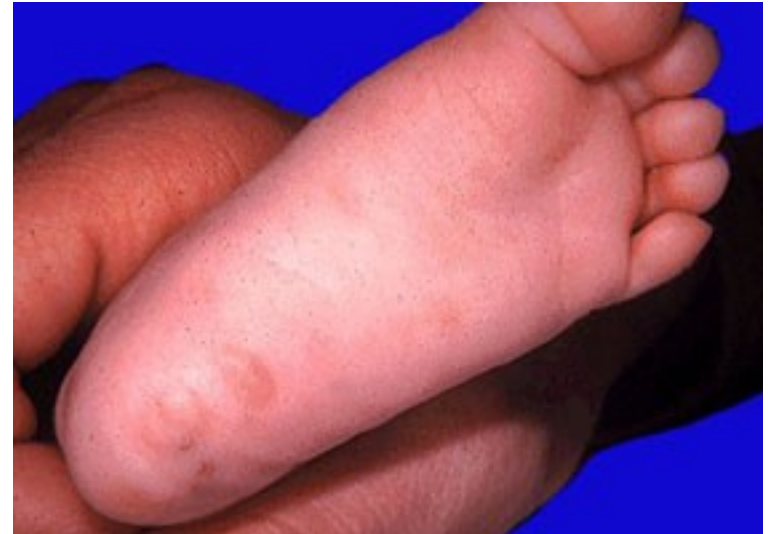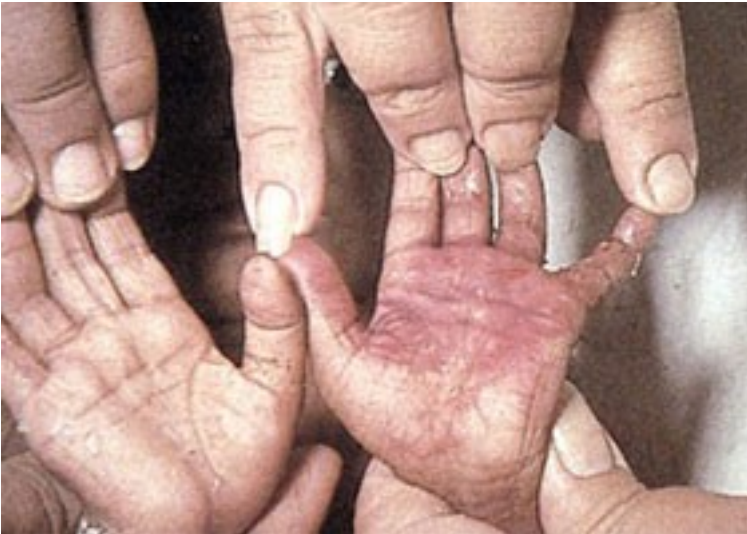- 10 – 20 let po úvodní infekci
- gummata v kůži, kostech, orgánech
- kardiovaskulární syfilis – endarteritis, angina pectoris, aneurysma aorty
- neurosyfilis – progresivní paralýza, tabes dorsalis



Kongenitální syfilis

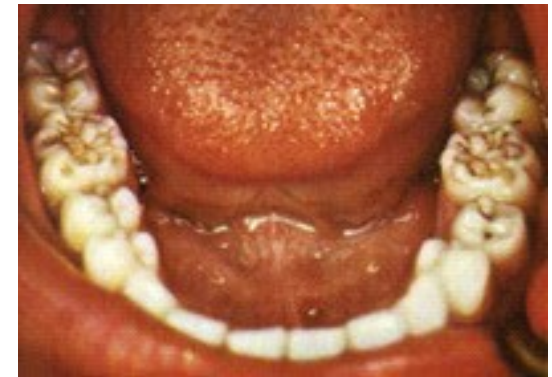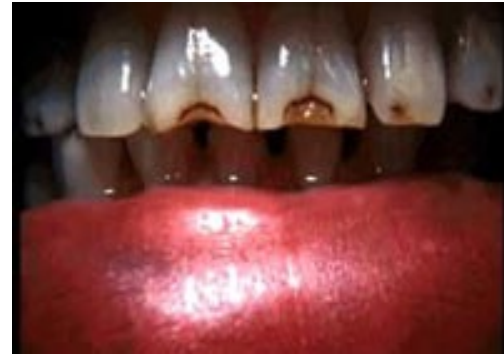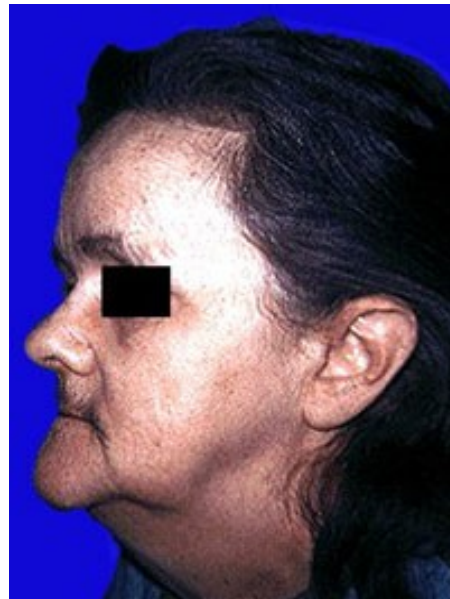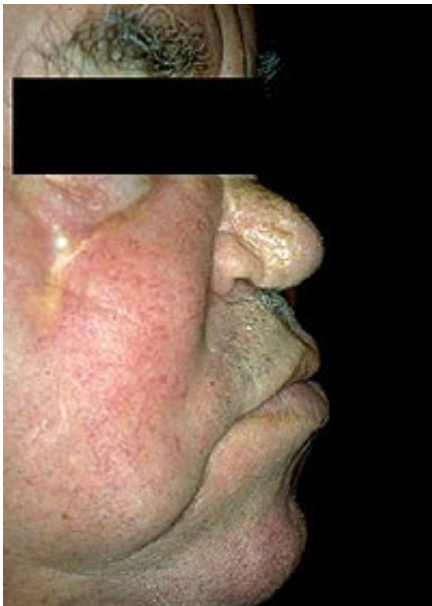- **Časná kongenitální syfilis:**

profuzní rhinitida, mokvavé pláty a exantém v obličeji, makulopapulózní a vesikobulózní exantém na dlaních a chodidlech



- **Pozdní kongenitální syfilis:**

sedlovitý nos, zkrácená maxilla, protrudující mandibula, Hutchinsonovy řezáky, morušovitě moláry, hluchota, slepota



Terapie

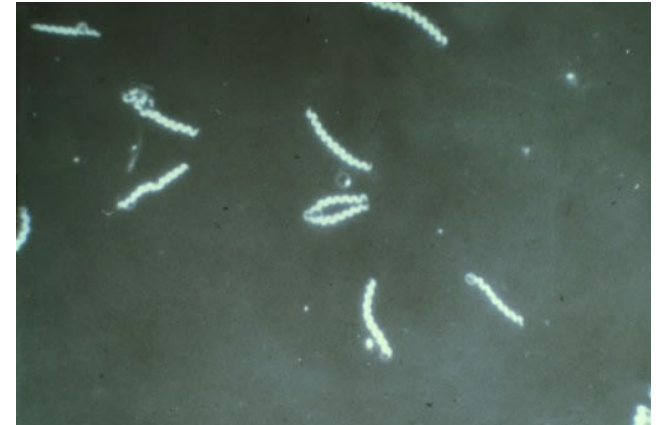- 15. – 19. století:
koupel v jelení krvi
koupel v krvi netopýrů
léčba hladem, pocením
rtuťové masti
guajakové dřevo
- 1917 naočkování malarických plasmodií (Julius Wagner von Jauregg, 1927 Nobelova cena)
- ATB – penicilin, doxycyklin, azithromycin



Laboratorní diagnostika

- **Přímý průkaz:**

- nelze kultivovat !
- mikroskopie v zástinu
- přímá imunofluorescence
- PCR



Mikroskopie v zástinu

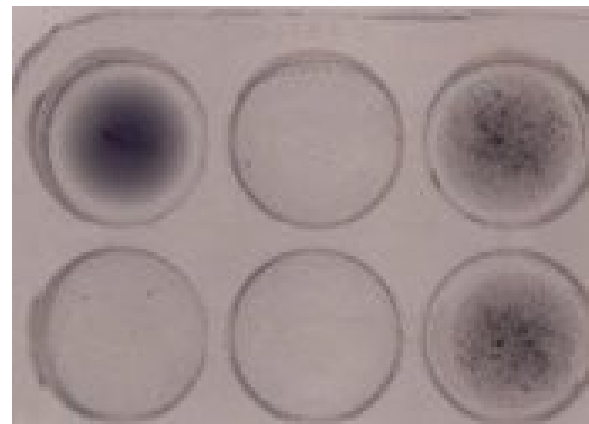
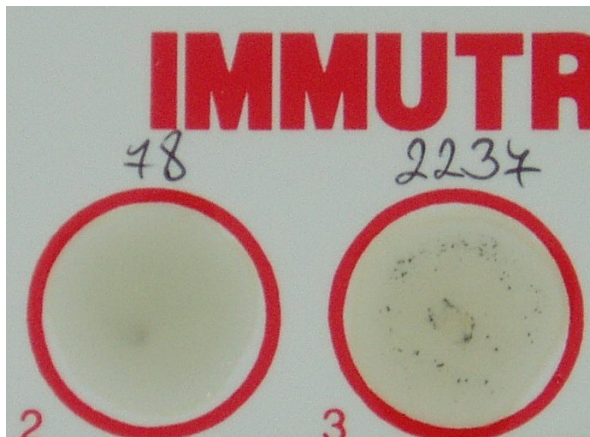- **Nepřímý průkaz:**

- reakce netreponemové – antigen kardiolipin
- reakce treponemové – antigen *T.pallidum*

Reakce netreponemové

- screening
- VDRL, RRR, RPR
- pozitivní za 2 týdny po vzniku tvrdého vředu


protilátky v séru + kardiolipin → precipitace

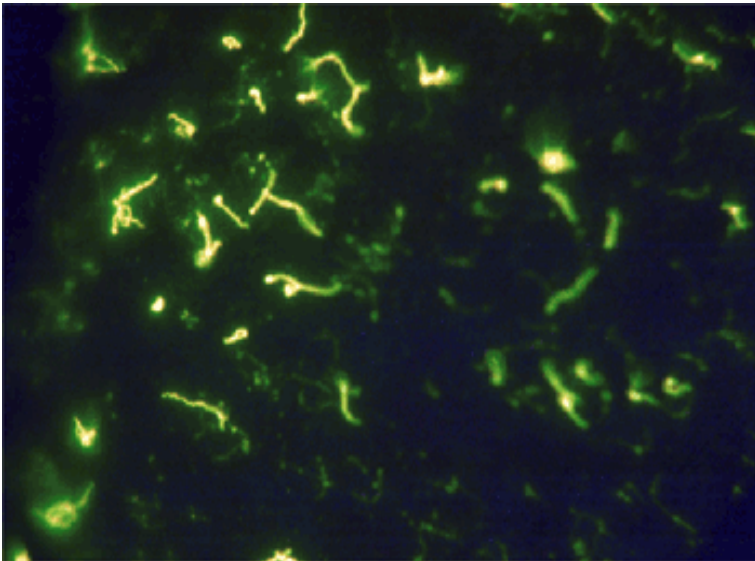


Reakce treponemové

- TPHA – hemaglutinace
- FTA-ABS IgG, IgM – nepřímá imunofluorescence
- ELISA IgG, IgM
- Westernblot IgG, IgM

TPHA






**Nepřímá imunofluorescence
FTA-ABS**



**Analyzátor Chorus
ELISA**



Westernblot MarDx IgG



Autoblott 2000, Medtec, USA

Rod *Leptospira*

- bakterie spirálovitého tvaru, pohyblivé, špatně barvitelné
- kultivace 1 týden ve speciálním tekutém médiu při pokojové teplotě

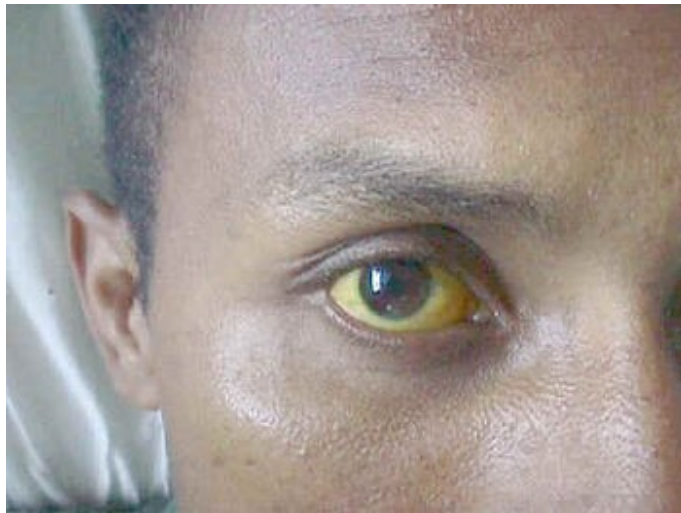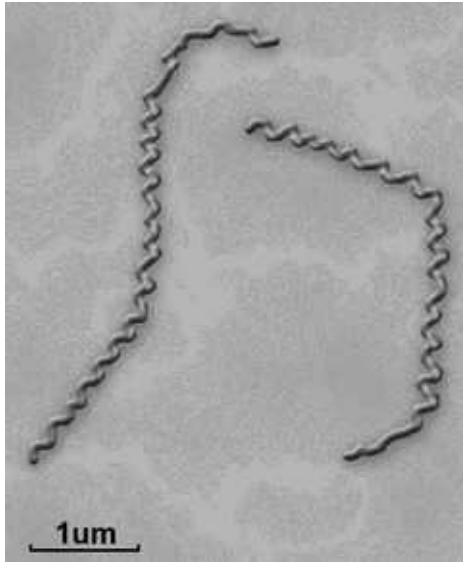
Leptospiróza

- antropozoonóza
- **Etiologie**: serotypy *L.grippotyphosa*, *L.pomona*, *L.icterohaemorrhagie*, *L.copenhageni*, *L.sejroe*
- **Epidemiologie**: přenos močí infikovaných zvířat (hlodavci, prasata, skot) po kontaktu s vlhkou půdou, vodou...
- letní a podzimní období

Klinické projevy

- ID: 1 – 2 týdny
- **Ikterická forma** = Weilova nemoc – renální selhání, krvácivé příznaky, hemoragická pneumonie, mortalita 10%
- **Anikterická forma** = polní, žňová, blaťácká horečka – necharakteristické horečnaté onemocnění, serózní meningitida

Leptospiróza



Diagnostika

- **Anamnéza:** pobyt v přírodě, pití vody ze studánek, práce na poli...
- **Přímý průkaz** z krve, moči, likvoru: kultivace v tekutém médiu 1- 2 týdny
- **Nepřímý průkaz** – průkaz protilátek v séru: mikroskopický aglutinační test – hodnocení mikroskopicky v zástinu