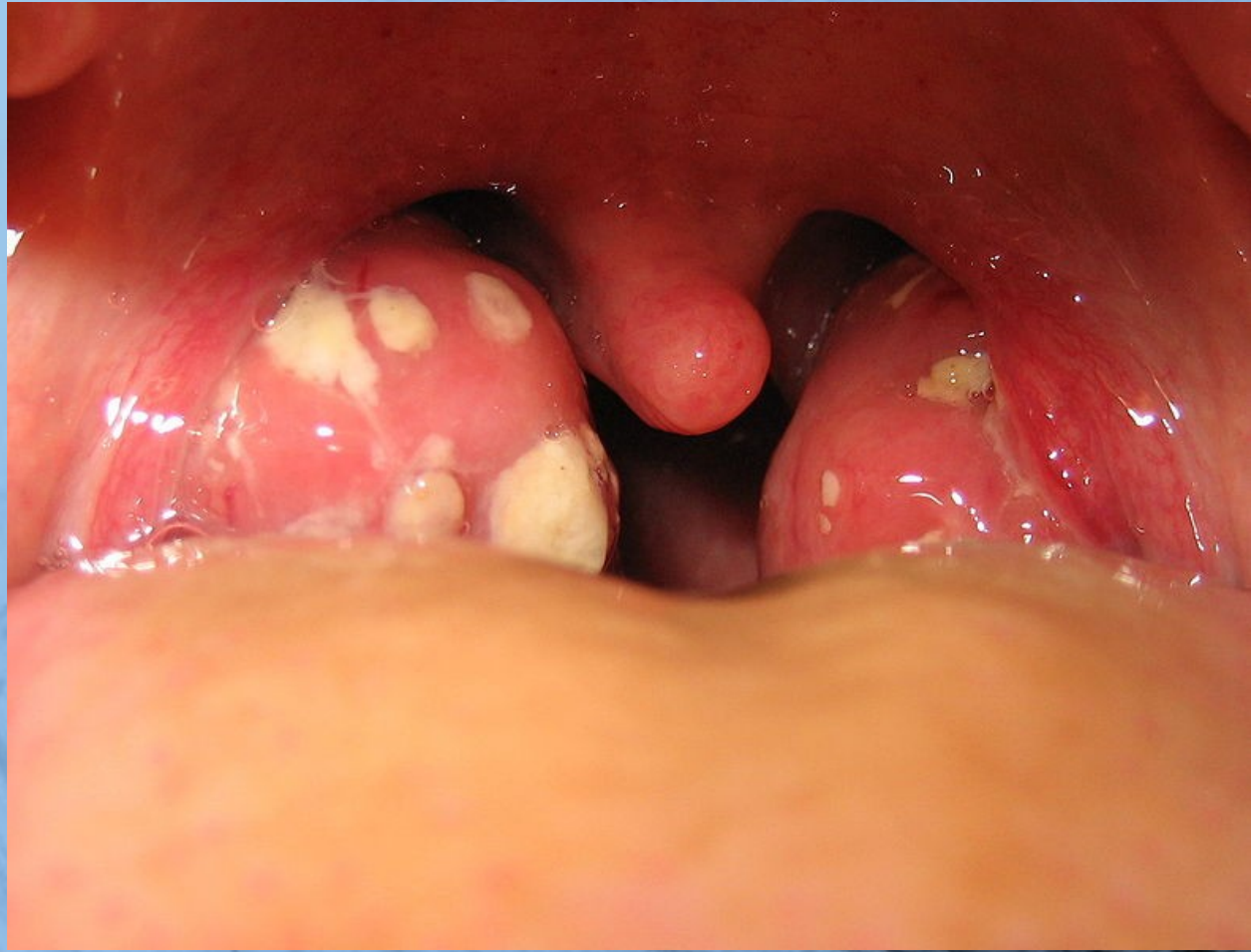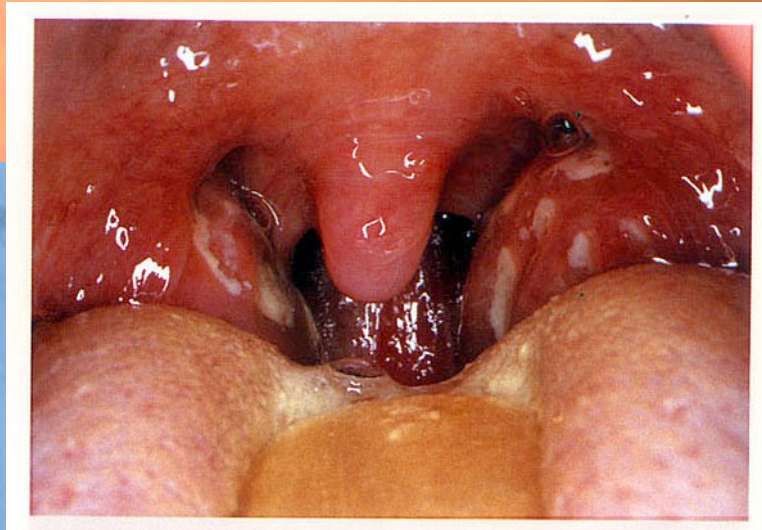

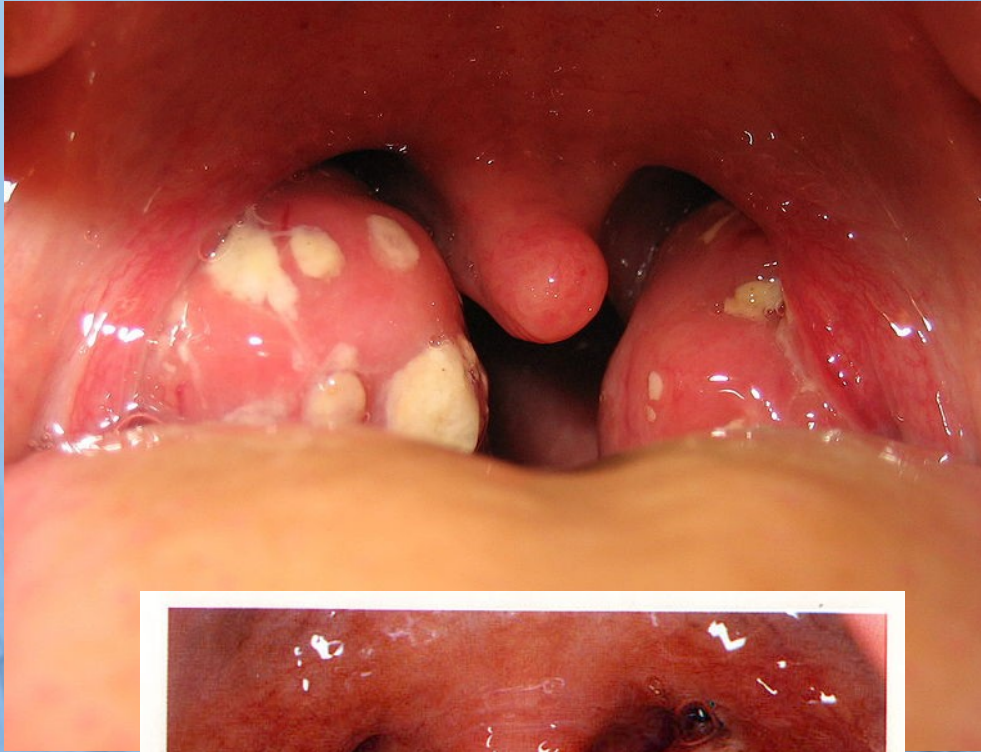
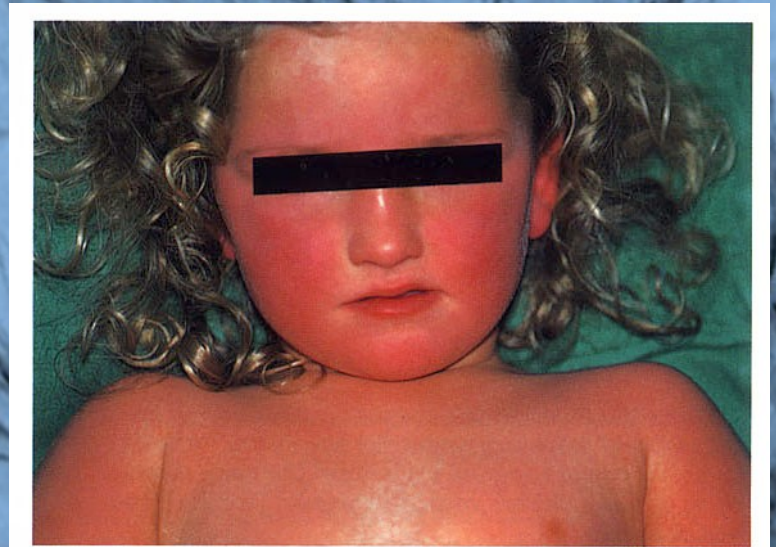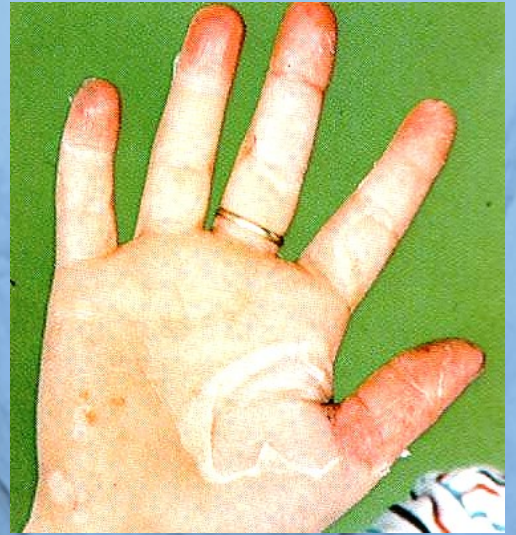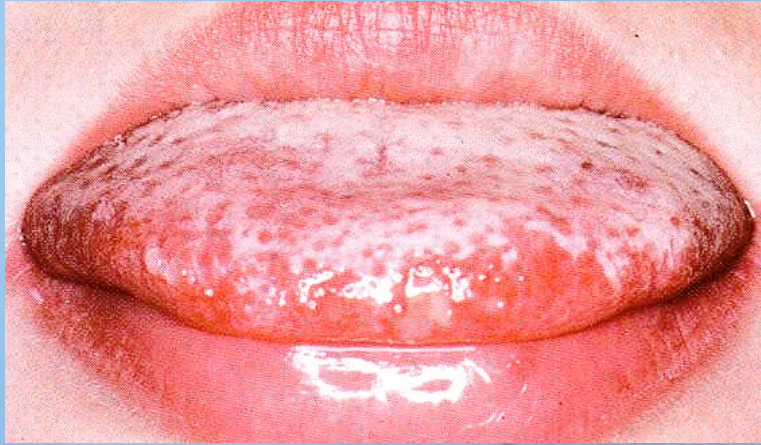# Dětské infekční nemoci a infekce s exantémy



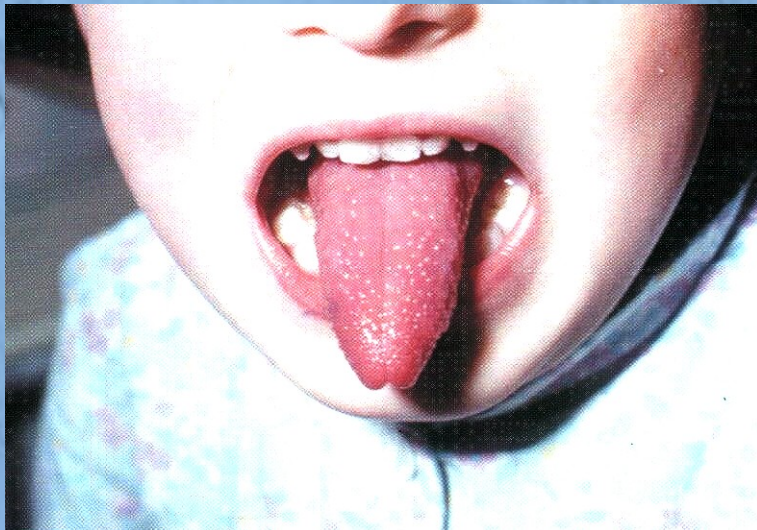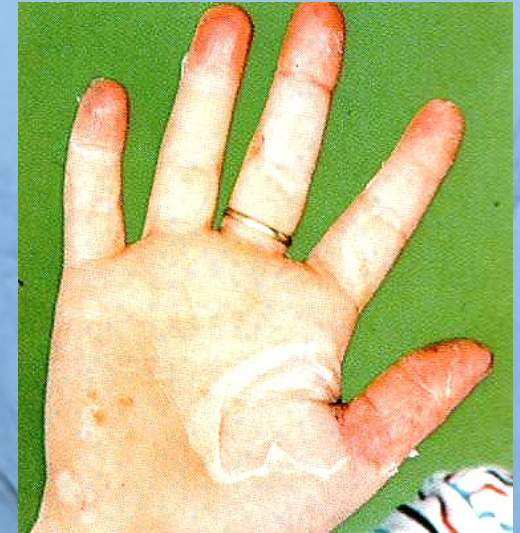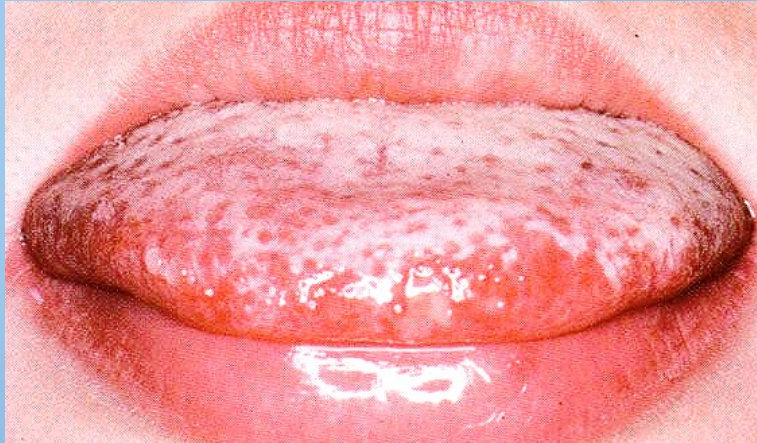# Tonsilitis



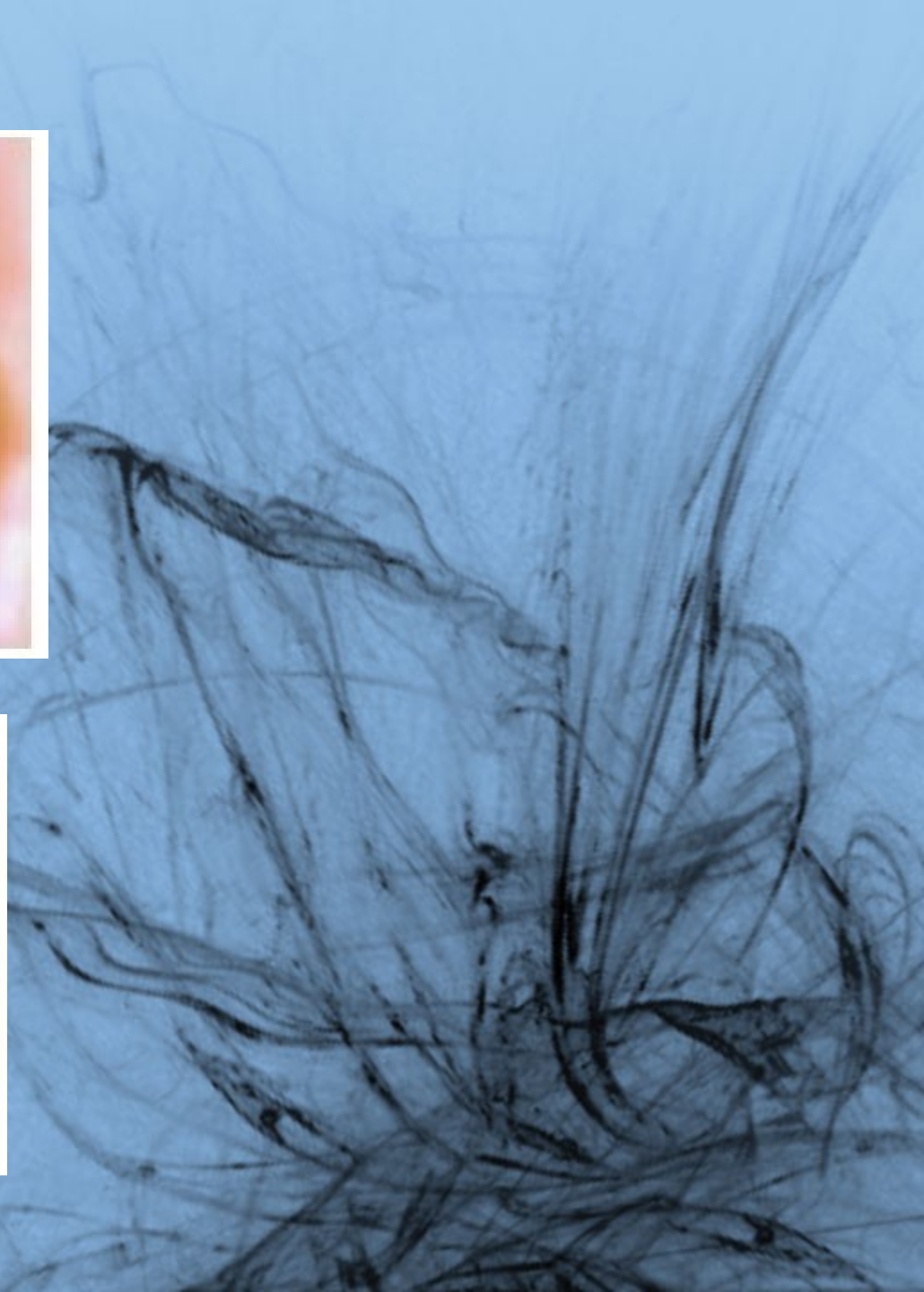
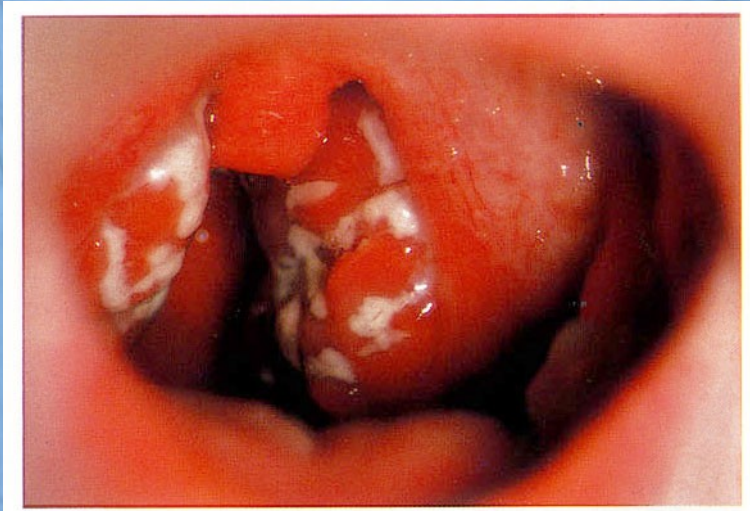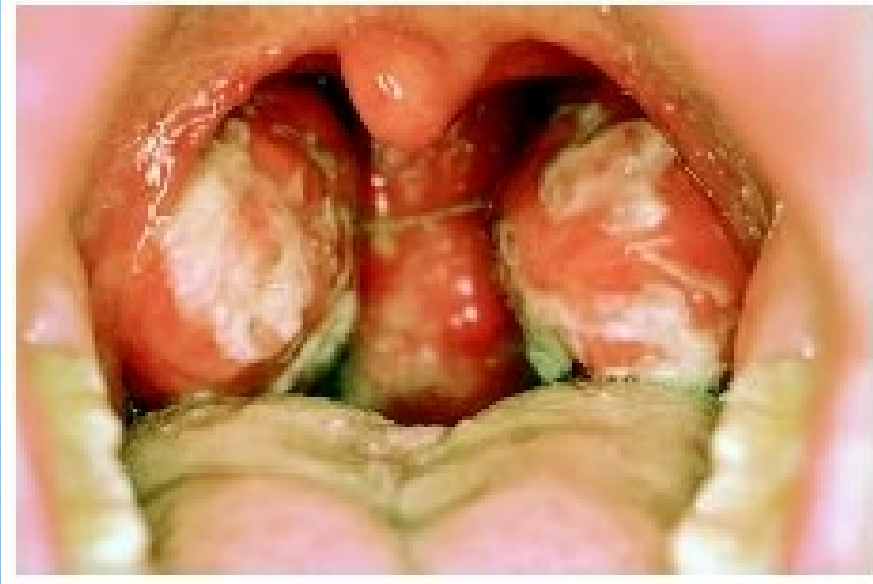- Streptococcus pyogenes
- Horečka, bolest v krku
- Submandibulární uzliny
- Penicillin



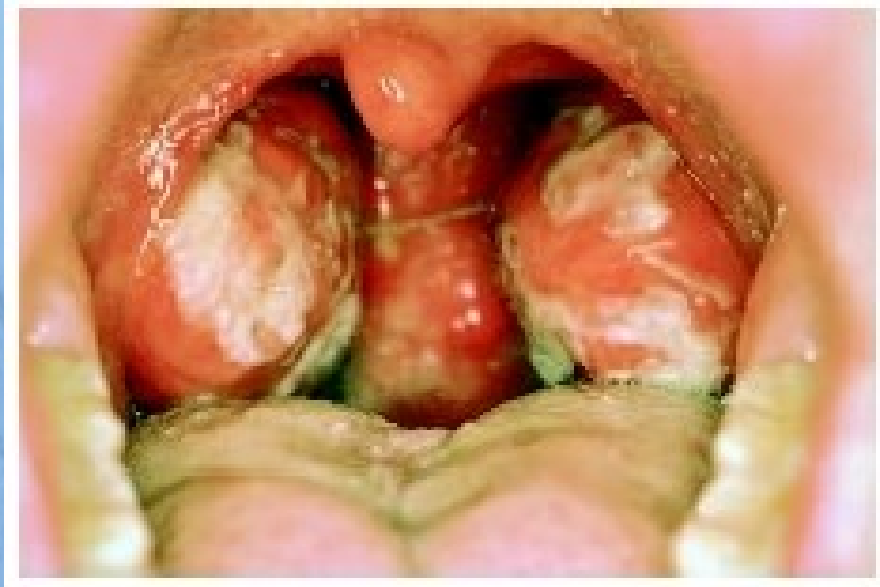# Spála



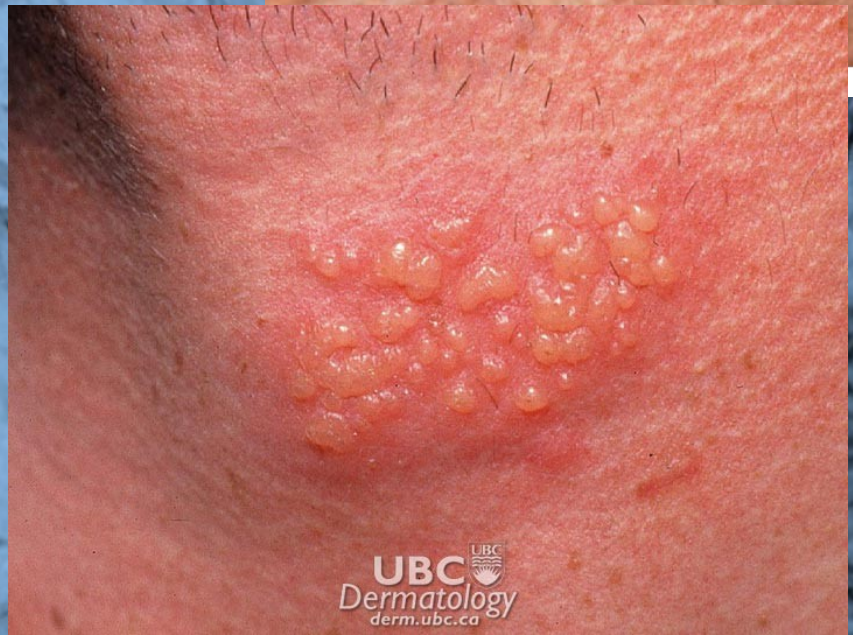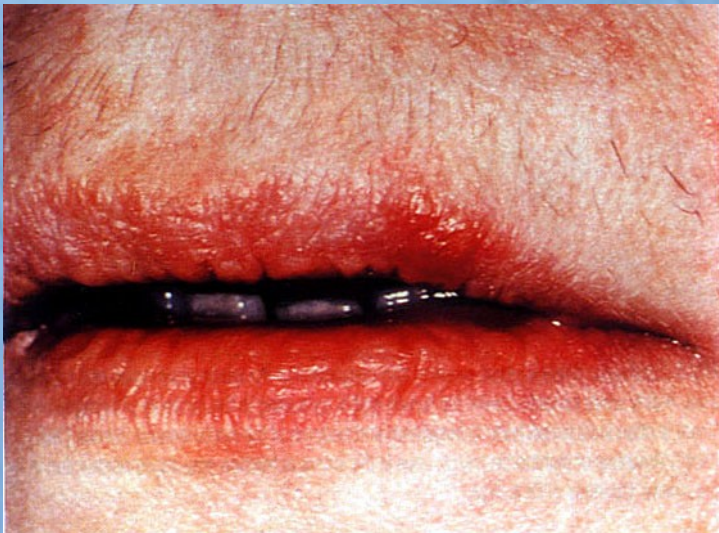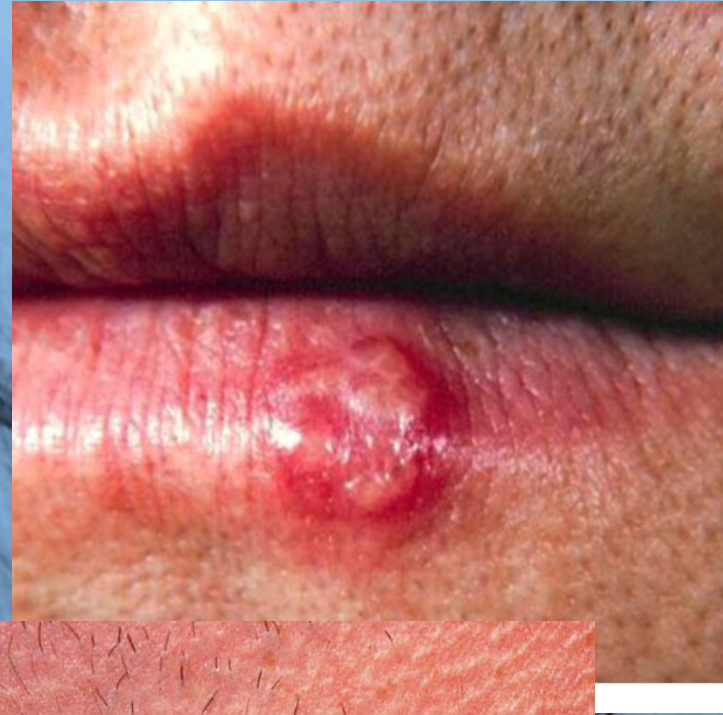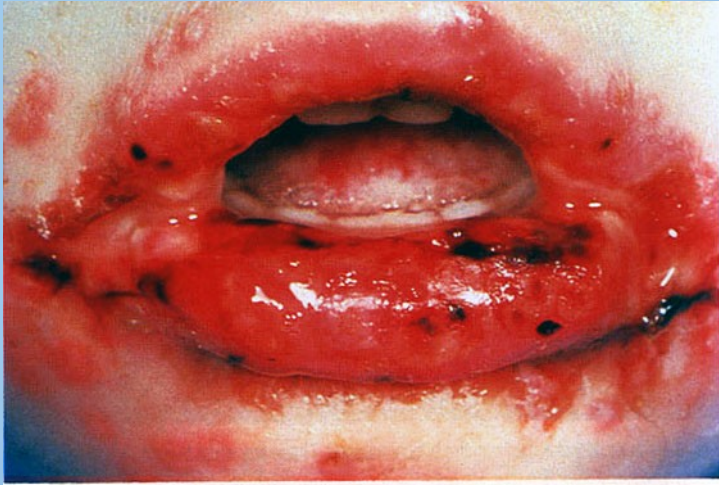
- *S.pyogenes* produkující toxin
- Šarlatové hrdlo
- Velmi jemné splývající tečky na trupu
- Malinový jazyk
- Olupování kůže



# Infekční mononukleóza



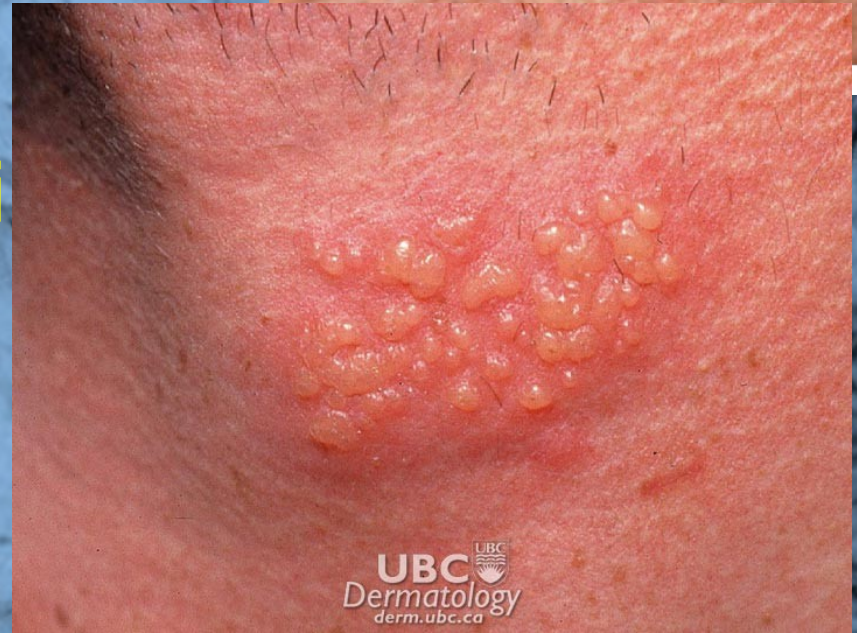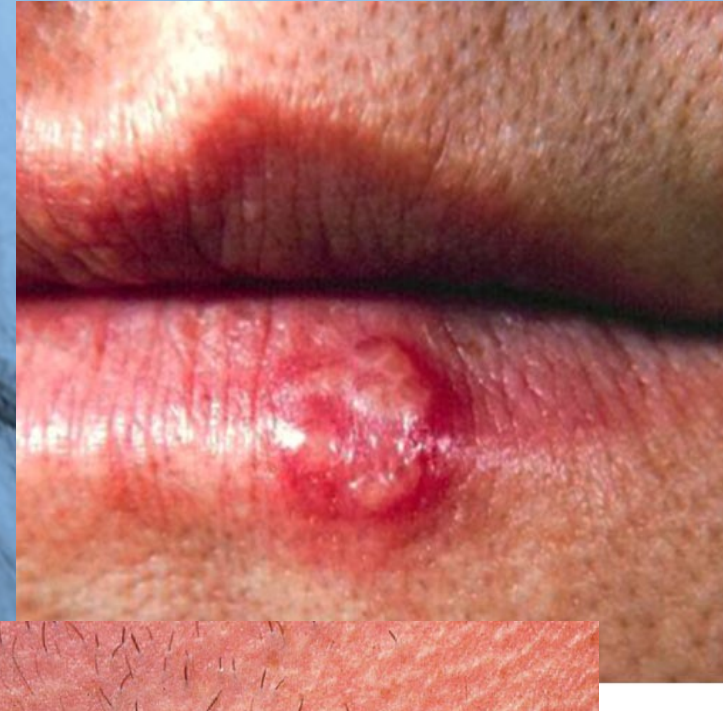- Viry EBV, CMV
- všichni
- Teplota
- Bolest v krku
- Dlouho
- Povlaková ingína
- Uzliny všude po těle
- Zvětšení jater a sleziny
- Zežloutnutí
- Velmi výrazná únava
- Nedá se léčit

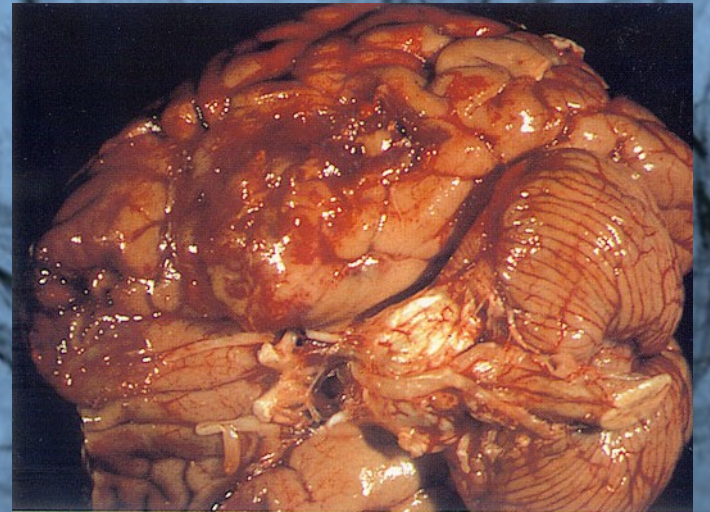
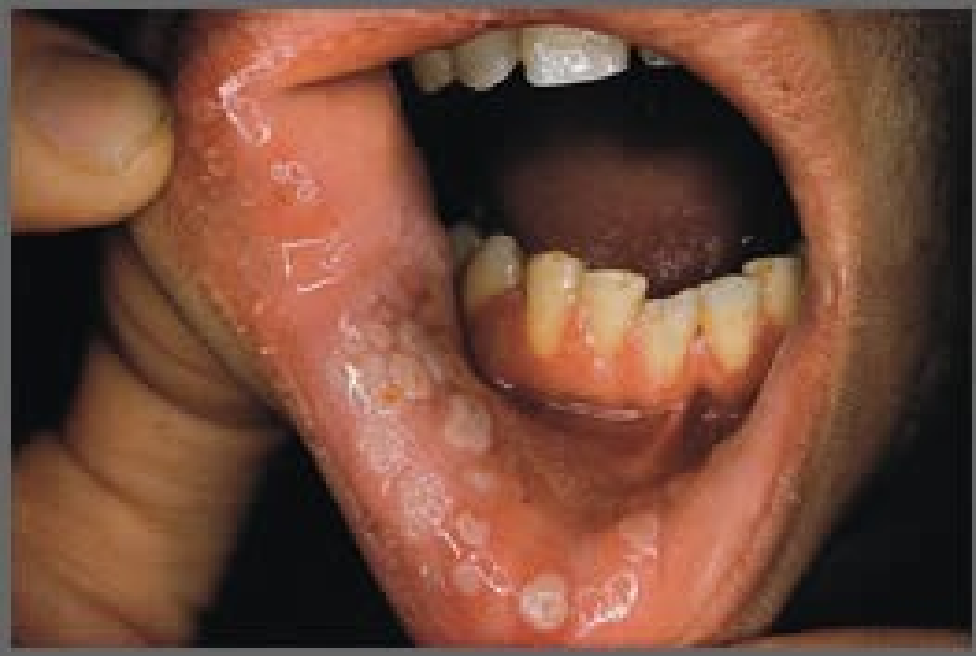


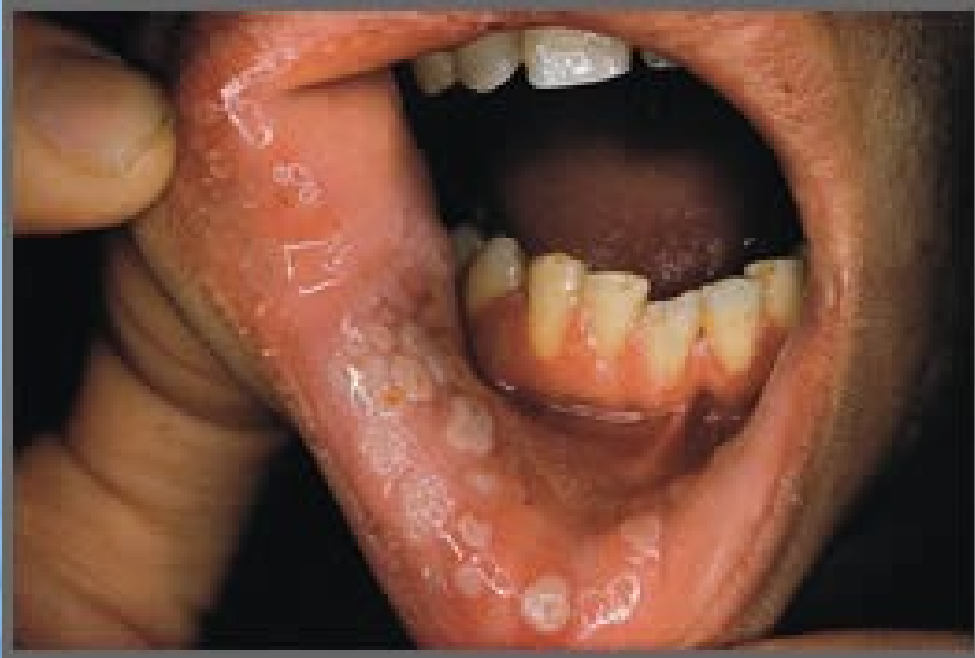# Herpes simplex

- HSV 1, 2
- Velmi vysoká promořenost
- Schován v nervech
- Ostrůvek puchýřků
- Přejít rtů na kůži
- Komplikace

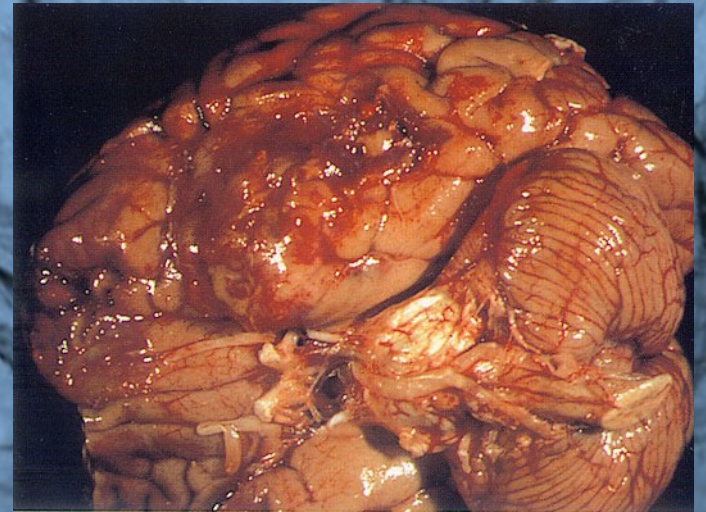


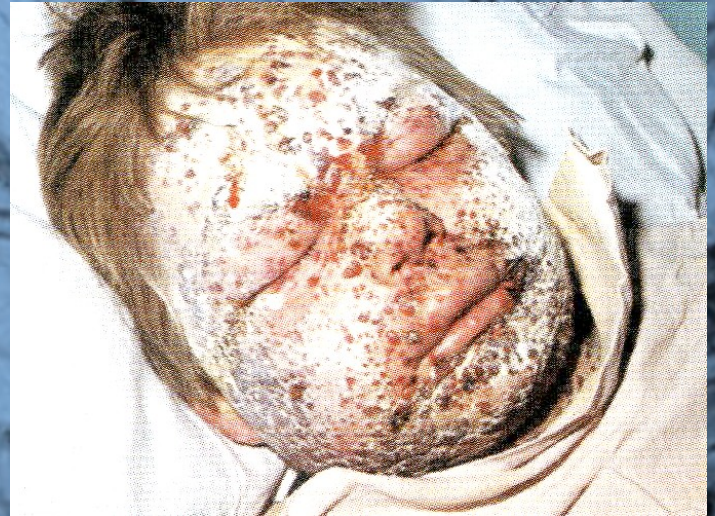
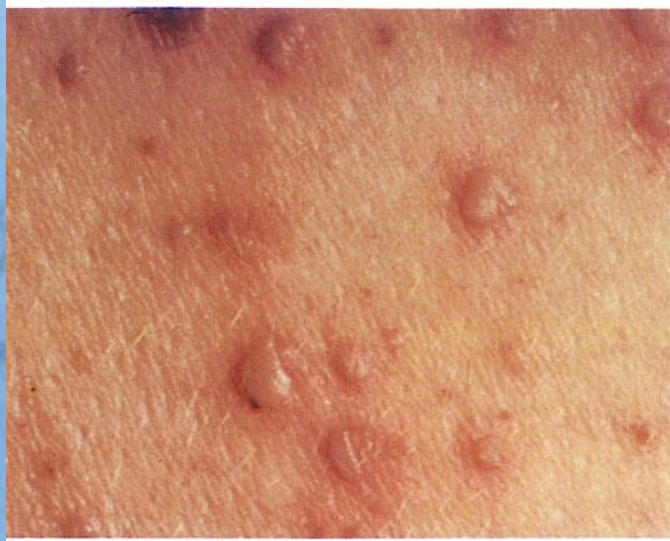
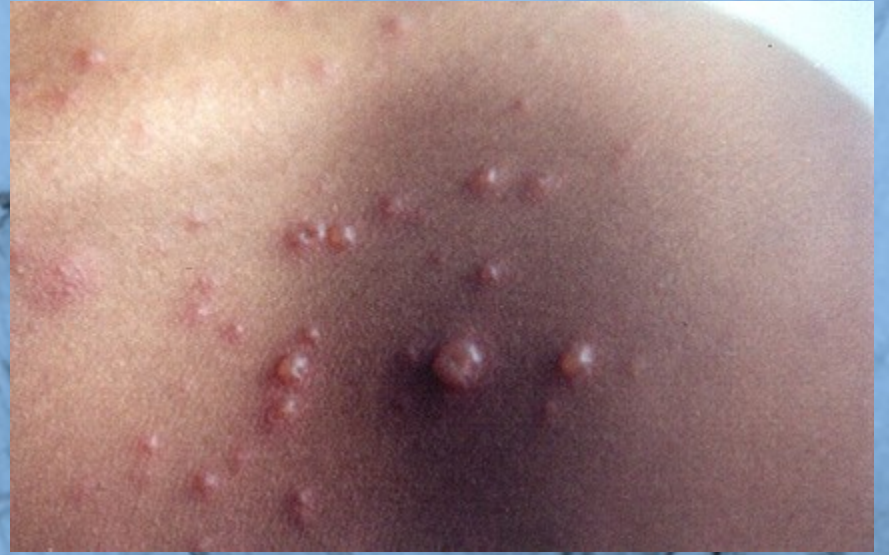# Gingivostomatitida



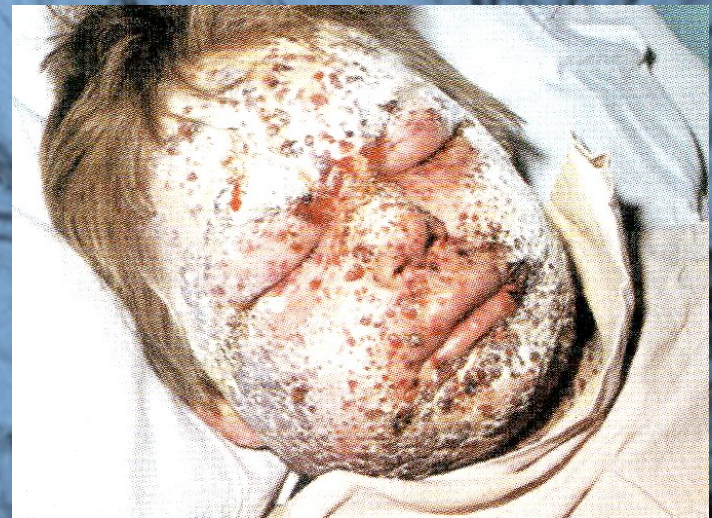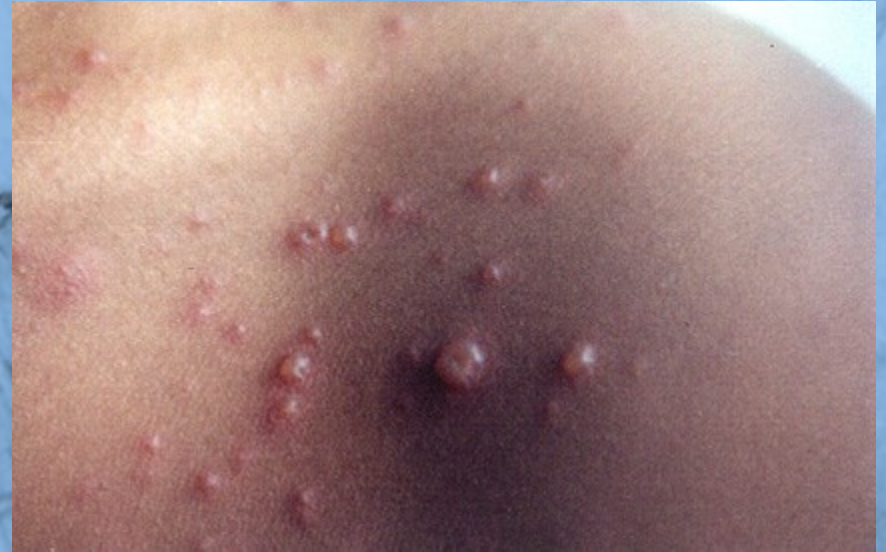Herpetická  
encefalitida

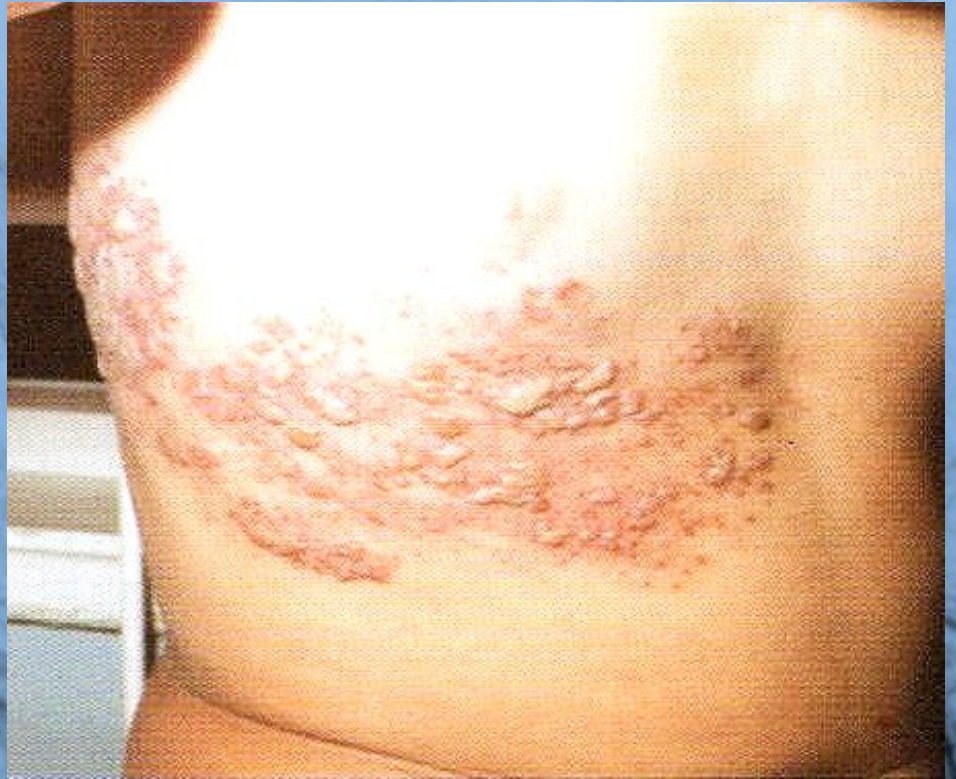
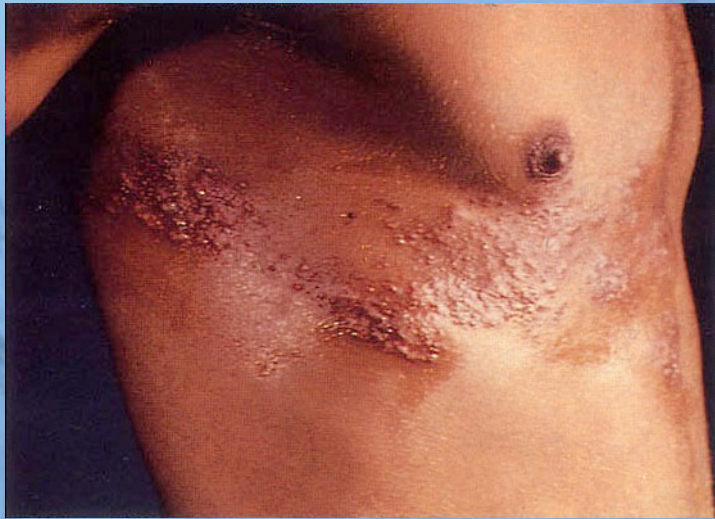


# Neštovice

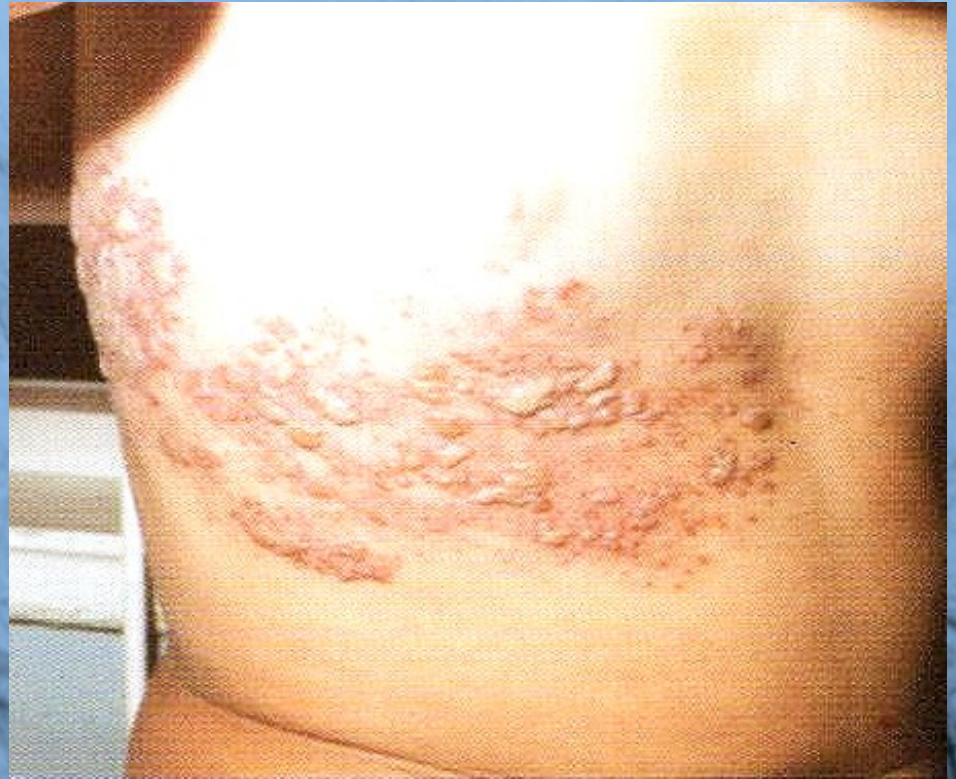- Primoinfekce virem Varicella-Zoster virus
- Velmi nakažlivá (zvduch, kontakt)
- 10-28 dní ID
- Makula-papula-vesikula-pustula-krusta
- I ve vlasech

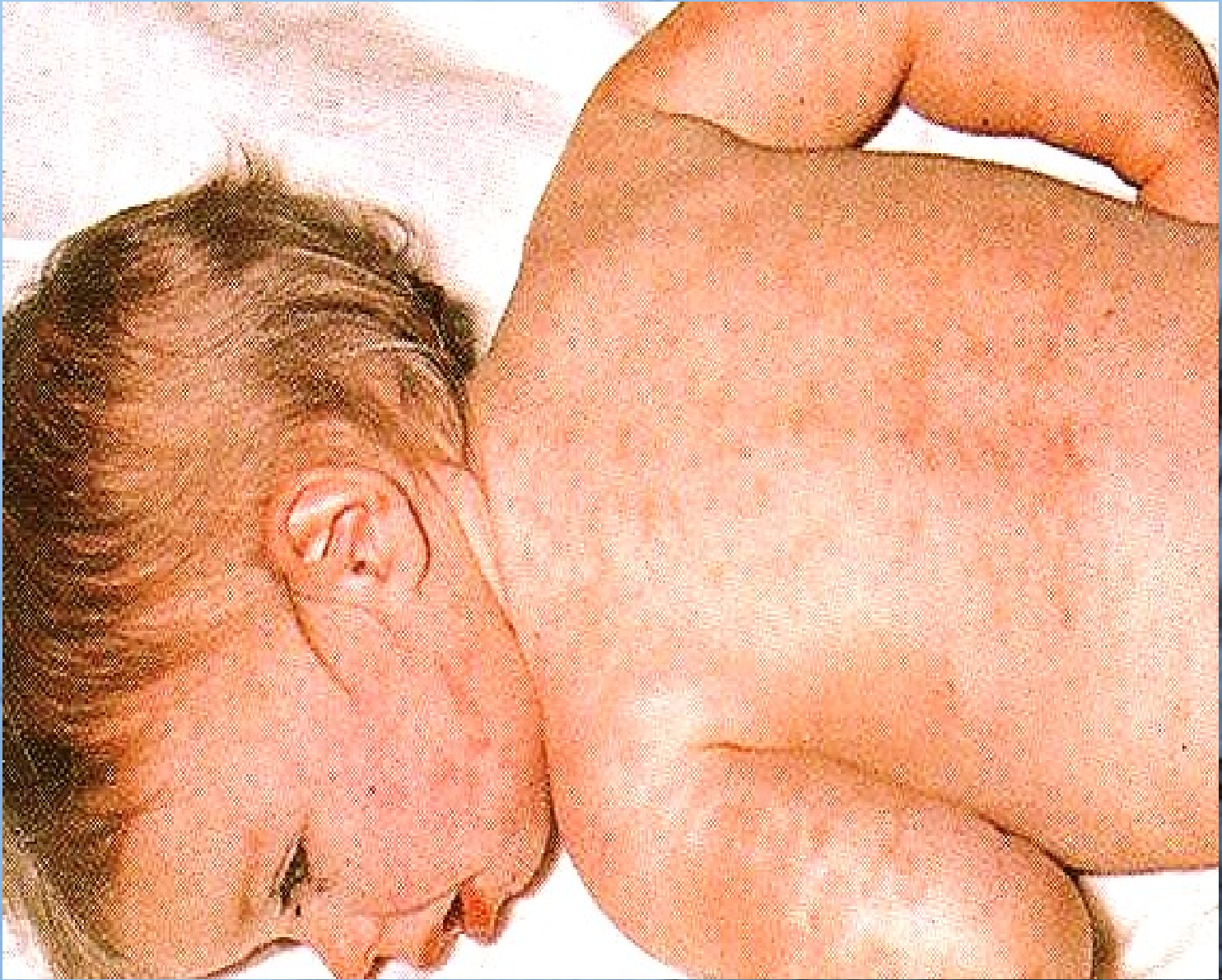




# Pásový opar

- Reaktivace viru Varicella-Zoster z nervového ganglia
- Podél nervu do kůže
- 1 dermatom
- bolí

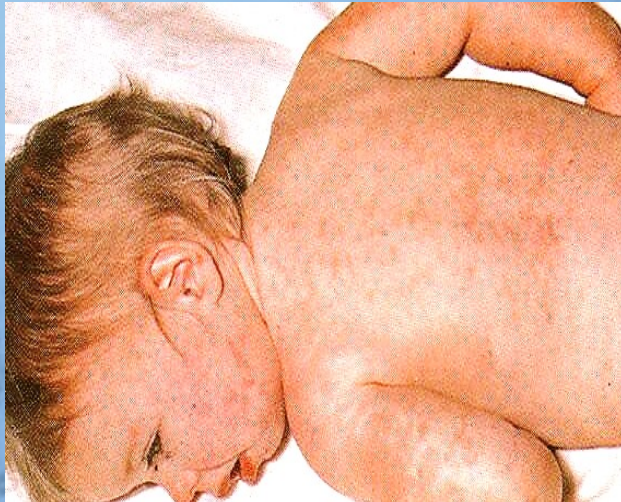


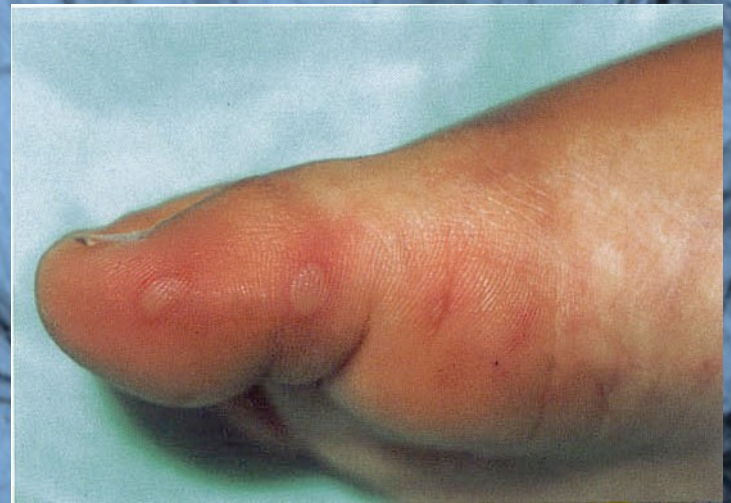
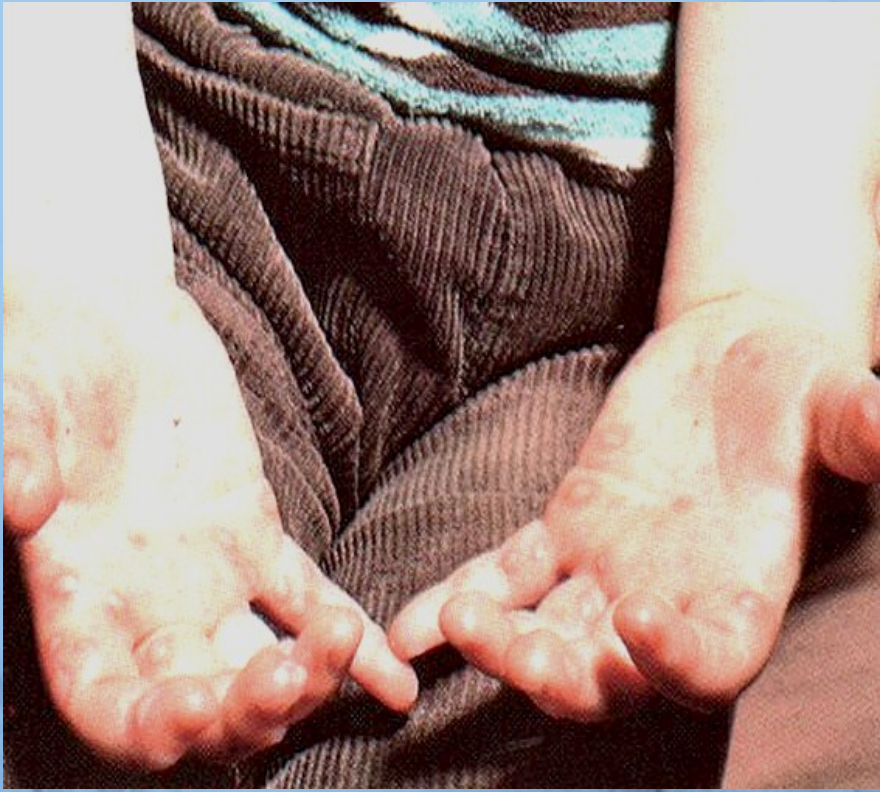


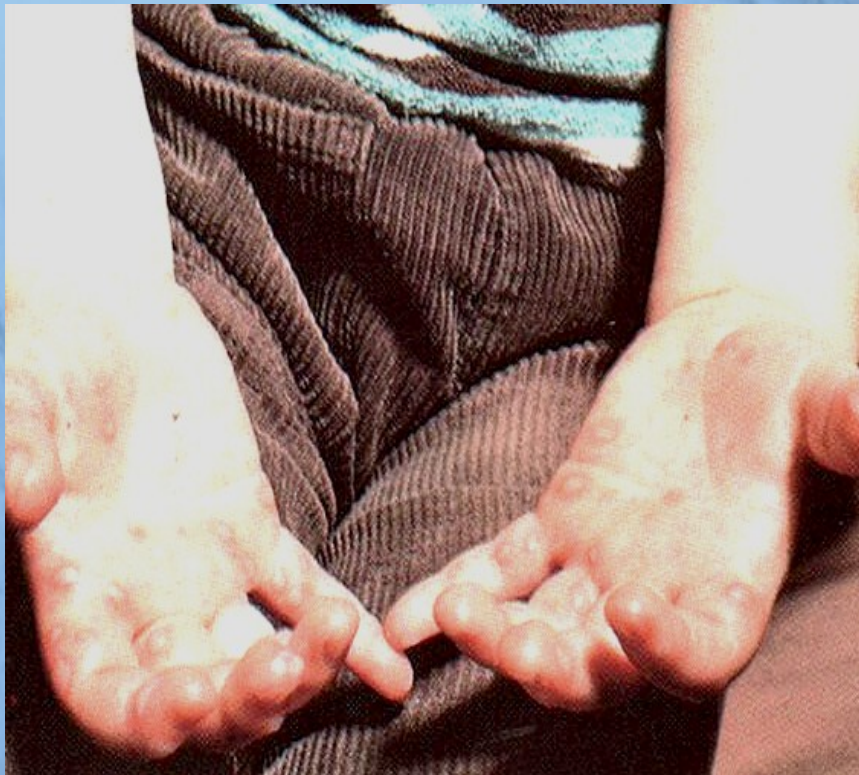# 6. Dětská nemoc (Exanthema subitum)

- 90%- HHV 6,
- 10% HHV 7
- 0-2 roky
- 3 dny vysoká horečka
- Hmatné nuchální uzliny
- Po poklesu horečky se objeví vyrážka

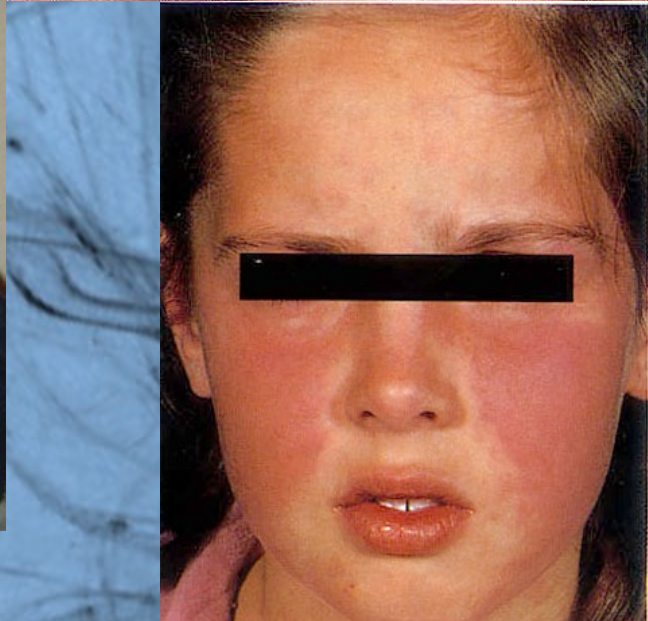
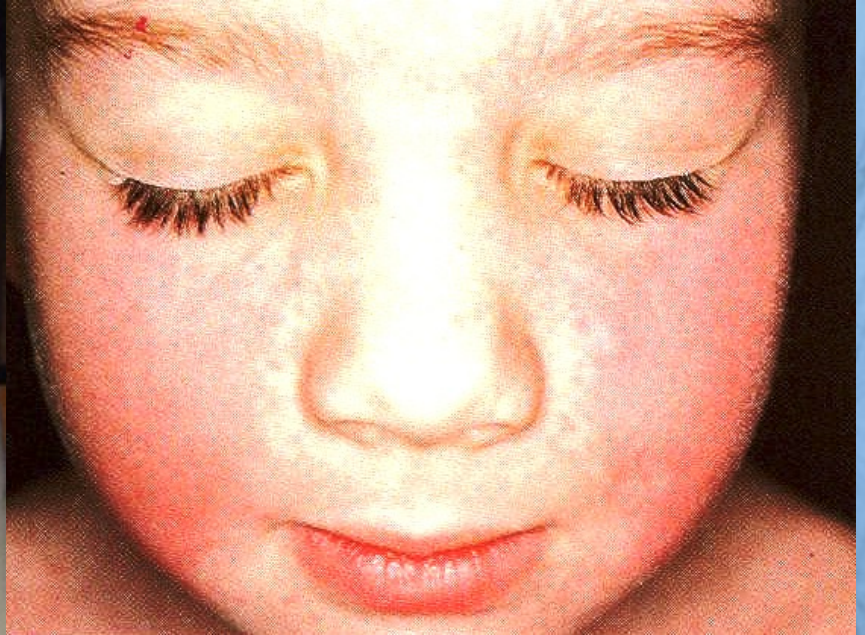
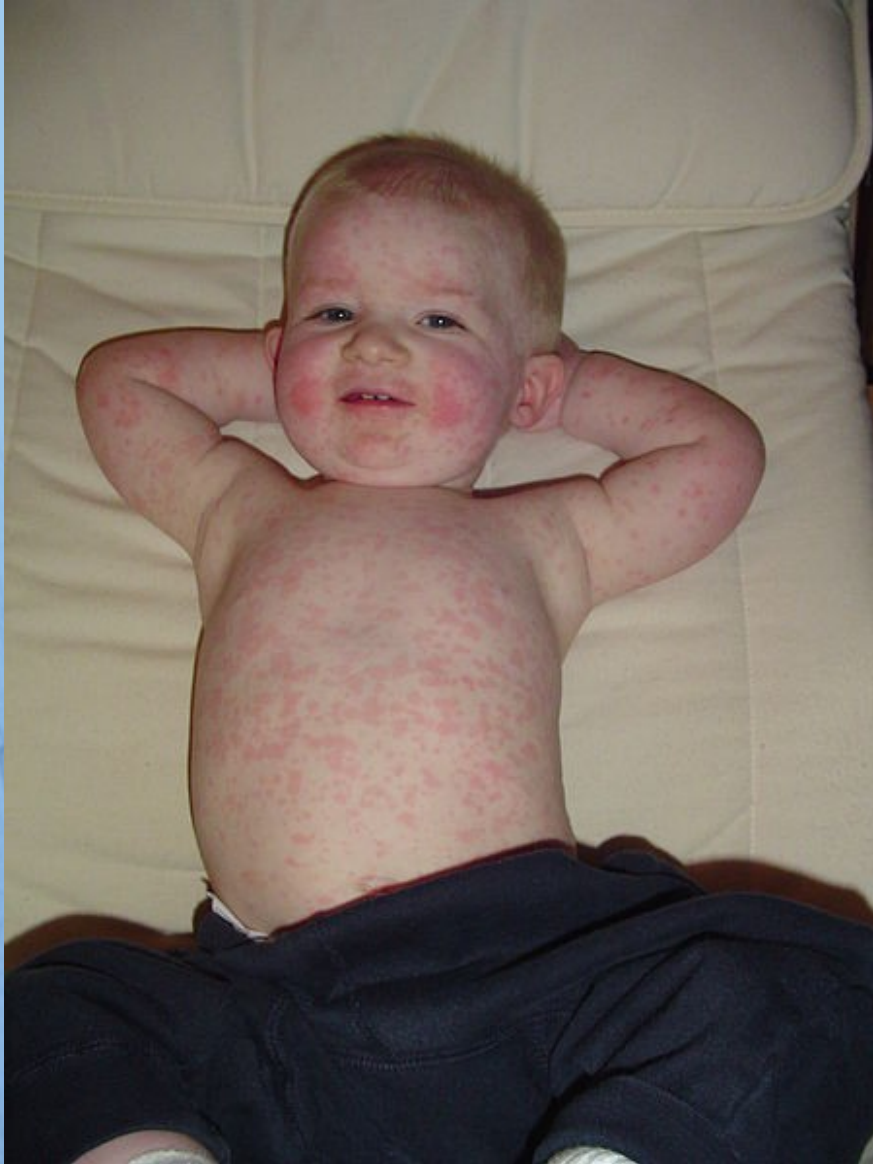

# Hand-foot-mouth disease

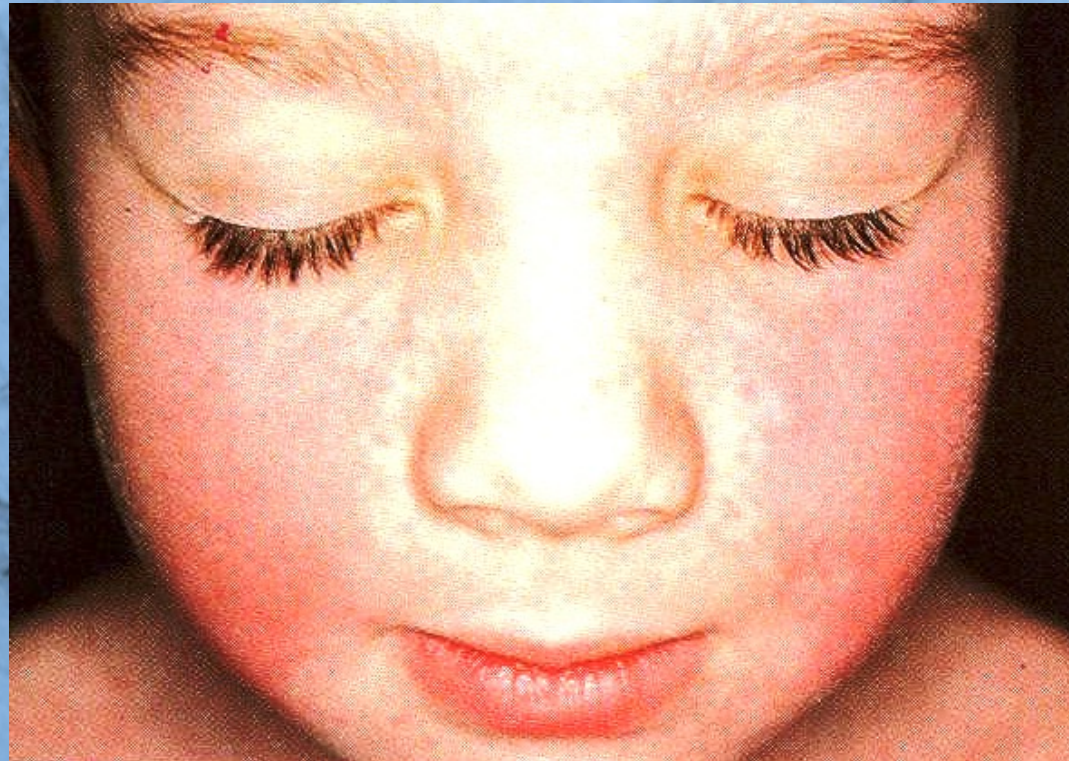


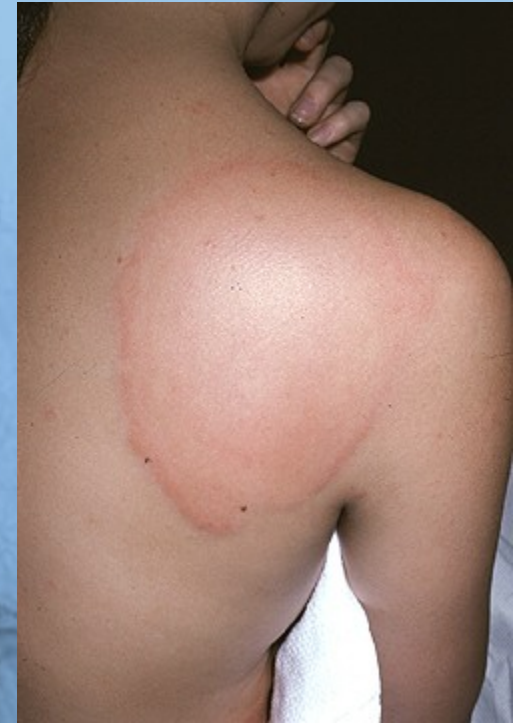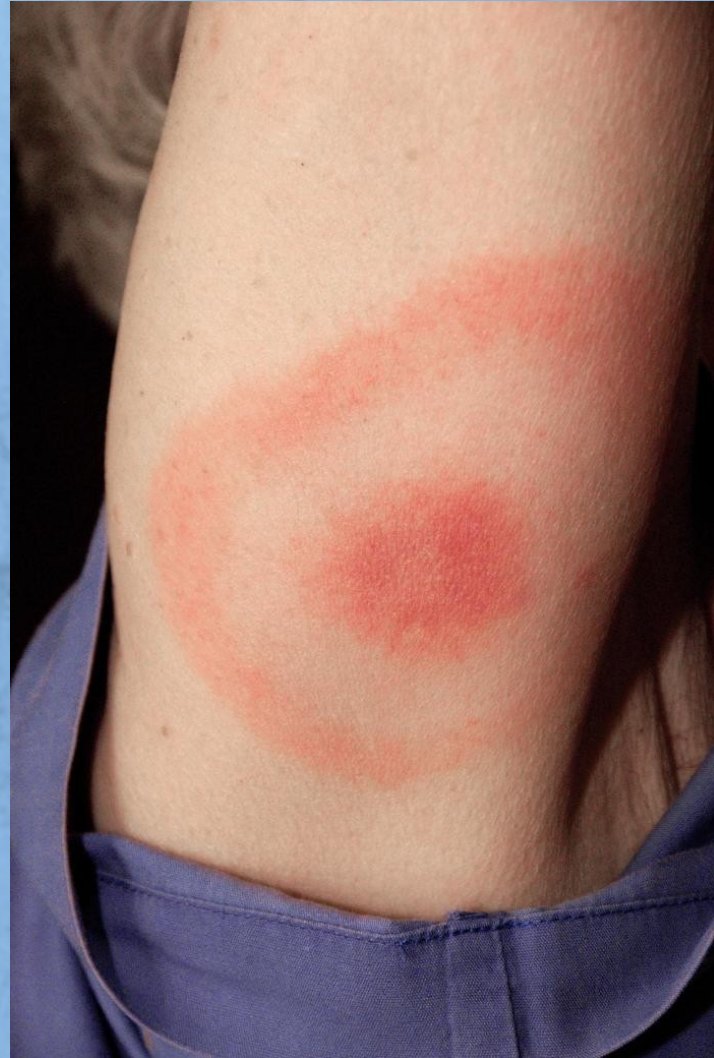- Coxsackie viruses A 16, B1,3 a 5, enterovirus 71
- Jaro, podzim
- 2 dny horečka
- Týden vyrážka na dlaních ploskách a v ústech



# 5. Dětská nemoc - Megalerythema infectiosum

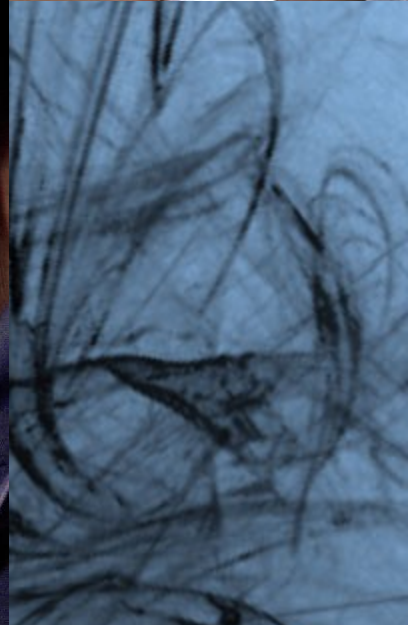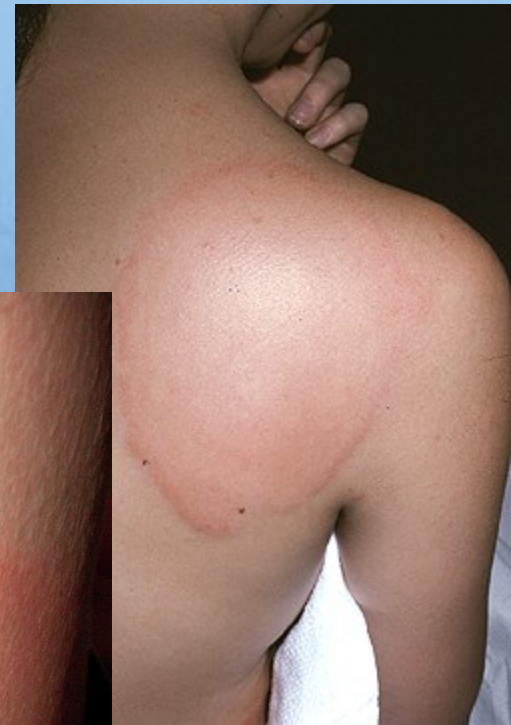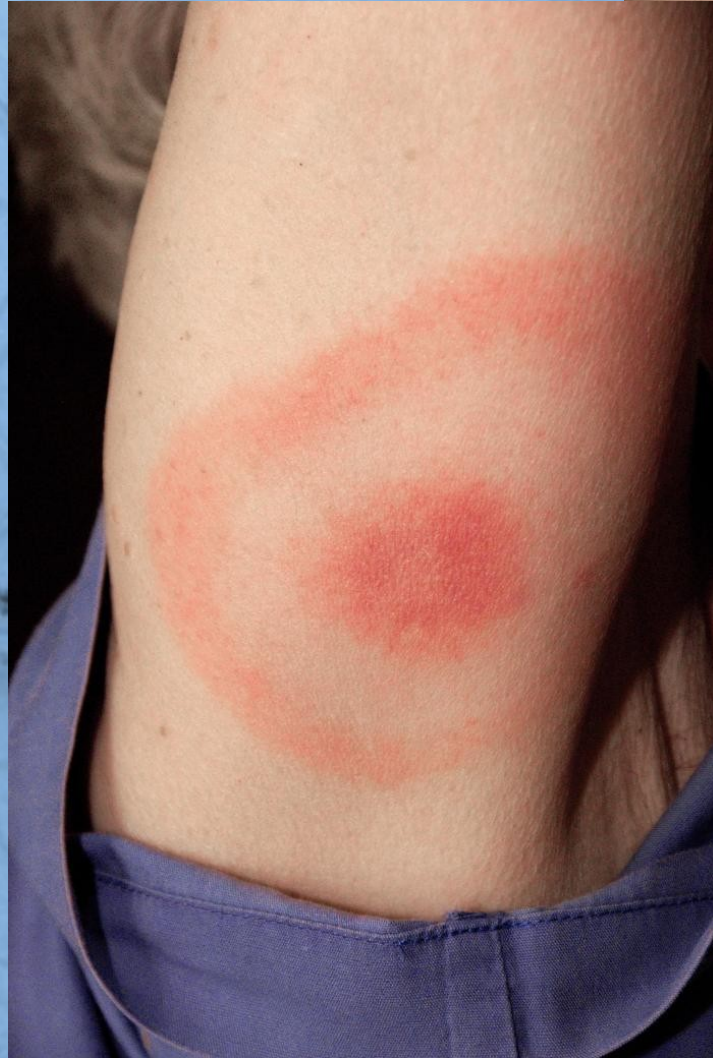- *Parvovirus B 19*
- *Motýlovité zarudnutí v obličeji - slapped cheek*
- *Nepravidelná vyrážka*
- *Bez teplot*

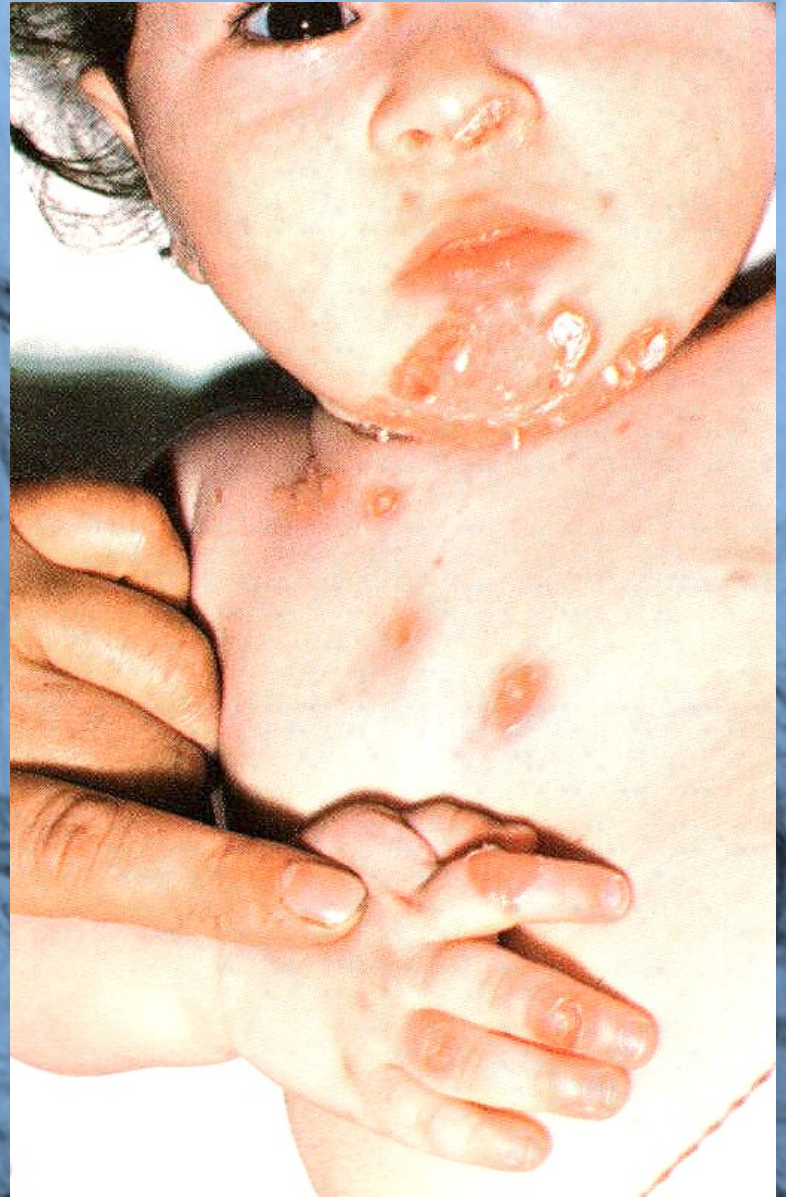
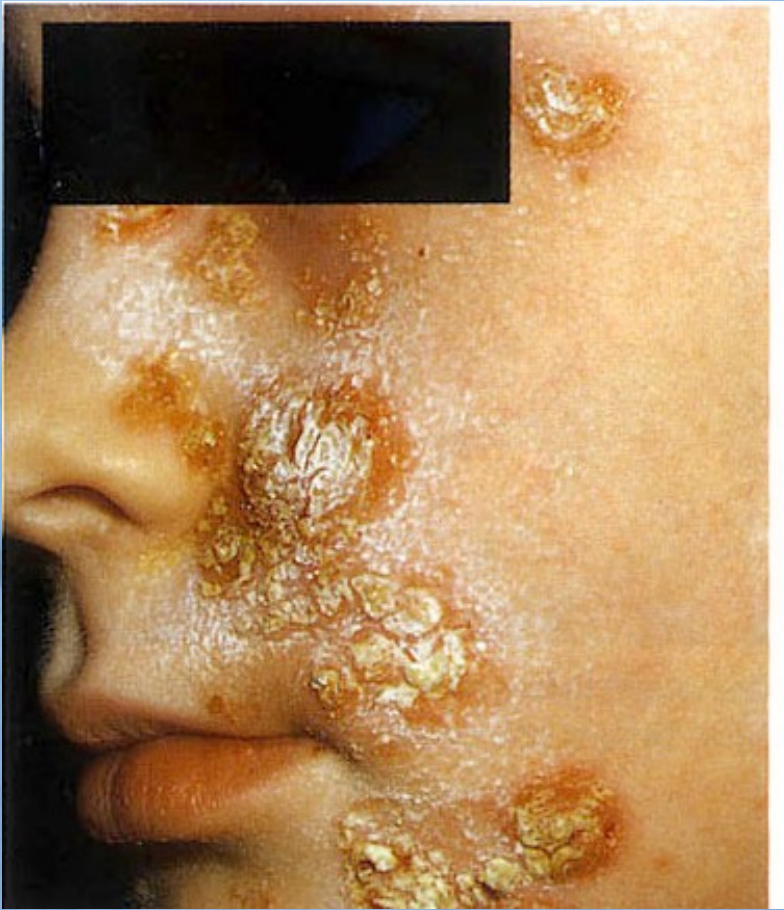


# Erytema migrans

- Kožní forma lymeské nemoci
- Klíště
- Asymptomatické
- Komplikace
- Vyšetřovat sérologie nemá smysl

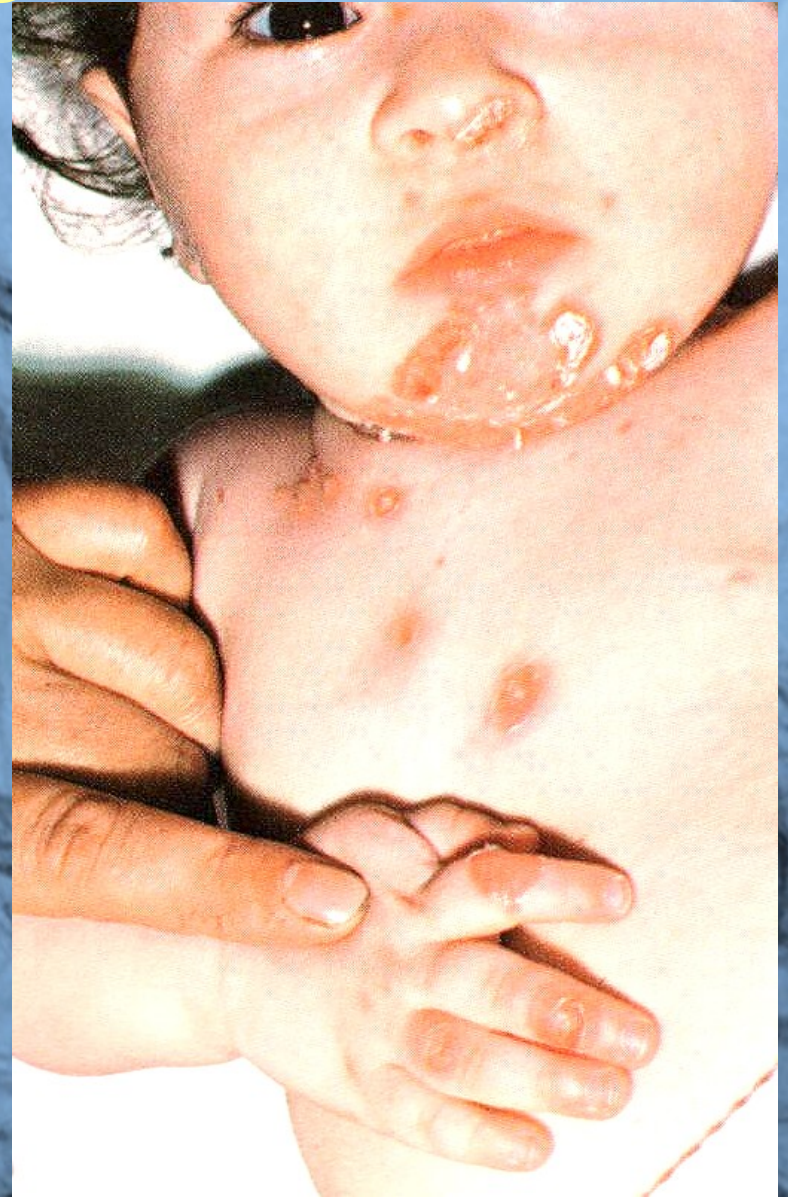


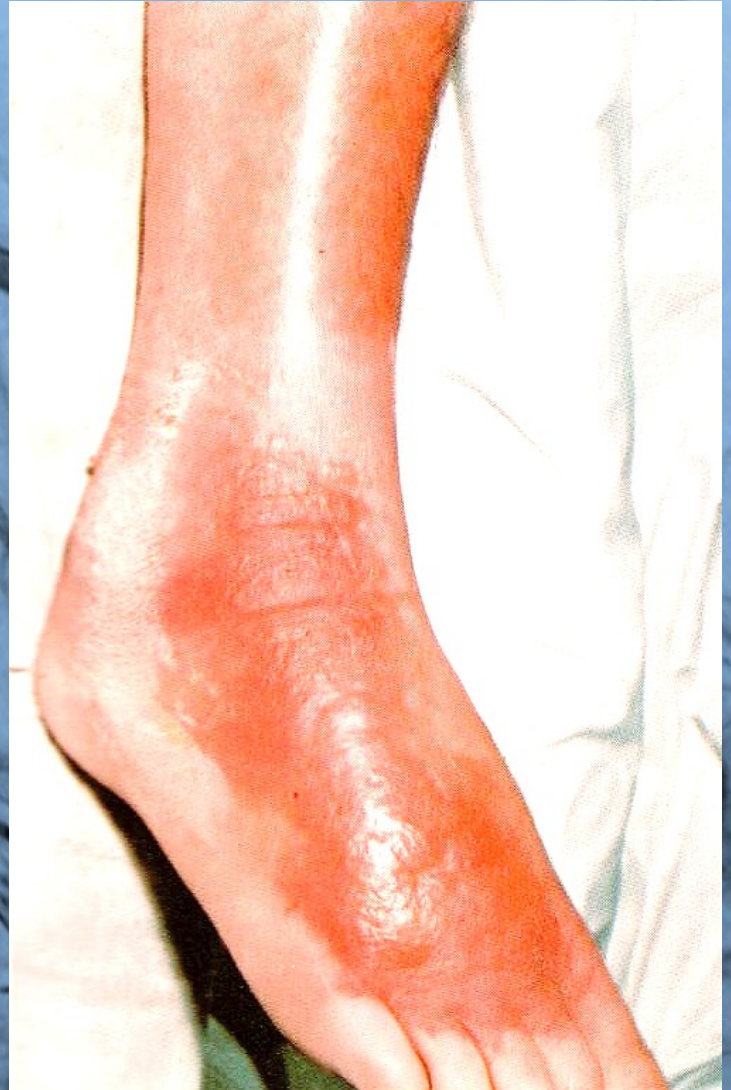


# Impetigo

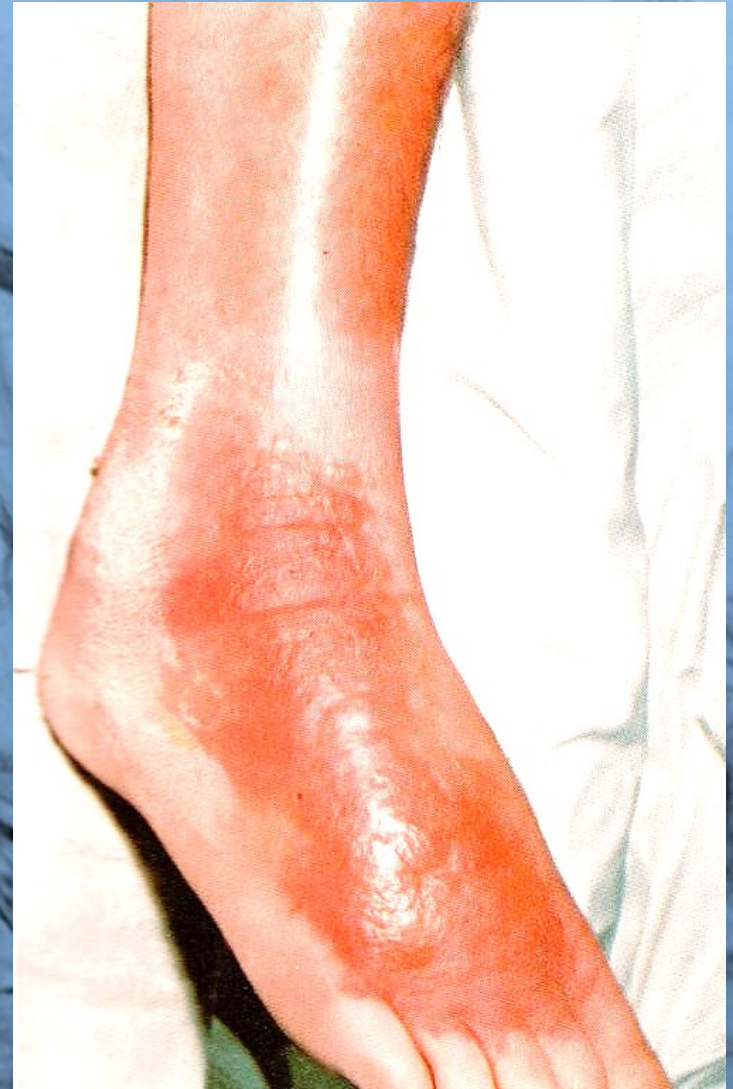- Stafylococcus aureus,  
Streptococcus  
pyogenes
- Medové krusty
- Bez teplot
- Kontaktem
- Často superinfekce

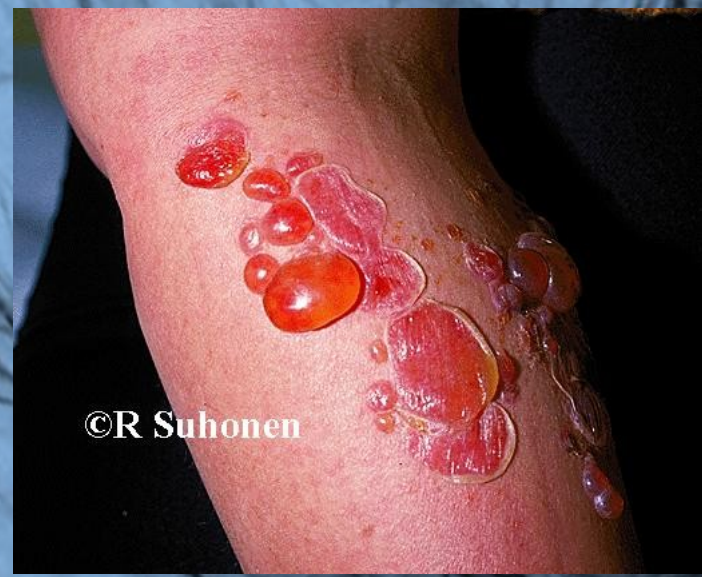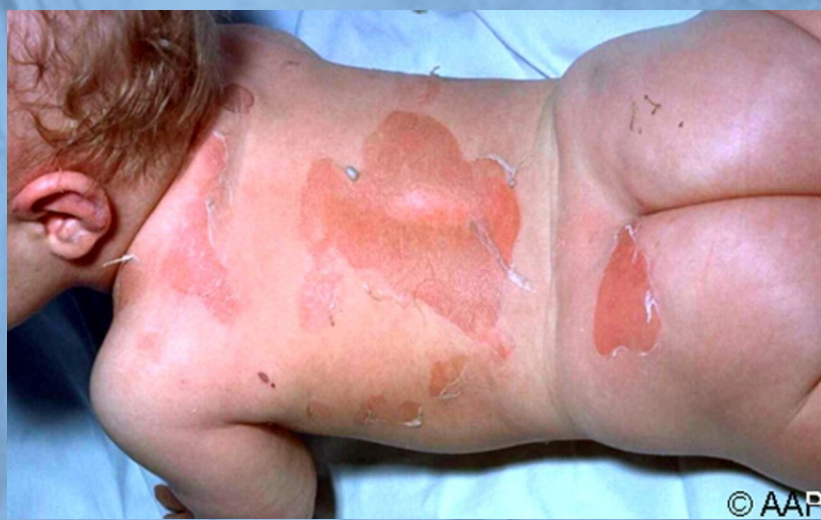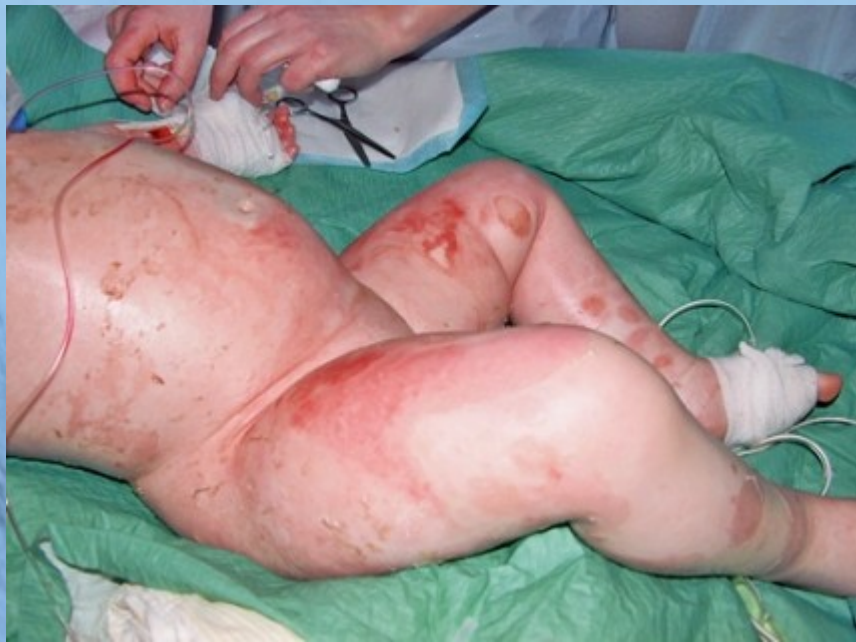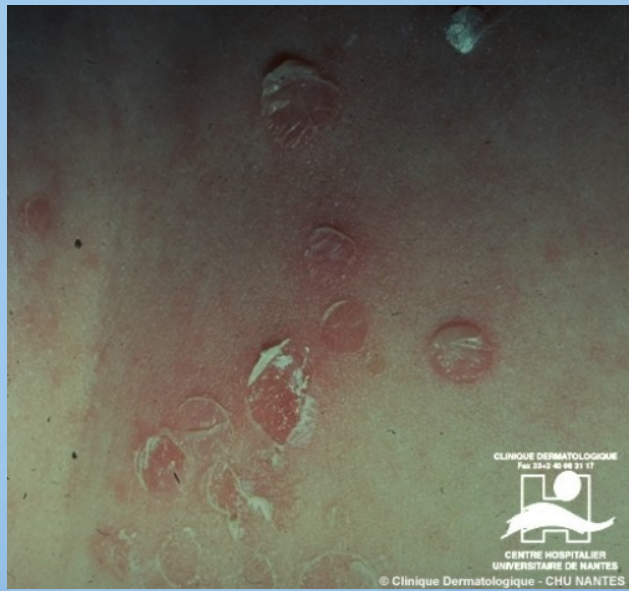




# Erysipel

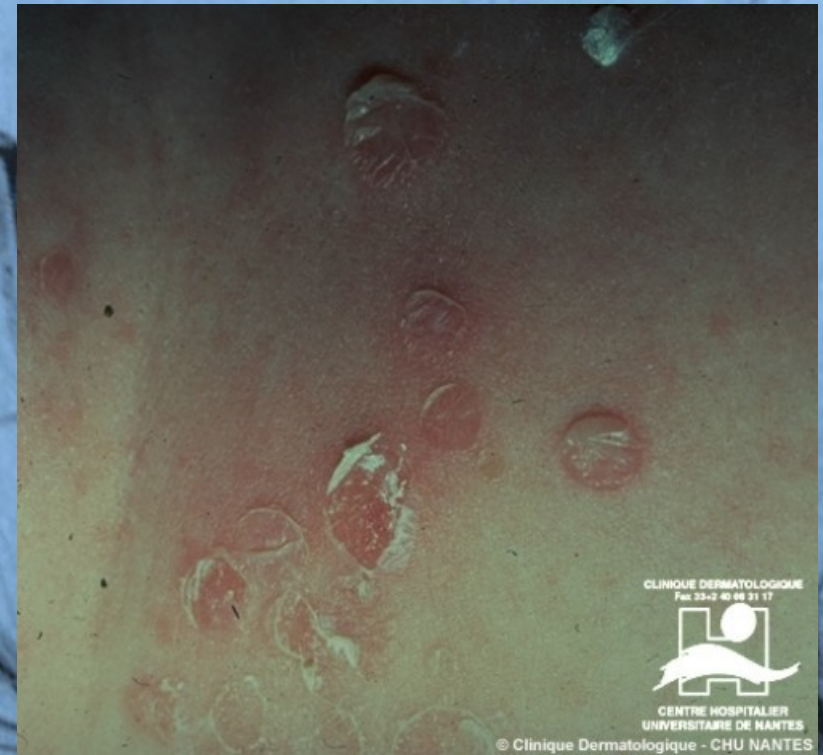- Streptococcus pyogenes
- V kůži i podkoží
- Ostré okraje
- Otok
- Horečka, zchvácenost
- Šíří se lymfatickými cestami

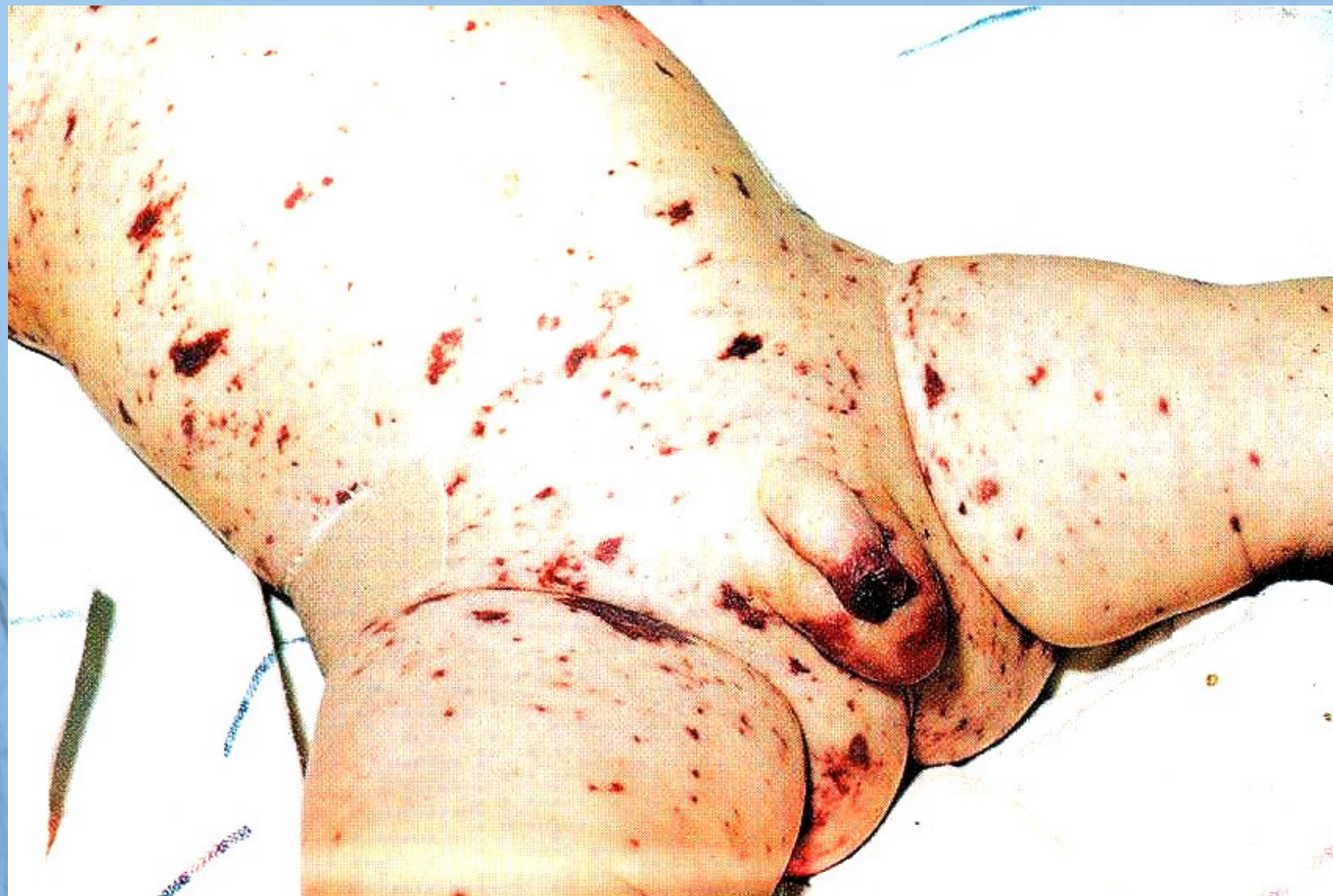



# Pemphigus neonatorum

- Staphylococcus aureus
- Novorozenci
- Často z infikovaného pupíku
- Nozokomiální
- Exfoliativní toxin
- Velké puchýře s medovou tekutinou



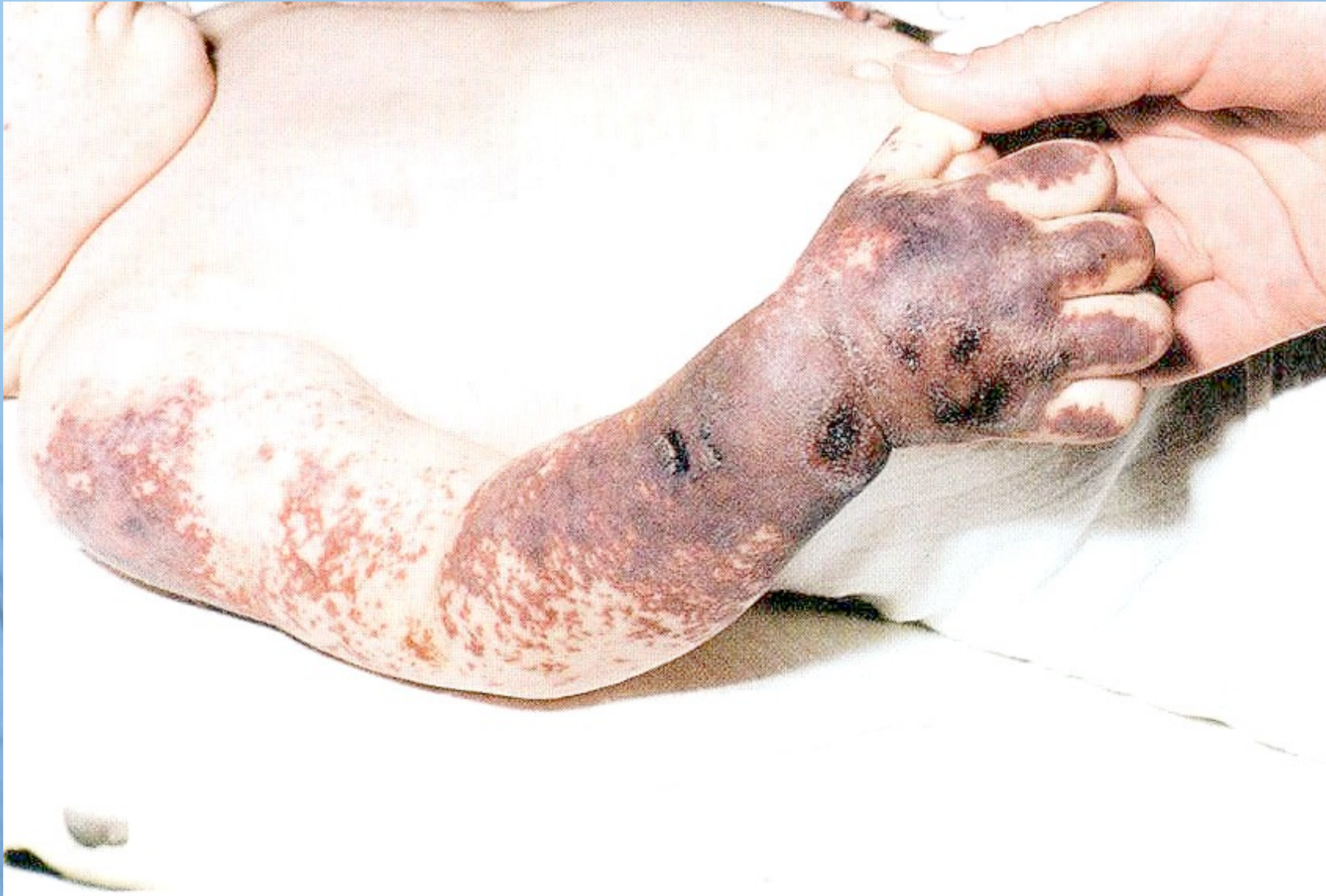

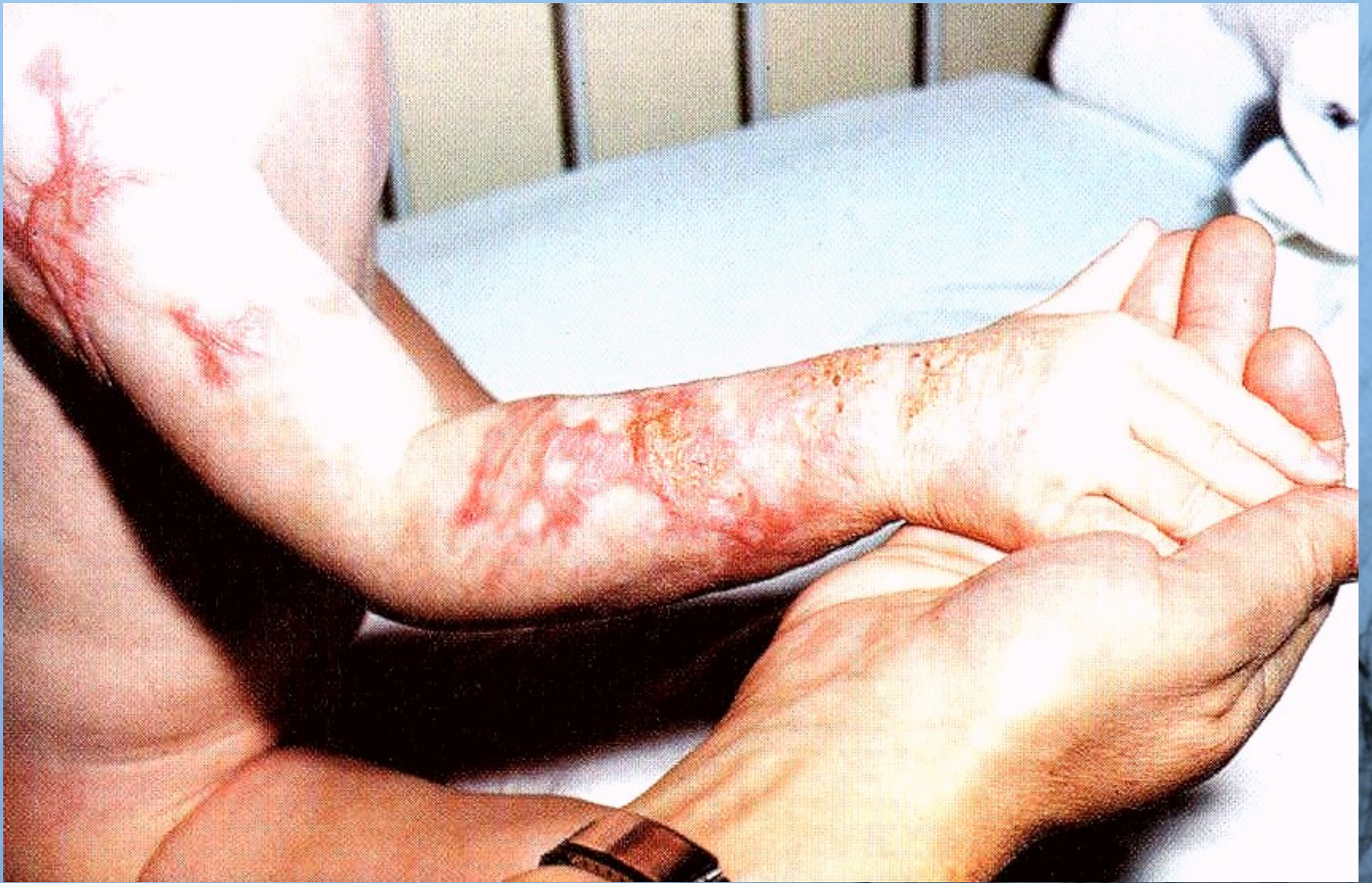# Menigokoková sepse

- *Neisseria meningitidis*
- Petechie na dolních končetinách
- Velmi rychlé
- Krvácení do kůže, sliznic i orgánů
- Sepse, meningitida
- DIC
- mortalita 10-50%










Video





Díky za pozornost