

Radiologické minimum pro prekliniku

Radiologie

Zobrazovací metoda doplňující vyšetření v
zubním lékařství

Radiologie

Princip

Rtg záření prochází různými materiály a je různou měrou absorbováno.

Absorbce způsobuje

– zobrazení různých struktur na filmu

(speciálními uspenze bromidu stříbrného))

nebo

- Zobrazení na obrazovce počítače (sensor
– polovodič)

Radiologie

- Rentgenka

Napětí mezi katodou a anodou

Katoda se zahřívá – emise elektronů –

Proud elektronů směřuje k anodě – náraz – teplo a vzniká rtg záření

Vlnová délka – $0,3 - 0,5 \times 10^{-10} \text{ m}$



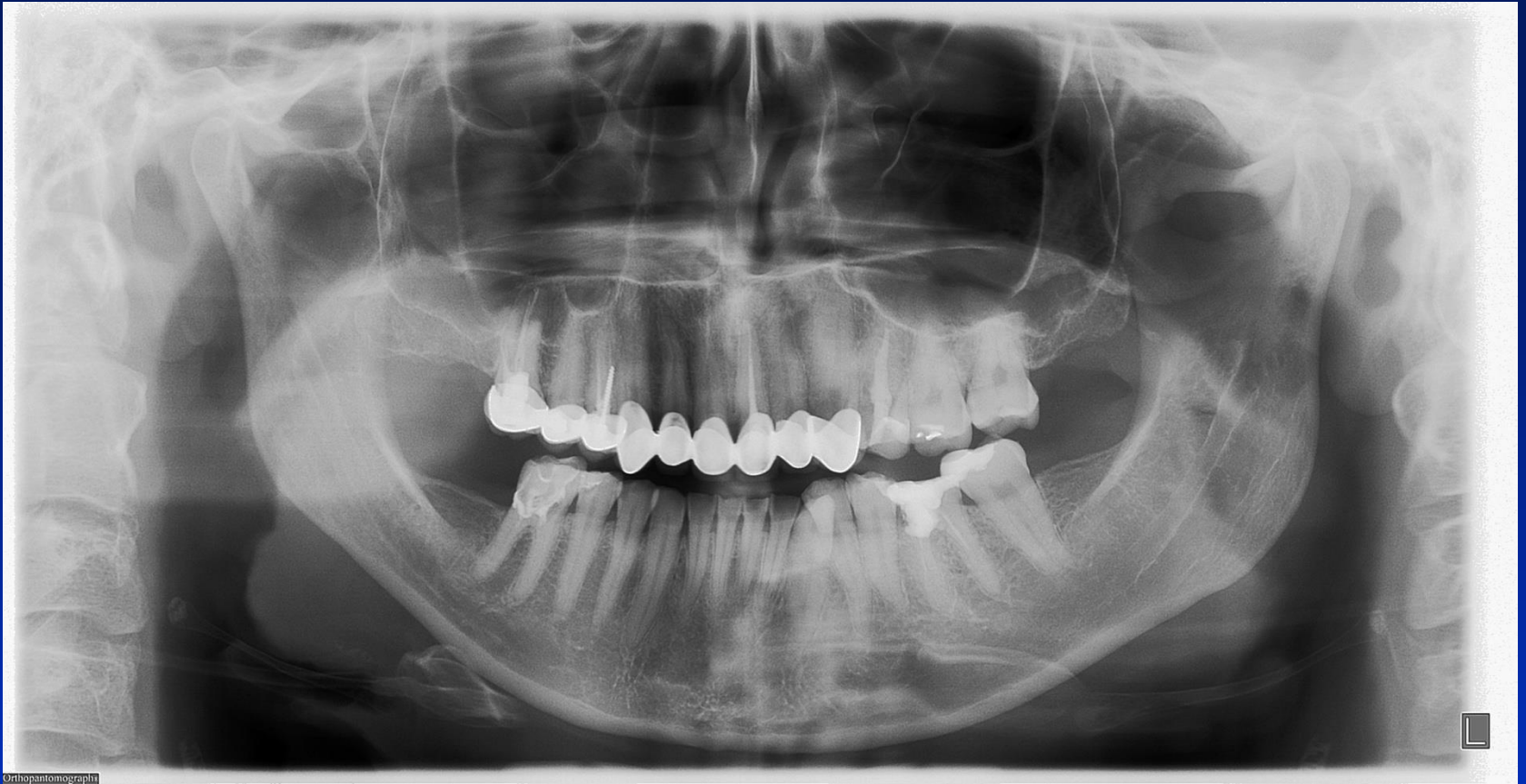
Roentgen tube X ray tube

Katoda
wolfram
(tungsten) wolframové vlákno
(rozžhaveno do běla)

Fokus anody, z wolframu

Anoda





Orthopantomograph

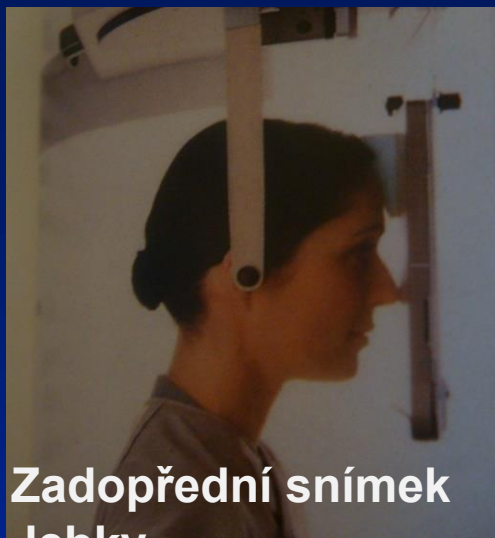Rtg snímek je monochromatický – černobílý
Světlé oblasti – kontrastní, zastínění, radioopacita
Tmavé oblasti - projasnění, radiolucence –

Extraorální a intraorální rentgenologie

- Extraorální
- Film je umístěn mimo dutinu ústní
- OPG (orthopantomogram)
- Telerentgenogram
- Snímek lebky zadopřední
- Snímek lebky zadopřední poloaxiální
- Boční snímek lebky (temporomandibulární kloub, úhel mandibuly)
- CT (computer tomography)



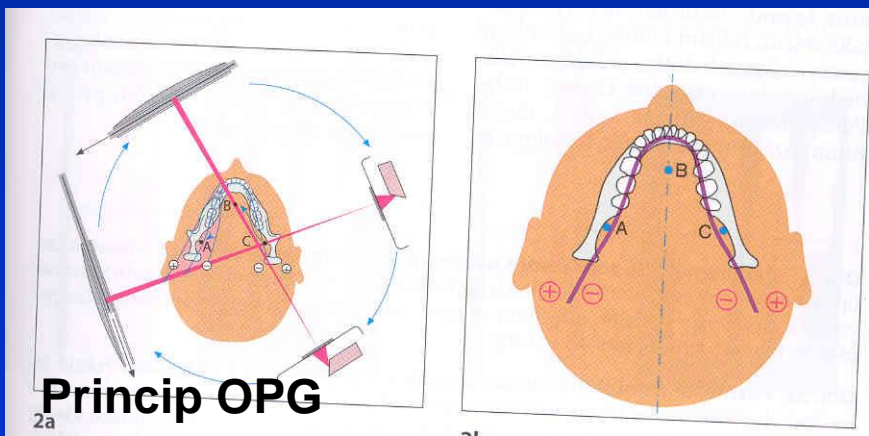
OPG



Zadopřední snímek
lebky



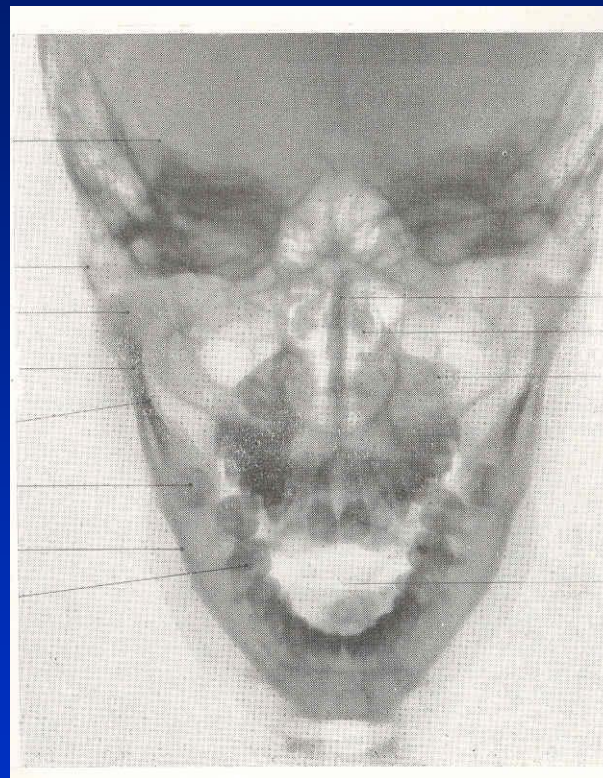
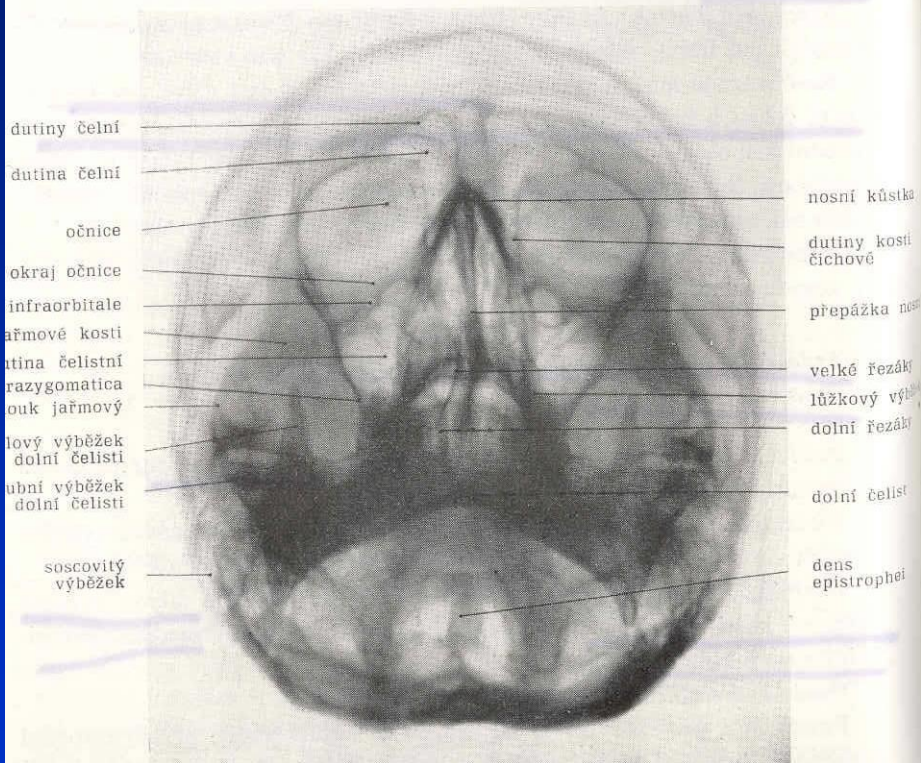
Boční snímek lebky

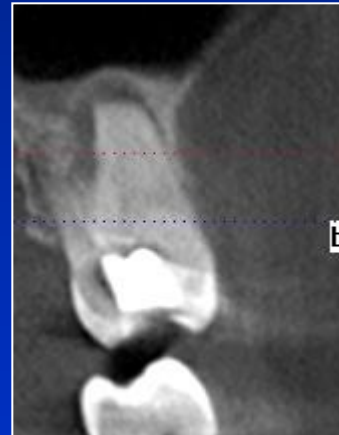
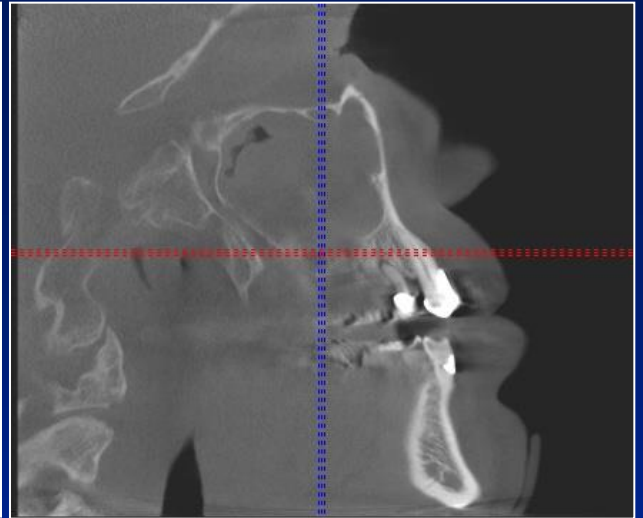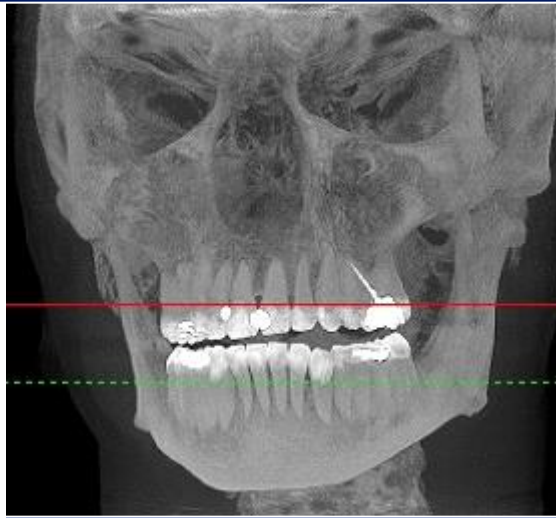


Zadopřední snímek
lebky - poloaxiální

pohled zpredu

pohled z boku





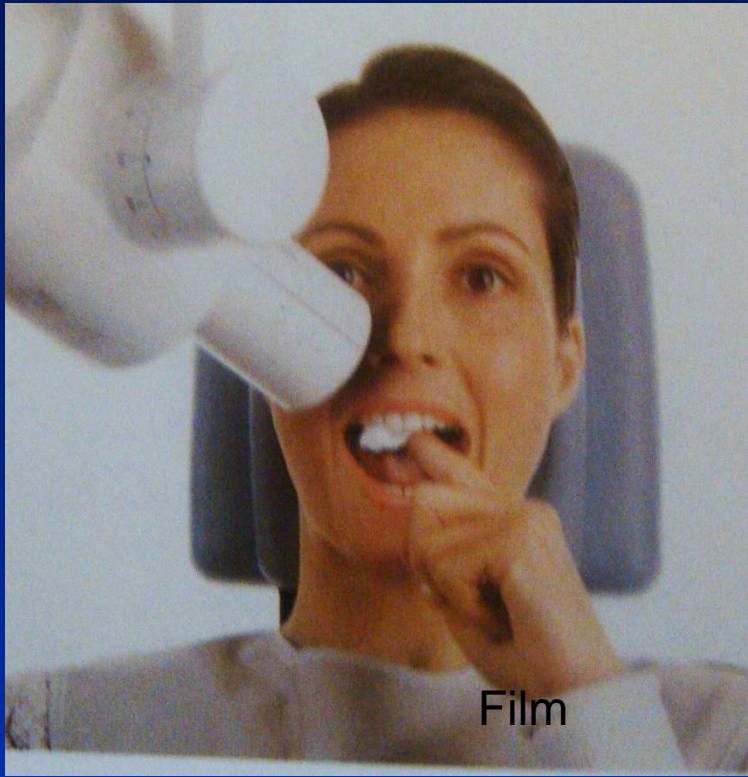
CT – computer tomography

Extraorální a intraorální radiologie

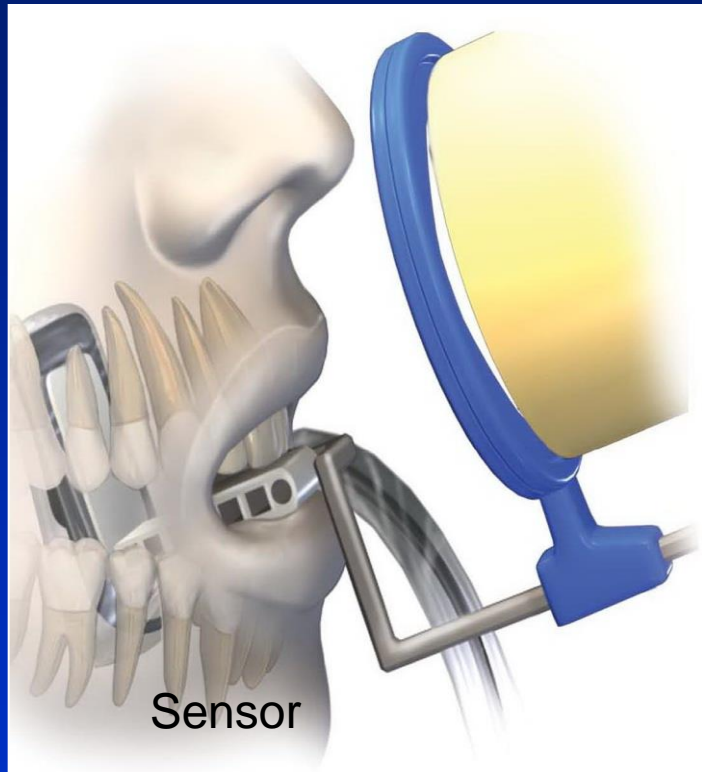
Intraorální– film je umístěn v ústech

Speciální rtg přístroj pro intraorální snímkování

- Teeth
- Alveolar bone
- Periodontal space
- Fillings
- Caries
- Impacted teeth
- Level of endodontic treatment



Film



Sensor

Zastavení tubusu

- V rovině vertikální
- V rovině horizontální

V rovině vertikální

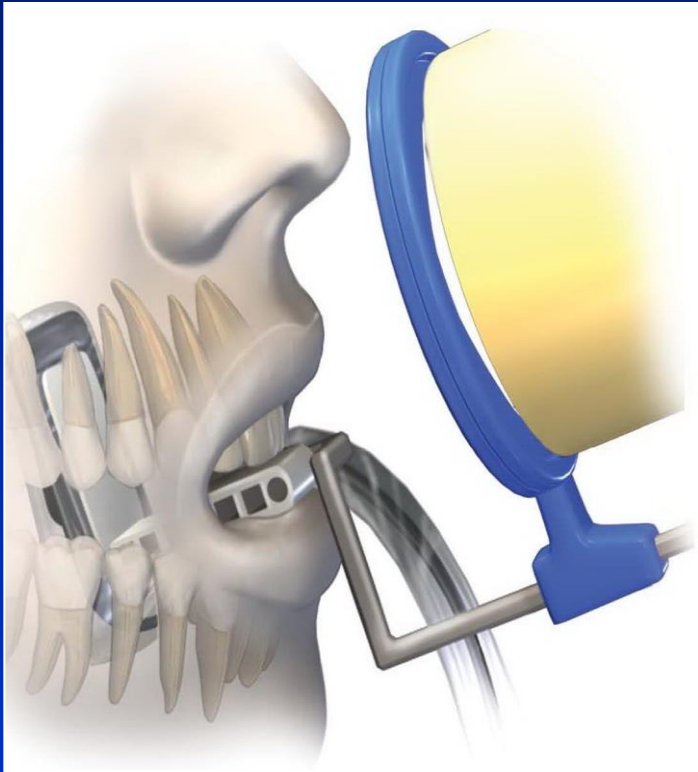
Vertikální zastavení správné

*Velikost obrázku odpovídá skutečnosti –
Snímek je
ISOMETRICKÝ*

Vertikální zastavení nesprávné

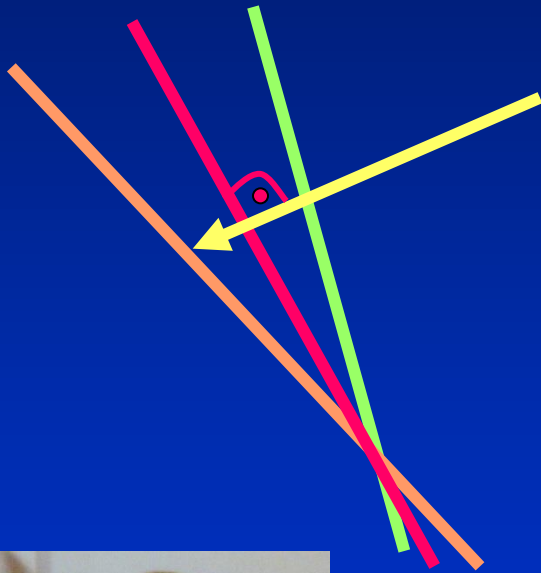
*the picture of the tooth is smaller– hypometric
or
the picture of the tooth is bigger than the tooth - hypermetric*

Paralelní snímkováč technika



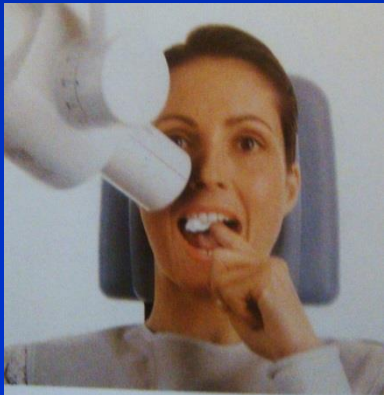
*Film nebo sensor je umístěn paralelně
Paralelně s dlouhou osou zubu
Rtg paprsek (centrální paprsek jde
kolmo na rovinu filmu a rovinu osy
zubu)*

Metoda půleného úhlu někdy není možné paralelní umístění

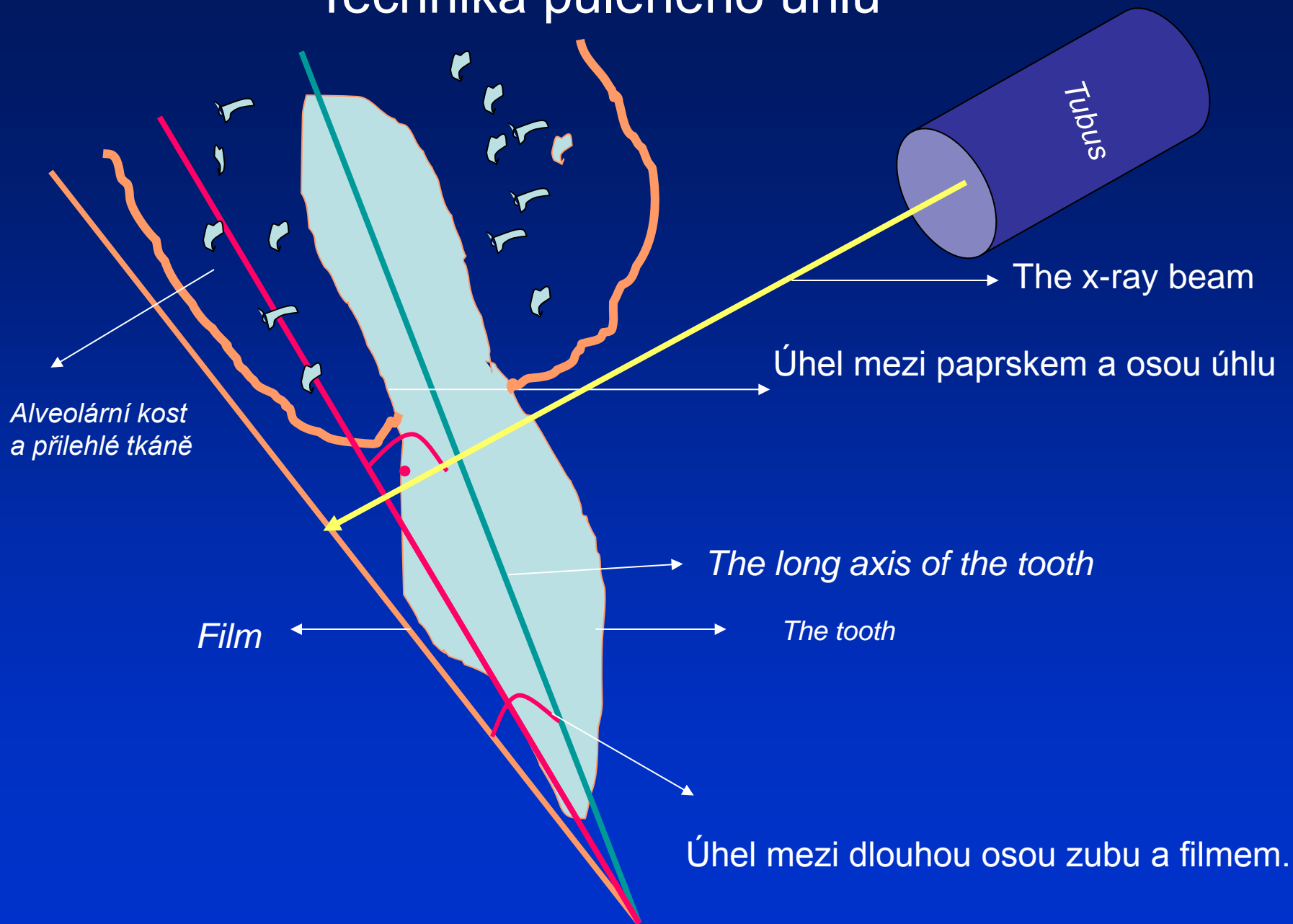


Mezi osou zubu a osou filmu je úhel.

Centrální paprsek směřuje v pravém úhlu k rovině půlící tento úhel.



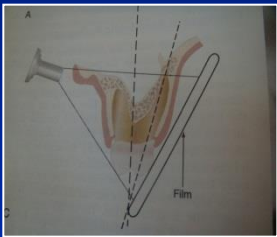
Technika půleného úhlu



Hypometrický and hypermetrický obraz


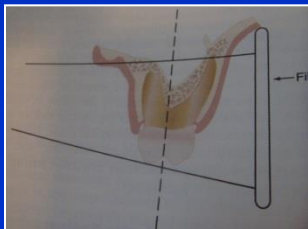
Hypometrický snímek – obraz je menší

Centrální paprsek jde kolmo na zub



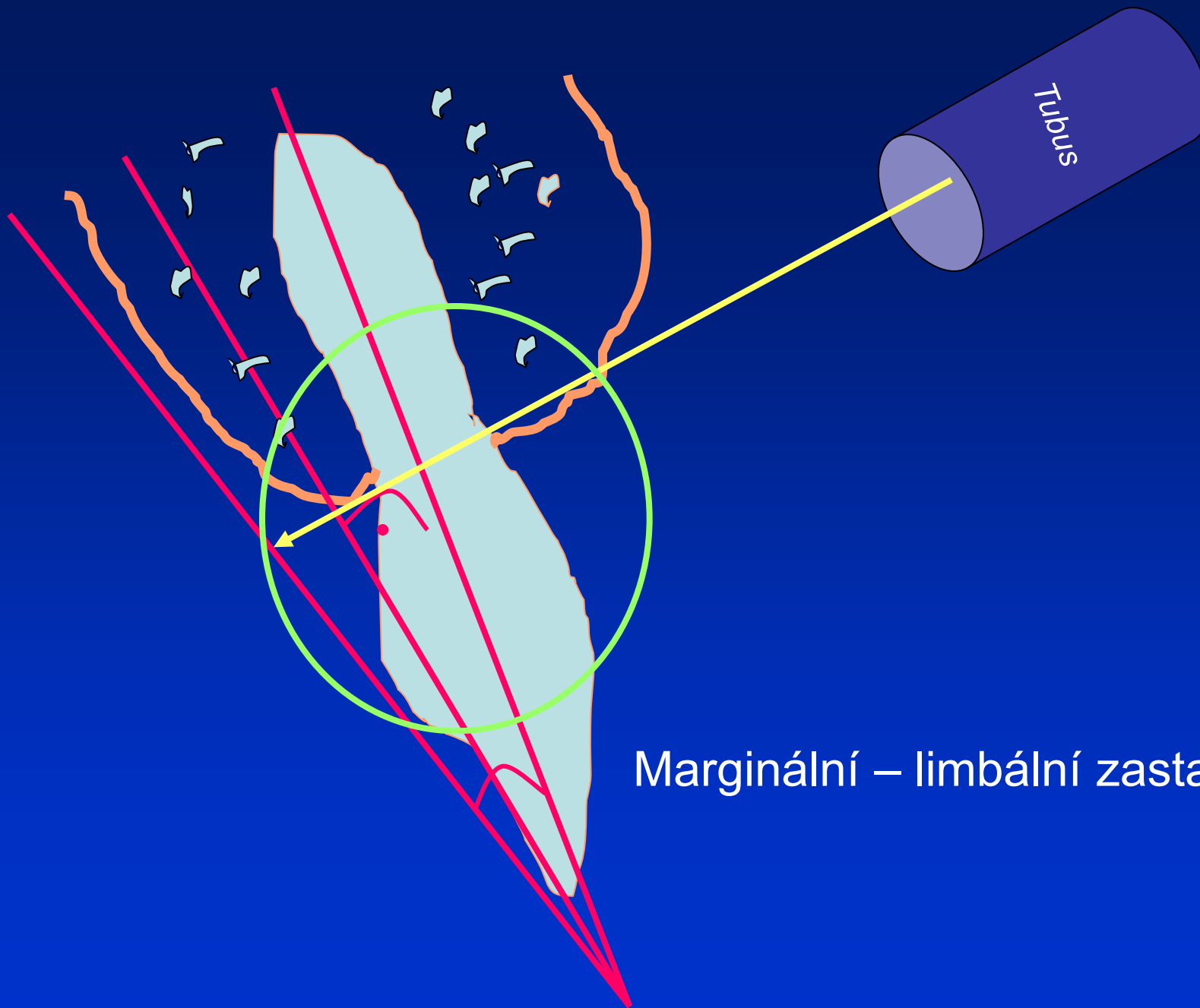
Hypermetrický obrázek - obraz zubu je větší

– centrální paprsek jde kolmo na film.

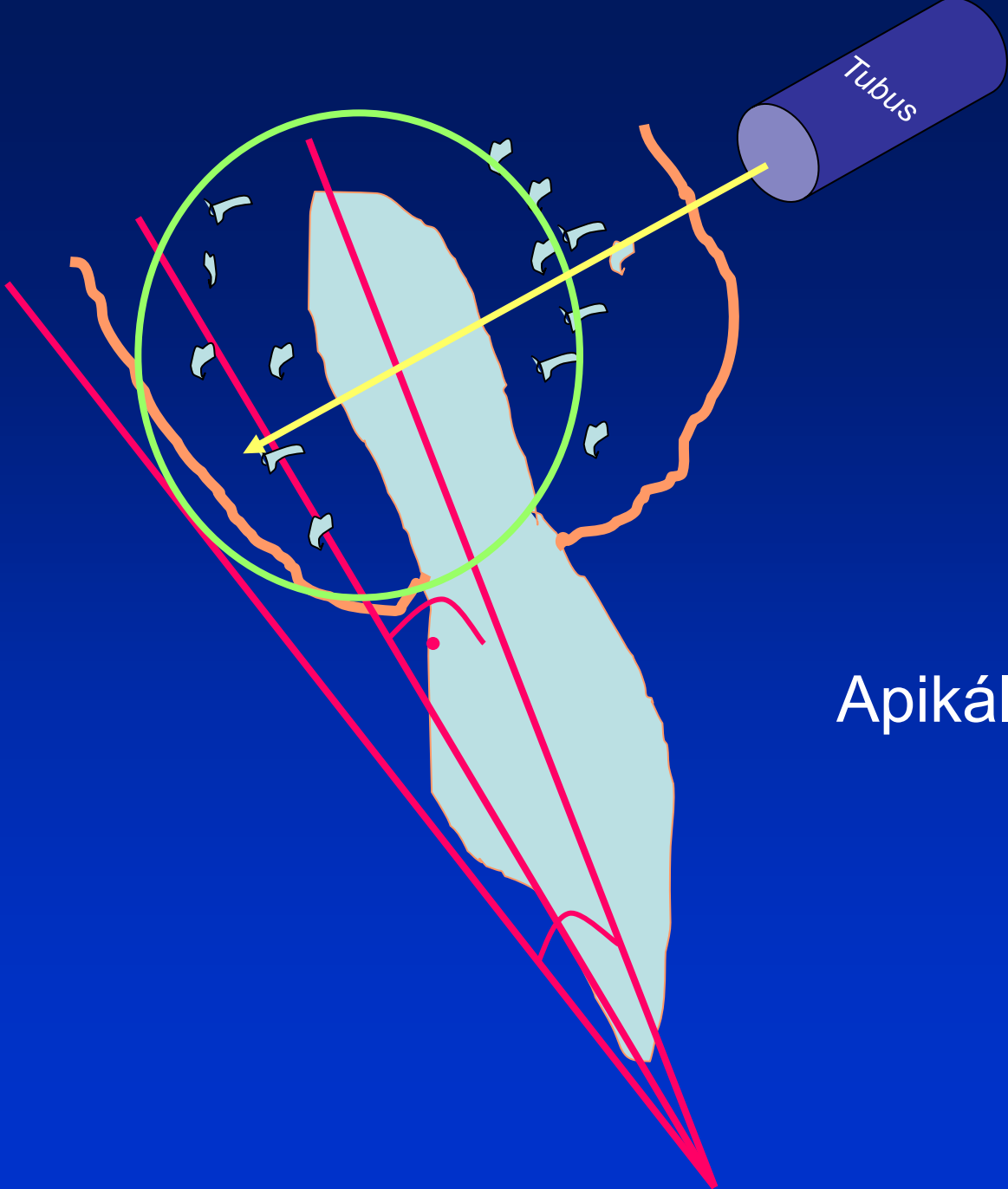


Intraoral radiography

- Apical projection: the central beam goes through the apex area
- Periodontal projection: the central beam goes through the upper third of the root
- Coronal projection: the central beam goes through the crown.



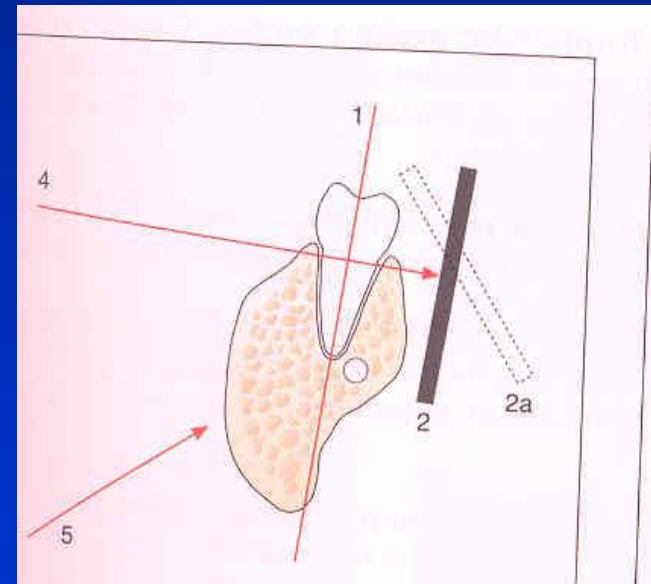
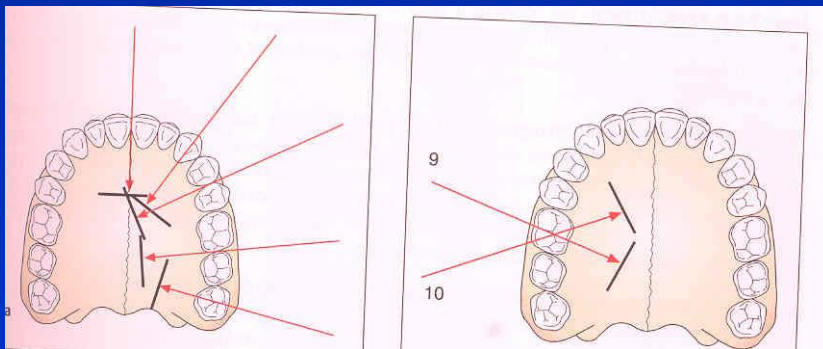
Marginální – limbální zastavení



Apikální zastavení

Orthoradiální and excentrická projekce

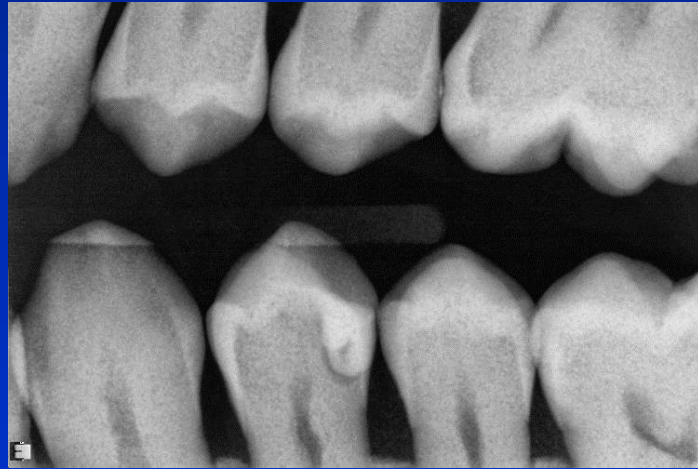
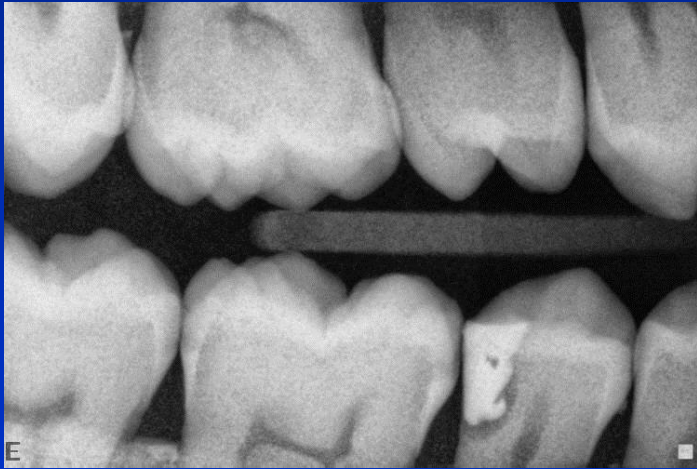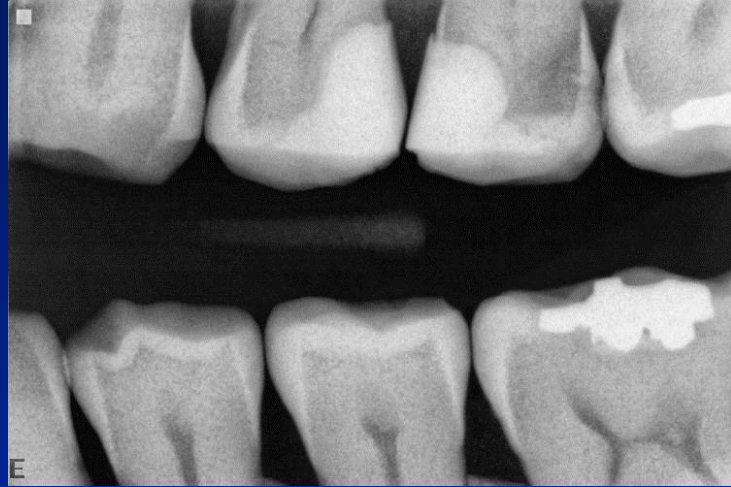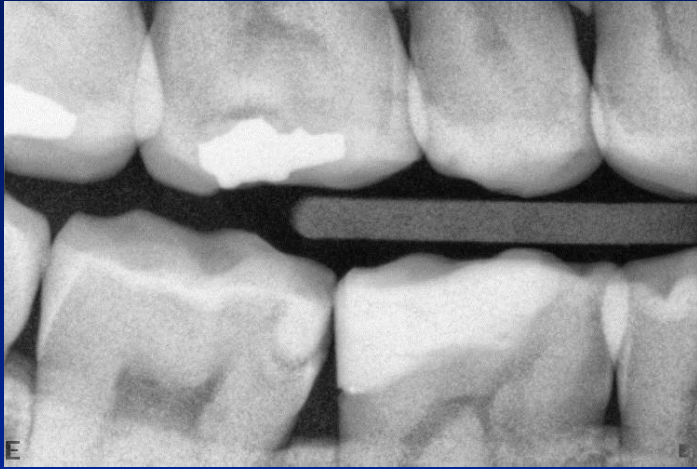- Orthoradiální – centrální paprsek jde paralelně s interdentálními septy
- Excentrická – paprsek jde z distální nebo mesiální strany

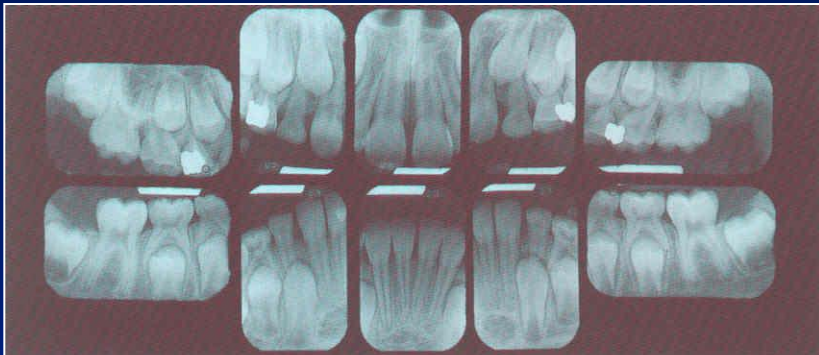


Bitewing

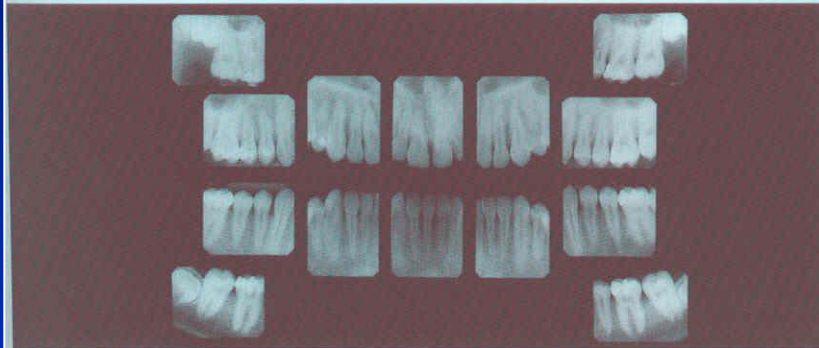


Film nebo senzor jsou ve speciálním držáku, pacient nakousne do nákusné ploténky film (senzor) je za zubní řadou. Jsou vidět zubní korunky, aproximální plochy a časná stadia zubního kazu.

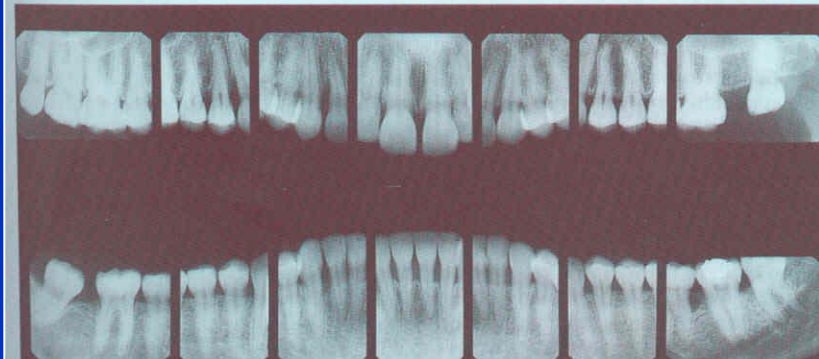




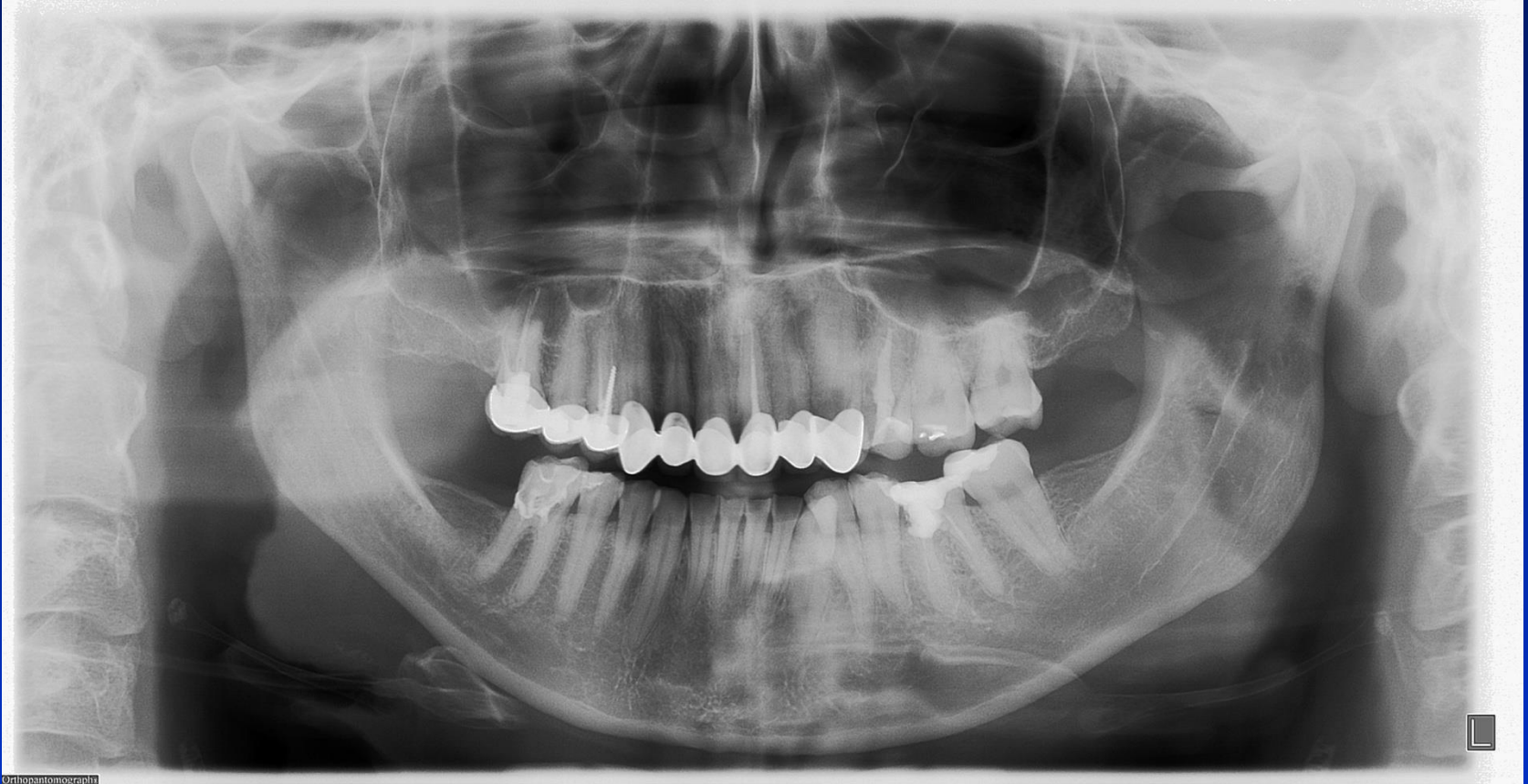58



59

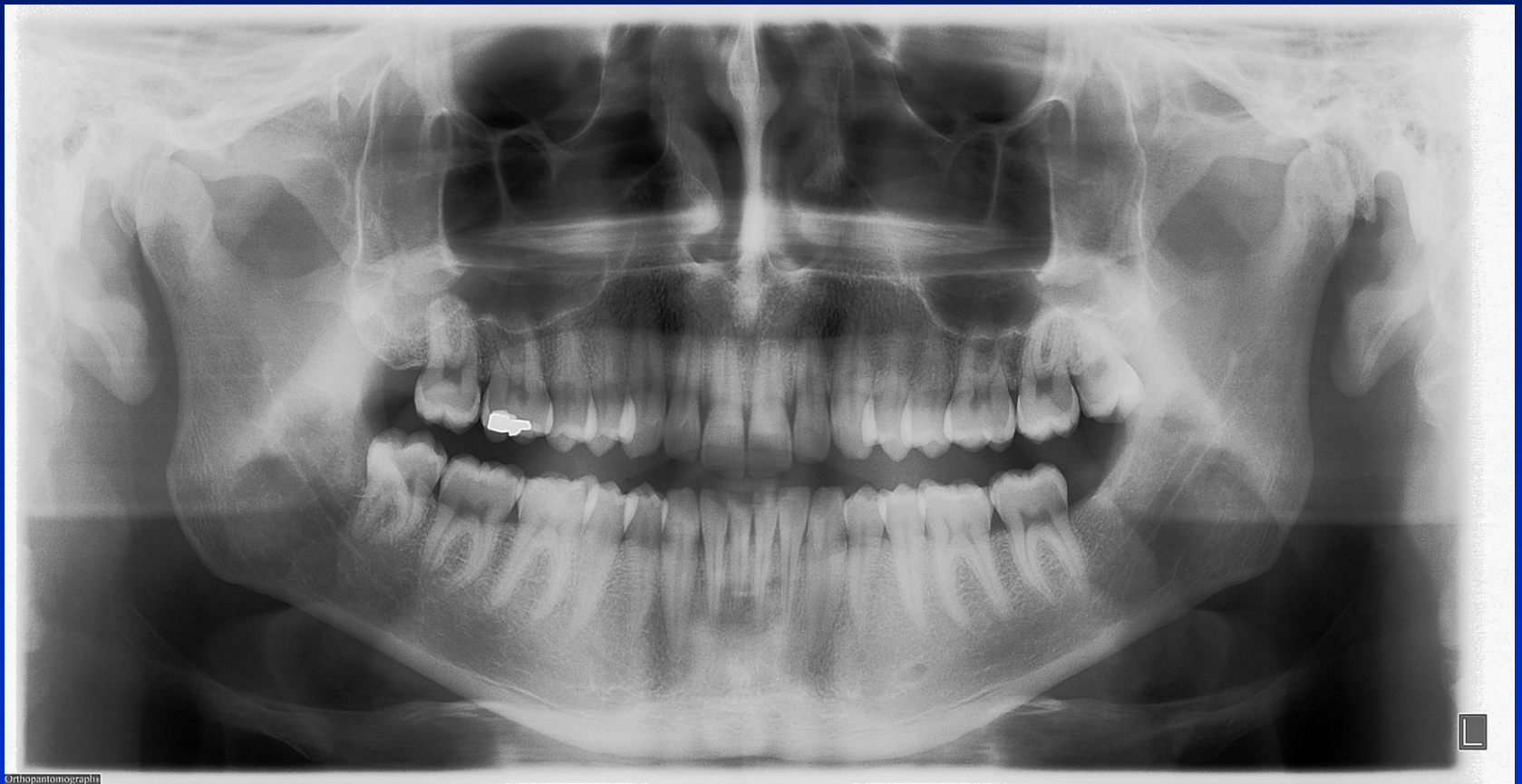

- Rtg status

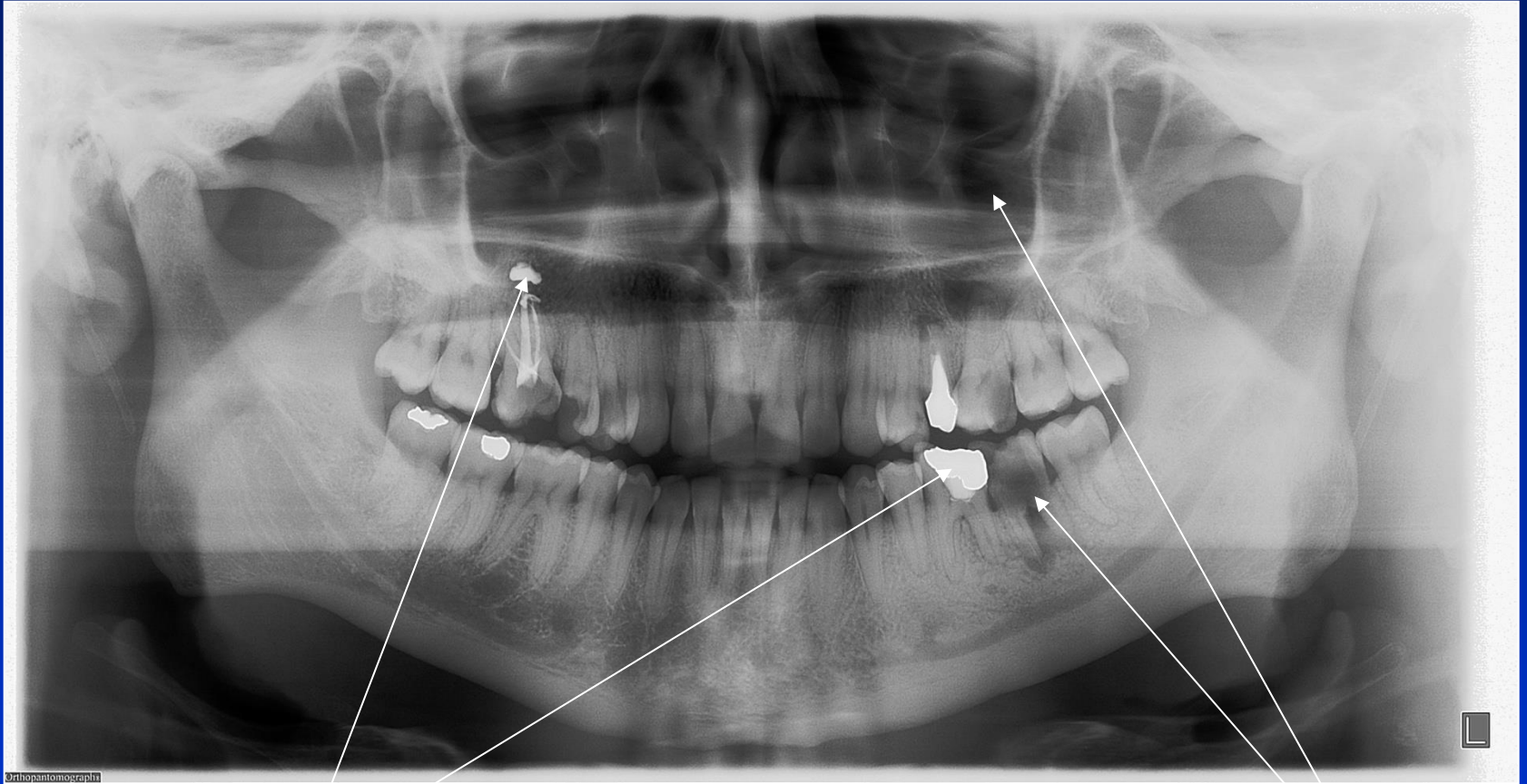


Orthopantomograph

OPG



Orthopantomograph



Orthopantomograph

radioopacity

radiolucency

