

HLAVOVÉ NERVY (*nervi craniales*)

- I. *Nervus olfactorius* - nerv čichový**
- II. *Nervus opticus* - nerv zrakový**
- III. *Nervus oculomotorius* - nerv okohybný**
- IV. *Nervus trochlearis* - nerv kladkový**
- V. *Nervus trigeminus* - nerv trojklanný**
- VI. *Nervus abducens* - nerv odtahující**
- VII. *Nervus facialis* - nerv lícní**
- VIII. *Nervus vestibulocochlearis* - nerv sluchově-rovnovážný**
- IX. *Nervus glossopharyngeus* - nerv jazykohltanový**
- X. *Nervus vagus* - nerv bludný (bloudivý)**
- XI. *Nervus accessorius* - nerv přídatný**
- XII. *Nervus hypoglossus* - nerv podjazykový**

Výstupy z mozku

I. – telencephalon

II. – diencephalon

III.-XII. – mozkový kmen

IV. – dorzálně !!!

Výstupy z lebky

IV. III.
V. VI.
VIII. VII.
XII. IX., X., XI.

I. = N. olfactorius = Čichový nerv

- výchlípka telencefala (koncového mozku)
- speciální **senzorický** nerv: čich, součást čichové dráhy
- cavitas nasi → lamina cribrosa → cavitas crani anterior
- horní oblast nosní dutiny v rozsahu concha nasalis superior na stěně, stropu i přepážce

Funkce nervu

Senzorická

- přináší do CNS informace z čichového receptoru

II. = N. opticus = Zrakový nerv

- výchlípka diencefala (mezimozku)
- nemá jádra – centrum v týlním laloku
- speciální **senzorický** nerv: zrak, součást zrakové dráhy
- orbita → canalis opticus → cavitas cranii media

Funkce nervu

senzorická

- přináší do CNS informace ze zrakového receptoru

Vnější svaly oční koule

- mm. recti (bulbi)
 - superior, inferior, medialis, lateralis
- mm. obliqui (bulbi)
 - *inferior, superior*
- m. levator palpebrae superior
- ***inervace:*** n. III., IV., VI.

Okohybné nervy



- přes *fissura orbitalis superior* vstupují do očnice
- III. Nervus oculomotorius - nerv okohybný
motorický – 5 okohybných svalů
+ parasympatická vlákna pro inervaci hladkých svalů duhovky - *m. sphincter pupillae* - zúžení zornice (miotický reflex) a inervaci hladkých svalů řasnatého tělesa - *m. ciliaris* - akomodace čočky
- IV. Nervus trochlearis - nerv kladkový
čistě **motorický** → 1 sval = **m. obliquus superior**
- VI. Nervus abducens - nerv odtahující
čistě **motorický** → 1 sval - **m. rectus lateralis**

Obrna n. III

- **rozbíhavé šilhání - divergentní strabismus**
- **rozšířená zornice - mydriasis**
- **porucha akomodace do blízka**
- **pokleslé horní víčko - ptosis**
- **dvojité vidění - diplopia**

Obrna n. IV a n.VI

- sbíhavé šilhání (= konvergentní strabismus)



V. = N. trigeminus = Trojklaný nerv

- *ganglion trigeminale* (uloženo v *cavum trigeminale*) - senzitivní

V1 = n. ophthalmicus = oční nerv (*senzitivní*)

V2 = n. maxillaris = čelistní nerv (*senzitivní*)

V3 = n. mandibularis = sáňový nerv (*smíšený*)

Radix motoria = somatomotorická
větev pro žvýkací svaly a další 4 svaly-
vlákna pouze ve V3 !!!

N. V

- **V1 = N. ophthalmicus**
- **V2 = N. maxillaris**
- **V3 = N. mandibularis**

N. ophthalmicus

- n. frontalis
- n. nasociliaris
- n. lacrimalis
- ganglion ciliare (parasymptické)

} **senzitivní**

N. maxillaris

- n. zygomaticus (r. zygomaticotemporalis, r. zygomaticofacialis)
- n. infraorbitalis (nn. alveolares superiores)

} **senzitivní**

N. mandibularis

motorické větve:

- žvýkácí svaly, suprahyoidní svaly, m. tensor veli palatini, m. tensor tympani

senzitivní větve:

- n. alveolaris inferior, n. lingualis (chorda tympani z n. VII), n. buccalis, n. auriculotemporalis
- *parasymptická ganglion submandibulare + ganglion oticum*

V1 = N. ophthalmicus = Oční nerv

- fissura orbitalis superior do očnice - do čelní krajiny
- kůže horní etáže obličeje (čelo, horní víčka, hřbet nosu), obsah očnice, část sliznice nosní dutiny a sliznice vedlejších dutin nosních)

- n. frontalis
- n. lacrimalis
- n. nasociliaris
- *ganglion ciliare parasymptické*
- *m. sphincter pupillae (zúžení zorničky) m. ciliaris (zaostření na blízko)*
- n. supraorbitalis – *palpační citlivost*

- **n. frontalis (kůže čela až k interaurikulární čáře)**
- **n. lacrimalis (slzní žláza, senzitivně horní víčko)**
- **n. nasociliaris (sinus sphenoidalis, nosní dutina, senzitivní vlákna do oka)**
- **ganglion ciliare (m. sphincter pupillae, m. ciliaris)**

V2 = N. maxillaris = Čelistní nerv

- foramen rotundum - větví se v oblasti za horní čelistí - fossa pterygopalatina
- kůže střední etáže obličeje (dolní víčko, horní ret, křídla nosní a horní polovina tváře), **zuby horní čelisti**, část sliznice dutiny nosní a ústní

- **n. zygomaticus (kůže tváře)**
- **n. infraorbitalis (zuby horní čelisti, sinus maxilaris, sliznice nosní dutiny, patro, nosohltan)**

Ganglion pterygopalatinum

- rr. ganglionares
- **parasympatické**
- *hladké svalstvo, cévy a žlázy v inervovaných oblastech*
(*žlázy nosní dutiny, patra, isthmus faucium, nosohltanu, sliznice patra a horní poloviny tváře, patrová mandle*)

V3 = N. mandibularis = Sáňový nerv

- **foramen ovale – větví se v prostoru za ramenem dolní čelisti**
 - **fossa infratemporalis**
 - **kůže dolní etáže obličeje (dolní ret, dolní polovina tváře, brada), zuby dolní čelisti, sliznice části ústní dutiny**
 - **žvýkáací svaly, svaly krku**

n. mandibularis

somatomotorické větve:

- **žvýkáací svaly**
- **suprahyoidní svaly**
- **m. tensor veli palatini**
- **m. tensor tympani**

somatosenzitivní větve:

- **n. alveolaris inferior (zuby)**
- **n. lingualis (sliznice spodiny úst a dásně, senzitivně přední 2/3 jazyka)**
 - **chorda tympani z n. VII**
- **n. buccalis (kůže a sliznice tváře)**
- **n. auriculotemporalis (senzitivně ušní boltec a spánkovou krajinu)**
- ***parasymphatické ganglion submandibulare + ganglion oticum (drobné slinné žlázy jazyka a spodiny úst)***
- **n. mentalis – *palpační citlivost***

- **větve pro žvýkací svaly**
- **n. buccalis**
- **n. lingualis**
- **n. alveolaris inferior**
- **n. auriculotemporalis**

VII. = N. facialis = Lícní nerv

- **smíšený nerv**
- **2 základy**
 - **n. facialis – motorický (mimické svaly)**
 - **n. intermedius - visceromotorický + chuť + senzitivní**

v canalis nervi facialis

- n. petrosus major – **parasymptický** do ggl. pterygopalatinum
- n. stapedius – m. stapedius
- chorda tympani
 - **parasymptická** do glandula submandibularis
 - **chut'** → do předních 2/3 jazyka = dorsum linguae

mimo lebku

- n. auricularis posterior – **motorický nerv** k rudimentárním svalům boltce
- nn. do m. stylohyoideus + venter post. m. digastrici
- plexus intraparotideus (mimické svaly)

somatosenzitivní – boltec a zevní zvukovod

senzorická – z chuťových buněk předních 2/3 jazyka

somatomotorická – mimické svaly, musculus platysma, musculus stapedius (třmínkový sval), m.stylohyoideus, m.digastricus- zadní břicho

visceromotorická – parasympatická vlákna pro sekreci slzné žlázy a podčelistní a podjazykové slinné žlázy

**periferní „Bellova“ obrna
(kompletní)**

n. VII

**centrální obrna
(horní část obličeje
zásobena i z druhé strany)**

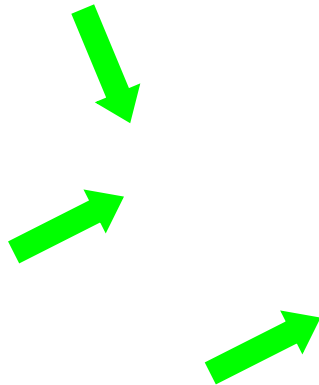
VIII. - Nervus vestibulocochlearis = sluchově-rovnovážný nerv

starý název: n. statoacusticus

- speciální **senzorický** – sluch + rovnováha

Postranní smíšený systém

- n.IX., X., XI.



IX. JAZYKOHILTANOVÝ NERV (*nervus glossopharyngeus*)

- **vystupuje z prodloužené míchy**
- **z lebeční dutiny se dostává skrz foramen jugulare**
- **větví se pod lebeční bází**

- **motoricky** svaly měkkého patra (kromě tensoru), m. stylopharyngeus, svaly hltanu
- **parasympatická** vlákna jdou ke sliznici středoušní dutiny a příušní slinné žláze (z ganglion oticum)
- **senzitivní** vlákna k faryngu, zadní třetině jazyka, tonsila
- **chut'ová** vlákna k zadní třetině jazyka

X. BLOUDIVÝ NERV (*nervus vagus*)

- vystupuje z prodloužené míchy
- z lebeční dutiny se dostává skrz foramen jugulare
- sestupuje směrem kaudálním a probíhá společně s arteria carotis interna (níže arteria carotis communis) a vena jugularis interna, přikládá se k jícnu a podél něj sestupuje přes dutinu hrudní až do **dutiny břišní** (u mužů až do scrota)

r. auricularis (senzitivní větev pro stěnu zvukovodu)
rr. pharyngei (svaly hltanu)
n. laryngeus superior
n. laryngeus recurrens- n.laryngeus inferior
(svaly hrtanu)

Orgány v hrudní a břišní dutině:
plexus cardiacus, coronarius
rr. bronciales- plexus pulmonalis
rr. oesophagei- plexus oesophagus
rr. gastrici
rr. hepatici
rr. coeliaci - plexus coeliacus
rr. renales

- část kůže boltce a zevního zvukovodu
- **viscerosenzitivní:** orgány hrudní a většiny břišní dutiny
- **somatomotorická:** inervace příčně pruhované svaloviny hltanu a hrtanu
- **visceromotorická:** hladká svalovina dýchacích cest a většiny trávicích cest, dále hladká svalovina příslušných cév a srdeční svalovina

XI. PŘÍDATNÝ NERV (*nervus accessorius*)

- **vystupuje z prodloužené míchy**
- **z lebeční dutiny se dostává skrz foramen jugulare**
- **název je zkrácení původního názvu „nervus accessorius ad vagum“ (protože část jeho vláken se spojuje s kmenem nervus vagus a níže se od něj zase odděluje a inervuje svaly hrtanu)**
- **nerv se po výstupu z lebeční dutiny větví**

n.XI.

Radices craniales

Radices spinales

Ramus internus- pojí se s n.X.

Ramus externus

motorický – část **musculus sternocleidomastoideus** a **musculus trapezius**

XII. PODJAZYKOVÝ NERV

(nervus hypoglossus)

- **vystupuje z prodloužené míchy - sulcus ventrolateralis**
- **z lebeční dutiny se dostává skrz canalis nervi hypoglossi**
- **postupuje směrem k jazyku, kde se větví**

N. hypoglossus

Motorický nerv: inervace příčně pruhované svaloviny **jazyka** („řečový nerv“)

- ansa cervicalis profunda- **infrahyoidní svaly (plexus cervicalis)**

Hemiglossoplegia

jazyk uchýlen v klidu na zdravou stranu a při vyplazení na stranu *postižení!* = hemiglossoplegie

Obrázky:

- **Atlas der Anatomie des Menschen/Sobotta. Putz,R., und Pabst,R. 20. Auflage. München:Urban & Schwarzenberg, 1993**
- **Netter: Interactive Atlas of Human Anatomy.**
- **Naňka, Elišková: Přehled anatomie. Galén, Praha 2009.**
- **Čihák: Anatomie I, II, III.**
- **Drake et al: Gray's Anatomy for Students. 2010**