

# PLEXUS BRACHIALIS

# Nervus spinalis

# Plexus brachialis (C4-Th1)

- ve fissura scalenorum
- senzitivně kůži na horní končetině
- motoricky svaly horní končetiny a také heterochtonní svaly zad a hrudníku

# Plexus brachialis (C4-Th1)

Primární svazky:

Truncus superior (C4) C5+6

Truncus medialis C7

Truncus inferior C8+Th1

Sekundární svazky:

**Fasciculus posterior:** spojení všech dorzálních větví

**Fasciculus lateralis:** spojení ventrálních větví truncus superior a medius

**Fasciculus medialis:** ventrální větev truncus inferior

Oddělení jednotlivých nervových kmenů z fascikulů:

**FP:** n. radialis, n. axillaris

**FL:** n. musculocutaneus + část n. medianus

**FM:** n. ulnaris + část n. medianus

Důsledek: v jednom nervovém kmeni jsou obsaženy axony z více segmentů - při porušení kořene obrna více svalů

- **skalenový syndrom** (fissura scalenorum)
- **syndrom kostoklavikulární komprese** (1. žebro a clavicula)
- **avulze plexu** (vytržení kořenových vláken)

nervus dorsalis scapulae (C5-6)

- m. levator scapulae et mm. rhomboidei

# nervus thoracicus longus (C5-7)

- m. serratus anterior



nervus thoracicus longus (C5-7)



# nervus thoracicus longus (C5-7)

- scapula alata

# nervus subclavius C4-6

- m. subclavius

# nervus suprascapularis (C4-6)

- m. supraspinatus, m. infraspinatus,  
senzitivně pouzdro ramenního kloubu

# nervi subscapulares C5-7

- m. subscapularis, m. teres major

# nervus pectoralis lateralis C5-7

- m. pectoralis major et minor

# nervus pectoralis medialis C8-Th1

- m. pectoralis major et minor



# nervus thoracodorsalis C6-8

- m. latissimus dorsi

# Pars infraclavicularis plexus brachialis

- fasciculus lateralis
- fasciculus medialis
- fasciculus posterior

## Fasciculus lateralis

### n. musculocutaneus

(smíšený) (C5-7)

rr. musculares (m. coracobrachialis,  
m. biceps brachii, m. brachialis)

n. cutaneus antebrachii lateralis

vulnerabilní místo - fossa cubiti

### radix lateralis n. mediani

# Fasciculus medialis

## radix medialis n. mediani

## n. cutaneus brachii medialis (C8–Th1)

- spojky s nn. intercostales II., (III.) – nn. intercostobrachiales

## n. cutaneus antebrachii medialis (C8–Th1)

(skrže hiatus basilicus do podkoží a jde distálně po předloktí)

**r. anterior et r. ulnaris**

## n. ulnaris

## n. ulnaris - (smíšený) (C8–Th1)

- po paži mediálně od n. medianus, sulcus nervi ulnaris, mezi m. flexor carpi ulnaris a m. flexor digitorum profundus s a. ulnaris a do dlaně na povrchu retinaculum flexorum

• **rr. articulares**

• **rr. musculares**

• **r. dorsalis n. ulnari**

- nn. digitales dorsales

• **r. palmaris n. ulnaris**

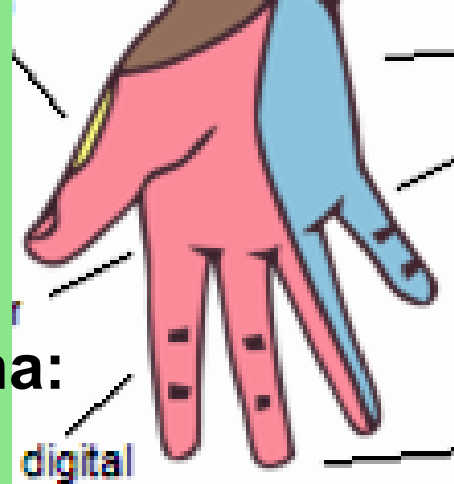
**Kmen n. ulnaris se v dlani větví na:**

• **r. superficialis**

- r. muscularis (m. palmaris brevis)

- 2 nn. digitales palmares communes et proprii

• **r. profundus** - rr. musculares



**Motoricky:** m. flexor carpi ulnaris, m. flexor digitorum profundus (4. a 5. prst), svaly hypothenaru, m. adductor pollicis a m. flexor pollicis brevis (caput profundum), mm. interossei, mm. lumbricales (III. a IV.)

**Senzitivně:** palmárně: 5. a polovinu 4. prstu  
dorsálně: 5., 4., a polovinu 3. prstu

# **Canalis ulnaris**

**-kubitální syndrom  
(léze v sulcus n. ulnaris)**

# **Guyonův kanálek**

**(mezi os pisiforme a  
hamulus ossis hamati)**

# Drápovitá ruka

## n. medianus

smíšený (C5–Th1) – *radix med.* (C8–Th1), *radix lat.* (C6–8)

podél a. brachialis, mezi m. pronator teres a flexor digitorum superficialis pak mezi hlubokým a povrchovým flexorem (do dlaně pod retinaculum flexorum)

- rr. musculares, rr. articulares
- **n. interosseus antebrachii anterior**
- **r. palmaris**

### V dlani:

- **r. communicans cum nervo ulnari** (úroveň canalis carpi)
- **r. thenaris** (rr. musculares)
- **nn. digitales palmares comm.- nn. digitales palmares proprii**

**Motoricky:** svaly přední skupiny předloktí (kromě m. flexor carpi ulnaris a části m. flexor digitorum profundus), m. abductor pollicis brevis, m. opponens pollicis, m. flexor pollicis brevis (caput superficiale)

**Senzitivně:** thenarovou část dlaně a dlaňovou část prstů až po hranici jdoucí 4. prstem



## Poškození nervu:

- sebevražedné pokusy (řezné poranění)
- patologické změny v karpálním tunelu
- chybí úchopový pohyb (opozice palce, zaškrábání ukazovákem)

**Syndrom opičí ruky  
- vážne opozice palce**

## Přísahající ruka

(neschopnost opozice palce a flexe 2. a 3. prstu)

# Fasciculus posterior

## n. axillaris

foramen humerotricipitale

(smíšený) (C5–6)

- **rr. musculares**
- **rr. articulares**
- **n. cutaneus brachii lat. sup.**

**Motoricky:** m. deltoideus, m. teres minor

**Senzitivně:** oblast ramene

**Poškození nervu** (luxace, zlomenina v collum chirurgicum)

- chybí zevní rotace a abdukce paže do horizontály

# **Epoletový příznak**

(pokleslé rameno)

# n. radialis

(smíšený) (C5–Th1)

- n. cutaneus brachii posterior
- n. cutaneus brachii lateralis inferior
- rr. musculares

- n. cutaneus antebrachii posterior

Větvení v oblasti lokte (mezi m. brachialis a m. brachioradialis)

- r. profundus (svaly dorsální skupiny předloktí)
  - n. interosseus antebrachii posterior (senzitivní nerv)
- r. superficialis (pod m. brachioradialis na hřbet ruky)
  - nn. digitales dorsales

**Motoricky:** m. triceps brachii, laterální skupinu svalů předloktí, m. supinator, svaly zadní skupiny předloktí

**Senzitivně:** hřbetní plocha zápěstí a 1., 2. a polovinu 3. prstu

## **Poranění nervu: na paži (zlomeniny)**

- obrna extensorů ruky přepadá palmárně

**Canalis supinatorius**

**Syndrom labutí šíje**

- **Obrázky:**
- **Atlas der Anatomie des Menschen/Sobotta. Putz,R., und Pabst,R. 20. Auflage. München:Urban & Schwarzenberg, 1993**
- **Netter: Interactive Atlas of Human Anatomy.**
- **Naňka, Elišková: Přehled anatomie. Galén, Praha 2009.**
- **Čihák: Anatomie I, II, III.**
- **Drake et al: Gray's Anatomy for Students. 2010**