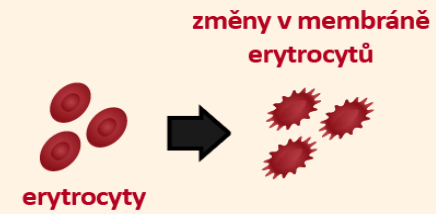
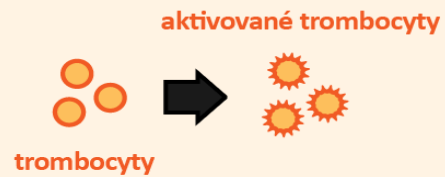
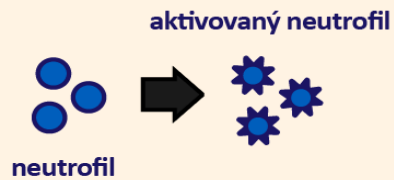
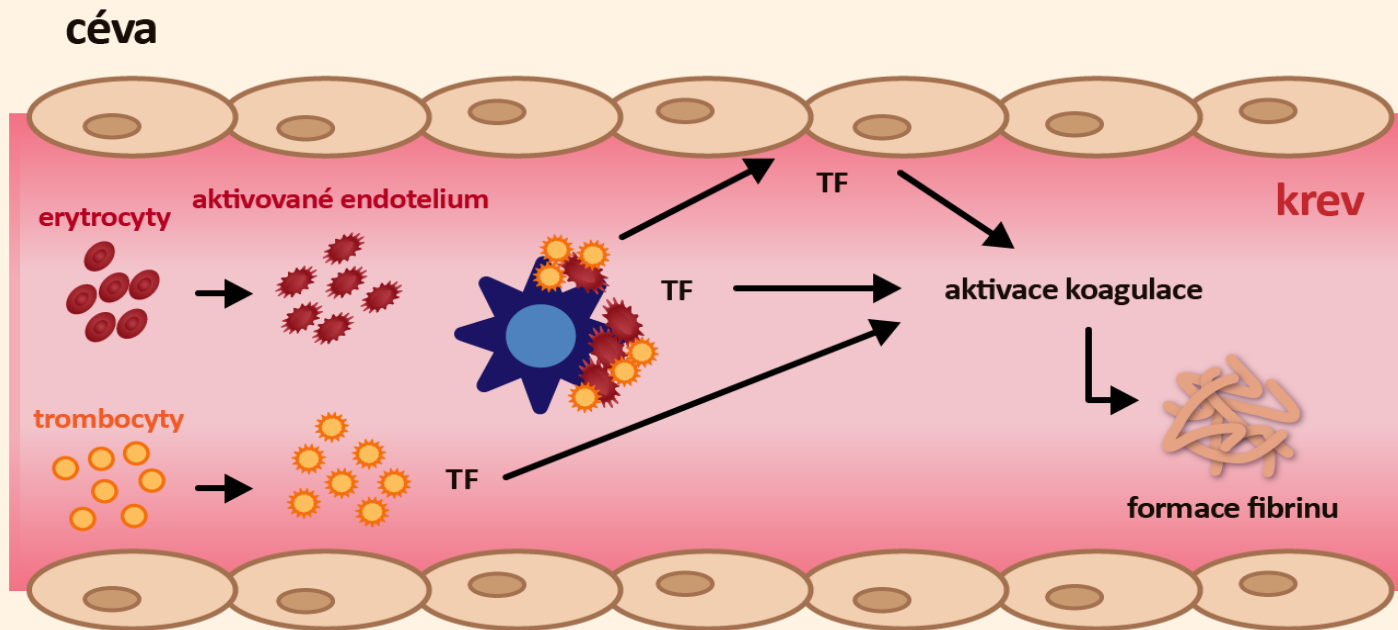
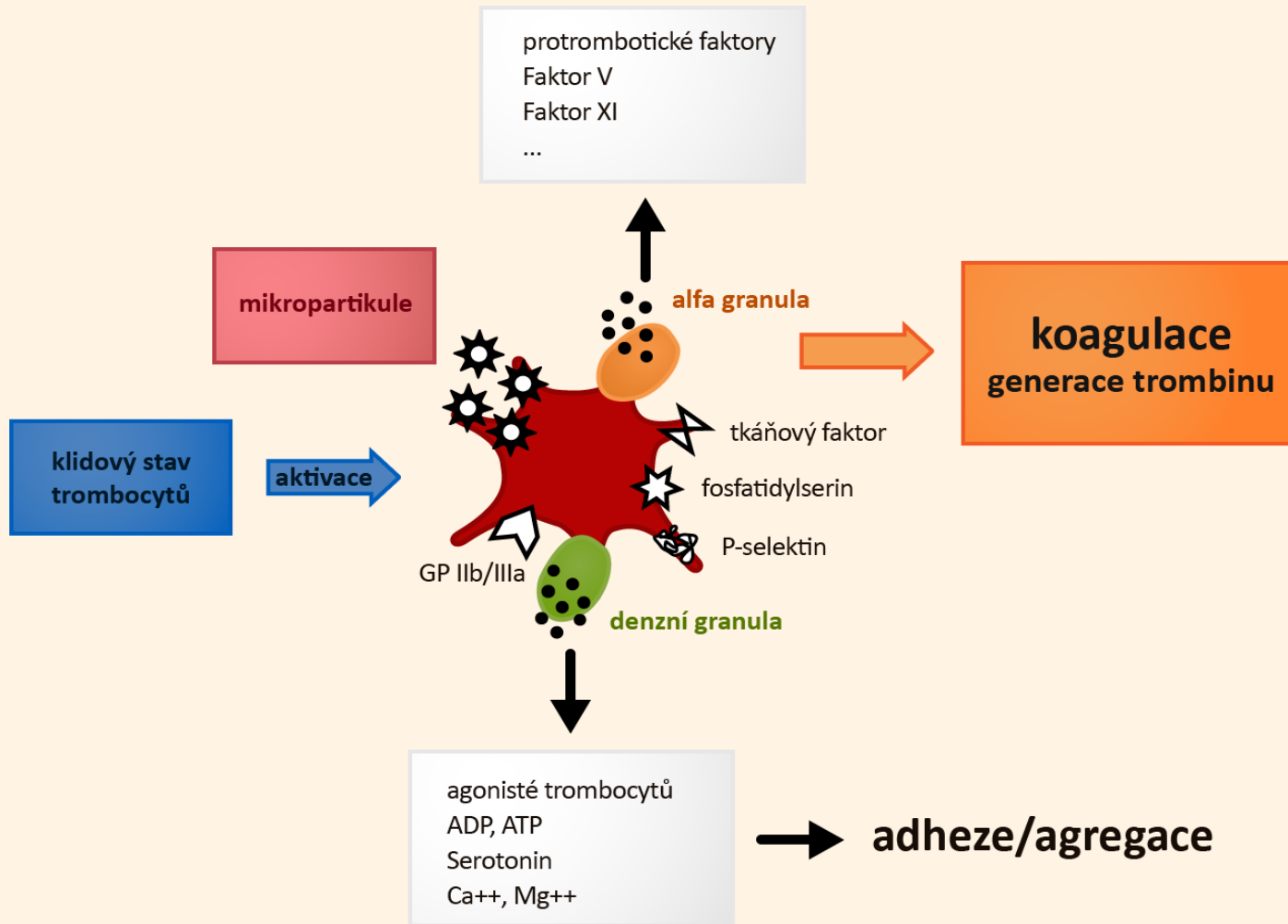


Patogeneze vzniku trombotických komplikací u BCR/ABL negativních myeloproliferativních neoplázií  
obrazem

# Patogeneze trombofilního stavu u Ph-negativních myeloproliferativních onemocnění



# Role abnormalit krevních destiček při získaném trombofilním stavu doprovázejícím Ph-negativní myeloproliferativní onemocnění



## Role neutrofilů při získaném trombofilním stavu doprovázejícím Ph-negativní myeloproliferativní onemocnění

