

TKÁŇOVÍ PARAZITI

Petra Kubáčková, OKM




➤ **jednobuněční**

volně žijící améby, toxoplasma

➤ **mnohobuněční**

trichinella, toxokara, filárie



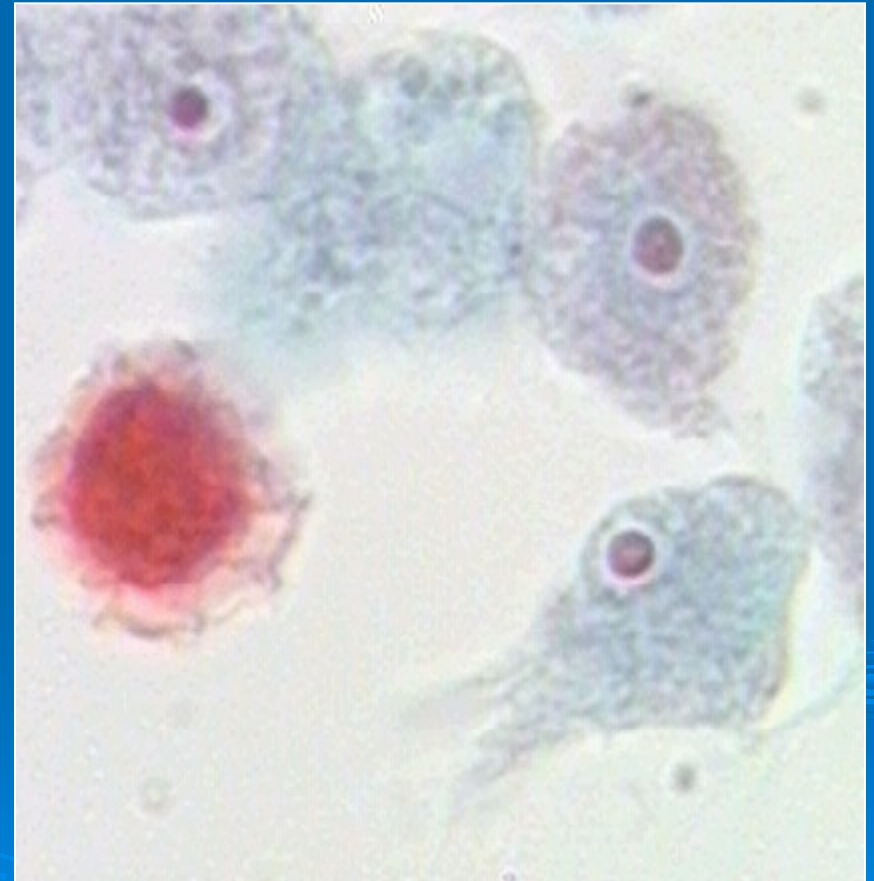
Volně žijící améby

- kosmopolitní
- termotolerantní
- „dvojitý život“
- vlhká půda, stojaté vody, umělé vodní nádrže
- patogenní pro člověka:

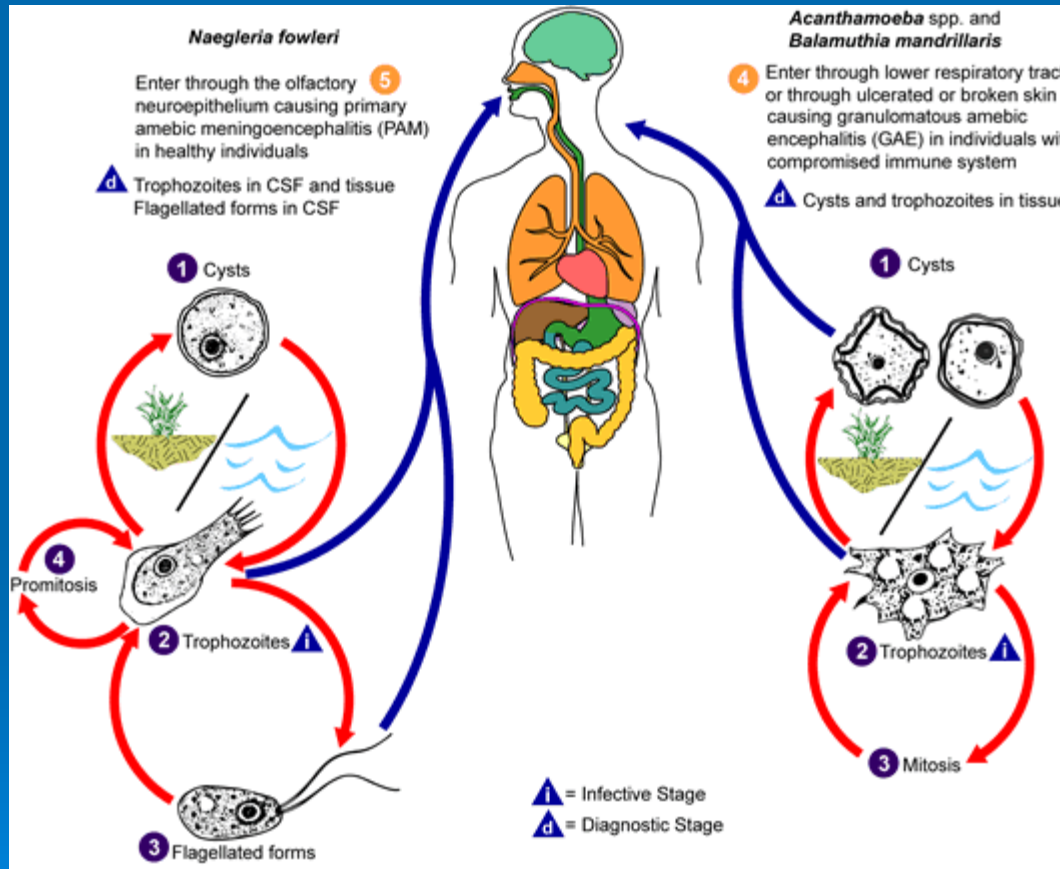
Naegleria fowleri

Acanthamoeba spp.

Balamuthia mandrillaris

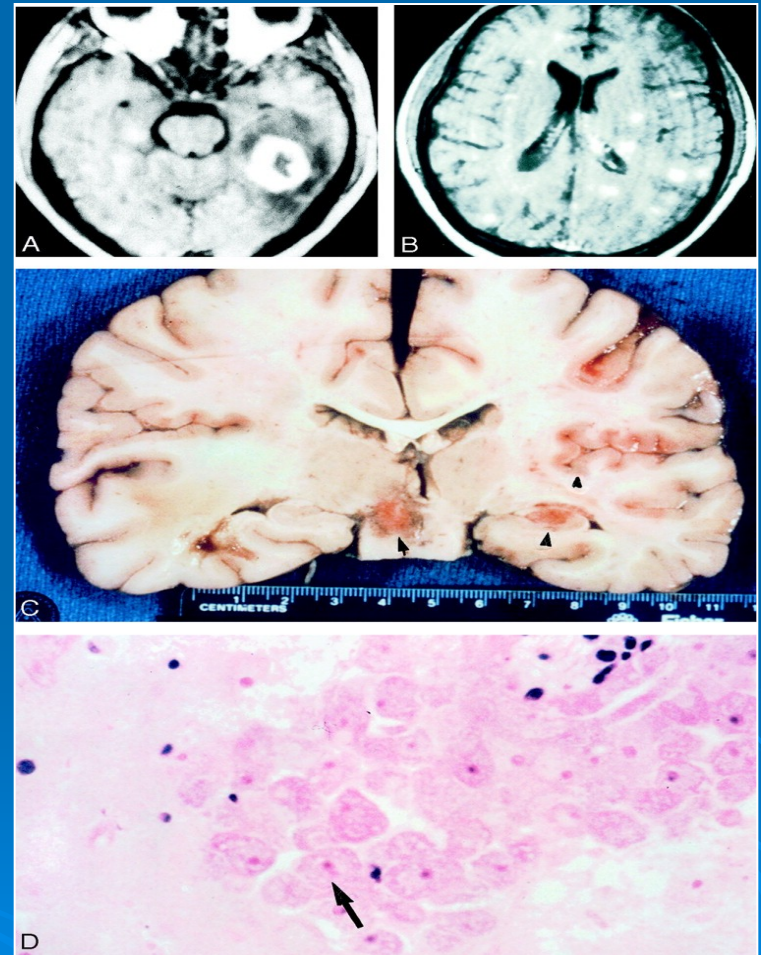


Volně žijící améby



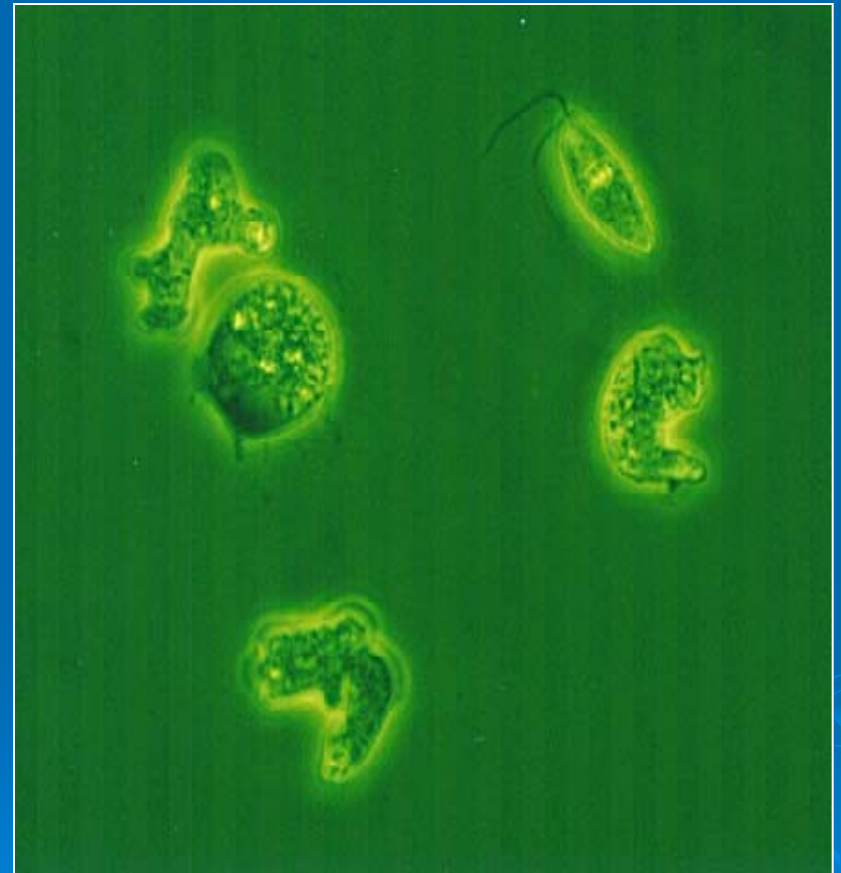
Naegleria fowleri

- jediná pro člověka patogenní naeglerie
- sladkovodní prostředí, bazény s teplou vodou, jezera a vodní toky v letních měsících
- *hostitel*: člověk, teplokrevní obratlovci
- *onemocnění*: PAM



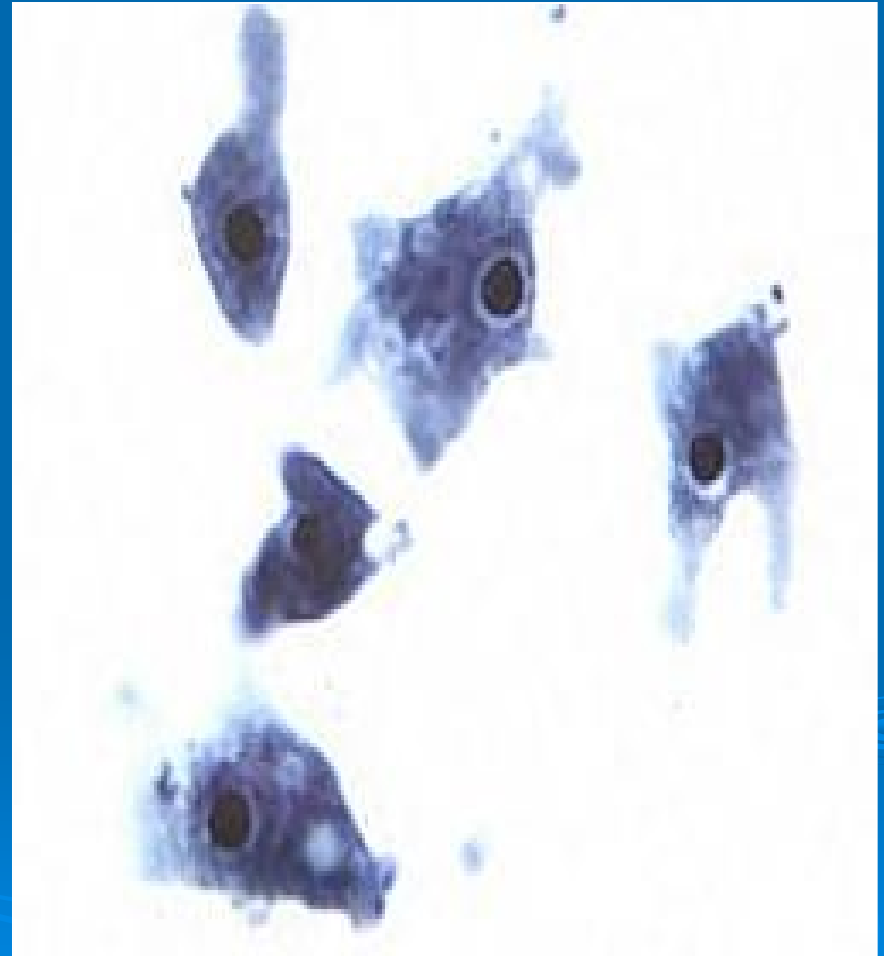
PRIMÁRNÍ AMÉBOVÁ MENINGOENCEFALITIDA

- z plného zdraví
- 3 až 8 dní ID, časné symptomy
- *akutní fáze*: bolesti v krku, ucpaný nos, těžké bolesti hlavy
- *progrese*: horečka, zvracení, ztrnutí šíje
- *konečné stadium*: křeče, delirium, smrt

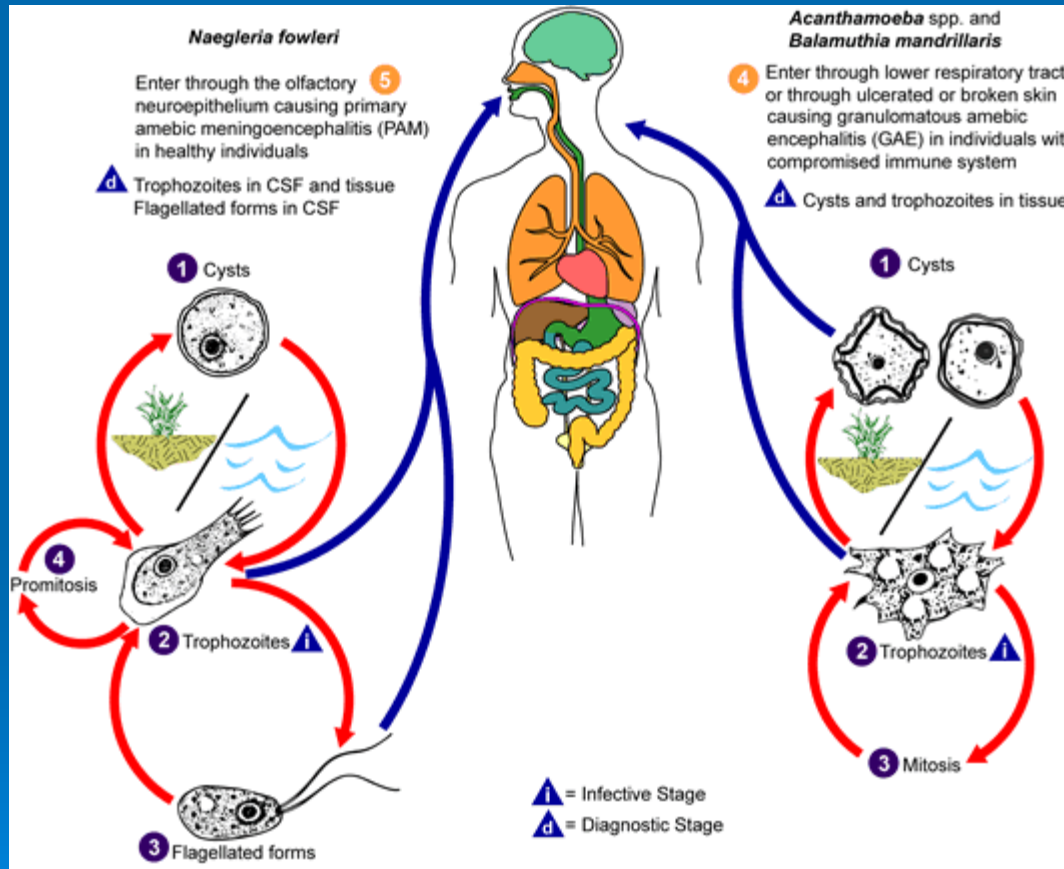


PAM

- **diagnostika**: likvor (mikroskopie, kultivace, anamnéza)
- **terapie**: včasné intravenózní a intratekální podání amfotericinu B
- **prevence**: nekoupat se v trvale oteplené vodě, omezit možnost vniknutí vody do nosu

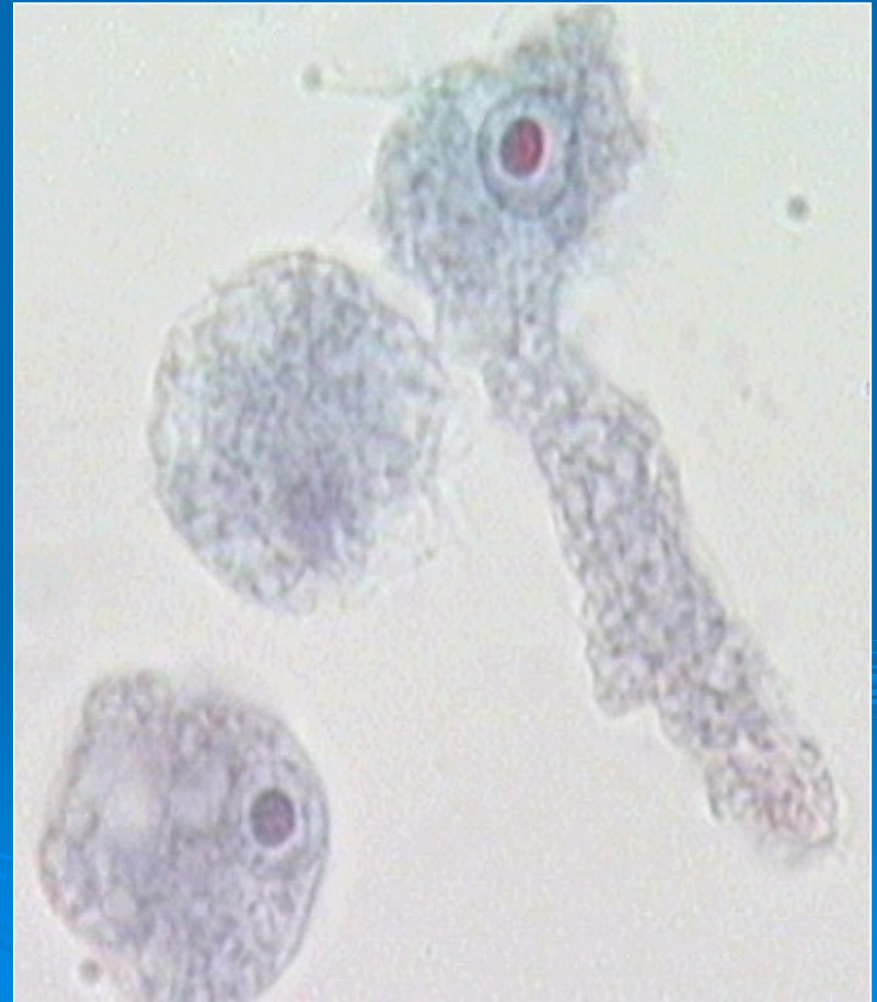

Acanthamoeba spp.



Acanthamoeba spp.

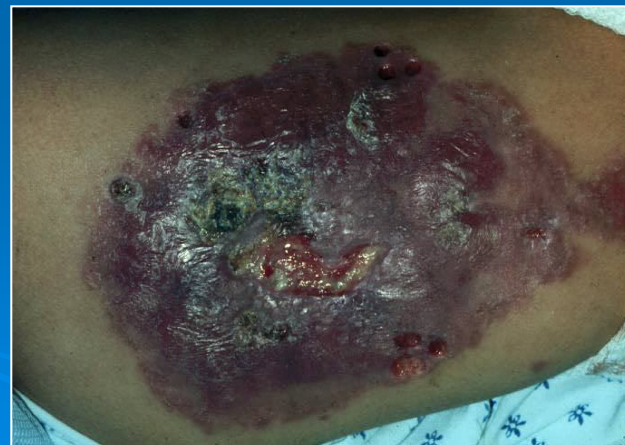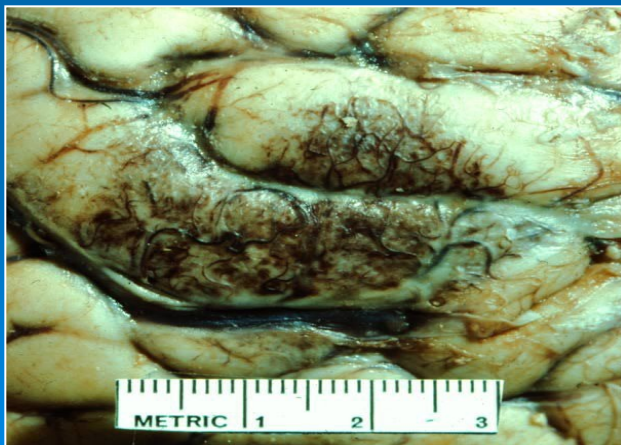- kosmopolitní, sladké (i pitné), slané vody, půda, prach, vzduch
- velmi odolné cysty (desinfekce, sucho, mráz, teplota do 60°C)
- podíl na přenosu patogenních bakterií i virů
- *hostitel*: člověk



Acanthamoeba spp.

➤ *onemocnění:*

- 1) ložisková infekce CNS – **GAE**-granulomatózní amébová encefalitida (bolest hlavy, křeče, zvracení, ztuhlost šíje, apatie)
- 2) ložisková infekce kůže, plic



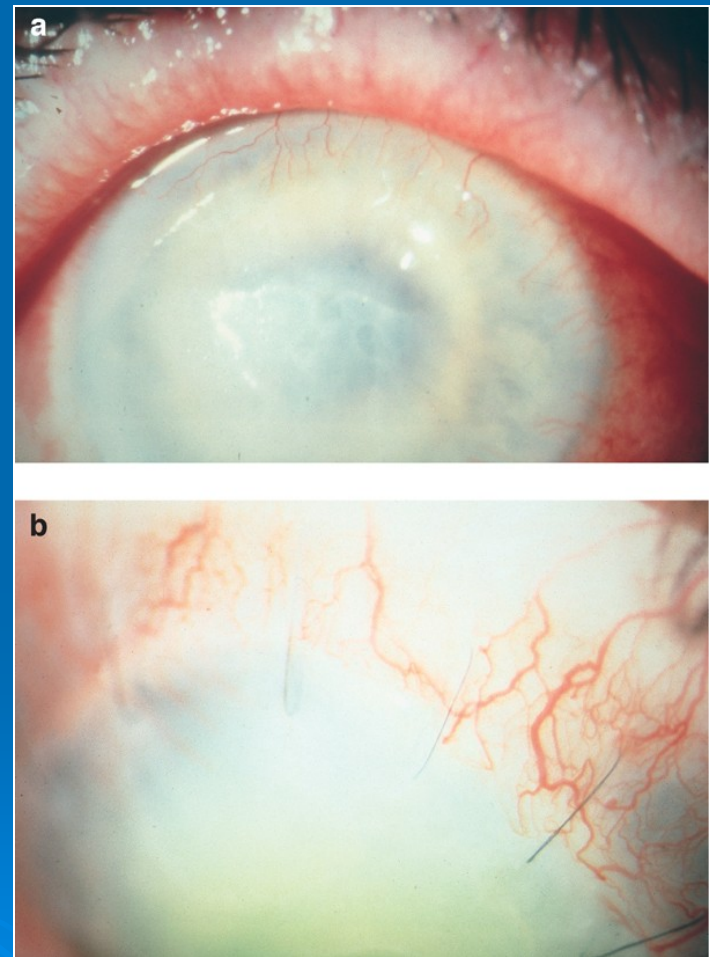
Acanthamoeba spp.

3) amébová keratitida

rizikové faktory: nošení
kontaktních čoček,
poranění rohovky

adheze na povrch rohovky

progrese: ulcerace,
korneální infiltrace,
iritis, scleritis,
hypopyon, ztráta vizu



Acanthamoeba spp.

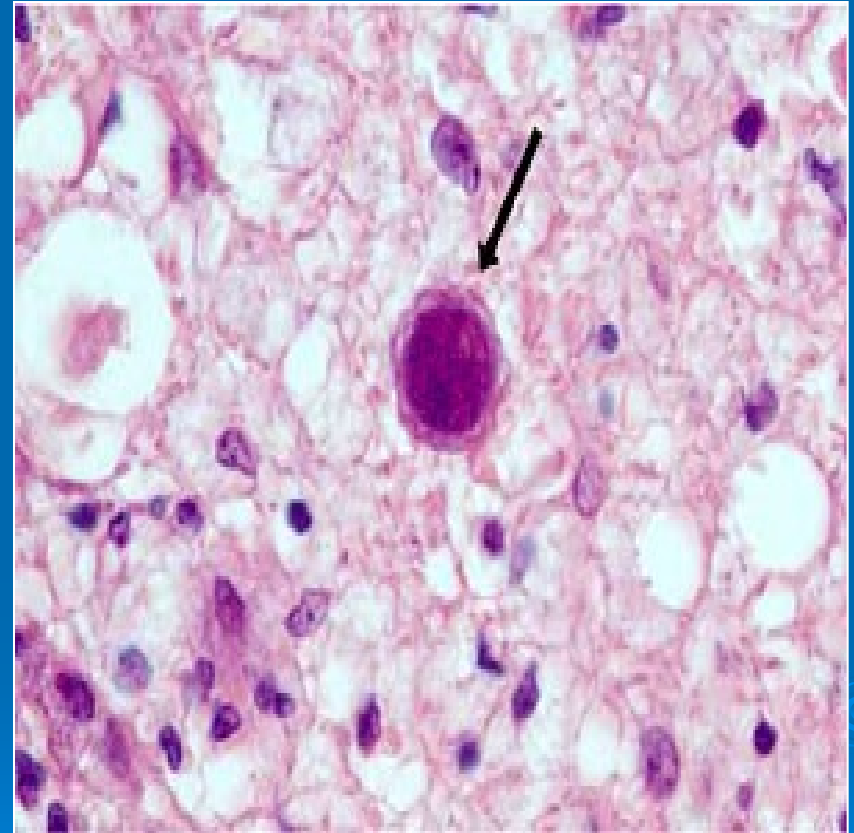
diagnostika: mikroskopie a kultivace likvoru, seškrabu rohovky, roztoku z KČ

terapie: propamidin isethionát, transplantace rohovky

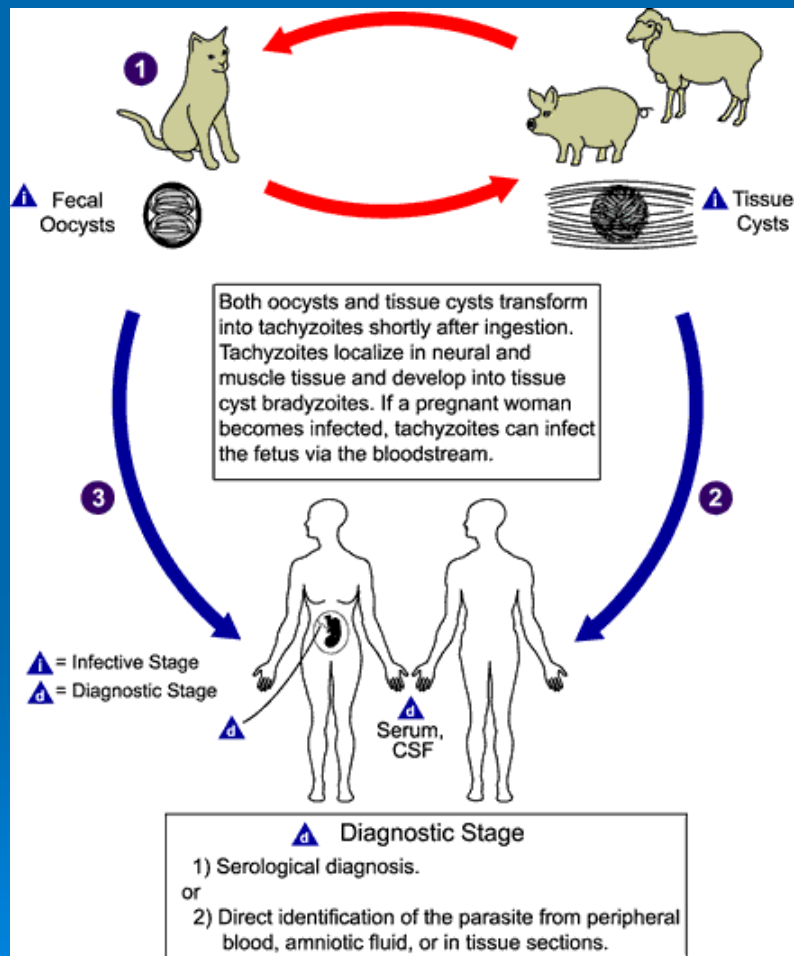
prevence: nekoupat se s KČ, sterilizovat KČ dle pokynů výrobce

Balamuthia mandrillaris

- *výskyt*: kosmopolitní
- *onemocnění*: **GAE**,
kůže, plíce
- *diagnostika*: odlišení
cyst a trofozoitů od
acantaméby lze
pouze EM nebo
imunohistochem.
metodami



TOXOPLASMA GONDII



- kosmopolitní výskyt
- přenos- pozřením oocysty vyloučené kočkou, pozřením nedostatečně tepelně upraveného masa, transplacentárně, transplantace orgánů
- klinika- 80-90% infekcí mimo graviditu asymptom. nebo benigní průběh

zduření mízních uzlin na krku a šíji nebo celková lymfadenitis, horečka, bolest hlavy, svalů, únavnost, výjimečně výrazné symptomy, makulopapulózní vyrážka, hepatitida, encefalitida, myokarditida

➤ infekce získané *in utero*

při těžkém poškození plodu – potrat,
příp.narození dítěte s hydrocefalem,
mikroftalmem, s chorioretinitis,
encefalomyelitis

➤ riziko a tíže poškození je nejvyšší v prvním trimestru a postupně klesá

➤ terapie : pyrimethamin v kombinaci se sulfadiazinem, spiramycin, klindamycin

Diagnostika toxoplasmózy

- opakované serologické vyšetření
- KFR, průkaz protilátek IgM, IgG (sledování dynamiky, avidita – vyloučení čerstvé infekce v těhotenství)
- PCR

Mnohobuněční tkáňoví paraziti

- *Trichinella spiralis*
- *Toxocara canis*, *T. cati*
- *Dracunculus medinensis*
- Filárie

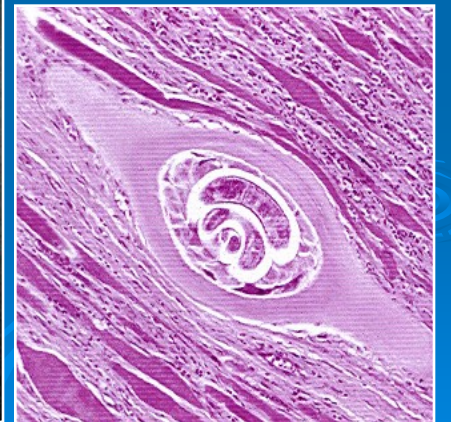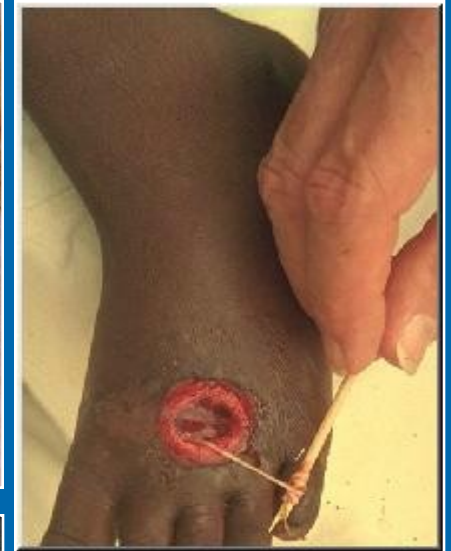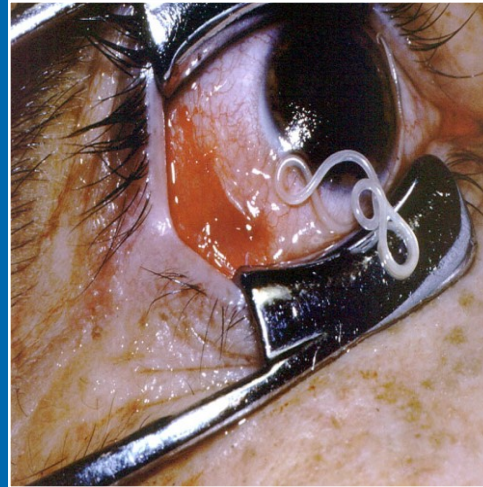
Wuchereria bancrofti

Brugia malay, *B. timori*

Loa loa

Onchocerca volvulus

Dirofilaria immitis, *D. repens*



A microscopic image showing several cells with prominent, dark, circular nuclei. The cells are arranged in a cluster, and the background is a light, textured surface. The text "Děkuji za pozornost" is overlaid in the center of the image.

Děkuji za pozornost