

Autonomní nervový systém

AUTONOMNÍ NERVOVÝ SYSTÉM

- autonomní nervový systém se podílí na inervaci viscerálního oddílu těla, řídí autonomní (vegetativní) funkce, které probíhají nezávisle na naší vůli
- je složen z visceromotorických nervových vláken (drah)
- inervuje senzitivně vnitřní orgány, cévy, motoricky hladkou a srdeční svalovinu a žlázoové buňky
- zahrnuje neurony centrálního a periferního systému
- **centrální část** – **hypotalamus**, retikulární formace, prodloužená mícha, mícha, mozková kůra
- **periferní část** – nervová vlákna (hlavové nervy, míšní nervy), mnohonásobně přepojovány

Druhy podnětů

- **jádra v CNS → visceromotorická vlákna** - předními kořeny míšními → autonomní ganglia podél páteře - k orgánům hrudníku, břicha, pánve
- **volná nervová zakončení ve stěně orgánů → tlak, tah, bolest z útrob - viscerosenzorická** → autonomní ggl.- do zadních kořenů míšních - ggl. spinale nebo ggl. VII., IX., X. a předány do visceromotorických jader

- **nejdou přímo z CNS – přepojují se v gangliích mimo CNS**
- tvořeny nejméně dvěma neurony, které se přepojují v tzv. **autonomním gangliu**
- **neuron pregangliový**: myelinizovaný axon (tzv. „bílá vlákna“) a jde z CNS do autonomního ganglia
- **neuron postgangliový**: nemyelinizovaný axon (tzv. „šedá vlákna“) a probíhá z autonomního ganglia do vlastního autonomního nervu

- autonomní (visceromotorická) nervová vlákna jsou dvojího (funkčně antagonistického) typu
sympatická *pars sympathica*
parasympatická *pars parasympathica*
- žlázy a hladká svalovina téměř každého útrobního orgánu jsou tedy inervovány jak sympatikem, tak parasympatikem
- jeden systém je obvykle aktivační, druhý tlumící
- výjimkou je **hladká svalovina kůže a kožní žlázy**, jsou inervovány pouze sympatikem
- v aktivaci obou systémů se uplatňuje biorytmicita

Hlavní funkce

- kontrakce a relaxace hladkých svalů
- funkce všech exokrinních a některých endokrinních žláz
- srdeční rytmus
- některé metabolické pochody
- autonomní nerovová vlákna také inervují hladkou svalovinu cév a vytvářejí jemné pleteně přímo v jejich vazivovém obalu (využívají cévy jako vodící dráhy), které je dovedou k některým cílovým orgánům (do hladké svaloviny kůže a do kožních žláz pronikají autonomní nervy prostřednictvím cév)

Dělení autonomní nervové soustavy

- **sympatikus** – *fight or flight*
- **parasympatikus** – *rest or digest*
- **enterický systém**

Sympathicus

fight or flight

Parasympathicus

rest or digest

Pars sympathica: jádra v CNS a v postranních sloupcích míchy (C8 – L3)

Pars parasympathica: jádra v CNS u jader hlavových nervů, postranní sloupce míchy (S2 – S4)

system kranio-sakrální (parasympathicus)

system thorako-lumbální (sympathicus)

system kranio-sakrální (parasympathicus)

Sympathicus a parasympathicus se liší uspořádáním ganglií:

Sympatická ganglia:

- vzdálenější od cílových orgánů (při páteři) – paravertebrální ganglia – truncus sympathicus dexter et sinister

Parasympatická ganglia:

- blíže orgánům (ganglion ciliare, pterygopalatinum, oticum, submandibulare + roztroušena ve stěně orgánů)

Mediátory sympathicu a parasympaticu:

- pregangliová stejné (z CNS) – acetylcholin
- postgangliová sympathicus – noradrenalin
- postgangliová parasympaticus - acetylcholin

SYMPATICUS

„systém thorakolumbální“

- vychází z hrudní a bederní části míchy – z nucl. intermediolateralis C8-L3- tzv. **thorakolumbální systém**
- z míšního nervu se odděluje jako tzv. **ramus communicans albus** - zakončen v tzv. sympatickém gangliu vedle páteře - **pregangliový úsek** - do **paravertebrálních ggl.**
- jednotlivá paravertebrální ganglia vytvářejí **truncus sympathicus**
- z ganglií vycházejí vlastní sympatické nervy, **postgangliový úsek**
- sympatické nervy vstupují různou cestou (přímo nebo pomocí pletení v obalech velkých tepen) do inervovaných orgánů

Funkce

- řídí **katabolické** funkce, aktivuje funkce útrobních orgánů, uplatňující se při **vydávání energie**:
 - **zrychluje** srdeční činnost a dýchání
 - způsobuje **kontrakci** hladké svaloviny cév v kůži a ve vnitřních orgánech a tím **zvyšuje** krevní tlak (naopak koronární tepny se jeho působením **rozšiřují**, aby byl zajištěn dostatečný přísun krve do srdečního svalu, na který je ve stavu stresu kladena větší zátěž)
 - **zvyšuje** hladinu krevního cukru
 - **rozšiřuje** zornice (mydriatický reflex)
 - naopak **zpomaluje trávení**
 - navozuje tedy **stav bdění**, tzn. stav zvýšené aktivity a uplatňuje se tak při stresových reakcích

Truncus sympathicus

- ganglion trunci symphahtici (21-25) = *paravertebrální ganglia*
- rr. intergaglionaes
- rr. communicantes albus + griseus
- rr. vasculares - periarteriální pleteně
- rr. viscerales
- nn. splanchnici - do **prevertebrálních ggl.**

Krční část

Hrudní část

Břišní část

Pánevní část

Krční část

Ganglion cervicale superius

Ganglion cervicale medium

**Ganglion cervicothoracicum /
stellatum**

- tvoří periarteriální pleteně kolem
a. carotis ext. et int. - přívod
sympatiku ke krku a hlavě
- ***nn. cardiaci*** - inervace srdce

Ganglia thoracica (hrudní část)

- 10 párů ganglií
- nn. splanchnici - pro hladkou svalovinu GIT a jeho cév
- rr. communicantes grisei - k mezižebním nervům
- větve k srdci, plicím, jícnu

Ganglia lumbalia (bederní, břišní část)

- 4-5 páry ganglií
- rr. communicantes grisei
- nn. splanchnici lumbales
- rr. vasculares

Ganglia sacralia (pánevní část)

- 4 páry ganglií
- rr. communicantes grisei - pro pánevní orgány
- periarterialní pleteně

Prevertebrální ganglia a pleteně

- tvoří je vlákna odstupující z paravertebrálních ganglií
- na přední stěně břišní aorty
- smíšená pleteň –
nn. splanchnici + n. vagus

Břišní aortální ganglia

PARASYMPATICUS

- **pars cranialis- III.,VII.,IX.,X.** (hlavový parasimpatikus)
- **pars sacralis S2-S4** (křížový parasimpatikus) - **kraniosakrální systém** ganglia uložena až v těsné blízkosti inervovaných orgánů (v jejich vazivových obalech, popř. přímo v jejich stěnách), pregangliový úsek je tedy dlouhý a postgangliový úsek je krátký
- mediátor je v celém úseku **acetylcholin** - cholinergní systém

Funkce

- **pars cranialis:** nejvýznamnější je parasympatická část *nervus vagus* – inervuje v břišní dutině trávicí trubici až po hranici mezi příčným a sestupným tračníkem tlustého střeva, kde tuto funkci přebírá sakrální parasympatikus, a rovněž pohlavní žlázy
- **pars sacralis:** inervuje trávicí trubici od hranice mezi příčným a sestupným tračníkem tlustého střeva až po rectum a útrobní orgány uložené v pánvi (močový měchýř, pohlavní orgány s výjimkou pohlavních žláz)

Řídí **anabolické reakce** - uchování energie, tzn. navozuje **útlum** organismu:

- **zpomaluje** srdeční činnost a dýchání
- **snižuje** krevní tlak
- **zuzuje** zornice (miotický reflex)
- **zrychluje trávení**, pocení a slinění
- uplatňuje se tedy především **v klidu (spánku)** a v době trávení

Parasympatikus = systém kraniosakrální

- jádra hlavových nervů:

ncl. oculomotorius accessorius do ganglion ciliare (m. sphincter pupillae, m. ciliaris)

ncl. salivatorius superior (VII.) do ganglion pterygopalatinum a submandibulare (slzní žláza, sliznice nosní dutiny, patra, jazyka, spodiny úst, gl. sublingualis a submandibularis)

ncl. salivatorius inferior (IX.) do ganglion oticum (glandula parotis a drobné slinné žlázy tváře)

ncl. dorsalis n. X (s n. vagus k orgánům)

- **ncl. intermediolateralis S2-4** (pars sacralis, pelvica) – k pánevním orgánům **nn. splanchnici pelvici**

ganglia uložena v lebce nebo ve stěnách orgánů

Ganglion ciliare

- končí zde pregangliová vlákna *n.oculomotorius*
- **parasympaticus** (*m. sphincter pupillae, m. ciliaris*) **sympaticus** (*m. dilatator pupillae*)

Ganglion pterygopalatinum

- končí zde pregangliová vlákna *n.facialis*
- *sliznice zadní části nosní dutiny, horní zubní oblouk, sliznice tvrdého patra, slzná žláza*

Ganglion submandibulare

- končí zde pregangliová vlákna *n.facialis*
- *gl. sublingualis, gl. submandibularis, slinné žlázy jazyka a spodiny úst*

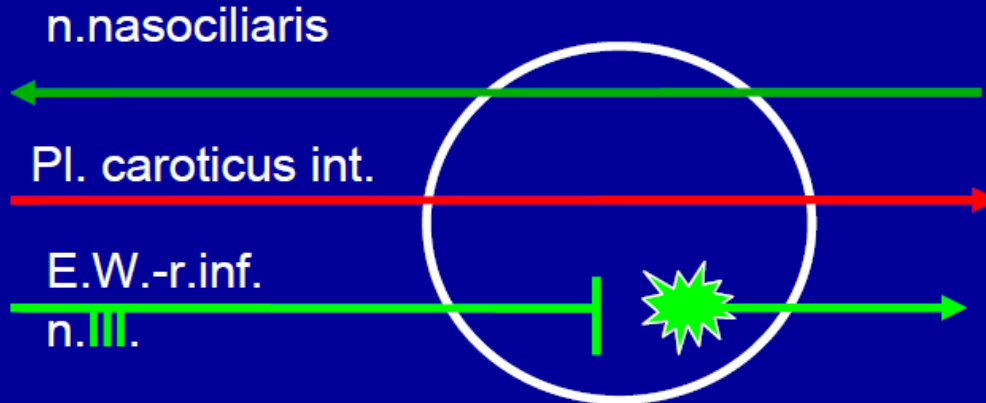
Ganglion oticum

- končí zde pregangliová vlákna *n.glossopharyngeus*
- *Kůže, sliznice, zuby a dásěň dolní čelisti, gl. parotidea*

Pregangliová vlákna ***n. vagus*** končí v prevertebrálních gangliích dutiny hrudní a břišní

Pregangliová vlákna **sakrálního parasympatiku** se přepojují v pánevních pleteních

Ggl. ciliare



nn.ciliares breves

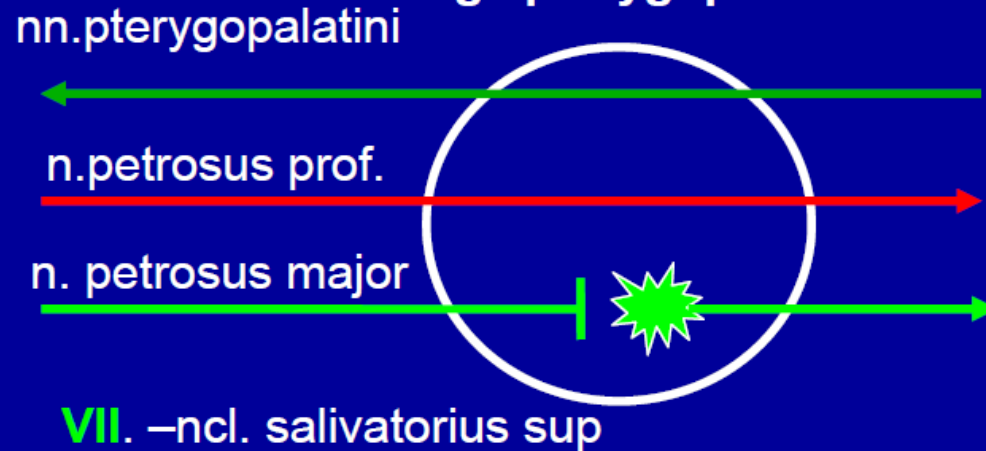m.dilator pupillae

mydriasa

m.sphincter pupillae, m. ciliaris

Miosa, akomodace

Ggl. pterygopalatinum



rr.nasales posteriores sup. et inf.

n.palatinus major

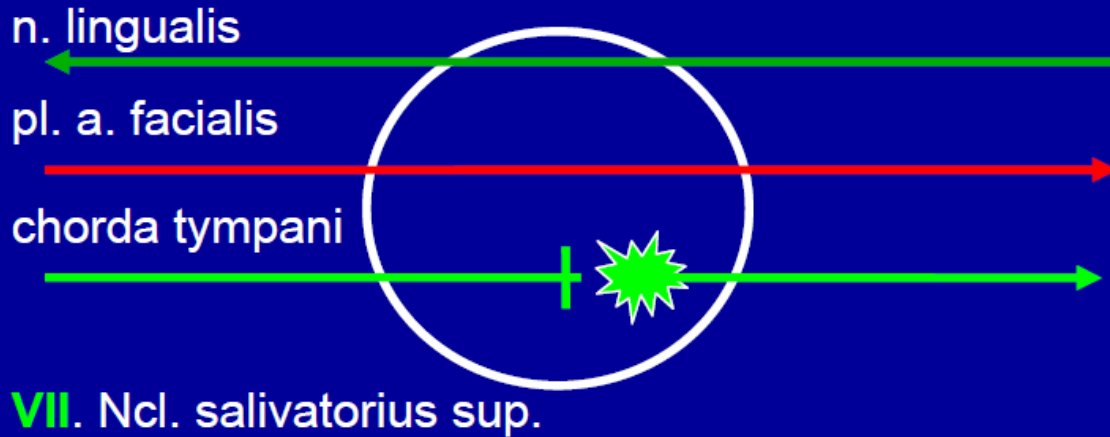
nn.palatini minores

Žlásky dutiny nosní a patra

r.communicans cum n. lacrimali

Glandula lacrimalis

Ggl. submandibulare



rr. glandulares pro

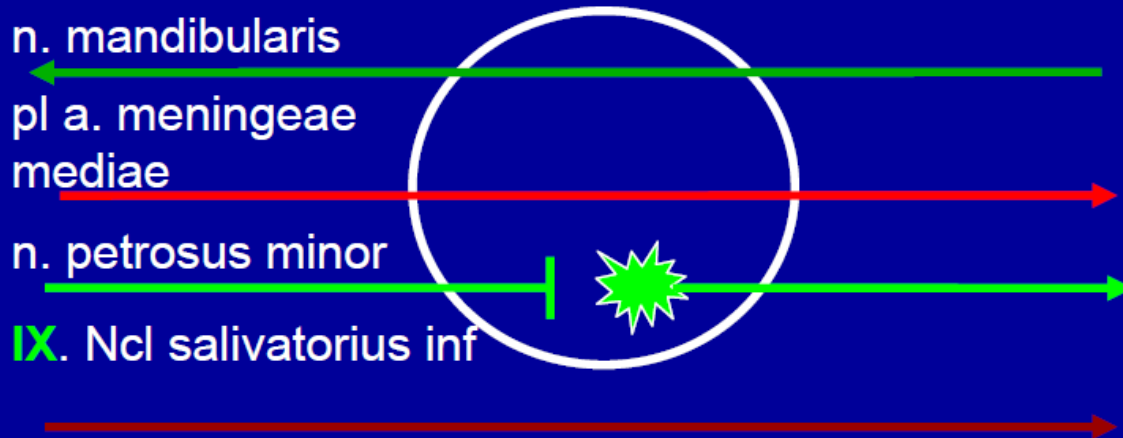
**gl. submandibularis a
sublingualis**

Spojky do n. lingualis

Drobné slinné žl. jazyka

VII. Ncl. salivatorius sup.

Ggl. oticum



rr. comm. cum n. auriculotemporalis

Glandula parotis

r. comm. cum n. buccali

Slinné žl. tváře

IX. Ncl salivatorius inf

Motorická vlákna pro m. tensor veli palatini a m. tensor tympani **VII**

m. pterygoideus medialis **V**

Enterický systém

- ve stěně trávicí trubice
- **plexus submucosus**
- **plexus myentericus**
- samostatný a nezávislý na spojení se sympatikem a parasympatikem
- funguje i po přerušení spojů s **ANS**
- řídí napětí a pohyblivost trávicí trubice, reguluje sekreci všech žláz a průtok krve
- inervace a regulace funkce žlučníku a pankreatu

CNS

- nejvyšší vegetativní
ústředí = **hypothalamus**
- ovládáno **limbickým
systémem**

- Zadní kořen vede
jak
somatosenzitivitu,



Zadní kořen vede jak
somatosenzitivitu,



tak i
viscerosenzitivitu



- při vedení bolesti z útrob tak může dojít k jevu, kdy impulzy z orgánů jsou (na úrovni spinálního ganglia nebo míchy) převedeny na neurony vedoucí vjemy z kůže, což vede k přecitlivělosti daného okrsku kůže na dotek
- tyto okrsky, typické pro jednotlivé vnitřní orgány se nazývají **HEADOVY zóny**

- senzitivní inervační oblasti jednotlivých periferních nervů jsou odlišné od oblastí míšních nervů

- **oblast kůže inervovaná jedním míšním nervem nazýváme dermatom**

- hranice dermatomů nejsou přesné, dochází k mírnému překrývání

- obdobně jednotlivé míšní segmenty koordinují svaly účastnící se základních pohybů

- znalost kořenových senzitivních okrsků a segmentálních pohybů umožňují určit lokalizaci patologických procesů na míše

Th12
L1
L2
L3
L4
L5
S1
S2
S3

Nervové dráhy-
tractus nervosi

- **tractus**-nervová dráha-homogenní skupina neuronů, která propojuje 2 šedé struktury CNS a vede nervové vzruchy stejné povahy
- **KLASIFIKACE DRAH:**
- **dráhy projekční:** Jsou to **dráhy dlouhé**. Propojují mezi sebou šedé struktury (jádra, kůru) uložené v odlišných etážích CNS – projikují tedy z jedné etáže do jiné etáže
- **dráhy krátké:** Propojují mezi sebou 2 šedé struktury v téže etáži CNS:
asociační, komisurální
- dráhy vzestupné a sestupné:
dráhy vzestupné: projekční dráhy, které spojují nižší etáž CNS s vyšší etáží. **dráhy sestupné:** projekční dráhy, které spojují vyšší etáž CNS s etáží nižší.
- dráhy přímé a nepřímé:
dráhy přímé = projekční dráhy, které propojují výchozí a cílovou strukturu krátkou máloneuronovou cestou. Jsou vývojově mladé.
dráhy nepřímé = projekční dráhy, které propojují výchozí a cílovou strukturu delší - víceneuronovou cestou. Jsou vývojově staré
- dráhy motorické a senzorické:
dráhy motorické jsou zapojeny do regulace hybnosti
dráhy senzorické vedou do CNS čítí ze exteroceptorů, proprioreceptorů a interoceptorů + vedou do CNS čítí ze smyslových receptorů

DRÁHY SENZORICKÉ

- receptor→CNS
- A) specifické:konkrétní informace
- B) nespecifické: skrze interneurony, obecné informace, příprava CNS na příjem specifické informace
- 1. neuron: pseudounipolární buňka spinálního ganglia (jádra hlavového nervu)→(mozeček)→thalamus→kůra mozková
- **SOMATSENZORICKÉ DRÁHY:** protopatické cití
epikritické cití
propriocepce
- **VISCEROSENZORICKÉ DRÁHY**

- **Protopatické čítí:** hmatové informace (teplo, chlad, tlak, bolest, hrubá kožní citlivost)

1) Končetiny a trup: *tractus spino-thalamo-corticalis*

1. Pseudounipolární neuron spinálního ganglia → 2. nucleus proprius → 3. thalamus → cortex (gyrus postcentralis, area 1, 2, 3)

2) Oblast hlavy: *tractus trigemino-thalamo-corticalis*

1. Pseudounipolární neurony senz. ganglií HN (V., VII., IX., X.) → 2. nucleus tractus spinalis (V.) → 3. thalamus → cortex

- **Epikritické čítí:** diskriminační čítí (hmatové rozlišení tvaru předmětu atd.)

1) Končetiny a trup: *tractus spino-bulbo-thalamo-corticalis*

1. Pseudounipolární neuron spinálního ganglia → fasciculus gracilis, fasciculus cuneatus → 2. nucleus gracilis, cuneatus medialis → 3. thalamus → cortex (gyrus postcentralis, area 1, 2, 3)

2) Oblast hlavy: *tractus trigemino-thalamo-corticalis*

1. Pseudounipolární neurony senz. ganglií HN (V., VII., IX., X.) → 2. nucleus principalis (V.) → 3. thalamus → cortex

- **Propriocepce**: z pohybového aparátu do mozečku

1) DK a trup: *tractus spino-bulbo-thalamo-corticalis*

1. Pseudounipolární neuron spinálního ganglia →
2. nucleus thoracicus → 3. mozeček → 4.
thalamus → cortex

2) HK: *tractus trigemino-thalamo-corticalis*

1. Pseudounipolární neuron spinálního ganglia → fasciculus cuneatus → 2. nucleus cuneatus lateralis → 3. mozeček → 4. thalamus → cortex

3) Oblast hlavy: *tractus trigemino-thalamo-corticalis*

1. Pseudounipolární neurony nucleus mesencephalicus nervi V. → 2. mozeček → 3. thalamus → cortex

- **VISCEROSENZORICKÉ DRÁHY**

1. Pseudounipolární neuron spinálního ganglia → 2. nucleus intermediomedialis

→ nucleus intermediolateralis

→ FR → thalamus → cortex

DRÁHY MOTORICKÉ

- Rozumí se jimi soubor všech nervových drah, které jsou zapojeny do regulace hybnosti. Patří k nim **dráhy pyramidové** a **extrapyramidové**.

DRÁHY PYRAMIDOVÉ (přímé)

- projekční **přímé** motorické dráhy **volní hybnosti** (tj. vůlí ovládané hybnosti)
- spojují motorickou kůru hemisféry s motoneurony předních rohů míšních a s motoneurony jader hlavových nervů jednoneuronovou cestou
- začínají v primární motorické kůře. patří k nim **tractus cortico-spinalis (dráha volní hybnosti trupu a končetin)** a **tractus cortico-nuclearis (dráha volní hybnosti příčně pruhovaných svalů hlavy)** .

DRÁHY EXTRAPYRAMIDOVÉ (nepřímé)

- Řízení mimovolní hybnosti
- **Projekční dráhy extrapyramidové** (spojují motorickou kůru hemisféry s motoneurony předních rohů míchy s „přepojením“ v kmenových motorických jádrech)
- **Spoje (motorických) bazálních ganglií** (BG jsou propojena mezi sebou i s dalšími motorickými strukturami mozku (např. motorickou kůrou či motorickým thalamem)
- **Dráhy mozečku**
- Dále propojují kůru a **motorická jádra thalamu, RF a např. nucleus ruber, substantia nigraa td.**

- **Dráhy asociační:**

- Stejná hemisféra: *fibrae arcuatae*, *fasciculus longitudinalis superior*, *et inferior*, *fasciculus uncinatus*, *fasciculus arcuatus*

- **Dráhy komisurální:**

- Pravá a levá strana CNS: *commissura anterior et posterior*, *commissura fornicis*, *corpus callosum*

Obrázky:

- **Atlas der Anatomie des Menschen/Sobotta. Putz,R., und Pabst,R. 20. Auflage. München:Urban & Schwarzenberg, 1993**
- **Netter: Interactive Atlas of Human Anatomy.**
- **Naňka, Elišková: Přehled anatomie. Galén, Praha 2009.**
- **Čihák: Anatomie I, II, III.**
- **Drake et al: Gray's Anatomy for Students. 2010**