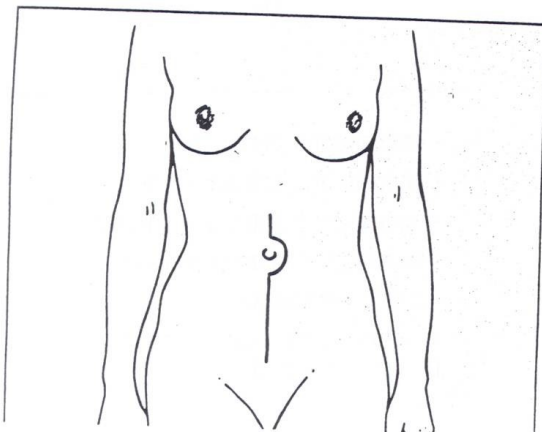
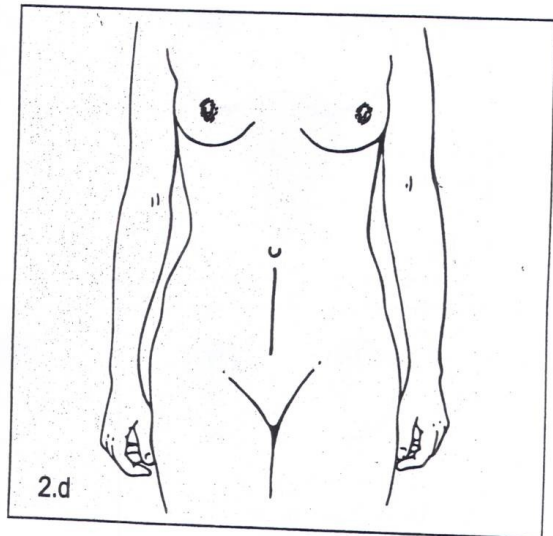
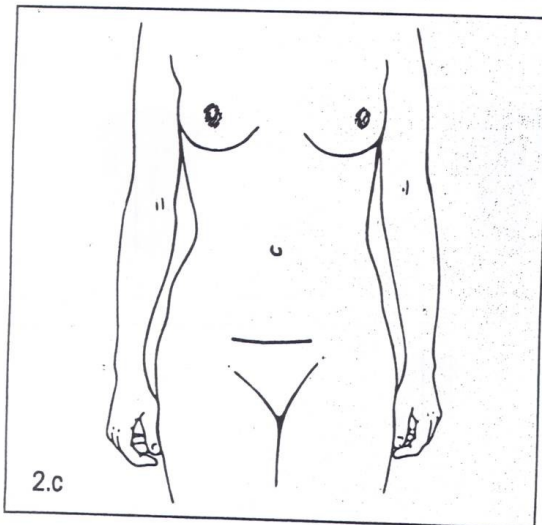
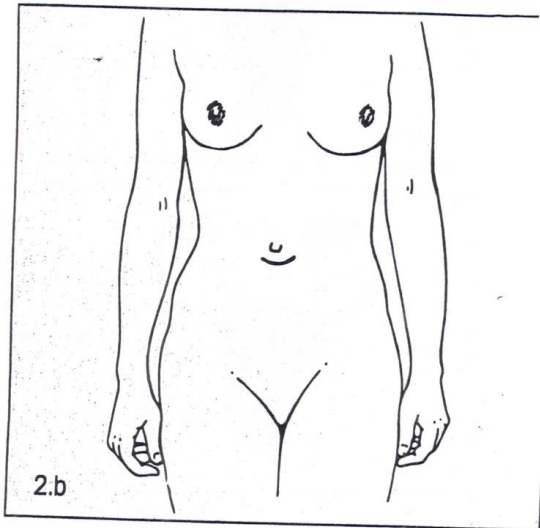
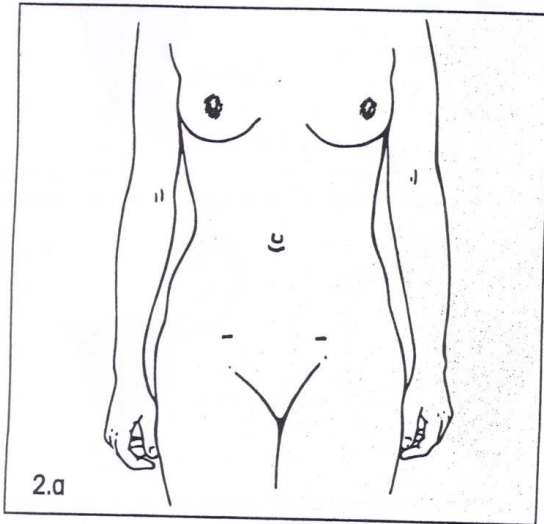
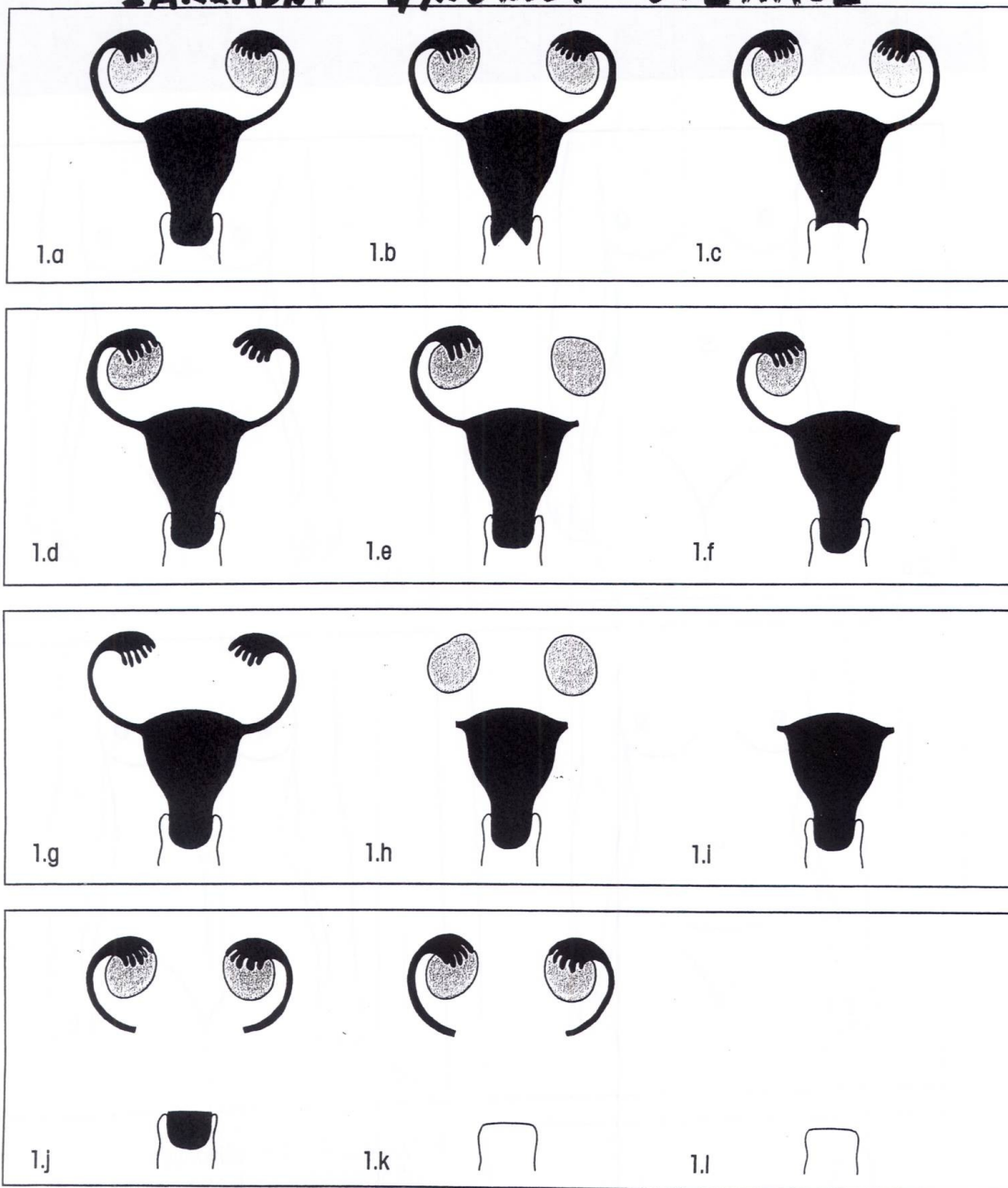


Technika a typy kožních řezů u gynekologických operací



2. Typy kožních řezů užívaných při gynekologických operacích
- 2.a - řezy při laparoskopii
 - 2.b - řez infraumbilikální
 - 2.c - Pfannenstielův řez
 - 2.d - dolní střední laparotomie
 - 2.e - prodloužená dolní střední laparotomie

ZÁKLADNÍ GYNEKOL. OPERACE

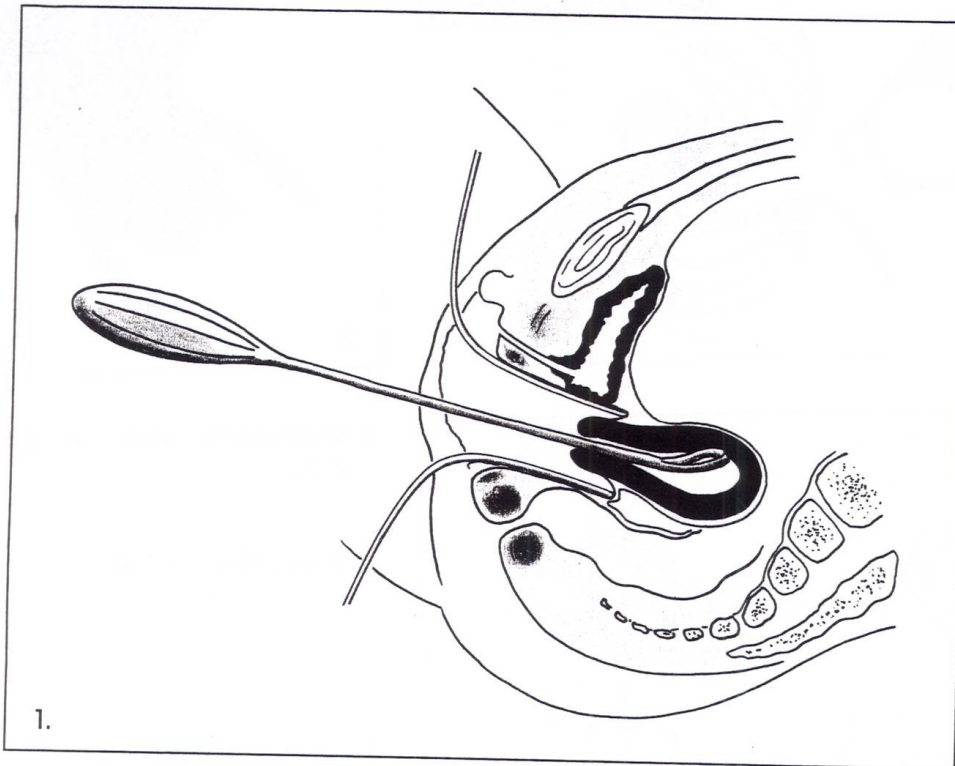


1. Typy operačních výkonů v gynekologii

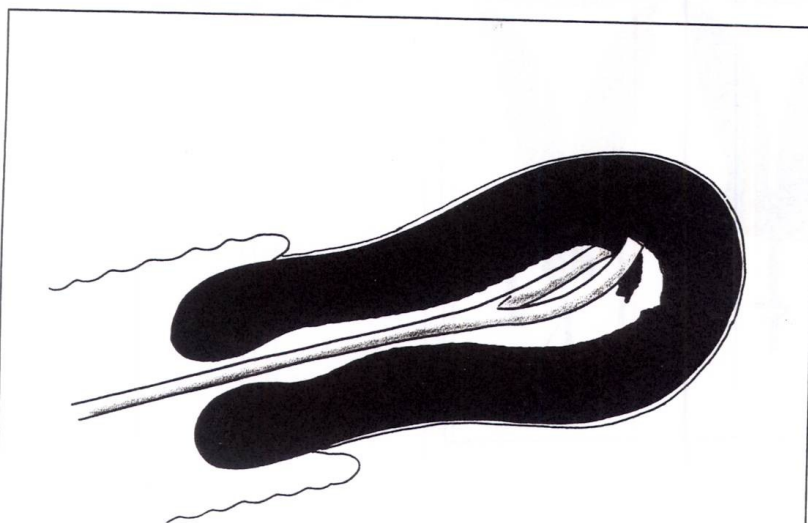
- 1.a – normální stav
- 1.b – konizace děložního čípku
- 1.c – amputace děložního čípku
- 1.d – jednostranná ovariectomie
- 1.e – jednostranná salpingektomie
- 1.f – jednostranná salpingo-ooforektomie

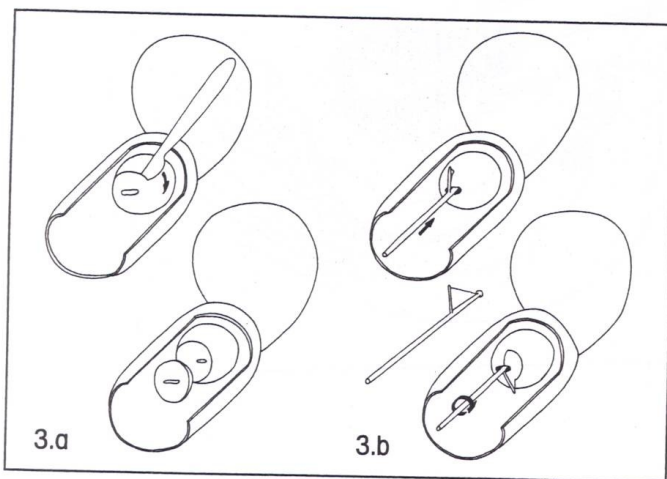
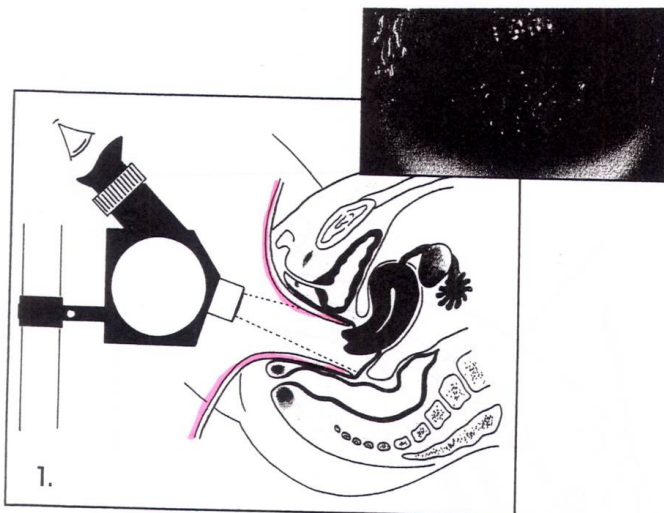
- 1.g – oboustranná ovariectomie
- 1.h – oboustranná salpingektomie
- 1.i – oboustranná salpingo-ooforektomie
- 1.j – supravaginální amputace dělohy
- 1.k – prostá hysterektomie
- 1.l – hysterektomie s oboustrannou salpingo-ooforektomií

Onemocnění těla děložního



1. Abraze endometria – boční řez
2. Abraze endometria – detail





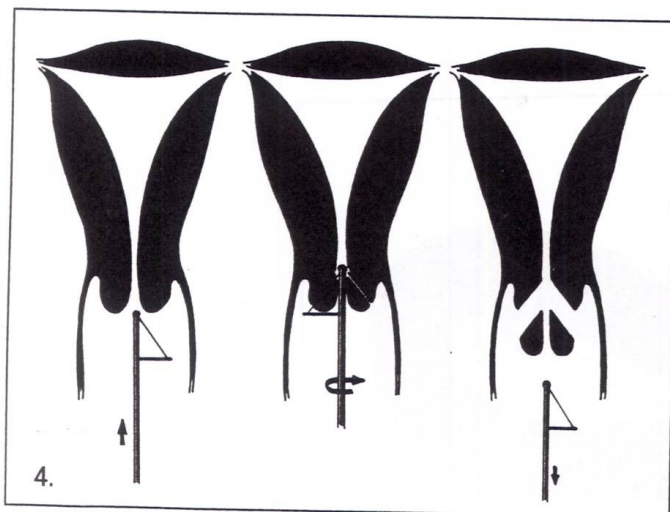
1. Kolposkopické vyšetření děložního čípku

2. Biopsie děložního čípku

3. Konizace děložního čípku

3.a – konizace skalpelem

3.b – konizace elektrokoagulační
kličkou



4. Konizace elektrokoagulační
kličkou – schéma