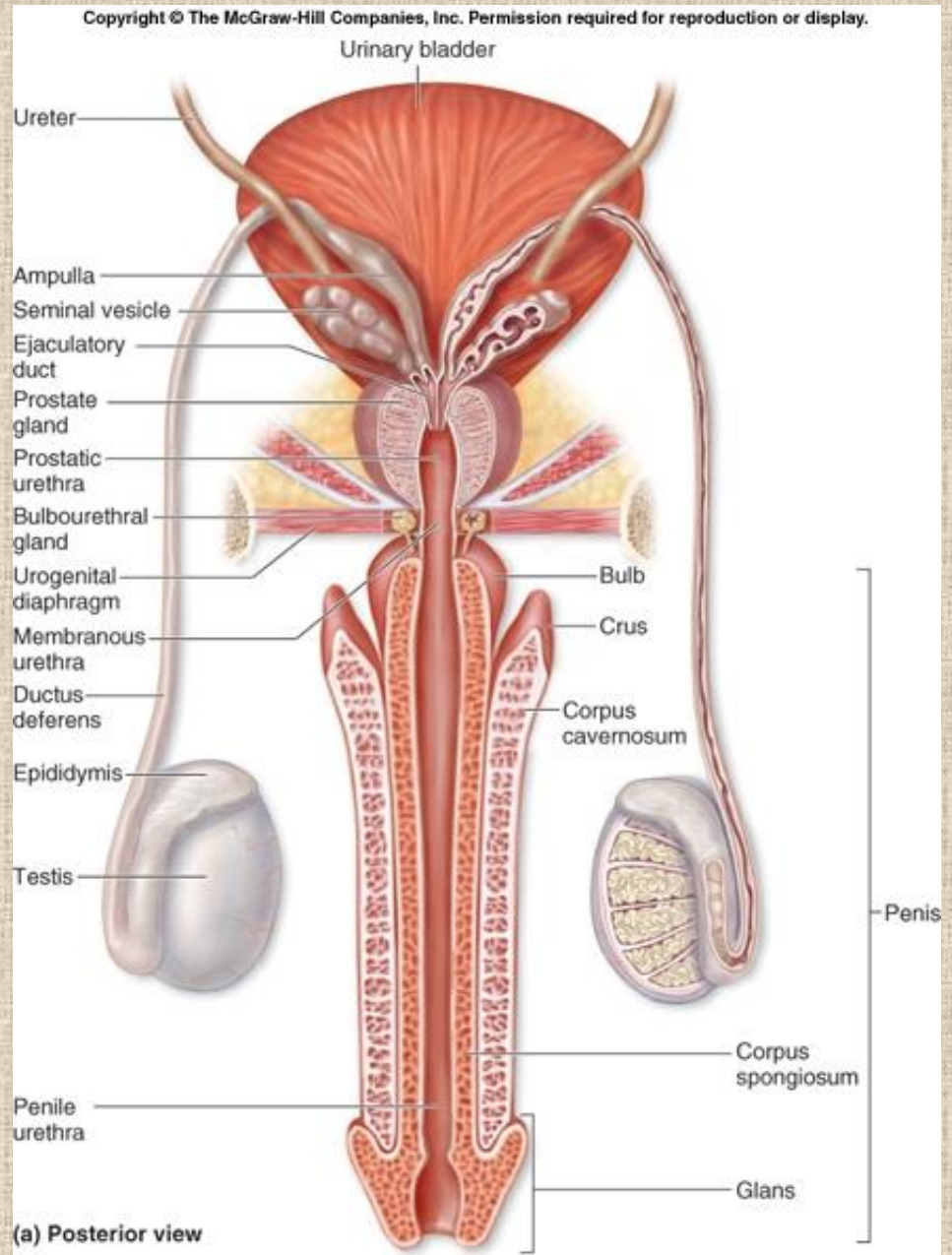


Mužský pohlavní systém

- **Testes** – mužské gonády
- **Vývodní pohlavní cesty**
 - Tubuli recti
 - Rete testis
 - Ductuli efferentes
 - Ductus epididymis
 - Ductus deferens
 - Ampulla ductus deferentis
 - Ductus ejaculatorius
 - Urethra
- **Přídatné žlázy**
 - Vesiculae seminales
 - Prostata
 - Gll.bulbourethrales
- **Penis a scrotum**

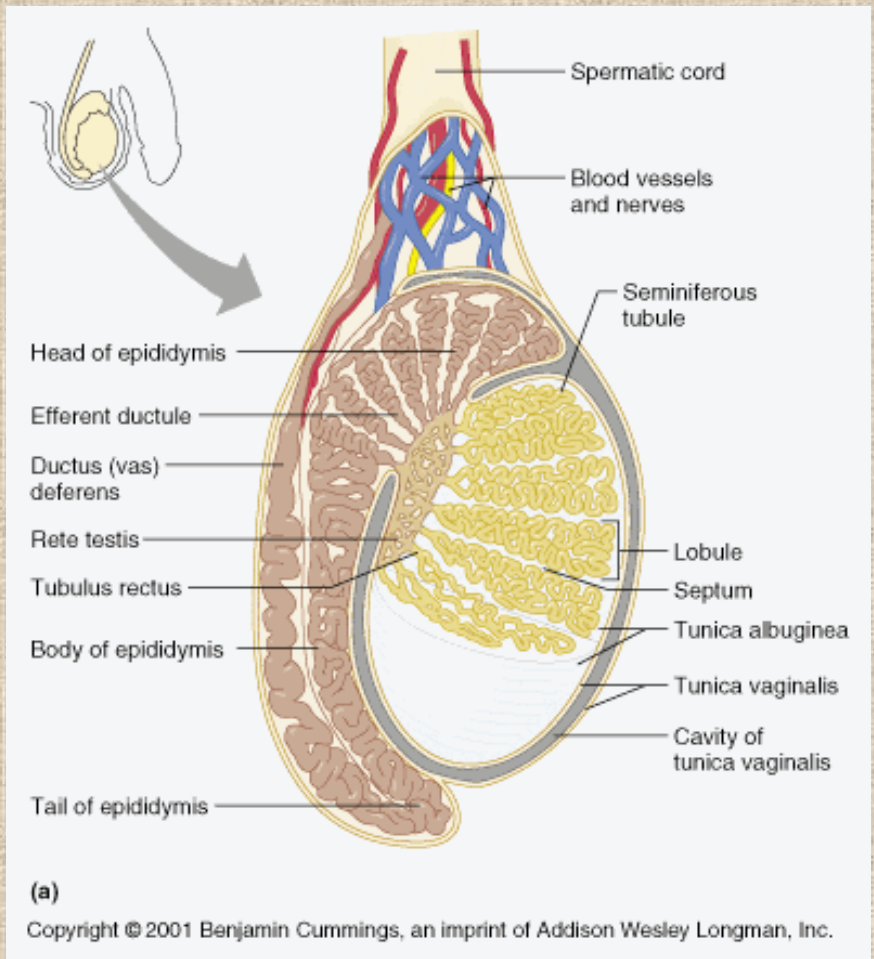


TESTIS

- Tubuli seminiferi contorti
- Vývodní pohlavní cesty
 - Tubuli recti
 - Rete testis

- Ductuli efferentes
- Ductus epididymis
 - součást epididymis

- Ductus deferens
 - jako součást funikulus spermaticus

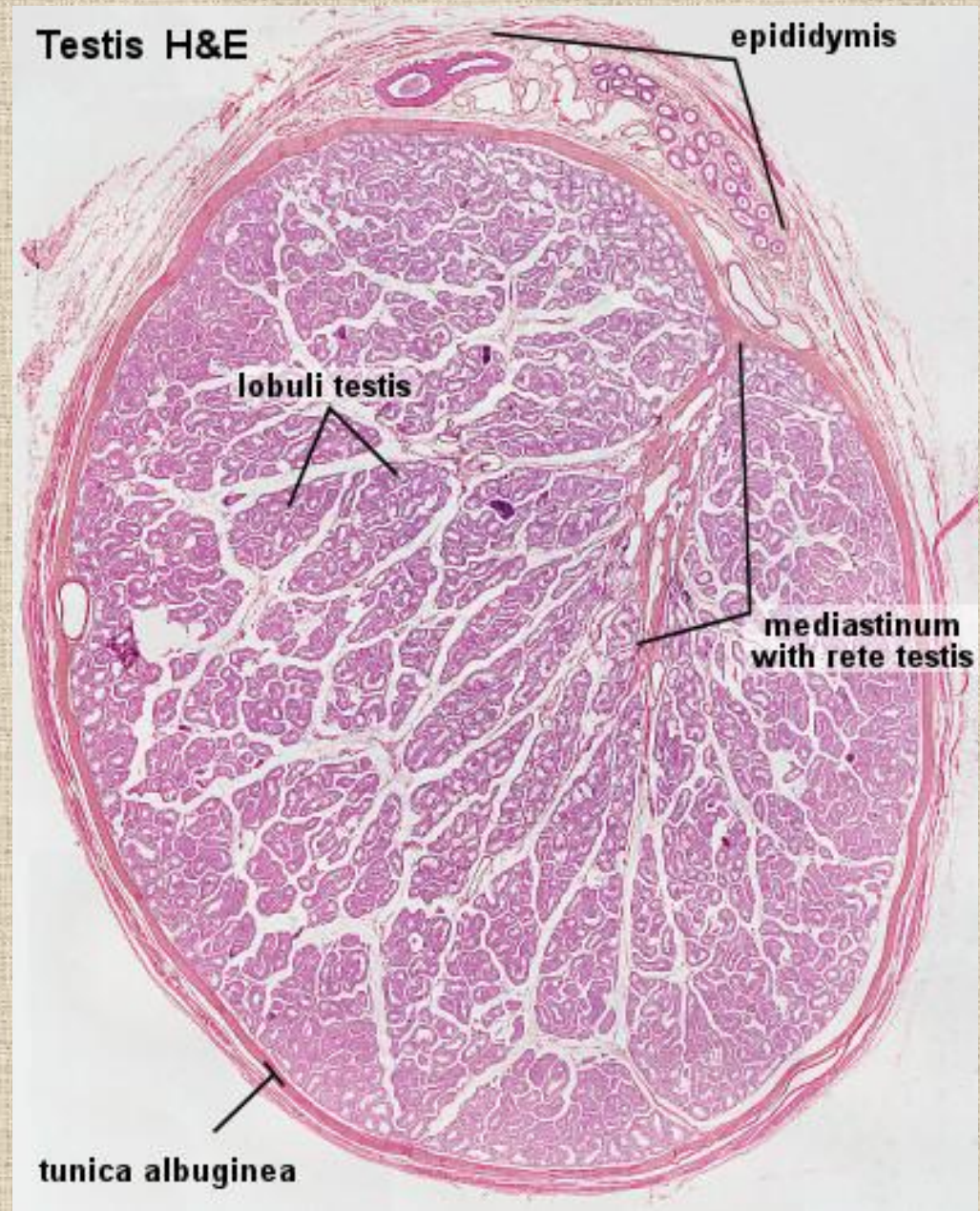


Testis

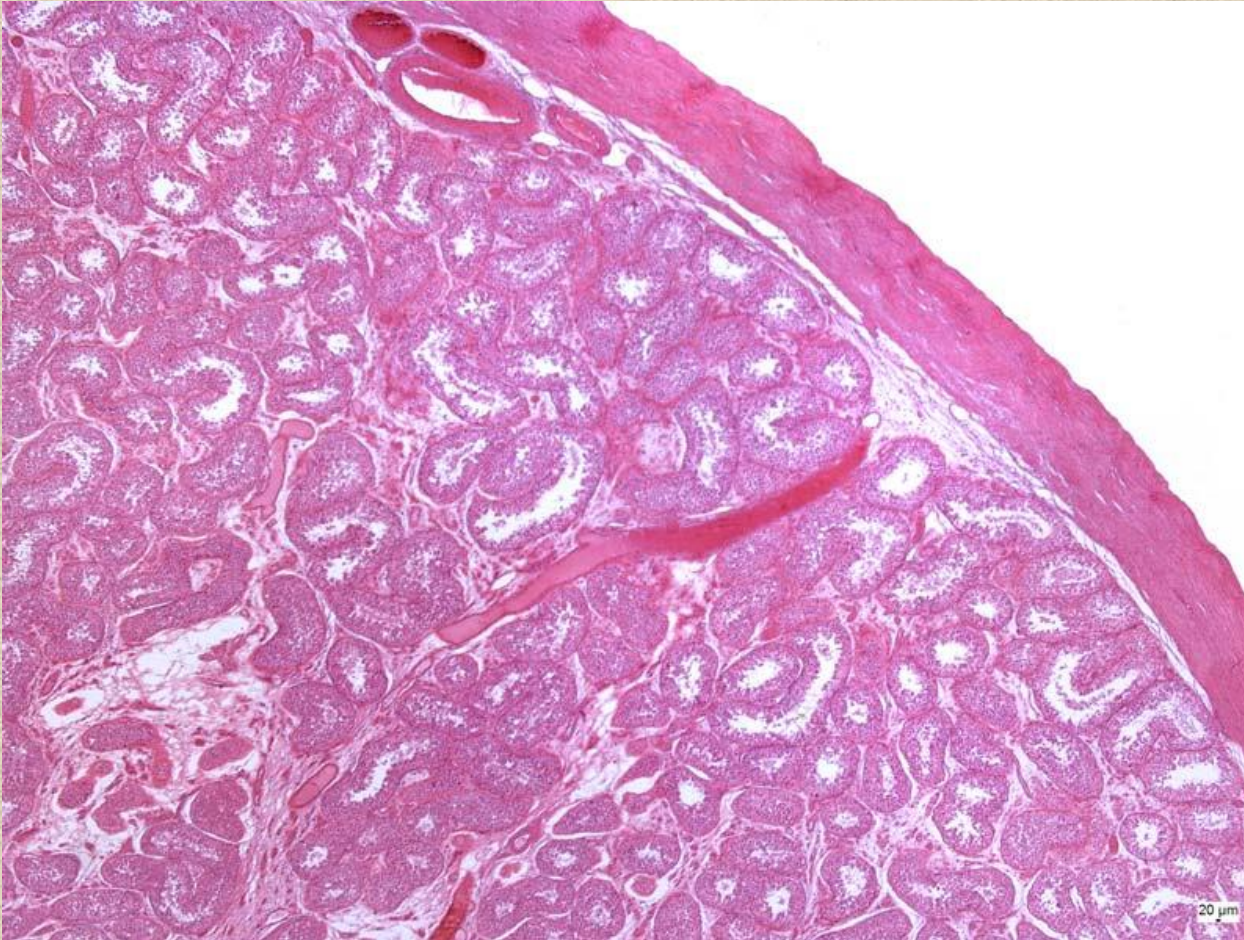
- **vazivo**

- tunica albuginea + epiorchium
- mediastinum testis / corpus Highmori/ s rete testis
- tenká septula → lobuli /250/ s 2-4 kanálky
- intersticiální vazivo

- **tubuli seminiferi contorti**



Testis

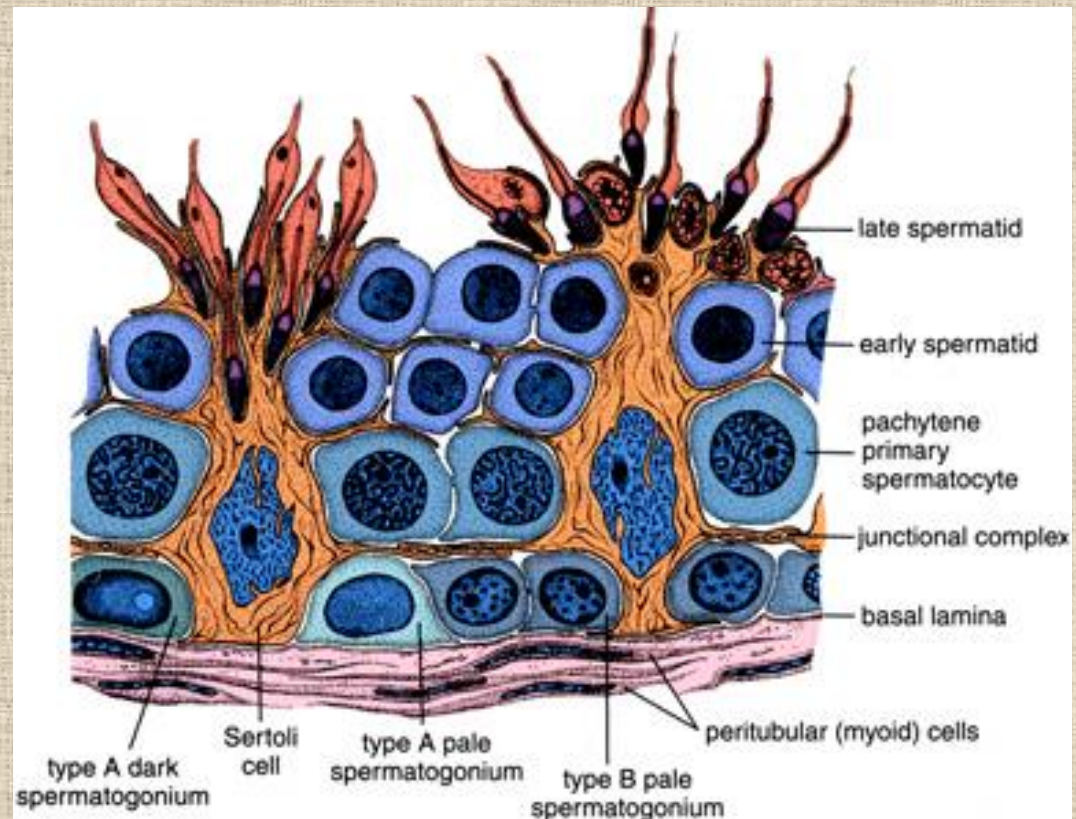


**tubuli seminiferi
contorti**

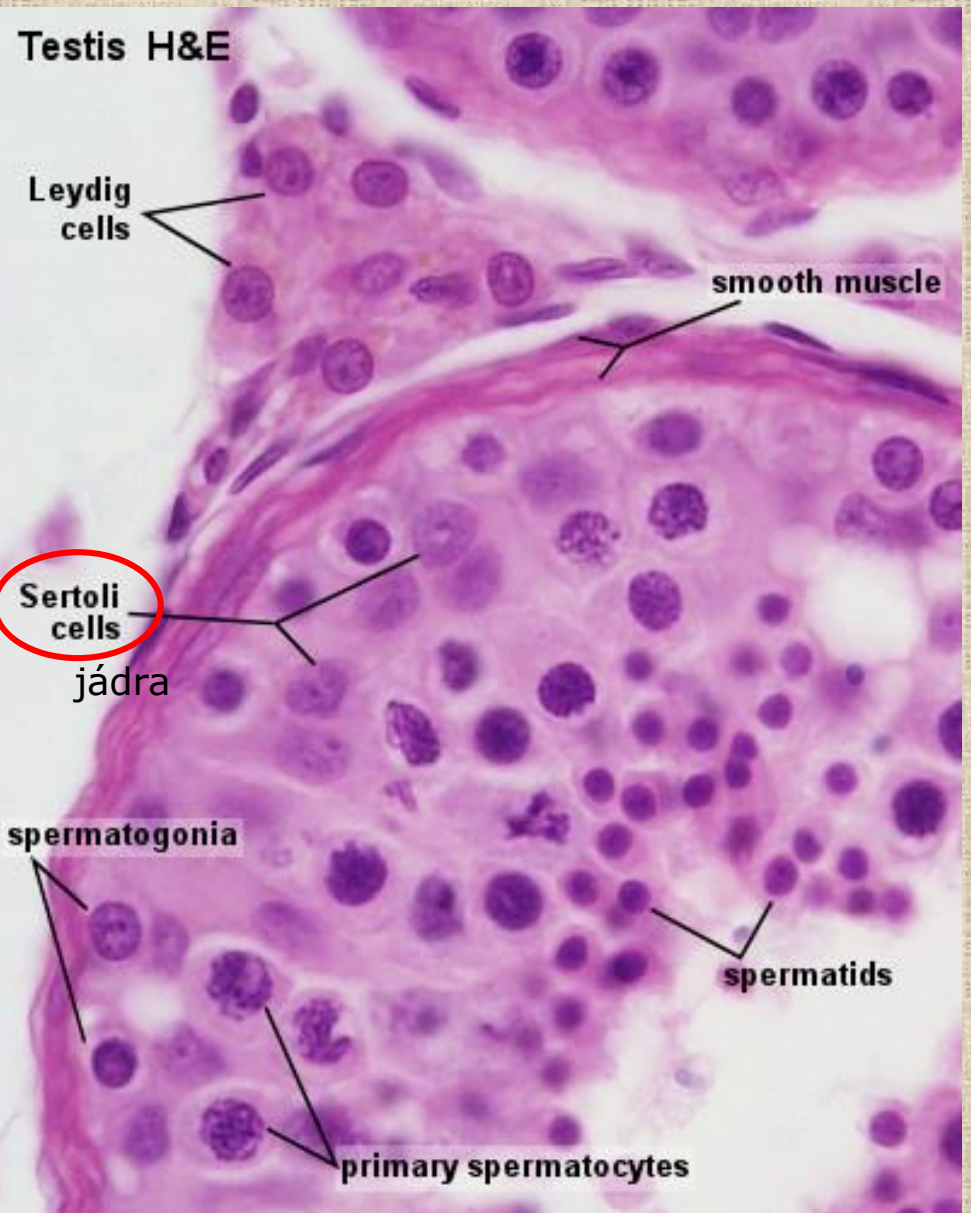
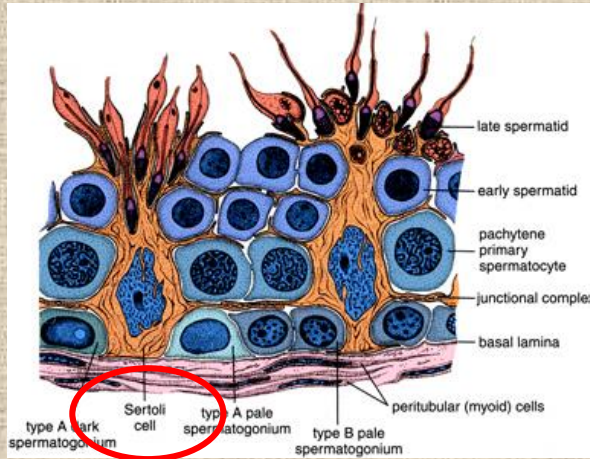
30-70 cm, 200 μm

Testis – semenný epitel

- spermatogonie A a B /46ch/
 - asymetrická mitóza
- primární spermatocyty /46ch/
 - **meióza** – 1. redukční dělení
- sekundární spermatocyty /23ch, 2n DNA/
 - **meióza** – 2. redukční dělení
- spermatidy /23ch, 1n DNA/
 - časná a pozdní
- spermie



velikost buněk: 12 → 17-19 → 10 → 7-9

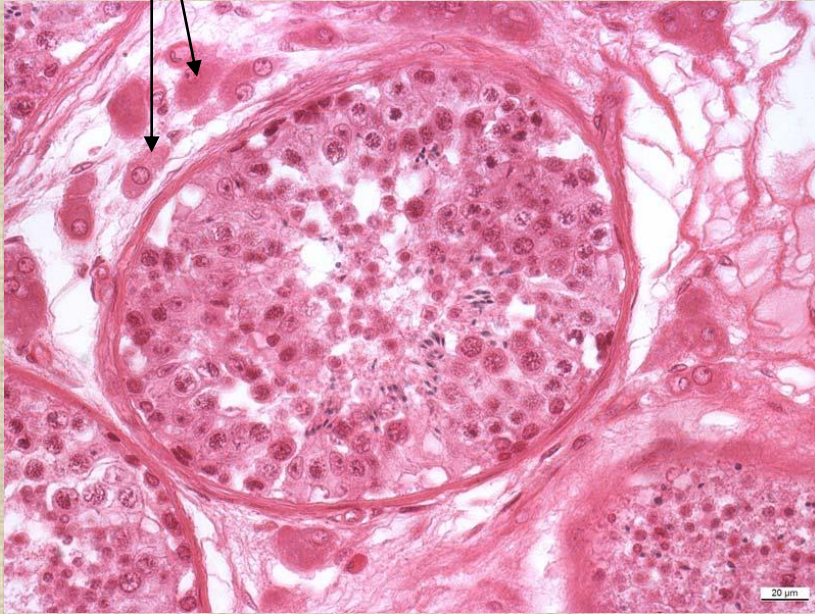


Sertoliho buňky

- podpůrná a ochranná – bariéra hematotestikulární
- sekreční – ABP, inhibin
- fagocytární
- endokrinní

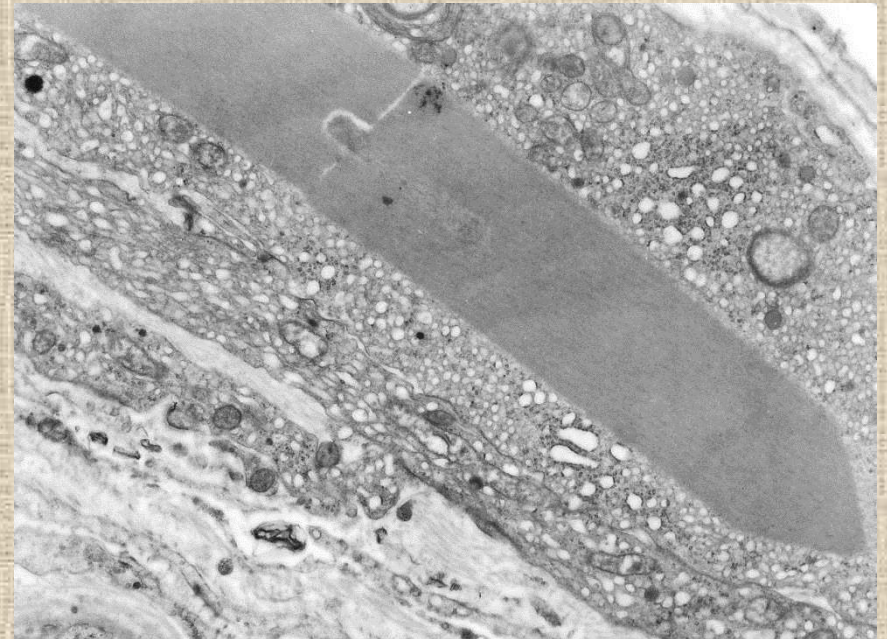
zárodečný epitel + lamina basalis + membrana propria /fibroblasty+myoidní buňky/

Leydigovy buňky



produkce testosteronu

steroidogenní buňka – AER, lipidové kapky,
mitochondrie s tubuly, (Reinkeho krystaly)



Spermatogeneze

- spermatocytogeneze

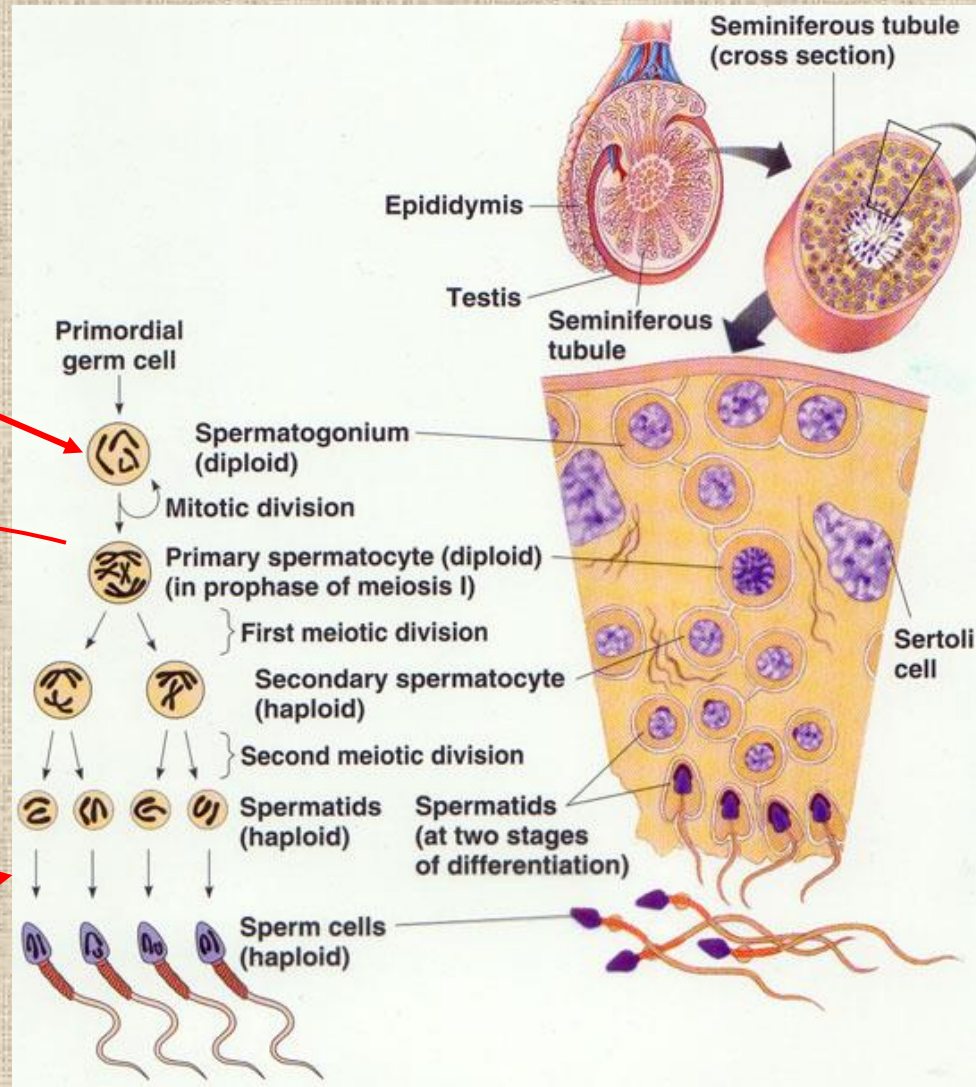
- 16 dní

- meióza

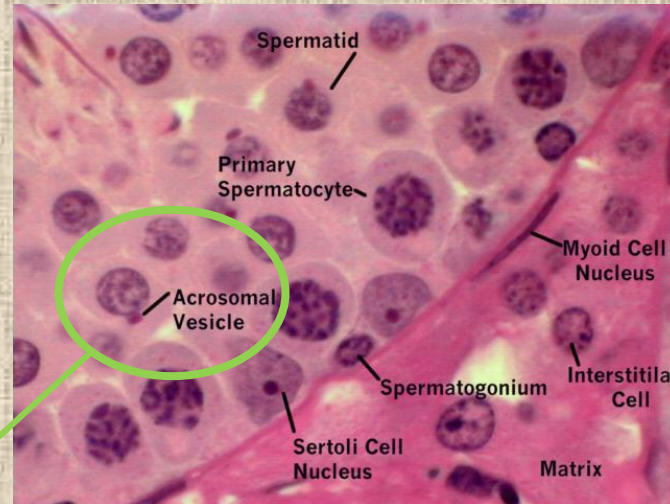
- I – 24 dní
- II – několik hodin

- spermiogeneze

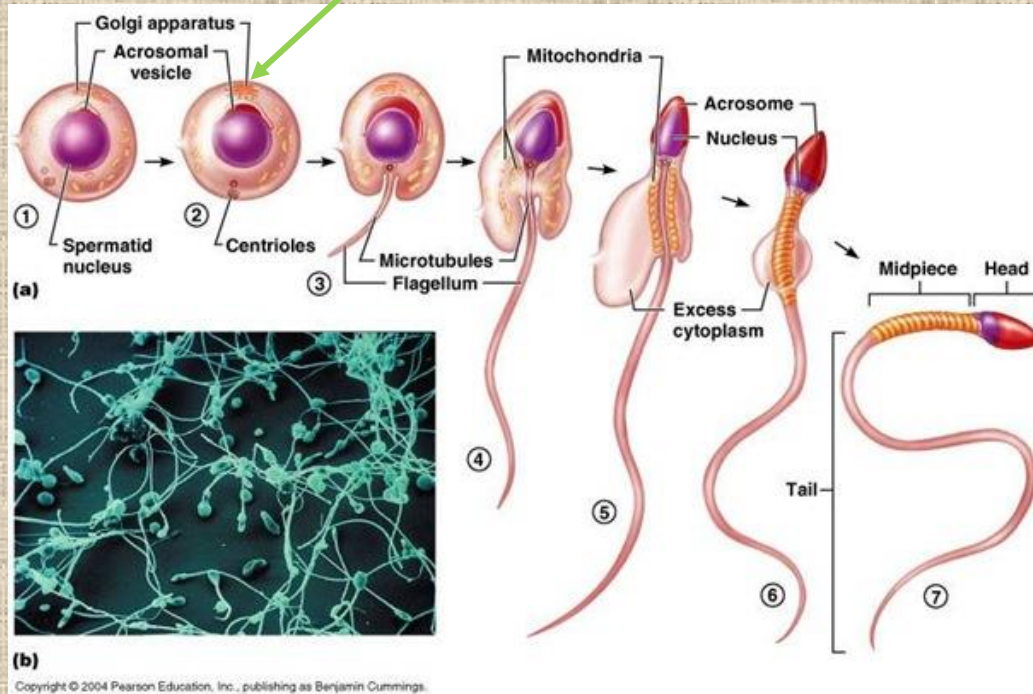
- 24 dní



Spermiogeneze



apikální část

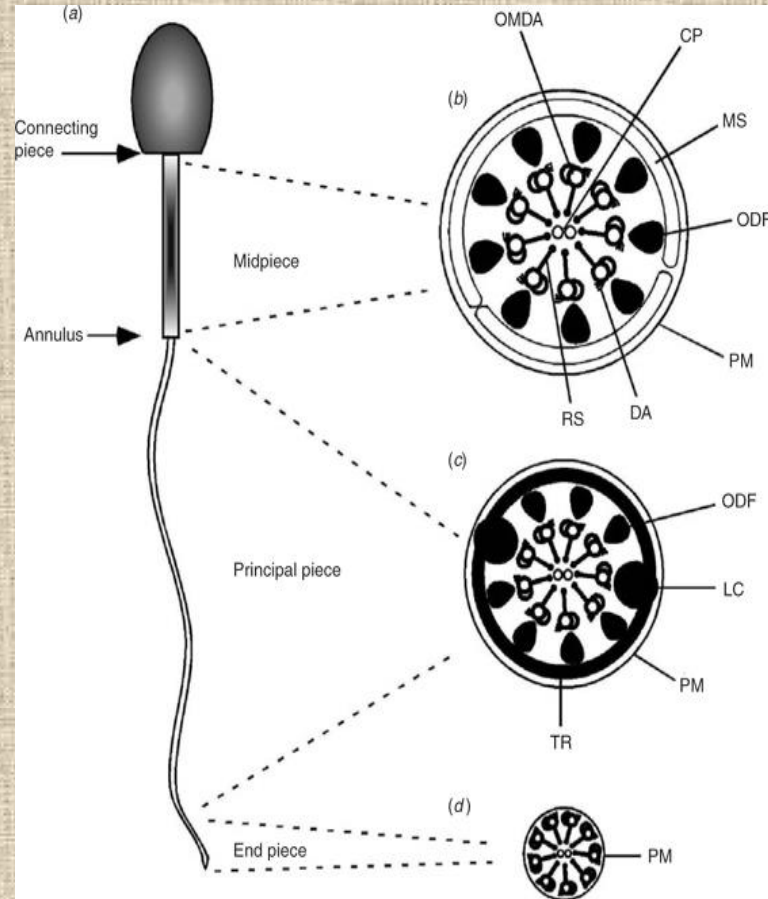


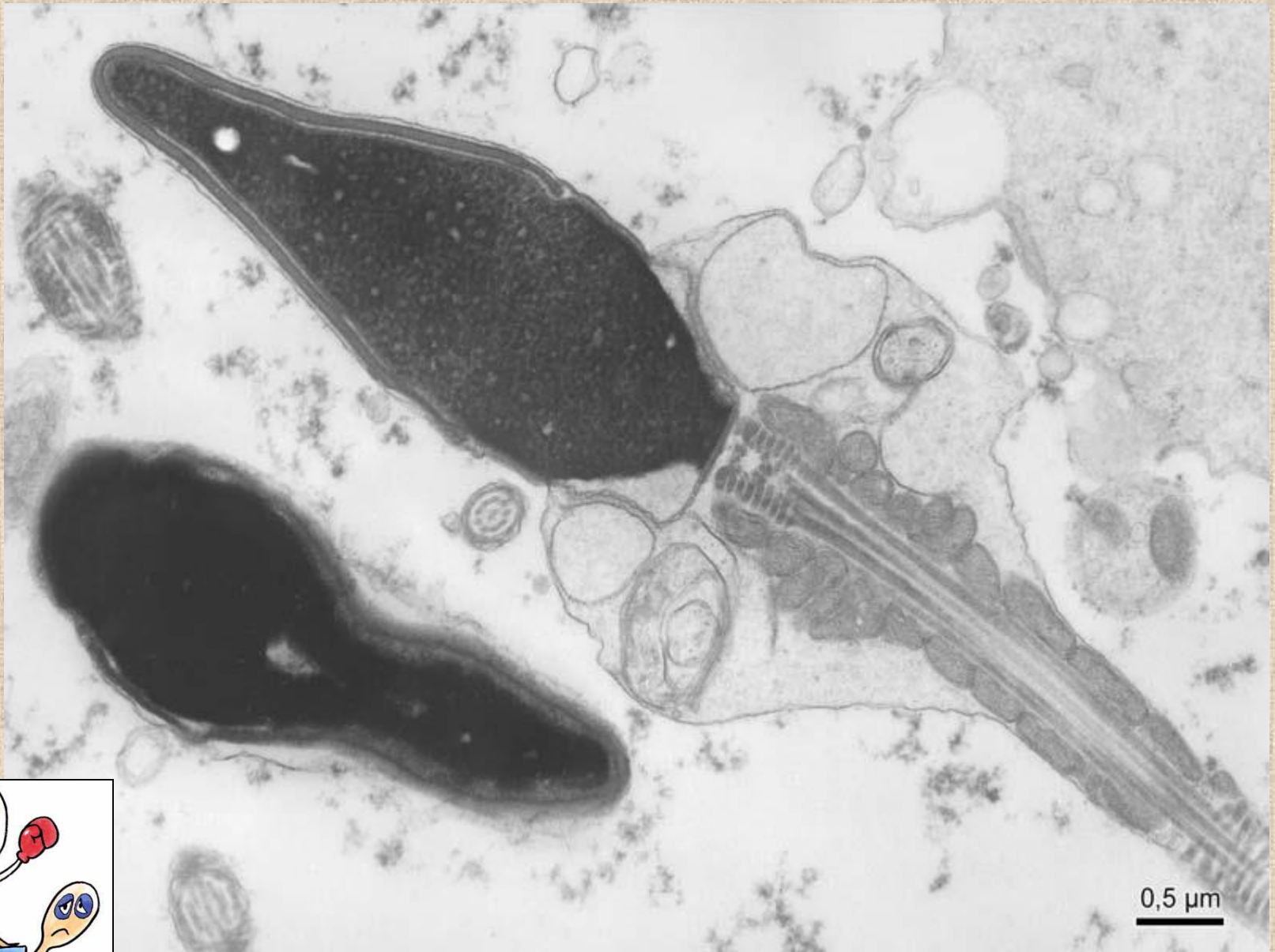
24 dní

Spermie

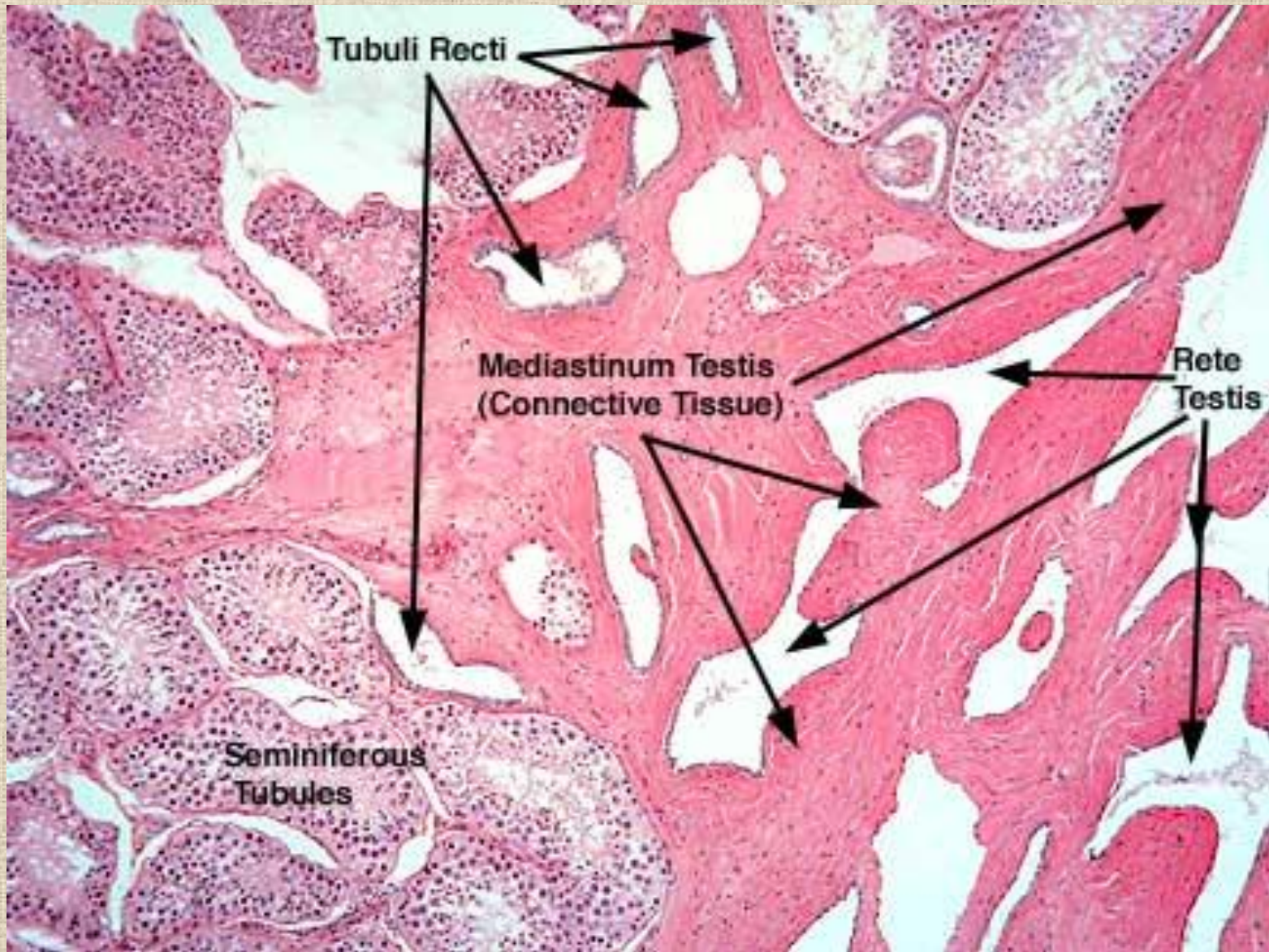
- *hlavička*
- *krček*
 - 1 μm
 - proximální centriol, 9 podélných, ale segmentovaných chord
- *bičik*
 - 50-55 μm
 - *pars medialis*
 - *distální centriol*
 - **axonema** + 9 podélných hladkých chord
 - *vagina mitochondrialis*
 - *pars principalis*
 - **axonema** + 9 hladkých chord
 - *fibrózní pochva*
 - *pars terminalis*
 - pouze **axonema**

55-65 μm

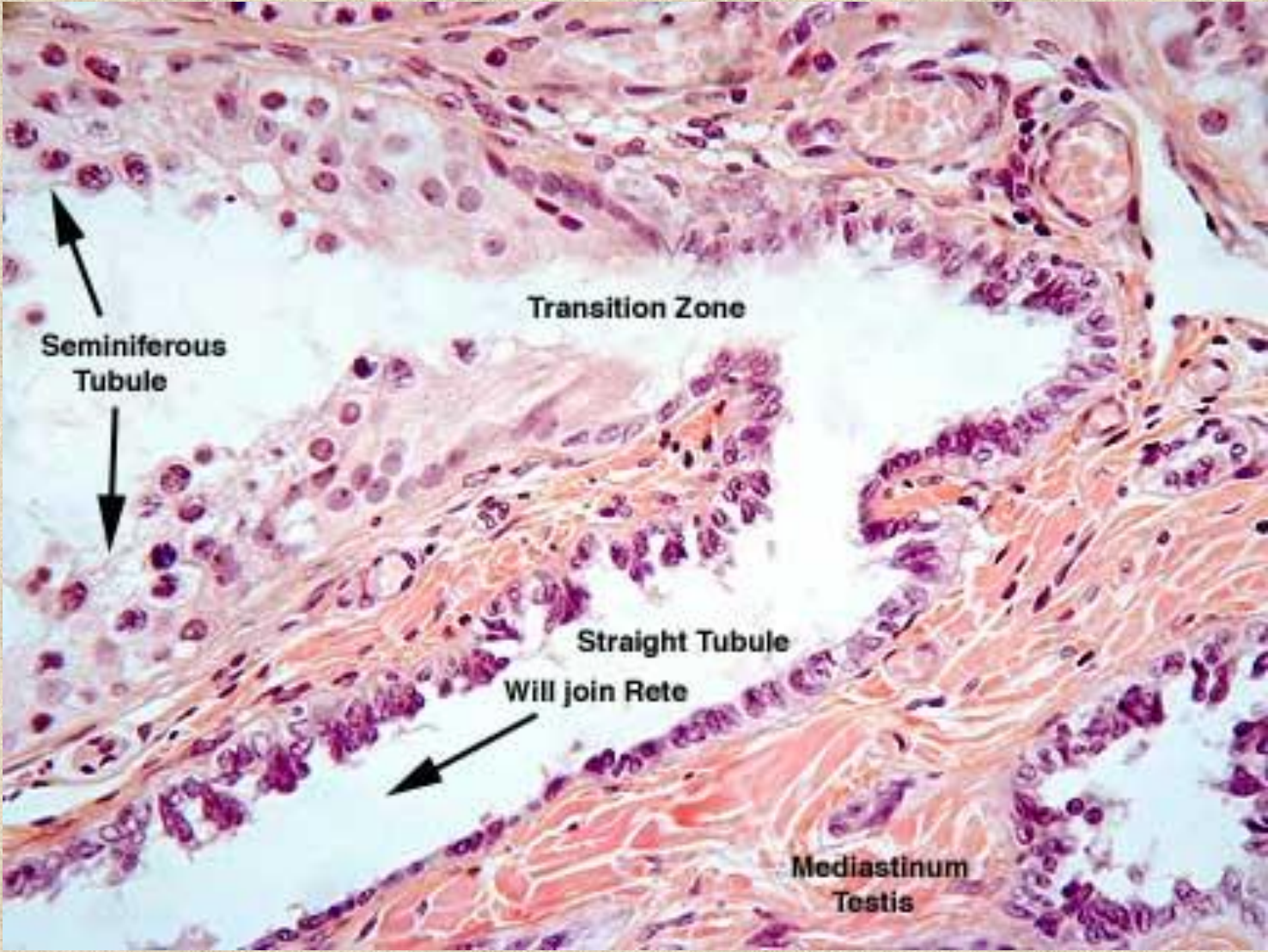




Mediastinum testis

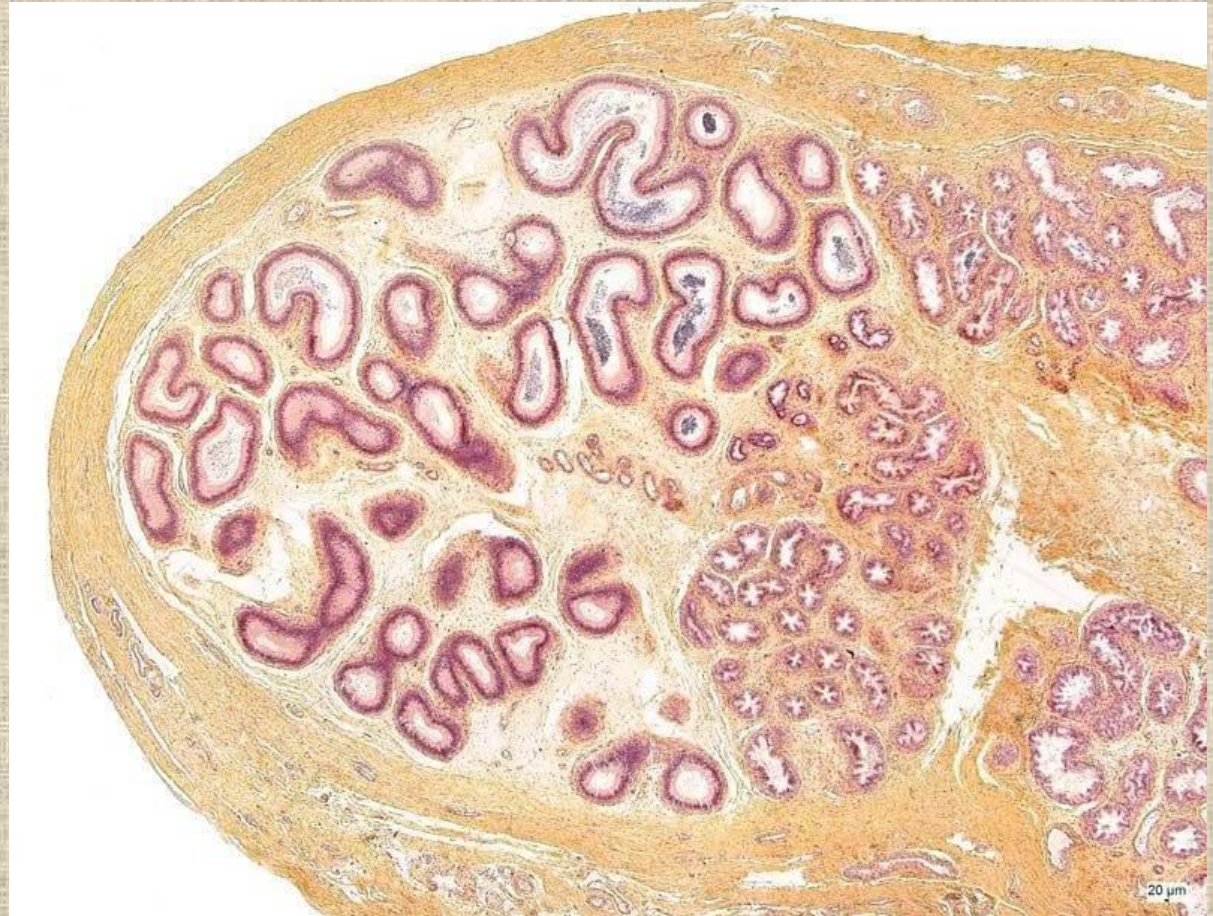

Mediastinum testis



Epididymis

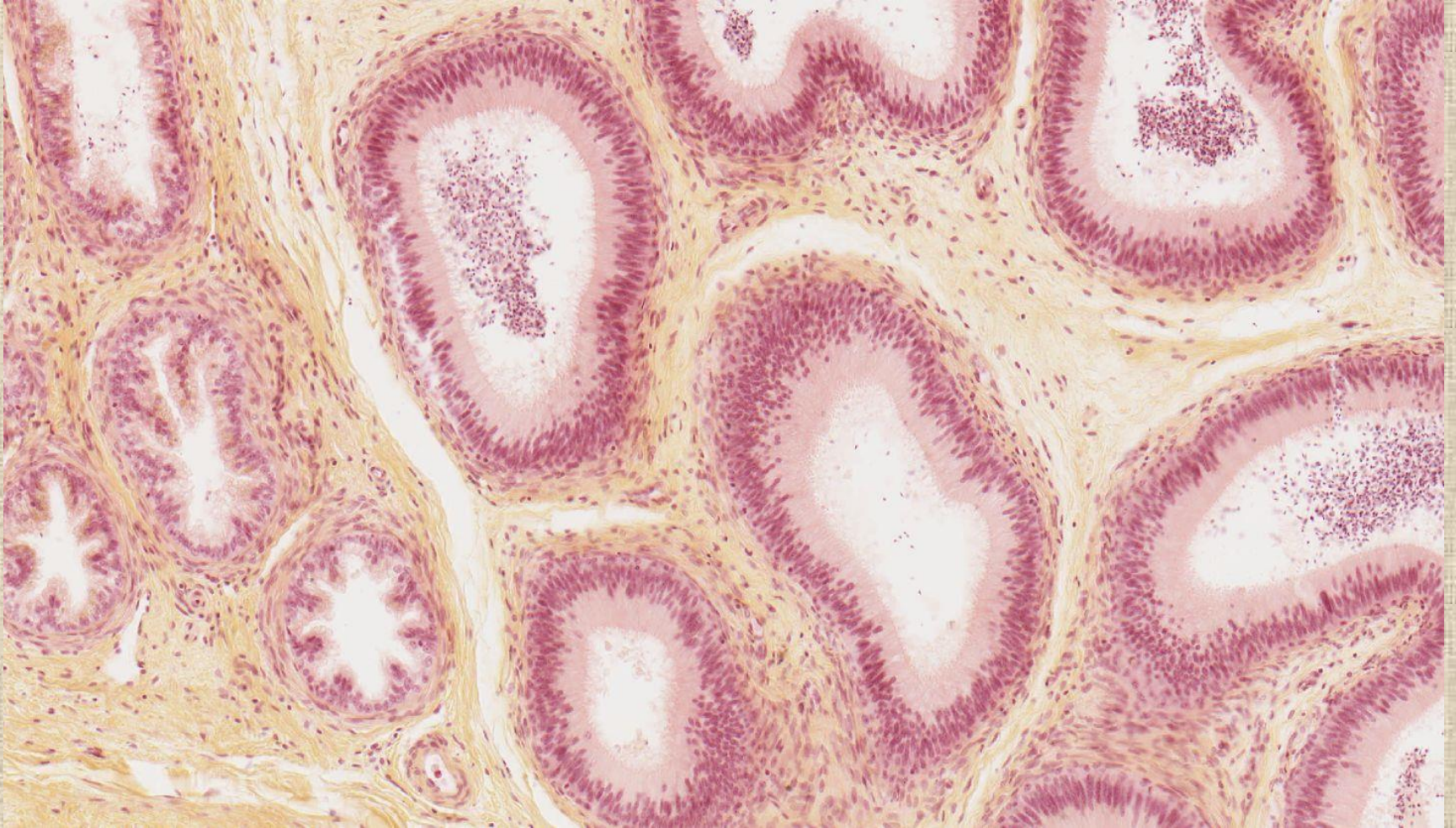
- vazivo /capsula fibrosa + septa + intersticiální vazivo/
- kanálky /epitel + l.b. + lamina propria s hladkými svalovými buňkami/
 - **ductuli efferentes** /caput/ – 12-18
 - **ductus epididymidis** /corpus a cauda/-1



pohyb spermií nadvarletem – 8-17 dní

7.5 cm

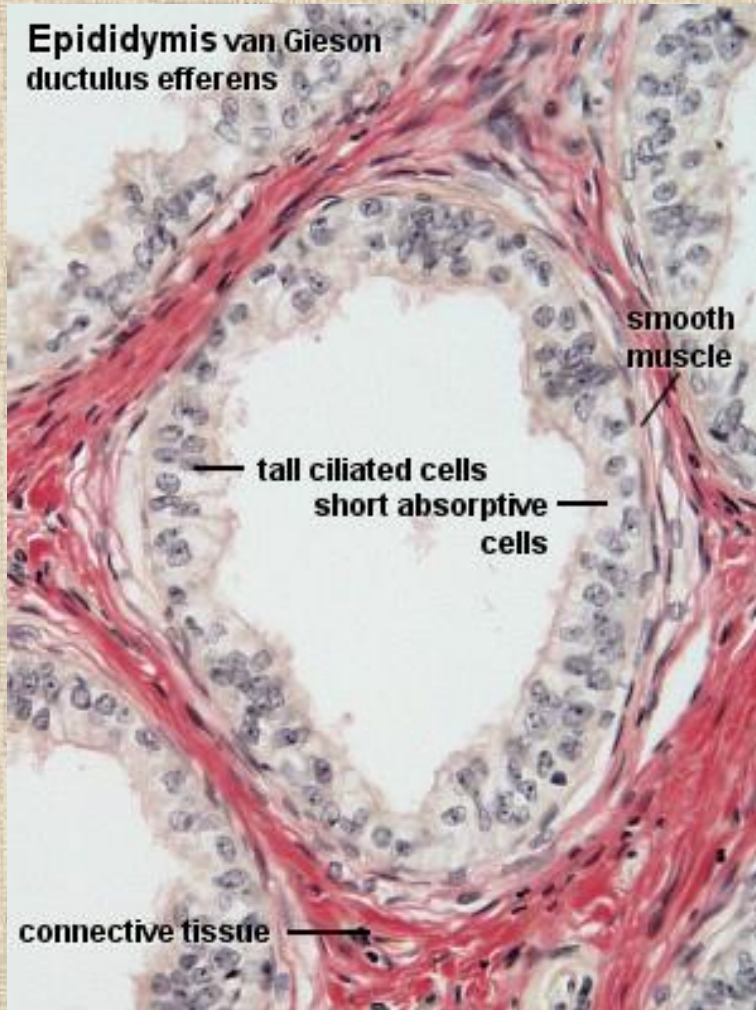Epididymis



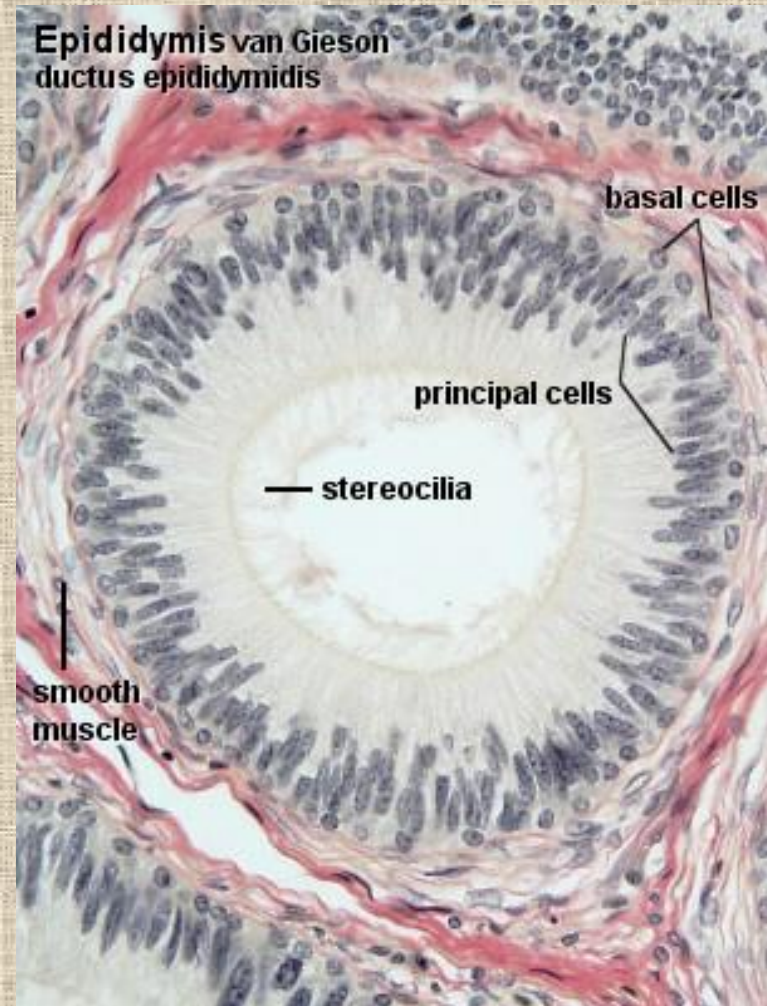
Epididymis

15-20 cm

4-6 m

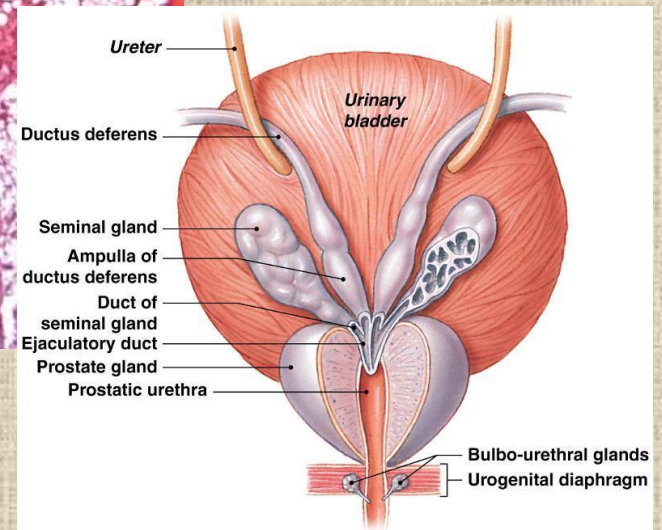
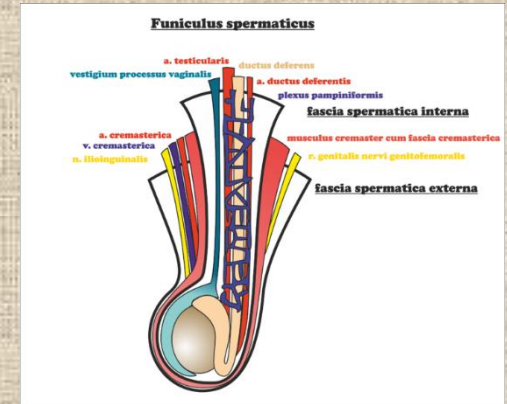
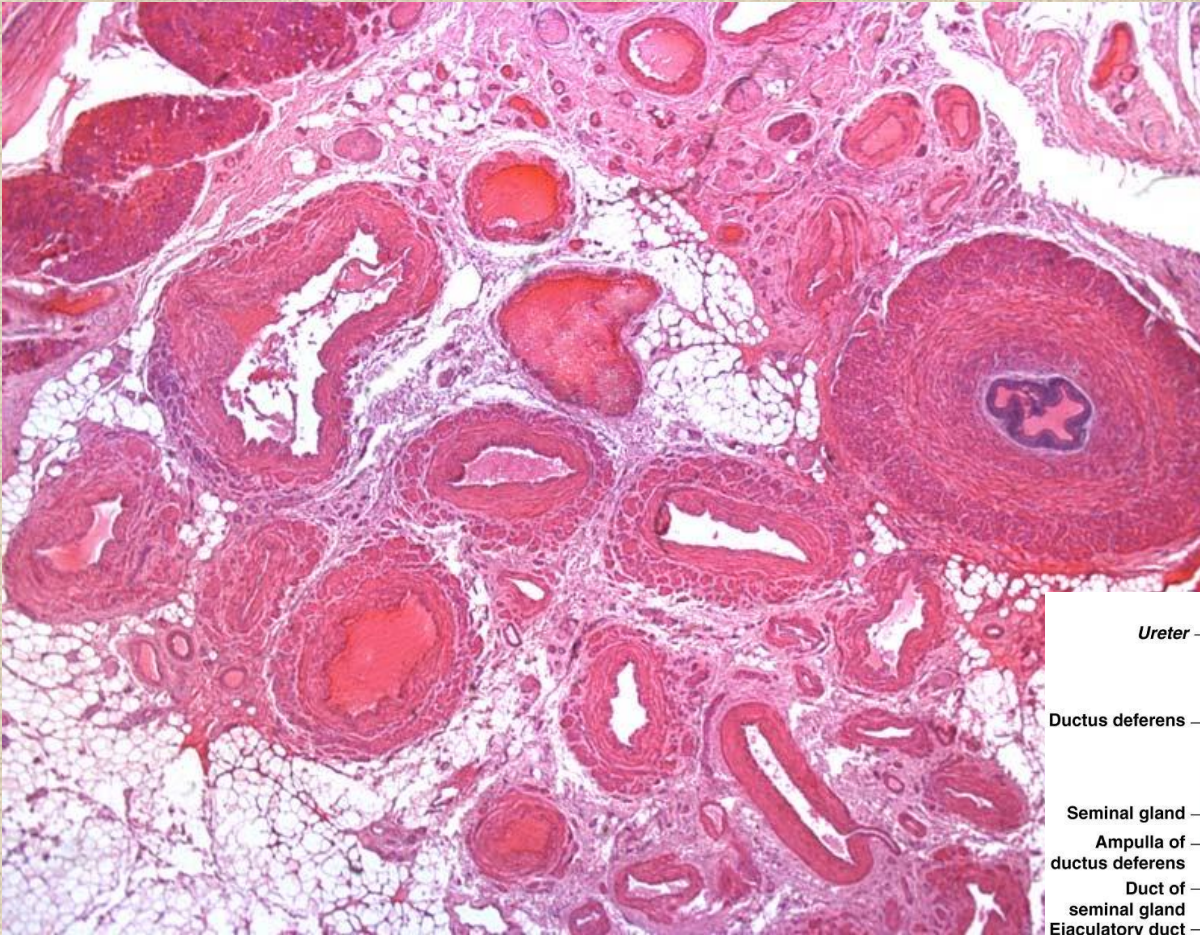


kubický → dvouřadý cylindrický



dvouřadý cylindrický

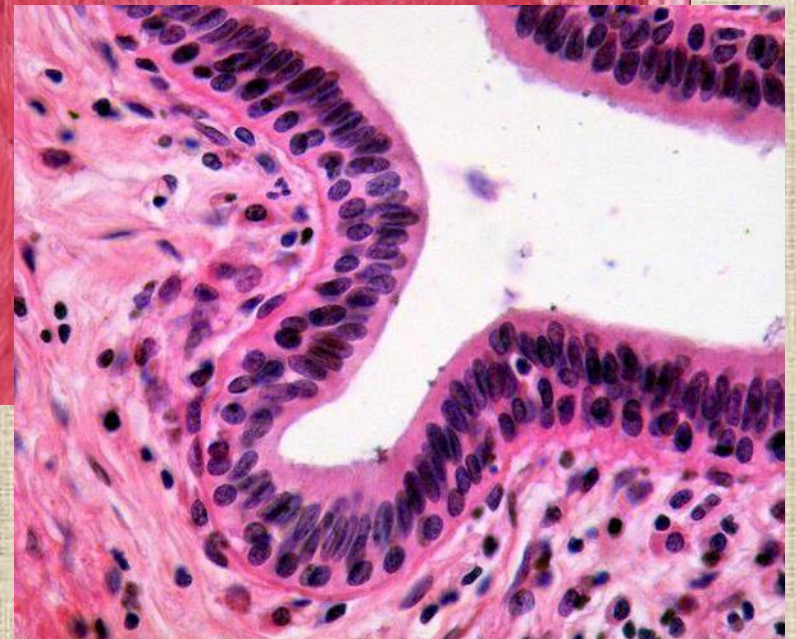
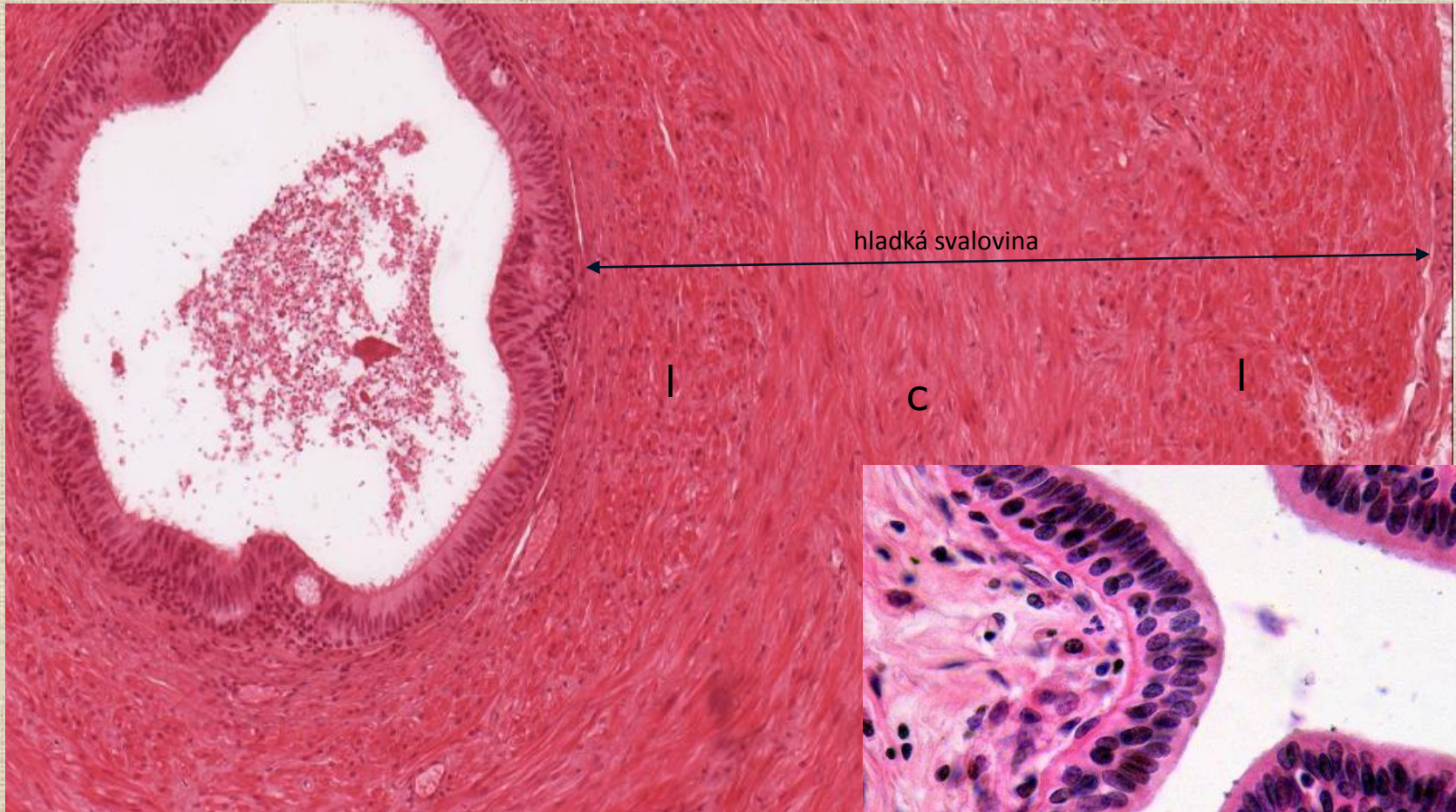Ductus deferens – jako součást funiculus spermaticus



a A posterior view of the urinary bladder and prostate gland, showing subdivisions of the ductus deferens in relation to surrounding structures.

Ductus deferens

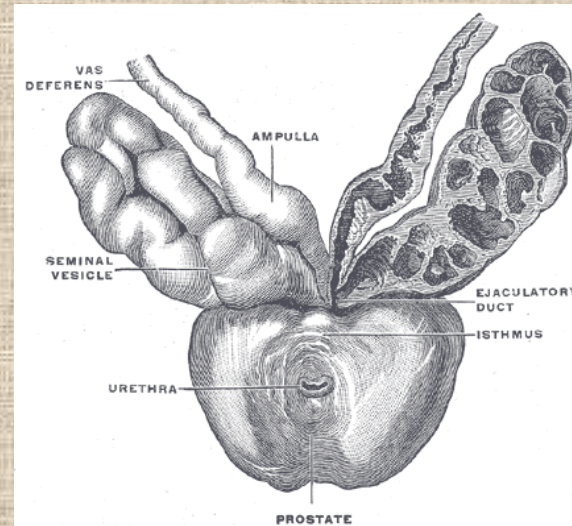
40-50 cm



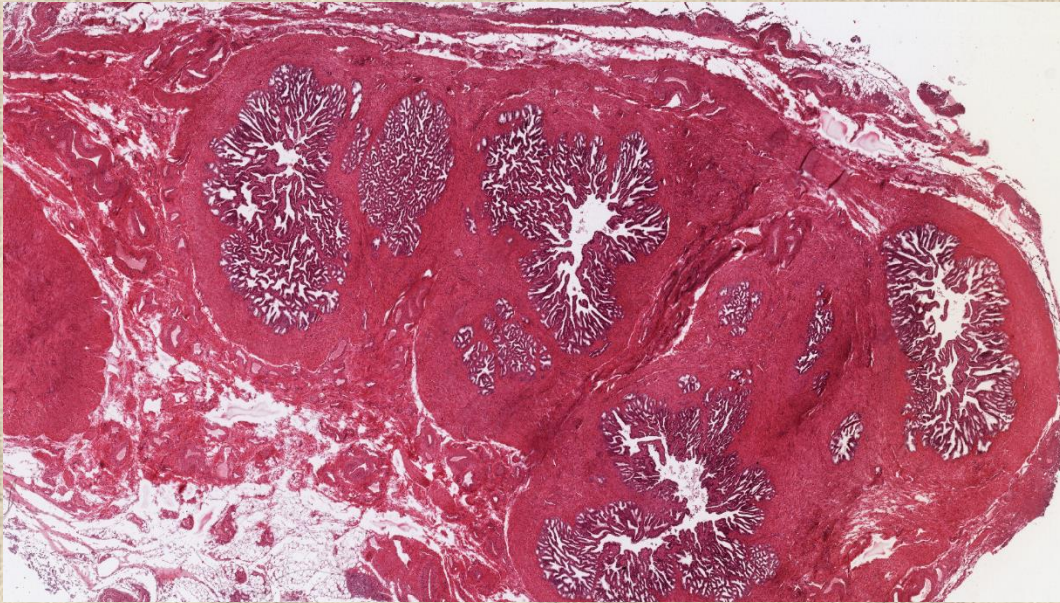
Semenné vacky – glandulae vesiculosae

- vyvij se jako vychlipka ductus deferens
- každy semenny vacek obsahuje 1 stoceny kanalek (asi 10-15 cm dlouhy)
- stavba
 - sliznice – rozvetvene anastomozujicı řasy
 - tunica muscularis
 - adventitia
- alkalicky sekret tvorı 60-70 % ejakulatu – fruktoza /zdroj energie/, prostaglandiny..

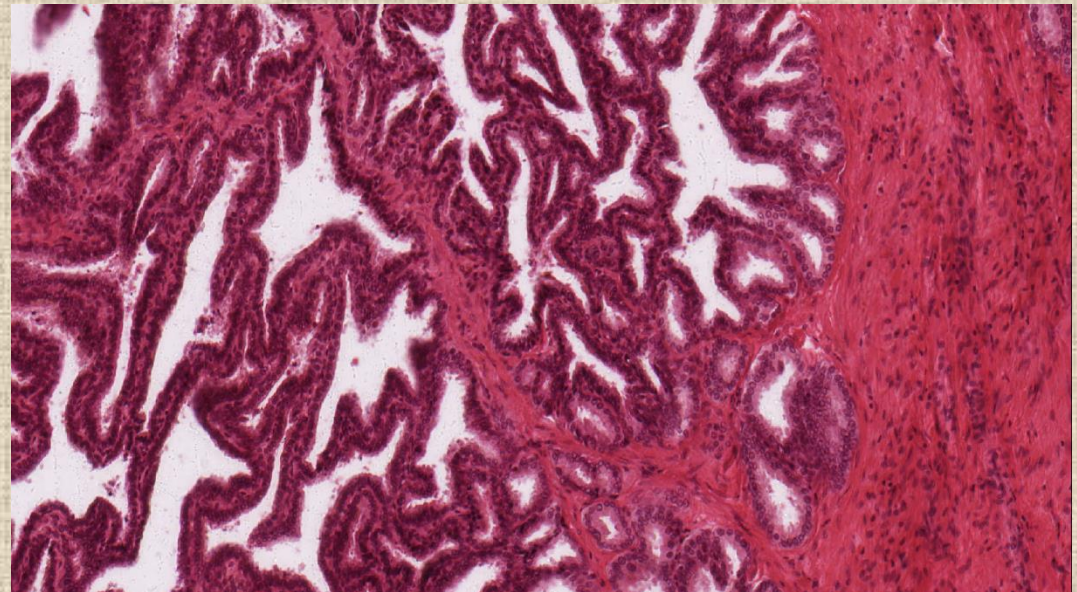
4-5 cm x 2 cm



Vesicula seminalis (gl. vesiculosa)



hladká svalovina – long, cirk orientovaná, kontrakce při ejakulaci



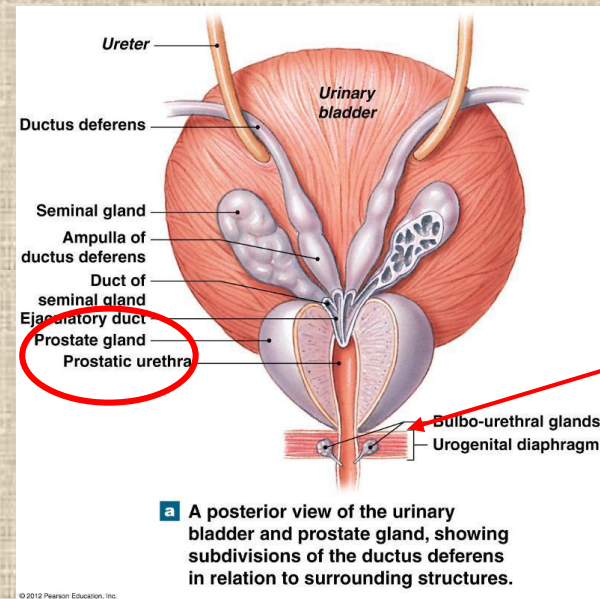
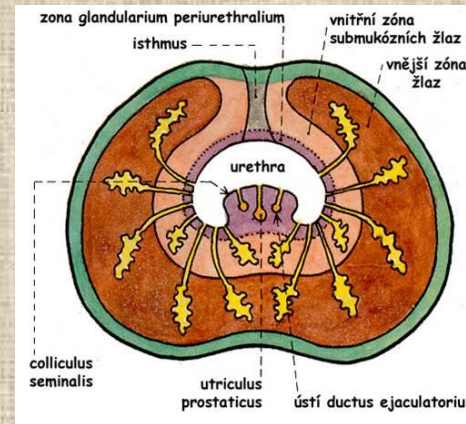
epitel – od jednovrstevného kubického → cylindrický → dvouřadý cylindrický

Prostata

- 30-50 tubuloalveolárních žlázek, jejichž vývody se spojují a ústí samostatnými vývody (15-32) v pars prostatica urethrae
- vazivově-svalové stroma
- klasifikace žlázek
 - hlavní /na periferii, vnější/
 - podslizniční /ve vnitřní zóně/
 - slizniční /v nejvnitřnější zóně/

kyselý sekret-15-30% ejakulátu, kyselá fosfatáza, PSA..

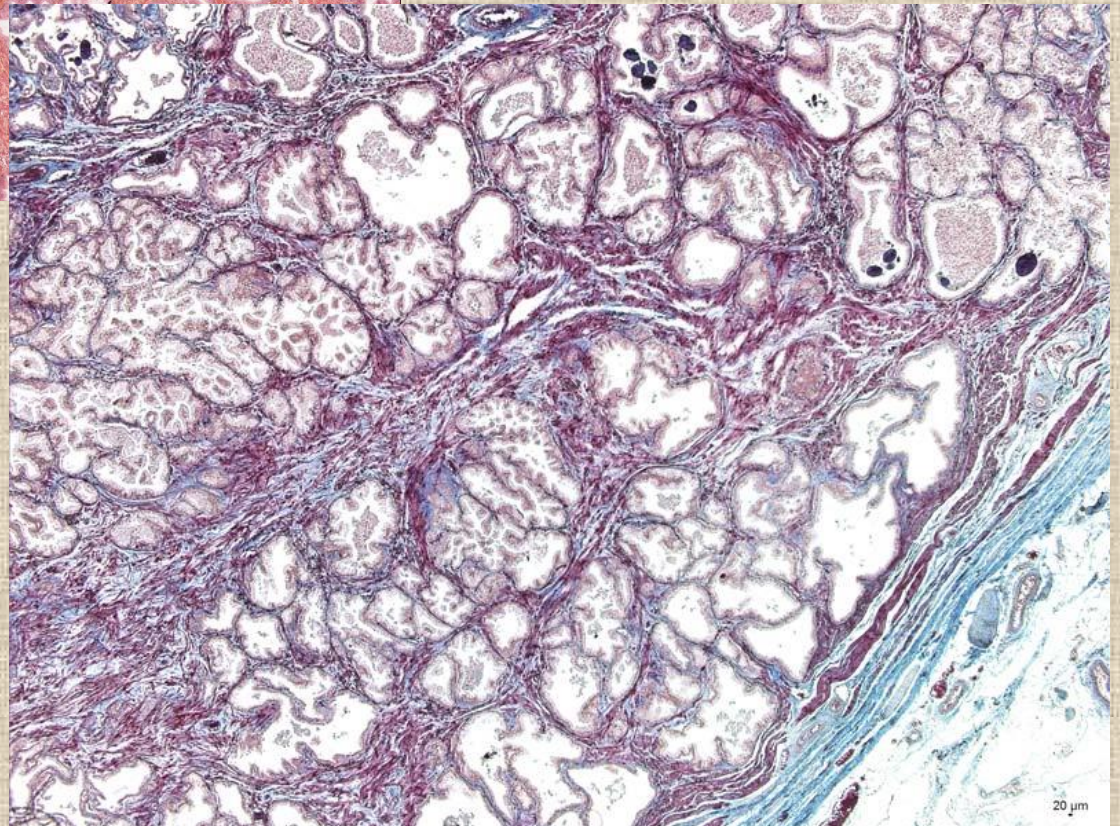
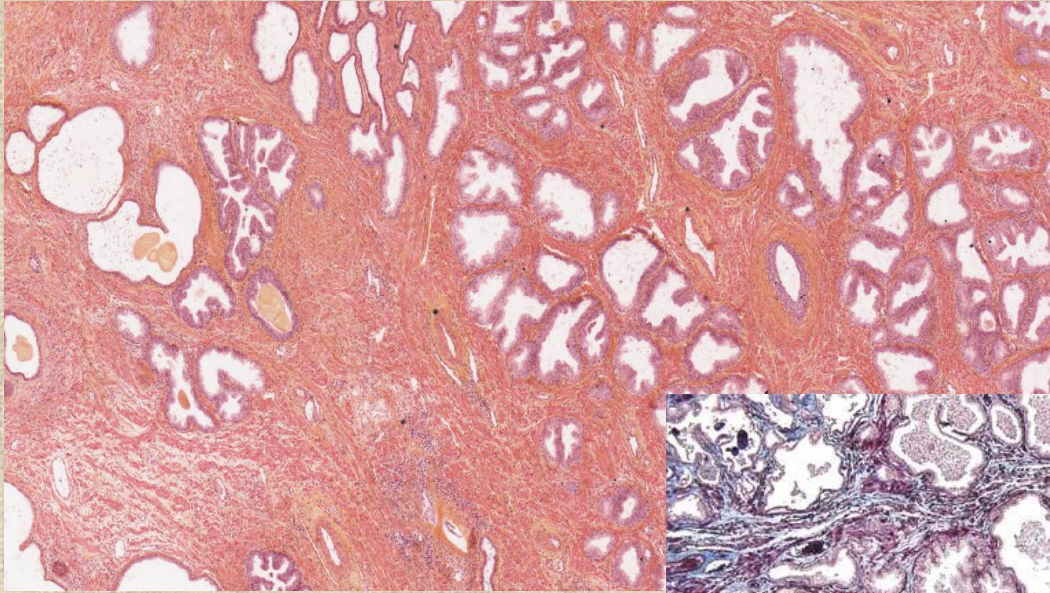
2x3x4 cm



Glandulae
bulbourethrales

mucinózní

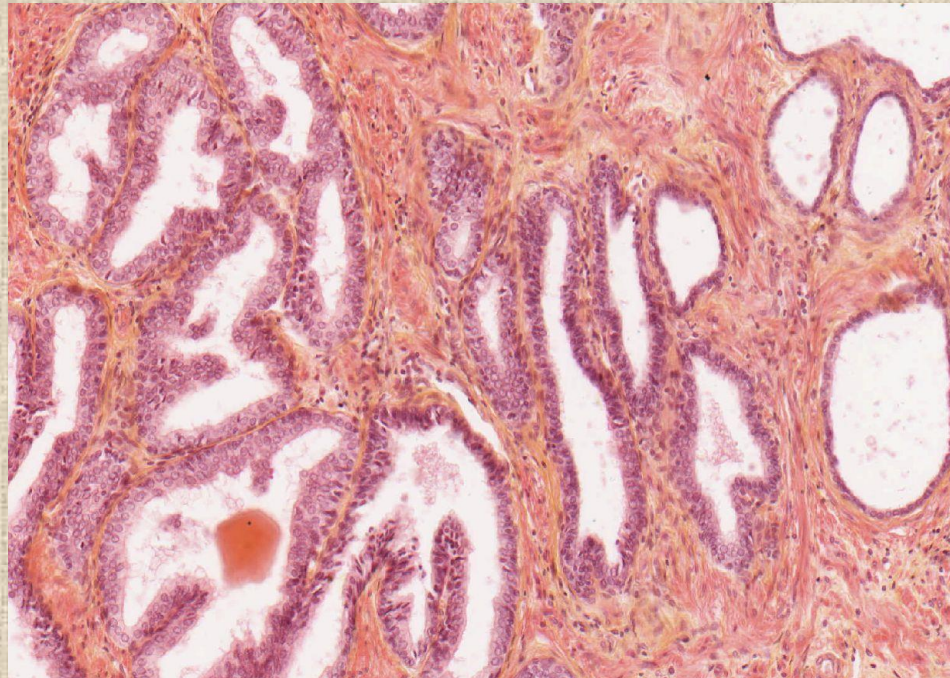
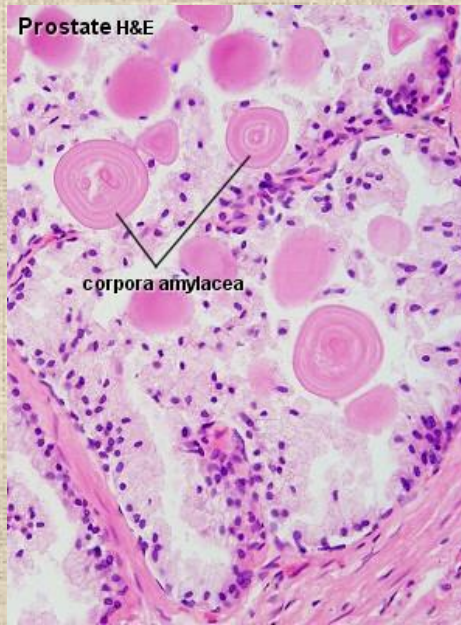Prostata



epitel je plochý až dvouřadý cylindrický
(apokrinní sekrece)


Prostata

- *corpora amylacea* - kulovitá eosinofilní tělíška (průměr kolem 0.25 mm, až do 2 mm)
- objevují se už v 7. měsíci fetálního vývoje, počet se zvyšuje s věkem
- mohou kalcifikovat
- stávají se i součástí ejakulátu



Ejakulát

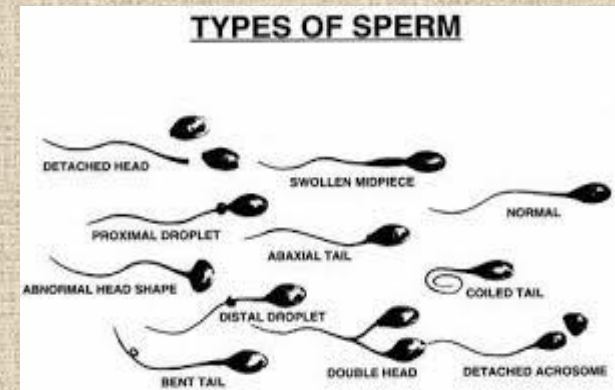
- 1. sekret urethrálních a bulbourethrálních žlázek
 - 2. sekret z prostaty (kyselý)
 - 3. spermie a testikulární tekutina
 - 4. sekret ze semenných váčků (zásaditý)
- seminální plazma
 - formovaná složka:
 - **spermie** (40-100 mil/ml) - *dříve*
 - epitelie z vývodních cest
 - degenerované buňky testis
 - bílé krvinky (do 2 %) - *dříve*
 - reziduální tělíska
 - prostatické konkrementy
 - lipidové kapky..



Hodnocení spermiogramu

Referenční hodnoty spermiogramu (hraniční hodnoty pro normospermii) dle WHO 2010:

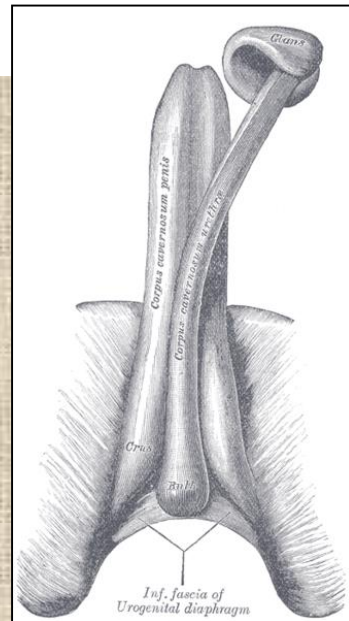
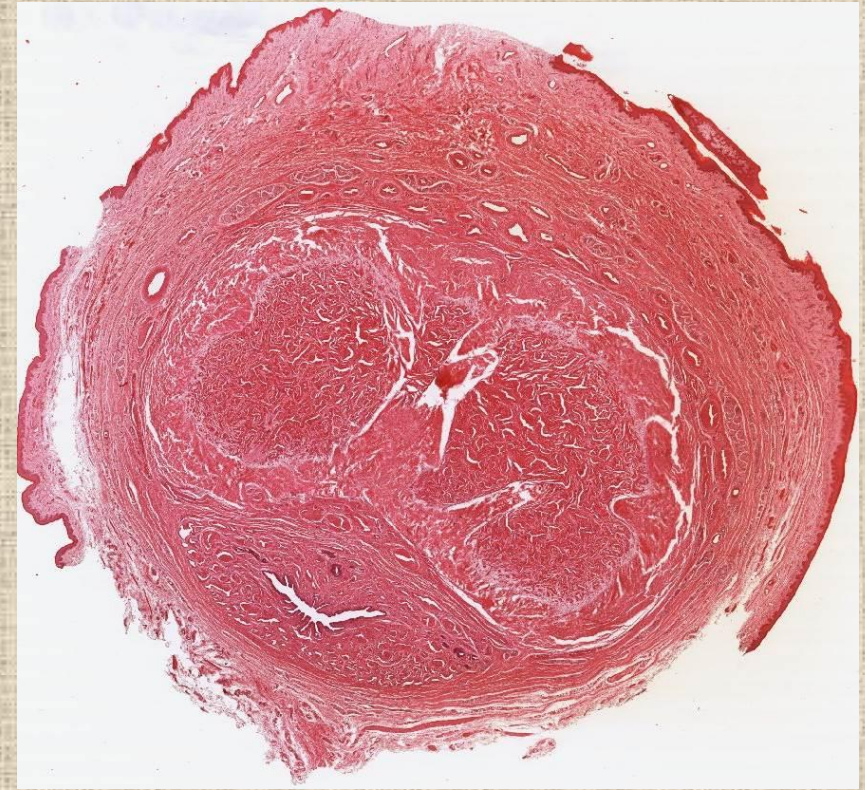
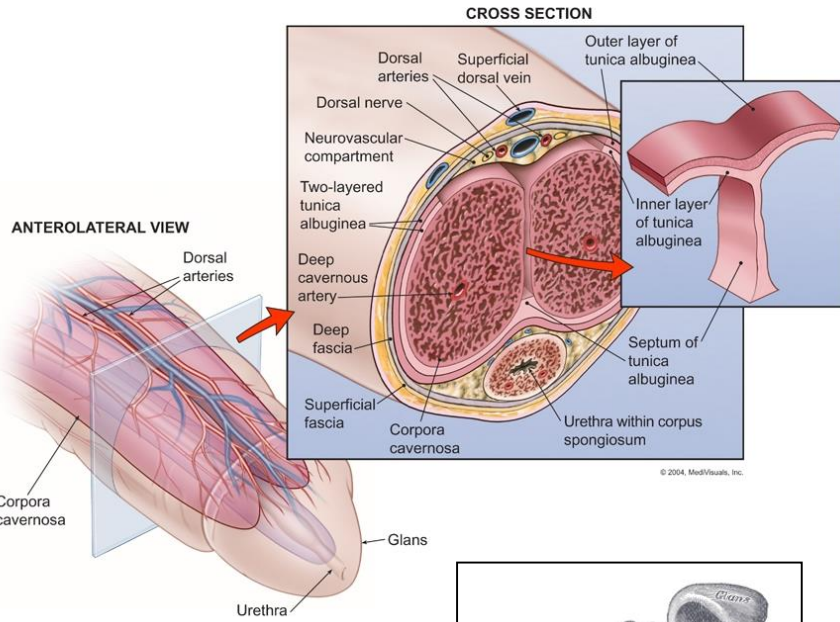
- objem: 1,5 ml a více
- pH: 7,2 a vyšší
- koncentrace: nejméně **15 mil./1ml** ejakulátu
- celkem alespoň 39 mil.
- pohyblivost: nejméně 40 % pohyblivých a 32% progresivně (=vpřed) pohyblivých
- morfologie: nejméně **4 %** normální stavby
- podíl živých spermií: nejméně 58 %



- **normozoospermie:** normální ejakulát dle popsaných parametrů
- **asthenozoospermie:** snížená pohyblivost spermií
- **oligozoospermie:** spermií méně nežli stanovená norma
- **teratozoospermie:** málo morfologicky normálních spermií
- **oligoastenoteratospermie:** smíšená porucha počtu, pohyblivosti a morfologie
- **azoospermie:** v ejakulátu nejsou spermie
- **nekrozoospermie:** spermie v nativním preparátu jsou mrtvé, norma je 58% živých spermií
- **pyospermie:** přítomnost leukocytů v ejakulátu, norma je do 1 miliónu leukocytů/ml

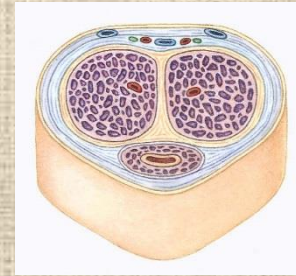
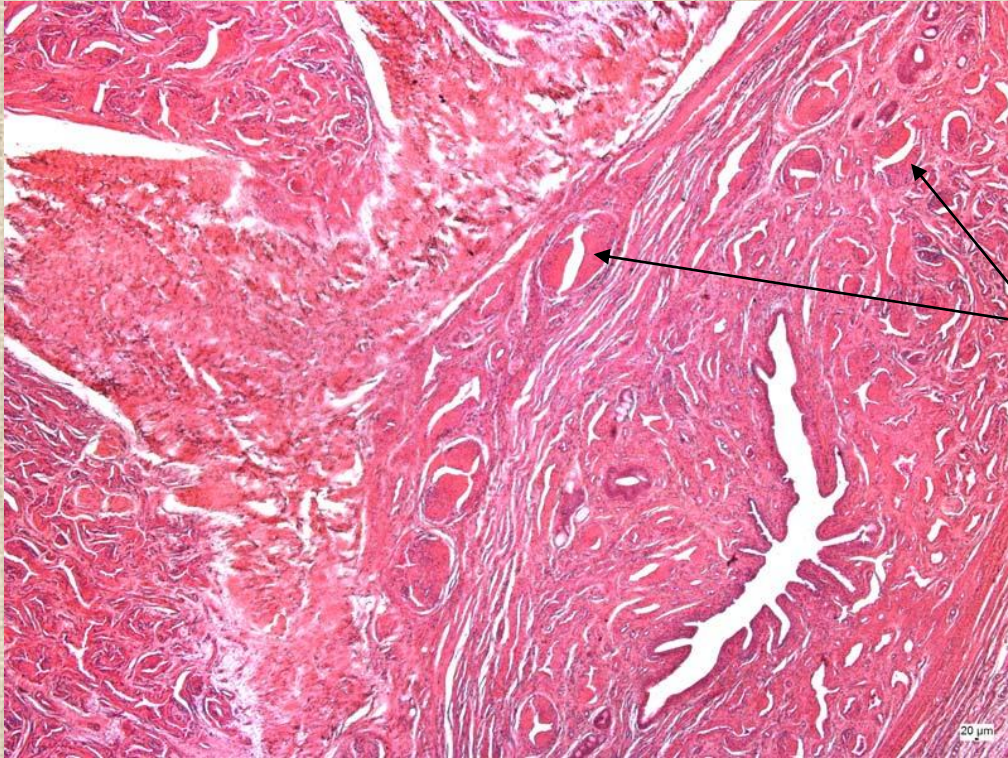
Penis (pyj, phallos)

The Anatomy



corpora cavernosa penis
corpus spongiosum penis

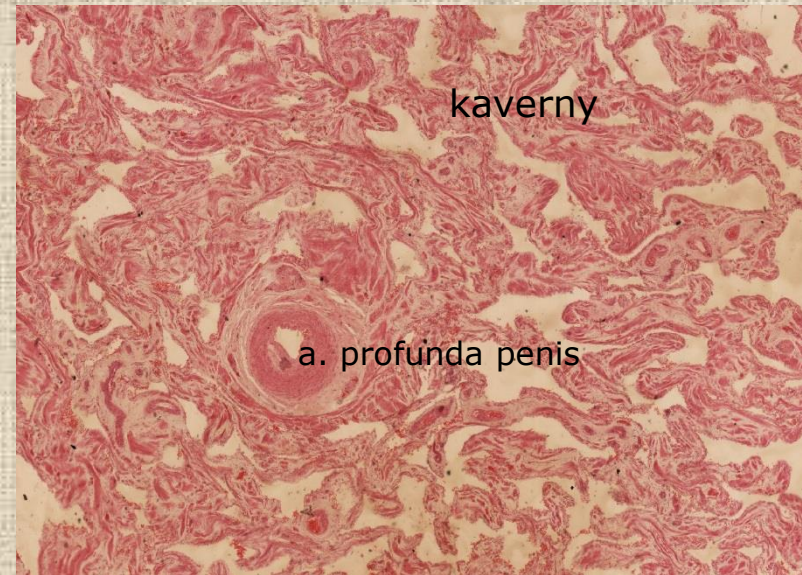Penis



aa. helicinae s intimálními (Ebnerovými) polštářky

Mechanismus erekce

- **relaxace** hladkých svalových buněk v aa. helicinae → otevření AV anastomóz → krev proudí do kaveren těles → napíná se tunica albuginea a uzavírají se odtokové žíly

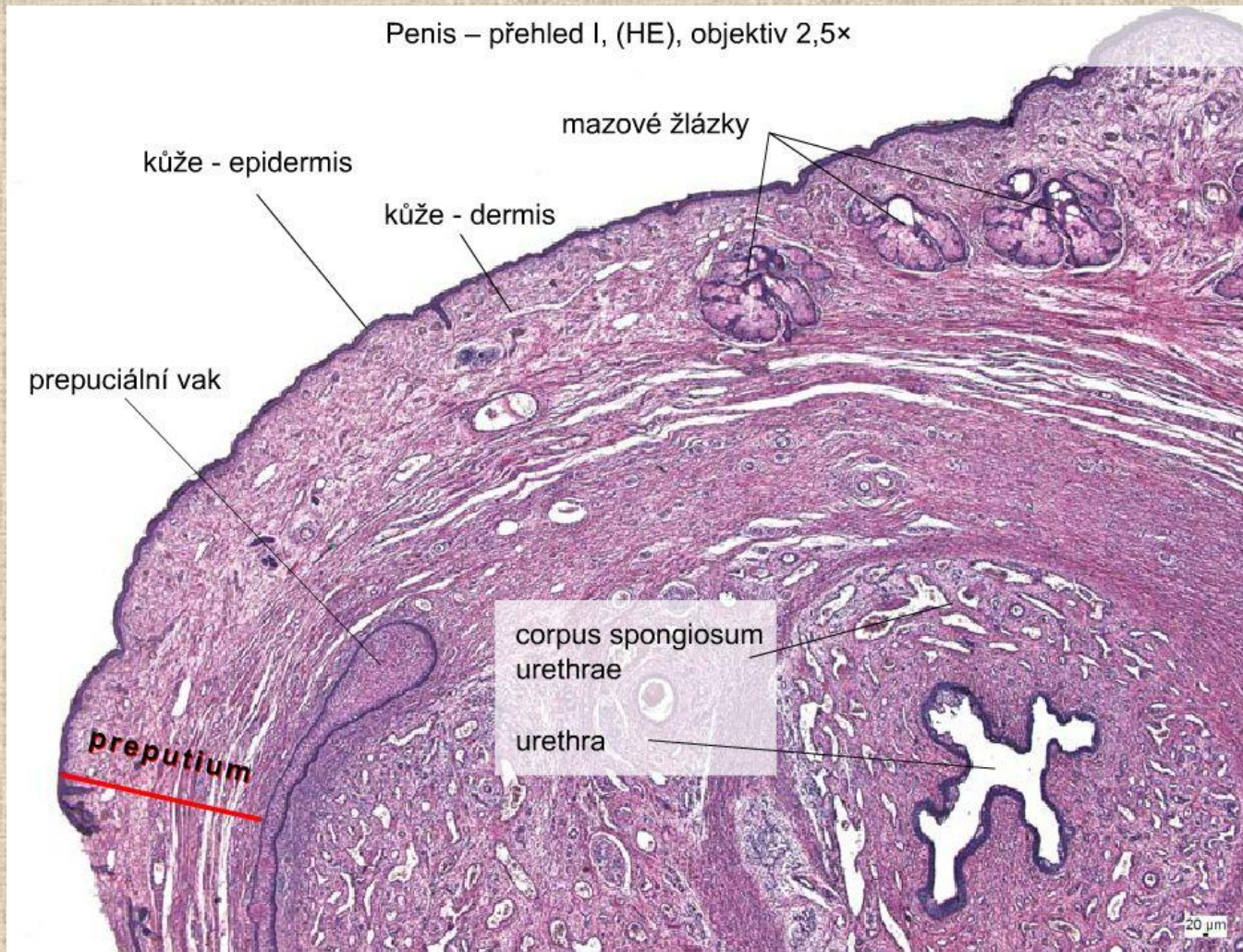


kaverny

a. profunda penis

emise, ejakulace, orgasmus..... kontrakce hladké svaloviny – snížení krevního přítoku, uzavírají se AV anastomózy, krev žilami odtéká, penis ochabne

Glans penis



gll. sebaceae Tyson – smegma praeputii

Děkuji Vám za pozornost.

Jana Dumková

otázky a komentáře na:
jdumkova&med.muni.cz