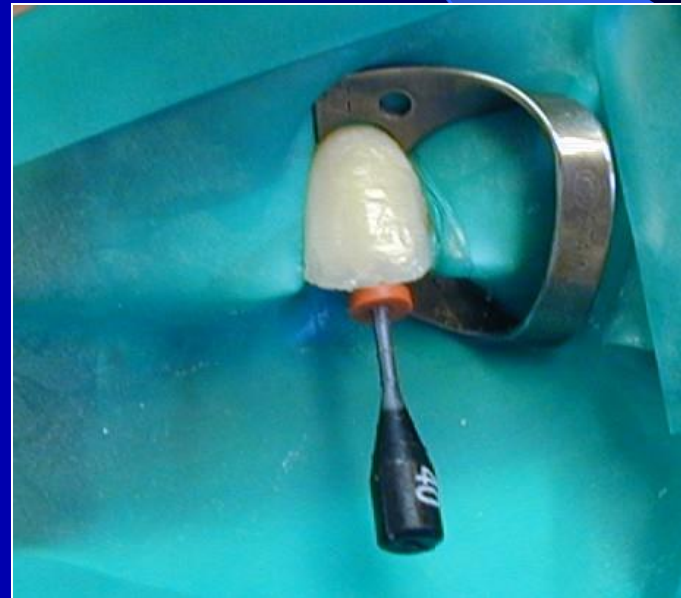


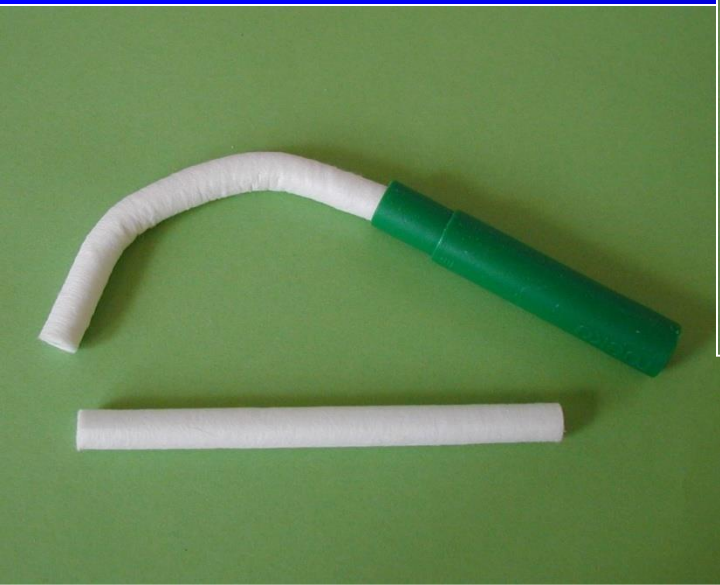
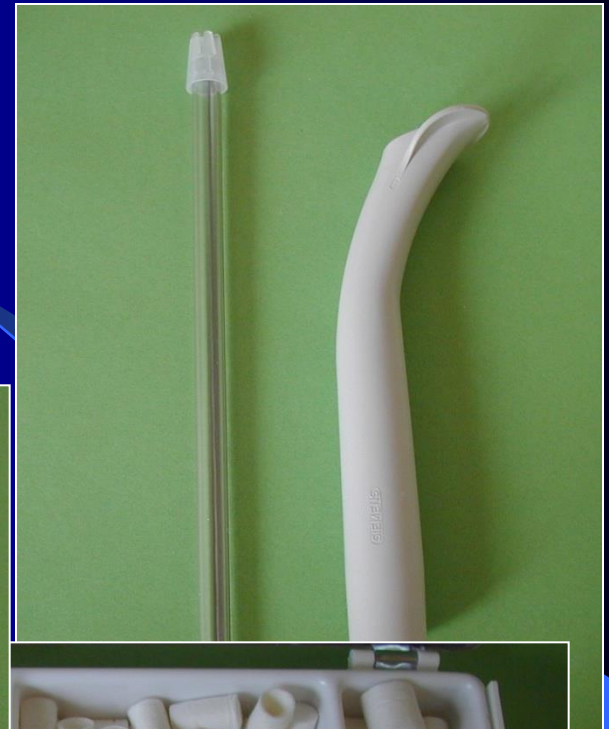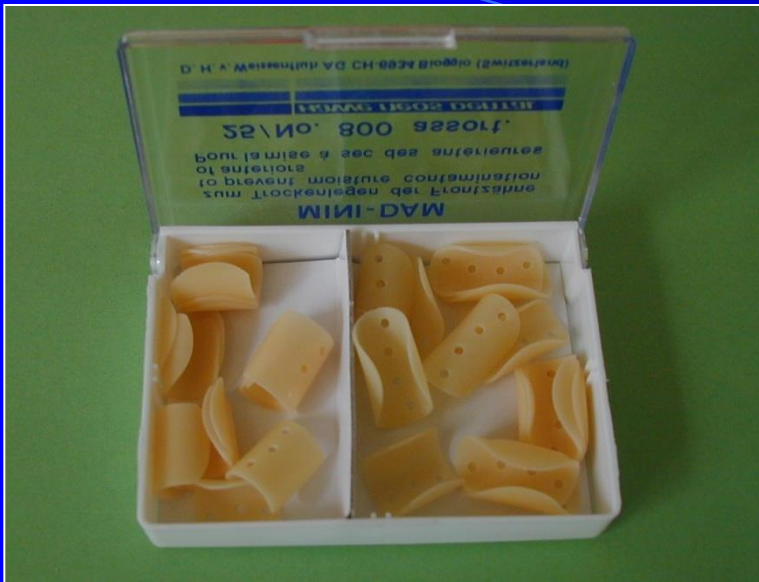Kofferdamové techniky

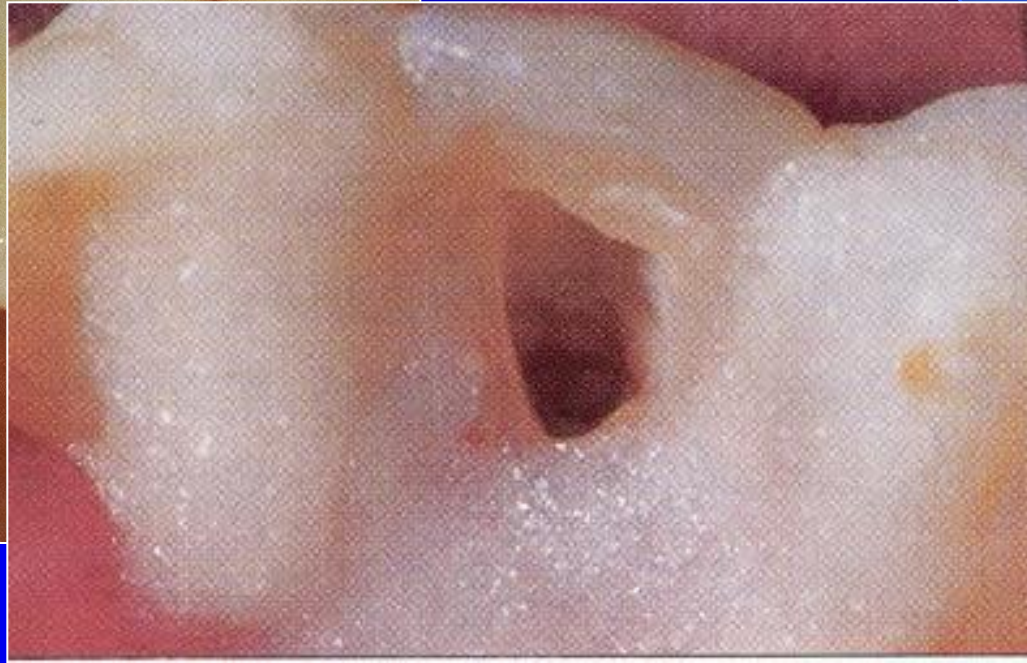
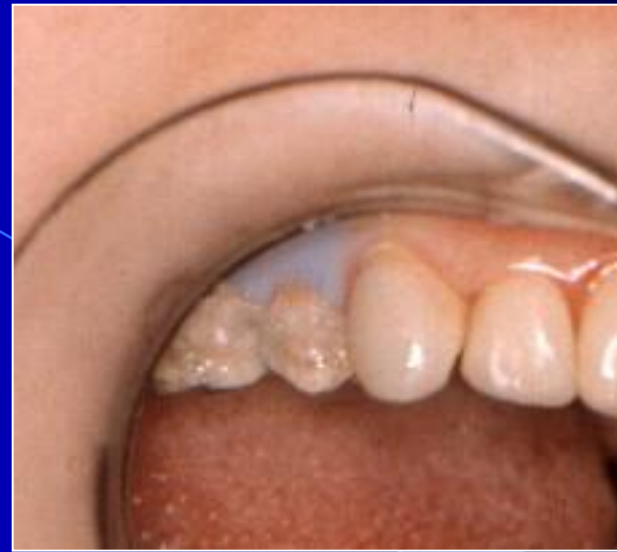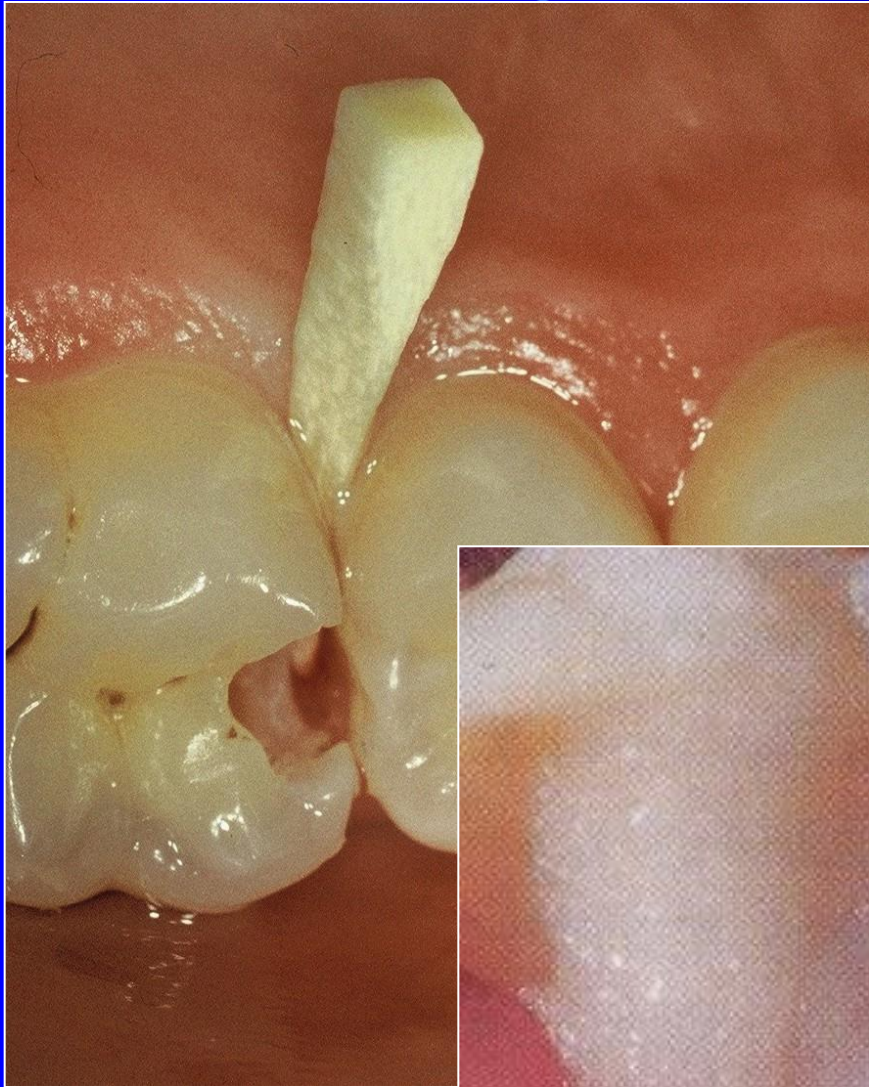


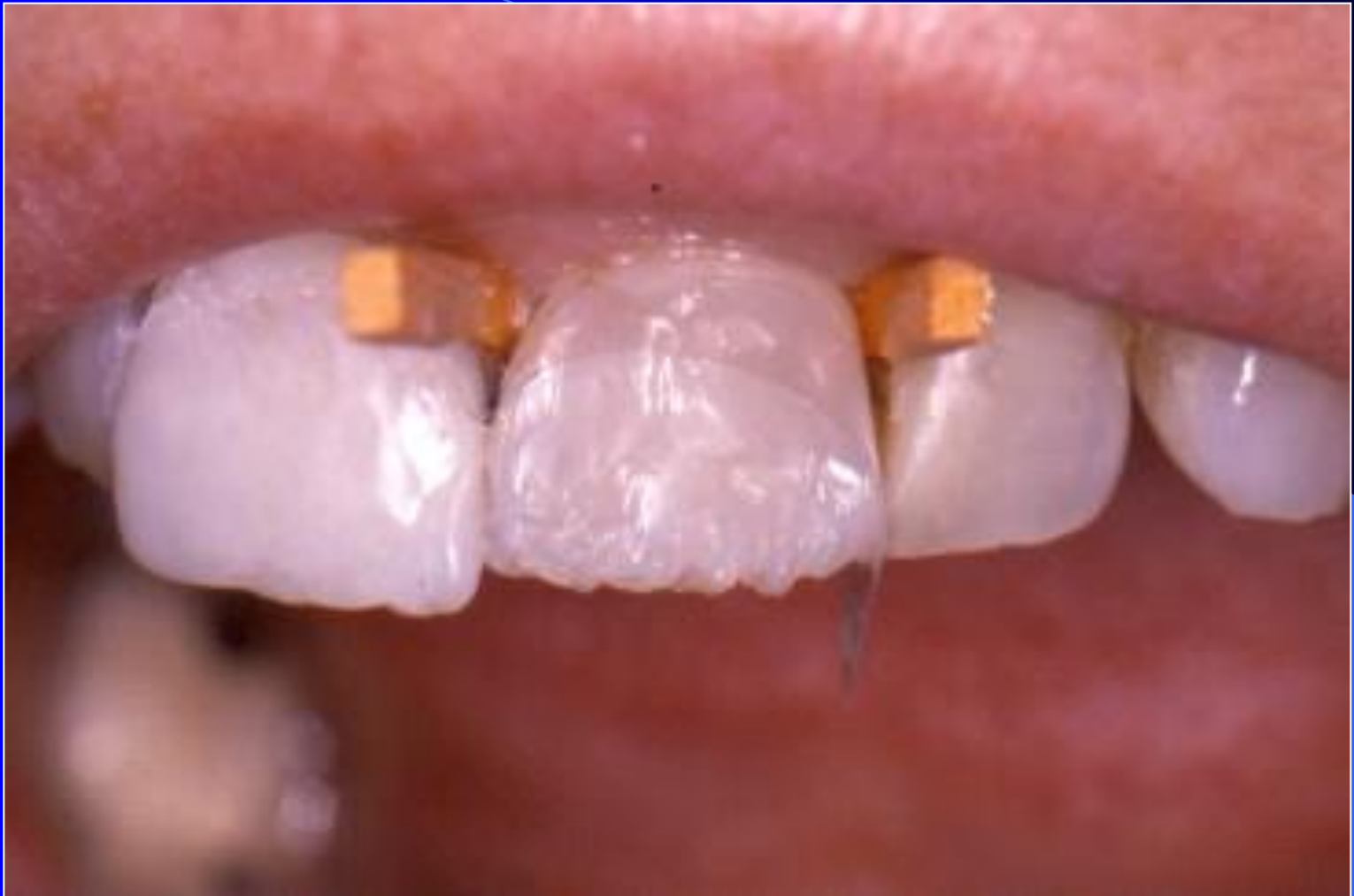Suché pracovní pole

relativní vysušení
absolutní vysušení









Absolutní vysušení



Historie

- 1835: absorbující materiály: spřádaný len, bavlna, papír, látkové ubrousky, zlatá fólie
- 1836: Zlatá páska (Rich) – „cofferdam“
- 1839: objev chemické vulkanizace kaučuku (Goodyear)
- Voskový pásek – cofferdam (Swineck)
- 1862 sádra (Mills)

Historie

- 1862 gumové kroužky a olejované čtverečky (Stanford C. Barnum)
- 1863 odsávačka slin na principu pumpy
- 1864 gumová rouška (Dibble)
- 1864 perforovaná gumová rouška na dolní moláry (Stanford)
- 1867 perforační ruční nástroj
- 1868 retenční zařízení – perly na šňůře, vlákna, stříbrný nebo zlatý drát, papír, laky spony
- 1874 poznán význam velikosti perforací

Historie

- 1894 první sady pro koferdamovou techniku
- 1920 zdokonalování odsávání
- 1931 zdůrazněn význam ochrany před infekcí (Rule)

Kofferdam používali: Black, Prime, Bödeker aj.

Do 1943 - válcování surového kaučuku

Po 1943 – výroba latexových blan



v /
součásti

Výhody kofferdamu

- **Absolutní vysušení**
- **Ochrana pacienta před aspirací a polknutím**
- **Ochrana pacienta i ošetřujícího personálu před infekcí**
- **Aseptický přístup (Abychom dodrželi aseptický přístup, je třeba v zubním lékařství používat kofferdam – Grossman 1988).**
- **Retrakce měkkých tkání**
- **Ochrana měkkých tkání**
- **Lepší přehled a přístup díky odtažení měkkých tkání.**


Výhody kofferdamu

- **Anemizace měkkých tkání**
- **Zlepšení kvality ošetření**
- **Časová úspora**
- **Ochrana životního prostředí**
- **Psychologické aspekty**

Výhody kofferdamu

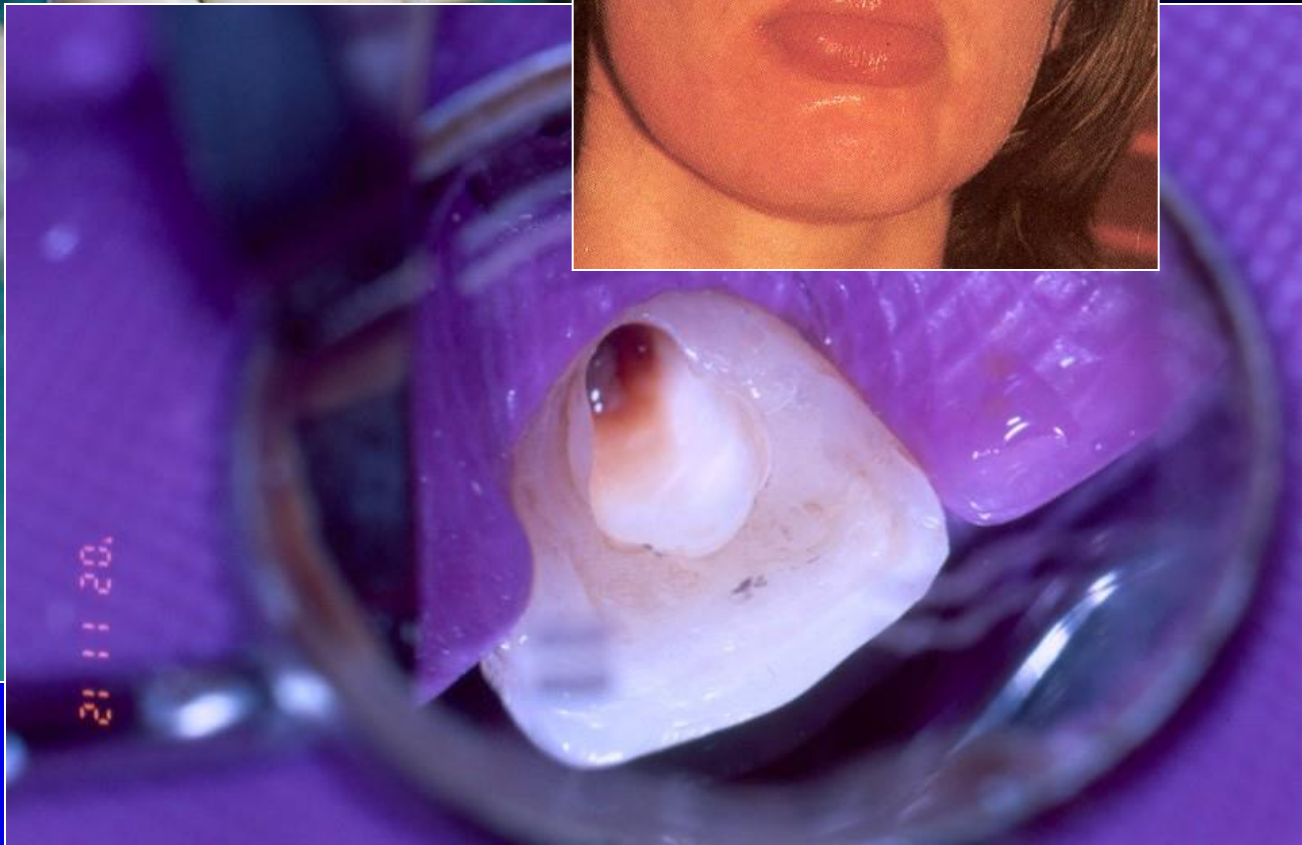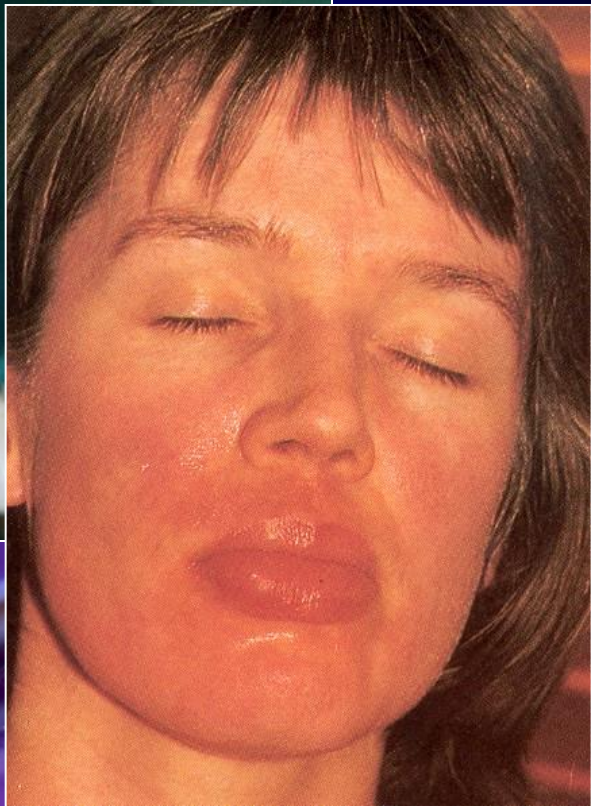
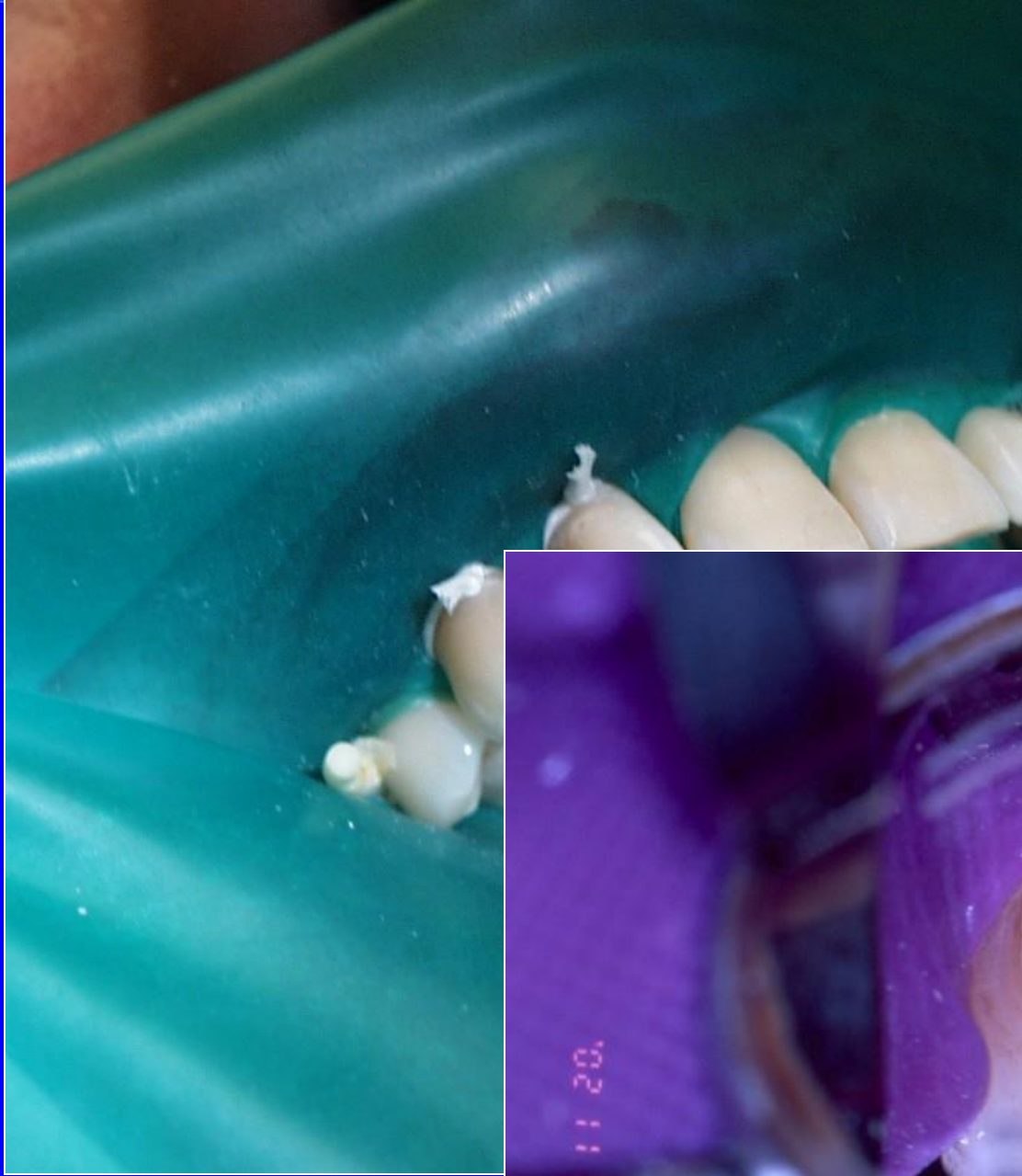- Primum non nocere secundum curare
„Abychom zabránili aspiraci a polknutí, měli bychom používat kofferdam“


Heilig 1977



Nevýhody a nebezpečí kofferdamu

- **Omezení dýchání**
- **Vyvolání strachu**
- **Alergické reakce**
- **Aspirace a polknutí spony**
- **Poškození tvrdých tkání**
- **Poškození měkkých tkání**





Jak silná bude blána ?

Podle zvyklostí

Podle velikosti zubu

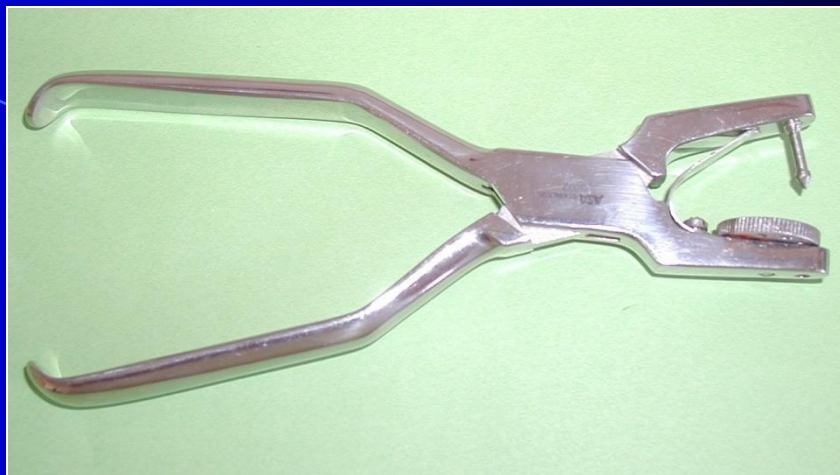Podle způsobu nasazení

Vytvoření otvoru





**Vyražení otvoru
Okraje okrouhlé bez
nepravidelností**

Ainsworth



Ivory

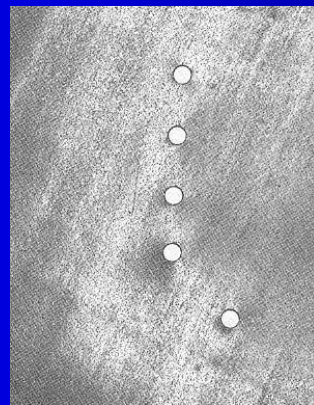



Jak velká bude perforace?

Podle velikosti zubu

Podle síly a druhu blány

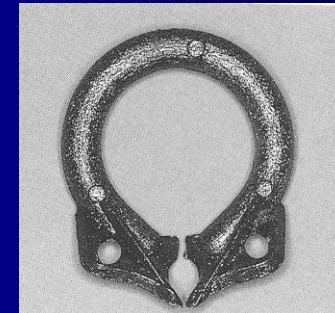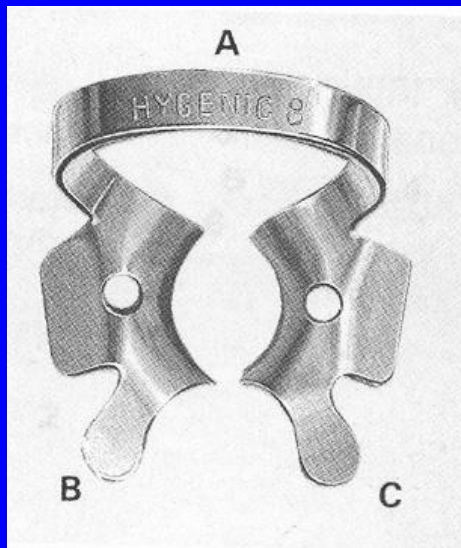
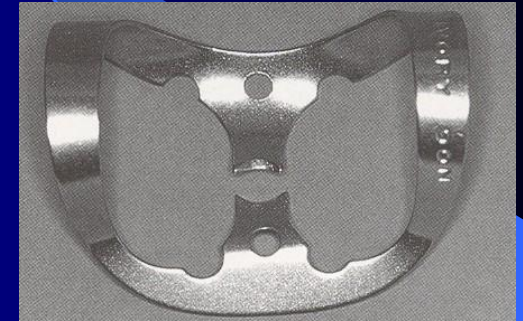
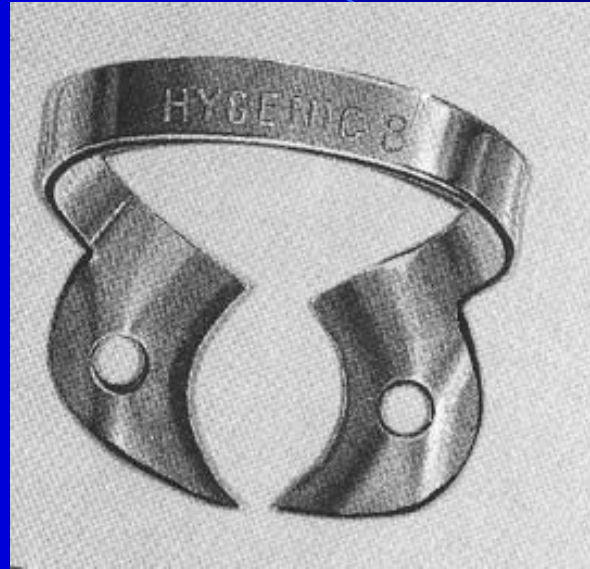
Podle způsobu nasazení kofferdamu

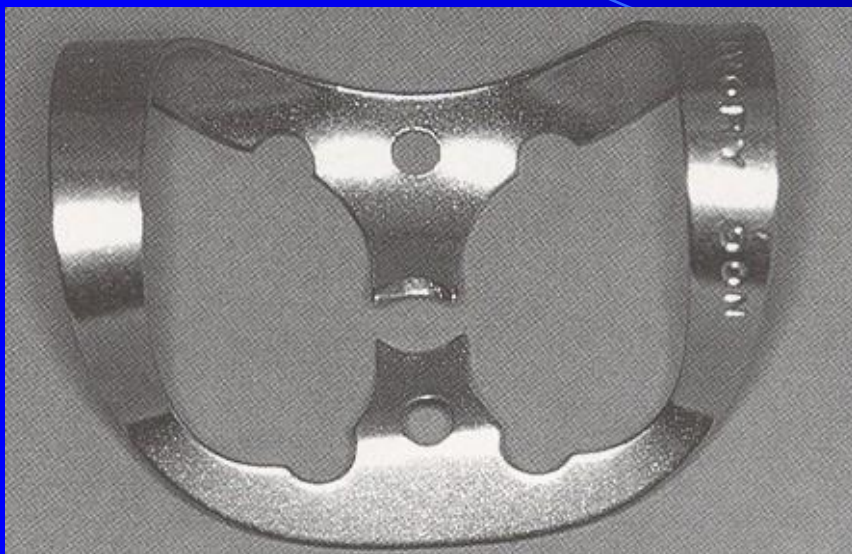




Součásti spony:

- Oblouk
- Ramena
- Čelisti
(Křídla)

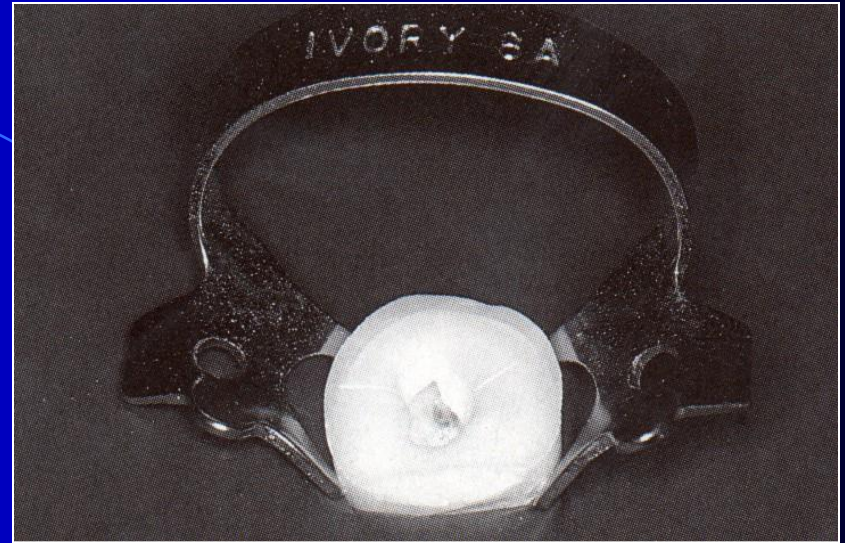
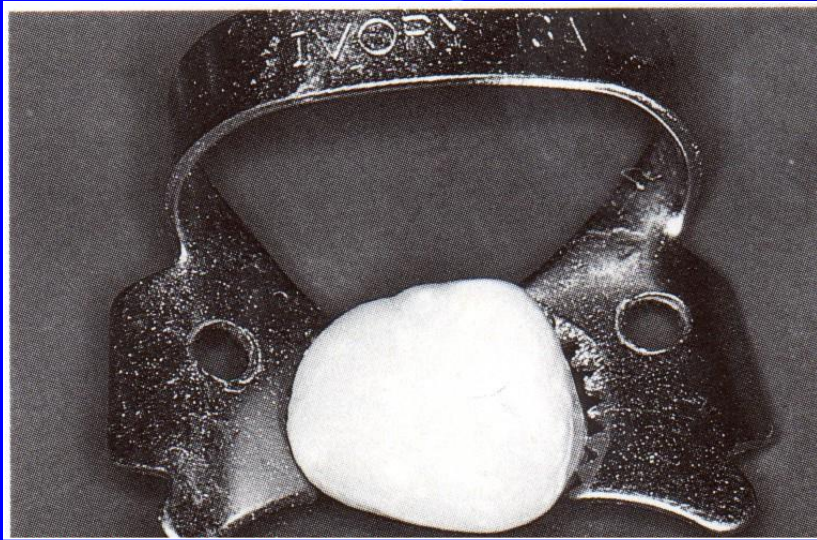




1 oblouk

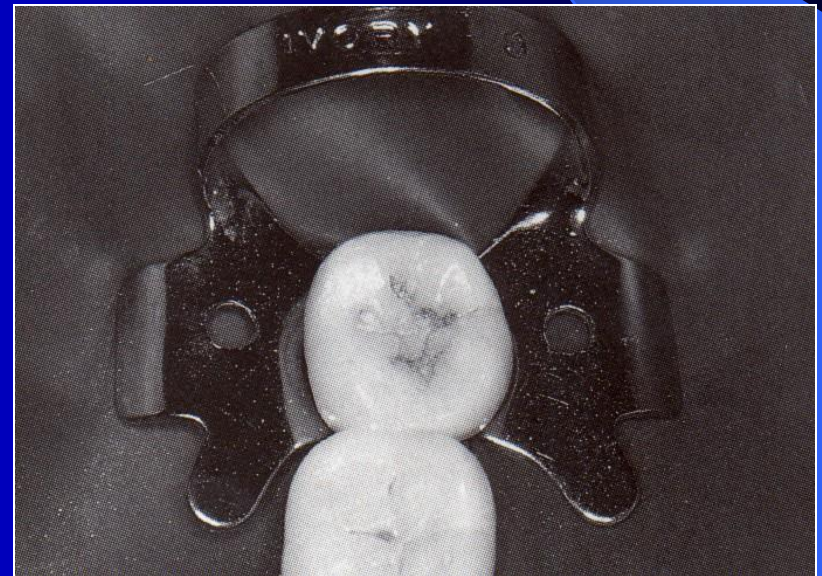
2 oblouky

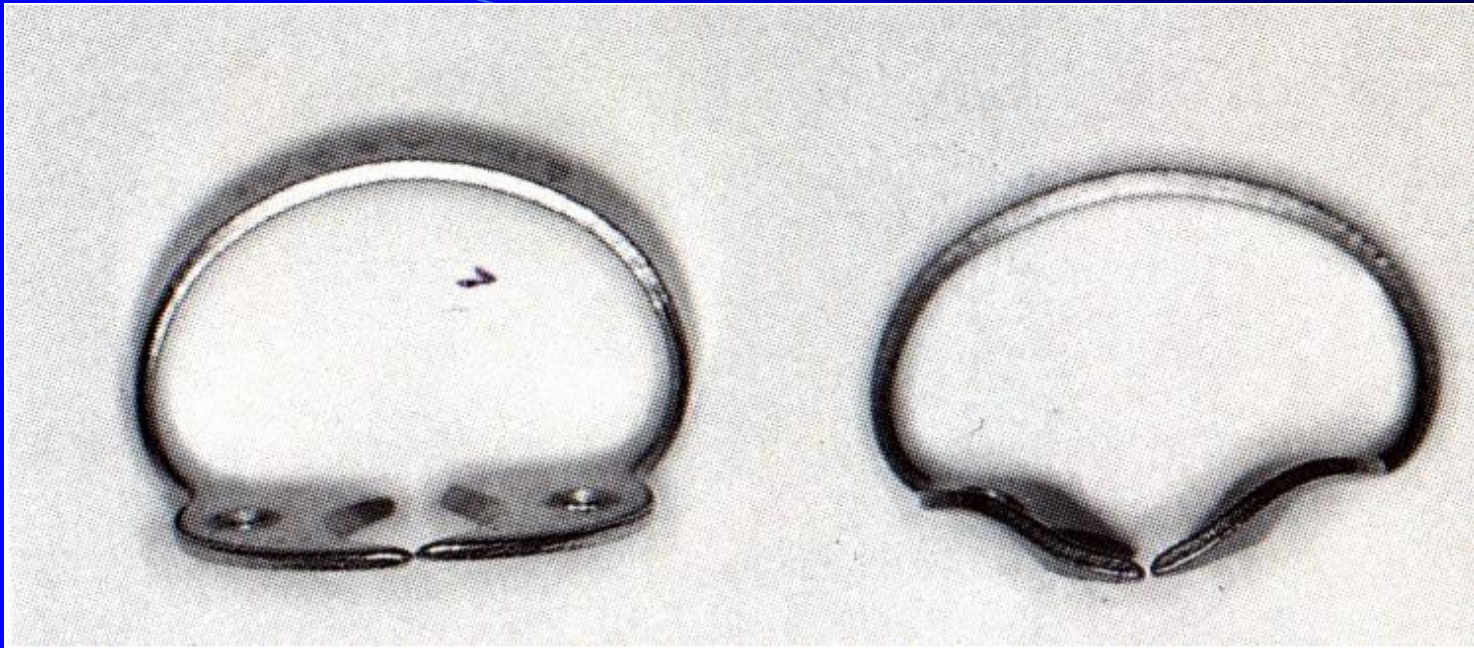




Typy kontaktu


- zoubky
- čtyřbodový
- plošný

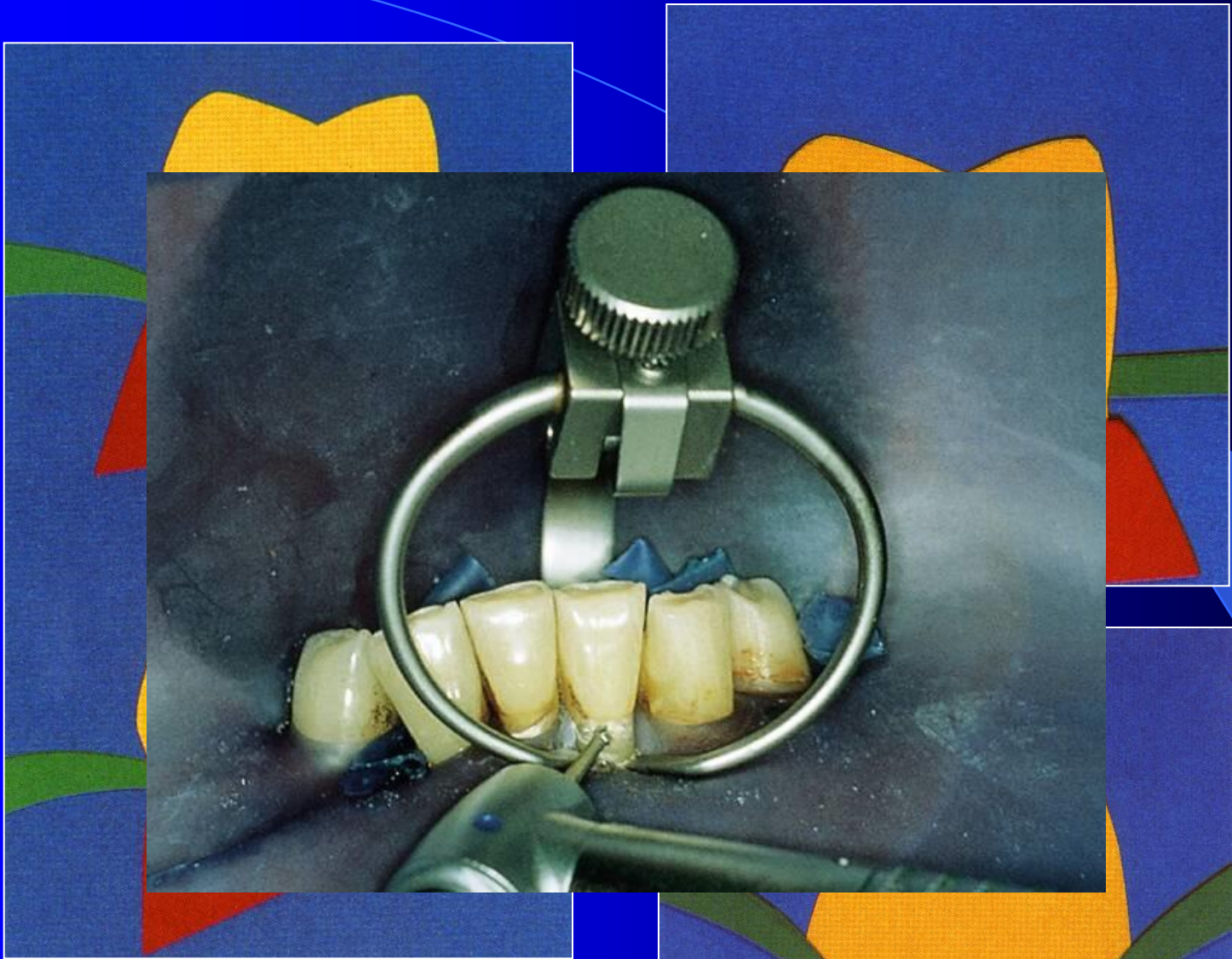

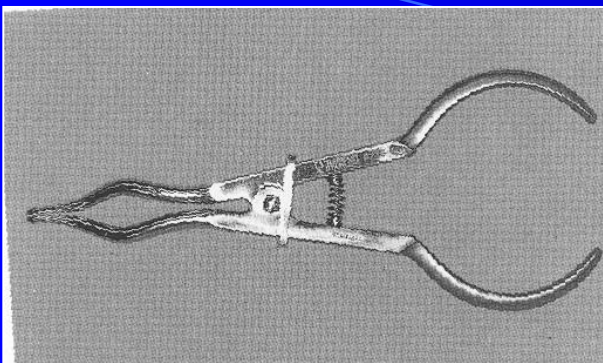


Spony

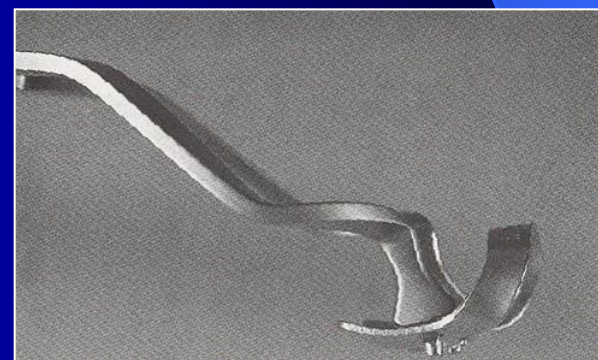
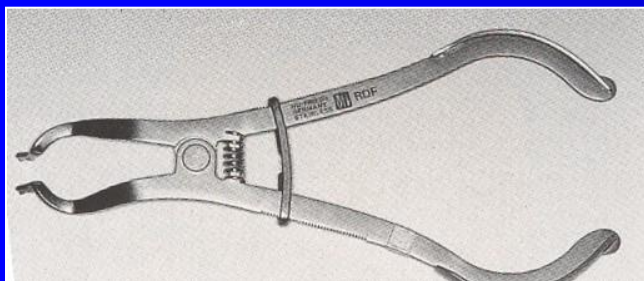
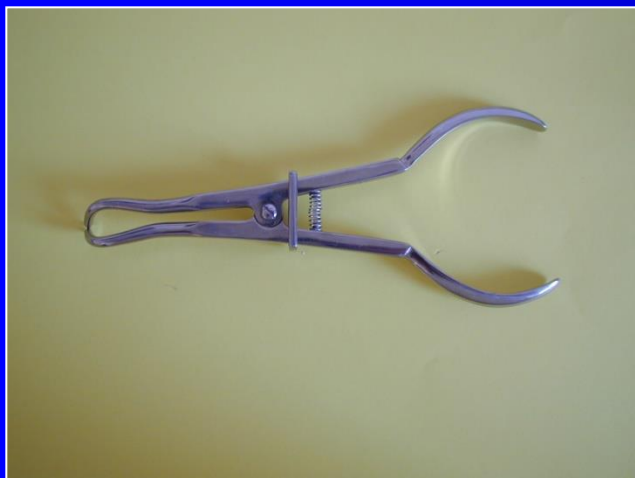- retenční
- retrakční
- kombinované







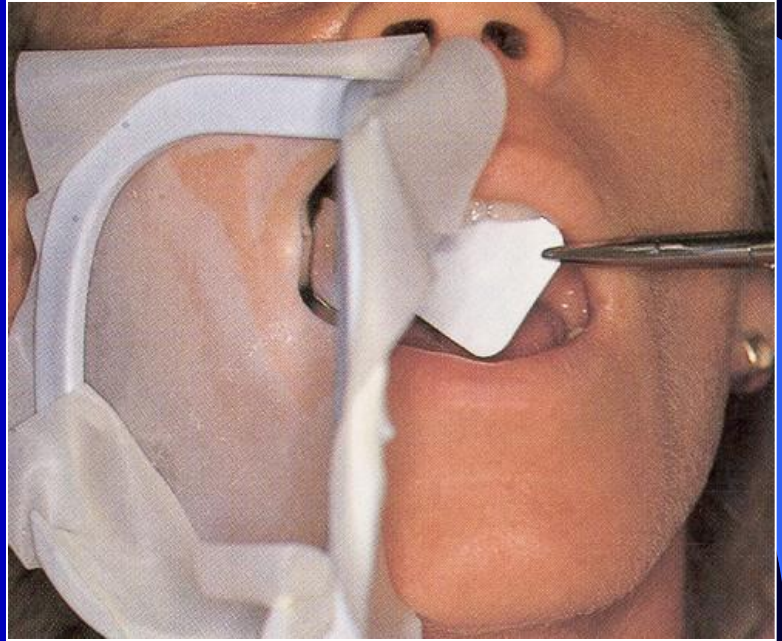
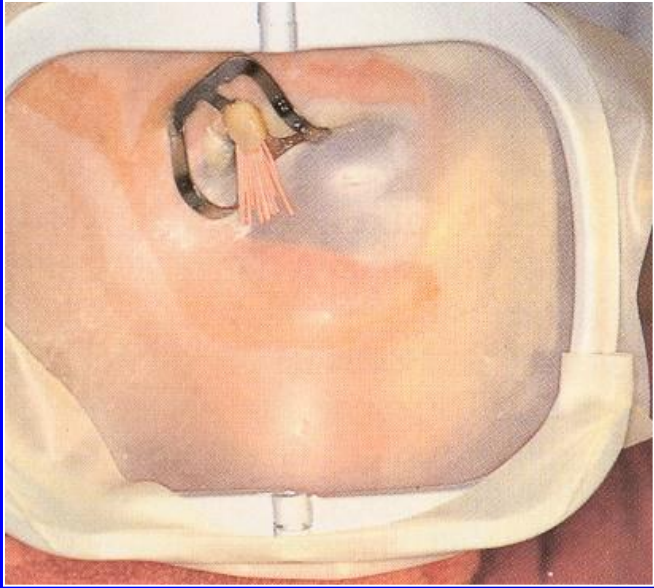
Kleště na spony



Rámeček

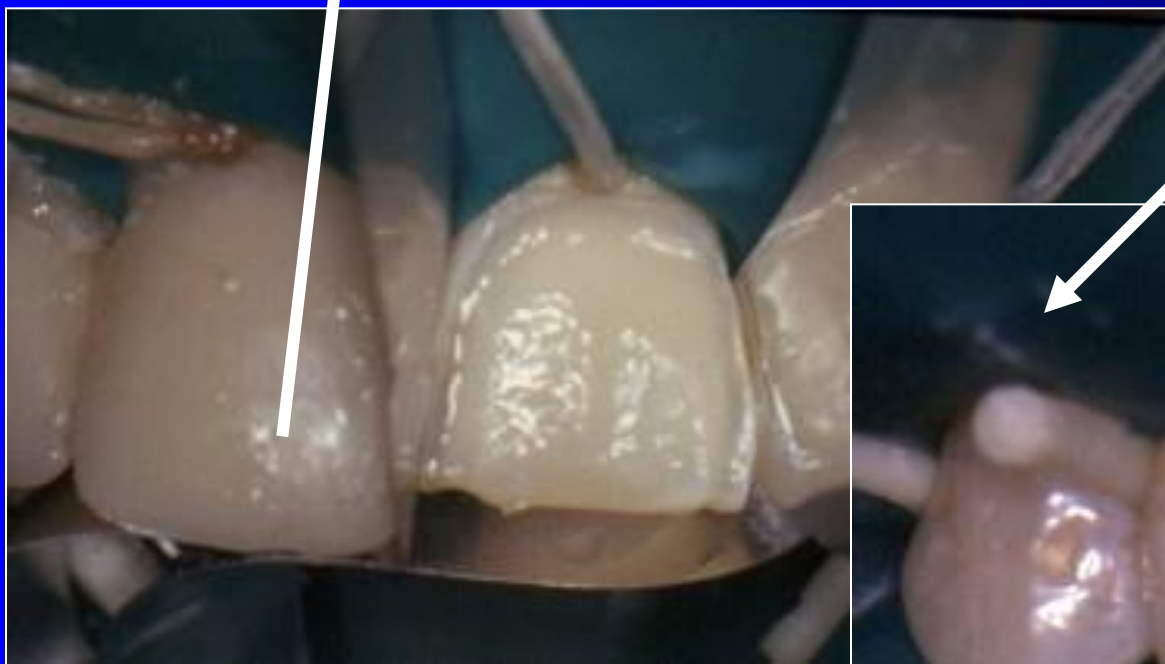- Plast
 - Kov
- otevřený
uzavřený



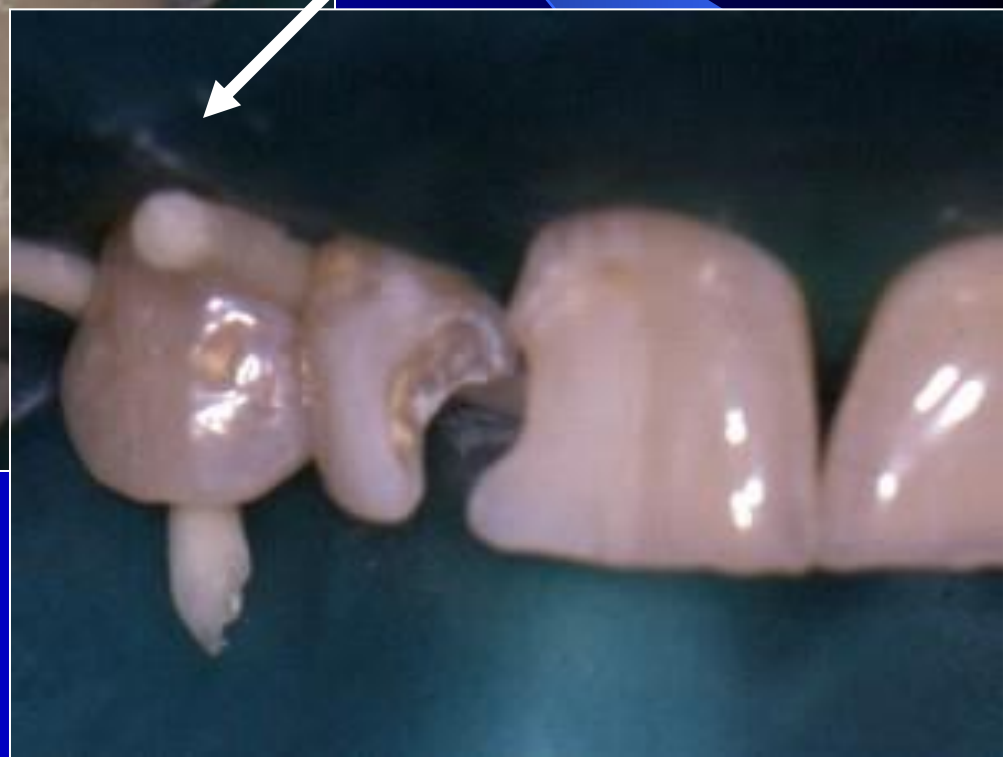

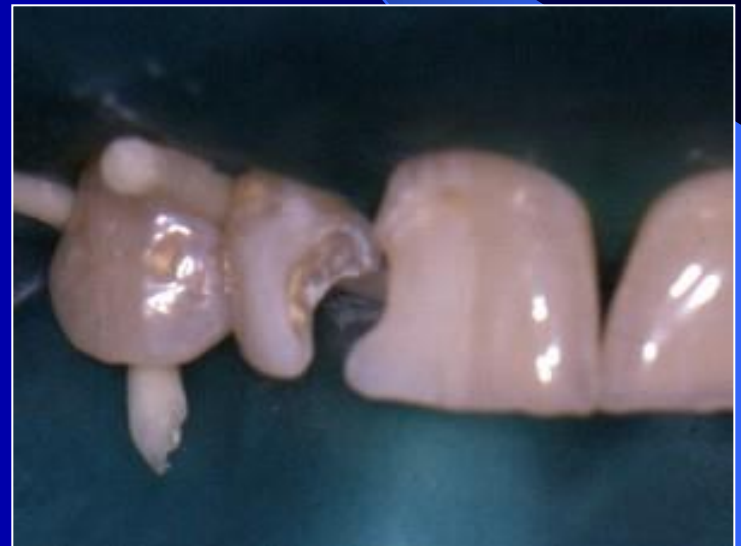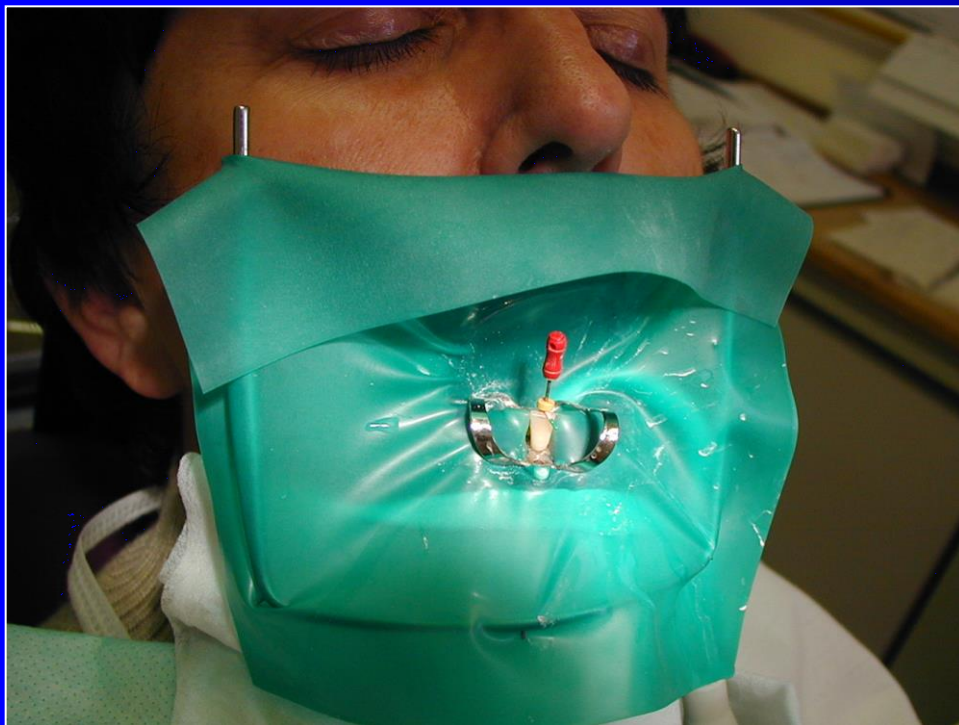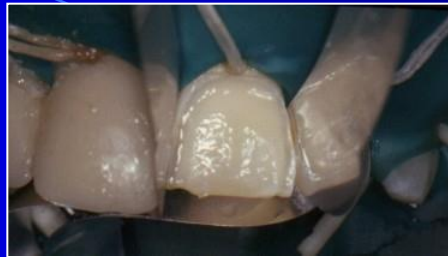Alternativní způsoby usazení blány

**Latexová
vlákna**



Arial

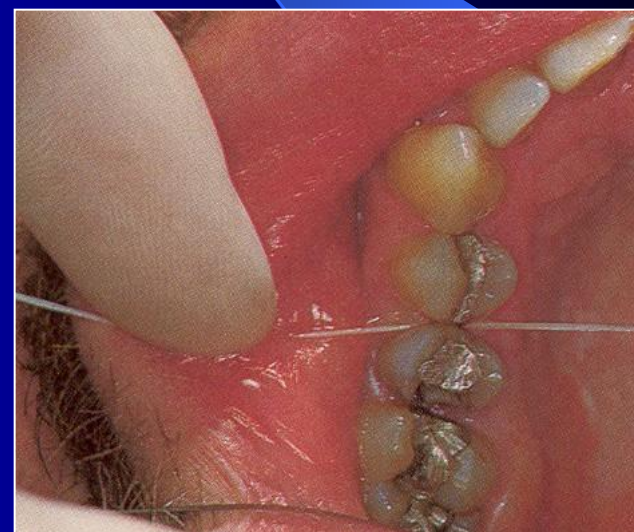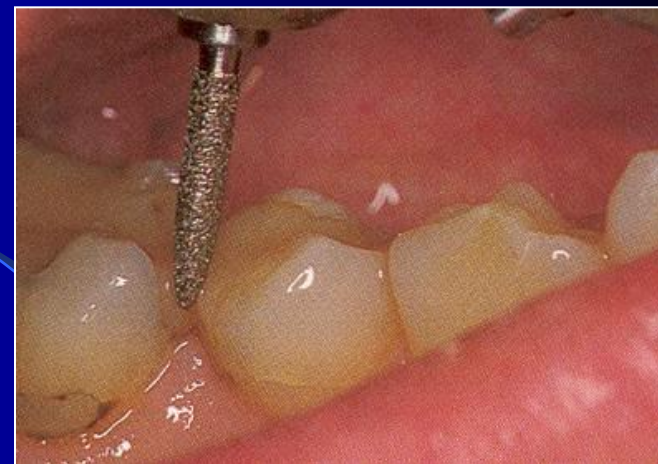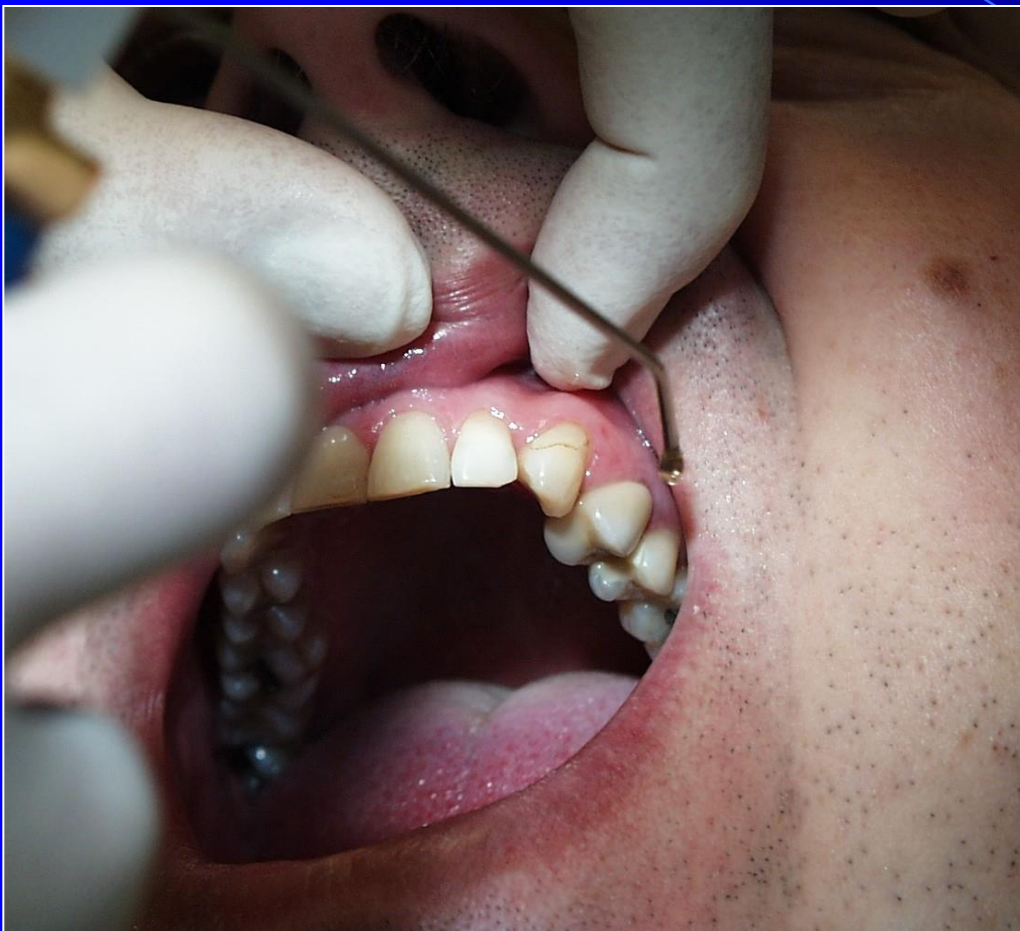




Kofferdam pracovní postup

- **Revize interdentálních prostor**
- **Volba spony**
- **Vytvoření perforace**
- **Nasazení**
- **Fixace blány**
- **Interdentální adaptace a inverze blány**
- **Dozor nad pacientem, tekutinami a roztržením kofferdamu**
- **Sejmutí kofferdamu - rozstřížení**
- **Kontrola celistvosti**

Anestezie





W2A

22



No. 355 345



No. 355 360



27

29



No. 355 364

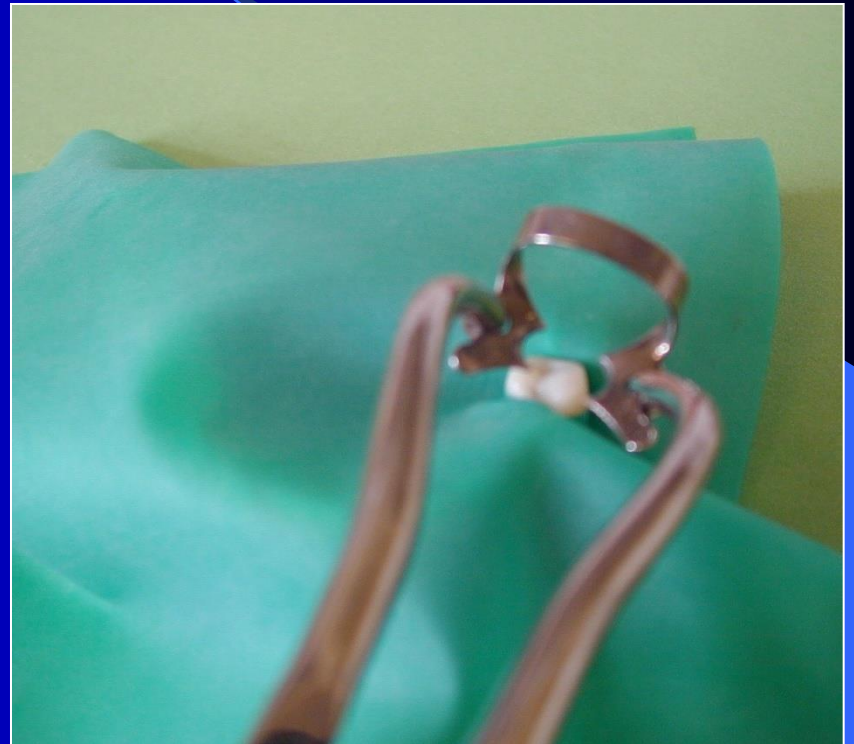
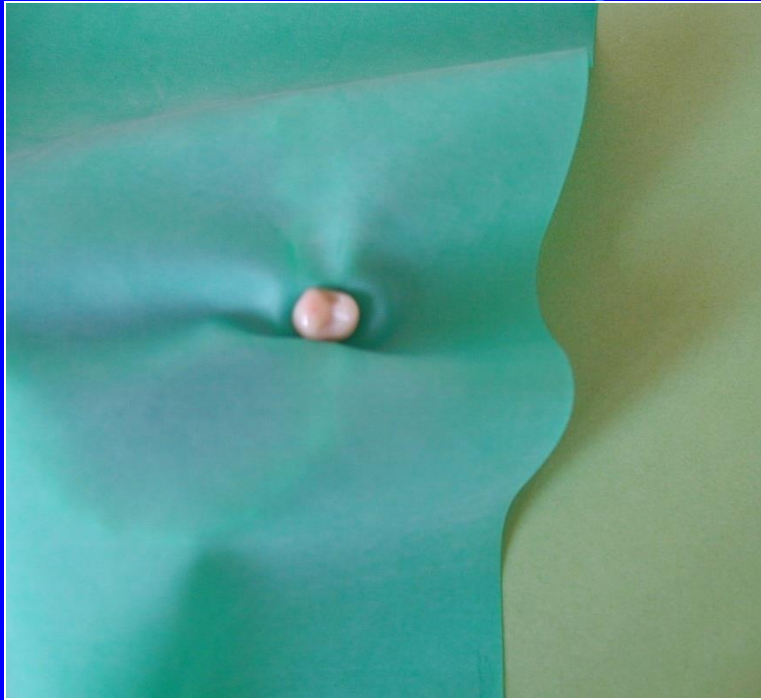


No. 355 366



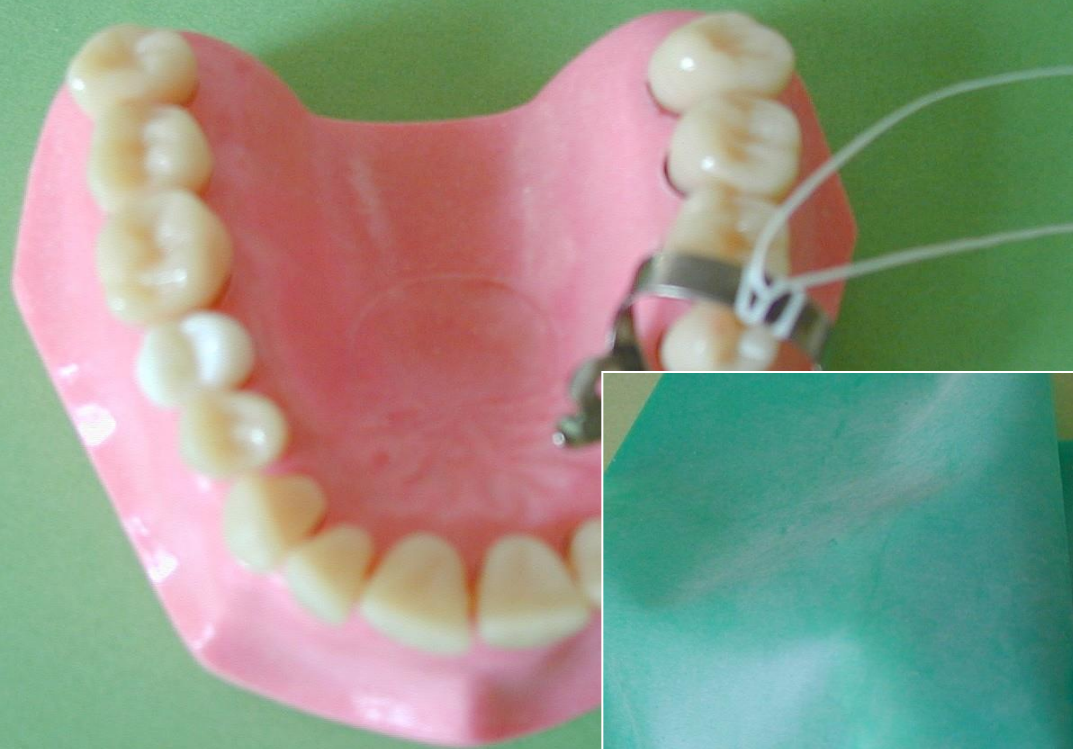Způsoby nasazení

- Napřed kofferdam, potom spona
- Napřed spona potom kofferdam
- Přes oblouk spony
- Spona v kofferdamu
- Sekundové nasazení all in one



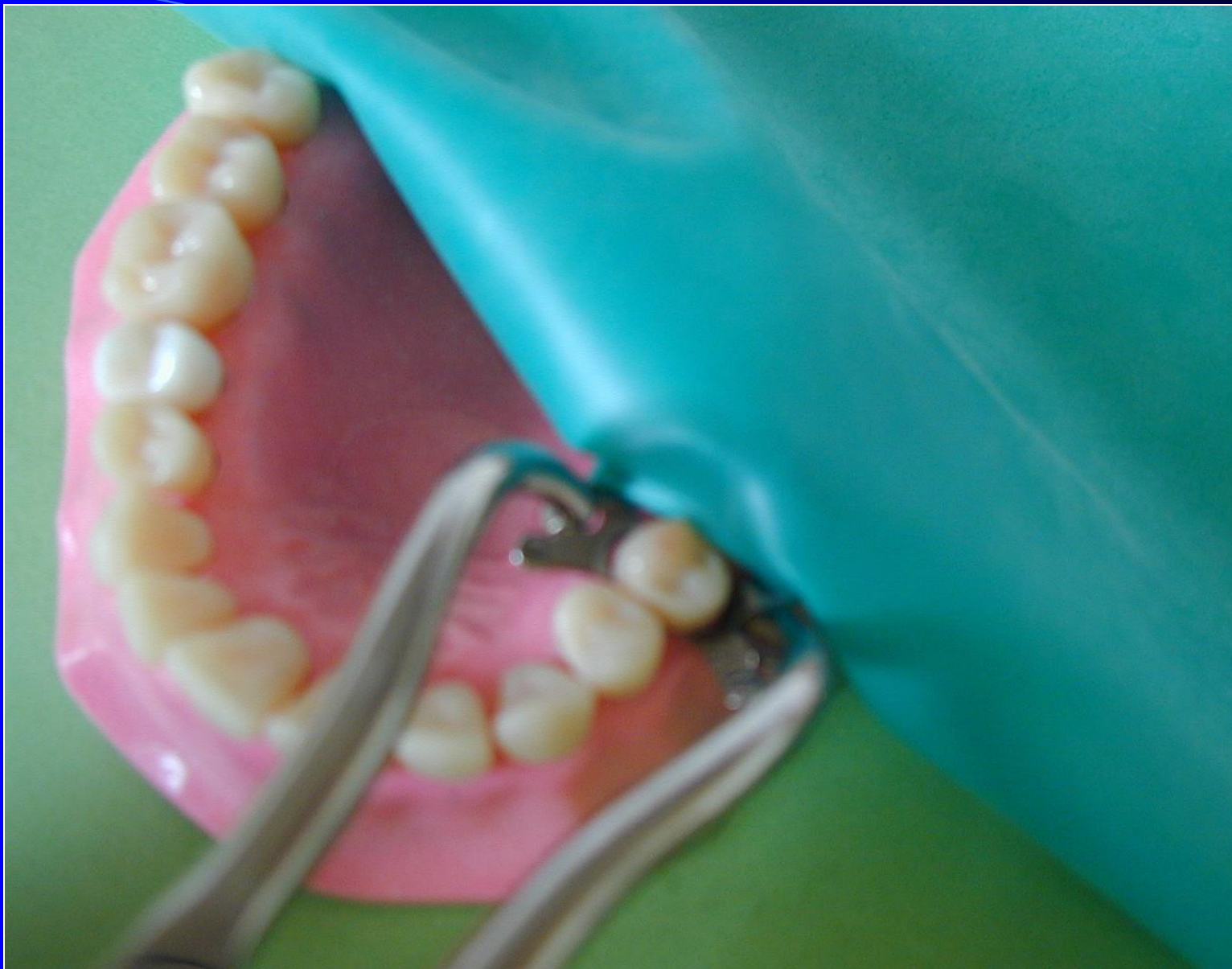Způsoby nasazení

- Napřed blána, potom spona
- **Napřed spona potom blána**
- Přes oblouk spony
- Spona s blánou
- Sekundové nasazení



Způsoby nasazení

- Napřed kofferdam, potom spona
- Napřed spona potom blána
- **Přes oblouk spony**
- Spona s blánou
- Sekundové nasazení

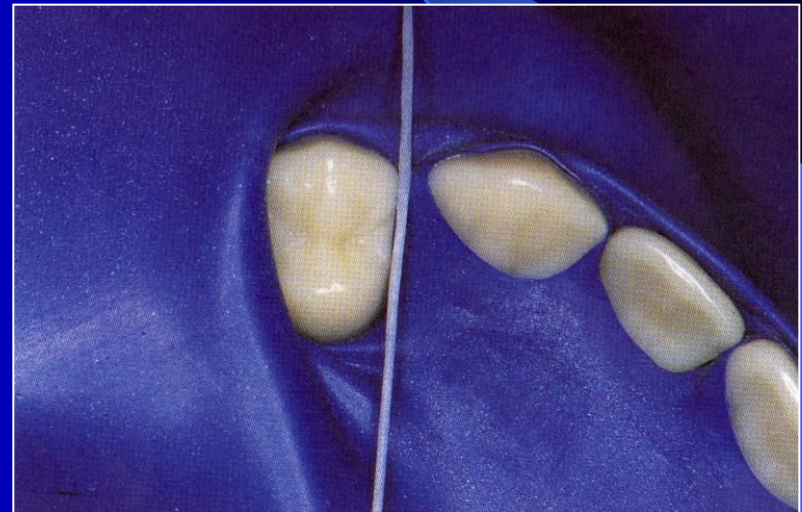
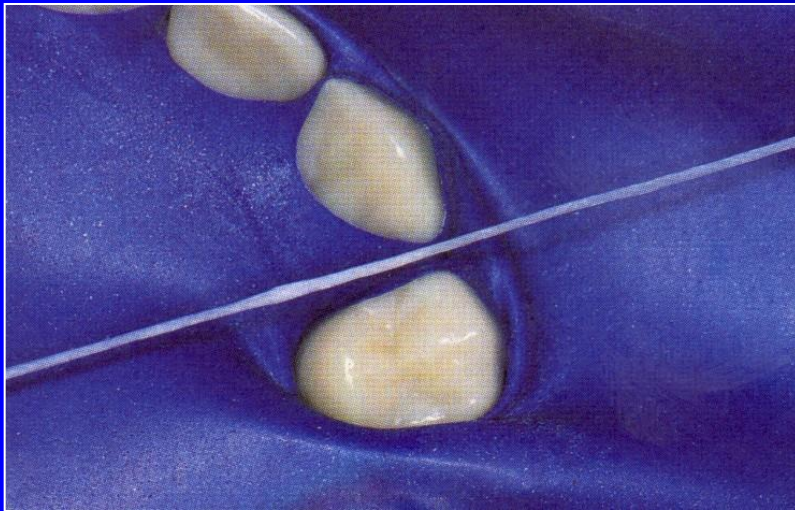



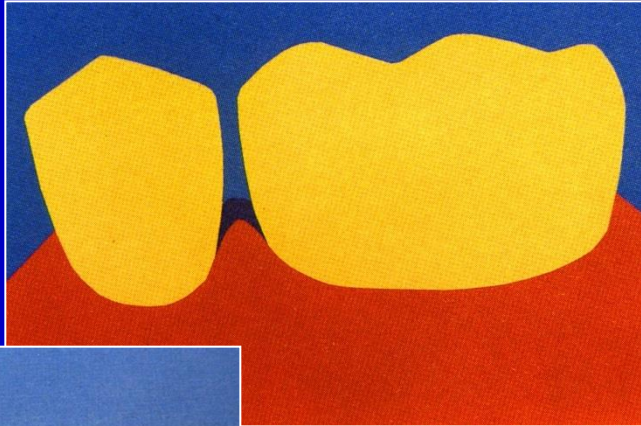



Způsoby nasazení

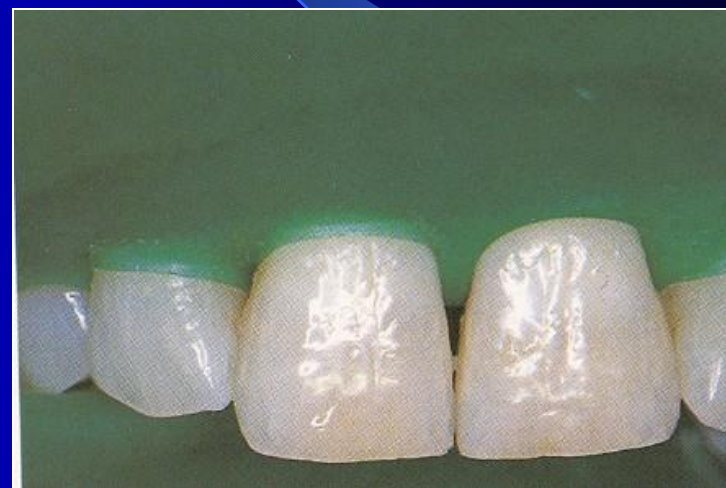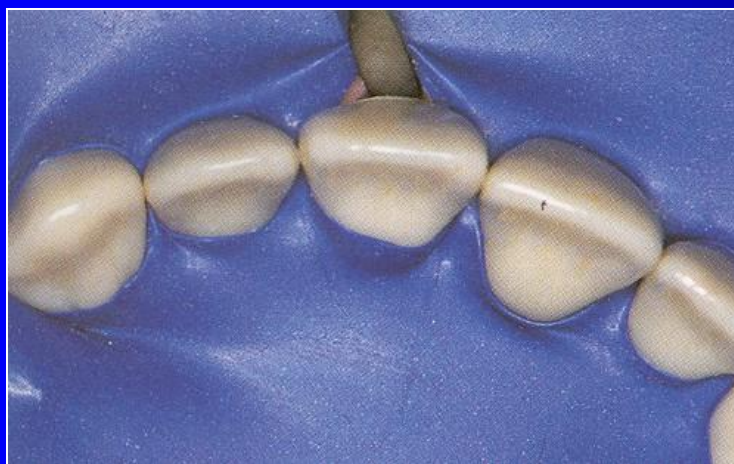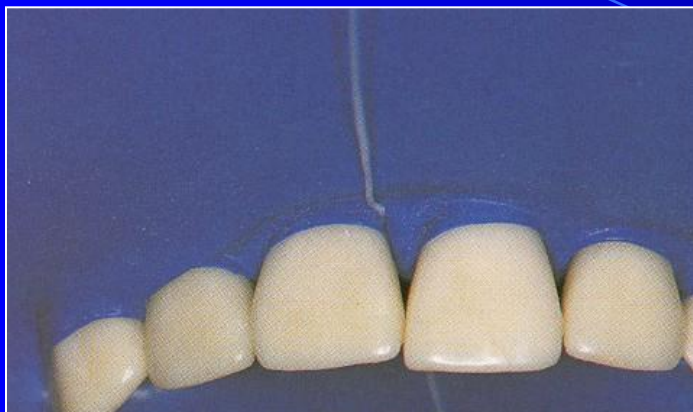
- Napřed kofferdam, potom spona
- Napřed spona potom kofferdam
- Přes oblouk spony
- Sekundové nasazení nebo spona v kofferdamu





Interdentální adaptace kofferdamu

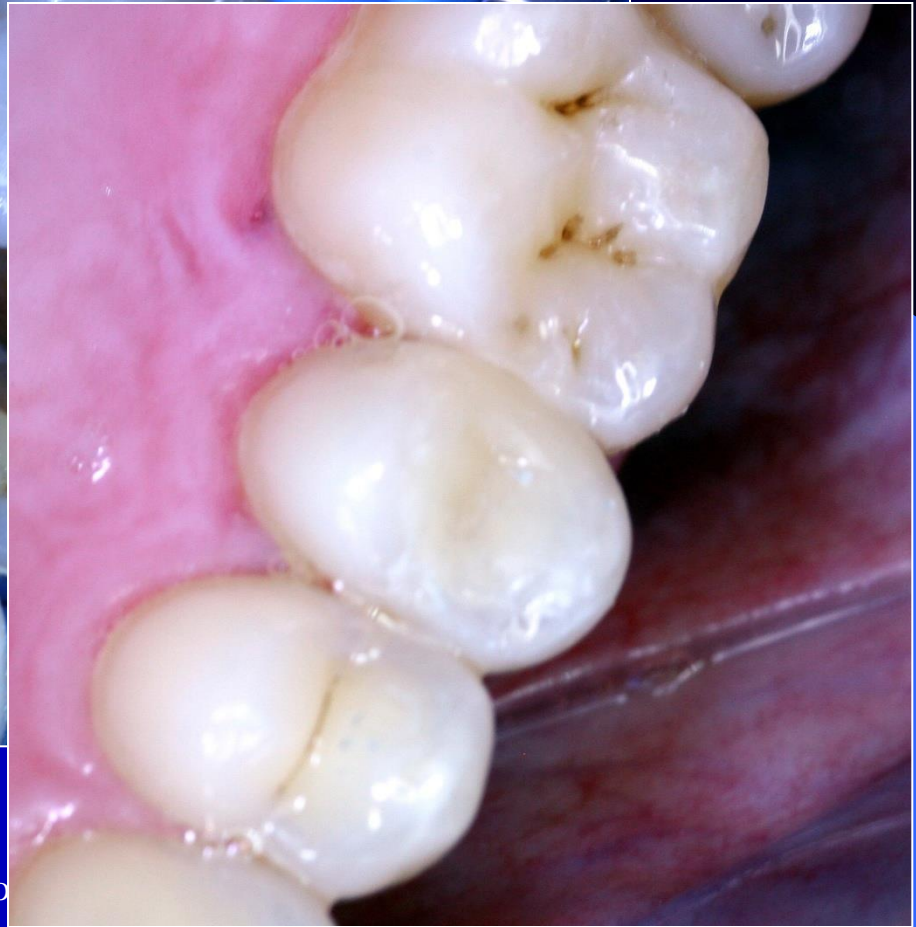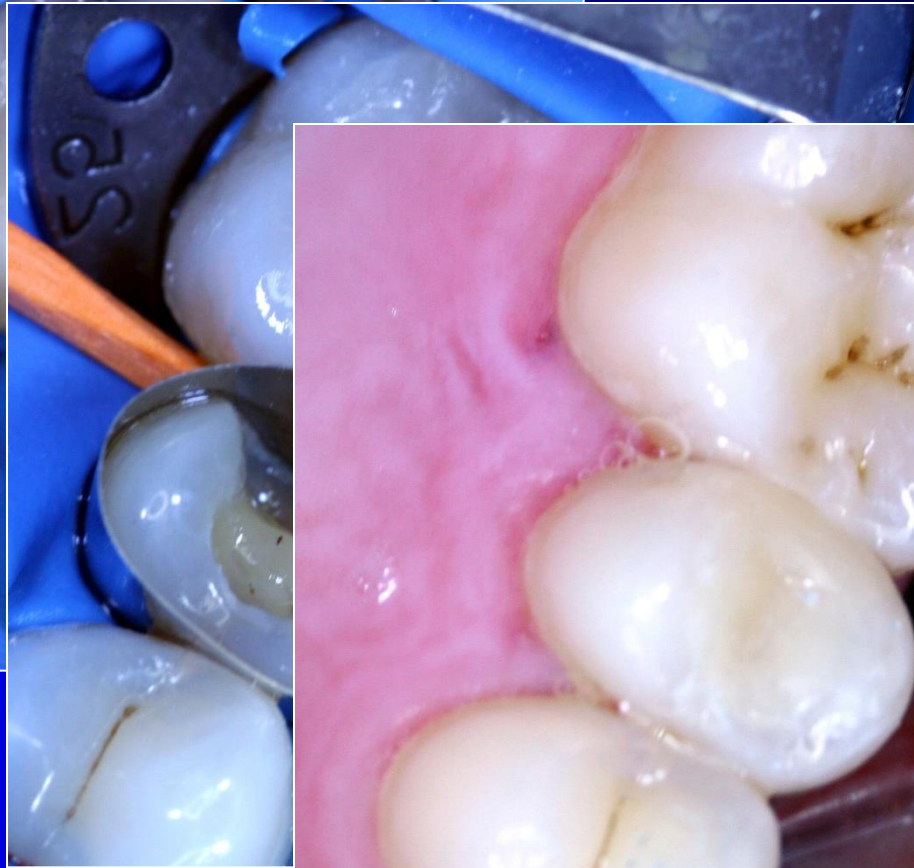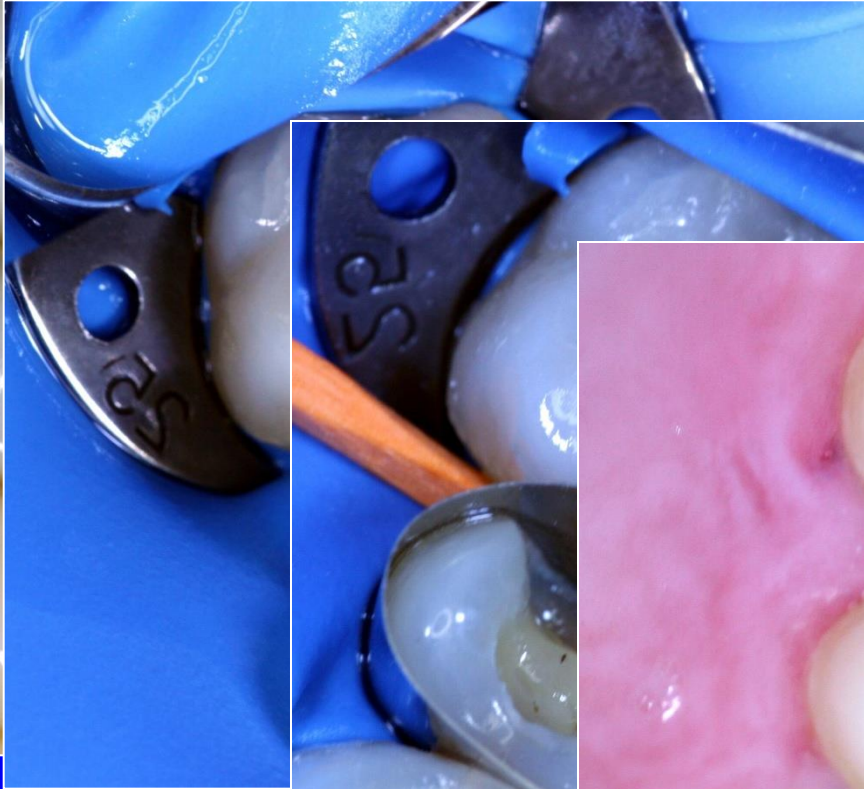
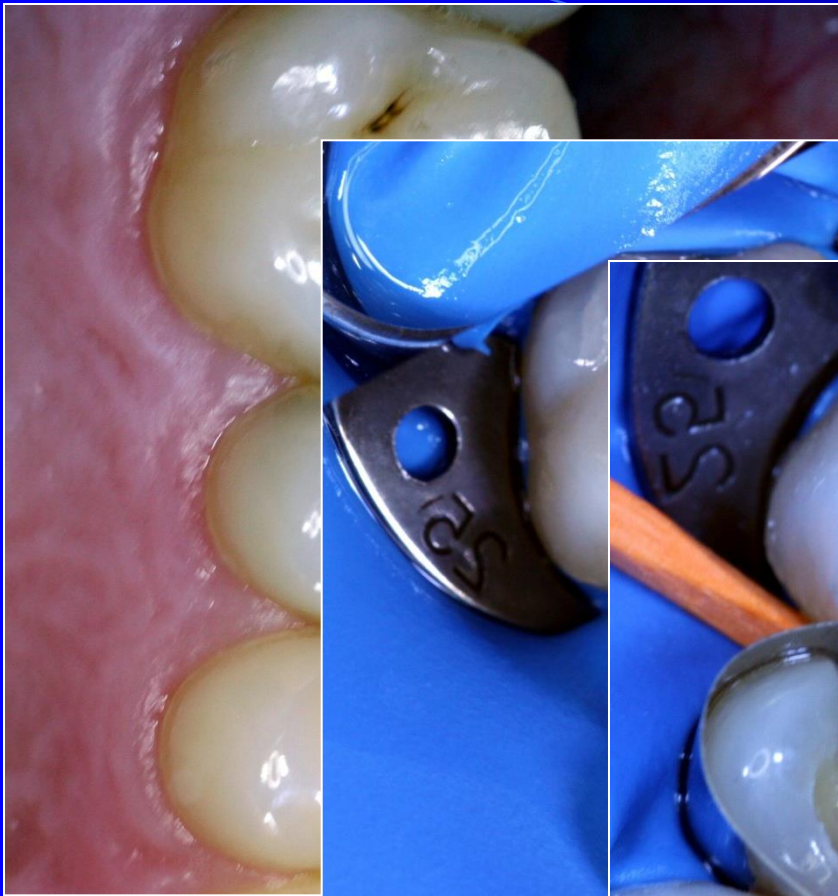






Inverze kofferdamu





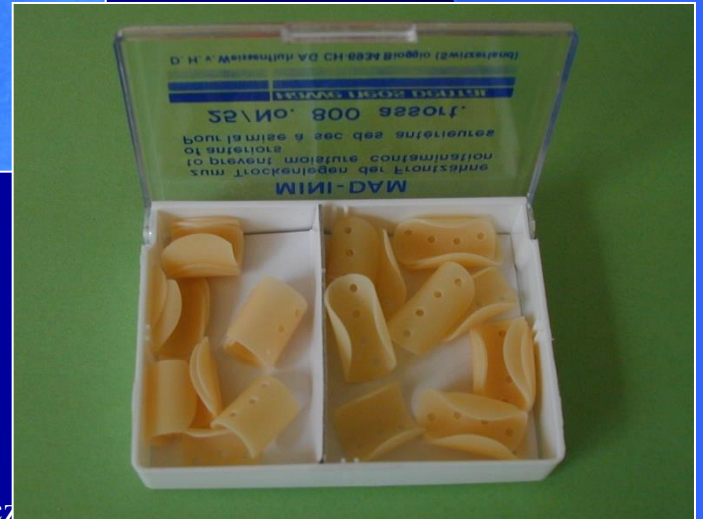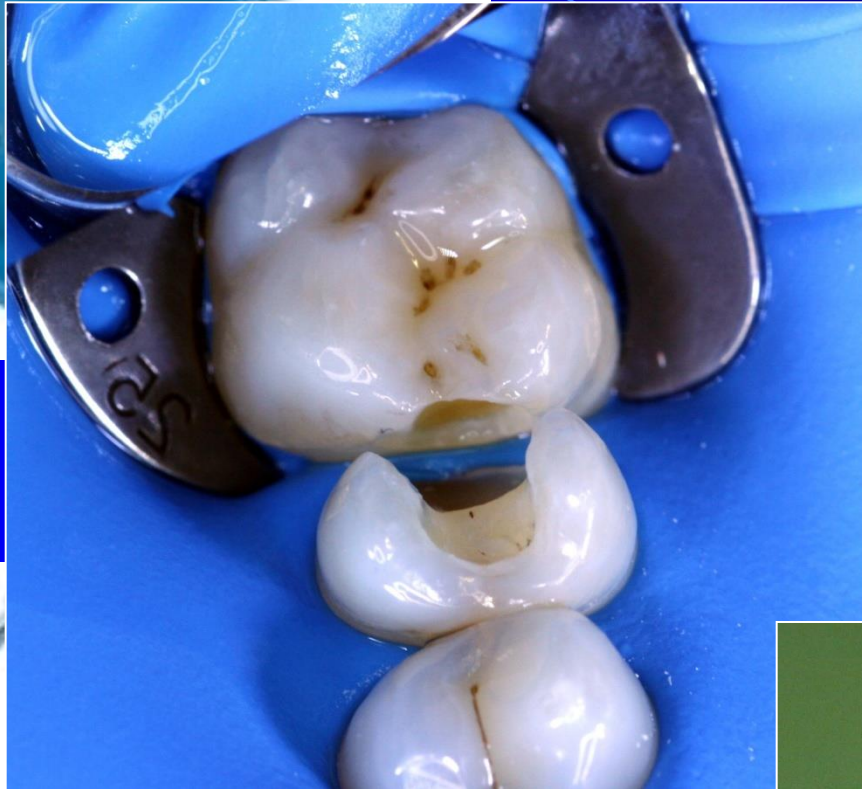Modifikace kofferdamu




- Optidam
- Optradam
- Minidam

Optidam

Blána předem vytvarovaná

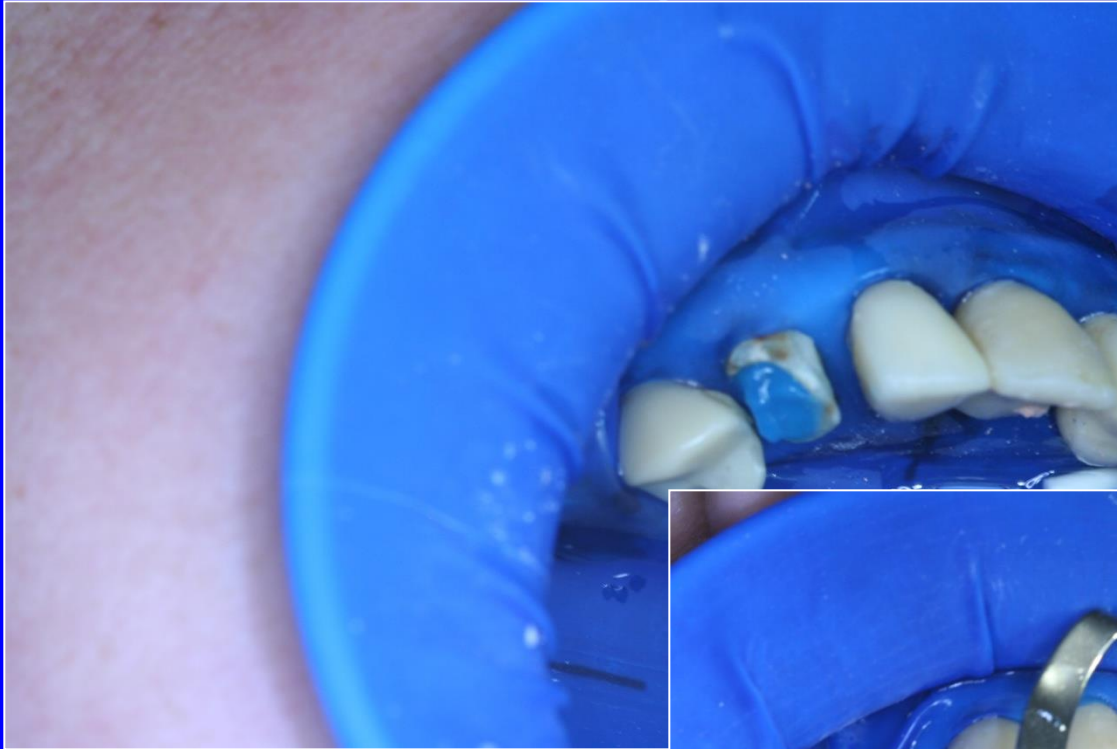
- pro frontální úsek chrupu
- pro postranní úsek chrupu

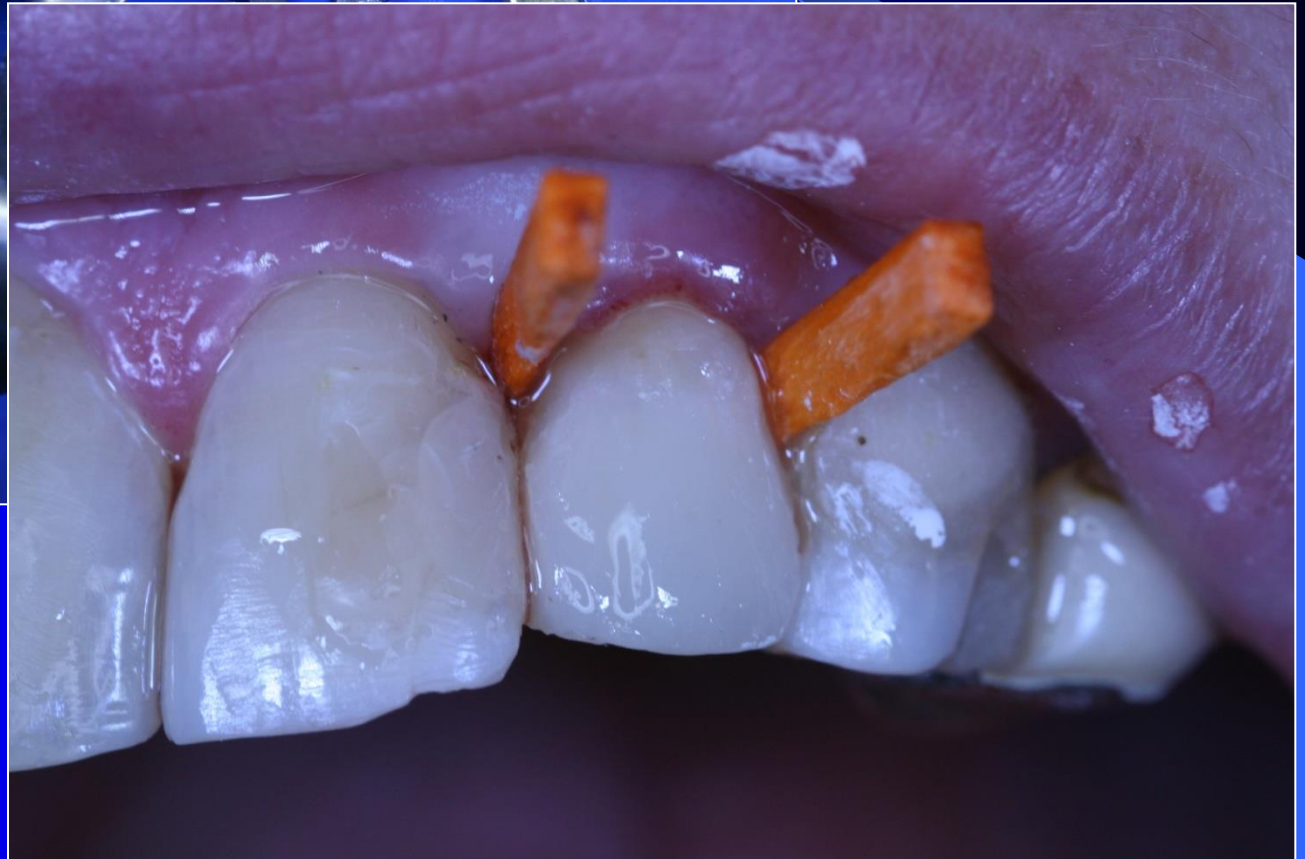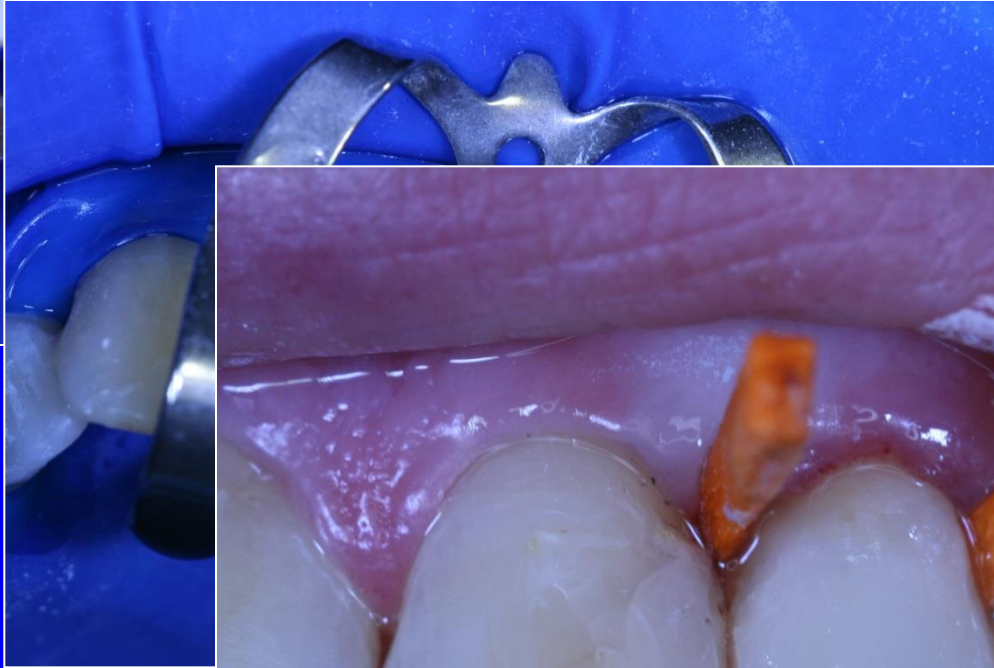
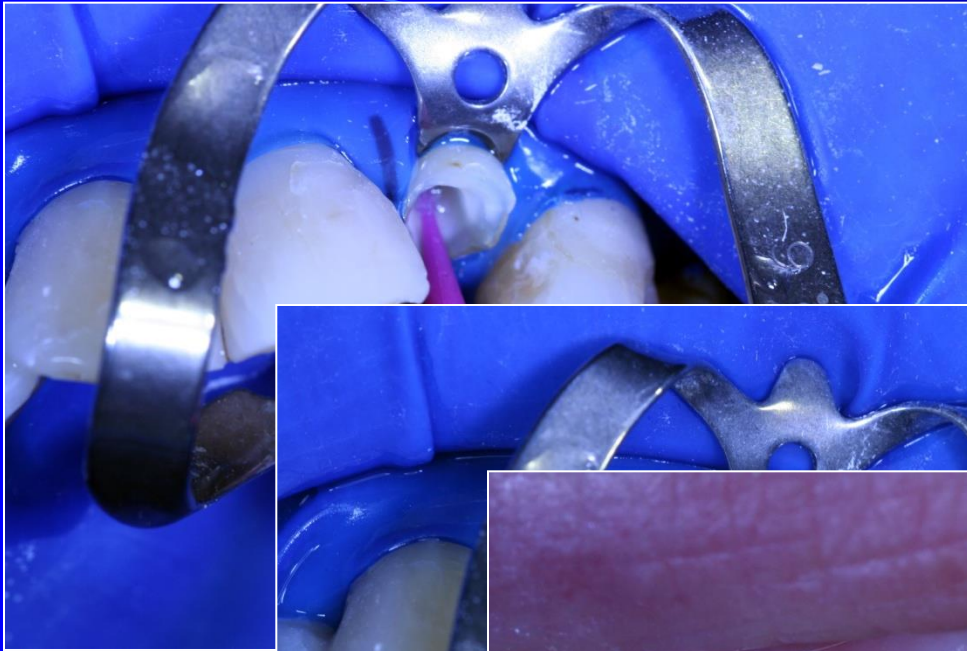



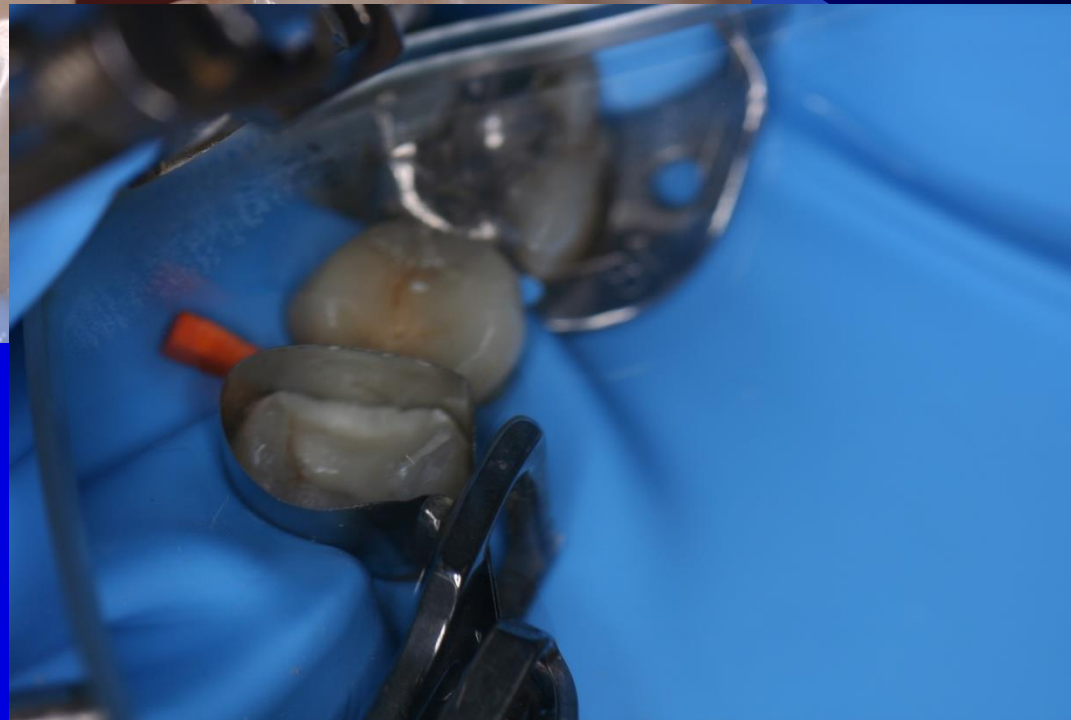
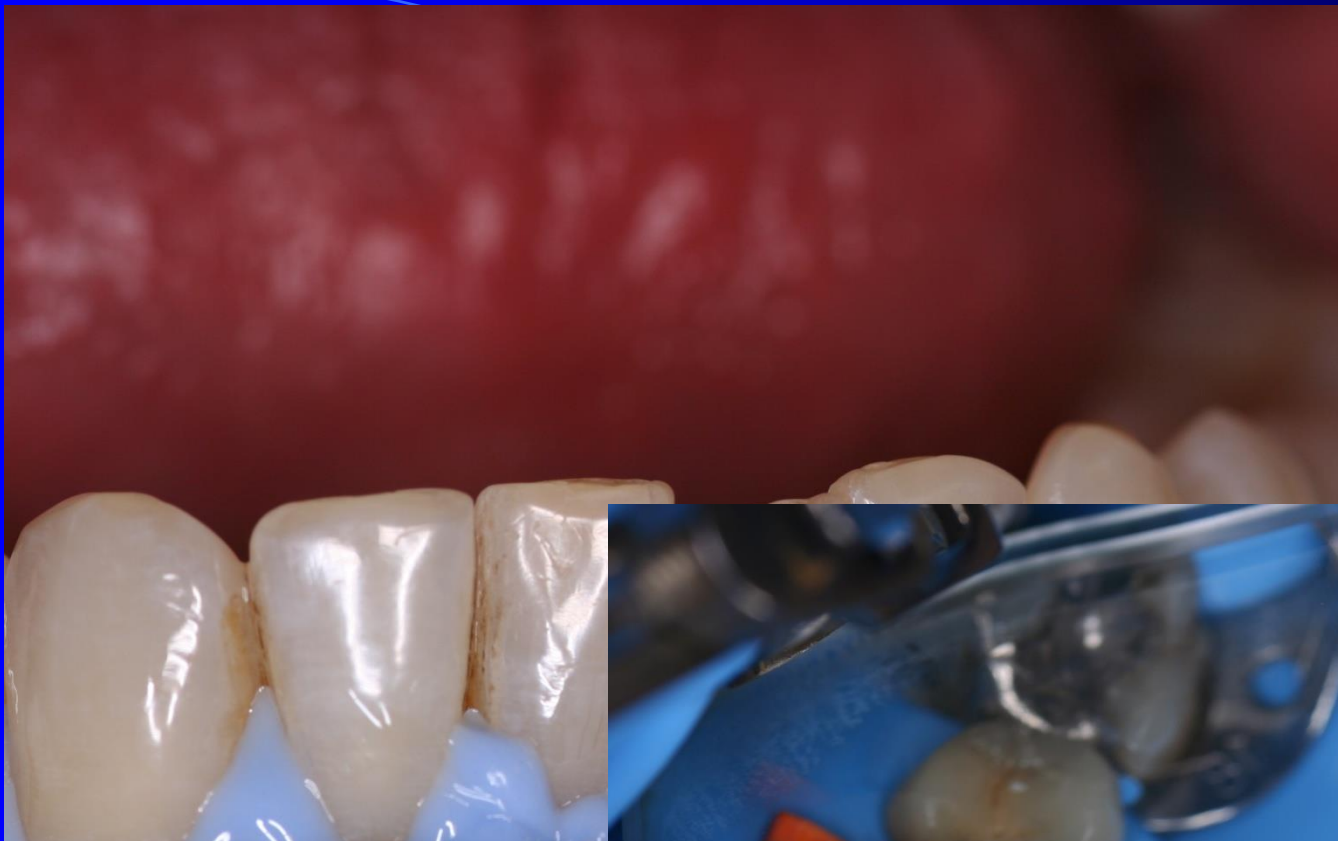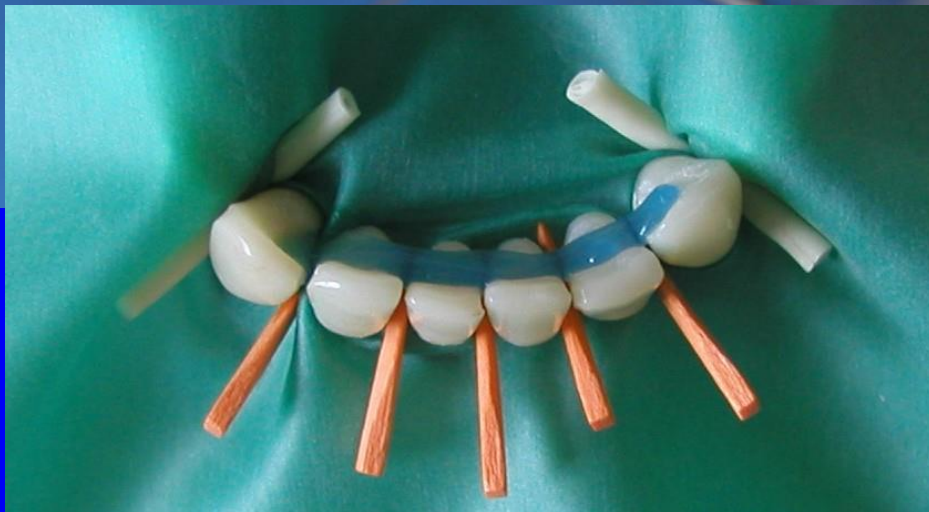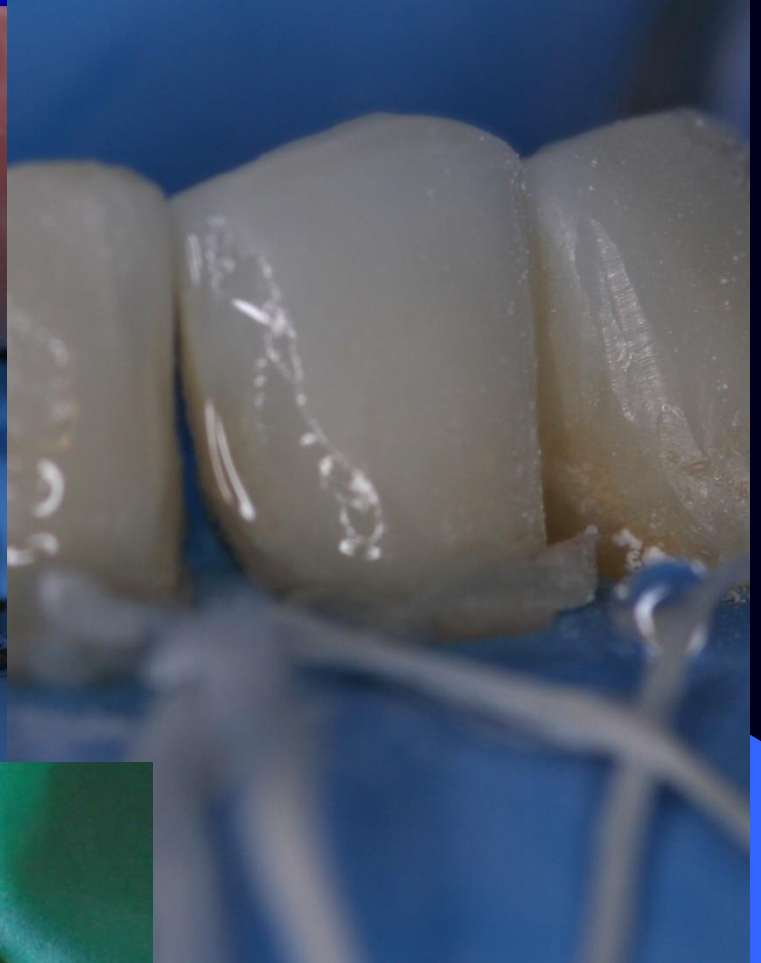
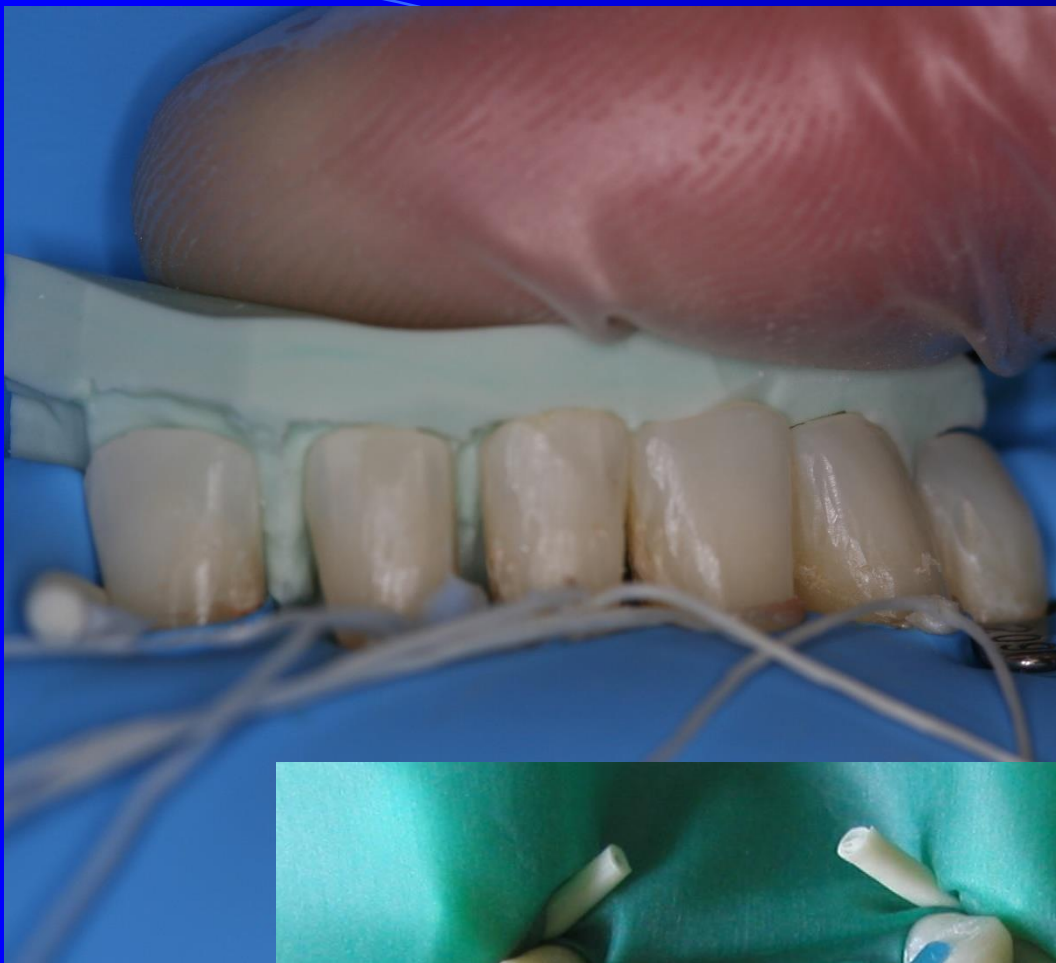
Optradam

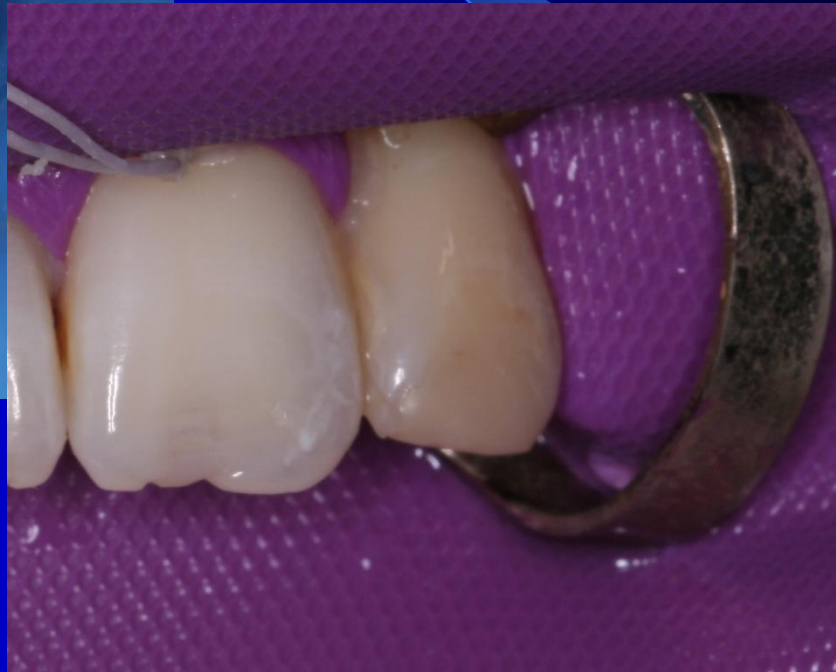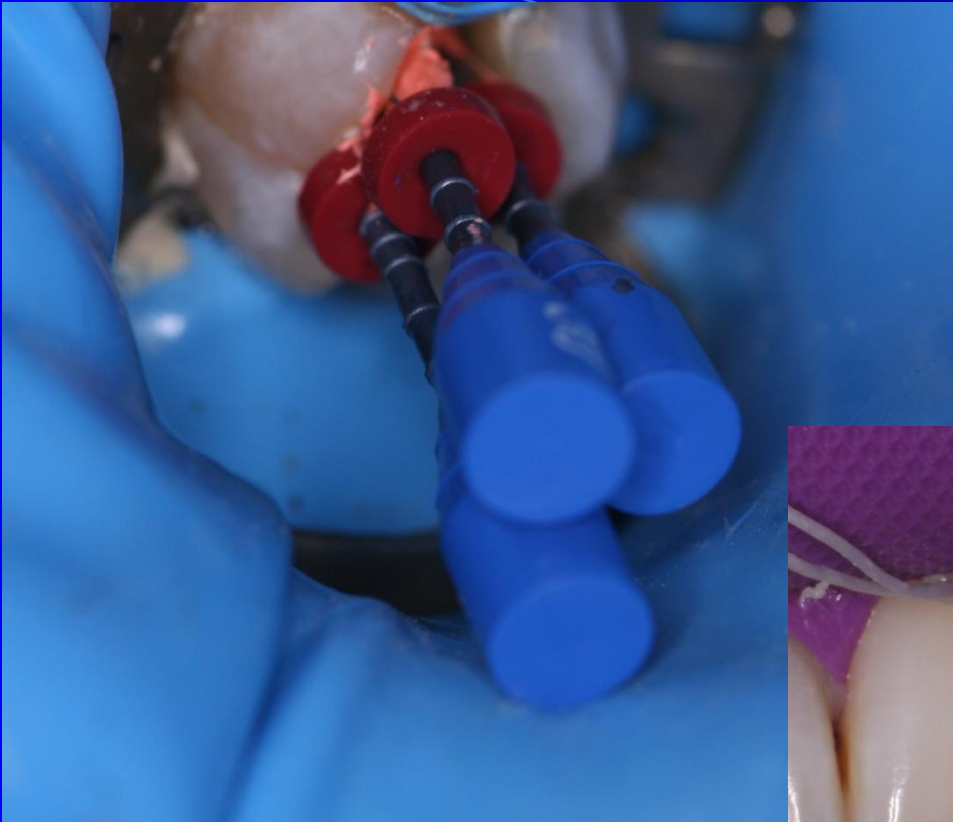


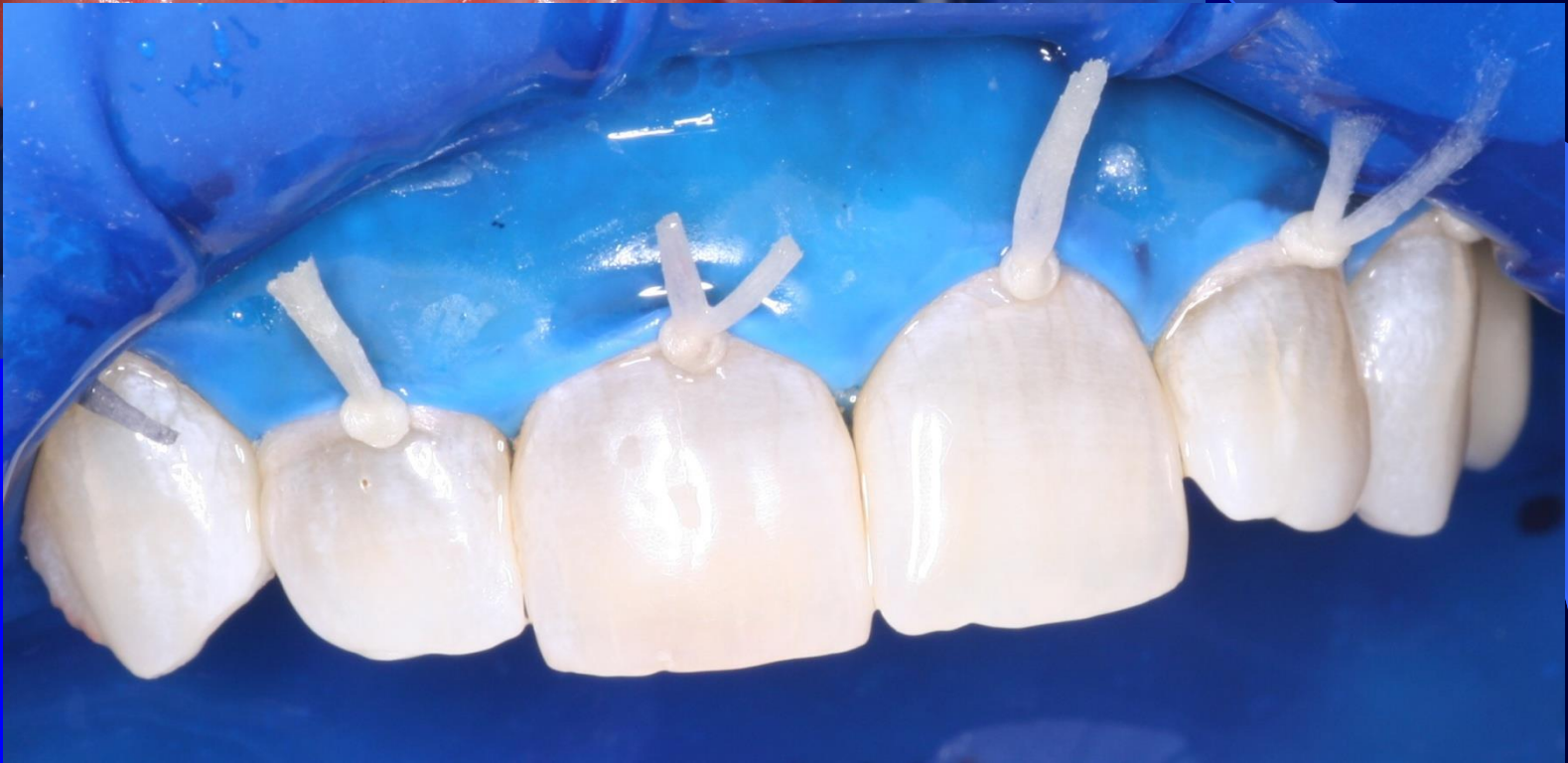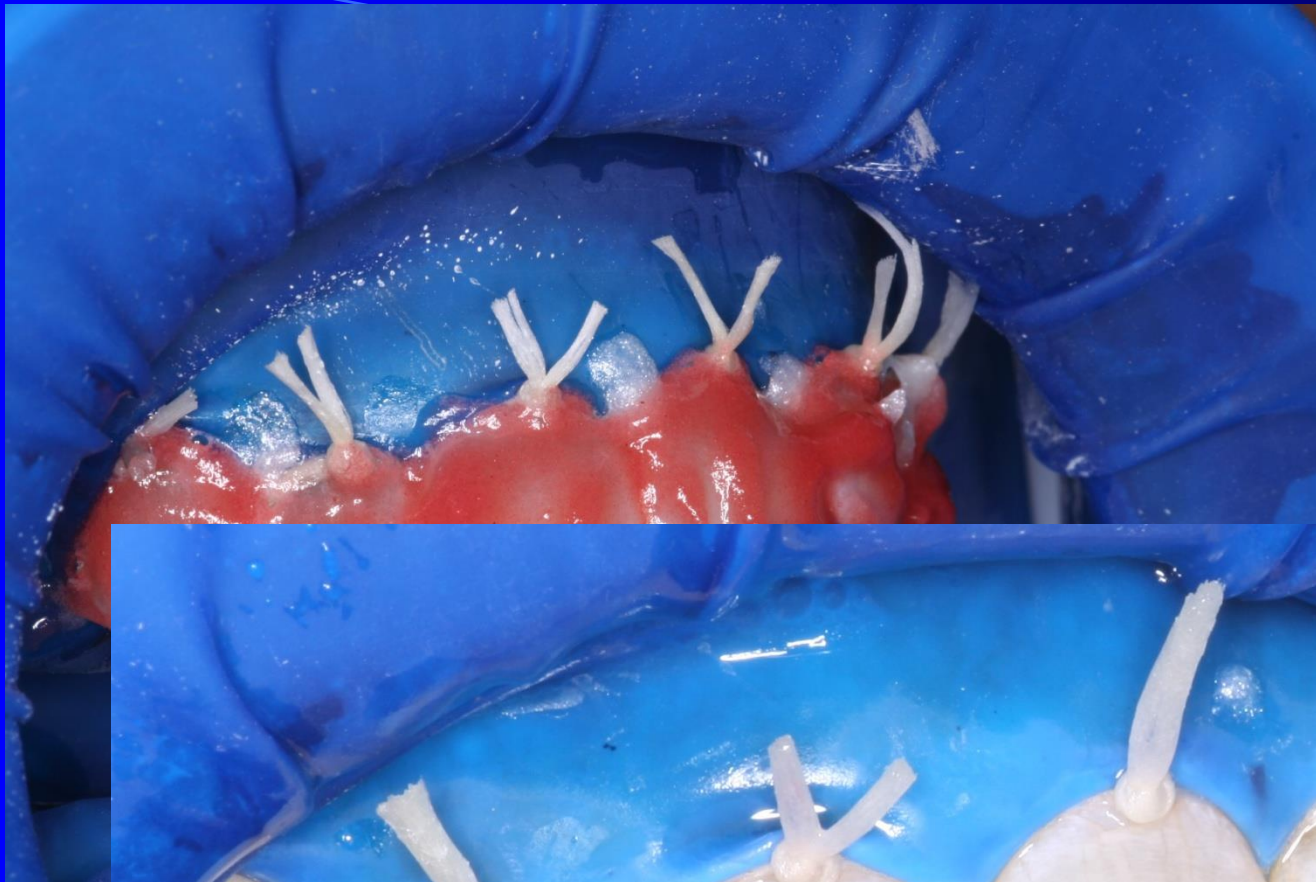




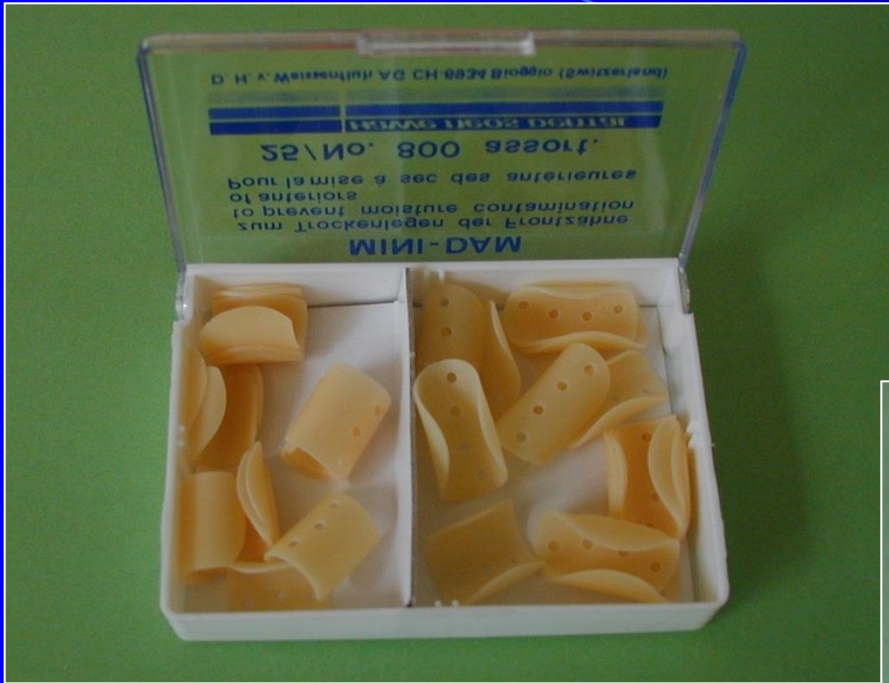












Kofferdam u dětí

- zajímavý zážitek
- komfort při ošetření
???

