

# **Vyšetření pohybového ústrojí**

**vyšetření končetin**

**vyšetření kloubů**

**vyšetření páteře**

**vyšetření svalstva a vaziva**

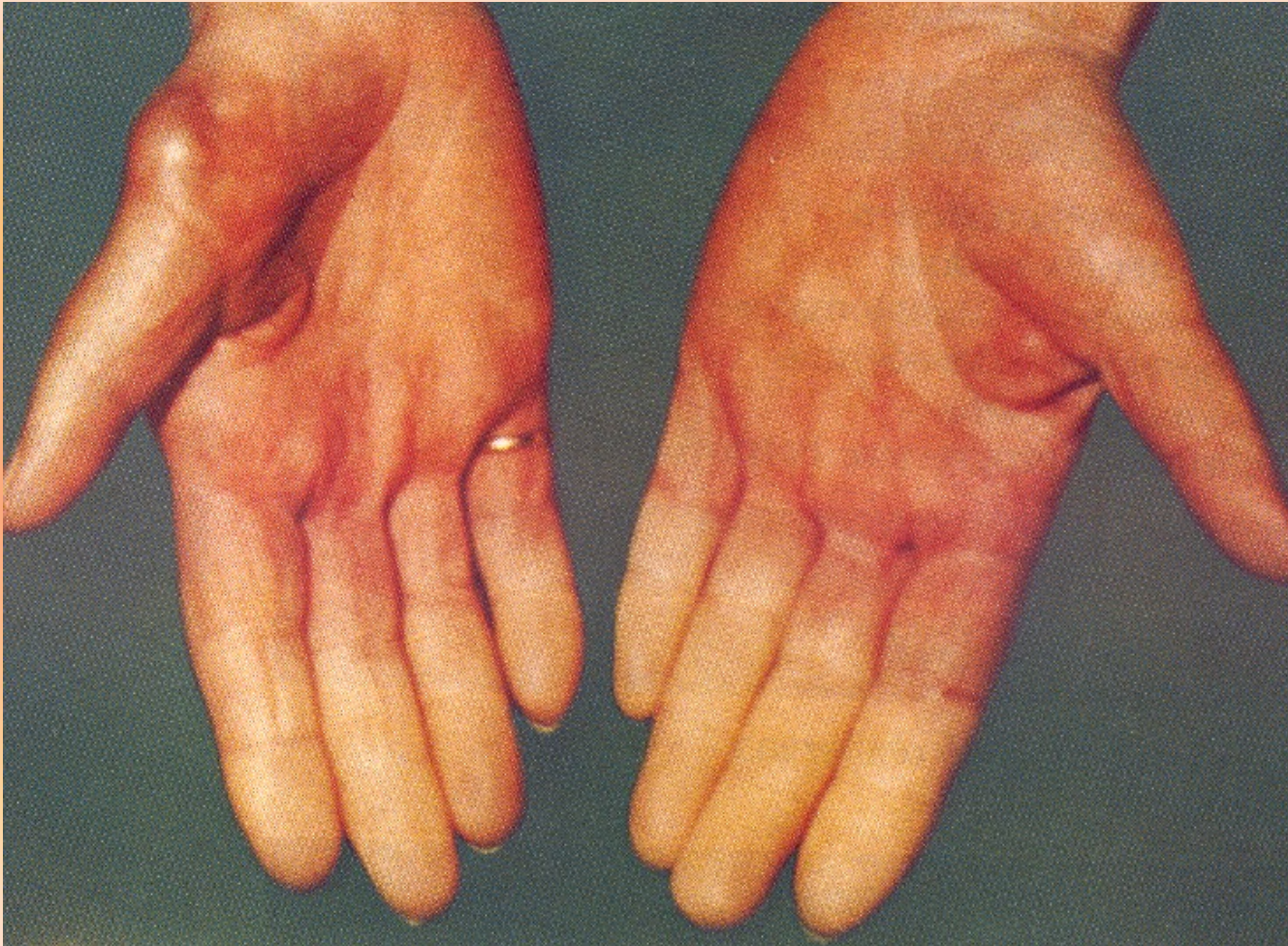**základy neurologického vyšetřování**

**základy vyšetřování v endokrinologii**

# Vyšetření končetin I

- **pohled**
- **symetrie**
- **odchyly barvy kůže, bledost, cyanóza, lividní zbarvení, překrvení**
- **trofické změny**
- **varixy, flebitidy**

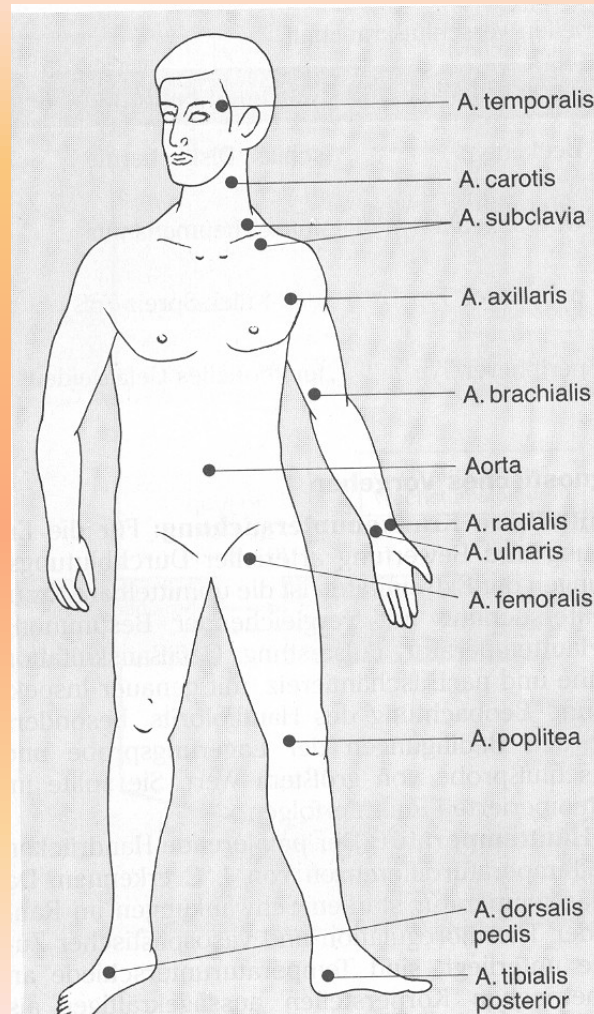
# Poruchy prokrvení



# Vyšetření končetin II

- **pohmat**
- **teplotní změny, bolestivost (záněty)**
- **otoky – důlkové x indurované**
- **pulzace periferních tepen**

# Palpace periferních tepen

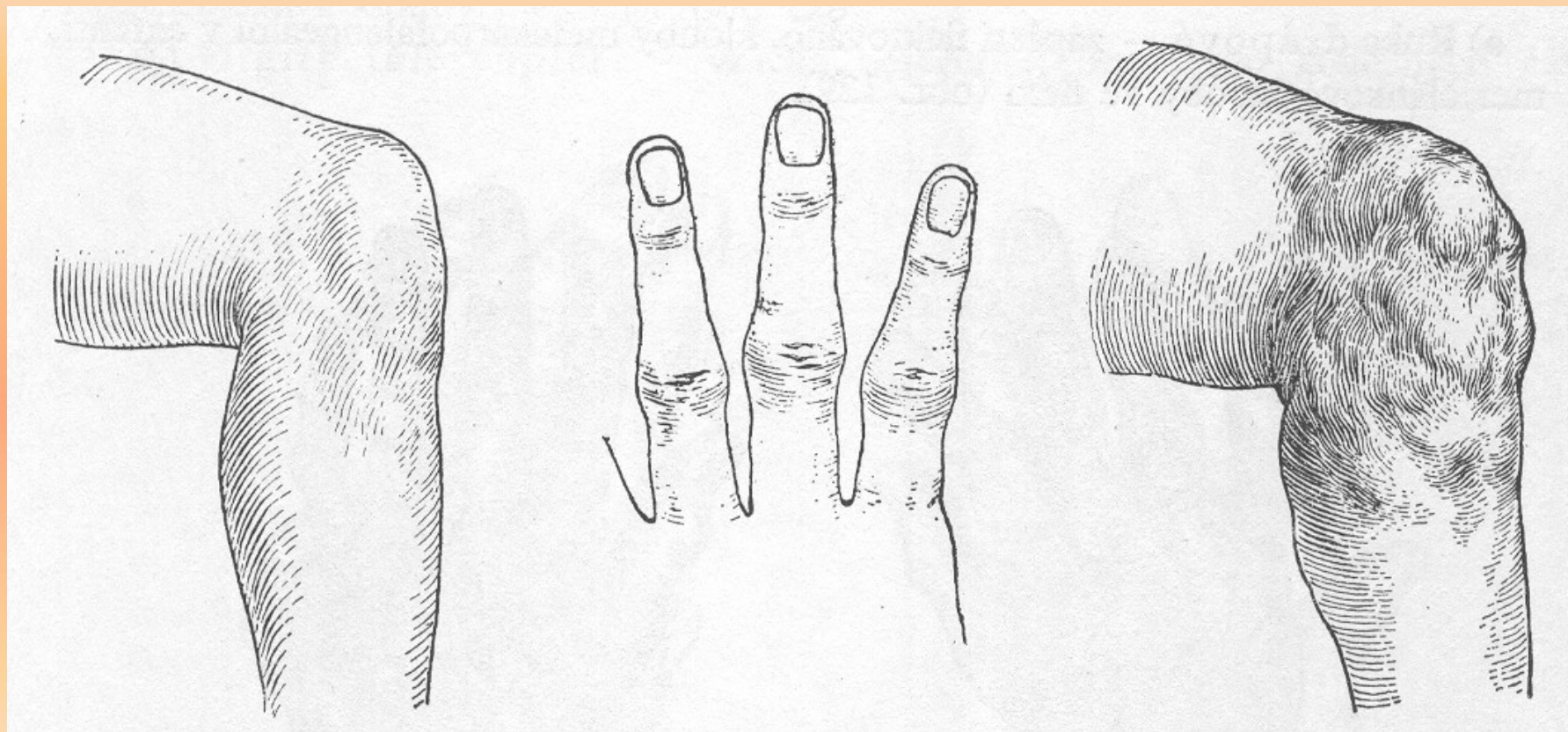


# Vyšetření kloubů I

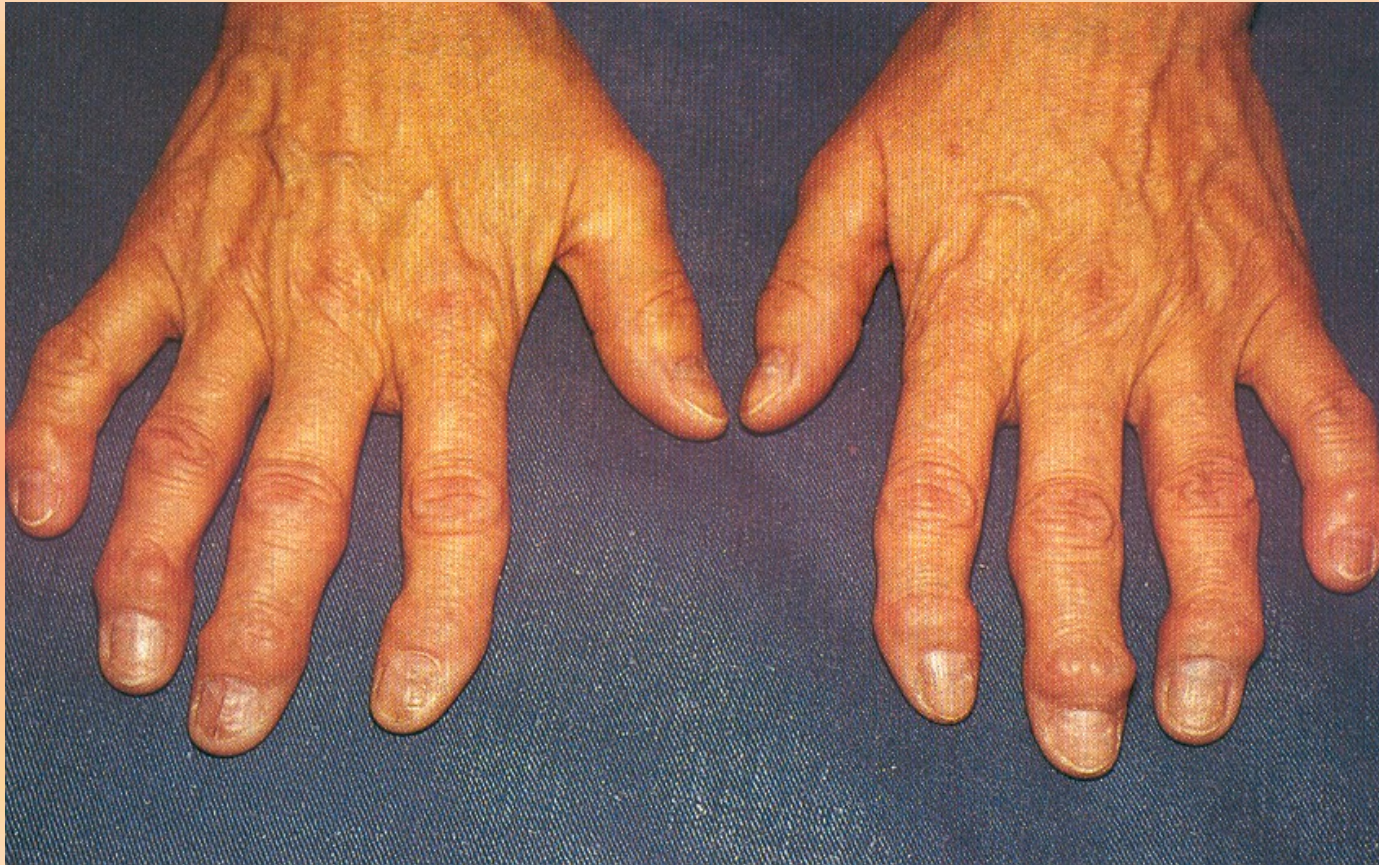- **pohled**
- **fyziologicky – ušlechtilý tvar kloubu**
- **zhrubělý kloub (kolena, Bouchardovy a Heberdenovy uzly na rukou)**
- **deformity kloubní – důsledek chronického zánětlivého procesu (ulnární deviace, drápopitá ruky, desaxace kolene)**
- **deformace – po úrazech**



# Ušlechtilý a zhrubělý tvar kloubu



# **Bouchardovy a Heberdenovy uzly na prstech rukou**





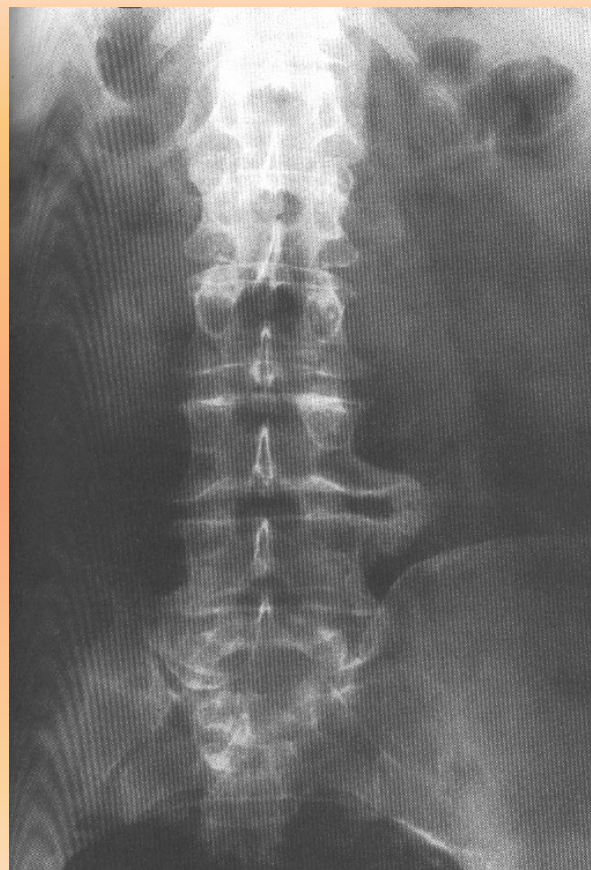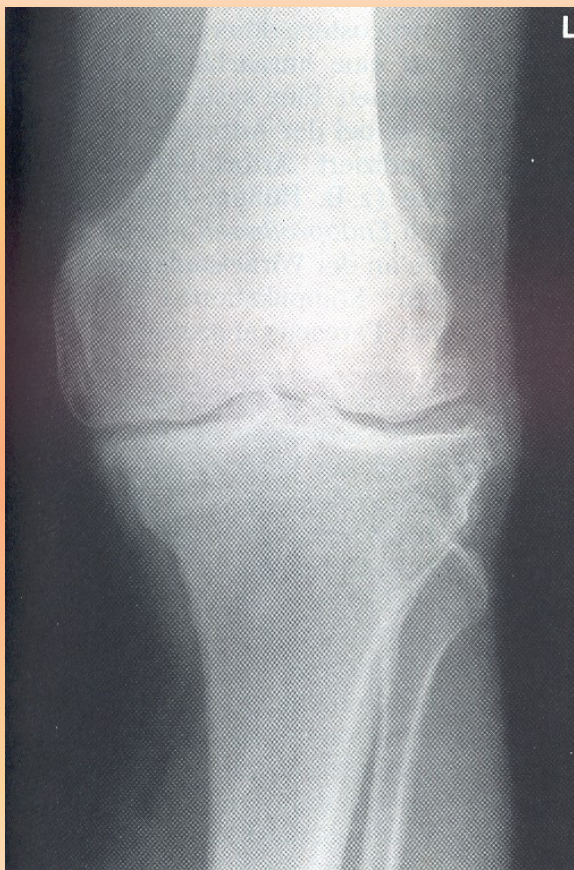# Vyšetření kloubů II

- **pohmat**
- **teplota**
- **bolestivost**
- **otok**
- **tekutina (ballottement)**
- **drásoty**
- **hybnost – rozsah pohybů, vyšetření tlakem a tahem**

# Vyšetření kloubů III

- **RTG**
- **šíře kloubní štěrbiny = výška chrupavek, snímky nosných kloubů v zátěži**
- **osteofyty, cystická projasnění, ankylóza**
- **artroskopie, artroskopické výkony**

# Zúžení kloubní štěrbiny a osteofyty

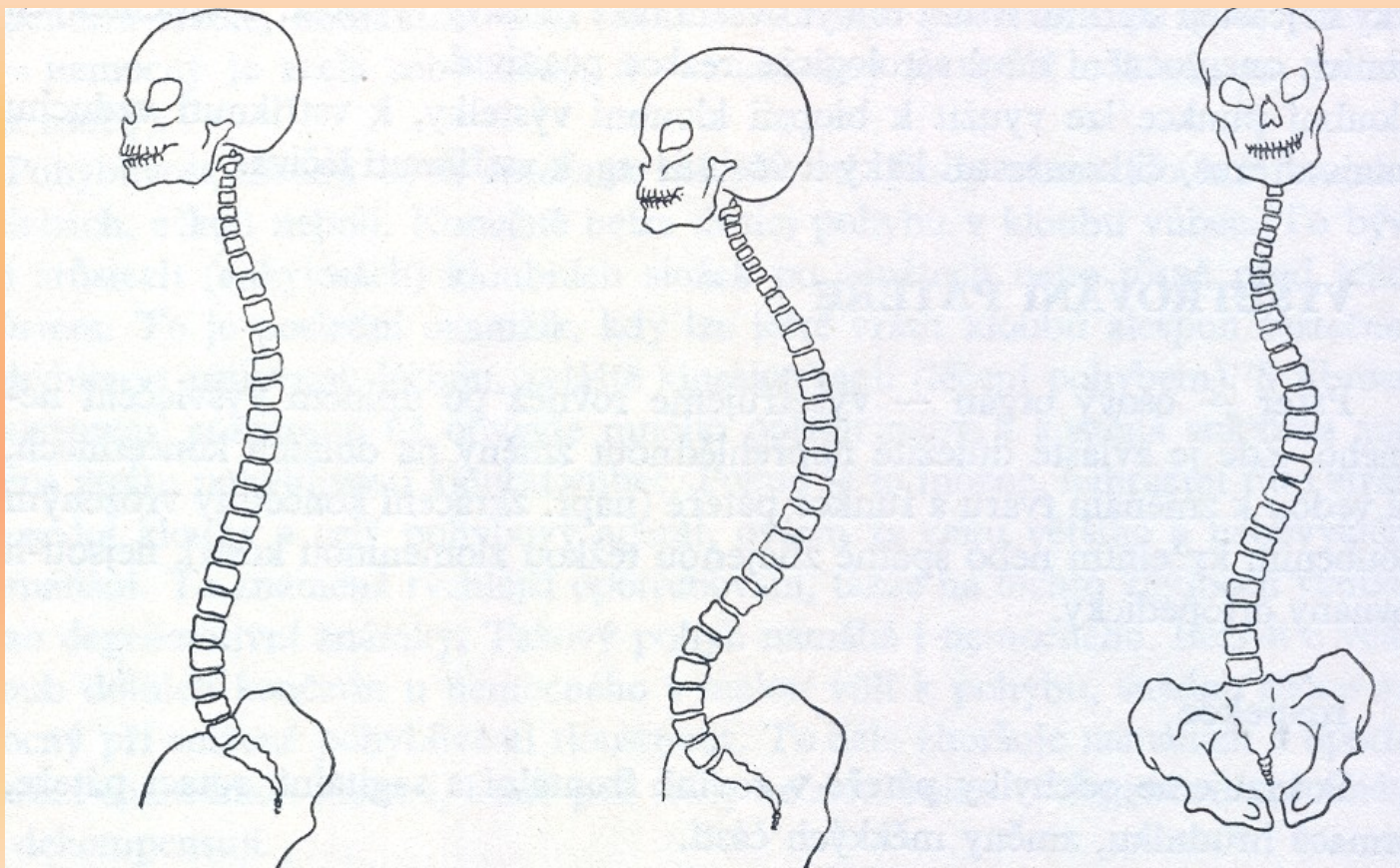


# Vyšetření páteře I

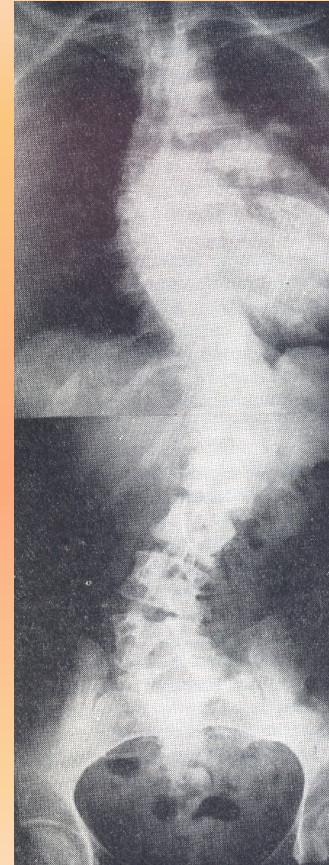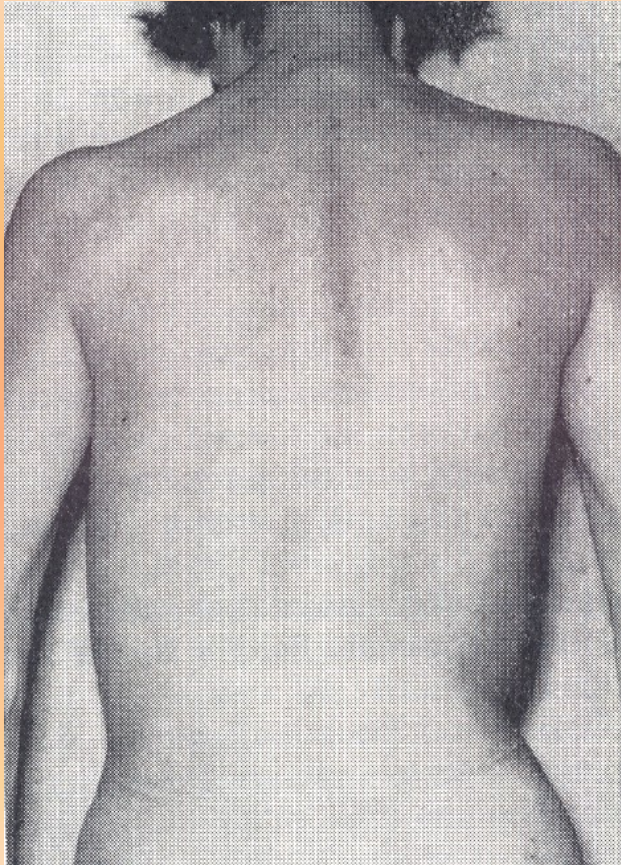
- **pohled**
- **průběh páteře**
- **lordóza, kyfóza**
- **skolióza**
- **úhlovité zakřivení – gibbus**
- **poklep**
- **bolestivost trnů**



# Průběh páteře



# Skolióza páteře

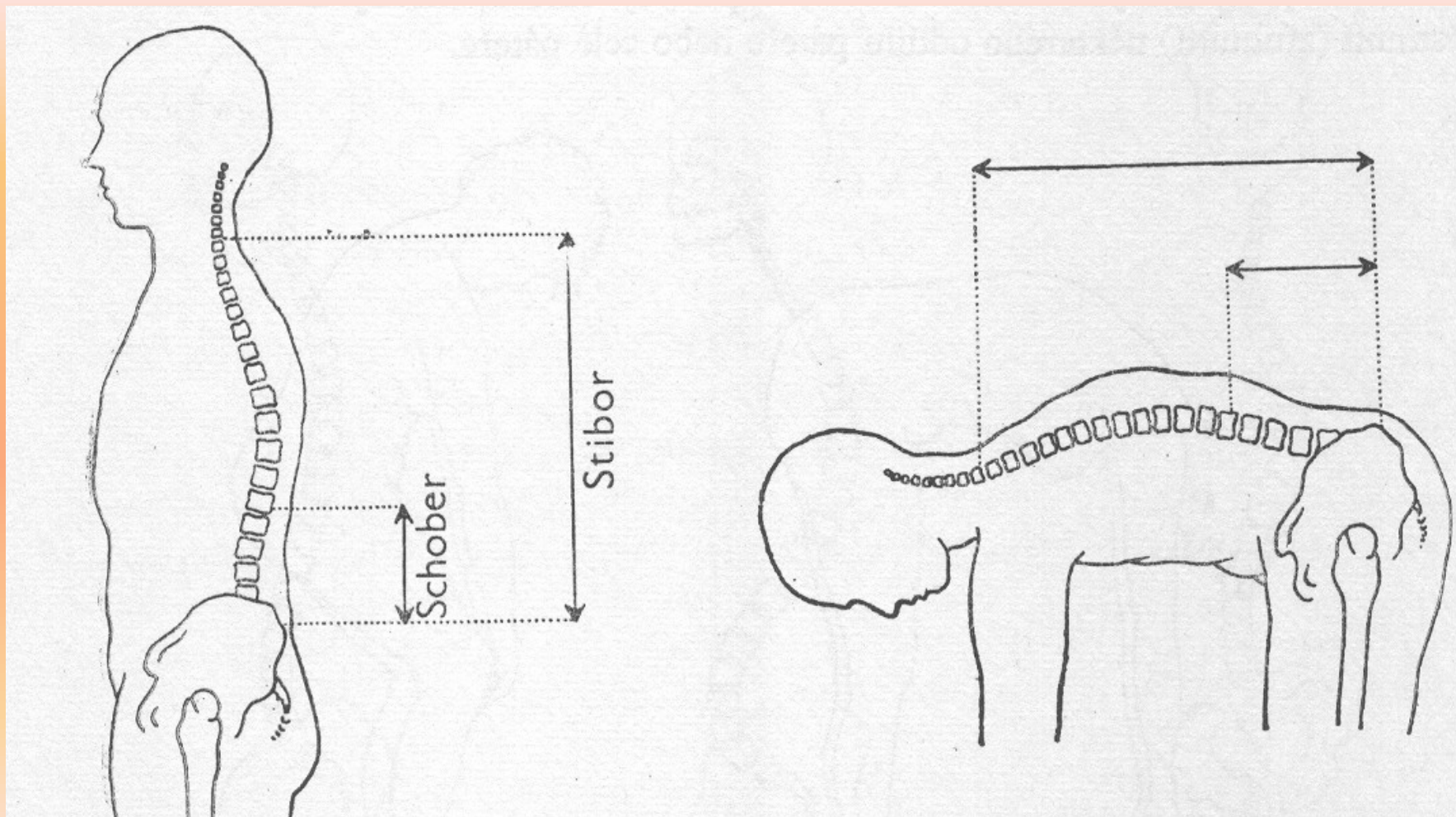


# Vyšetření páteře II

- **palpace**
- **ztužení paravertebrálních svalů**
- **funkce páteře**
- **rozvíjení při předklonu (sulcus dorsi u M. Bechtěrev, Schoberova, Stiborova distance)**
- **SI skloubení**
- **tlakem na kost křížovou vleže na břiše**



# Schoberova a Stiborova distance





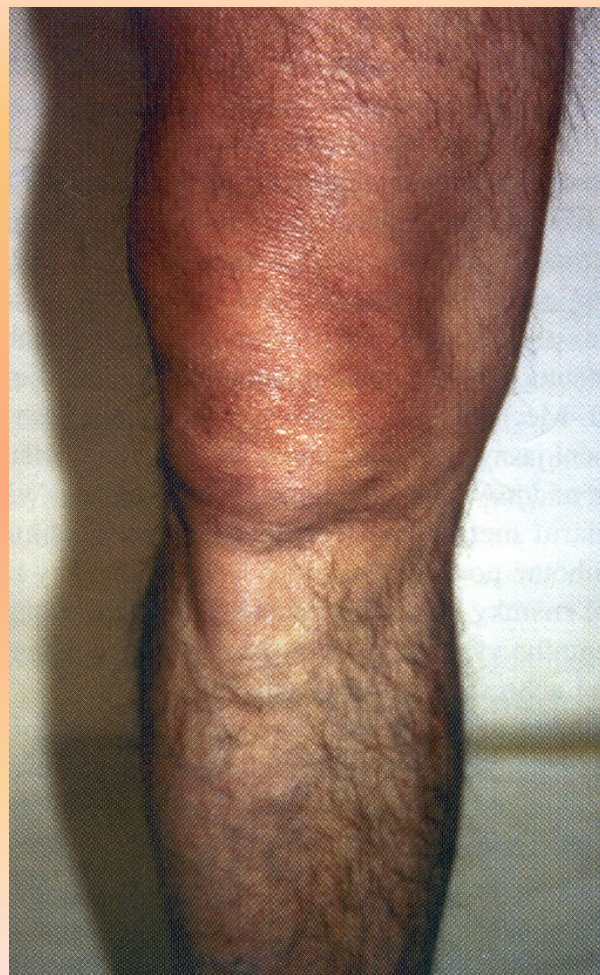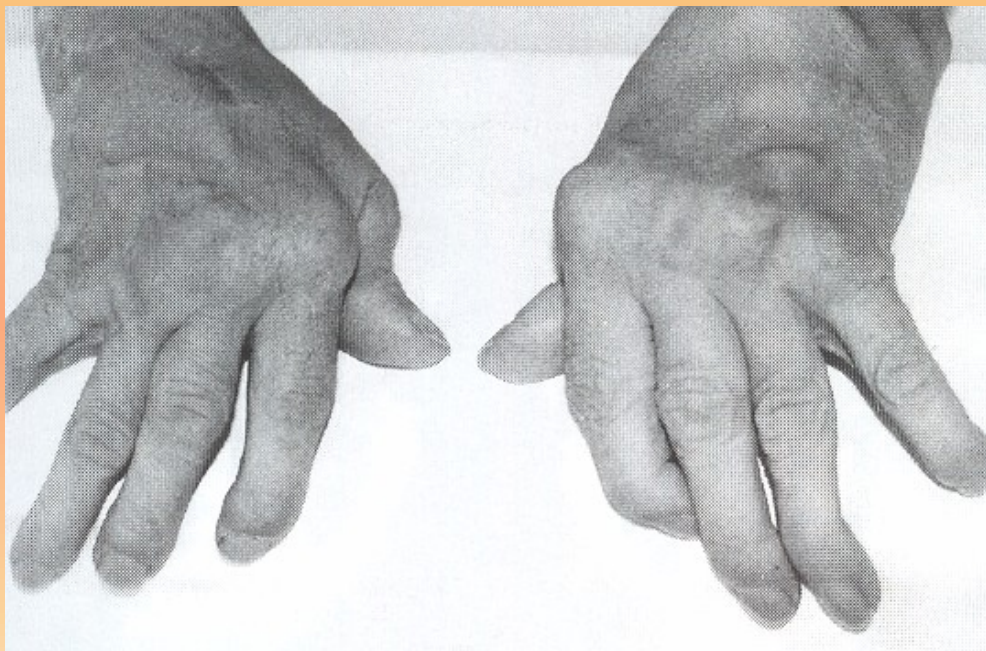# Vyšetření páteře III

- **RTG**
- **tvar obratlů, osteofyty, rybí obratle, ankylózuující spondylitida – M. Bechtěrev, M. Scheuermann, osteoporóza, posuny obratlů**
- **CT**
- **šíře páteřního kanálu, herniace disků**
- **dříve perimyelografie PMG**

# Vyšetřování svalstva a vaziva

- **pohled**
- **zánětlivé známky, vymizení svalu, tvarové změny- ruptury**
- **pohmat**
- **bolestivost, drásání šlachových pochev**
- **kontraktury, myogelózy, myofibrózy, entézopatie (Dupuytranova kontraktura, tenisovýloket)**

# Vymizení svalů, zánětlivé změny měkkých tkání



# Základy neurologického vyšetřování I

- **postoj, komunikace, zjevné parézy**
- **hlavové nervy**
- **I. čich, II. vidění, III. pupilární reflexy a korneální reflex**
- **III., IV., VI. okohybné svaly**
- **V. citivost v obličeji**
- **VII. hybnost v obličeji**
- **VIII. rovnováha**
- **IX., XI., polykání**
- **XII. hybnost jazyka**



# Základy neurologického vyšetřování II

- **centrální inervace**
- **symetrie cití, symetrie hybnosti**
- **Mingazzini, špetka, prst-nos**
- **stisk, citivost na HKK**
- **reflexy na bříše**
- **mingazzini DKK, citivost DKK**
- **patellární reflex, reflex Achillovy šlachy**
- **nálezy – hemiparéza, hemiplegie, kvadruparéza, kvadruplegie**
- **dysfázie – expresivní, percepční, smíšená**
- **rovnováha – Rombergův postoj, závrat' celková, na určitou stranu**

# Základy vyšetřování v endokrinologii I

- **anamnéza**
- **změny hmotnosti, změny vnímání teploty**
- **pocity návalu horka, přechodné zčervenání**
- **žízeň, močení**
- **změny menstruačního cyklu, poruchy potence**
- **zabarvení hlasu**

# Základy vyšetřování v endokrinologii II

- **pohled**
- **chování nemocného – roztěkanost, ospalost**
- **zbarvení kůže – tmavá při Addisonismu, raš při feochromocytomu**
- **rozložení tělesného tuku – Cushing, hubenost při hypertyreóze**
- **myxedém**
- **tvár ochlupení muže a ženy, tvar těla**
- **hirsutismus x vypadávání ochlupení**
- **struma, celkový vzrůst**

# Základy vyšetřování v endokrinologii III

- **pohmat**
- **vlhkost kůže**
- **infiltrace podkoží při myxedému**
- **teplota kůže**
- **hmatná štítnice**



**Děkuji za pozornost**

