

Přehled mikroskopické stavby
kostrových spojů.

Svalová tkáň I - rozdělení, stavba,
výskyt a funkce

Kostrové spoje

1) **Synarthrosis** – (ne)pohyblivé spoje vazivem, chrupavkou nebo kostní tkání bež štěrbiny:

a) **synostosis** - spojení pomocí **kosti** - ossa illium + pubis + ischii = os coxae (kost pánevní), os sacrum (křížová) = z pěti obratlů,

b) **synchondrosis** - spojení pomocí **chrupavky** symphysis ossis pubis (srůst kostí stydkých – vazivová chrupavka) nebo žebra a kost hrudní (hyalinní chrupavka).

c) **syndesmosis** - spojení **vazivem** (sutury lebeční, závěsný aparát zubu = gomphosis).

Pozn.:

Ankylóza – patol. synostóza

Artrodéza – operativně navozená ankylóza odstraněním kloubních chrupavek (při nestabilitě kloubu)

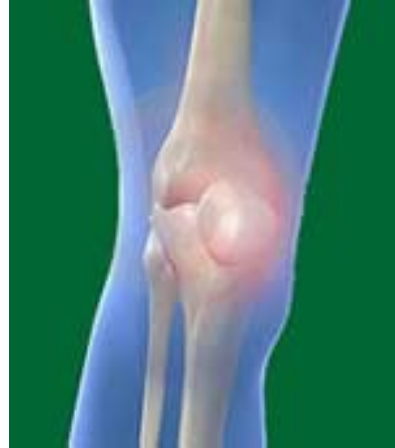Kostrové spoje

2) **Diarthrosis** - pohyblivé spojení 2 nebo více kostí

součásti kloubu:

- kloubní plošky s chrupavkou
- kloubní štěrbina
- kloubní pouzdro z hustého kolag. vaziva
- synoviální tekutina
- (pomocná zařízení)

Arthron



- významný pojem v kineziologii a chiroterapii
 - pojem vystihuje funkční souvislost kloubů a svalů
- bolestivý kloub → svalový spazmus → blokace pohybu kloubu

Pohyby kloubů

flexe (ohnutí) – extenze (natažení)

addukce (přitažení) – **a**bdukce (odtažení)

rotace (otáčení)

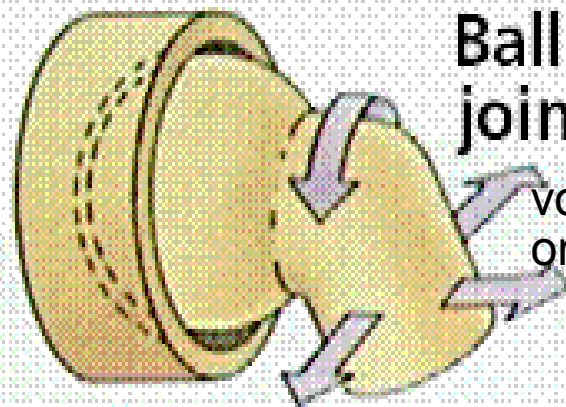
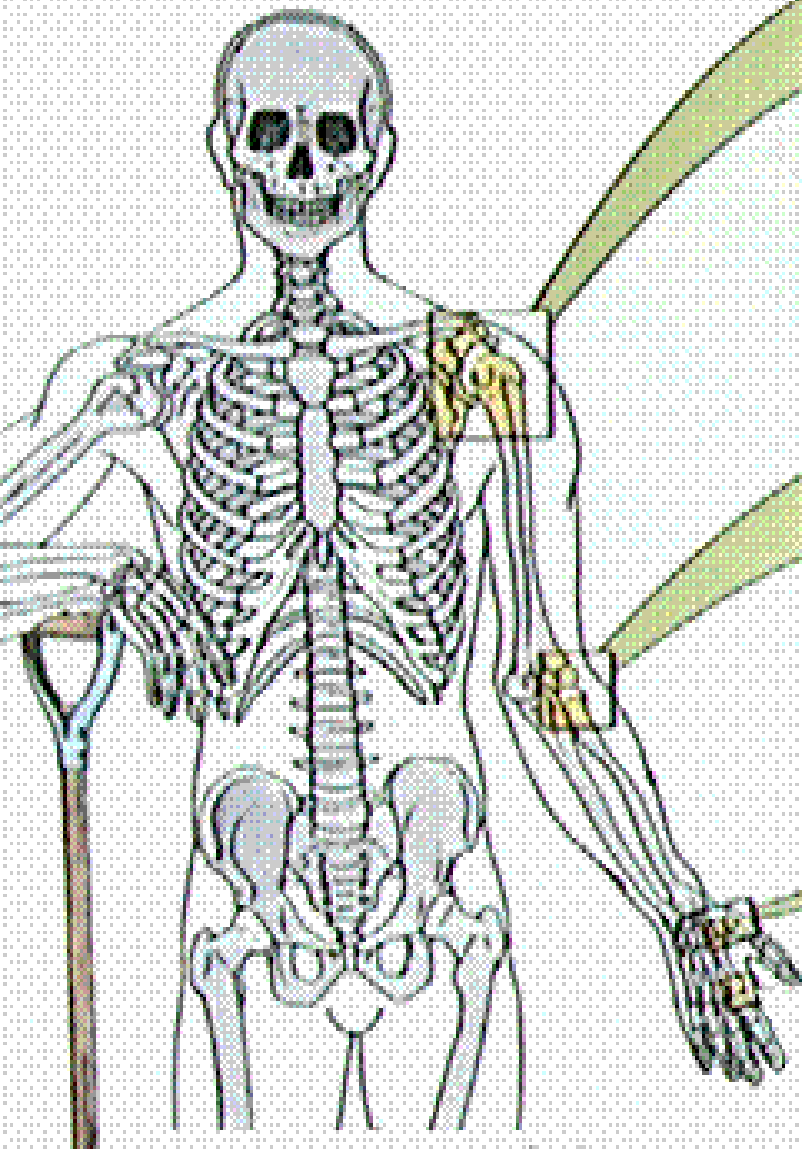
cirkumdukce (kroužení)

Typy kloubů

- dle počtu prvků kloubu – jednoduché (2 kosti) **X**
složené (více kostí, 2 kosti + discus či meniscus)
- dle rozsahu pohybu – tuhé **x** více pohyblivé
- dle tvaru styčných ploch –
- dle pohybu v ose – 1, 2 , 3 osy

Types of Joints

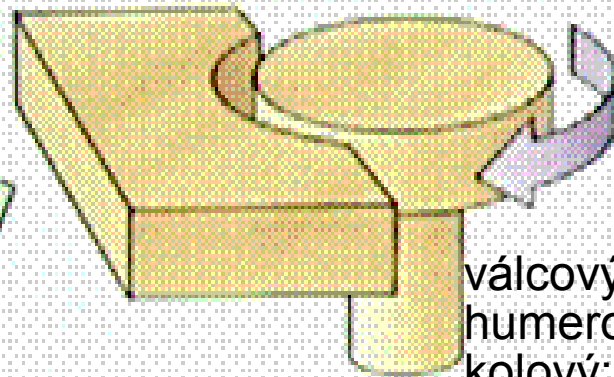
Typy kloubů



Ball and socket joint

kulový

volný: ramenní
omezený: kyčelní



Pivot joint

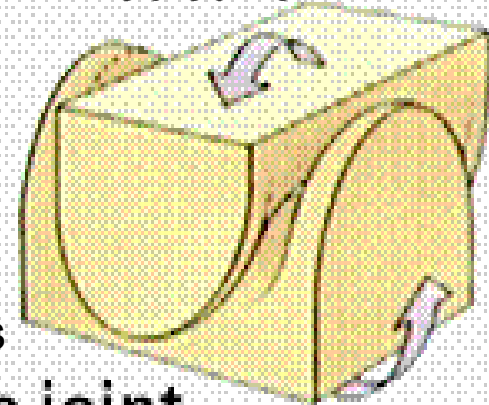
cylindrický

válcový: interfalang.,
humeroulnární;
kolový: atlantoaxiální,
radioulnární

sedlový

Art. carpometacarpalis
pollicis

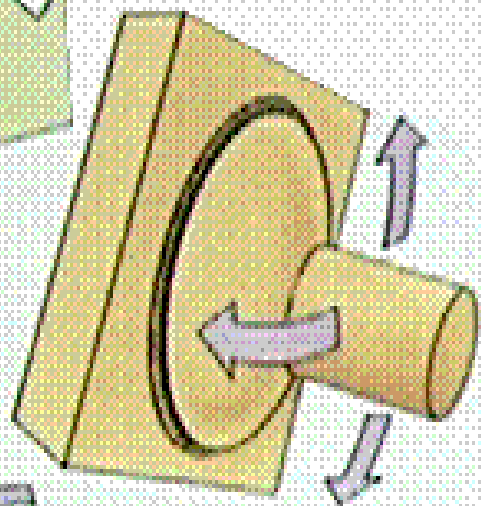
Saddle joint



elipsový

radiokarpální,
metakarpofalangeální,
atlantookcipitální

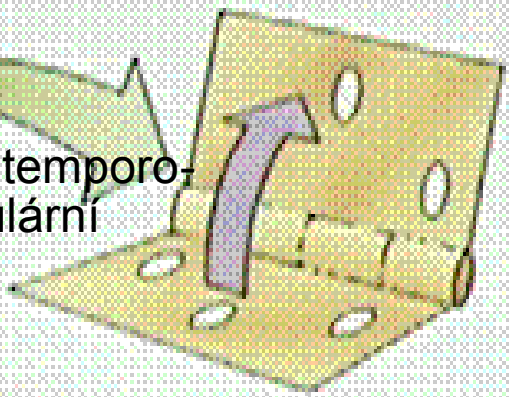
Elipsoid joint



bikondylární

Hinge joint

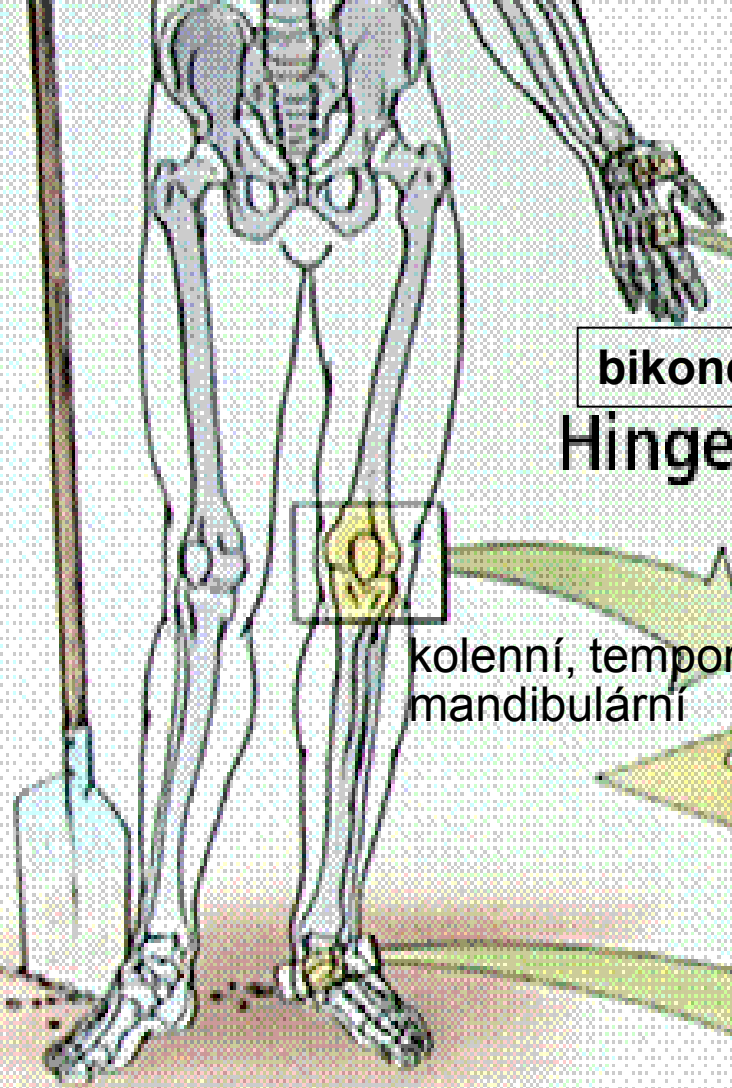
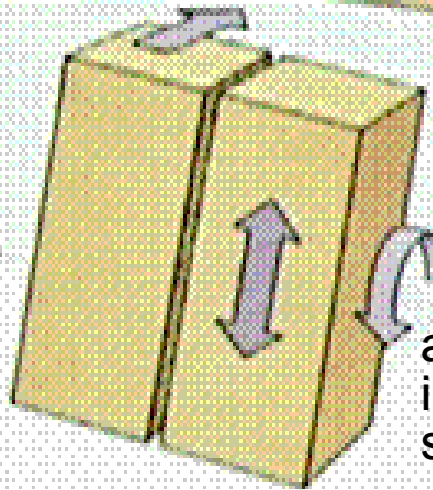
kolenní, temporo-
mandibulární



Plane joint

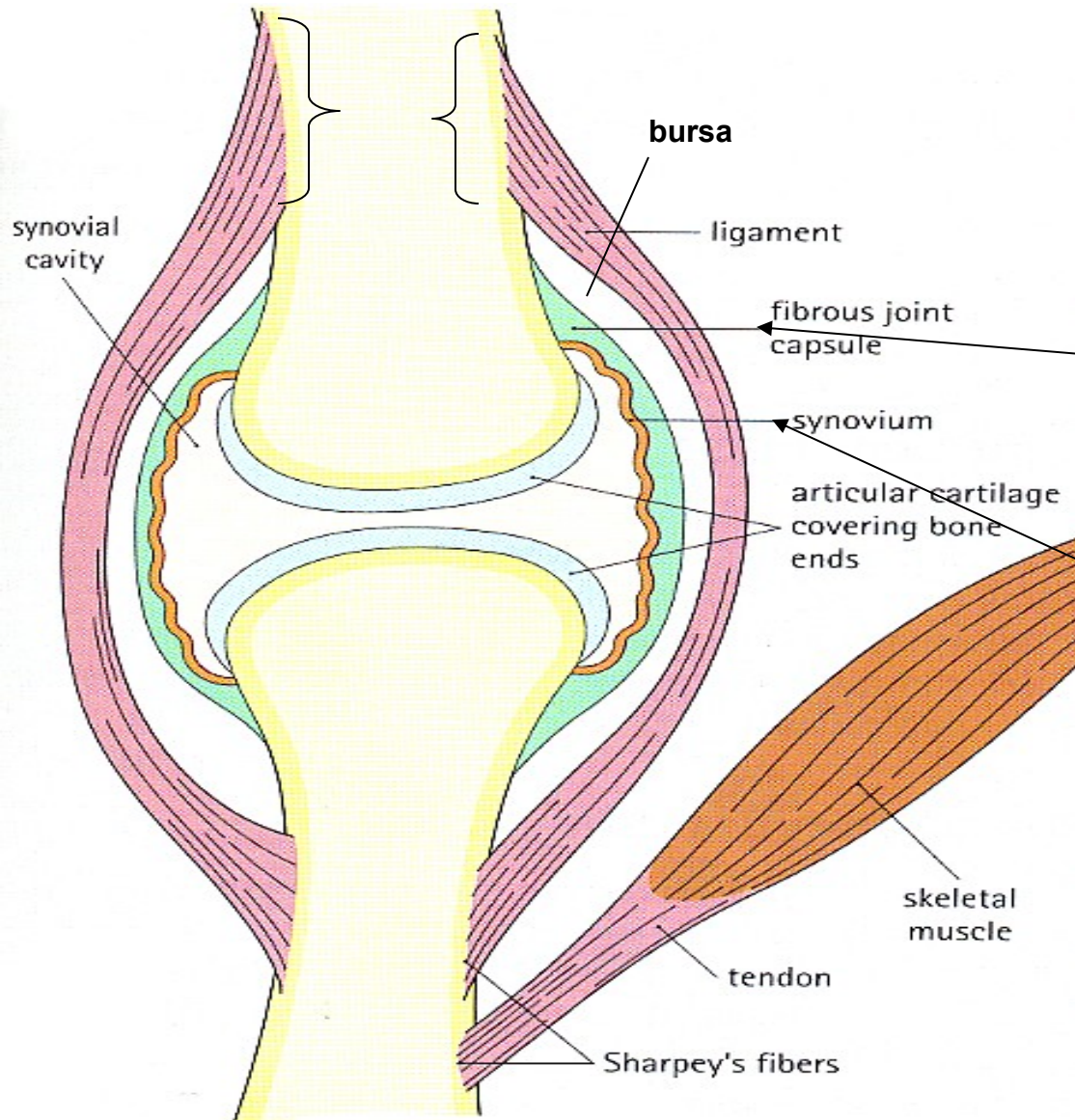
plochý

akromioklavikulární,
intermetatarsální,
sakroiliacký



Kloub

(diarthrosis, articulatio synovialis)



- **Kloubní chrupavka** - hyalinní* chrupavka bez perichondria; kryje konce kosti.
- **Kloubní pouzdo (capsula articularis)** navazuje na periost.
- **Synoviální membrána** vystýlá kloubní pouzdro. Produkuje a secernuje **synoviální tekutinu**
- **Kloubní štěrbina**

* *vazivová chrupavka*

Kloubní chrupavka

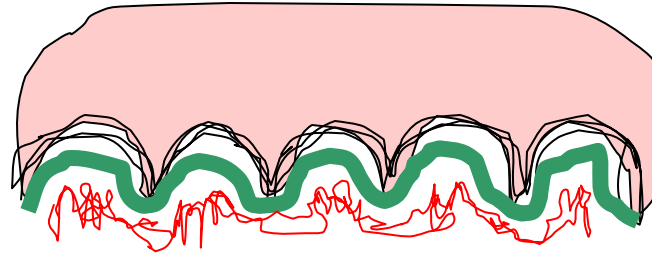
porézní materiál se submikroskopickými otvory; do nich je vtlačována a z nich vytlačována synoviální tekutina. Při zatížení se chrupavka pružně deformuje.



Povrch kloubů je pokryt tenkou vrstvou chrupavky, která brání tření kostí o sebe.

Kloubní chrupavka

- Povrch kloubních ploch epifyzární kosti je pokryt bezcévnou **hyalinní chrupavkou** (3 mm), která zabezpečuje jemný a pružný pohyb kloubu; připojuje se na kost kolagenními vlákny uspořádanými do podoby arkád.



linie osifikace

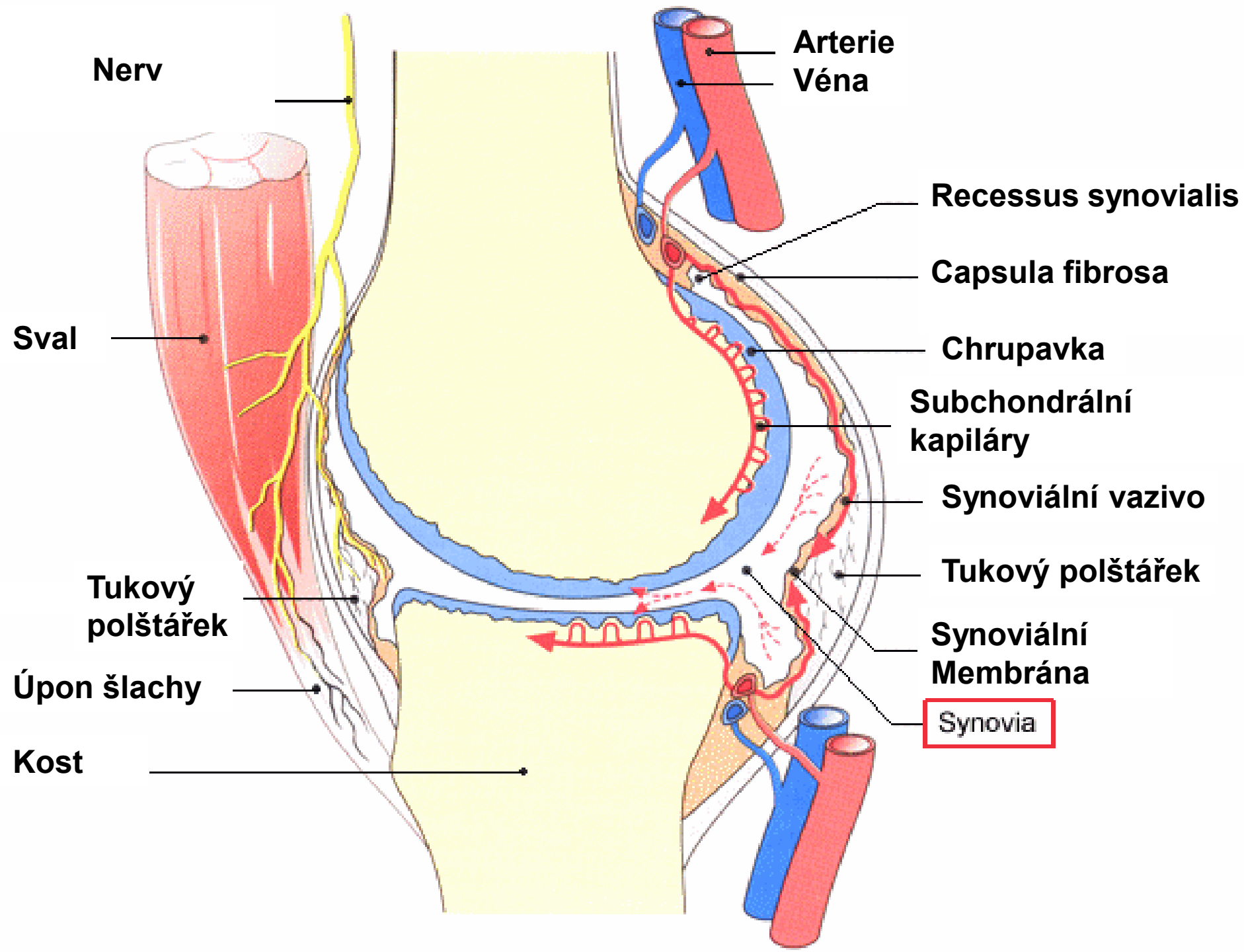
- Chrupavka je vyživována synoviální tekutinou a **subchondrálními* kapilárami** v kosti. Nemá perichondrium.
- Základní hmota kloubní chrupavky obsahuje hodně vody (60-80%) a protein-polysacharidový komplex s kys. hyaluronovou (vysoká viskozita a hydrofilie); obě složky jsou významné při mazání a pružnosti kloubu.

Kloubní pouzdro – *zevní vrstva*

- **stratum fibrosum** – husté kolagenní vazivo, přechází plynule do periostu a upíná se na kost;
- + kapsulární a extrakapsulární vazy – zpevňují pouzdro a stabilizují klouby
- + úpony mm. articulares - napínají kloubní pouzdra a zabraňují jejich uskřinutí;

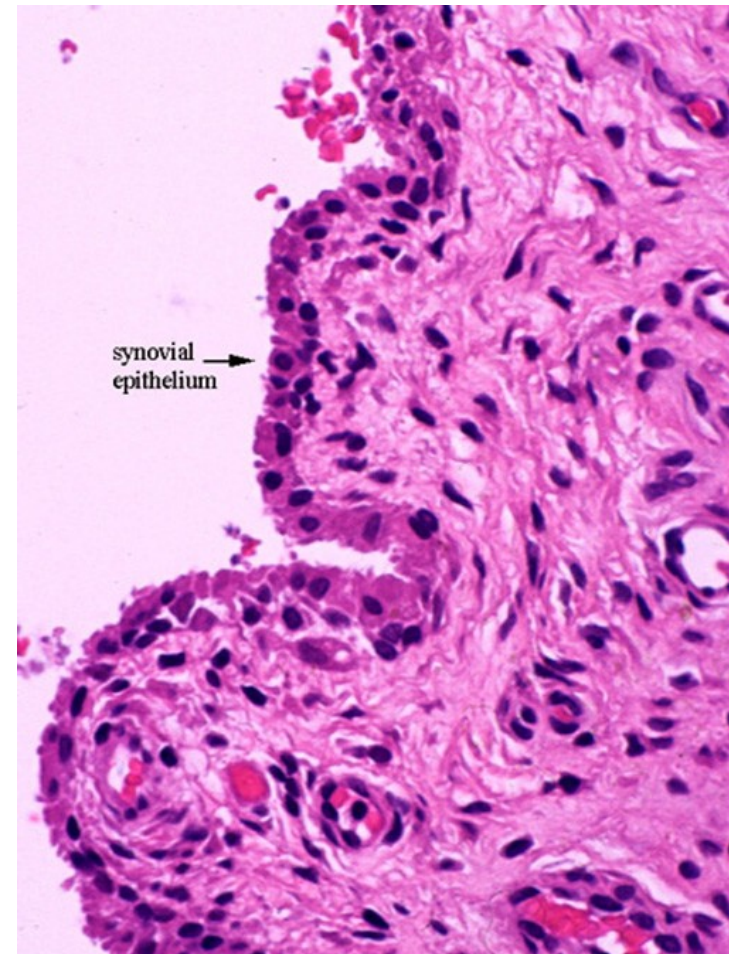
Kloubní pouzdro – *vnitřní vrstva*

- **stratum synoviale** – **synoviální membrána**
– naléhá na fibrózní vrstvu těsně nebo je od ní oddělena řídkým vazivem s tukovými buňkami,
- vnitřní povrch je lesklý a hladký, může však vybíhat v řasy (**plicae synoviales**) a v drobné klky (**villi synoviales**),
- je bohatě zásobena krevními i mízními cévami a nervy

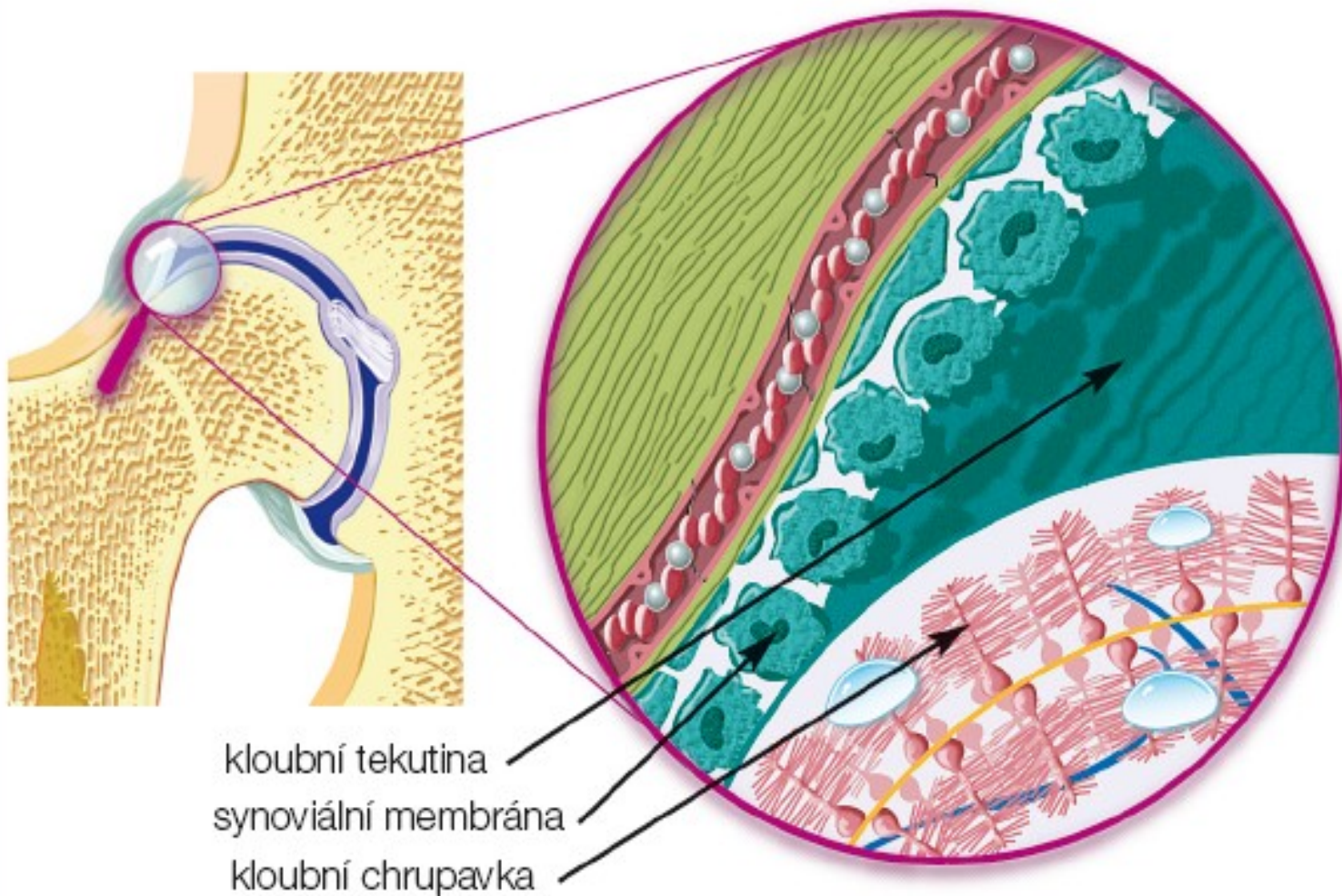


Synoviální buňky - synovialocyty

- **synovialocyty** – leží na kolagenních vláknech hlubších vrstev, ale i mezi nimi.



Synoviální membrána



Kloub je chráněn kloubním pouzdrém, které zevnitř vystýlá synoviální membrána. Ta produkuje kloubní tekutinu, nezbytný zdroj živin pro chrupavčitou část kloubu.

Synovialocyty

- **A buňky** - podobné makrofágům, intenzivně fagocytují např. lipidy, hemosiderin, imunokomplexy apod. obsahují velký Golgiho aparát a mnoho lyzosomů.
- **B buňky** - obsahují drsné endoplazmatické retikulum a jsou podobné fibroblastům. Podílí se na produkci synoviální tekutiny.

Synoviální tekutina

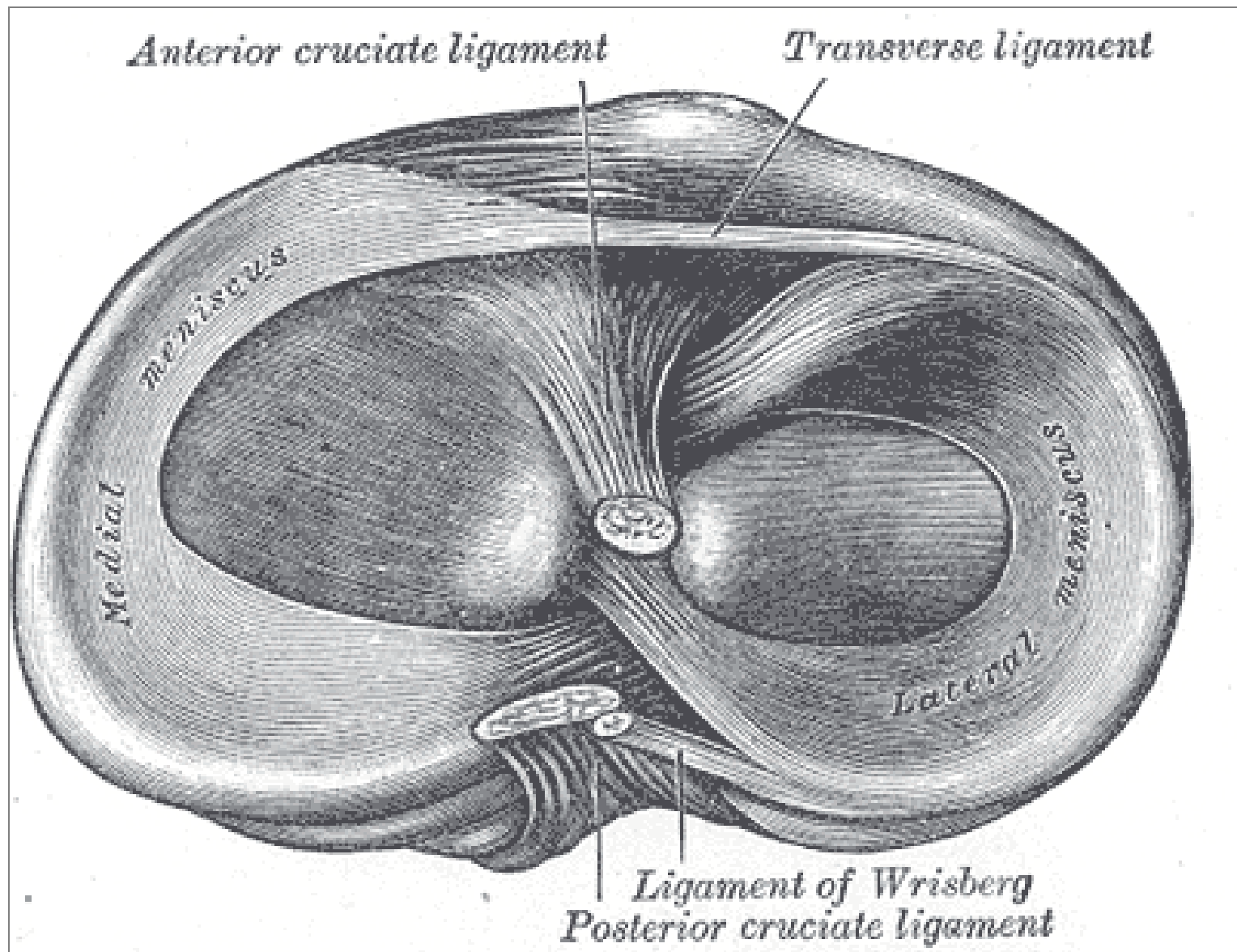
- = ultrafiltrát krevní plazmy (*za fyziol. podmínek obsahují synoviální klouby malé množství tekutiny; v kolenním kloubu asi 2ml*), která usnadňuje hladké klouzavé pohyby kloubních ploch.
- Přináší kyslík a živiny k bezcévné hyalinní chrupavce.
- Normální synoviální tekutina je čirá, nažloutlá, viskózní a obsahuje hyaluronovou kyselinu (2,6 g/l), glukózu (66 mg/100 ml) a bílkoviny. Vyskytují se v ní také buňky (cca 60/ml). pH = 7,4 – 7,7

- **Funkce synoviální tekutiny:**
 - zabezpečuje výživu tkání kloubu (chrupavka aj.)
 - zvyšuje a udržuje pružnost chrupavek
 - snižuje tření kloubních plošek (mazadlo = k.hyaluronová)
- **Reparační schopnost** synoviální membrány je značná. Membrána je schopna rychle a úplně regenerovat, mitotickým dělením subsynoviálních buněk a buněk stratum fibrosum (relativně málo diferencovaných) a synoviální tkáň může rychle růst.

[Tato vlastnost má význam v případech, kdy je třeba synoviální membránu chirurgicky odstranit. Synoviální membrána, v pokusu úplně odstraněná, zregenerovala do 60 dnů.]

Intraartikulární struktury

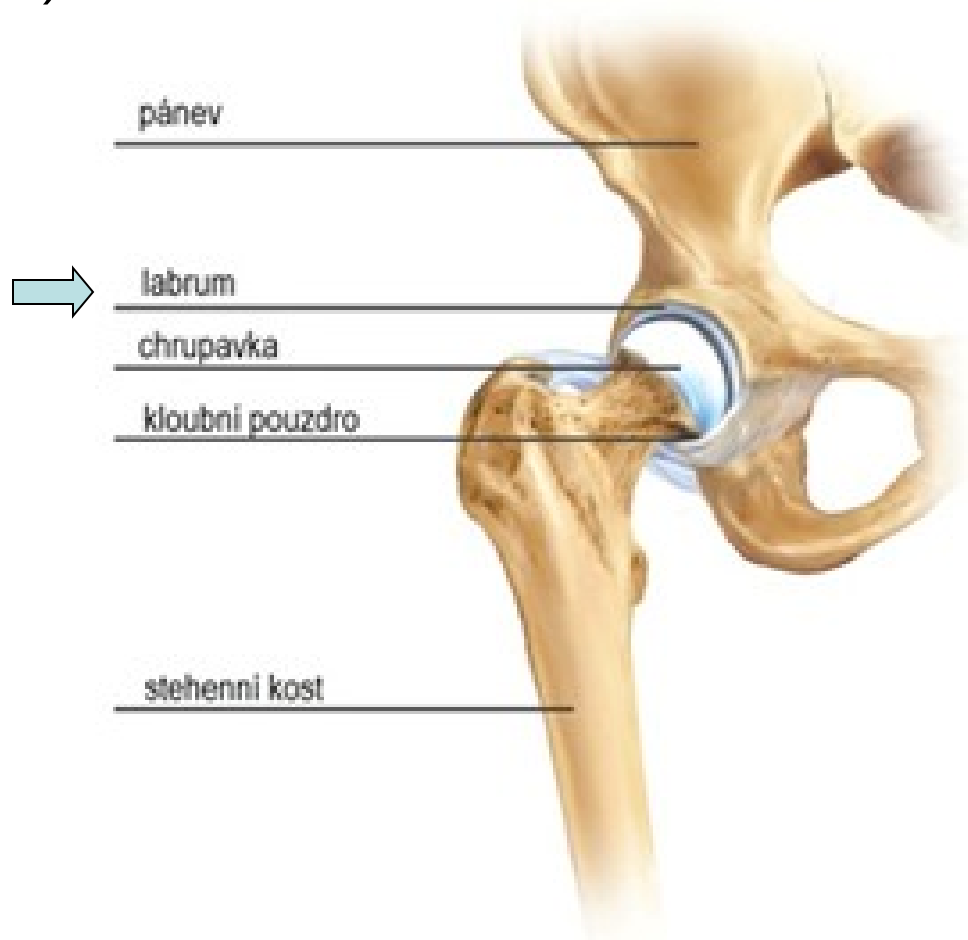
- v některých kloubech - kloubní disky nebo menisky, tvořené bezcévnou vazivovou chrupavkou, která je vyživovaná difúzí ze synoviální tekutiny;
- **menisky** (meniscus lateralis et medialis)
 - v kolenních kloubech, srpovitý tvar;
- **disky** (discus articulares) se upínají na kloubní pouzdro, mají tvar souvislé ploténky a rozdělují kloubní dutinu na 2 části. Výskyt: klouby sterno-klavikulární, temporomandibulární, akromioklavikulární a distální radioulnární.



Menisky jsou pružné a pevné – tlumí nárazy, přenášejí a rozkládají hmotnost těla a brání opotřebení kloubní chrupavky.

- **Labrum articulare**

vazivově-chrupavčitý lem kloubní jamky,
který ji prohlubuje a zvyšuje stabilitu kloubu
(př. kyčelní a ramenní kloub)



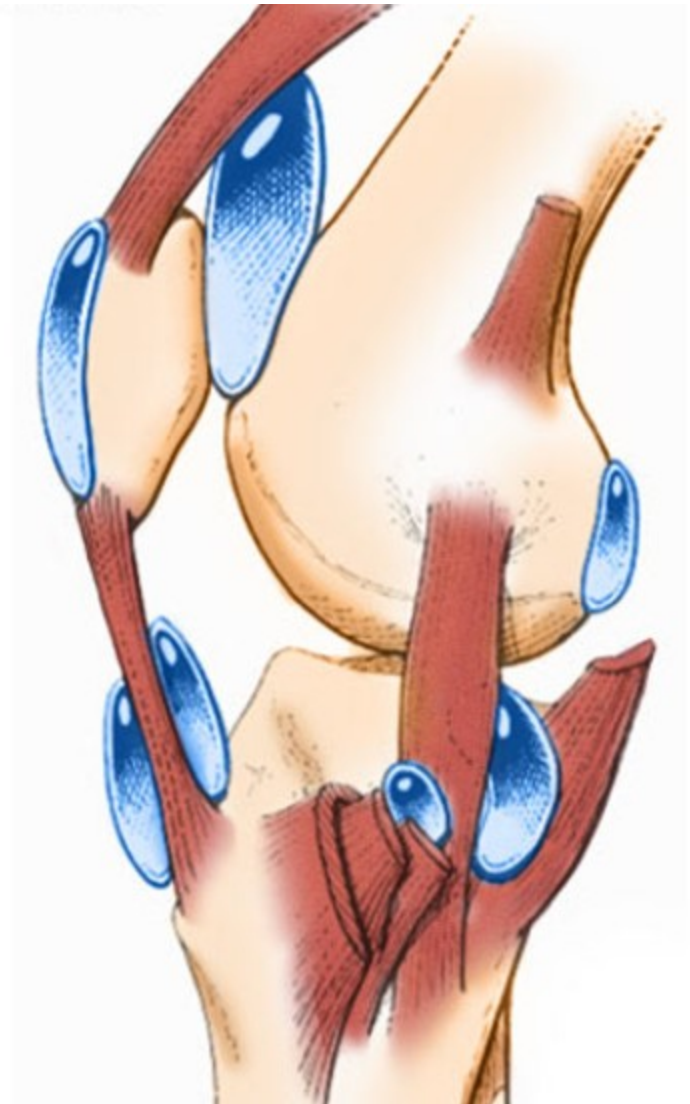
Synoviální burzy (bursae synoviales)

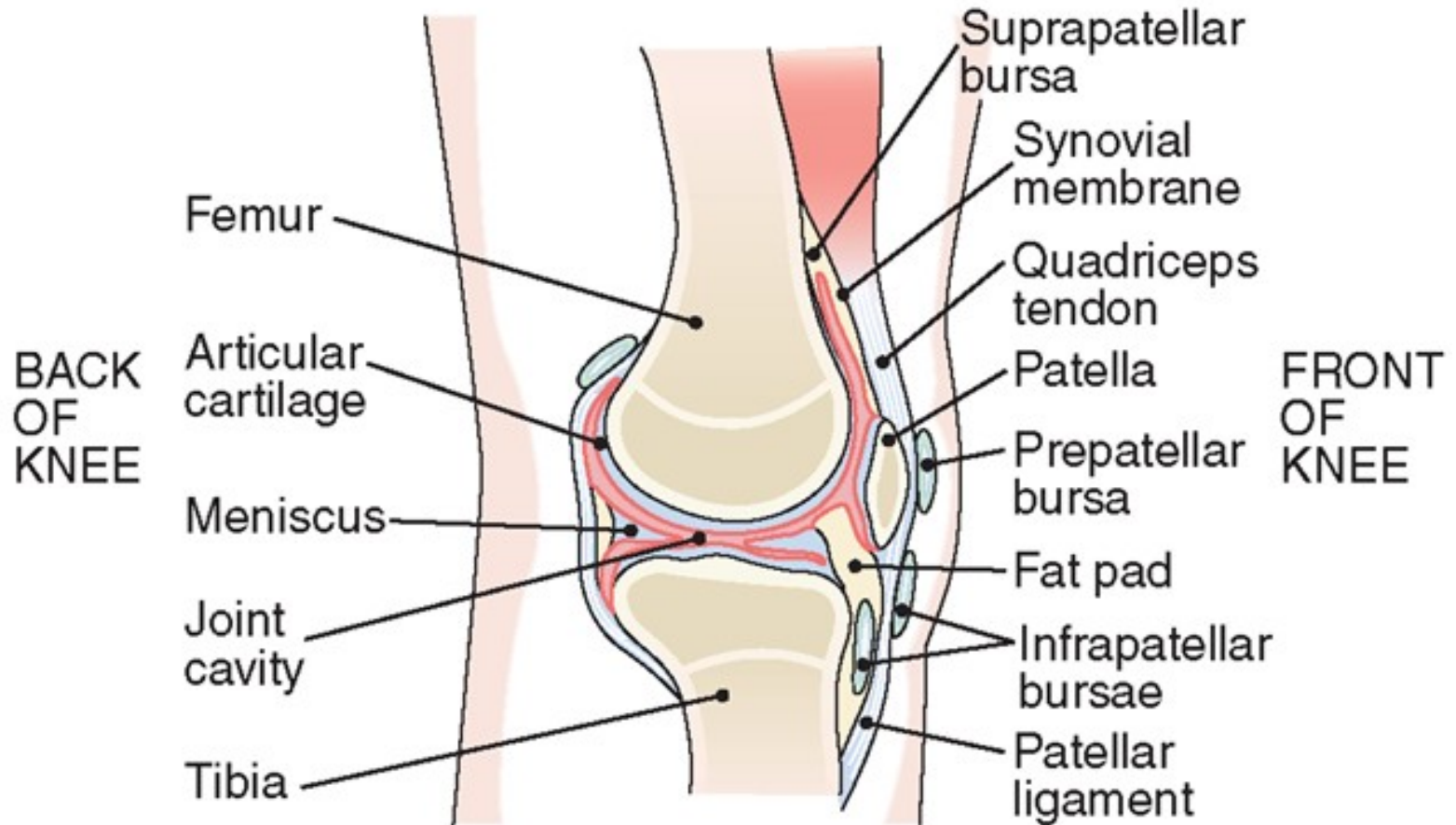
- **Tíhové váčky**

tvořené synoviální
blankou a vyplněné
kloubním mazem

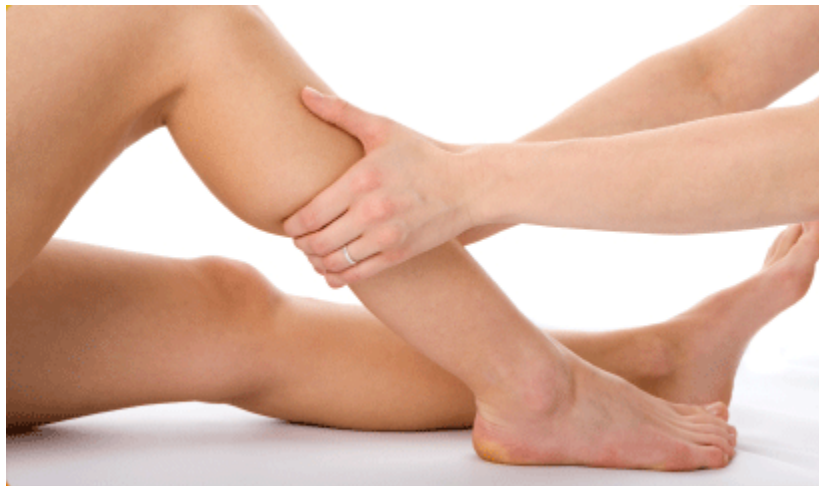- výskyt: v místech
styku svalů a šlach s
kostním podkladem
kloubu

- minimalizují tření a
usnadňují posun
kloubů





Každý, kdo řídí a ovlivňuje pohybovou aktivitu člověka, si musí uvědomit, že vlastnosti pojivových tkání se v průběhu života mění a proces stárnutí významně ovlivňuje fyziologický rozsah pohybu a pevnost a pružnost pojivového aparátu.



Děkuji za pozornost

Děkuji za pozornost

