

# Nemoci pohybového ústrojí

# Nemoci pohybového ústrojí

- **zánětlivé** (revmatoidní artritida, spondartritidy, druhotné artritidy, zánětlivá onemocnění pojiva)
- **metabolické** (dna, chondrokalcinóza, ochronóza)
- **degenerativní** (osteoartrózy, spondylartrózy)
- **mimokloubní revmatické syndromy** (entezopatie, bursitidy, tendinitidy, periartritidy, tunelové syndromy)

# Vyšetřovací metody

- **anamnéza** ( rodinné postižení, sklon k infekcím, psoriáza, kojunktivitidy, iritidy, nemoci ledvin, průjmy, pohlavní choroby, chronické záněty)
- **charakter bolestí** (trvale, občas, vazba na denní dobu, chlad a teplo, námahu, slunění, lokalizace a šíření)
- **lokální nález** (tvar kloubu - normální - ušlechtilý
  - zduření
  - deformace
  - deformity - deviace, desaxace, subluxe, luxace

# Lokální nález

- **teplota kůže nad kloubem**
- **hybnost kloubů** (norma, hypo-hypermobilita, reakce při dotažení)
- **bolestivost** (na dotyk, na tlak, na pohyb)
- **pohmatové fenomény** (praskoty, drásoty, vrzoty)
- **stav okolních tkání** (svaly, burzy, úpony, šlachy, pouzdra)

# Hlavní příznaky na páteři I

- **tvar** (skoliózy, kyfózy, napřímení)
- **hybnost**
  - » **krční** - rotace, předklon, záklon - dotyk temene s rovinou,
  - » **hrudní** - rotace, rozvíjení při předklonu, nádech, výdech
  - » **bederní** - Schoberova distance - L1-spina iliaca post. sup. -  
prodloužení o 5 cm při předklonu
    - Stiborova distance - C7 - spina iliaca post. sup. -  
prodloužení o 10 cm při předklonu
    - úklony do stran - prsty po stehně 20 cm
    - rotace

# Hlavní příznaky na páteři II

- **stav paravertebrálních svalů** - tonus, kontraktury, myogelózy
- **bolestivost** - na poklep, na pohyb, bolestivost SI skloubení
- **neurologické manévry** - Lasségue

# Příznaky na měkkých tkáních

- **svalové příznaky** - atrofie, hypertrofie, tonus, bolestivost
- **postižení úponů** - bolestivost pohmatová, pohybová, zduření
- **postižení šlach** - třecí fenomény, bolest, zduření pouzdra

# Laboratorní vyšetření

- **zánětlivá aktivita** - FW,CRP, KO+diff, FG, ASLO, PL proti rheumatoidnímu faktoru IgG, IgM
- **imunologie** - ANF, ENA, anti dsDNA, CIK, HLA, hladiny Ig
- **doplňující** - KM, hladiny minerálů, močový nález, funkce ledvin, glykémie, sérologie STD



# RTG a specifická vyšetření

- **RTG - kosti** - zachování mineralizace, postavení kostí, konfigurace kloubů
- **chrupavky** - hodnotíme sekundárně podle kloubní štěrbiny
- **kalcifikace** - v úponech šlach
- **specifická vyšetření** - artroskopie, Schirmerův test, síly stisku ruky

# Rheumatoidní artritida

- dříve PAP (progresivní polyartritida)
- častější u žen, začátek 4.-5. decenium
- autoagresivní charakter - nadměrná imunitní reakce - tvorba PL proti vlastním Ig, imunokomplexy se usazují v kapilárách - systémové projevy
- v kloubu - z pouzdra vyrůstá granulační tkáň - *pannus*, destruuje chrupavku - vazivová přeměna až ankylóza kloubu

# **Celkové příznaky**

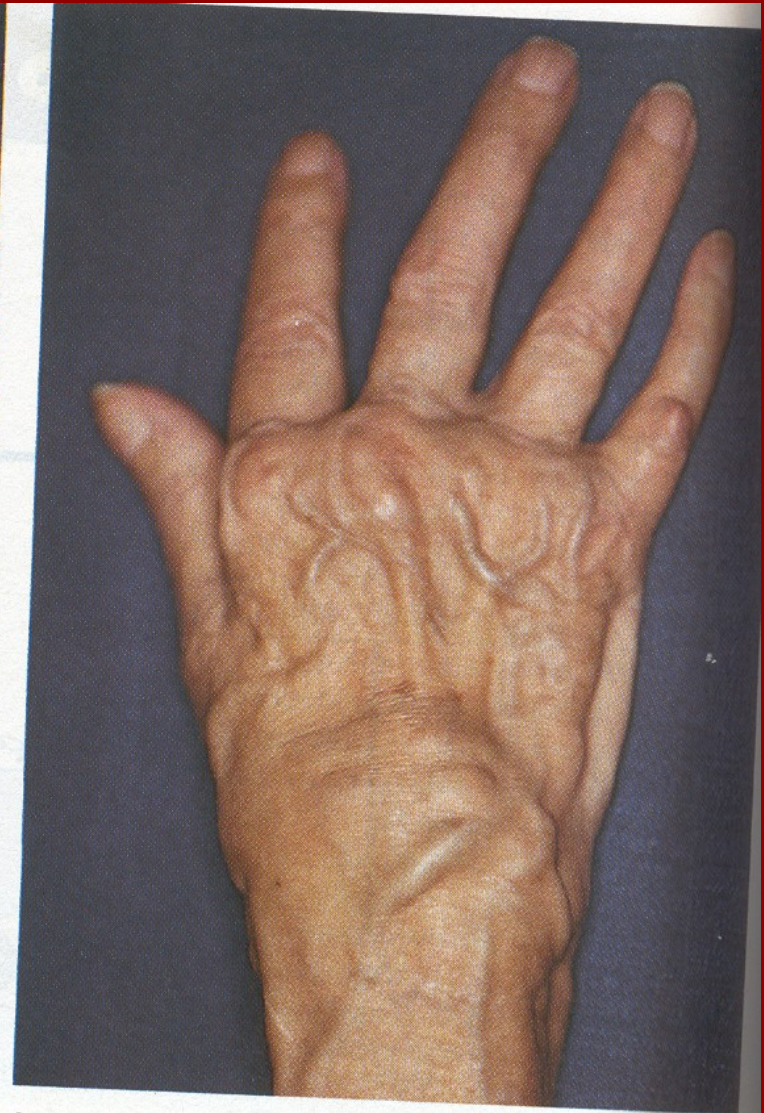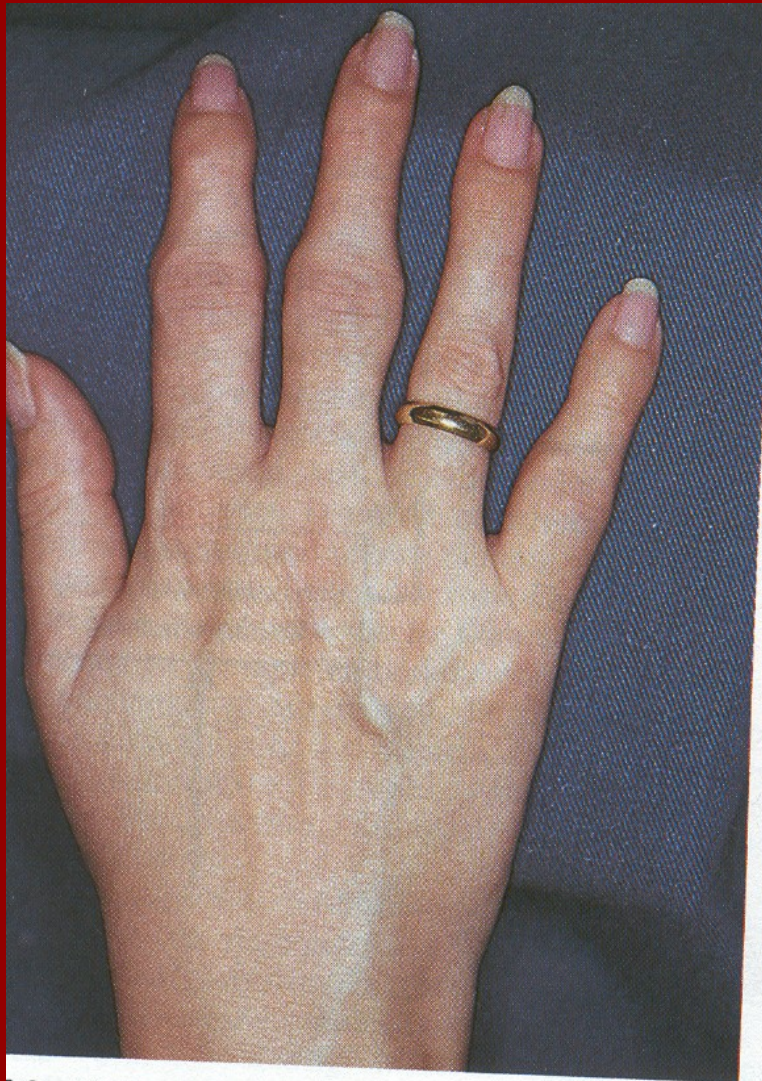- **únavnost, nevykonnost**
- **nechutenství, úbytek hmotnosti**
- **subfebrilie až horečka v odpoledních hodinách**
- **depresivní ladění**
- **reakce na změny počasí**

# Kloubní příznaky I

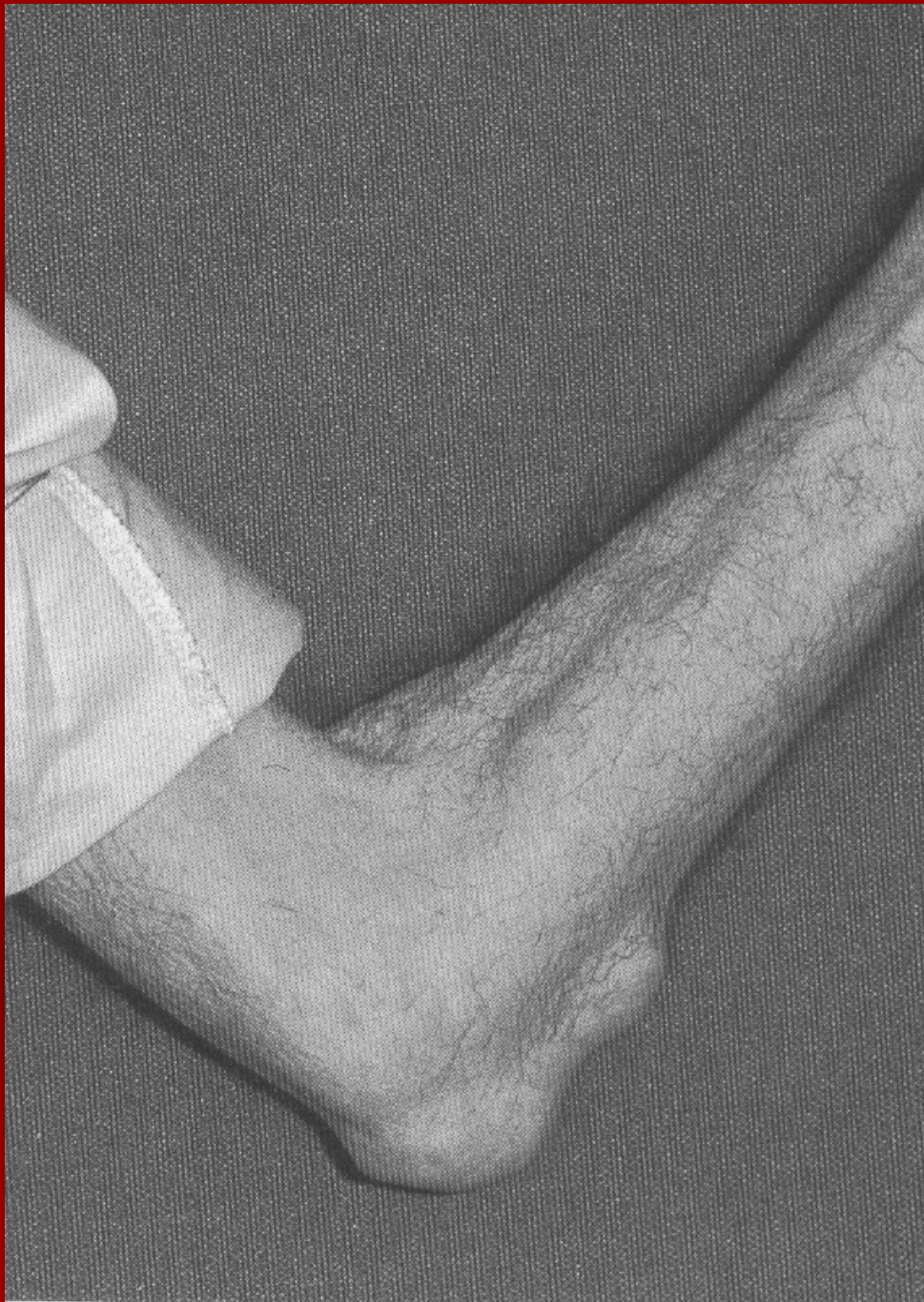
- **ranní ztuhlost**
- **bolesti drobných kloubů** (MCF, proximální IF, radiokarpální, kolenní loketní, hlezna, MTF nohou)
- **těstovité zduření kloubů, zarůžovění, vyšší teplota**
- **postihuje symetricky**
- **chlad zhoršuje, teplo zlepšuje**

# Kloubní příznaky II

- **vývoj svalových atrofií**
- **vývoj deformit** (ulnární deviace, flexní kontraktury, subluxace IF kloubů)
- **vývoj ankylóz**
- **vývoj revmatických uzlů**



3.3 Rheumatoide Arthritis an der Hand



# RTG a laboratorní náález

- **juxtaartikulární poróza, usurace kloubních ploch**
- **zúžování až vymizení kloubních štěrbin**
- **ankylóza kloubu**
- **laboratorně - FW, CRP, PL proti IgG -  
rheumatoidní faktor, anémie,**



# Léčba reumatoidní artritidy

- režim - rehabilitace, neprochlazovat
- **medikamenty**
  - » protizánětlivé, analgetika - ASA, NSAID
  - » dlouhodobě působící - antimalarika, soli zlata
  - » steroidy - pulzní, imunosupresiva
  - » chondroprotektiva (chondrosulfát, glukosaminsulfát)
  - » salazosulfapyridin
- **další postupy** - synovektomie - chirurgická, izotopová, kloubní náhrady

# Spondartritidy - ankylózuující - Bechtěrevova choroba

- **systemové onemocnění pojiva** - začíná na SI kloubech, šíří se proximálně po páteři, později i na velké klouby
- **příznaky** - prodromy - bolesti pat, iridocyklitida - předchází i o několik let
  - počátek - bolesti SI
  - při předklonu dvojhrb, nevyplní se sulcus dorsalis, otáčení celým trupem

# Laboratorní vyšetření a léčba

- zvýšení FW, CRP
- pozitivita HLA B 27
- RTG - rozšíření až zánik SI, syndesmofyty na pateři až polevovité, později kalcifikované - bambusová tyč
- léčba - rehabilitace, NSAID, udržování rovnováhy střevní flóry

# Další artritidy

- **psoriatická** - není symetrická, rozrušuje epifýzy, teleskopické prsty
- **Reiterův syndrom** - uretritida, uveitida, artritida (sekundárně při STD - GO)
- **enterokolitické artritidy** - doprovázejí Crohnovu nemoc a ulcerózní kolitidu - zlepší se po obnově střevní mikroflóry

# Sekundární artritidy

- **infekční přímé**
- **infekční nepřímé**
- **toxické a alergické**
- **provázející jiné choroby** - hemofilie, endokrinní, plicní, neurologické
- **traumatické a z fyzikálních příčin**

# Infekční přímé

- **přítomnost infekce v kloubu - zavlečení infekce při invazivních zákrocích**
- **vždy nutné chirurgické ošetření, výplachy ATB, rehabilitace**
- **chronické záněty vedou ke ztrátě funkce**
- **Lymeská borrelióza**
  - **- 1. erytema migrans**
  - **- 2. meningeální a kardiální příznaky**
  - **- 3. migrující polyartritida**

# Infekční nepřímé I

- *revmatická horečka*
- **poststreptokoková nákaza - beta-hemolyt streptokok sk. A**
- **Aschofovy uzlíky**
- **„klouby líže, do srdce se zakusuje“ - Mi stenóza**
- **pankarditida - AVB, denivelace ST-T, poruchy rytmu, únavnost**
- **erytema marginatum**
- **neurologické příznaky - chorea minor**

# Infekční nepřímé II

- diagnostika - FW, ASLO, CRP, beta-hemolytický streptokok - kultivace
- léčba revmatické horečky - ASA, NSAID, ATB, dlouhodobé sledování, profylaxe endokarditidy
- *reaktivní artritidy* - parainfekční, postinfekční (viry i bakterie)



# **Zánětlivá onemocnění pojiva**

# Autoimunitní choroby

- přítomnost orgánově specifických PL – thyreogastrická skupina – Hashimotova thyreoiditida, perniciózní anémie
- přítomnost orgánově nespecifických PL – systémová onemocnění pojiva – kolagenózy, generalizovaná imunokomplexová vaskulitida
- společné rysy:
- antigenem je vlastní jádro      autoagresivní působení PL, T a K ly

# Systemový lupus erythematoses

- postihuje difuzně pojivovou tkáň a cévní struktury
- počátek ve 3. a 4. deceniu, 0,1-0,4 promile u mužů a 1 promile u žen, HLA D3
- etiologie – nejasná, provokující moment viróza, zátěž, přeslunění
- patogeneze – PL proti DNA, tvorba IK, jejich ukládání, fibrinoidní přeměna tkáně, vaskulitida imunokomplexová (sy drátěné kličky)

# Systemový lupus erythematoses

- celkové příznaky – otoky kloubů bez podstatného omezení pohybu, teploty,
- orgánové příznaky – pleuritida, atypická pneumonie, plicní fibróza      nefritida, nefrotický syndrom      kožní příznaky – motýlový exantém      GI příznaky – esofagitida, průjmy, kolitida, hepatosplenomegalie (1/3)

# Systemový lupus erythematoses

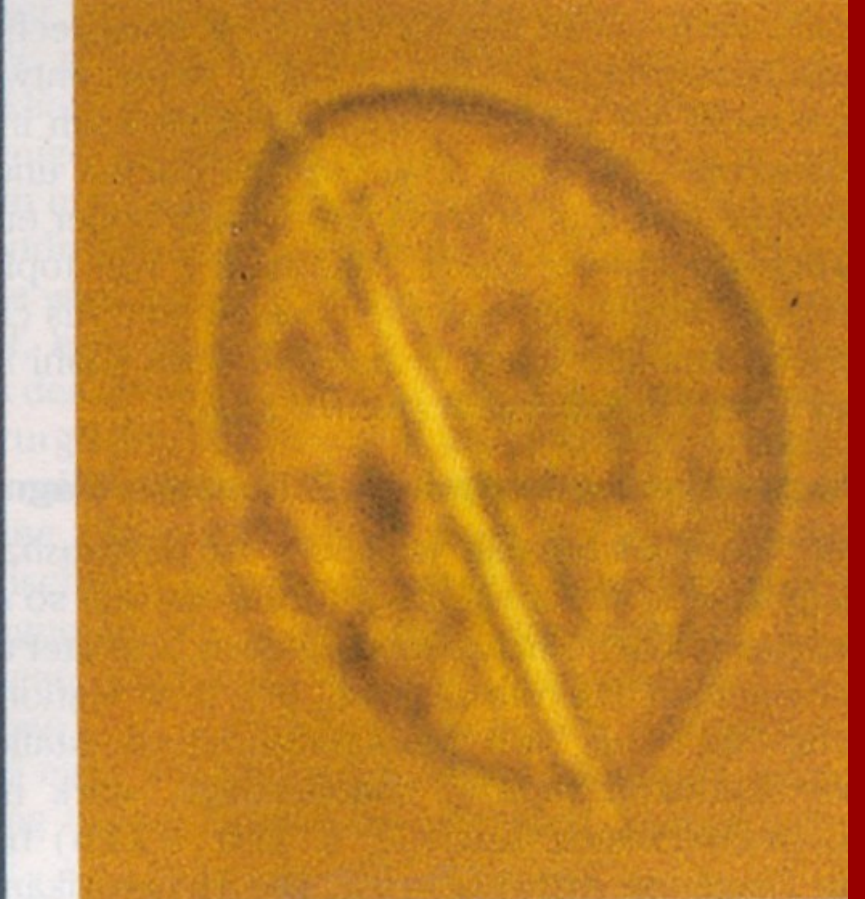
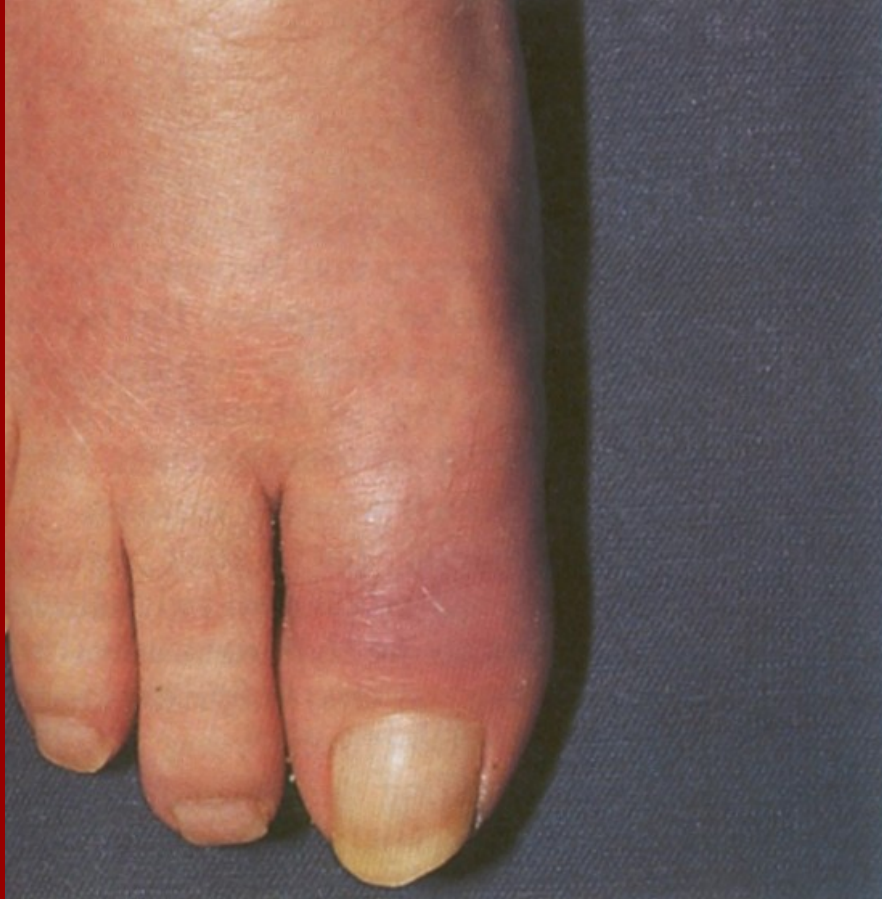- laboratorní příznaky – FW, anemie chronických onemocnění, zřídka hemolytická imunologické projevy – ANF, PL proti ds DNA, ENA, dříve i průkaz LE buněk – jádro fagocytované granulocytem
- léčba – imunosuprese steroidy, cytostatiky, antimalarika, salicyláty, NSA, u akutních ohrožujících plazmaferéza

# Mikrokrystalické artritidy

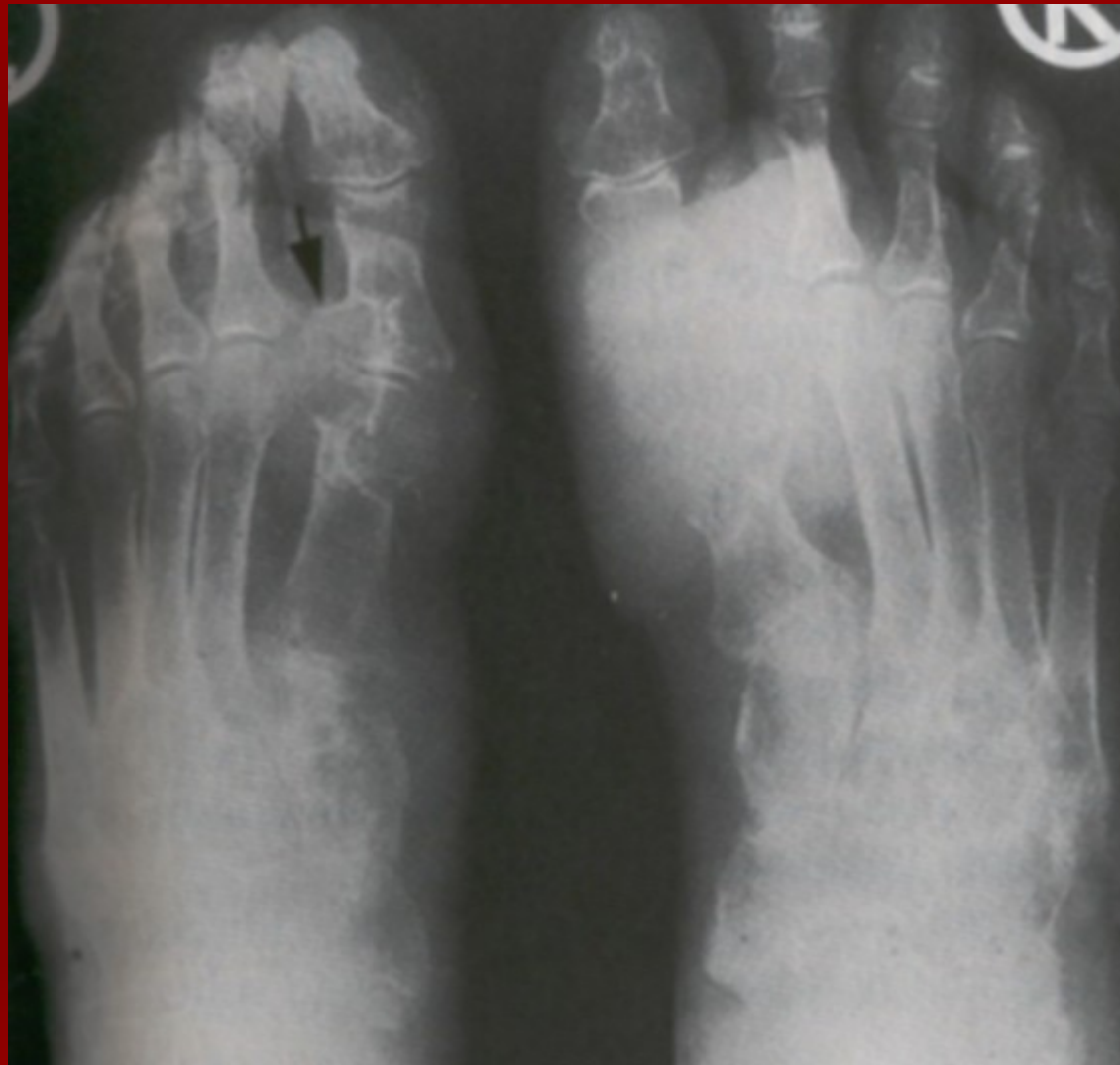- DNA – arthritis urica – zvýšení KM v séru
- primární – zvýšená tvorba nebo snížené vylučování KM
- sekundární – zvýšený rozpad nukleoproteinů, snížené vylučování při RI
- častěji postiženi muži – robustní, ambiciózní, masojídkové

# DNA

- hypertonicko – metabolický syndrom – (HT, DM, HLP, DNA)
- patogeneze záchvatu – zvýšení hladiny KM, vypadávání krystalů, synoviální membrána drážděna mikrokrystaly, vasodilatace, překrvení, chemotaxe leukocytů, snížení pH, další krystalizace

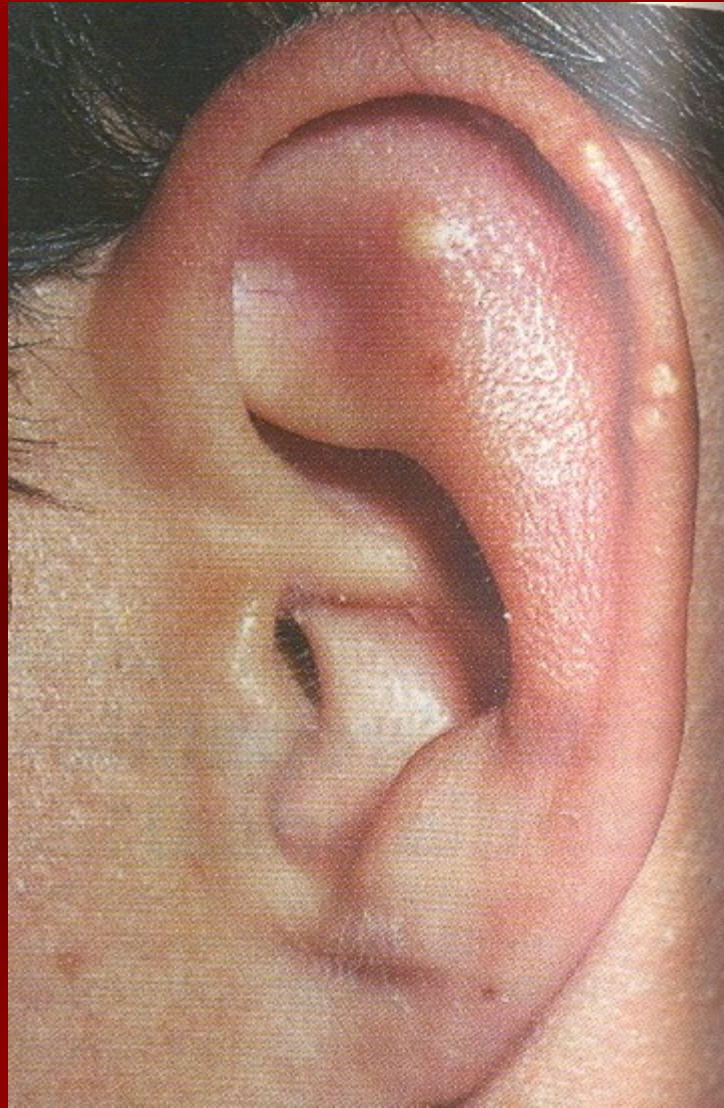





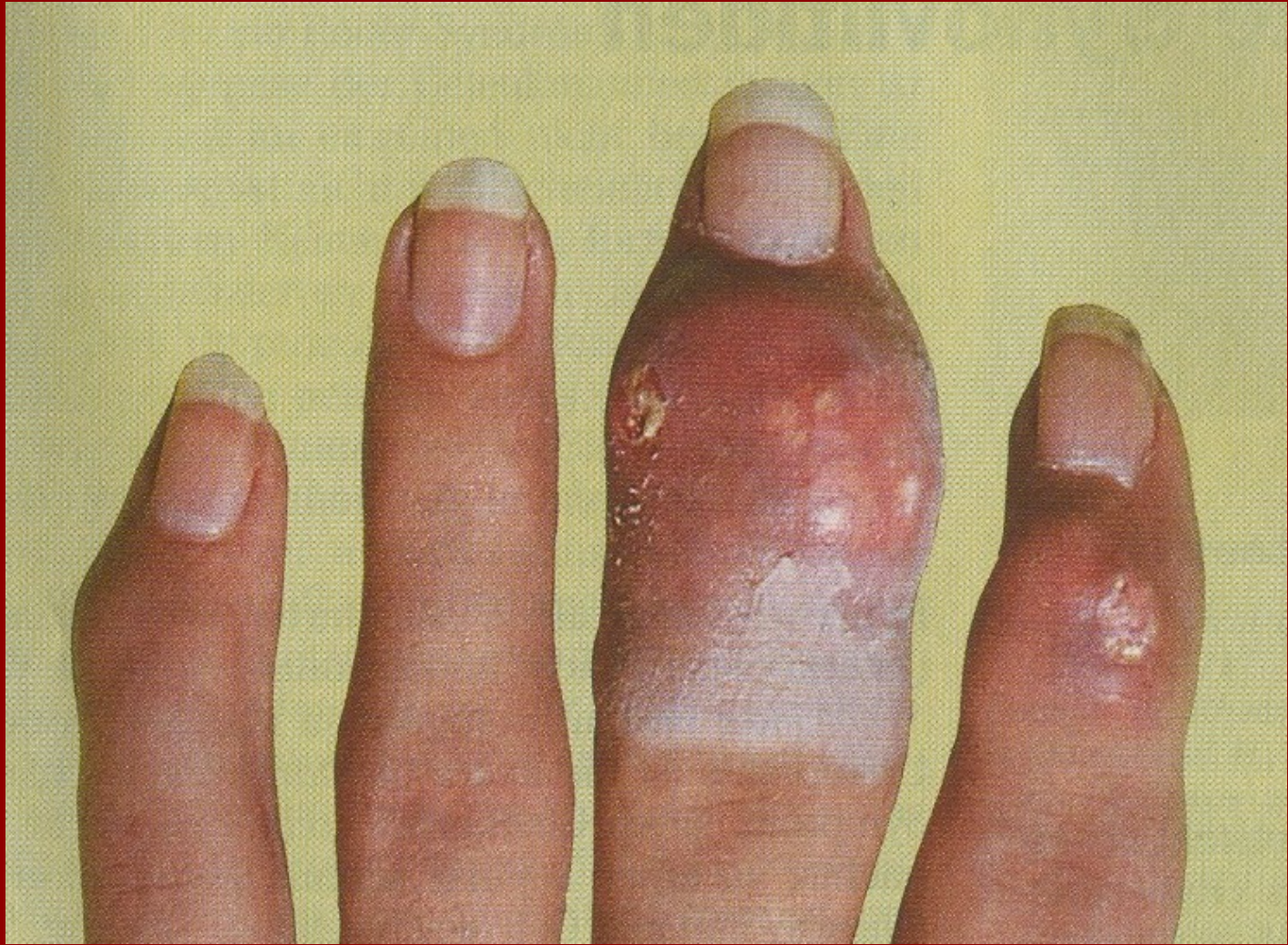# DNA - příznaky

- dnavý záchvat – typicky MTF kloub, začíná nad ránem - sub galli cantu, obvykle po dietní či režimové chybě, parestézie přecházející v bolest, zčervenání, otok, celkově teploty, podrážděnost, pocit plnosti, nástup do několika hodin do maxima, odeznívá 3-7 dní
- dnavý tofus – uloženiny krystalů KM



# DNA

- chronická - orgánové postižení:
  - dna v ledvině -  
dna v artritidě
- laboratorní příznaky – zvýšení sérové hladiny KM – u primární méně u sekundární více, lehce zvýšená FW, punktát z kloubu nebo tofu



# DNA - léčba

- akutní záchvat – NSAID – indometacin, diclofenac, kolchicin 1 mg po 1 hod do vyvolání průjmu, klid, tekutiny
- dlouhodobě - dieta bezpurinová, blokátory xantinoxidázy – allopurinol
- Sekundární dna – při krevních chorobách, chemoterapii, renální insuficienci

# Degenerativní onemocnění kloubů a páteře

- rozvláknění chrupavky, její rozrušení, atrofie
- příčiny - stárnutí, kongenitální, traumatické změny, onemocnění kloubů, přetěžování, metabolické vlivy, genetické vlivy
- příznaky – startovací bolesti, horší k večeru, bolest v krajích polohách, deformace kloubu, varózní, valgózní postavení, omezení hybnosti až ankylóza
- dekompenzace artrózy – zánětlivé známky, bolesti spontánní, i v noci

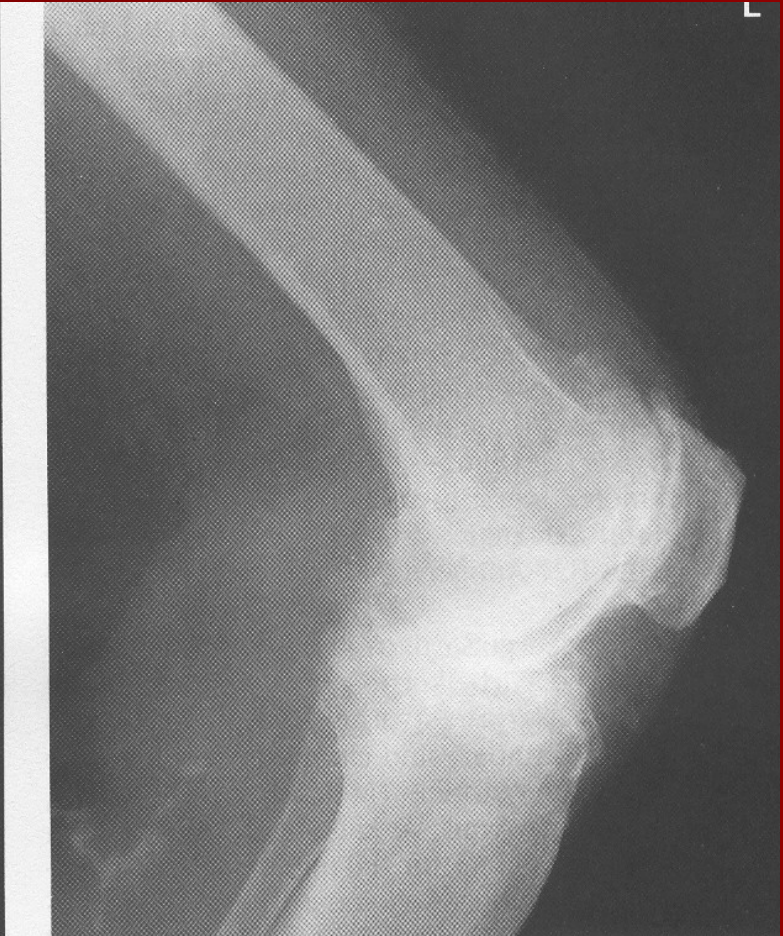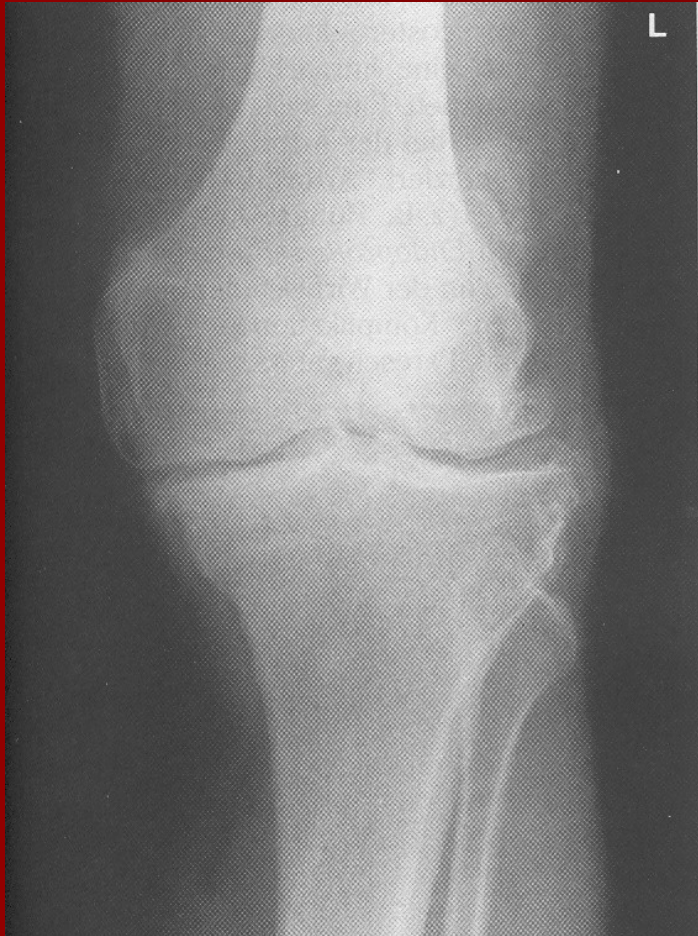# Degenerativní nemoci kloubů a páteře.

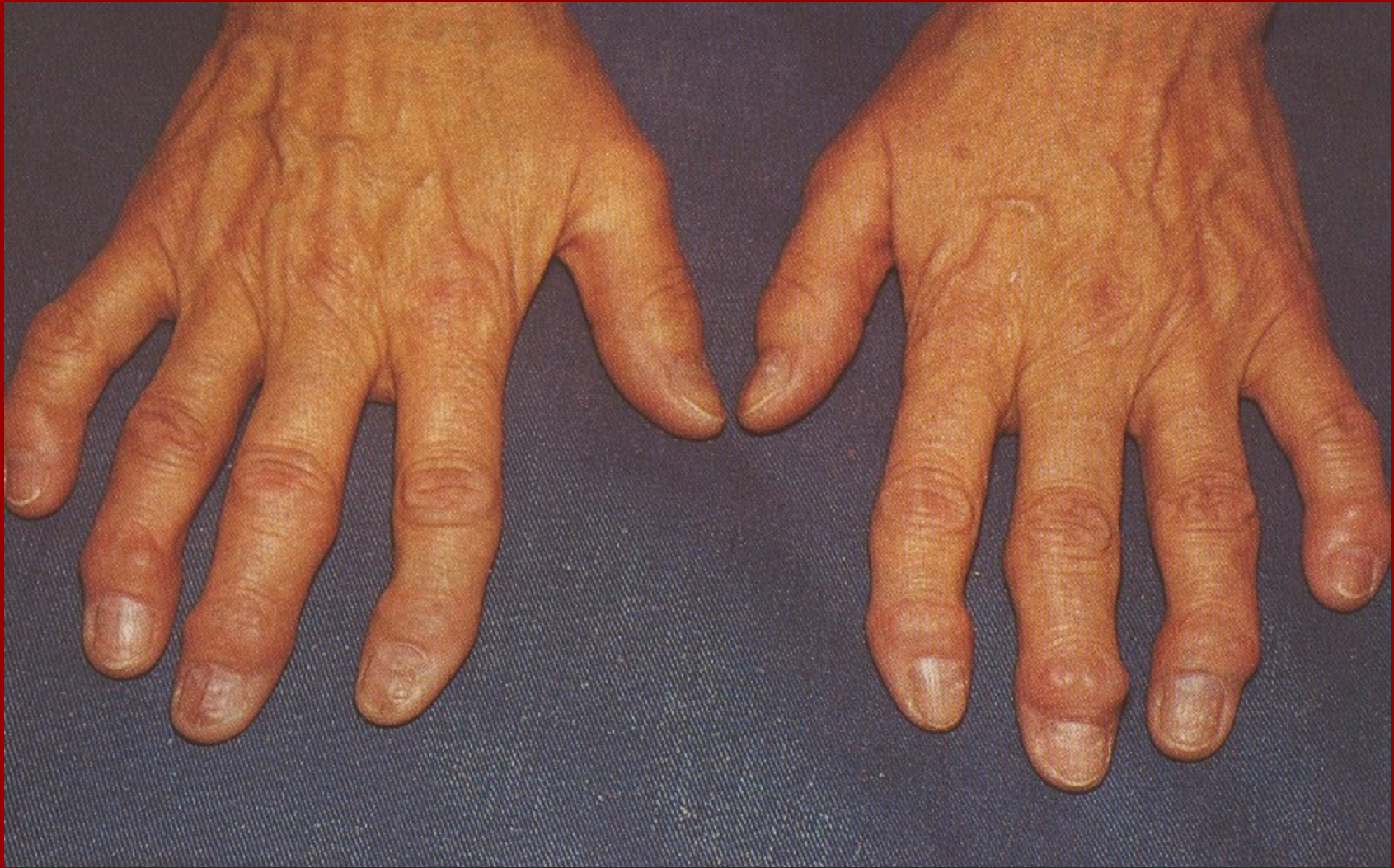- RTG obraz – zúžené kloubní štěrbiny – ztenčení chrupavky, osová úchylka, naléhání kostní tkáně – tvorba osteofytů, subchondrální cysty
- laboratorní obraz – není zvýšena FW ani jiné parametry



# Degenerativní nemoci kloubů a páteře.

- HKK – Heberdenovy a Bouchardovy uzly, palcová rhizartróza
- kyčelní klouby – koxartróza – bolest do inguiny a na vnitřní stranu stehna, zkrácení končetiny, sklon pánve
- kolenní klouby – gonartróza – u obézních a u porušené osy, zpočátku bolestivost se schodů a s kopce, postižen i kloub femoropatelní – sed, klek, dřep
- klouby nohy – hallux valgus, Chopartův kloub



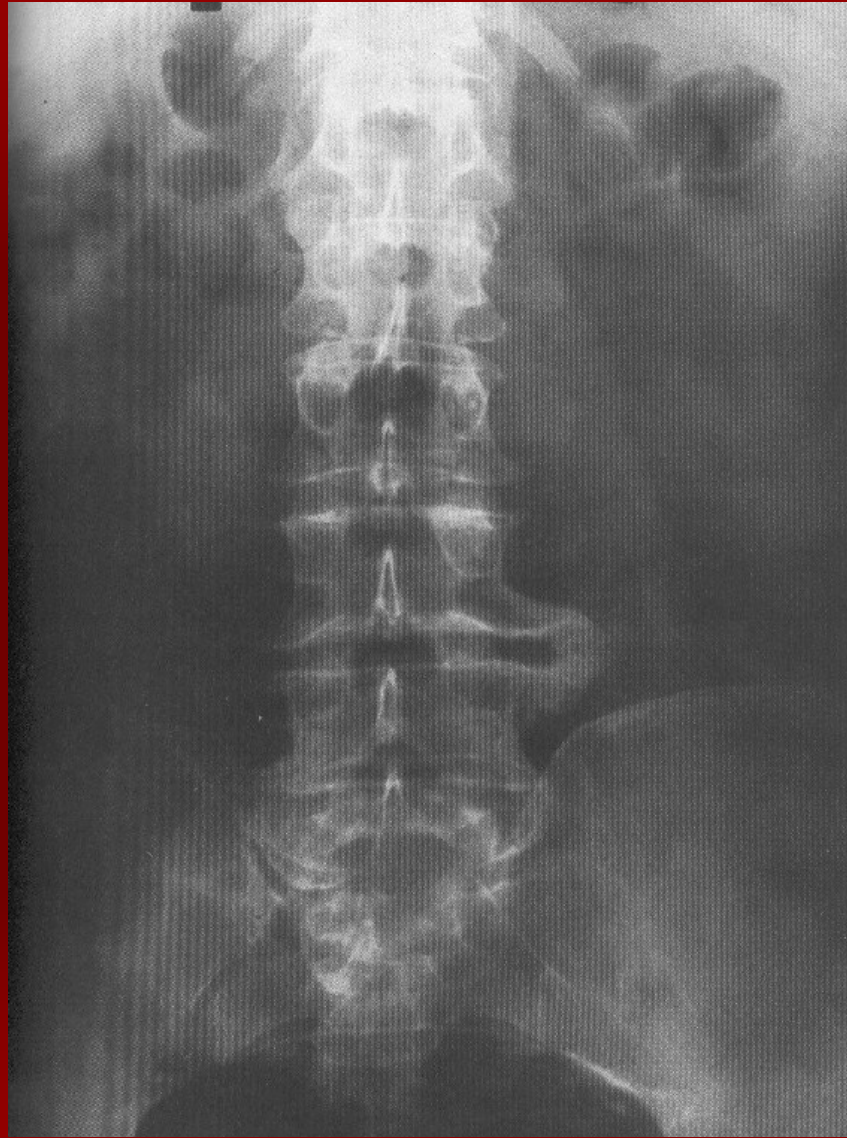

# Degenerativní nemoci kloubů a páteře.

- léčba – odstranit příčiny – lze-li, rehabilitace, analgetika (ASA, NSAID) – příliš velká analgézie vede k přetežování kloubu, chondroprotektiva, fyzikální terapie, RTG ozáření, lázeňská léčba, TEP

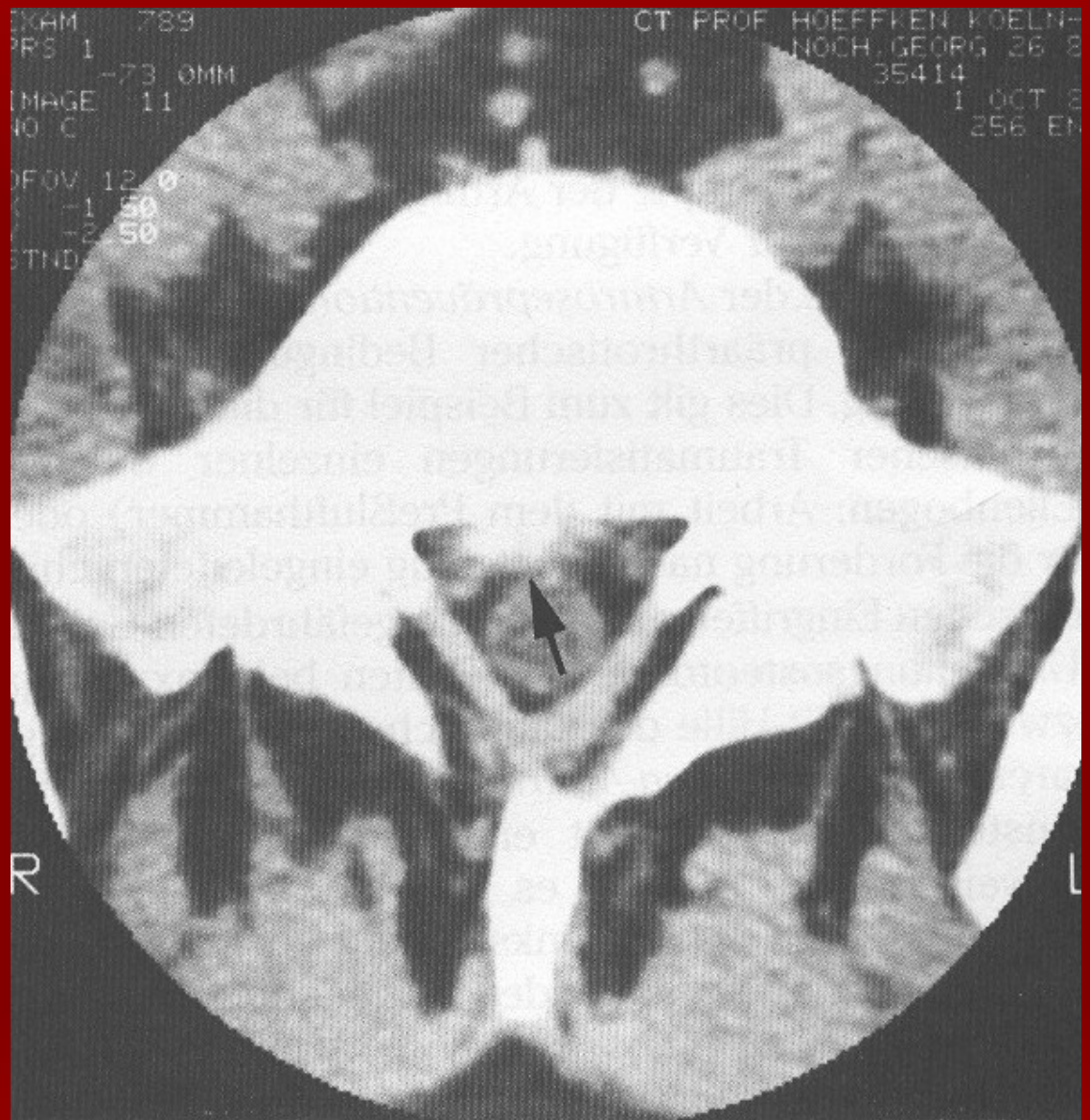
# Degenerativní nemoci kloubů a páteře.

- změny obdobné – na kloubních chrupavkách obratlů
- příznaky – omezení hybnosti, bolestivost, zvýšený tonus až kontraktury paravertebrálního svalstva
- hrozí výhřez intervertebrální ploténky a útlak míchy
- Léčba – stejně, navíc myorelaxancia



EXAM 789  
PRS 1  
-73.0MM  
IMAGE 11  
NO C  
FOV 12.0  
-1 50  
-2 50  
STND

CT PROF HOEFFKEN KOELN  
NOCH GEORG 26 8  
35414  
1 OCT 8  
256 EN



R

L

# Mimokloubní revmatické syndromy.

- torticollis, lumbago – svalové boelsti v oblasti krku a bederní krajiny – léčba analgetika, myorelaxancia, vazodilatancia, infiltrace mesocainem
- entézopatie – bolesti ve svalových nebo šlachových úponech, vyvolaná pohybem, vznikají jednostranným, velkým přetížením – léčba lokálně mesocain, kenalog, klid, bandáž



# Mimokloubní revmatické syndromy.

- ganglion – výchlípka synoviální výstelky nad radiokarpálním kloubem – léčba – vypuštění obsahu, chir. odstranění
- tendinopatie – záněty šlachových pochev – omezení hybnosti, vrzoty, léčba klidem, zpevnění, možná opatrná infiltrace kortikoidem

# Mimokloubní revmatické syndromy.

- Tietzův syndrom – bolestivost úponů žebních chrupavek k hrudní kosti, imituje stenokardie – infiltrace mesocainem, kenalogem, ASA
- periartritida – ramene - bolestivé postižení periartikulárních měkkých tkání při nepoškozeném kloubu – způsobeno mikrotraumaty, fyzikálními vlivy, reflexně – vertebrogenní, pleurální, RTG – negativ, léčba – analgetika, cvičení

# Mimokloubní revmatické syndromy.

- tunelové syndromy – sy karpálního tunelu – stlačení nervově cévního svazku n. medianus (rvmatické choroby, myxedém, retence tekutin)
- příznaky – parestézie, více v noci, záleží na poloze, kůže dlaně mramorovaná, prodloužení vedení na EMG
- léčba – vasodilatace, infiltrace steroidy, operativní řešení