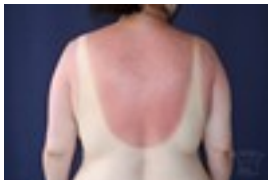

Kožní změny v perinatálním období

V souvislosti s hormonálními, metabolickými a imunologickými změnami může docházet u gravidních žen ke změnám kůže i kožních adnex. I fyziologické změny mohou ženu vystrašit, proto je třeba, aby na ně PA v krátkosti upozornila. Pokud si PA není jista diagnózou (solární dermatitida při první dlouhé expozici slunečního záření po zimní přestávce), musí odebrat anamnézu a případně odeslat ženu ke specialistovi. Včasná diagnóza může ženě zachránit život (např. u maligního melanomu). Pacientky s chronickými dermatologickými změnami by měly být upozorněny, že se stav může v souvislosti s těhotenstvím a porodem změnit, zlepšit i zhoršit. Na řešení problémů pak spolupracuje dermatolog a gynekolog.

Solární dermatitida



1. Fyziologické změny kůže a kožních adnex v graviditě

Změny pigmentace

Hyperpigmentace je patrnější u tmavších žen (fototyp III- IV), Je to důsledek zvýšené aktivity melanocytů v důsledku zvýšené hladiny estrogenu. Objevuje se na areolách, bradavkách, genitále, axilách a okolí pupku. Typická *linea alba* se probarví až k symfýze = *linea nigra*. *Melasma (chloasma)* – ohraničené hyperpigmentace v oblasti krku, obličeje a předloktí z genetické predispozice. Postihuje asi 2/3 žen, objevuje se i pigmentace jizev.

Změny vlasů

Fyziologicky vlivem zvýšené metabolické aktivity dochází ke ztluštění a rychlejšímu růstu vlasů. Několik měsíců po porodu dojde k difúznímu vypadávání (200 – 300 vlasů/den) – *telogenní efluvium*, které trvá asi 1 měsíc.

Změny nehtů

V těhotenství mohou být nehty měkké a křehké, stav se většinou spontánně upraví po šestinedělí.

Změny ve funkci žláz

Montgomeryho žlásky na areola mammae bývají asi u poloviny žen hnědě zbarvené a zbytnělé až do formy papul či nodusu.

Změny pojivové tkáně

Těhotenské strie postihují asi 90 % žen, objevují se na prsou, břiše, hýždích, stehnech. Prevence – aplikace olejových či kolagenních preparátů po celou dobu gravidity, důležitý je vliv genetiky. Léčba bývá málokdy výrazně úspěšná, zlepšení nastává po laserovém ošetření.

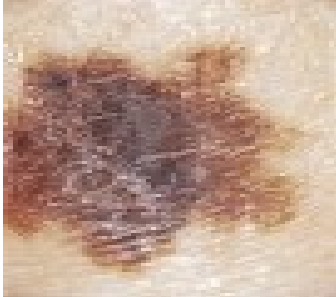Vaskulární a hematologické změny

Vlivem růstových faktorů dochází k proliferaci krevních cév, lze často pozorovat *hyperémii dásní*. Zbytnělé dásně jsou náchylné k zánětu, proto se často objevuje *těhotenská gingivitida*, ale jen u žen, které trpěly záněty již před těhotenstvím. U žen světlejšího fototypu se často objevují *teleangiektázie* ve formě palmárního erytému. Rychlé změny ve vazomotorickém systému vedou k mramorové kůži či purpuře.

Varixy se objevují velmi často jako důsledek tlaku zvětšující se dělohy. Výrazně se stav horší u těhotných, které tím trpěly onemocněním již před otěhotněním. Prevence spočívá v elevaci dolních končetin, správném nošení kompresních punčoch, v pravidelném cvičení, vhodné stravě. Tromboembolické příhody jsou vzácné u žen bez genetické predispozice – proto je velmi důležitý pečlivý odběr anamnézy. Fyziologicky je v těhotenství větší pohotovost k tromboembolismu, jako prevenci větších ztrát krve při porodu (stoupá množství faktorů VII, VIII, IX a X).

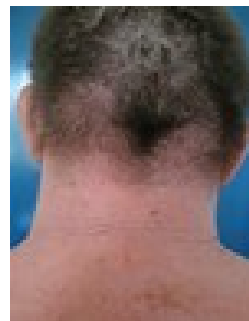
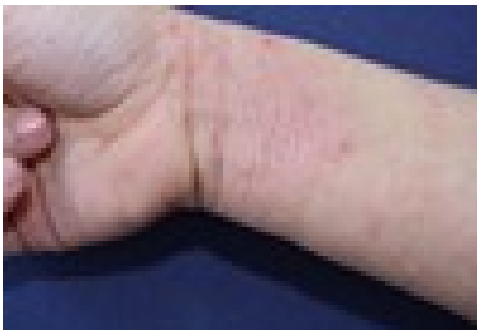2. Patologické změny kůže a kožních adnex, na které by měla PA umět zareagovat

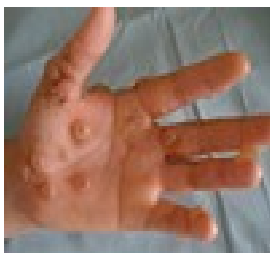Maligní kožní nádory



Maligní melanom je nejčastější malignitou diagnostikovanou v graviditě, zřejmě v důsledku rostoucí incidence v populaci a vyššímu věku těhotných. Dosud není spolehlivě prokázáno, že by měla gravidita vliv na průběh a malignitu melanomu. Klíčové je rychlé vyšetření a případně chirurgická excize nádoru s širokým okolím, která se kvůli graviditě **neodkládá**. Prognóza onemocnění a ponechání gravidity je závislá na existenci metastázy v sentinelové uzlině. Pokud by gravidita trvala, je snaha udržet těhotenství nejméně do 35. týdne. Maligní melanom je nejčastější metastázující malignitou na placentu a plod. Takto ohrožené dítě by mělo být sledováno alespoň první dva roky v tří až šestiměsíčních cyklech. Podíl PA na prevenci vzniku onemocnění – důsledná edukace žen se zaměřením na správné slunění a sledování kožních změn ženou samotnou i partnerem (výskyt na zádech může uniknout pozornosti, stejně i plosky nohou a vlasatá část hlavy).

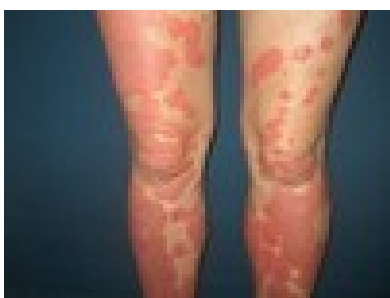Atopická erupce v těhotenství (AEP)





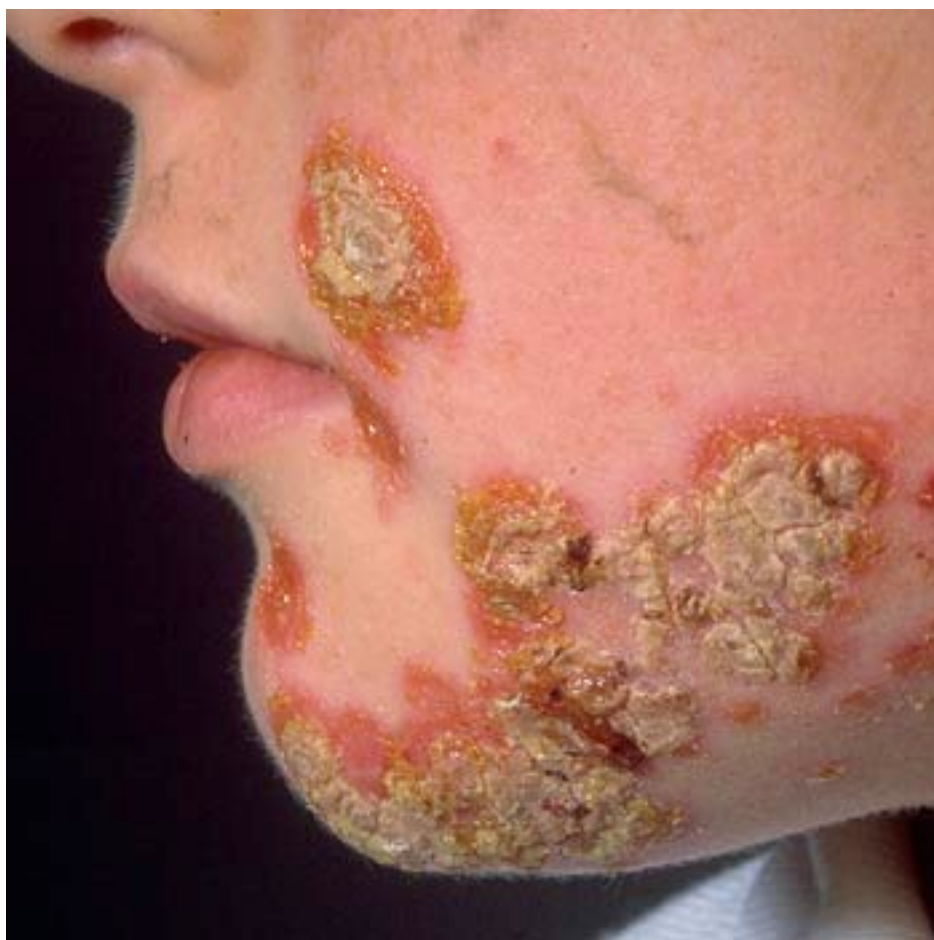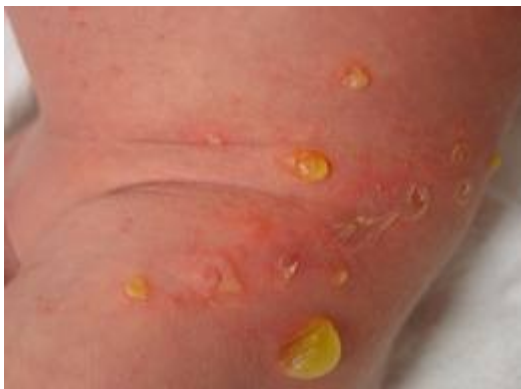je charakterizovaná jako svědivý exém, je to nejčastější dermatóza vznikající v těhotenství, ponejvíce u žen s atopickou predispozicí. Pokud se objeví v tomto období poprvé, je to u 75 % žen v prvním či druhém trimestru. U žen s atopickým exémem s výskytem již před otěhotněním je průběh v 60 % závažnější a to hlavně v druhém a třetím trimestru. Klinicky má dvě podoby – častěji jde o typický výsev v oblasti obličeje a krku, zápěstí loketních a podkolenních jamek. Objevují se makulopapuly později splývající a mokvající plaky s deskvamacemi. Méně často je výsev lokalizován na trupu a končetinách. Vždy se objeví bílý dermografismus a suchá kůže. Léčba je zpočátku aplikována slabšími koncentracemi kortikoidů v kratším režimu. Pokud se nedostaví žádoucí efekt, přechází se na systémové kortikoidy a UVB fototerapii. AEP může recidivovat v další graviditě, vliv na plod nebyl prokázán. Není jisté, zda má narozené dítě větší riziko rozvoje atopického exému v dalším životě.

Psoriáza v graviditě



Ve většině případů dochází v těhotenství ke zlepšení, v pětině případů ke zhoršení a v pětině se klinický obraz nemění. Po porodu se většinou stav mírně zhorší, ale na původní úroveň. Léčba je pomocí kortikoidů, UVB fototerapie. V důsledku léčby kortikoidy dochází k poklesu hladiny kyseliny listové, je třeba monitorovat hladinu a případně substituovat.

Impetigo - chrásky, povrchová pyodermie.



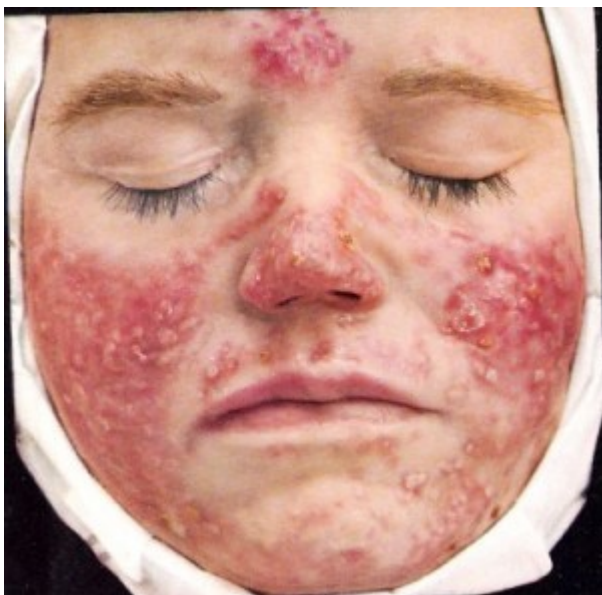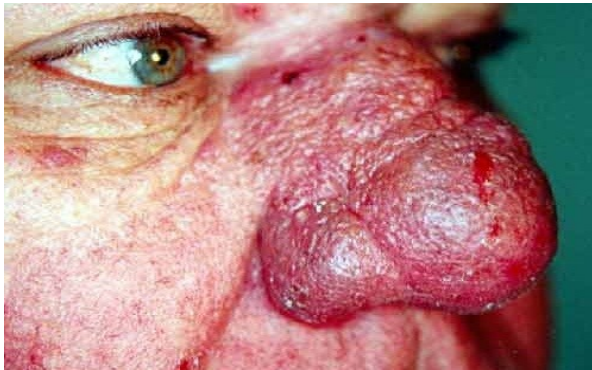pochází z latinského výrazu impetere (zaútočit). Toto nezávažné infekční onemocnění se vyskytuje především u kojenců a dětí předškolního a mladšího školního věku. Může se však vyskytnout i u těhotných zejména ve třetím trimestru, kdy napadá hlavně matky nakažených dětí. Impetigo je vysoce nakažlivé a přenáší se tekutinou, která vytéká z puchýřů.

Je způsobeno bakteriemi rodu *Staphylococcus* a *Streptococcus*, které za normálních okolností kůži neprostupují. Pokud je však kůže poraněna nebo je nějakým způsobem poškozena (pokousání zvířetem, hmyzem, pořezání, poškrábání), je vstup bakterií usnadněn a dochází ke vzniku zánětu. V malém procentu případů může impetigo vzniknout i na zdravé neporušené kůži.

Diagnóza je většinou možná pouhým pohledem. U méně jasných případů lze také odebrat trochu tekutiny z puchýřů a odeslat ji na mikrobiologické vyšetření, aby se zjistil původce.

Při léčbě musíme nejprve zastavit šíření infekce. Antibiotická léčba se odvíjí dle druhu bakterie, která impetigo způsobuje. Antibiotika je možné podávat jak lokálně, tak celkově.

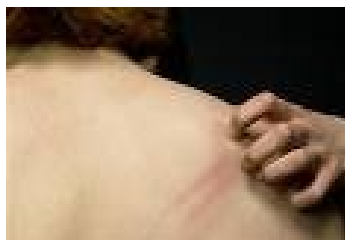Rosacea neboli růžovka



je zánětlivé onemocnění kůže obličeje. Příčina tohoto onemocnění není dostatečně známa - většinou se podílí vazodilatační angiopatie (rozšířené cévky v obličeji) či působení zevních vlivů – sálavé teplo, UV záření, horké nápoje ale i často různé emoce. Nejvíce jsou postižené ženy středního věku a někdy může vznikat současně s akné nebo krátce po něm. Typické je vnik rhinophyma – hyperplazie (zbytnění) vaziva a mazových žláz v oblasti nosu, který je hrbolatý, připomínající květák. Těhotenství stav prokazatelně ani nezlepšuje, ani nezhoršuje. Důležitá je prevence: fotoprotekce, zákaz konzumace alkoholu a kořeněných jídel, omezení horkých nápojů.

Léčba: se realizuje pomocí místně působících léků, dále se uplatňují antibiotika. Teleangiektázie (rozšířené cévky) lze odstranit elektrokoagulačními zákazy.

Svrab (zákožka svrabová)



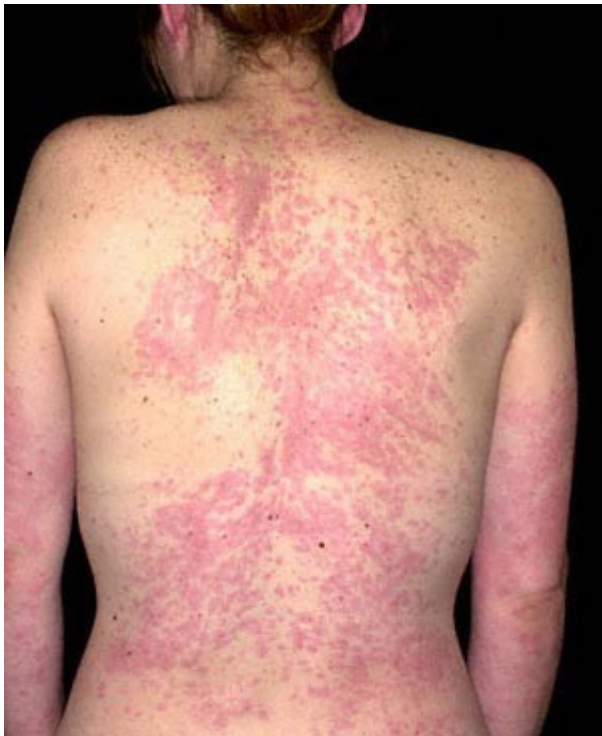můžeme definovat jako infekční, svědivé, kožní onemocnění, jehož původcem je parazit *Sarcoptes scabiei* (samička zákožky svrabové). Zákožka svrabová pak v pokožce člověka vytváří chodbičky. V těchto chodbičkách samička kálí a klade vajíčka, ze kterých se za dalších 14 dní vyvinou dospělí jedinci. Působí menší epidemie v prostředí, kde je předpoklad většího pohybu lidí, v kombinaci s nižší úrovní hygieny. Mimo hostitele samička přežívá maximálně 2-3 dny, protože je velmi citlivá na vyschnutí a vlhko. Svrab patří také do skupiny chorob přenosných pohlavním stykem (STD). Inkubační doba je měsíc až měsíc a půl. Mezi zvláštní formy svrabu můžeme zařadit *scabies inkognita* (u lidí s dobrými hygienickými návyky) a *scabies crustosa* (velice nakažlivá forma svrabu).

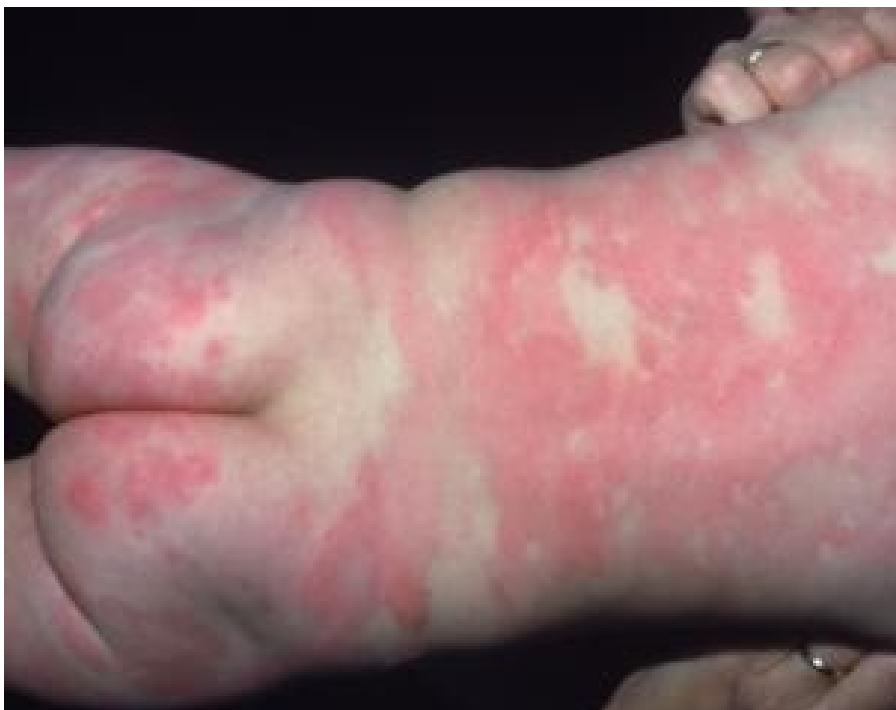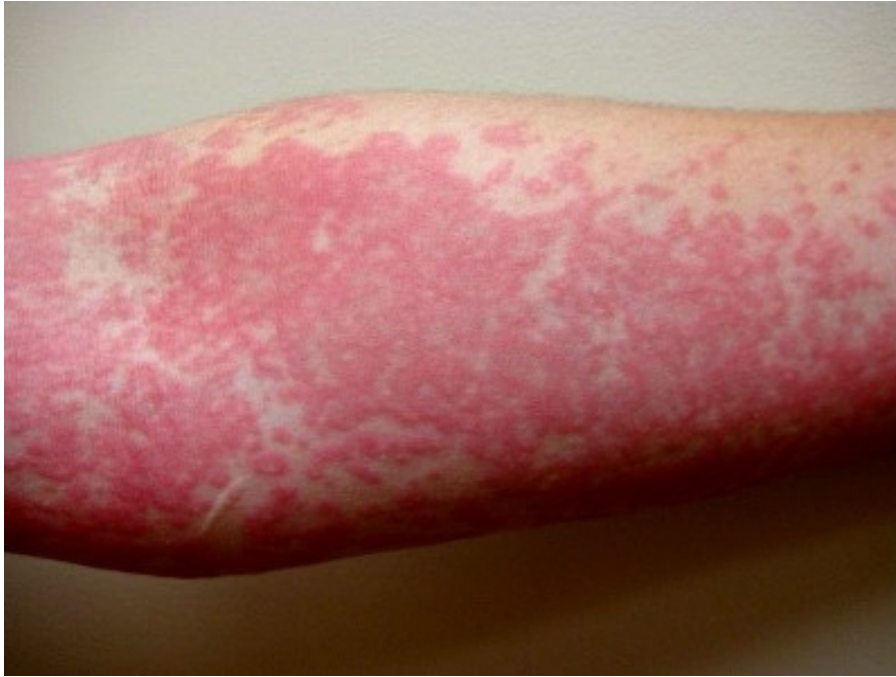Projevy:

- velmi intenzivní až kruté noční svědění (pruritus)

- po zahřátí pod pokrývkou se objeví vyrážka na charakteristických místech kůže – zejména tam, kde je malá tloušťka kůže – genitál, třísla, podbřišek, kolem pupku, kolena, podpaží, zápěstí, lokty, prsní bradavky, mezi prsty ruky, v podpažní jamce.
 - zpravidla současný výskyt u členů domácnosti a u všech sexuálních partnerů
 - charakteristickým příznakem jsou chodbičky, které jsou většinou esovitého tvaru, bělošedavé barvy a délky 5–15 mm
 - vyskytují se makuly, papuly, papulovezikuly, krustoskvamy, později exkoriace (poranění kůže škrábáním), dále se může vyskytovat ekzém, někdy malá tečkovitá hnisavá ložiska
- Těhotnou s podezřením na toto onemocnění je třeba izolovat a situaci konzultovat s odborníkem (infekcionista). Je třeba monitorovat hygienickou úroveň domácnosti a spolupracovat s epidemiologem.

Kopřivka – urticaria





Kopřivka je velmi časté kožní onemocnění charakterizované výsevem prchavých, svědivých pupenů. Jedná se o heterogenní skupinu chorob se stejnou manifestací. Ústředním momentem vzniku kopřivky je degranulace mastocytů s uvolněním v nich obsažených vazoaktivních látek (především histaminu, cytokinů, atd.), které působí vazodilataci a zvýšení propustnosti cévních stěn.

Příčina: Vyvolávající mechanismy jsou imunologické (např. po různých antibioticích apod.) a neimunologické (např. potraviny, štípnutí hmyzem, fyzikální vlivy ad.). Kopřivka postihne alespoň jednou v životě 20-30 % lidské populace.

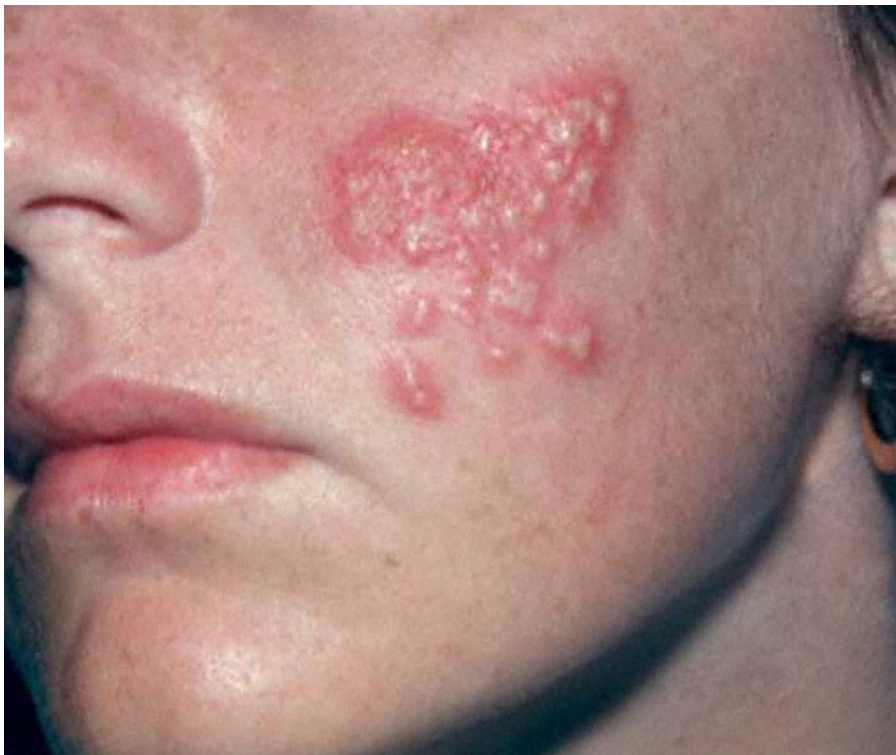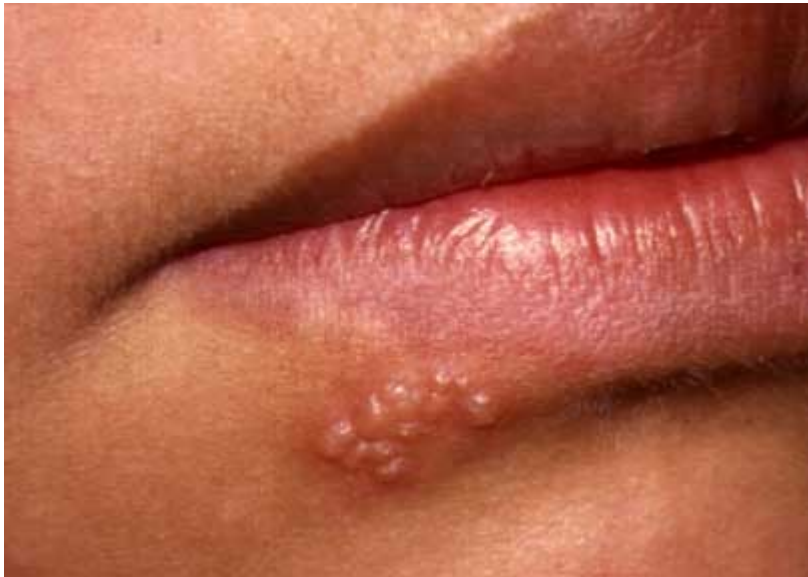Léčba: Důležitá je prevence (omezit stres, alkohol, známé alergenů, pozor na těsné prádlo atd.), aplikace vlažných sprch, lokálně roztoky a masti s obsahem 1% mentholu proti svědění.

Lékař ordinuje antihistaminika (Zodac, Zyrtec apod.), ev. tricyklická entidepresiva, kortikosteroidy, při anafylaktickém šoku adrenalin.

Projev:

- výsev pomfů (silně svědicí, oteklé, ploché a dobře ohraničené ložisko), pomfy vznikají rychle - během několika minut
- velikost pomfů od mikroskopických až po velké mapovité plochy (urticaria gigantea)
- intenzivní svědění kůže
- silné tendence ke tření a škrábání
- občas také exkoriace kůže (poškození kůže nehty při škrábání)
- jako komplikace obtížnější dýchání, chrapot
- výjimečně průjem
- otoky a bolest kloubů
- někdy zvýšená tělesná teplota, celková nevolnost
- možný i masivní otok hrtanu se ztíženým dýcháním až dušením
- rozvoj anafylaktického šoku

Infekce virem herpes simplex (HSV), opar



Původcem onemocnění je Herpes simplex virus – HSV, který má dva základní typy - typ 1 a typ 2. Typ 1 – jím je způsobován herpetický exantém (vyrážka) mimo oblast genitálu. Typ 2 – uplatňuje se zejména u herpesu v místě genitálu. Prvotní onemocnění probíhá obvykle mezi 1.

až 5. rokem a obvykle mívá jen minimální příznaky. Po tomto onemocnění přetrvává virus v těle již po celý život. Výjimečně přímou nákazou – kontaktem např. polibkem, pohlavním stykem, při porodu apod. Onemocnění exacerbuje (znovupropuká) obvykle reaktivací endogenního latentního (vnitřně uloženého) viru, obvykle vlivem nějakého provokačního faktoru.

Spouštěcí faktory způsobující exacerbaci (znovuvypuknutí onemocnění):

- jakékoli (i mírné) oslabení imunity
- náhlé větší oslunění
- trauma na predilekčním místě např. na rtu při stomatologickém zákroku
- období menstruace
- celková infekční horečnatá onemocnění
- nadměrná psychická či fyzická zátěž

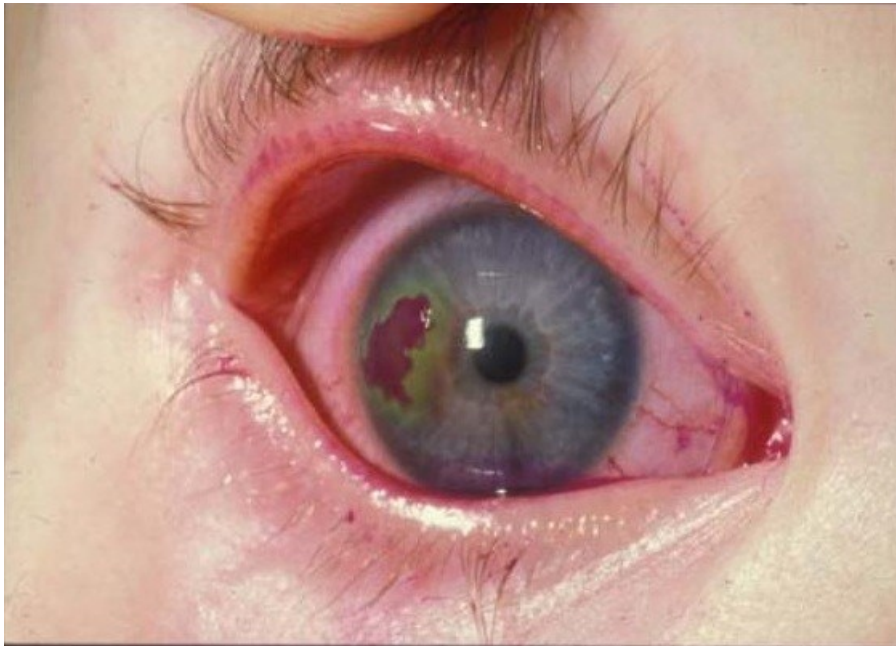Projevy:

- mírné svědění v místě pozdějšího výsevu, později zarudnutí a otok
- později pak drobné seskupené puchýřky
- zkalení obsahu puchýřků a tvorba krust
- zhojení obvykle za 10-14 dnů
- obvykle se vytváří opakovaně na stejném místě
- lokalizace: především ret a těsné okolí, mohou být postiženy i jiné části obličeje, méně často hýždě, herpes může vzniknout i na rohovce.
- herpes simplex genitalis – na penisu a vulvě
- jsou přítomné časté recidivy

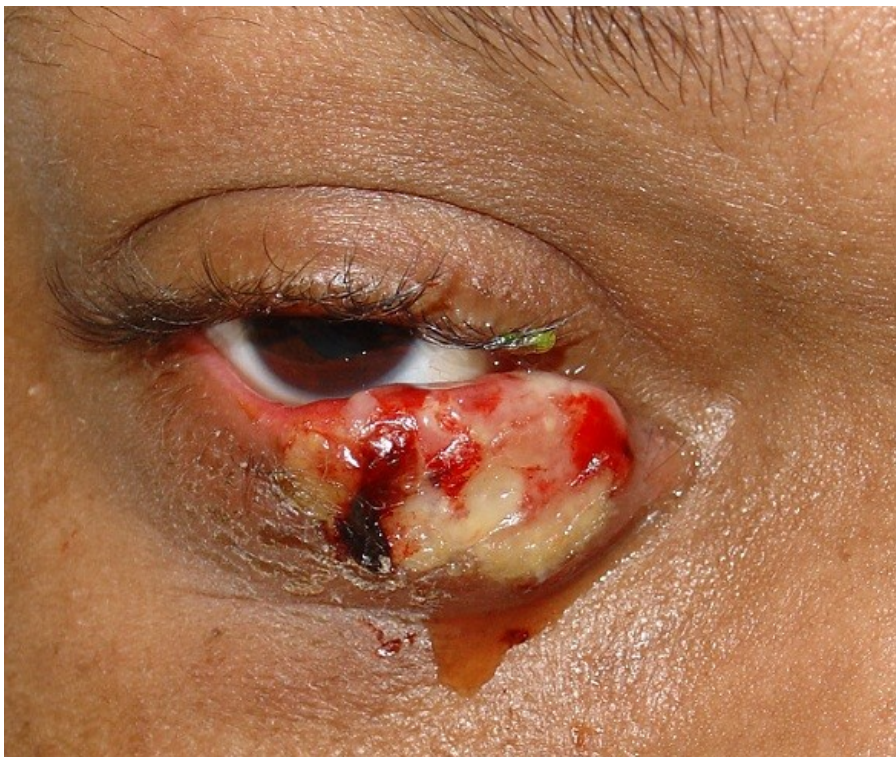Terapie: v léčbě se uplatňují místně působící léky – např. Zovirax, Herpesin krém, celkově působící léky při závažnější infekci.

Prevence: vyvarovat se známým spouštěčům, některé ženy uvádí, že v době těhotenství opary netrpěly. Při prvním projevu (obvykle mravenčení až svědění v místě výskytu) nasadit vysoké

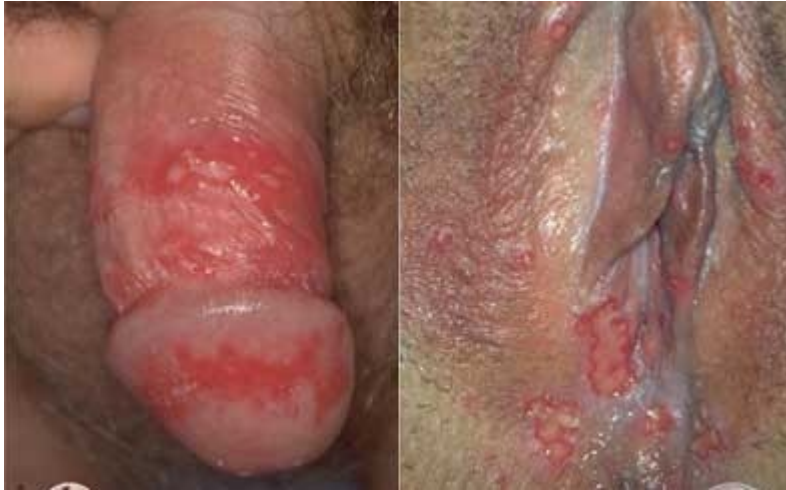dávky Riboflavinu. Výskyt na genitálu v období porodu je důvodem k zvážení strategie vedení porodu.



opar rohovky – zobrazení po obarvení oftalmologickým barvivem

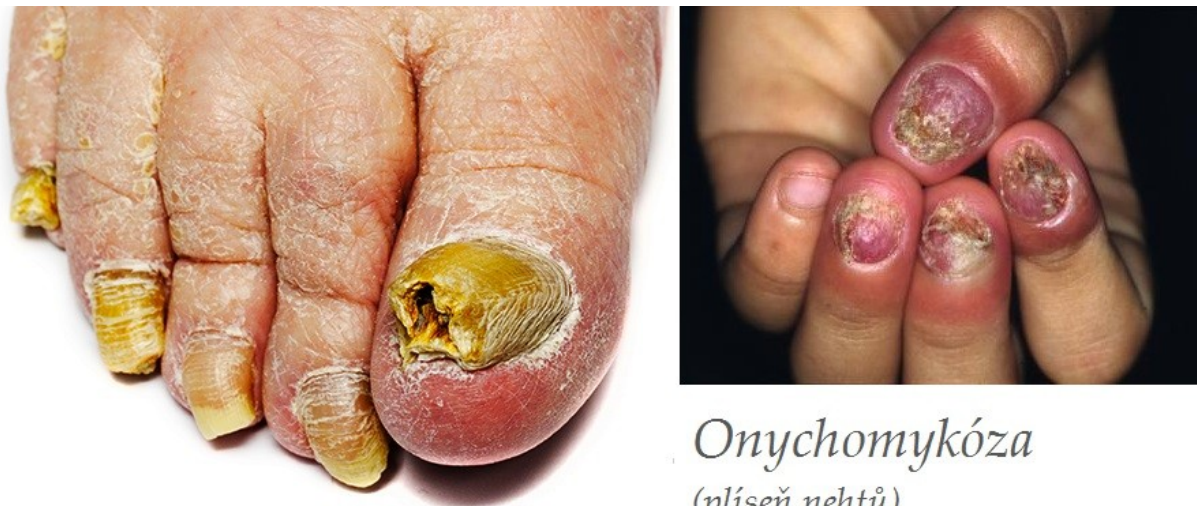

opar očního víčka



herpes simplex genitalis - penis, vagina

Onychomakóza, plíseň nehtu



*Onychomykóza
(plíseň nehtů)*

Onychomykóza (anglicky onychomycosis) je mykotické (plísňové) onemocnění nehtů, převážně na nohou. Často navazuje na plísňové onemocnění nohou (tinea pedis). Původci této nemoci jsou dermatofyta, kvasinky (Candida)

Příčina: Rizikovými faktory vzniku choroby jsou oběhové nemoci dolních končetin, časté úrazy či DM, vyšší věk, nedostatečná hygiena, uzavřená obuv, časté sportování spojené se zapocením nohou.

Diagnostika: Mykologické vyšetření postiženého nehtu pomocí louhového preparátu a kultivace.

Léčba: Často je obtížná vzhledem k častým recidivám. Vhodná je kombinace lokálních antimykotik s tříměsíční terapií celkovými antimykotiky (terbinafin). Při postižení pouze několika nehtů je možná chemická ablace (odstranění) nehtu silnými keratolytiky.

Projevy:

- bělavé až žlutavé zbarvení nehtové ploténky, ztráta lesku nehtu
- ztlustění nehtu, nadzvedávání volného okraje nehtu
- deformace nehtu
- rozpad nehtu (onycholýza)

Prevence:

- častá výměna ponožek, ponožky prát na 60stupňů
- chování v saunách, na koupalištích
- cizí domácí obuv???
- Občas „okyselení“ kůže nohou
- Při dispozici preventivní ošetření antimykotiky (dnes spreje 1x za tři měsíce)

Literatura:

Moderní gynekologie a porodnictví, 24/2016 č. 2, www. Levret.cz, str. 153

<http://www.dermanet.cz/cs/kozni-choroby/fotografie-koznich-chorob/>

<http://www.priznaky-projevy.cz/kozni>