

**Indikace  
k cytogenetickému  
vyšetření**

**Vrozené  
Chromosomové  
Aberace**

# Chromosomové aberace (CHA)

- Pro každé počaté dítě platí obecné genetické riziko 3-5%, že se může narodit s nějakou VVV.
- **vrozené CHA:**
  - 20 – 50% všech početí
  - 50 – 60% abortů v trimestru
  - 0,56 - 0,7 % živě rozených dětí
- **získané CHA:**
  - onkocytogenetika, rizikové prostředí, rizikové nebo dlouhodobě podávané léky

# Frekvence vrozených chromosomových aberací (VCA)

- Živě narození 0,56-0,7%
  - Balancované 1/3
  - Nebalancované 2/3
- 
- Spontánně potracené plody 50%
  - Mrtvorozené děti 11,1%
  - Novorozenci s vývoj. vadou 15%
  - Nedonošení 2,5%

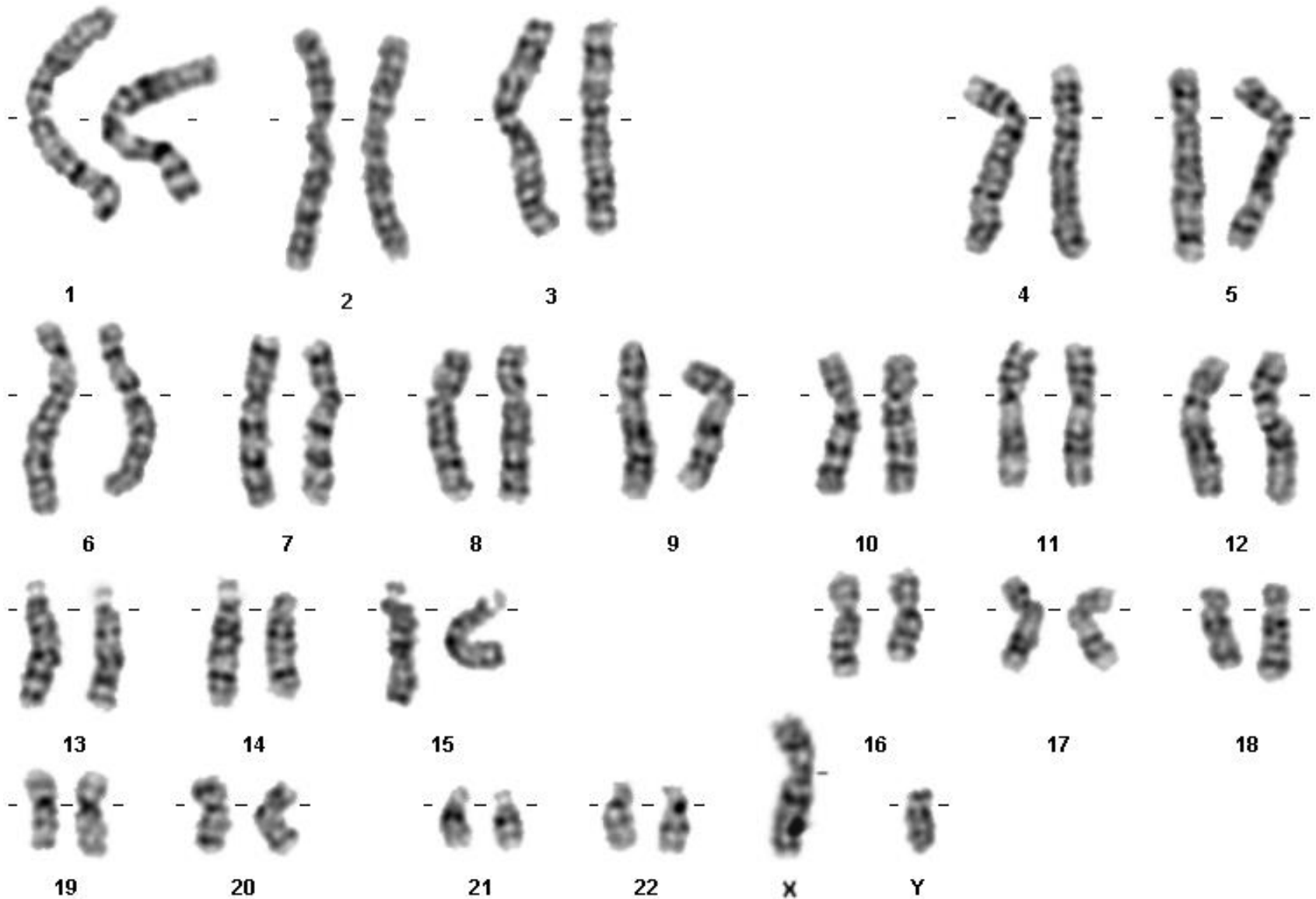
# Selekce anomálií – riziko spontánního abortu

- Plod s normálním karyotypem 10-15%
- Plod s VCA 93%
- Downův syndrom 75%
- Edwardsův, Patauův syndrom 95%
- Turner syndrom až 99%
- VCA strukturní balancované 16%
- VCA strukturní nebalancované 86%

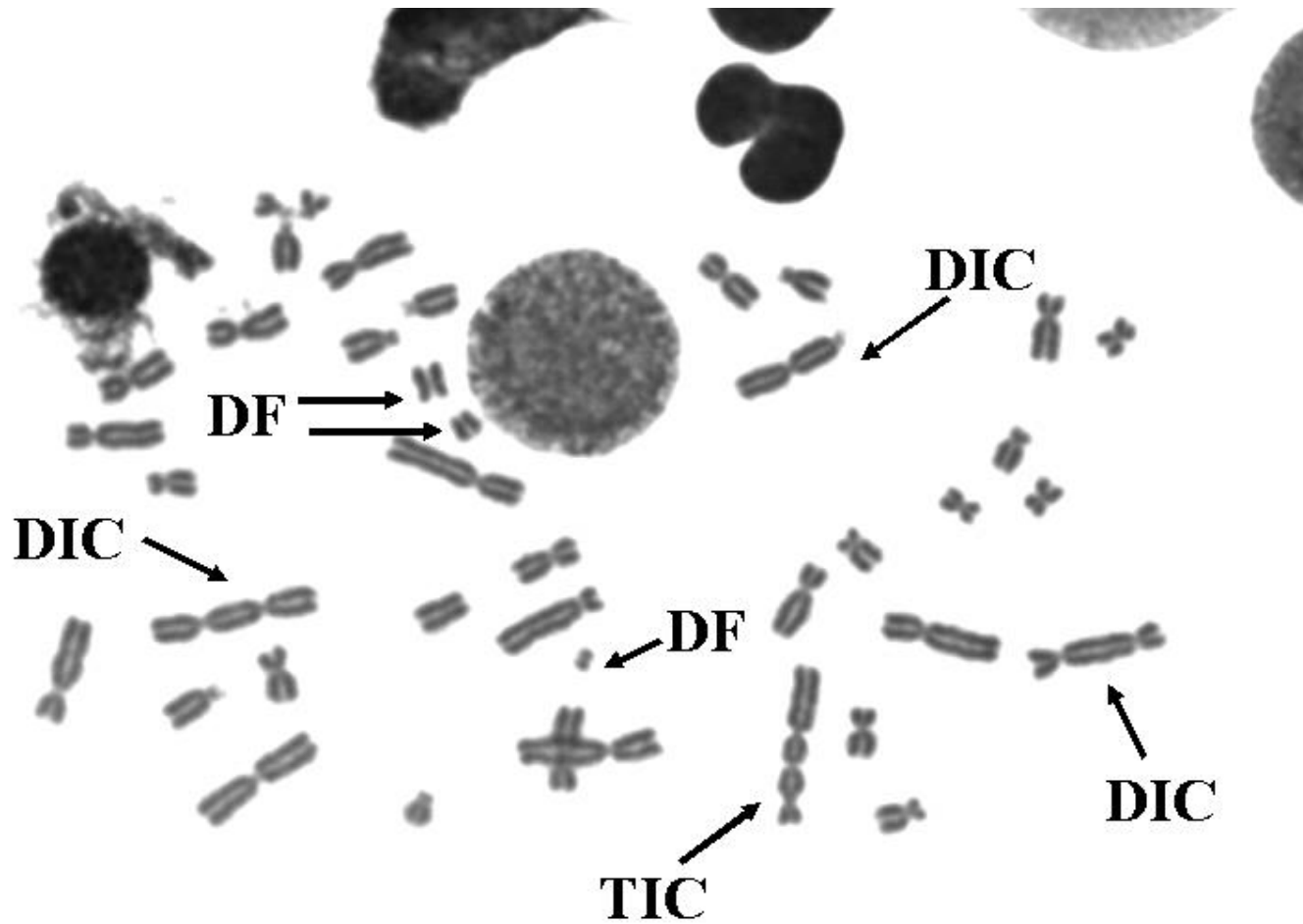
# Typy vrožených chromosomových aberací

- Numerické
- **Strukturní**
  
- Balancované
- **Nebalancované**
  
- Autosomů
- **Gonosomů**

# Normální karyotyp – G pruhy



# Získané chromosomové aberace



# Submikroskopické změny

## Mikrodeleční syndromy

- FISH (fluorescenční in situ hybridizace), M-FISH, SKY (spektrální karyotypování), CGH (komparativní genomová hybridizace),
- submikroskopické změny (**mikrodelece nebo mikroduplikace, marker chromosomy, složité přestavby**, vyhledávání typických změn v onkologii...)
- rychlá diagnostika v časové tísni, v graviditě
- vyšetření v metafázi i interfázi
- MLPA, CGH, array CGH - genetické čipy



# Molekulárně cytogenetická vyšetření

- spojení poznatků molekulární biologie a cytogenetiky
- doplňuje, zpřesňuje a urychluje cytogenetické vyšetření
- řeší nedostatky klasické cytogenetiky:
  - nedostatečný počet mitóz
  - špatná kvalita chromozomů
  - nízká citlivost vyšetření

**Fluorescenční In  
Situ Hybridizace**

**FISH, mFISH, m-band FISH, SKY**

**MLPA, CGH, HR-CGH, array-CGH**

# Indikace k postnatálnímu stanovení karyotypu

1. typický fenotyp (podezření na Downův syndrom...)
2. novorozenec s vrozenou vývojovou vadou (vadami)
3. neprospívající novorozenec/kojenec (+/-)
4. psychomotorická retardace (+/-atypická vizáž)
5. mentální retardace, atypický vývoj, poruchy chování...
6. anomálie genitálu
7. porucha pohlavního vývoje
8. porucha pohlavní identity
9. sterilní a infertilní páry
10. VCA v rodině – vyšetření příbuzných
11. dárci gamet – preventivní vyšetření

**Odběry pondělí, úterý, čtvrtek, pátek, vždy po objednání termínu  
(pozor – ATB, imunodeficit, transfuze plné krve...)**

# Indikace k vyšetření získaných chromosomových aberací

- práce v rizikovém prostředí – preventivní vyšetření v některých profesích (např. zdravotnictví - onkologie)
- chemoth, radioth, imunosupresivní th, případně jiná dlouhodobě podávaná th. – především před plánováním rodičovství
- syndromy se zvýšenou instabilitou chromosomů (NBS, Fanconi anemie, Bloom sy...) – diagnostika a sledování nemocných případně nosičů
- Vitamínová terapie
- Odběry pondělí, úterý, středa - domluva termínu

# Důvody k invazivnímu prenatálnímu vyšetření

- \* **Positivní screening (kombinovaný, biochemický, integrovaný)**
- \* **Patologický ultrazvukový nález u plodu - susp. vývojová vada / vady**
- \* **Nosičství balancované chromosomové aberace obvykle u jednoho z rodičů**
- \* **Chromosomová aberace v rodině- předchozí dítě apod.**
- \* **??Vyšší věk rodičů?? – relativní indikace při možnostech screeninových vyšetření**
- \* **Monogenně dědičné nemocnění v rodině (pokud je odebrán dostatek biologického materiálu vyšetřujeme i karyotyp plodu )**

# Materiál pro cytogenetické vyšetření VCA

## Prenatálně:

- **buňky plodové vody**
- **choriové klky**
- **placenta**
- **pupečnicková krev**
- **tkáně potracených plodů**

## PGD

- **buňky embrya den 3/den 5**

## Postnatálně

- **periferní krev + Heparin**
- **vzorky různých tkání**  
(biopsie kožní, stěry bukové sliznice..)

# Numerické VCA

- Jiný počet než 46 chromosomů
- Downův syndrom - 47,XX,+21, 47,XY,+21
- Edwardsův syndrom - 47,XX(XY),+18
- Patauův syndrom - 47, XX(XY), +13
- Turner syndrom - 45,X
- Klinefelterův syndrom - 47,XXY

# Downův syndrom, +21

- **1/800 novorozenců, 1/28 - SA**
- **androtropie 3:2**
- **75% plodů s trisomií 21 se potratí**
- **95%- prostá trisomie, 5% translokace**
- **prenatálně – BCH screening, UZ screening)**
- **NT-nuchální translucence, přítomnost nosní kosti (NB), vrozená srdeční vada (VCC), diskrepance délky stehenní kosti plodu a biparietálního rozměru (FL/BPP), další vývojové vady**
- **Postnatálně asi 1/3 srdeční vada, typicky A-V kanál, typická kraniofaciální dysmorfie, malá postava, PMR, příčná dlaň. rýha, hypotonie, časté infekce, ALL, další vrozené vývojové vady**



# Downův syndrom (+21)

- IQ 25-50
- malá zavalitá postava
- kulatý obličej
- mongoloidní oční štěrby
- hypertelorismus
- široký kořen nosu
- kožní řasa na zátylku
- malá ústa, velký jazyk
- opičí rýhy HK
- další

# Downův syndrom

- **Preimplantační genetická diagnostika aneuploidií – po IVF**
- **Vyšetření v těhotenství**
- **Prenatální screening – BCH, UZ, neinvazivní prenatální testování**
- **NIPT – neinvazivní testování volné fetální DNA v plasmě matky**
- **Prenatální diagnostika – invazivní**
- **Vyšetření rodiny a komplexní péče o rodinu a dítě s Downovým syndromem**

# **Svépomocné organizace**

- **Organizace obvykle zaměřené na jednu chorobu nebo skupinu onemocnění s podobnými příznaky**
- **Mohou významně pomáhat lidem, kteří mají zájem sdílet své zkušenosti s někým, kdo má stejné problémy, předávají vzácné informace (novým pacientům, ale i lékařům a dalším profesionálům), sledují novinky v léčbě a prevenci, podporují výzkum...**

# Syndrom Edwards, + 18

- **1/5000 novorozenců, 1/45 SA**
- **gynekotropie 4:1**
- **SA - 95%, většinou úmrtí do 1 roku**
- **prenatálně hypotrofie plodu, UZ –VVV, atypický profil, atypické držení rukou**
- **postnatálně protáhlé patičky, protáhlé záhlaví, atypické držení rukou a prstů rukou, atypický profil obličeje, malá brada, hypotrofie, různé VVV**

# Edwardsův sy (+18)

- **růstová retardace intrauterinní, hypotrofie**
- **microcephalie**
- **dolichocephalie**
- **nízko posazené uši**
- **micromandibula**
- **atypické držení prstů**
- **atypický tvar nohou**
- **další závažné VVV**

# Syndrom Patau (+13)

- **1/5000-10 000 novorozenců, 1/90 SA**
- **95% plodů se spont. potratí**
- **většinou úmrtí do 1 roku**
- **prenatálně UZ – vývoj. vady**
- **postnatálně oboustranný rozštěp rtu a patra, vývojové vady CNS a oka, postaxiální hexadaktilie, další VVV**

# Patauův syndrom + 13

- **oboustranný rozštěp rtu a patra**
- **kožní defekty ve vlasaté části hlavy**
- **vrozené vady mozku (holoprosencephalie)**
- **micro-anophthalmia**
- **hexadactilie**
- **VCC a jiné**

# Jiné numerické chromosomové aberace

- většinou mozaiky
- +8 - syndrom Warkany
- +9 - syndrom Réthoré



## VCA - gonosomy

- Turnerův syndrom - 45,X, 45,X/46,XX, 46, XiX...
- **POZOR - 45,X/46,XY- malignita**
  
- Klinefelterův syndrom -47,XXY
- 47,XXX
- 47, XYY
  
- ženy 46,XY, female
- muži 46,XX, male

# Turnerův syndrom 45,X

- plod-hygroma colli, hydrops
- nižší por.váha a délka
- nízká vlasová hranice
- lymfedémy
- pterygia
- cubiti valgi
- stenosa aorty
- VVV ledvin
- štítovitý hrudník
- laterálně uložené  
prsní bradavky
- malý vzrůst
- neplodnost

# Turnerův syndrom

- **1/2500** děvčátek, min 95% plodů se potratí
- **prenatálně** - hydrops foetus, hygroma coli
- **postnatálně** - lymfedém nártů a bérků, pterygium coli, VCC - koarktace aorty, malý vzrůst (léčba STH), další VVV, hypogenitalismus, hypergonadotropní hypogonadismus sterilita
- **asi 45% jiný karyotyp mozaiky**  
**45,X/46,XX/46,XY/47,XXX, strukturální aberace chromosomu X**

# Klinefelterův syndrom

- **Vysoká eunuchoidní postava, porucha růstu vousů, ženská distribuce podkožního tuku, hypoplasie testes, častěji retence, gynekomastie, sterilita - postupně až azoospermie**
- **PMR v max 5%**
- **prenatální záchyt většinou náhodný**

# Klinefelterův syndrom 47,XXY

- **1:670**
- **do puberty často bez nápadností**
- **opožděná puberta**
- **hypogonitalismus**
- **aspermie, sterilita**
- **ženské rozložení tuků**
- **gynekomastie**
- **chabé ochlupení**

# Další aberace gonosomů

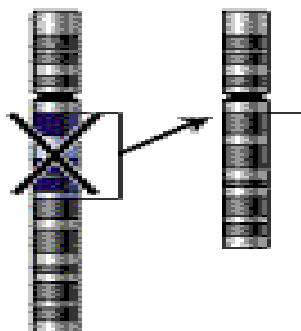
- **47,XXX** - žádné klinické příznaky, event. reprodukční potíže (opakované SA)
- malé mozaiky **45,X / 47,XXX / 46,XX** - častý nález u pacientek s poruchami reprodukce
- **47,XYY** - vysoký vzrůst – nad 200 cm, poruchy reprodukce, agresivní chování ??? není potvrzeno
- **48,XXXX** a více X - stigmata, PMR

# Strukturní chromosomové aberace

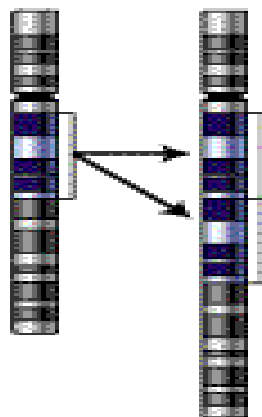
- chybění či přebývání části genetického materiálu kteréhokoli chromosomu, atypická struktura – vedle sebe se dostanou části genetického materiálu, které tam za normálních okolností nepatří – poziční efekt
- částečné-parciální delece
- parciální trisomie
- inverze, inzerce, duplikace....
- **Mikrodeleční syndromy**

# Types of mutation

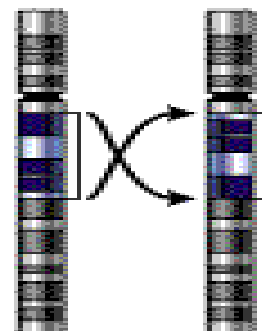
## Deletion



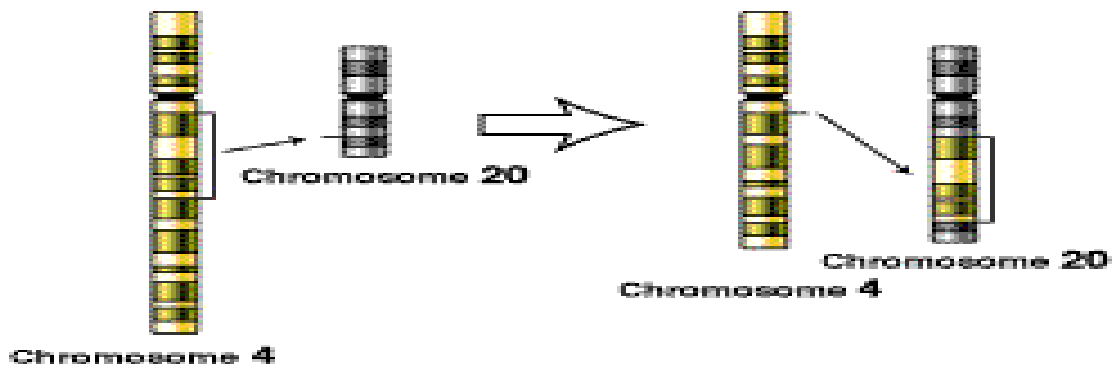
## Duplication



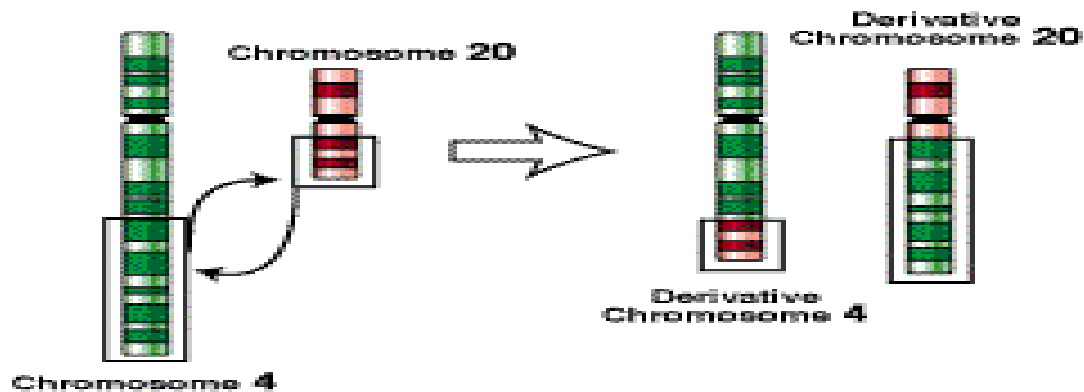
## Inversion



## Insertion



## Translocation





# **Syndrom Wolf-Hirshorn, 46,XY(XX),4p-**

- **těžká mentální retardace, typická kraniofaciální dysmorfie - hypertelorismus, hruškovitý nos, kapří ústa, pre- a postnatální růstová retardace, neprospívání**
- **další přidružené vývojové vady - srdeční, urogenitálního traktu...**

# Wolf-Hirschhorn syndrom (4p-)

**Incidence?**

**IUGR**

**Hypotonus**

**Charakteristická tvář**

**VCC**

**Výrazná hypotonie, Neprospívání je častou příčinou smrti**

**Těžká mentální retardace**

# Syndrom Cri du chat

46,XX(xy),5p-

- anomálie hrtanu způsobuje typický pláč podobný kočičímu mňoukání (jen v kojeneckém věku)
- nízká PH a PD, mentální retardace, malý vzrůst, neprospívání, měsíčkovitý drobný obličej, antimongoloidní postavení očních štěrbin, mikrocephalie
- další VVV - končetin, VCC...

## **Cri du chat (5p-)**

- **1:50 000**
- **typický křik  
novorozence**
- **laryngomalacie**
- **kulatá hlava**
- **antimongolismus**
- **epicanty**
- **hypotonie**
- **hypotrofie**
- **další vývojové vady**

# Syndrom Di George

- **Velo - Kardio- Faciální syndrom**
- **CATCH 22**
- **Vrozené srdeční vady typické konotrunkální vady, faciální dysmorfie, hypoplasie - aplasie thymu event. příštítných tělísek, imunodefekty, hypoparathyreoidismus**

# Williams - Beuren syndrom

- del 7q11.23
- **Faciální dysmorfie - Elfin face – silné rty, odstávající větší uši, srdeční vady - stenosis aorty, plicnice, hypokalcemie, malá postava, PMR, hernie, hrubý hlas, kostní anomálie, přátelská povaha, dobrý sluch...**

# Prader-Willi syndrom

- **Hypotonie, hypotrofie, poruchy příjmu potravy v kojeneckém věku**
- **PMR, malá postava, obesita, hyperfagie, akromikrie, hypogonadismus později**
- **mikrodele delece 15q11-12 paternální**

# Prader-Willi syndrom

- Snížená aktivita plodu
  - Neprospívání kojenců
  - Hypotonie novorozenců
  - Obesita
  - Hyperfagie, neukojitelný hlad
  - Hypogenitalismus, hypogonadismus
  - PMR
  - Malá postava
  - Akromikrie
  - Hypopigmentace
  - Problémy s chováním



# Angelman syndrom

- těžká PMR, epilepsie, záchvaty smíchu, těžce opožděn vývoj řeči
- atypické chování
- stigmatizace
- mikrodelece 15q11-12 mat

# Telomery

- fyzické konce chromozomů
- úplné konce tvořeny proteiny a tandemovými repeticemi DNA(TTAGGG) 3-20 Kb  
(společné pro všechny chromozomy)
- TAR – doprovodné repetitivní sekvence subteloerické oblasti 100-300 Kb
- **jedinečné sekvence – sondy pro FISH**

# Submikroskopické změny

- Array-CGH (genetické čipy), NGS
- Detekce submikroskopických delecí a duplikací
- Detekce variant normy
- **Interpretace nálezu !!!**
- Potvrzení změny dvěma nezávislými laboratorními metodami
- Vyšetření rodičů event. dalších příbuzných pro potvrzení / vyloučení patologie, určení genetického rizika pro další příbuzné

# Postup při genetickém vyšetření pacientů s podezřením na vrozenou chromosomovou aberaci

- Po ověření (konfirmasi) výsledku u pacienta dvěma nezávislými metodami následuje:
- genetická konzultace
- vyšetření rodičů
- genetická prognóza
- vyšetření dalších příbuzných dle potřeby
- prenatální / preimplantační genetická dg.