

Katetry, kanyly, drény

Operační rána

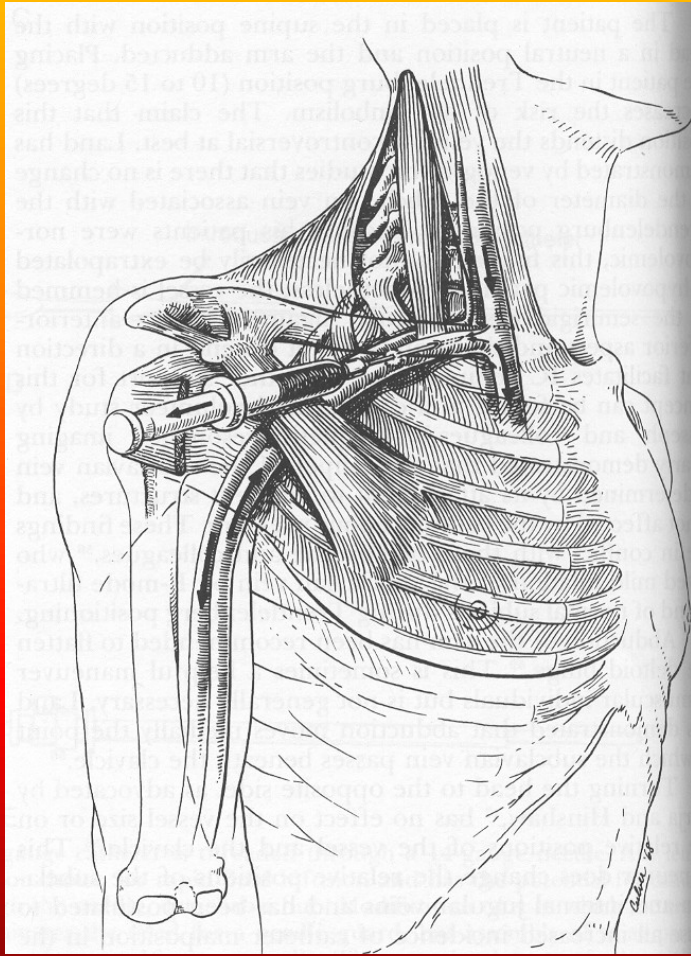
Kýly

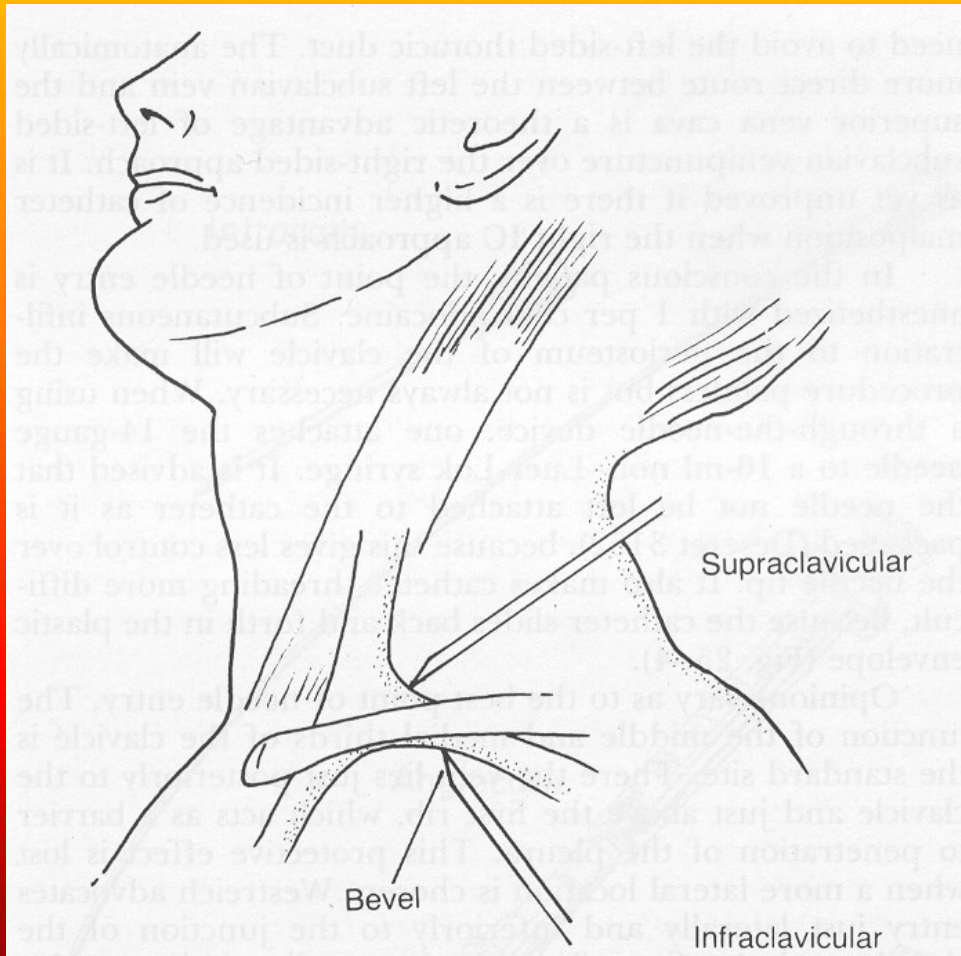
Obstrukční žloutenka

Náhlé příhody břišní

# Katetry, kanyly I

- **žilní**
  - **krátkodobé – flexily**
  - **dlouhodobé – centrální žilní katetr**
    - **pravostranná katetrizace**
    - **Hickmanův katetr**
    - **podkožní port**
- **arteriální**
  - **ventrikulografie, koronarografie**
  - **invazivní monitorace TK, saturace**





# Katetry, kanyly II

- **spinální – analgetická terapie, s podkožním zásobníkem**
- **pleurální – odsávání vzduchu či sekretů z dutiny pohrudniční, podle účelu počet komor systému**
- **močové – jednorázové, permanentní, Nelaton, Tieman, Foley, Malecot, Pezzer**

# Katetry, kanyly III

- **vždy přísně asepticky**
- **nebezpečí katetrové horečky – vzestup TT navazuje na manipulaci s katetrem – kolonizovaný katetr**
- **léčení katetrů – zvážit riziko výměny oproti persistenci kolonizovaného nebo infikovaného katetru – ATB zátky, proplachy**

# Septické stavy

- ❖ **prakticky vždy kolonizace katetru zevnitř i zvenčí !!**
- ❖ **nebezpečí endokarditidy při infekci katetru v centrálním žilním řečišti !!**

# Drény

- **odvádění sekretů**
- **zábrana předčasného uzavření rány**
  - **gázový – nebezpečí prorůstání granulační tkáně, vzestupné infekce**
  - **rukavicový – proti vzestupné infekci**
  - **Redonův – podtlak**
  - **hadicový – gravitační – zavádí se do nejnižší položeného místa op. pole**



# Operační rána I

- **vývoj názorů na ošetřování, aktuálně tendence k desinfekci a suchému ošetřování**
- **extrakce stehů 6-8-14 den**
- **hojení per primam intentionem – bez komplikací, většinou do 5-6 dnů**
- **hojení per secundam intentionem – většinou hnisání, dehiscence rány**

# Operační rána II

- opakované intervence – v případě hnisání opakované revize, sutura jen provizorní
- seromy v ráně – kolekce jantarové tekutiny čiré či zkalené, tendence k infikování – rozpuštění stehu, vyprázdnění
- hematomy v ráně – kolekce krve, tendence k hnisání – rozpuštění stehu, vyprázdnění

# Operační rána III

- ❖ dehiscence rány – porušení stehů, rozestoupení okrajů rány, v případě břicha eventrace orgánů
- ❖ nesnášenlivost šicího materiálu – i několik let po operaci vypuzuje podkoží steh – většinou s granulomem nebo hnisavou cystou

# Kýly

- **tříselná – přímá, nepřímá**
- **pupeční**
- **femorální**
- **brániční**
- **v jizvě**
- **svalová dehiscence**
- **reponibilní, ireponibilní**
- **inkarcerace střeva – poruchy výživy stěny, nekróza stěny**

# Obstrukční žloutenka

- ❖ **obstrukce žlučových cest, návrat žluči přes jaterní sinusoidy do krve**
- **může doprovázet akutní cholecystitidu, ale vzniknout i pozvolna – tu hlavy pankreatu**
  - **ikterus se svěděním**
  - **bílošedá acholická stolice**
  - **tmavá moč**
  - **horečky s třesavkami při současné cholangitidě**

# Náhlé příhody břišní

- **akutní stavy většinou vyžadující chirurgický zákrok**
- **společné příznaky**
  - **dyskomfort až lokální bolestivost**
  - **zástava plynů, stolice, event. průjem, event. zvracení**
  - **tachykardie**
  - **zvýšená teplota**
  - **hyperleukocytóza**

# Stále platí

- **!! nad náhlou příhodou  
břišní nemá zapadnout  
slunce!!**

# Akutní appendicitida

- ❖ zpočátku pocit nevěle v břiše
- ❖ lokální příznaky – Blumberg, Rowsing, Plenies
- ❖ vztah k adnexám
- ❖ atypické uložení – retrocékální
- ❖ atypické příznaky u starších



# Akutní cholecystitida

- ❖ **provokační momenty – dietní a režimové chyby**
- ❖ **lokální příznaky – bolest v dx. podžebří, propagace pod lopatku, méně často do středu epigastria, hmatný fundus žlučníku**
- ❖ **nevolnost, zvracení hořké žluté tekutiny**
- ❖ **možnost vývoje hydropsu nebo empyému žlučníku - nebezpečí biliární peritonitidy**

# Akutní pankreatitida

- **život ohrožující stav – samonatrávení slinivky břišní**
- **provokující moment – požívání tučných jídel a tvrdého alkoholu – zabíjačky, svatby**
  - ❖ **krutá, šokující bolest, zvracení**
  - ❖ **křeče z hypokalcémie**
  - ❖ **šokový stav**
  - ❖ **náhlá smrt**

# Obstrukční ileus

- ❖ překážka ve střevě, ve stěně, útlak zvenčí
- ❖ usilovná peristaltika
- ❖ ztužování kliček
- ❖ šplíchoty
- ❖ miserere

# Paralytický ileus

- hypokalémie
- pooperační
- ❖ mrtvé ticho
- ❖ meteorismus
- ❖ šplíchoty
- ❖ stagnace obsahu vede k natrávení střevní stěny

# Perforace střeva

- **peritonitida**
- **defense musculaire**
- **nekróza stěny**
- **invaginace**
- **inkarcerace kýly**
- **perforace divertiklu**

# Děkuji za pozornost

