

Punkční techniky

Venepunkce

Péče o katetry a venózní linku

Hrudní punkce

Perikardiální punkce

Abdominální punkce

Lumbální punkce

Trepanobiopsie

Punkce sleziny

Kloubní punkce

Punkce kostní dřeně, uzliny

Venepunkce I

- **periferní**
- přednostně tam, kde není možná flexe
- jehla
 - kovová
 - s křídélkem
 - flexila – po nabodnutí žíly povolit Esmarch, dále flexilu zasouvat bez zatažení končetiny, životnost 3-5 dní

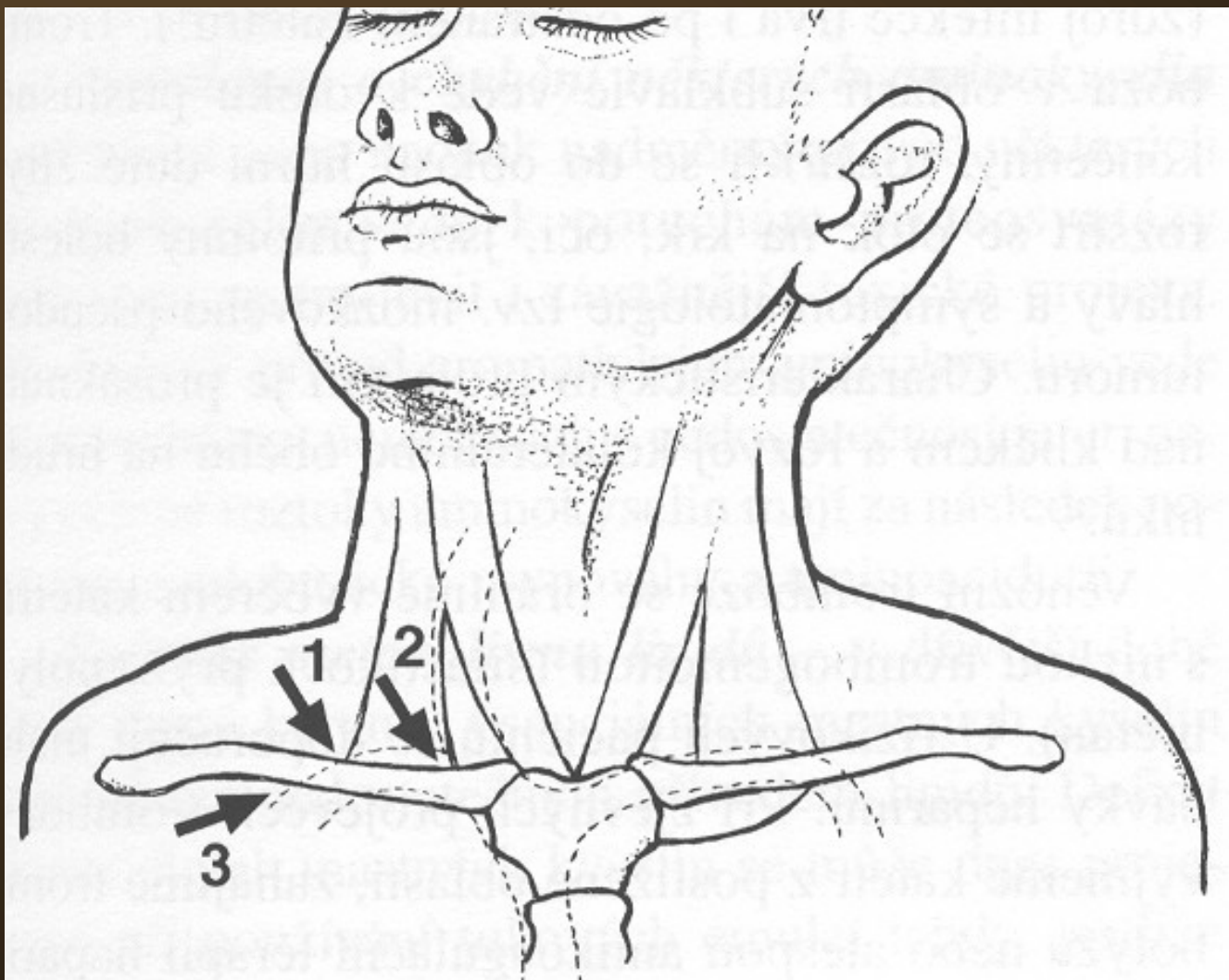
Venepunkce II

- **centrální**
- Cavafix – pro kanylaci centrálního žilního systému z periferie
- výhoda – možno i v improvizovaných podmínkách – z kubitální jamky, katetr chráněn obalem
- nevýhoda – kanyla je zaváděna vnitřkem jehly, tudíž je jehla poměrně silná

Venepunkce III

- punkce v. subclavia - cestou –
- ✓ supraklavikulární – jehla pŕlí ũhel mezi klíčkem a m. sternocleidomastoideus
- ✓ subklavikulární – na hranici zevní a střední třetiny klíčku směrem na jugulum
- punkce v. jugularis – shora za sternoklavikulární skloubení
- punkce v. femoralis – dorsálně a mediálně od a. femoralis

Přístupy punkce v. subclavia



Techniky kanylace centrálního řečiště

- **technika Seldingerova**

- tenčí punkční jehla, jejím lumenem vodič, po vodiči kanyla – méně zraňuje měkké tkáně, kanyla je silnější než původní vpich

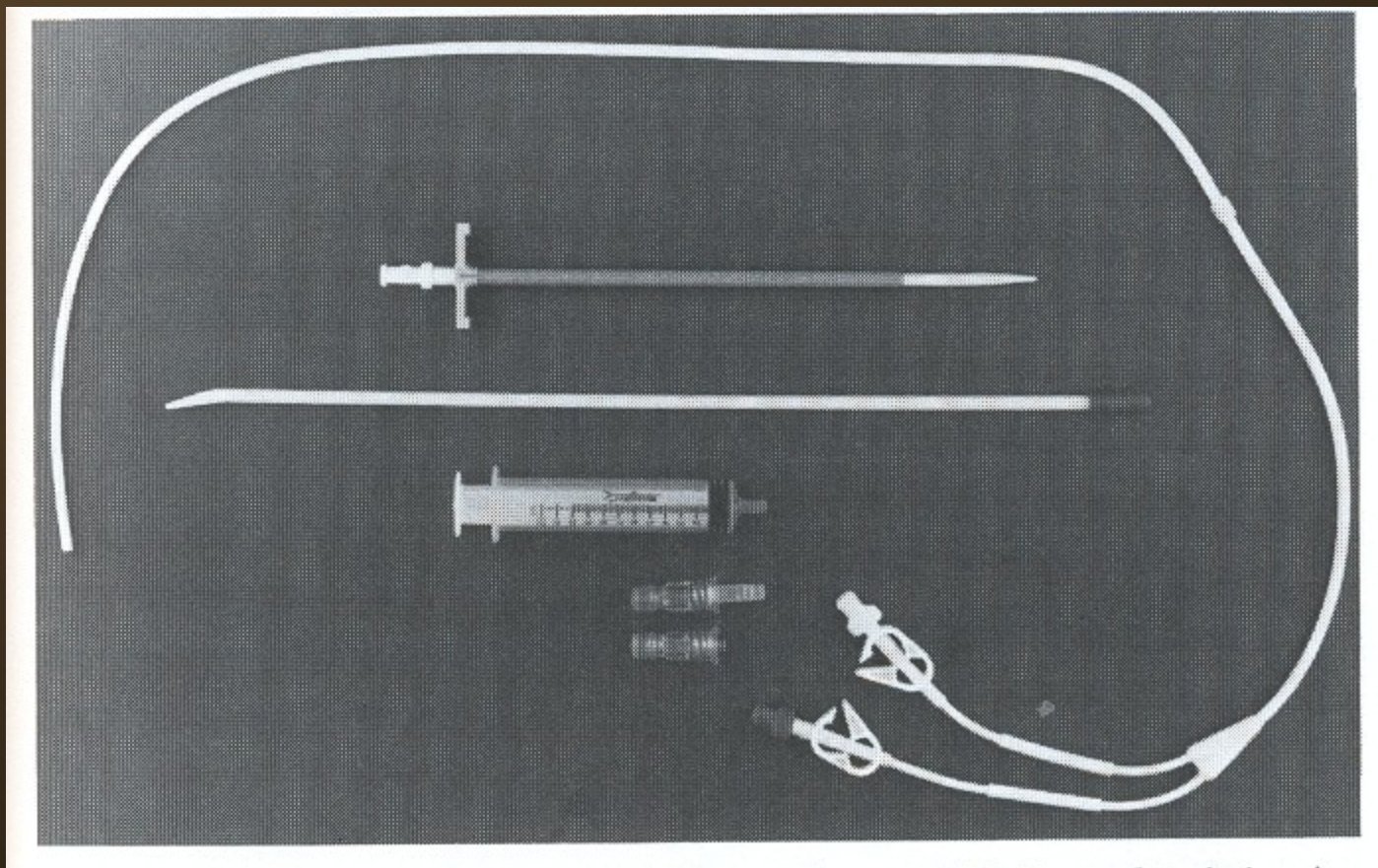
- **technika braunylová**

- vpich silnější jehlou, jejím lumenem kanyla, kanyla je slabší než původní vpich

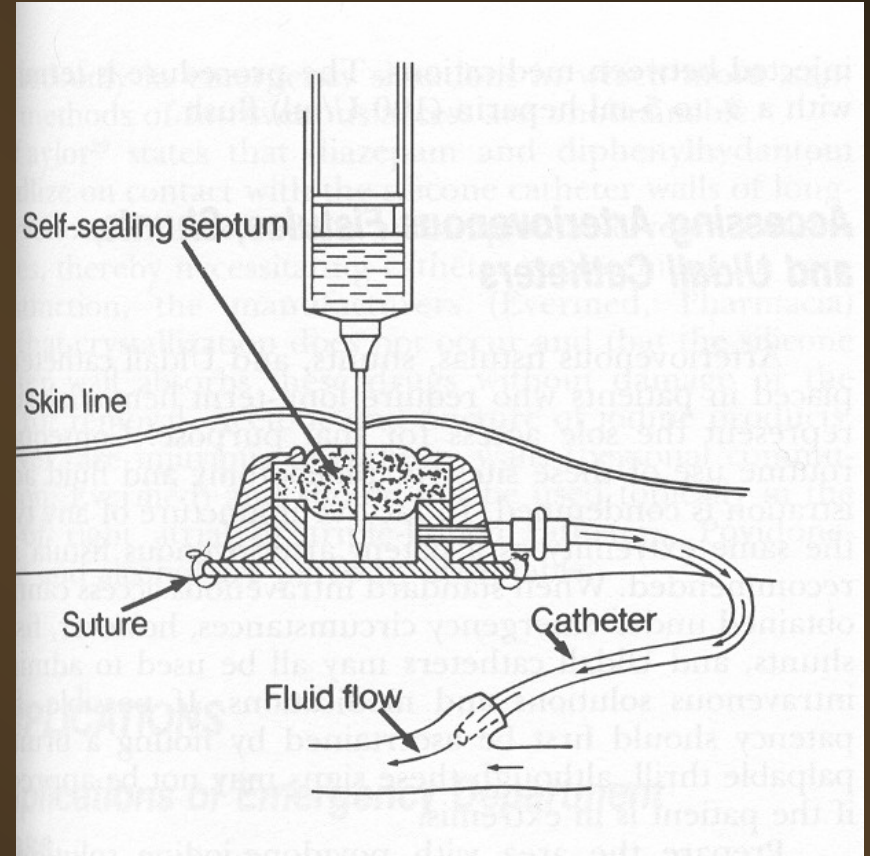
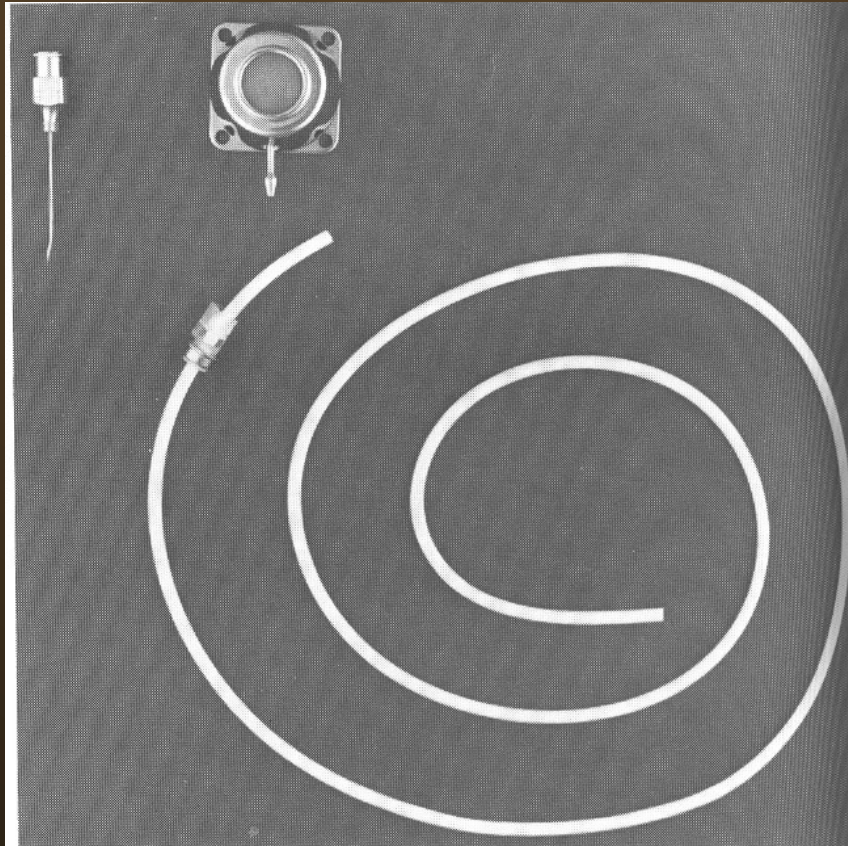
Dlouhodobé CVK

- **Hickmanův katetr** – nesmáčivý materiál, dacronová podkožní manžeta, většinou dvouluminový
- **podkožní port** – komůrka z inertního materiálu do podkoží, katetr ji spojuje s centrálním žilním systémem, spojení se zevním prostředím pouze po dobu aplikace

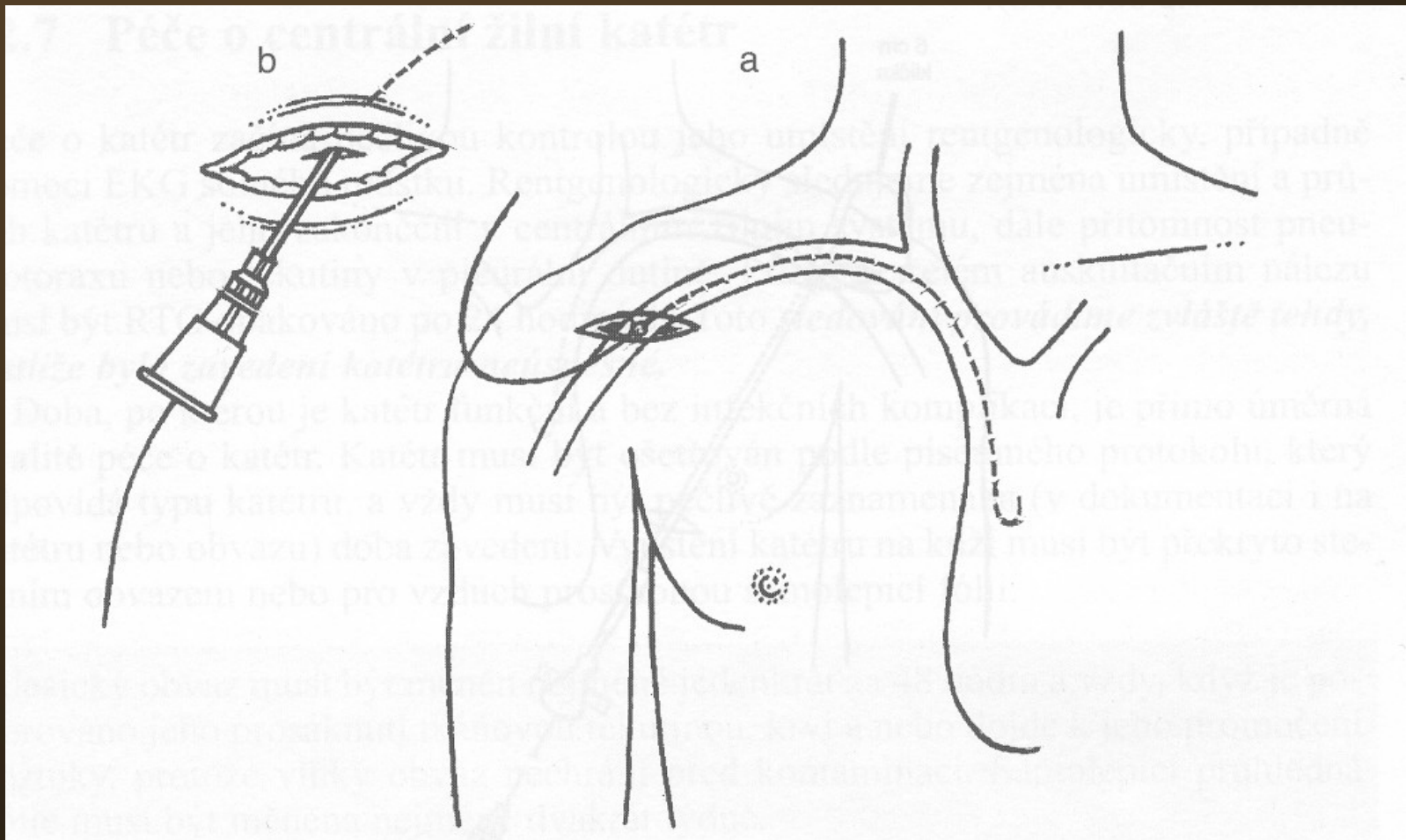
Hickmanův katetr



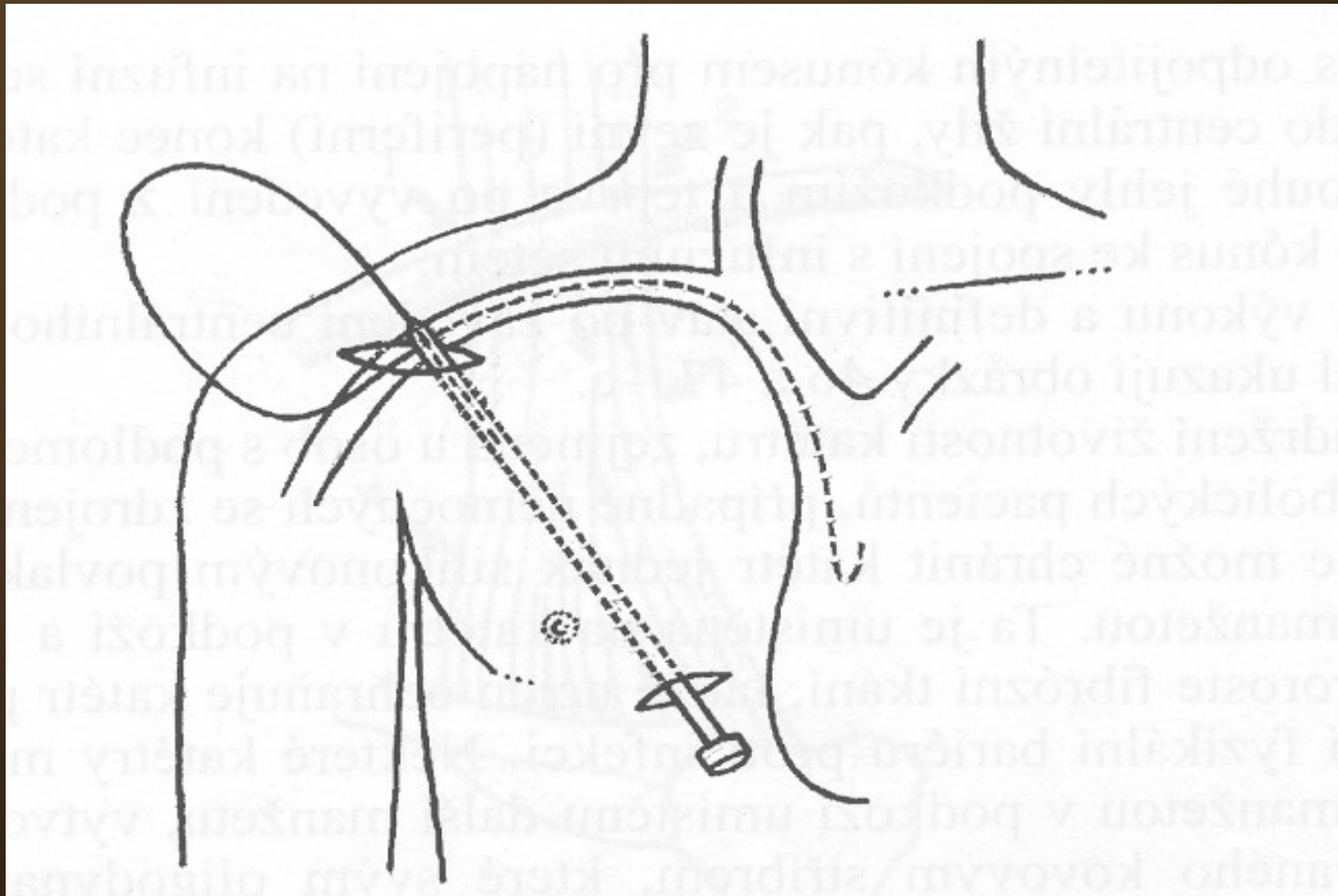
Podkožní port



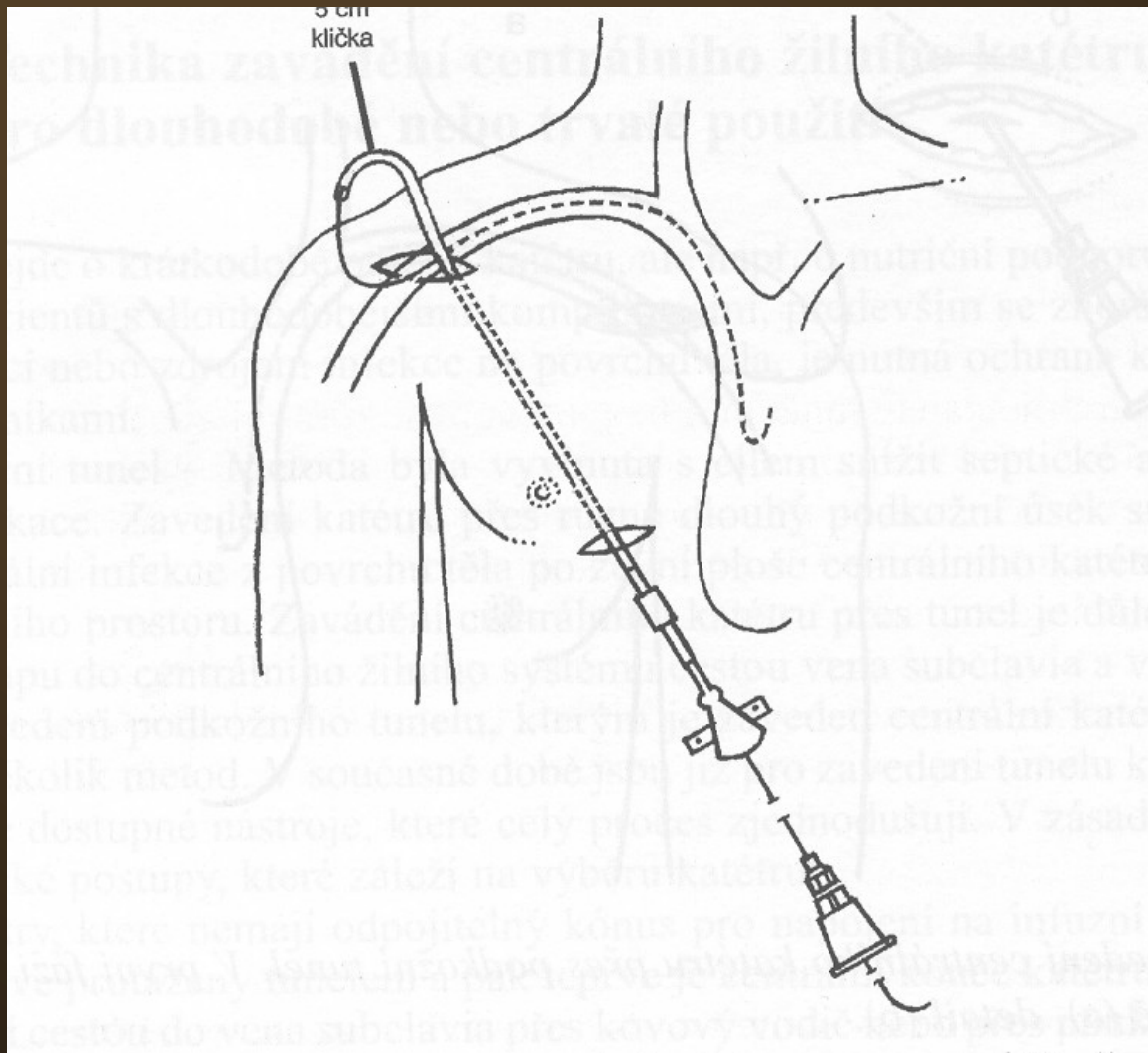
Zavedení CVK přes podkožní tunel I



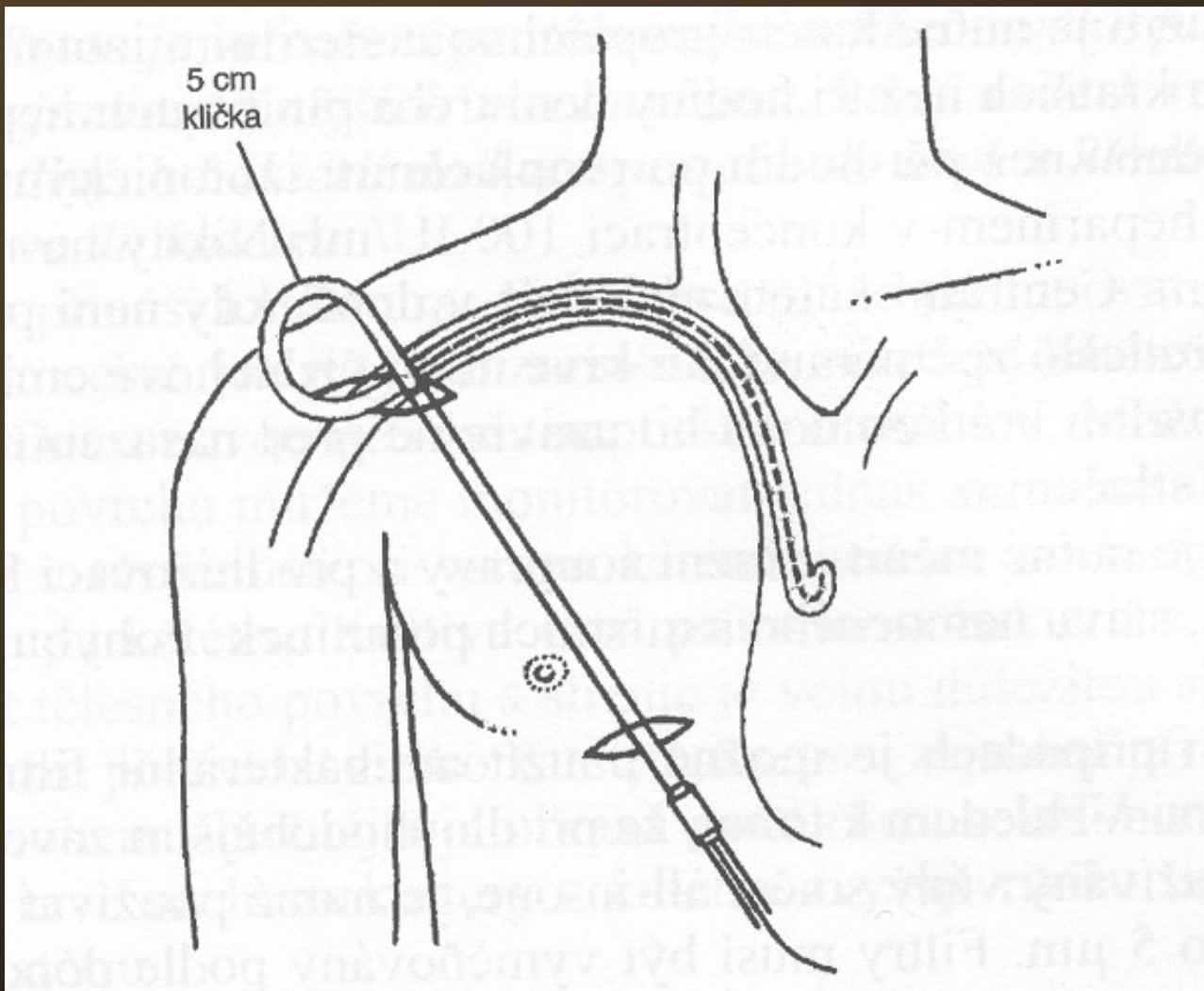
Zavedení CVK přes podkožní tunel II



Zavedení CVK přes podkožní tunel III



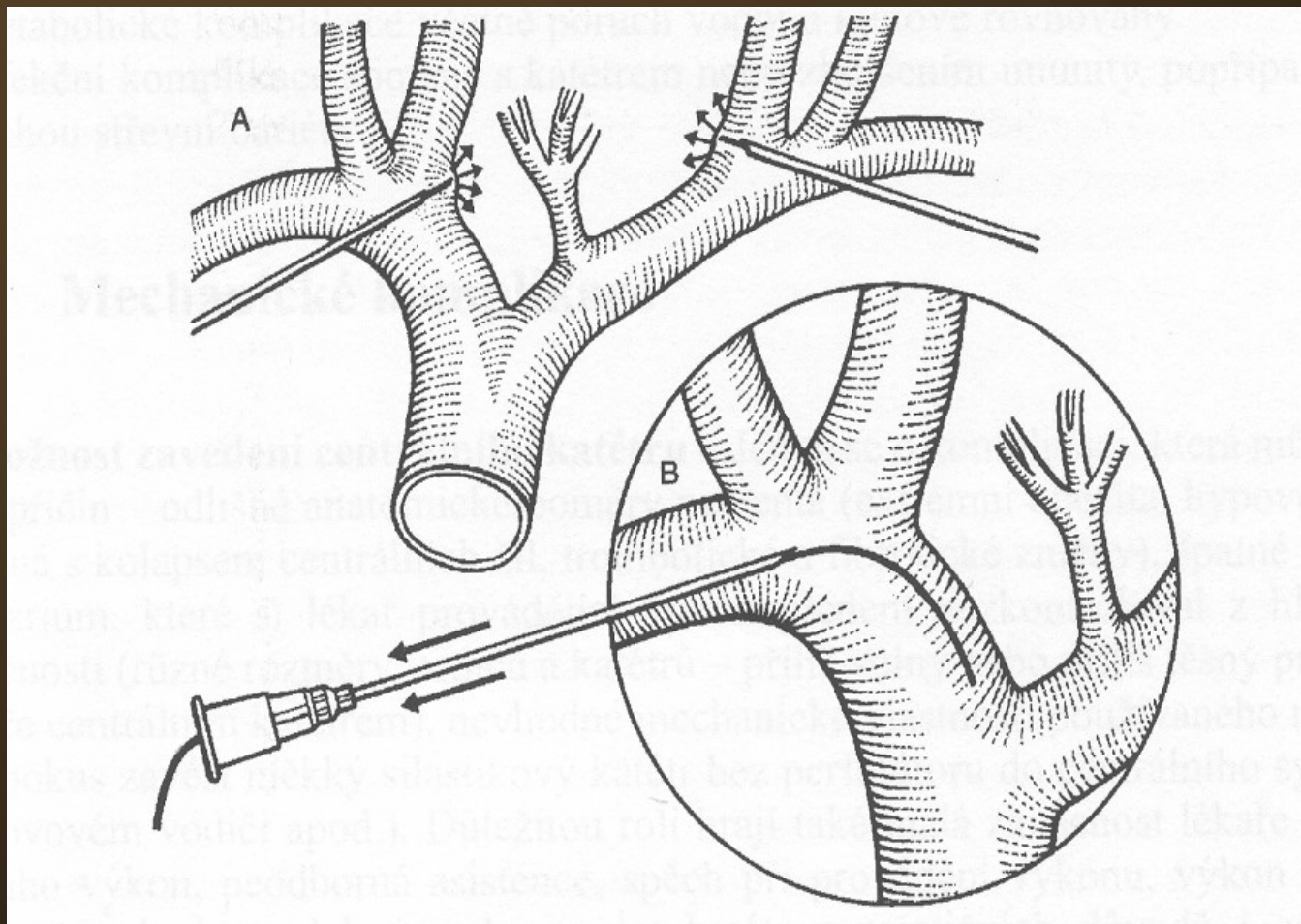
Zavedení CVK přes podkožní tunel IV



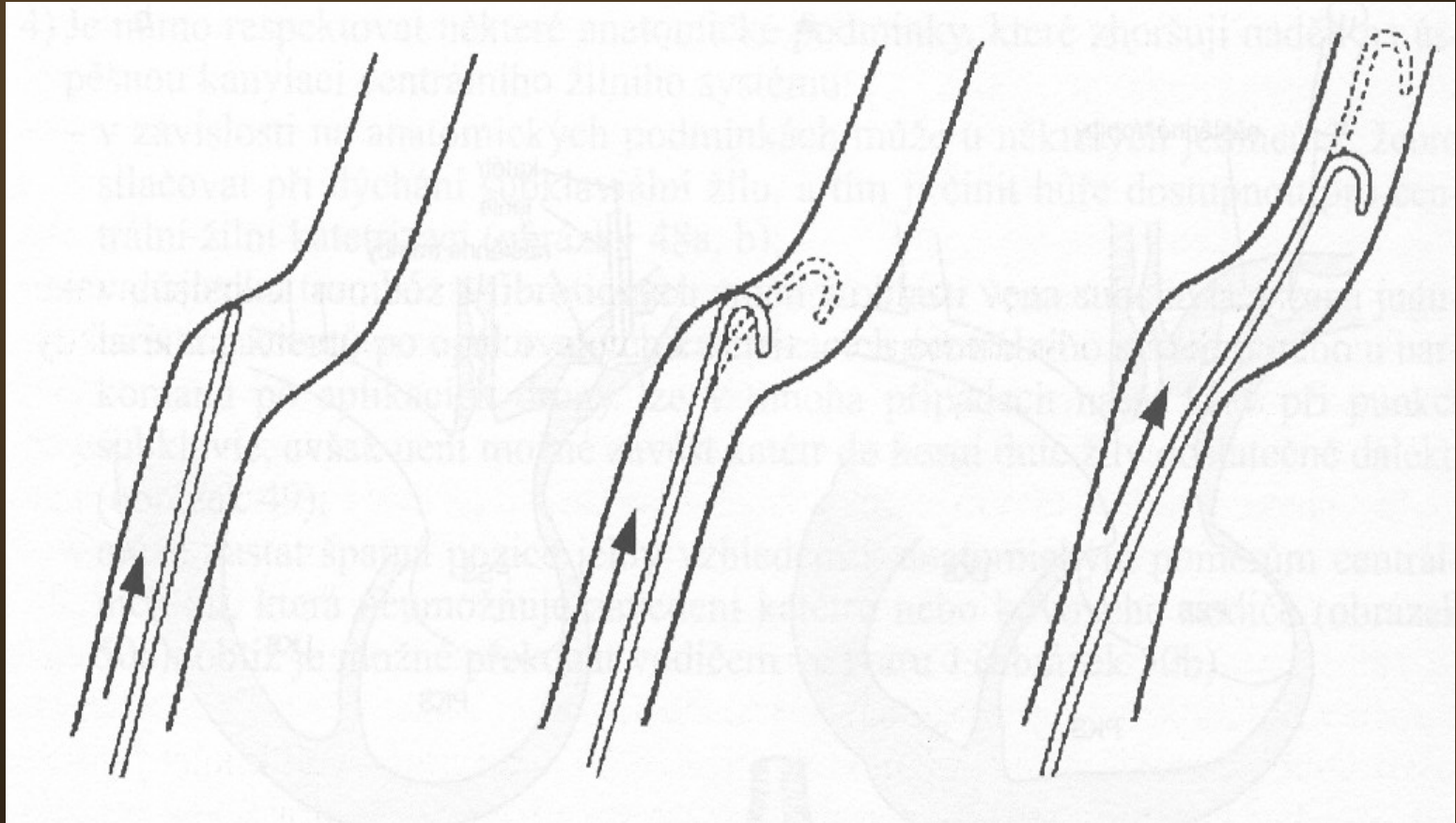
Instrumenty

- desinfekce
- rukavice
- lokální anestézie
- set
- fixace
- krytí
- u dlouhodobých ústenky, plášť
- infuze se setem, spojovací hadička

Komplikace punkce – „nejde vodič“



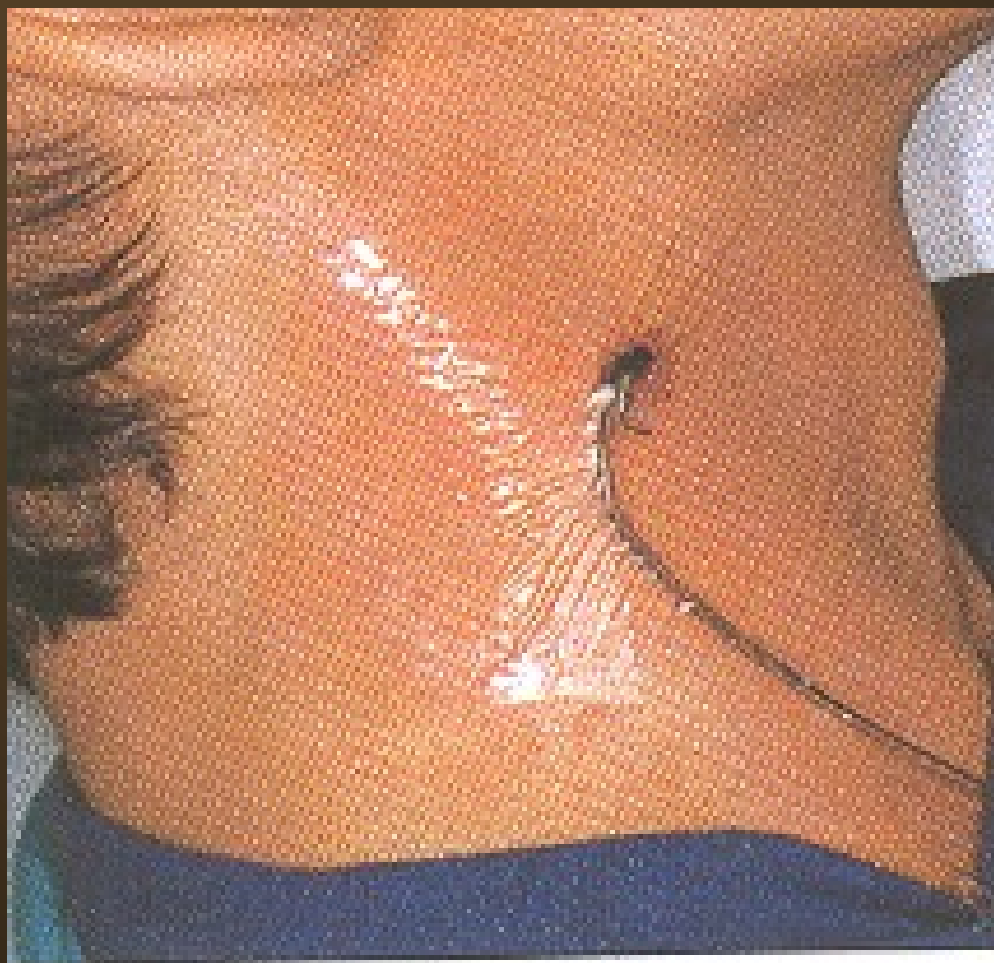Použití „J“ vodiče



Péče o katetry a venózní linku

- asepse při manipulaci s linkou
- častost výměny setů
- bakteriální filtry
- péče o místo vpichu
- ✓ druhy krytí – transparentní, vzdušné
- ✓ častost výměn – dle aktuálního stavu
- ✓ zarudnutí infekční – nad 10mm, sekrece
- ✓ zarudnutí neinfekční – do 10mm

Transparentní fixace



Hrudní punkce

- **diagnostická**
- několik desítek ml
- odeslání na mikrobiologii, cytologii
- **léčebná**
- pokud výpotek vyvolává symptomy
- odběr 0.5-1.5 l

Postup hrudní punkce

- **lokalizace**
- podle pokleповého ztemnění
- podle RTG snímku
- nejčastěji 9.-10. mž. v zadní axilární čáře
- **provedení**
- lokální anestézie – nad horním okrajem žebra
- drenáž
- ukončení
- měření sp. v. punktátu
- rozeslání

Perikardiální punkce

- pouze na specializovaných kardiologických pracovištích
- za přísně aseptických podmínek
- diagnostická
- odlehčovací při tamponádě (pulsus paradoxus)
- místo vpichu mezi mečíkem a levým žeberním obloukem směrem na pravou nadklíčkovou jamku

Abdominální punkce I

- **diagnostická** při ascitu
- **odlehčovací** při ascitu působícím obtíže
- místo vpichu – podle lokalizace tekutiny a střev perkusí a poslechem
- nejčastěji v první třetině spojnice mezi kyčelním hrbolem a pupkem
- lokální anestézie není nutná
- desinfekce

Abdominální punkce II

- vpich žluté nebo růžové jehly přes stěnu břišní mediálně a dorsálně
- fixace jehly a napojení hadičky infuzního setu
- odpuštění ascitu
- vytažení jehly
- desinfekce a krytí místa vpichu
- vyšetření sp.v. ascitu, rozeslání

Lumbální punkce I

- **diagnostická** – záněty, krvácení, infiltrace – tenká jehla
- **terapeutická** – chemoterapie, ATB – tenká jehla
- **odlehčovací** – silnější jehla
- poloha nemocného – vsedě obkročmo na židli, vleže na boku
- orientace – spojnice hřebenů kostí kyčelních – L4-5, nebo o jeden meziobratlový prostor výše
- desinfekce
- lokální anestézie

Lumbální punkce II

- provedení
- jehla ve střední rovině, svírá s vodorovnou plochou úhel 15°
- při proniknutí dura mater „lupnutí“
- vytáhnout mandrén
- nechat mozkomíšní mok odkapat do tří zkumavek k vyloučení krvácení vzniklého při vpichu

Lumbální punkce III

- zasunout mandrén
- vytáhnout jehlu
- místo vpichu krýt sterilním tampónem
- přelepit náplastí pod tahem
- režim po punkci
- 2 hodiny na břiše, dále dle základní dg –
- u zánětu a infiltrace ležet 20-22 hodin
- u diagnostické u jinak zdravého 5-6 hodin

Trepanobiopsie I

- diagnostická
- poloha na břicho nebo na boku
- místo vpichu – spina iliaca posterior sup.
2cm laterálně v úhlu 45°
- desinfekce
- řádná lokální anestézie
- naříznutí kůže kopíčkem
- vlastní vpich jehlou s mandrénem

Trepanobiopsie II

- vytažení mandrénu a odebrání válečku vrtavým pohybem směrem dolů a ke střední rovině
- vytažení jehly se vzorkem
- komprese tampony
- přelepení náplastí pod tahem
- pořízení otisku, odeslání vzorku na histologii
- nejméně 4 hodiny ležet na místě vpichu, klidový režim po zbytek dne

Punkce sleziny

- pouze u sleziny přesahující oblouk žeberní
- pečlivě vyklepat ztemnění
- desinfekce
- lokální anestézie
- vpich žlutou jehlou kolmo do parenchymu
- aspirace obsahu, pořízení nátěru
- sterilní krytí
- poloha na levém boku, komprese ledem

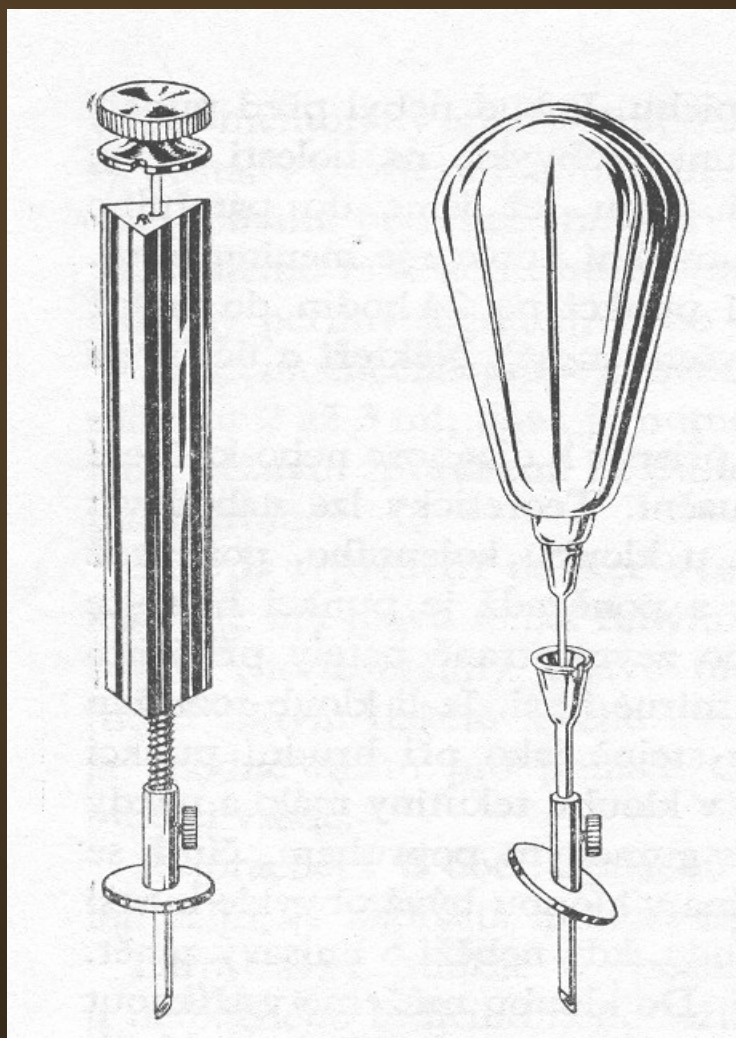
Kloubní punkce

- diagnostická
- terapeutická
- odlehčovací
- přísně aseptické podmínky
- každý kloub má určeno nejvhodnější místo vpichu
- po punkci by měl být kloub ve střední poloze a v klidu 1 hod

Punkce kostní dřeně I

- diagnostická
 - zjištění kvality krvetvorby
 - zjištění infiltrace
- místa vpichu – manubrium sterni, corpus sterni, crista iliaca, obratle
- desinfekce, event. oholení
- lokální anestézie, zvláště periost
- čekat alespoň 5 minut
- prohmatat sílu podkoží a nastavit pelotu

Punkční jehla pro sternální punkci



Punkce kostní dřeně II

- vlastní vpich – spíše pomalé vrtání
- vytáhnout mandrén
- aspirace obsahu – pomalu, podtlak ve dření bolí
- zasunout mandrén – pomalu
- vytáhnout jehlu
- krýt tamponem a náplastí
- pořídít nátěr

Punkce uzliny

- desinfekce
- vpich žlutou jehlou
- aspirace z několika míst uzliny
- sterilní krytí
- komprese
- pořízení nátěru

Děkuji za pozornost

