

Pneumologie II

Záněty průdušek

Nádory průdušek

Bronchitis acuta, tracheobronchitis acuta I

- **definice** – zánětlivé onemocnění sliznice průdušnice a bronchů katarální, hnisavé, hemoragické, ulcerózní
- **etiologie** – viry, mykoplazmata, bakterie, plísně, inhalace dráždivých látek, termické vlivy, iatrogenní poškození
- **příznaky** – dráždivý kašel, zpočátku bez expektorace, později produktivní – bělavé, žluté, zelené sputum, bolest za hrudní kostí, bolesti kloubů, svalů, zvýšení teploty, poslechově prodloužené exspirium později s chrůpky

Bronchitis acuta, tracheobronchitis acuta II

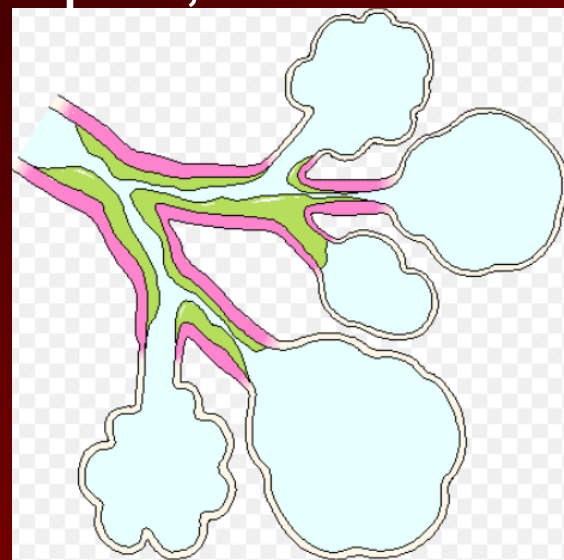
- **diagnostika** – fyzikální nález, RTG nepřínosné, CRP u virové etiologie nereaguje, u bakteriální zvýšeno, vzhled sputa – bělavé šedé – virový původ, hnědé, zelené, žluté – bakteriální, mikroskopie, kultivace sputa
- **komplikace** – zhoršuje průběh chronických onemocnění, možná progrese do bronchopneumonie, zhoršení astmatu, u dětí možnost bronchiolitidy, opakované bronchitidy mohou být projevem imunodeficitu

Bronchitis acuta, tracheobronchitis acuta III

- **léčba** – hydratace, podpora expektorace, při neproduktivním kašli antitusika, u chronicky nemocných ATB jako profylaxe nasednutí bakteriální infekce, při spastické formě bronchodilatancia, steroidy, při inhalaci dráždivých plynů lokálně kortikoidy

Akutní bronchiolitida I

- **definice** – zánětlivé změny ve stěnách bronchiolů, může přejít do fibroindurativního procesu
- **etiologie** – masivní inhalace málo rozpustných plynů (čpavek, kys. sírová), infekční etiologie u dospělých zřídka – CMV, HIV, po chřipce, dále systémové choroby pojiva
- **příznaky** – dušnost, dráždivý kašel, teploty, schvácenost, necharakteristické chrůpky, rozvoj hypoxémie při rozsáhlém postižení



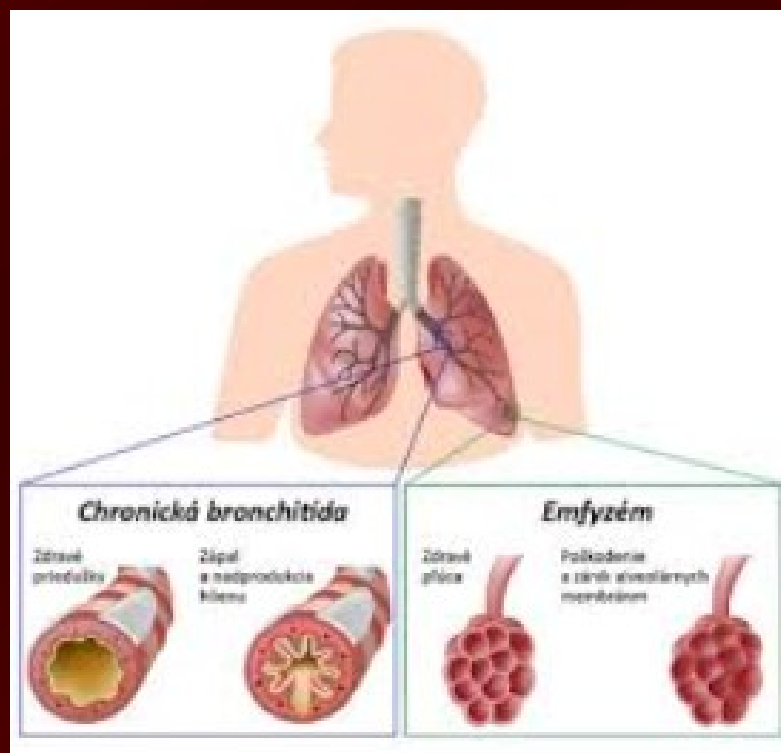
Akutní bronchiolitida II

- **diagnostika** – RTG hrudníku – síťovitá skvrnitá infiltrace v místě postižení, HRCT, leukocytóza, zvýšená FW, Astrup – až RI
- **komplikace** – respirační insuficience, vývoj obliterující bronchiolitidy
- **léčba** – ATB, kortikoidy, O₂, beta-mimetika, steroidy po několik měsíců k prevenci obliterace bronchiolů

Chronická obstrukční plicní nemoc (CHOPN)

❖ Chronická bronchitida

❖ Plicní emfyzém



Chronická bronchitida I

- **definice** – kašel s expektorací přetrvávající nejméně 3 měsíce po sobě jdoucích ve 2 letech po sobě jdoucích
- **etiologie** -exogenní – kouření, infekce, vlivy pracovního prostředí, endogenní – alergie, věk, pohlaví (muži), sinobronchiální syndrom, imunodeficit, mukoviscidóza



Chronická bronchitida II

- **diagnostika** – fyzikálně od negativního nálezu až po kombinaci vlhkých a suchých fenomenů, RTG, funkční vyšetření plic – prostá bez obstrukce, komplikovaná s obstrukcí – pod FEV1 70% lehká, pod 60% středně těžká, pod 50% těžká, RTG hrudníku – zvýrazněná kresba
- **komplikace** – exacerbace, bronchopneumonie, bronchiektázie, plicní absces

Chronická bronchitida III

- **léčba** – odstranění příčin, sanace fokusů, dechová cvičení, poklepové masáže, imunizace, balneoterapie, při exacerbaci ATB, sekretolytika, hydratace, betamimetika, steroidy lokálně
- **preventivní opatření** – nekouřit, zajištění bezprašnosti pracovního prostředí

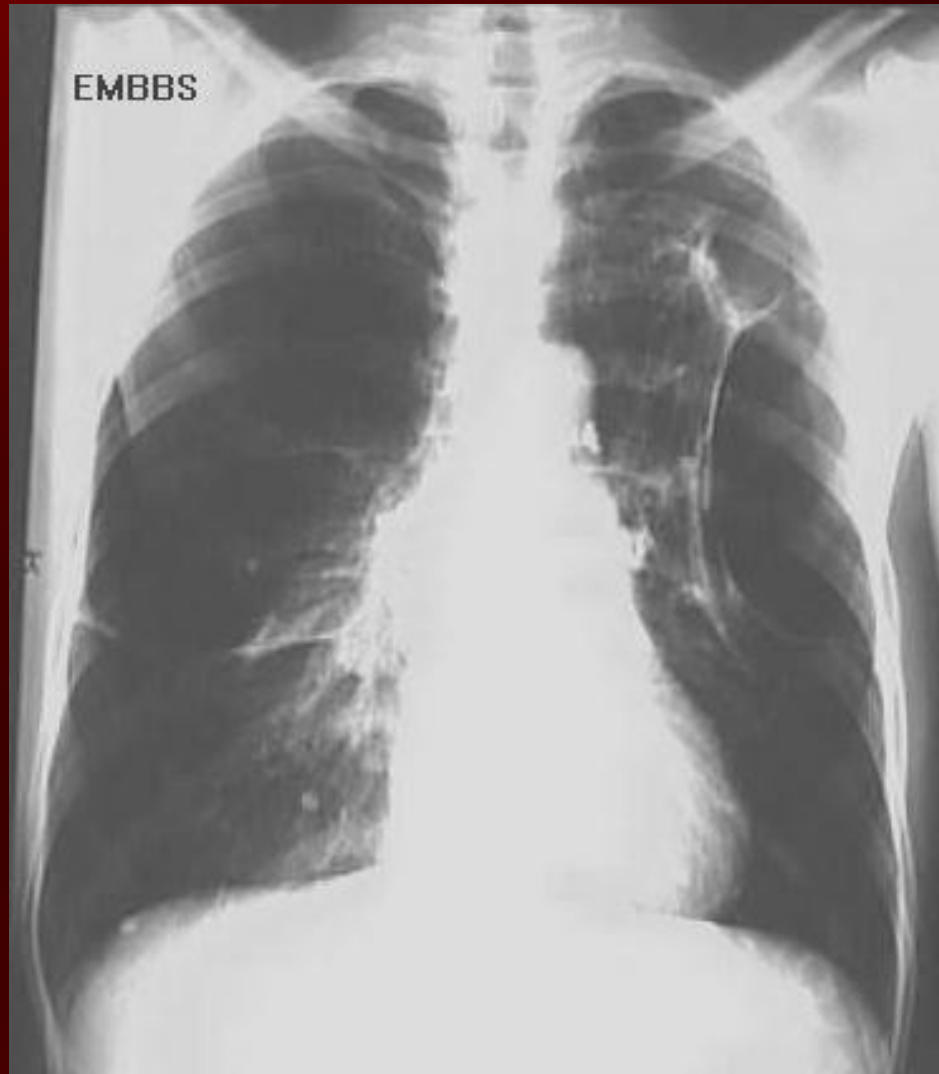Plicní emfyzém I

- **definice** – destrukce stavby dýchacích cest distálně od terminálního bronchiolu, resorpce sept, zmenšování dýchací plochy, hyperinflace plic, vznik bul
- **etiologie** – bronchiální obstrukce – při výdechu zůstává vlivem zmenšení průsvitu bronchů část vzduchu v alveolu – air trapping
- **příznaky** – dušnost, inspirační postavení hrudníku, zapojování pomocného dýchacího svalstva, špulení rtů při výdechu – zvyšování odporu v dýchacích cestách

Plicní emfyzém II

- **diagnostika** – hypersonorní poklep, snížená hranice plic, tiché dýchání s prodlouženým expiriem, RTG – zvýšeně transparentní parenchym, nízký stav bránic, spirometrie – obstrukce, snížení FVC
- **komplikace** – cor pulmonale, respirační insuficience, PNO při prasknutí buly
- **léčba** – vyloučení škodlivin přeléčování infektů ATB, dechová cvičení – výdech proti odporu, sekretolytika, dlouhodobá oxygenoterapie nízkým průtokem, náhrada alfa1 antitrypsinu

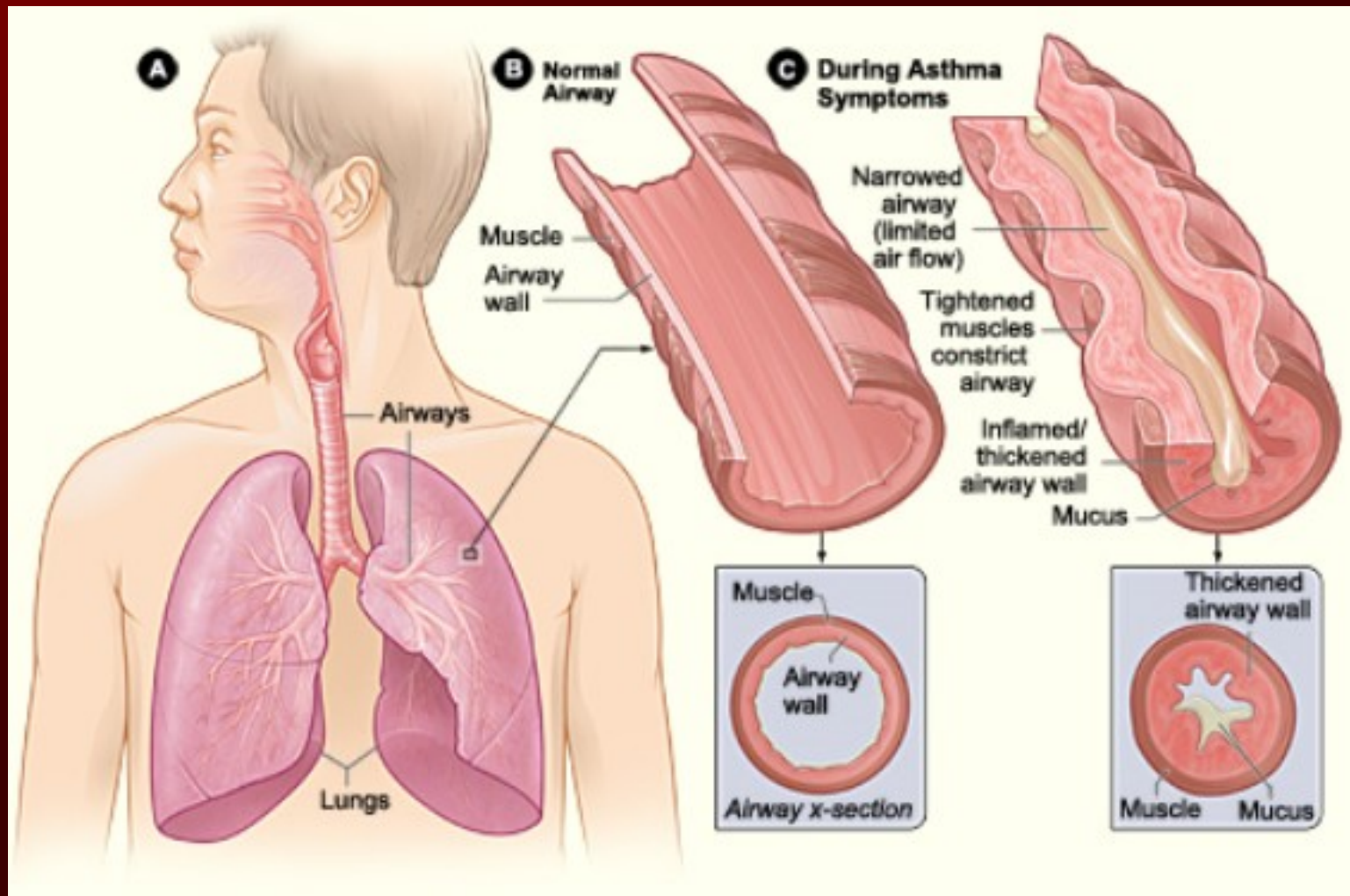
Plicní emfyzém - RTG



Astma bronchiale I

- **definice** – chronické zánětlivé onemocnění dýchacích cest se zvýšenou reaktivitou a variabilní obstrukcí dýchacích cest
- **etiologie** – zevní alergenů, endogenní, infekce, dráždivé a toxické látky, námaha, chlad, léky – ASA, betablokátory, psychogenní vlivy

Astma bronchiale - mechanismus



Astma bronchiale I

- **příznaky** – astmatický záchvat – dušnost s expiračním stridorem, dráždivý kašel, zapojování přídatného svalstva, tachykardie, vykašlávání malého množství vazkého sputa, astmatický ekvivalent – pouze dráždivý kašel
- **komplikace** – status astmaticus, vývoj CHOPN
- **diagnostika** – fyzikálně, vyšetření sputa – eosinofily, Curshmannovy spirály – odlitky bronchů, alergologie, bronchodilatační test, bronchoprovokační test

Astma bronchiale II

- **léčba – v klidovém stadiu** – snížení expozice alergenům, sanace fokusů, odstranění anatomických abnormalit, beta-mimetika s dlouhodobým účinkem, stabilizace žírných buněk – cromoglykát, lokální steroidy, retardované teofyliny, balneoterapie
- **v záchvatu** – O₂, rychle účinná beta-mimetika, kortikoidy celkově, teofyliny, hydratace,
- **status astmaticus** – steroidy do dávky 1.5 g HCT za den, adrenalin s.c., O₂ nosní sondou, inhalace sekretolytik, ATB při podzření na infekci, event. řízená ventilace

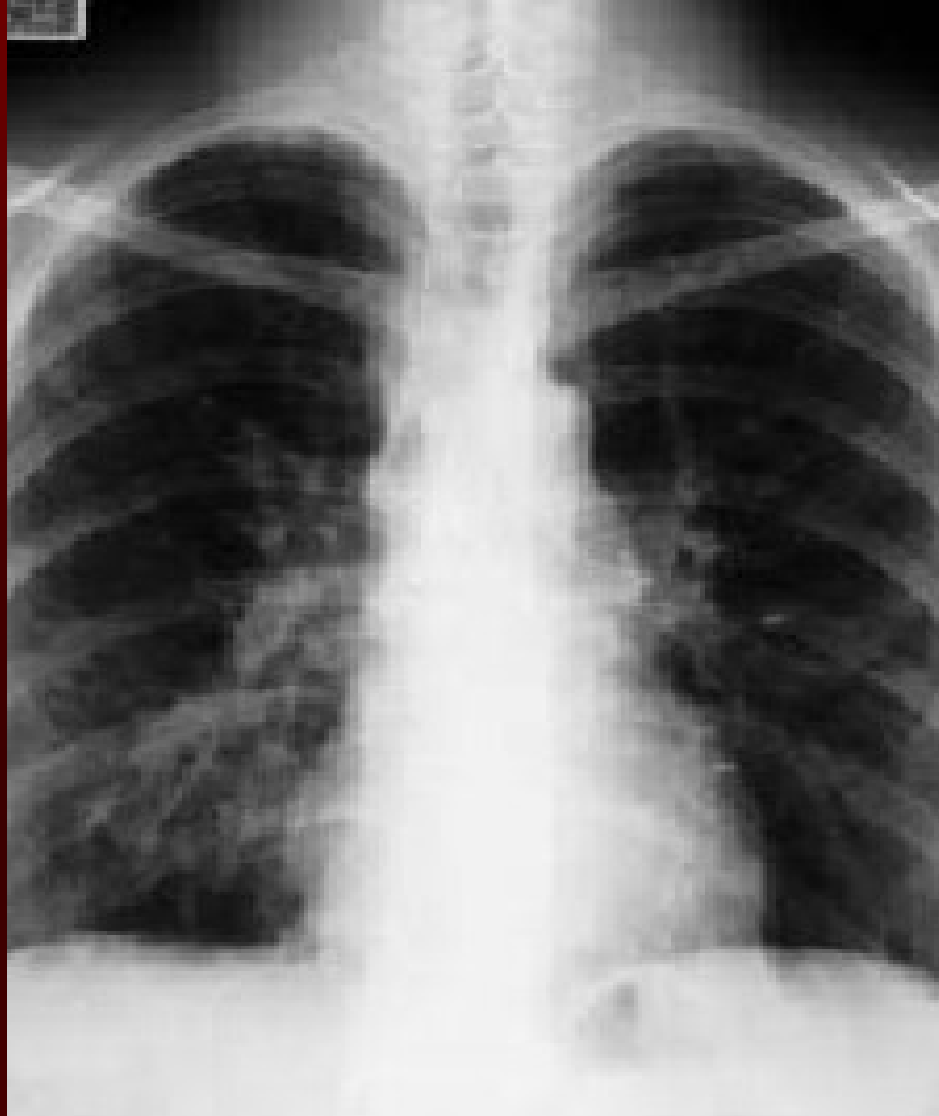Bronchiektázie I

- **definice** - vakovité nebo válcovité trvalé rozšíření bronchů
- **etiologie** – vrozené – syndrom ciliární dyskineze, cystická fibróza, defekty imunity, získané – recidivující pneumonie, CHOPN, TBC, stenóza bronchu
- **příznaky** – vykašlávání velkého množství sputa, trojvrstevné – pěna, hlen, hnis, časté exacerbace se zhoršením dušnosti, teplotami

Bronchiektázie II

- **diagnostika** – anamnéza, poslechově přízvučné chropy v místě ektázie, mikrobiologické vyšetření sputa, RTG hrudníku, HRCT, bronchoskopie, vyloučení vrozených příčin
- **komplikace** – hemoptýza, opakované pneumonie, plicní absces, metastatické abscesy, amyloidóza, respirační insuficience, cor pulmonale
- **léčba** – chirurgická u jednostranných, konzervativní – bronchiální toaleta, masáže, inhalace, léčba ATB při zhoršení, imunizace

Bronchiektázis - RTG



Nádory průdušek a plic I

- **benigní nádory** – asi 10% plicních nádorů, rostou expanzivně
- **histologicky** – hamartomy, leiomyomy, lipomy, fibromy, chondromy
- **příznaky** – periferně uložené jsou němé, pokud utlačují bronchus – atelektázy, recidivující pneumonie
- **diagnostika** - RTG hrudníku, bronchoskopie
- **léčba** - chirurgická

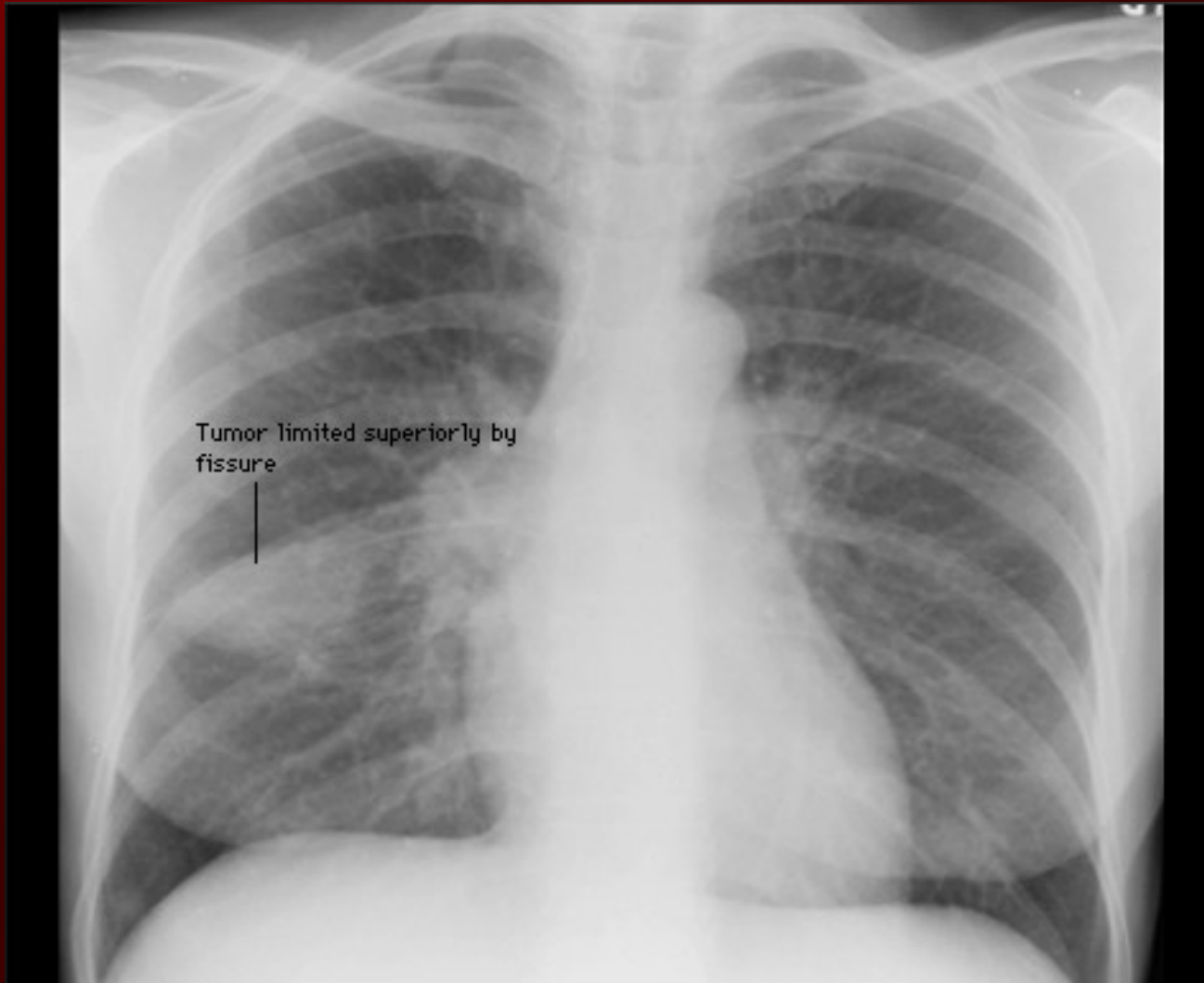
Nádory průdušek a plic II

- **maligní nádory** – druhy – bronchogenní karcinom - malobuněčný 26%, nemalobuněčný 74%, plicní sarkom, sekundární nádory – metastázy
- **etiologie** – **kouření** 90% nemocných s nádory jsou kuřáci, hranice rizika - 200 000 vykouřených cigaret, **profesionální** – azbest, arsen, nikl, ionizační záření, nitrosaminy, aromatické uhlovodíky, mykotoxiny, silikózy, pneumokoniózy

Nádory průdušek a plic III

- **potencující vlivy** – genetická zátěž, znečištění ovzduší, mutageny, jizvy v plicním parenchymu, kaverny
- **příznaky**
 - ❖ **časné** (intrabronchiální růst) – hemoptýza, teploty, recidivující pneumonie v témže místě, kašel,
 - ❖ **pozdní** – celkové – váhový úbytek, slabost, nechutenství, způsobené místním růstem – dysfonie, dysfagie, dechové obtíže, Hornerův syndrom, Pancoastův sy, sy horní duté žíly
 - ❖ **mimoplicní příznaky** - paraneoplastický syndrom – nádorové mediátory – endokrinní, koagulační, myastenienie, polymyositida, dermatomyositida

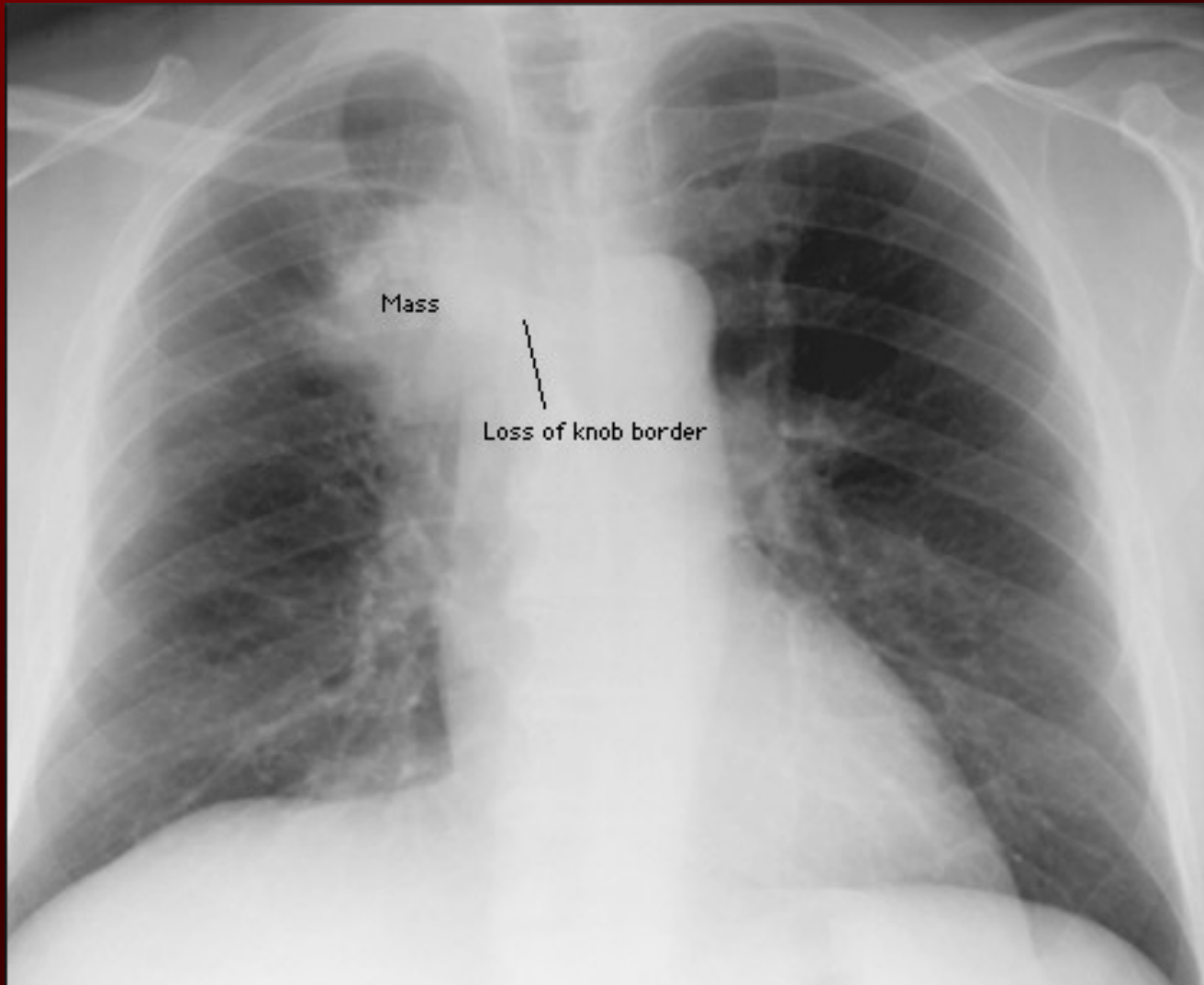
Nádory průdušek a plic - RTG



Nádory průdušek a plic IV

- **komplikace** – metastázy do regionálních uzlin, mediastina, kostí, jater, mozku, nadledvin, tromboembolické komplikace, karcinomatózní pleuritida, bolest
- **diagnostika** – RTG hrudníku, bronchoskopie s biopsií, CT, HRCT, význam cytologie sputa sporný, nádorové markery – NSE, CYFRA 21-1, TPA
- **stadia** – u nemalobuněčného podle TNM, u malobuněčného – forma limitovaná nebo extenzivní

Nádory průdušek a plic - RTG



Nádory průdušek a plic V

- **léčba**
- ❖ **malobuněčný Ca**, limitovaná forma - systémová chemoterapie s radioterapií, extenzivní forma systémová chemoterapie, profylaktické ozáření CNS, chirurgie méně vhodná
- ❖ **nemalobuněčný** – chirurgická léčba vzhledem k celkovému stavu a rozsahu resekce, neoadjuvantní chemoterapie – zmenšit rozsah nádoru před operací, zabránění vzniku metastáz, inoperabilní stadium IIIB – chemo a radioterapie, stadium IV – chemoterapie

Nádory průdušek a plic VI

- **léčba komplikací** –
 - ❖ kostní metastázy – analgetická radioterapie
 - ❖ metastázy do CNS – chir. Odstranění, antiedematózní léčba
 - ❖ karcinomatózní pleuritida – pleurodézou bleomycinem
 - ❖ léčba bolesti
 - ❖ léčba dušnosti

Děkuji za pozornost

