

Amputace

Optimed

I. ortopedická klinika

MU v Brně

MUDr. Z. Rozkydal

Výukový specialista: Doc. MUDr. Z. Rozkydal, Ph.D.

Garant kurzu|: doc. MUDr. Z. Rozkydal, Ph.D.

Konkrétní výuka: Ortopedie a rehabilitace VLOR7X1

Rozsah a typ výuky: cvičení 45 minut

Význam VJ: cílem je podat základní znalosti o amputacích
dolních a horních končetin .

Anotace VJ:

VJ seznamuje s indikacemi k amputacím, se zásadami operačního výkonu, s jednotlivými úrovněmi amputací dolních a horních končetin a o pooperačním léčení.

Klíčová slova: amputace, exartikulace

Seznam významných pojmů ve VJ:
Amputace, exartikulace

Learning outcomes:

Student má mít na konci kurzu základní teoretické znalosti o indikacích k amputacím v oblasti dolních i horních končetin, o jednotlivých úrovních výkonů a o pooperačním léčení.

Doporučené studijní zdroje:

Ortopedie: Pavel Janíček, CSc. a kol.

Masarykova univerzita, Lékařská fakulta. Brno, 2007.

ISBN 978-80-210-4429-6.

Ortopedie pro studenty lékařských a zdravotnických fakult:

Jiří Gallo a kol., Univerzita Palackého v Olomouc, 2011.

ISBN 978-80-244-2486-6.

Amputace

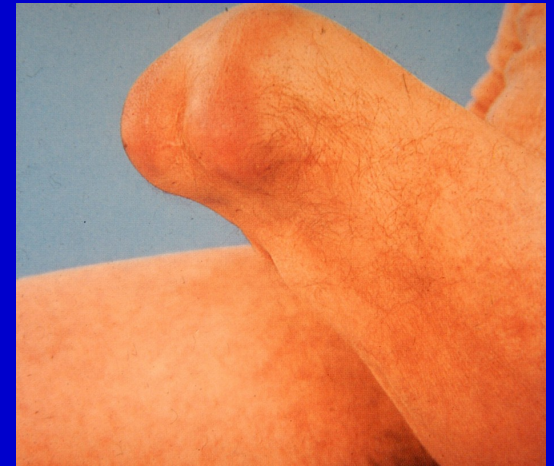Je snesení periferní části končetiny s přerušením kontinuity kosti



Obr. 1. Amputace v bérce

Exartikulace

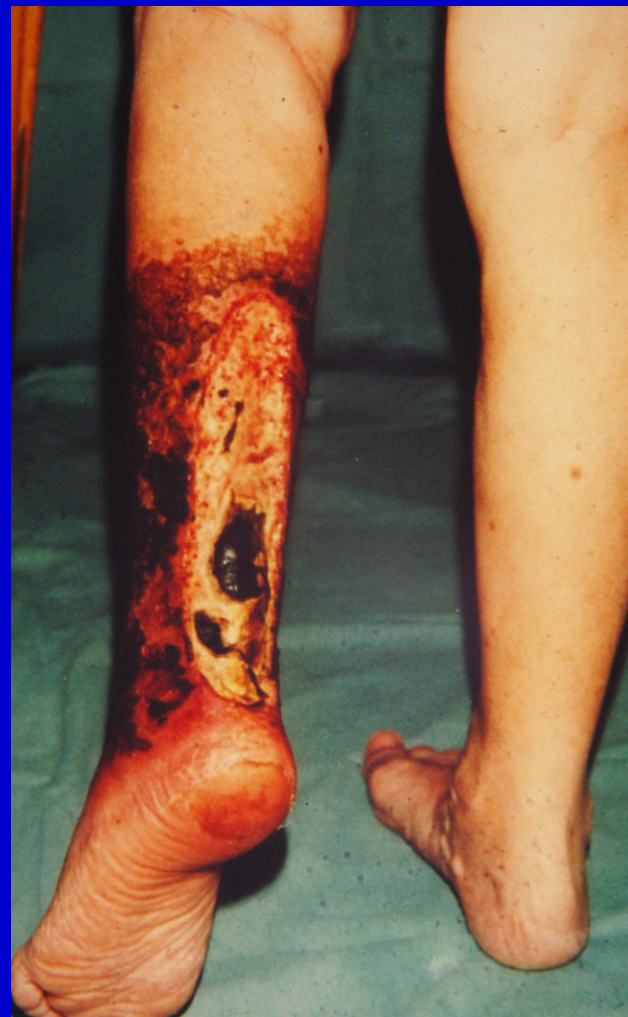Je snesení periferní části končetiny v místě kloubu



Obr. 2. Exartikulace v koleni

Indikace

- Těžké ischemie
- Těžká traumata
- Infekce se sepsí
- Maligní nádory
- Vrozené vady
- Neuropatie vedoucí k trofickým vředům



Obr. 3. Nekróza bérce

Před operací

Individuální přístup

Stav končetiny- prokrvení (arteriografie)

Celkový stav

Pracovní zařazení

Výška amputace

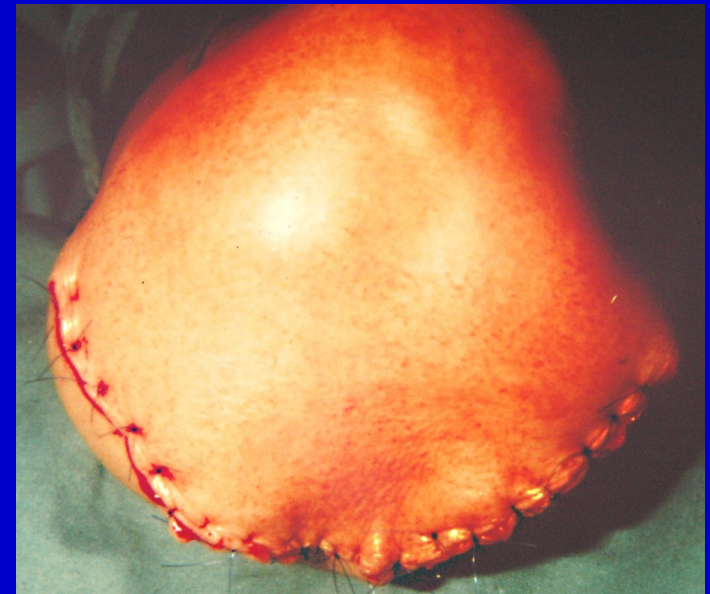Konzultace s protetickým technikem

Technika

Obvykle bezkrevný terén
Pečlivé stavění krváčení
Zvyklé operační postupy
Kvalitní kožní kryt
amputačního pahýlu

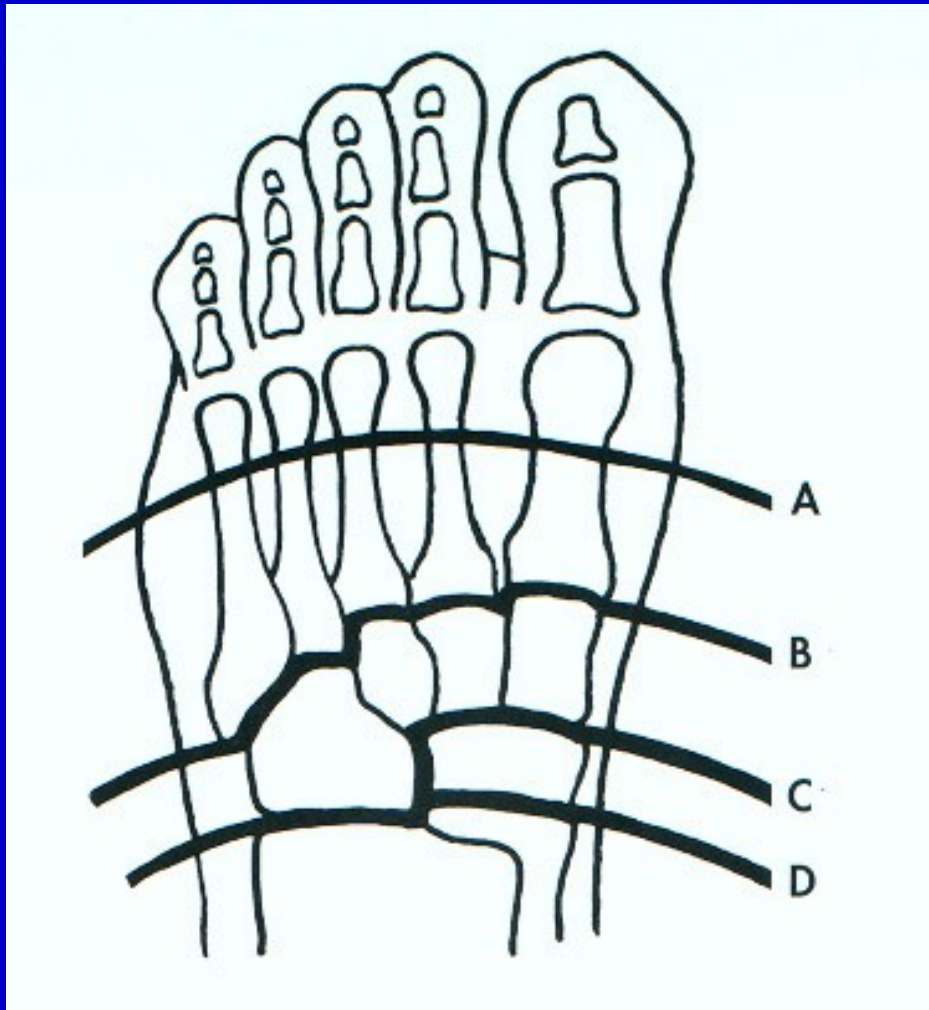
Protětí svalů distálně
a sešítí k sobě -
-myoplastická amputace

Ligatury arterií a vén samostatně
Skosení kostní prominence
Drenáž operační rány



Obr. 4.
Sutura rány po amputaci

Amputace v oblasti nohy



Články prstů

Prsty

Metatarzy - Sharp

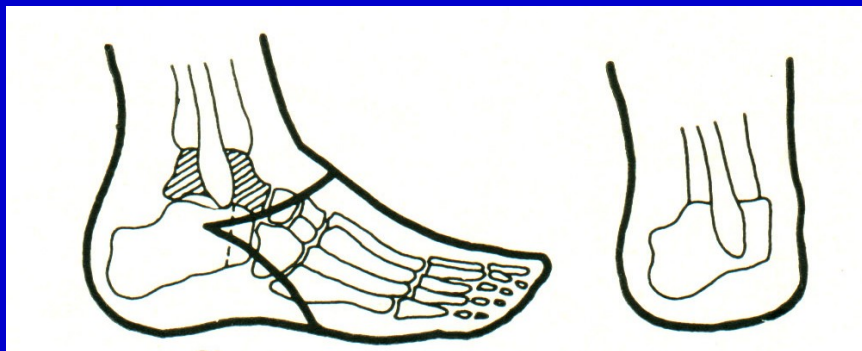
B- Lisfrank

C- Bon-Jäger

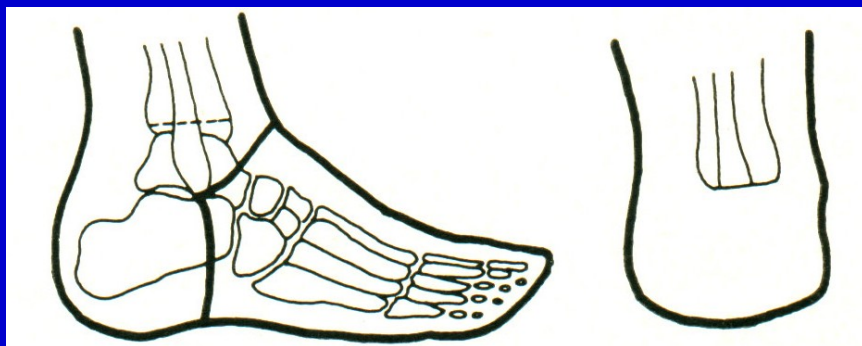D- Chopart

Obr. 5. Výška amputace na noze

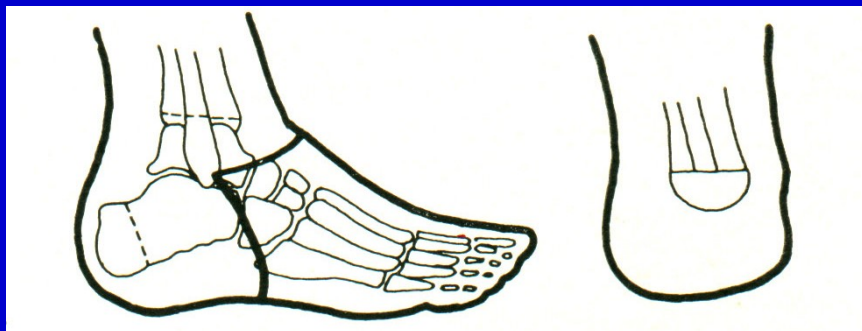Amputace v oblasti nohy a hlezna



Pirogov



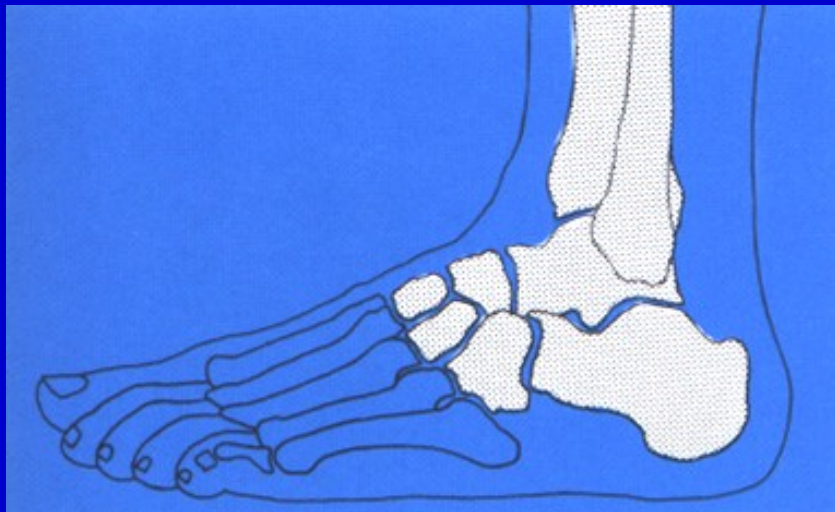
Syme



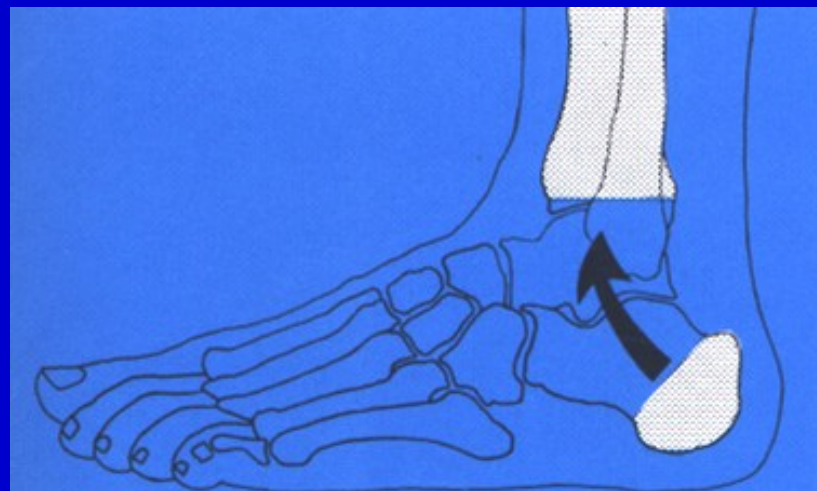
Boyd

Obr. 6. Amputace v oblasti hlezna

Amputace v oblasti nohy a hlezna

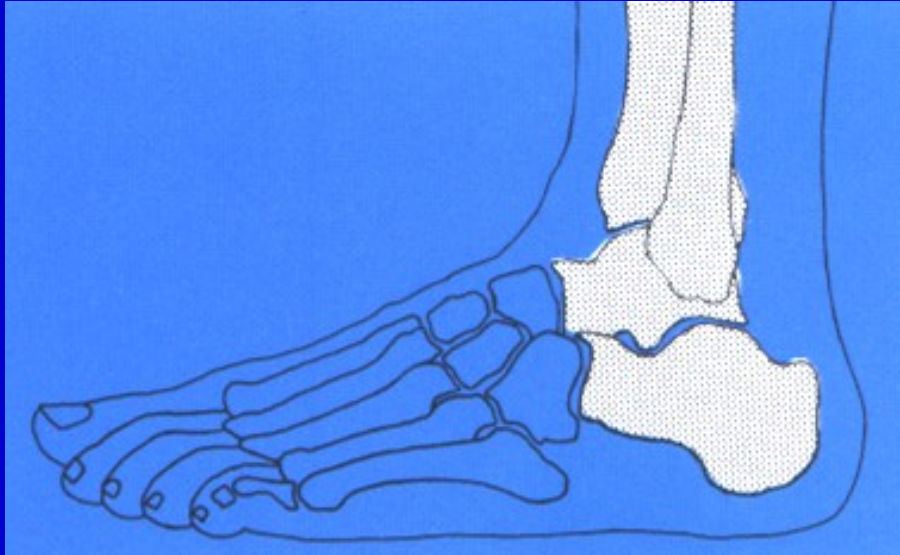


Obr. 7.
Amputace v Lisfrankově kloubu

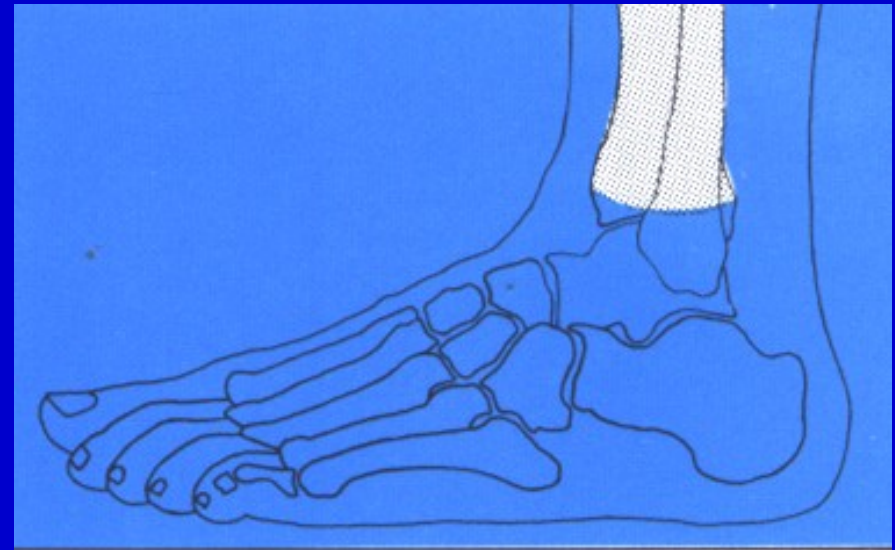


Obr. 8. Amputace podle Pirogova

Amputace v oblasti nohy a hlezna

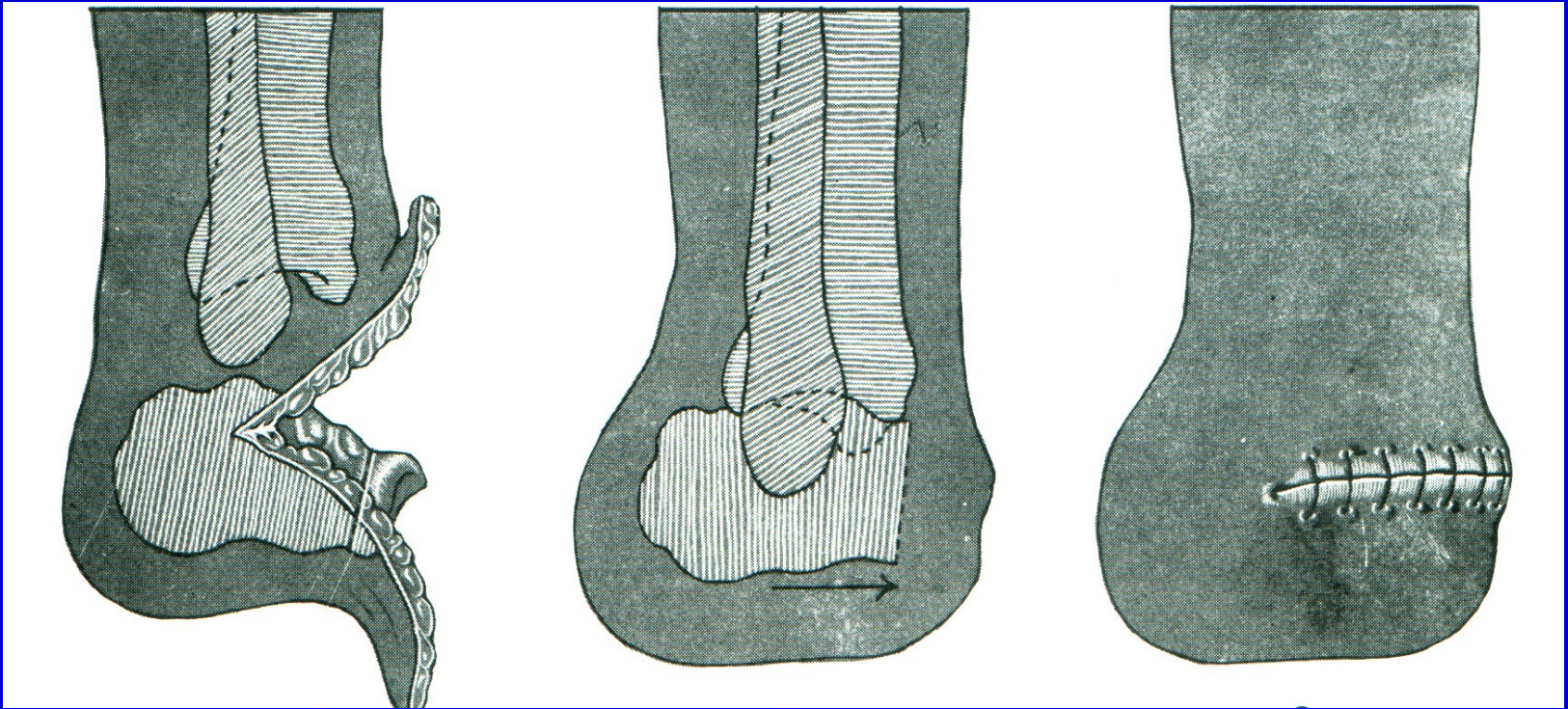


Obr. 9.
Amputace v Chopartově kloubu



Obr. 10. Amputace podle Syme

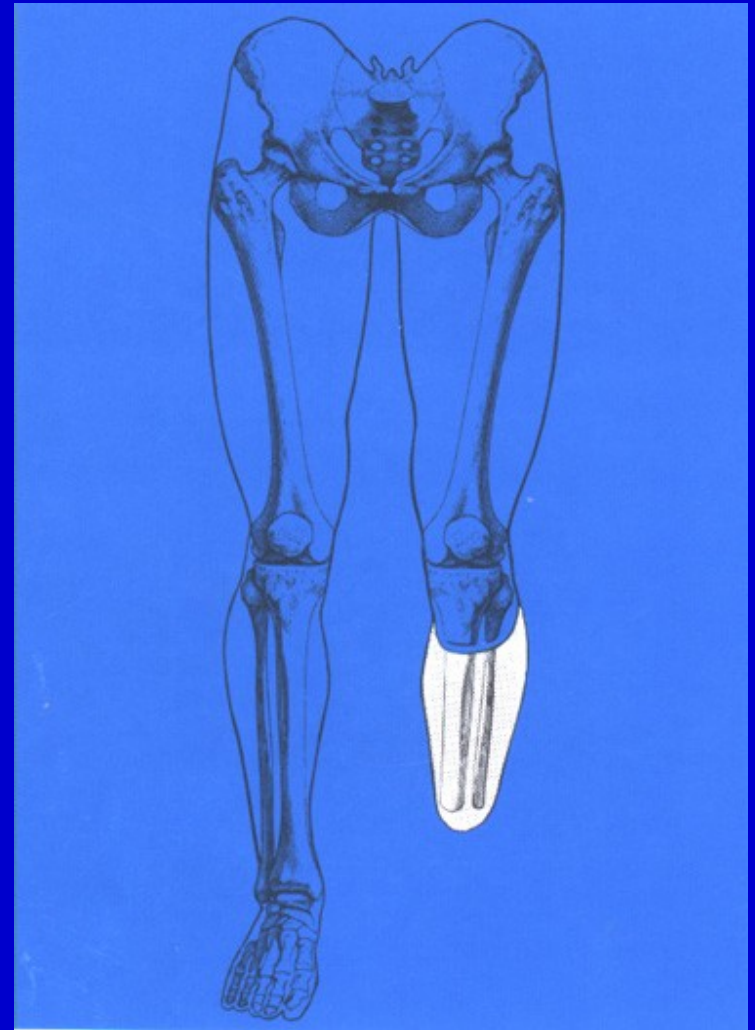
Amputace dle Boyda



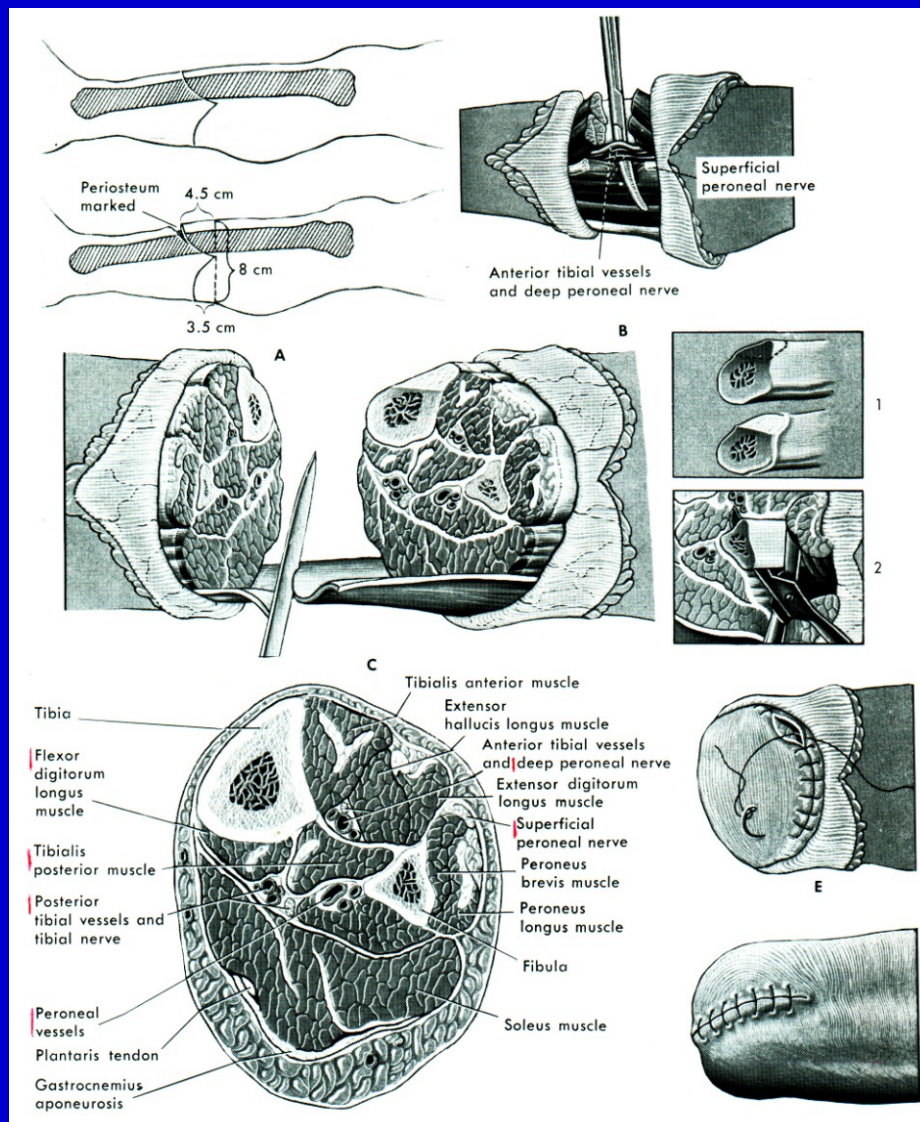
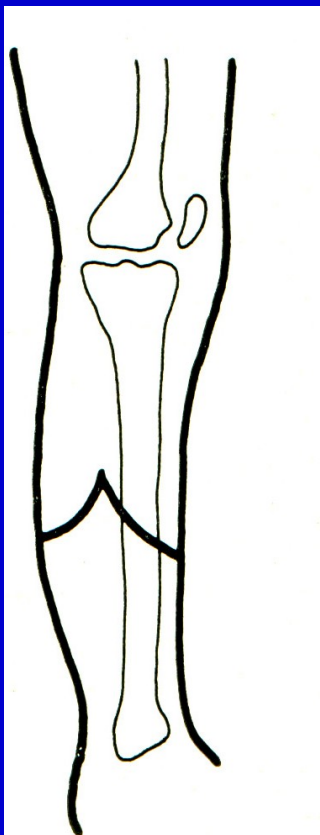
Obr. 11. Amputace podle Boyda

Amputace v bérce

Obr. 12.
Amputace pod kolenem.
8-15 cm pod kloubní štěrbinu
Kolena.

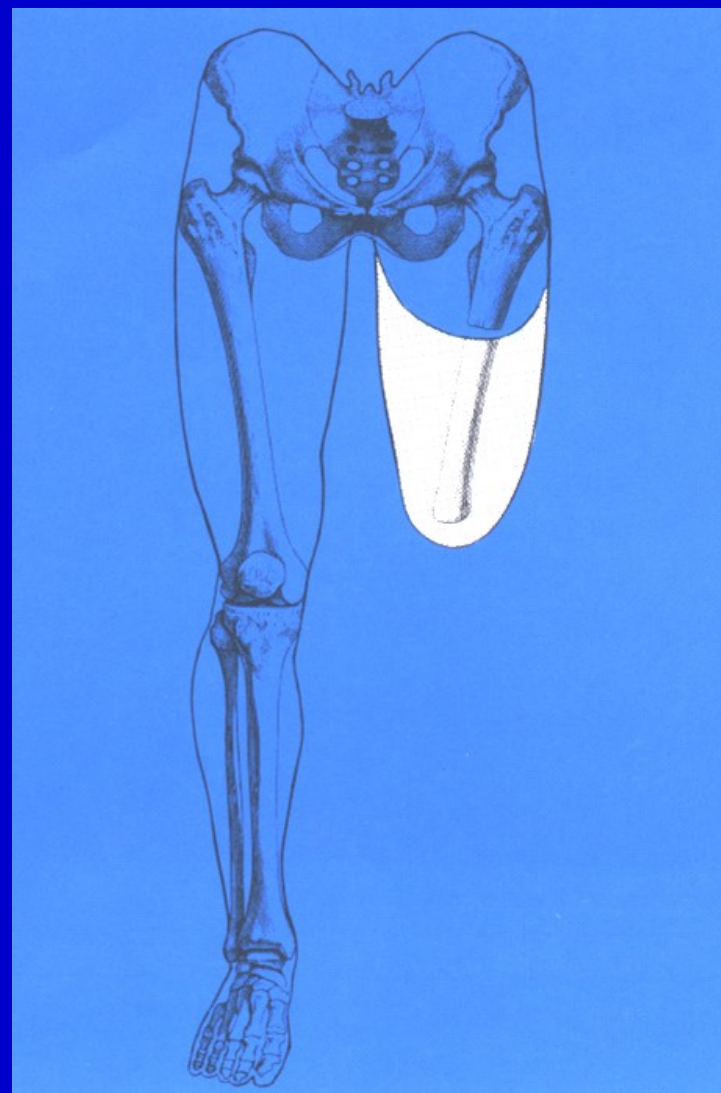


Amputace v bérce



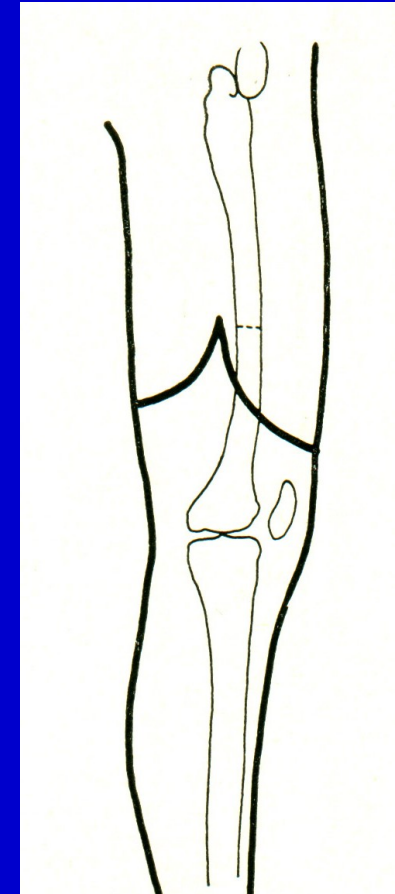
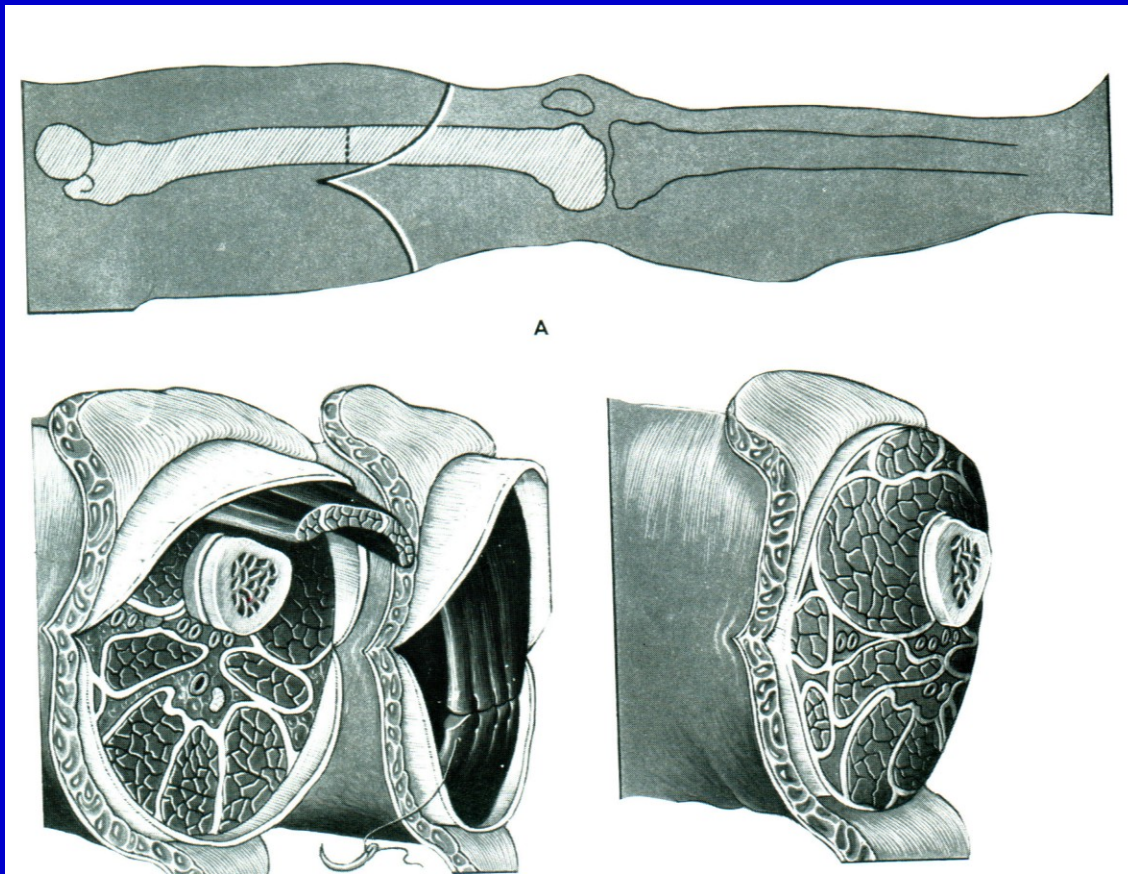
Obr. 13.
Postup při amputaci v bérce

Amputace ve stehně



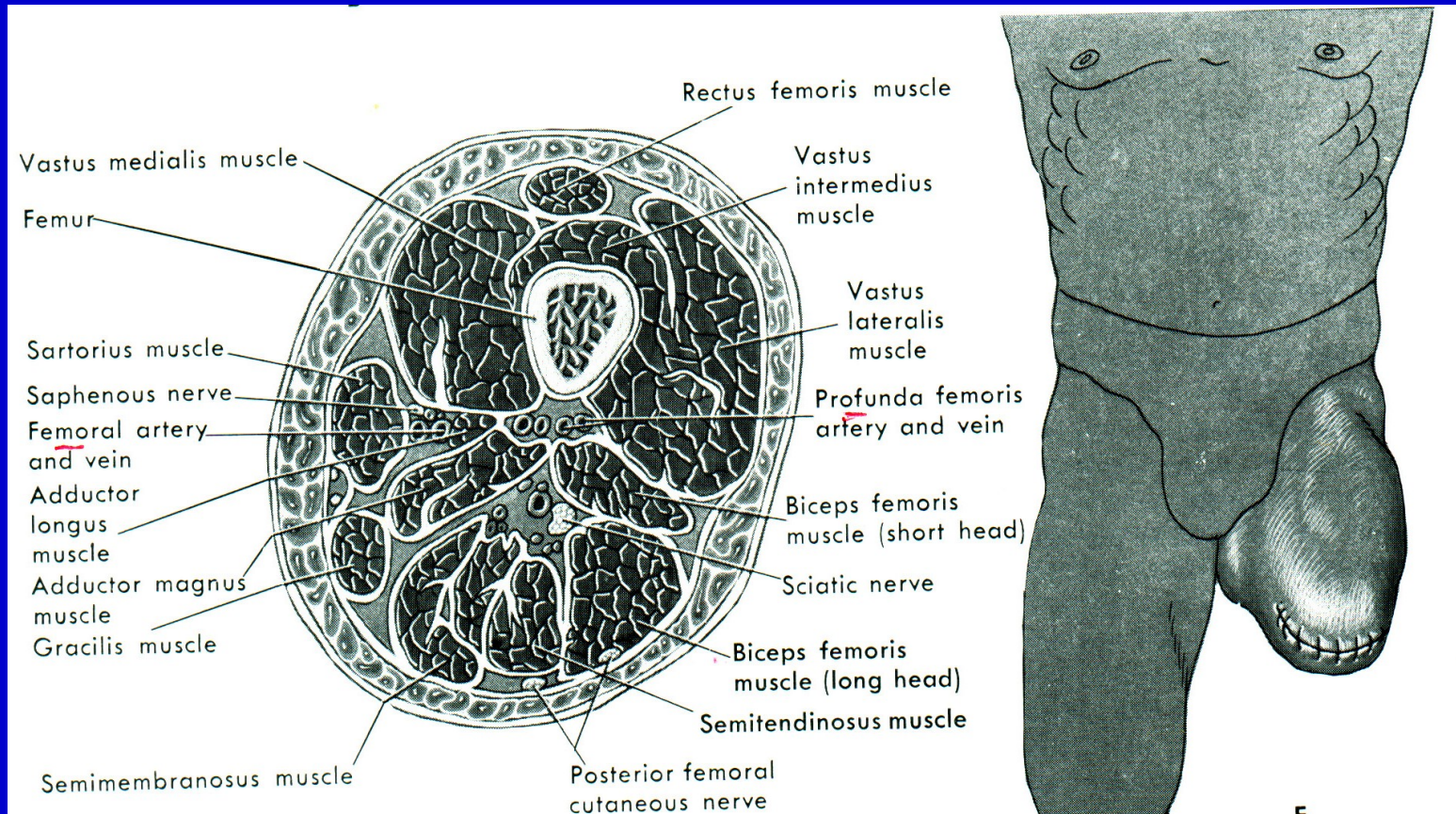
Obr. 14. Amputace ve stehně

Amputace ve stehně



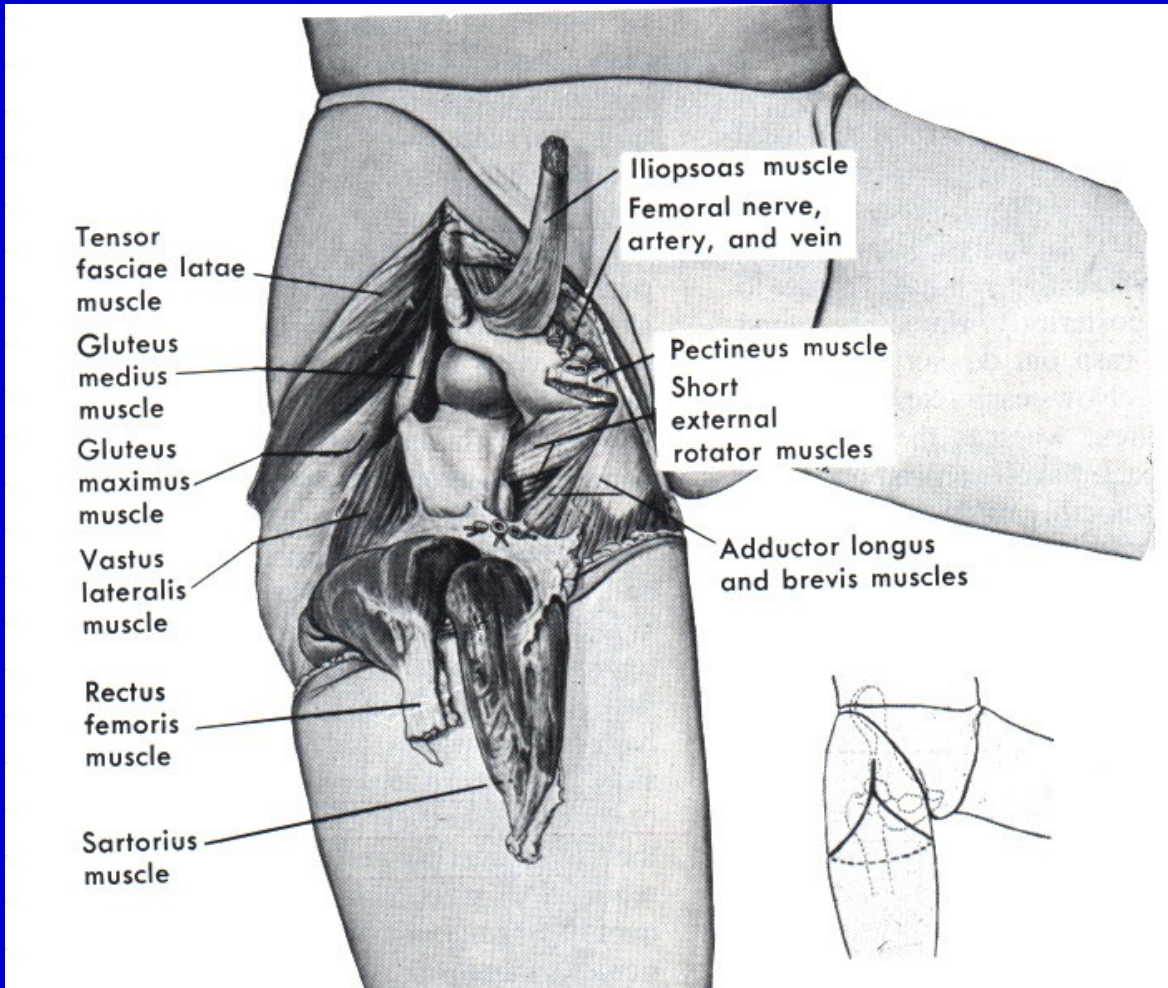
Obr. 15. Amputace ve stehně

Amputace ve stehně



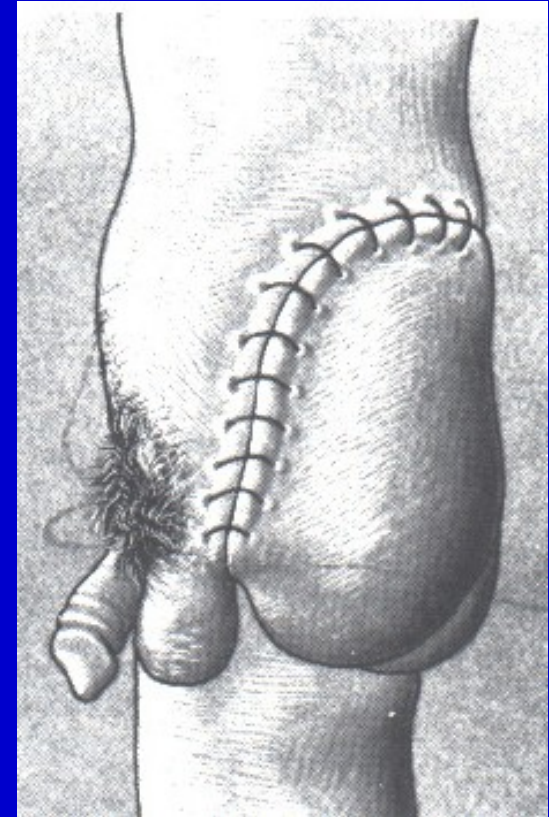
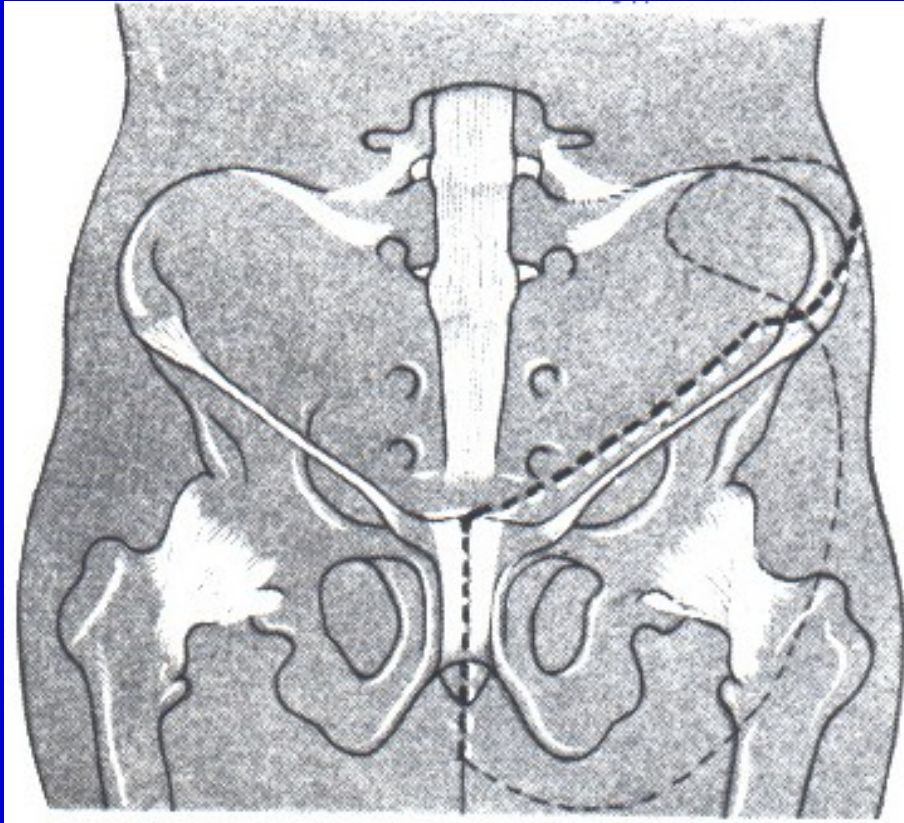
Obr. 16. Příčný řez v úrovni amputace ve stehně

Exartikulace v kyčli



Obr. 17. Exartikulace v kyčli

Hemipelvektomie



Obr. 18. Hemipelvektomie

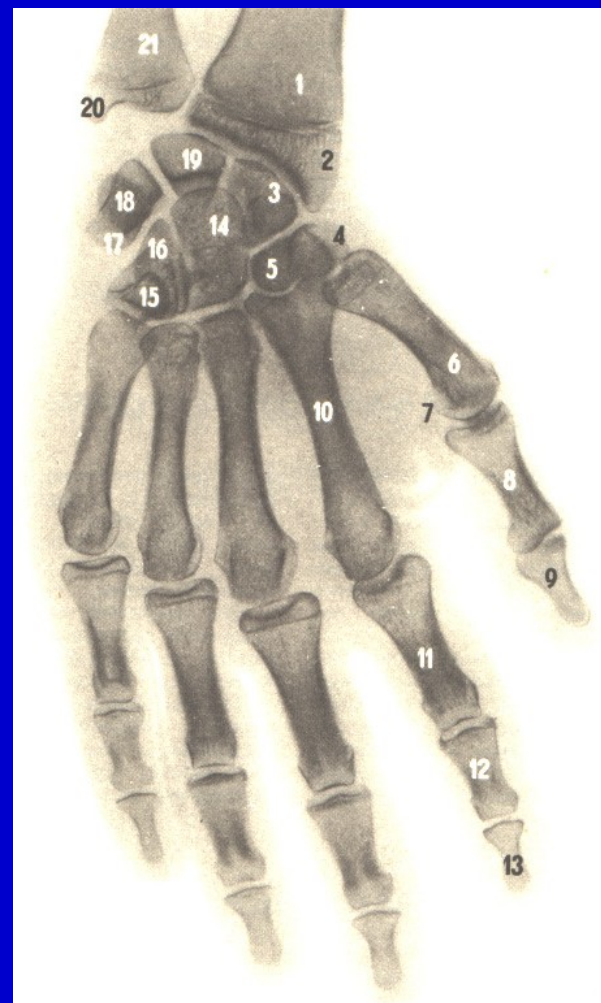
Amputace v oblasti ruky

Články prstů

Celý prst nebo palec

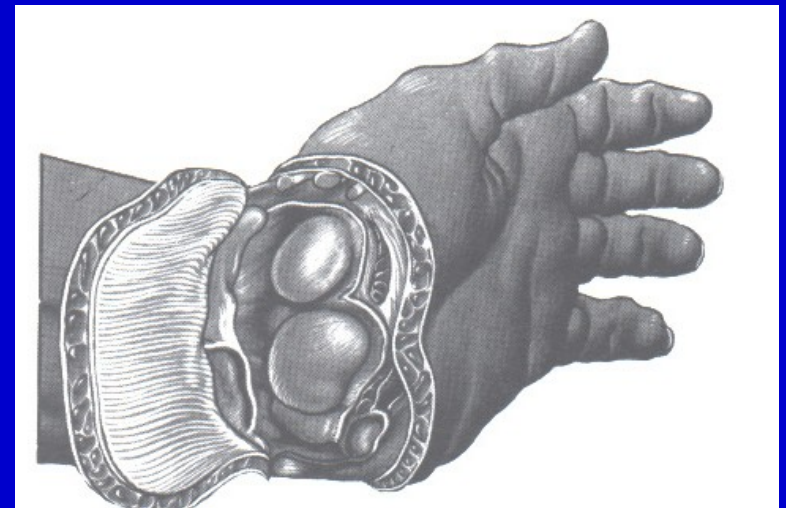
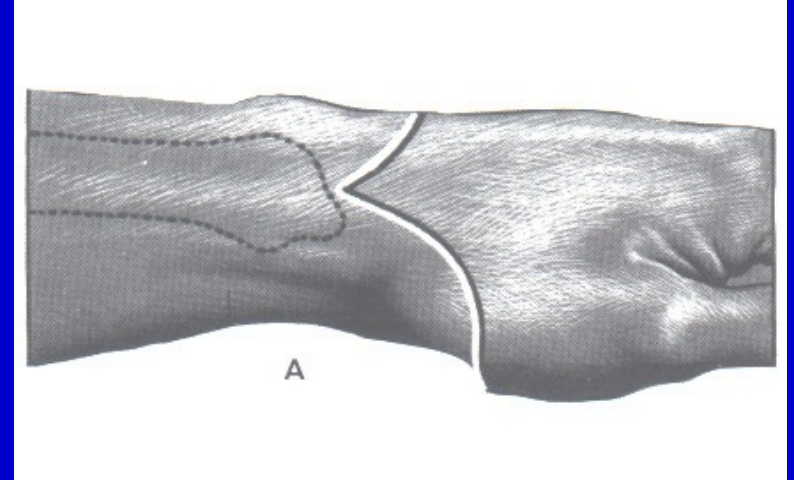
Celý paprsek

Metakarpy



Obr. 19. Amputace v oblasti ruky

Amputace v oblasti předloktí

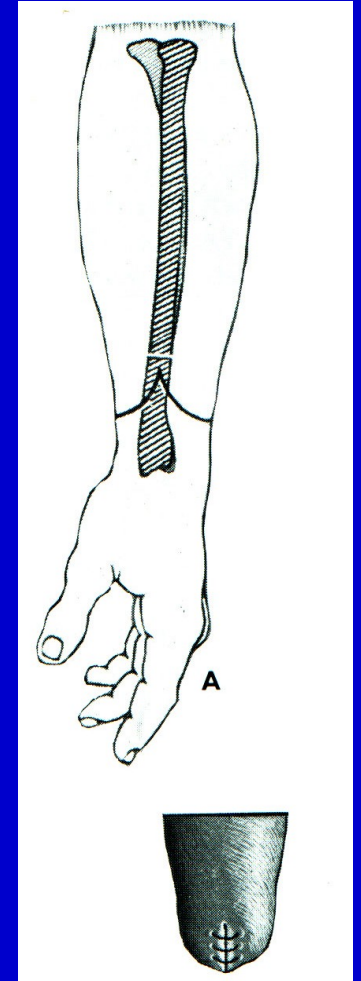


Obr. 20. Exartikulace v zápěstí

Amputace v oblasti předloktí

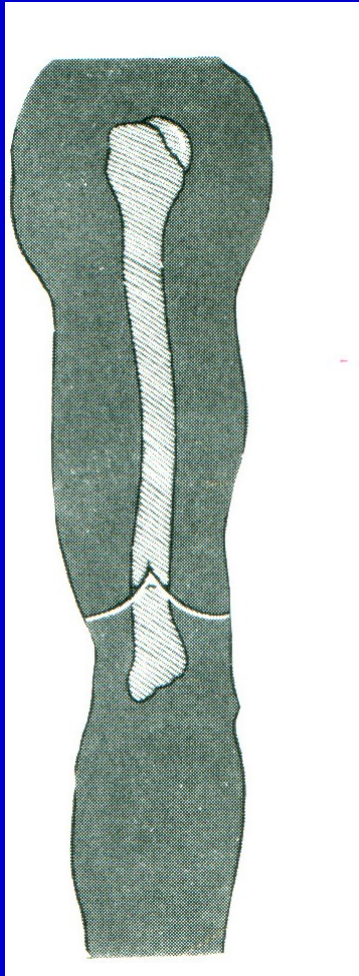
Amputace v předloktí

Rekonstrukce dle Krukenberga

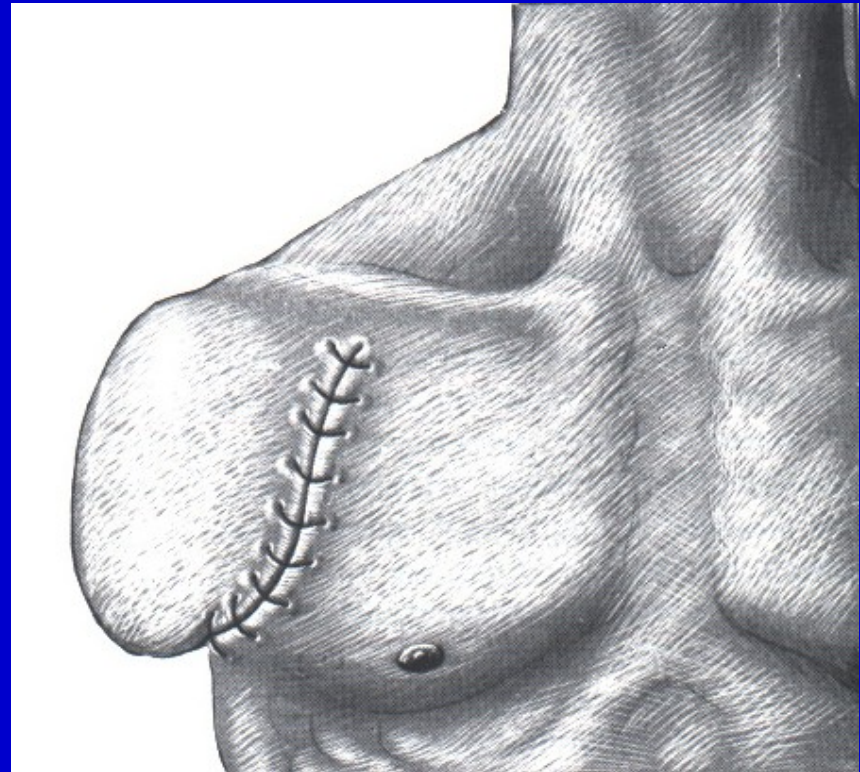


Obr. 21. Amputace v dolním konci předloktí

Amputace v oblasti paže

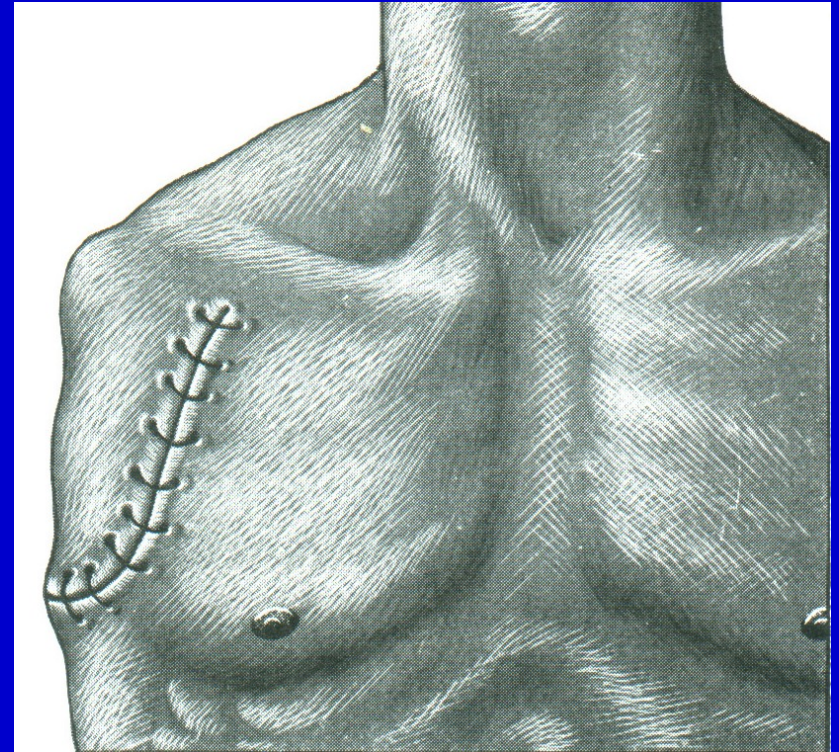
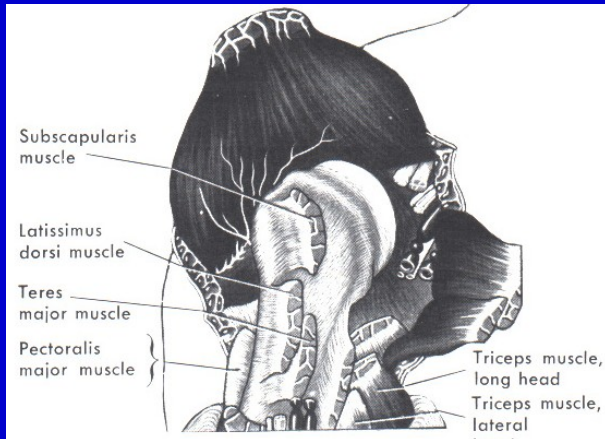
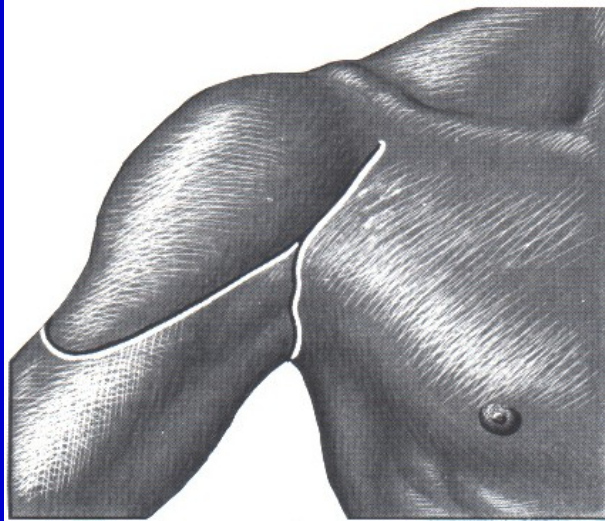


Obr. 22.
Amputace v dolní části humeru



Obr. 23.
Amputace v chirurgickém krčku

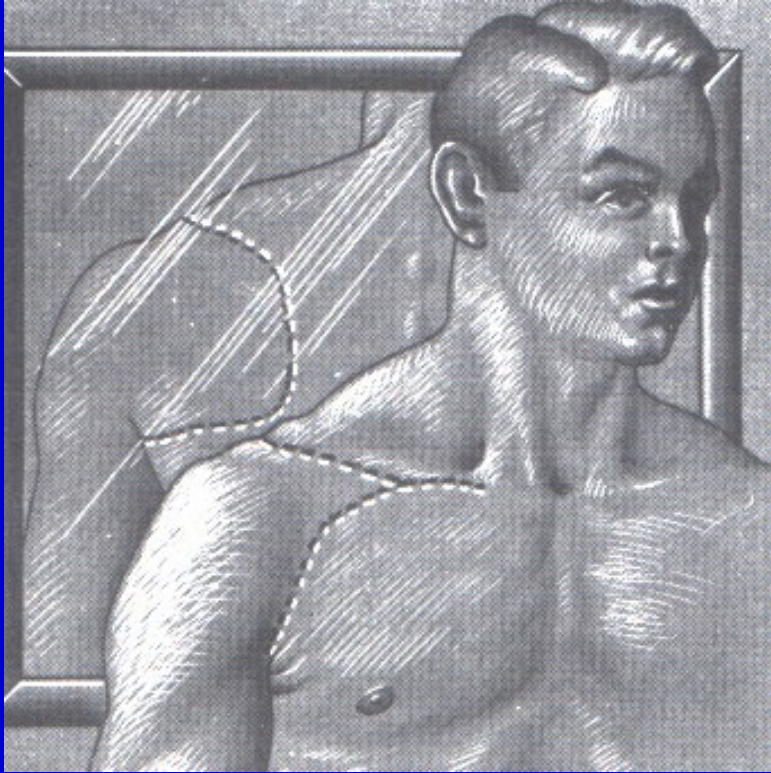
Amputace v oblasti ramene



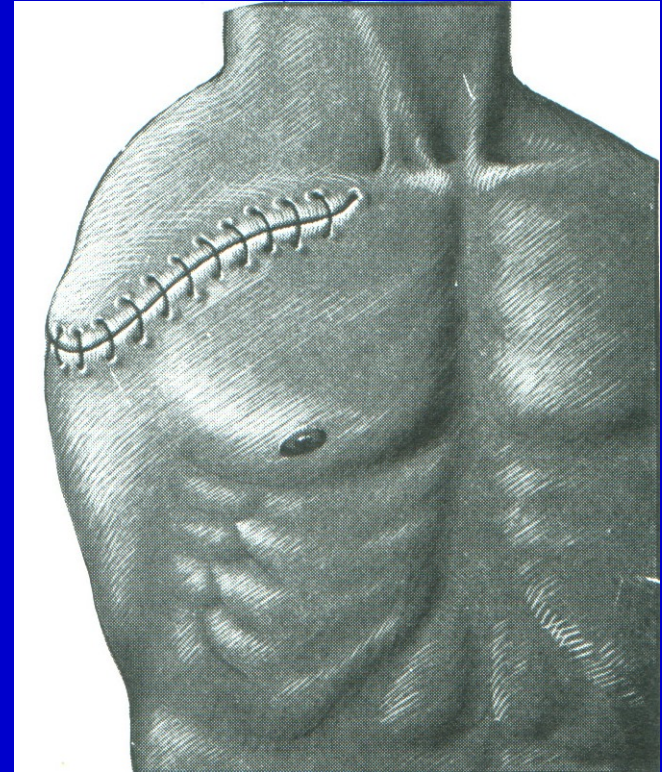
Obr. 25. Exartikulace v rameni

Obr. 24. Exartikulace v rameni

Amputace v oblasti ramene



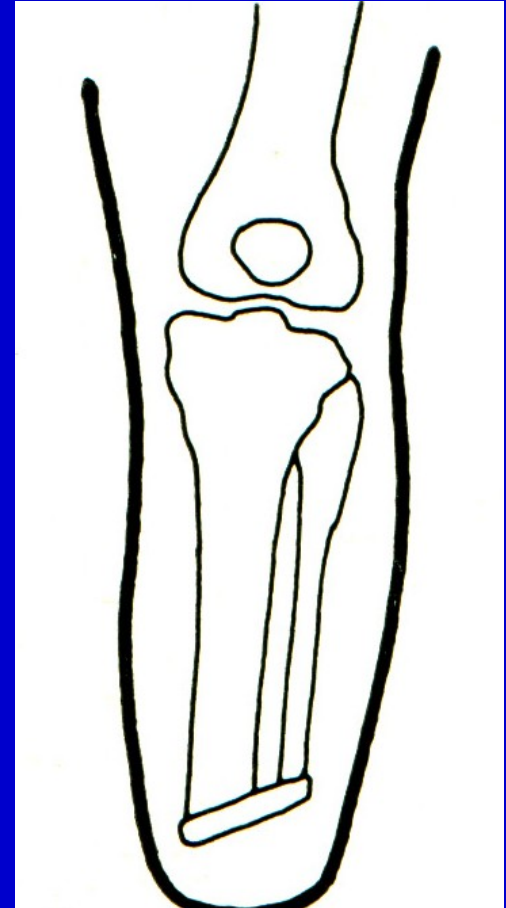
Obr. 26. Intertorakoskopulární
amputace



Obr. 27. Intertorakoskopulární
amputace

Osteoplastická amputace

K amputačnímu pahýlu se přikládí
osteomyokutánní lalok



Obr. 28. Schéma osteoplastické amputace

Gilotinová amputace

Válečná chirurgie

Protíná všechny tkáně v jedné rovině

Rána bez šití

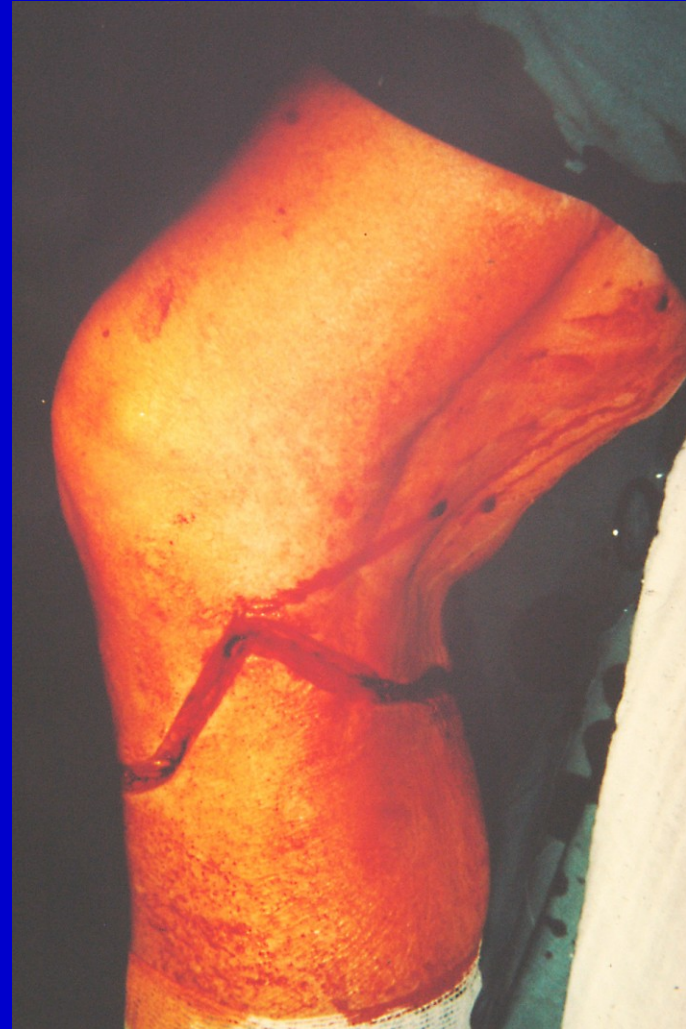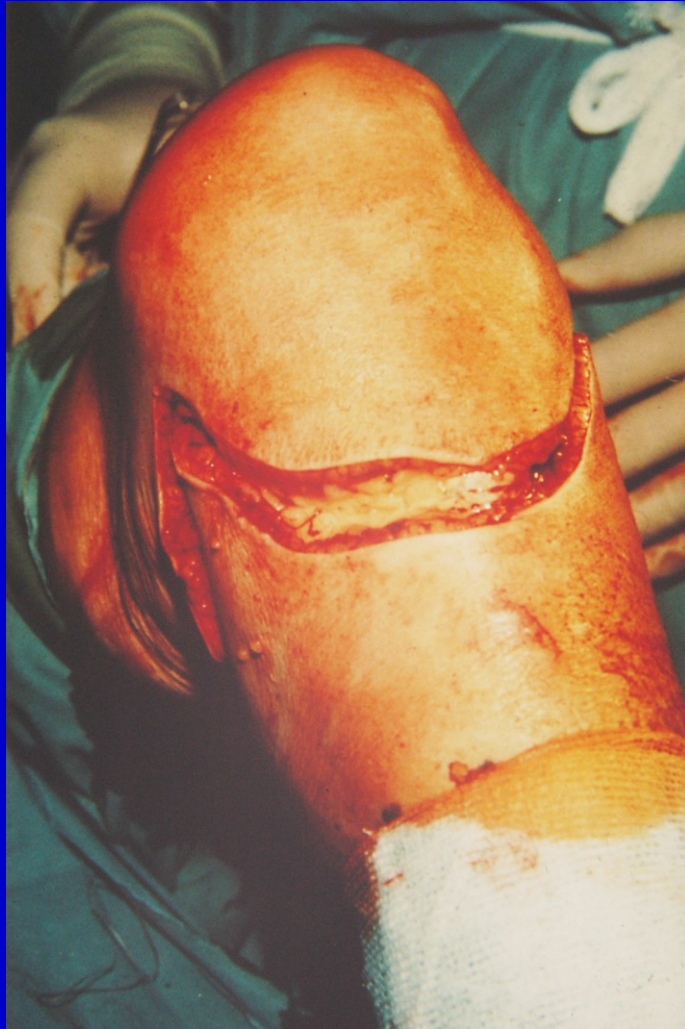Vyžaduje reamputaci

Myoplastická amputace

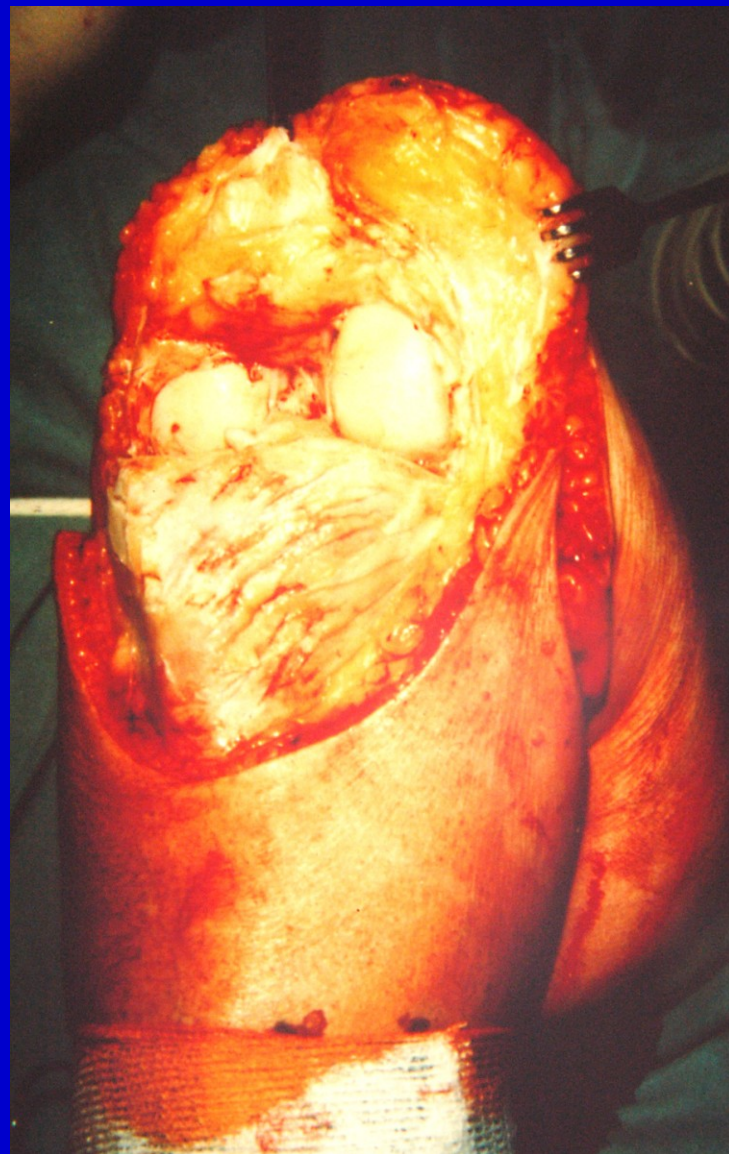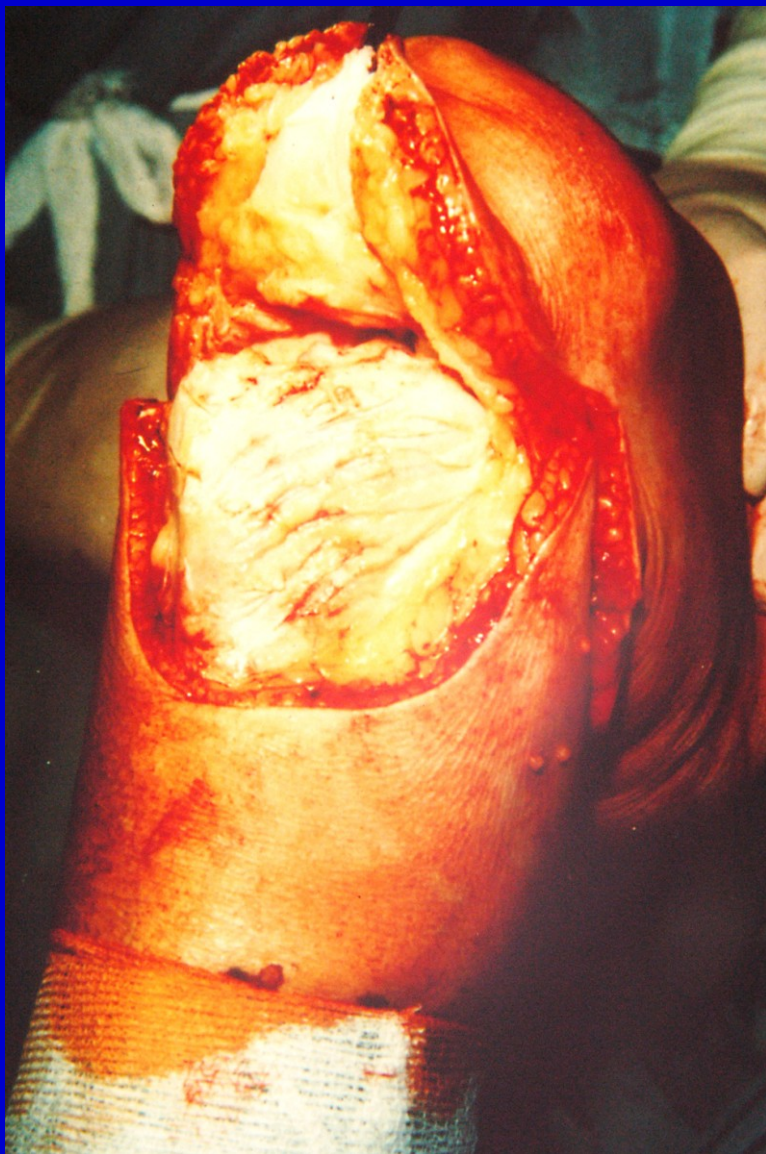Lalokové řezy

Schodovité protínání jednotlivých vrstev

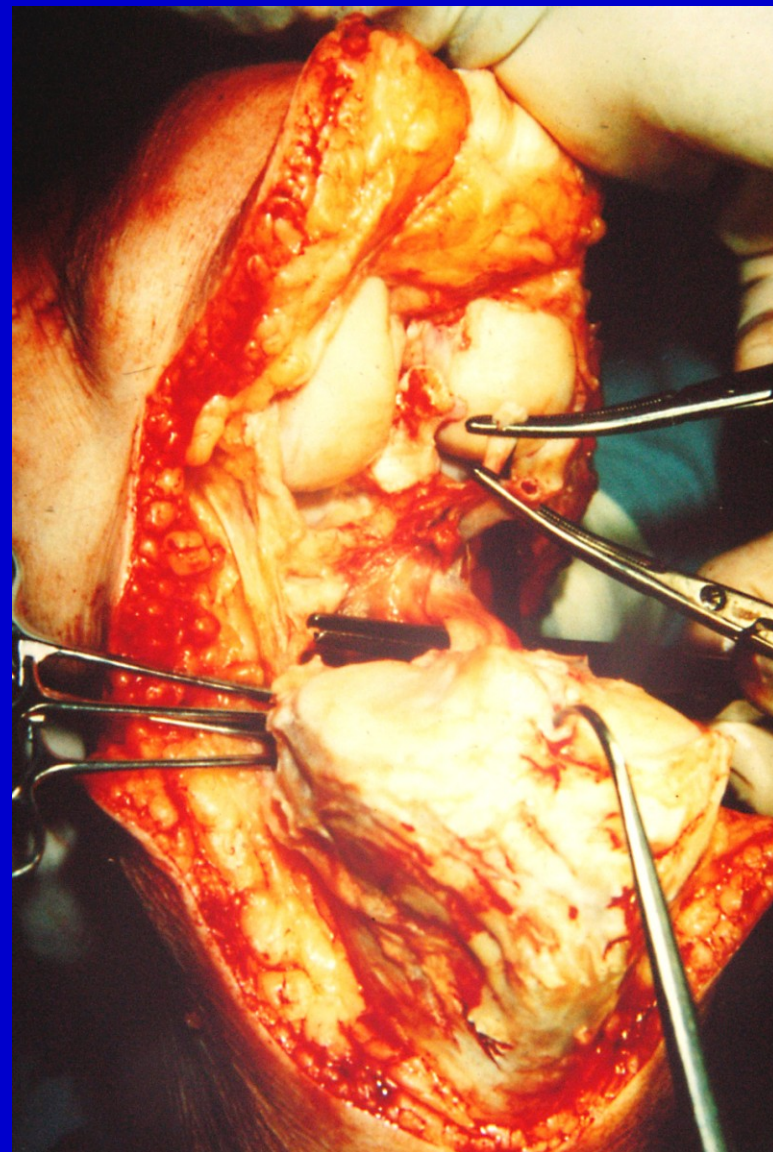
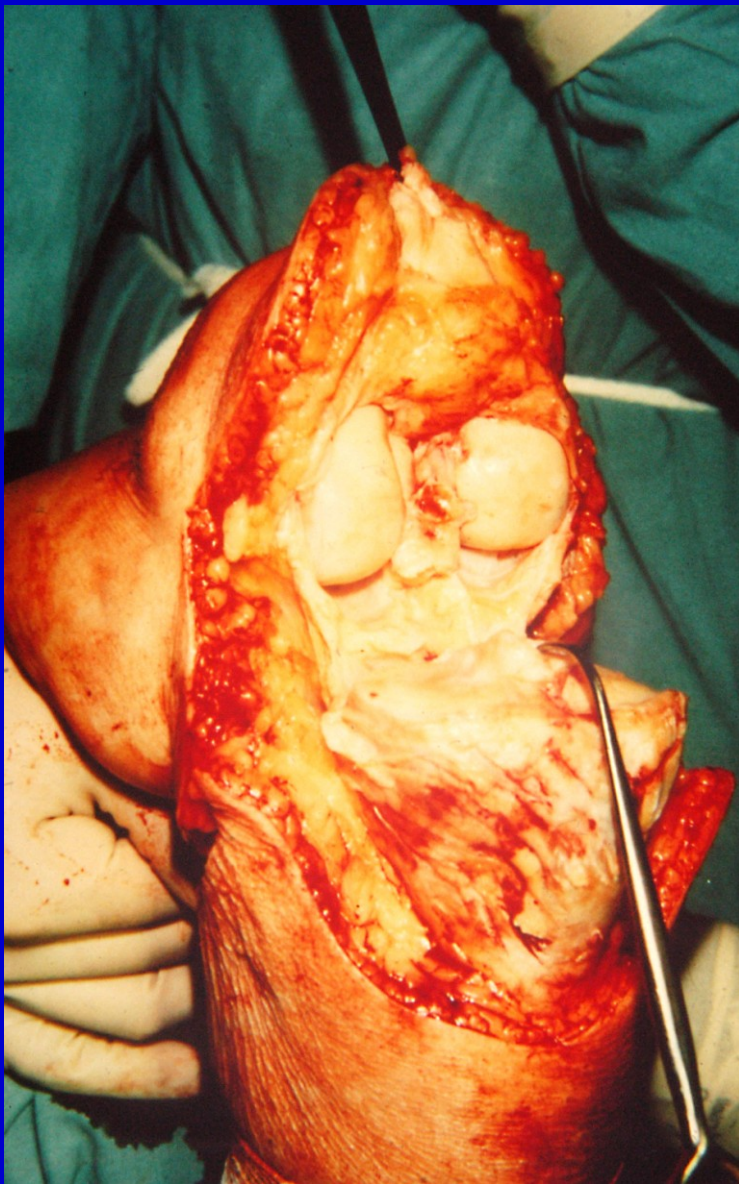
Exartikulace v koleni



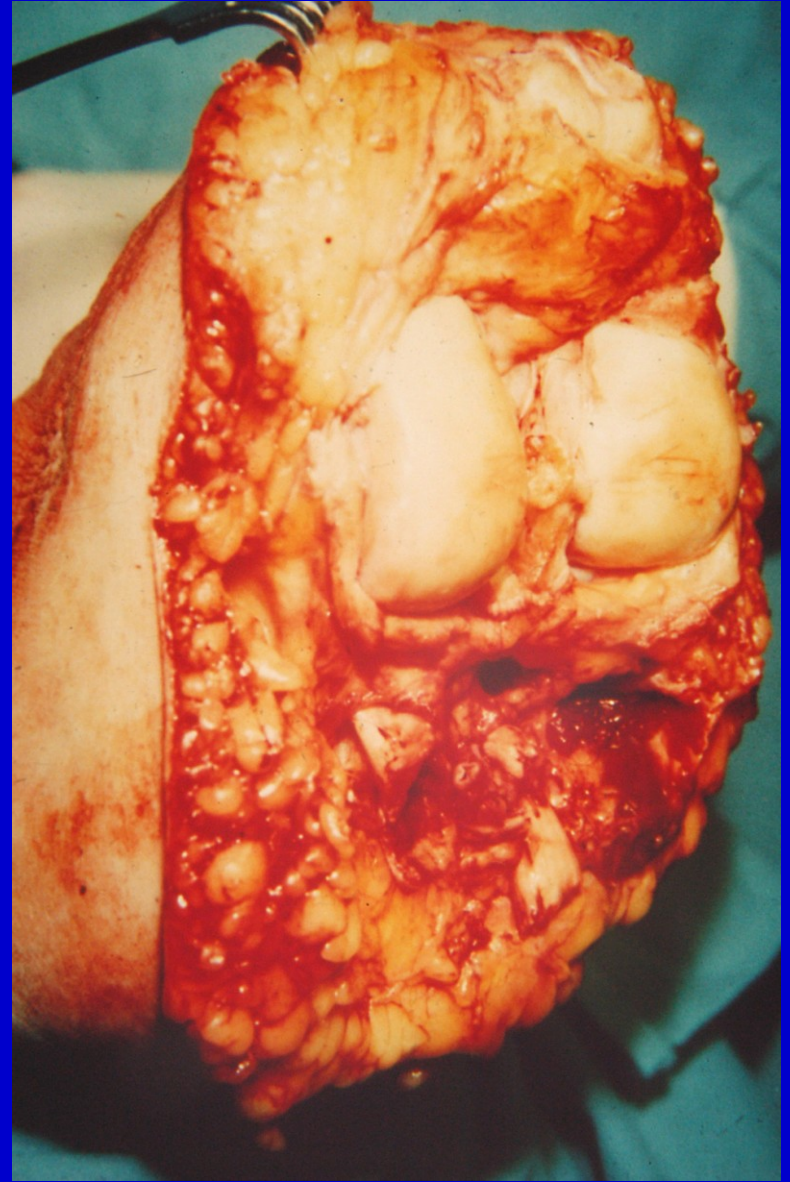
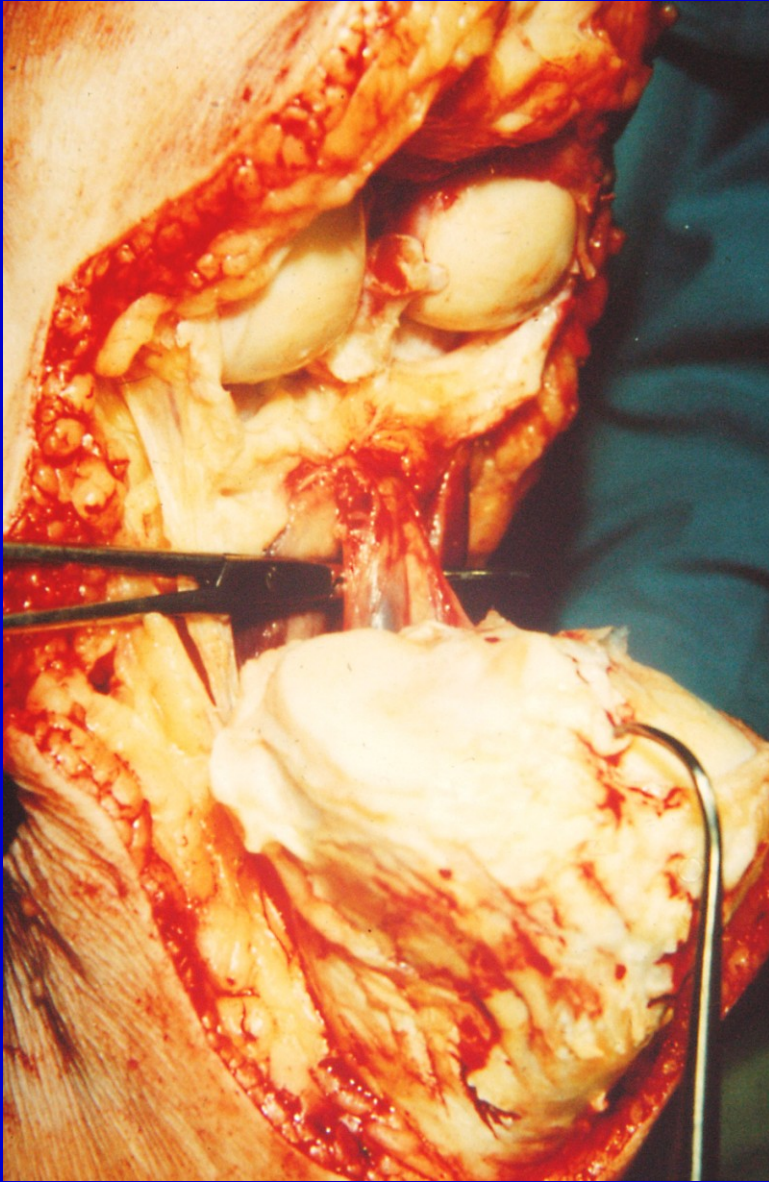
Obr. 29. Kožní řez



Obr. 30. Odklopení pately, discise kloubního pouzdra

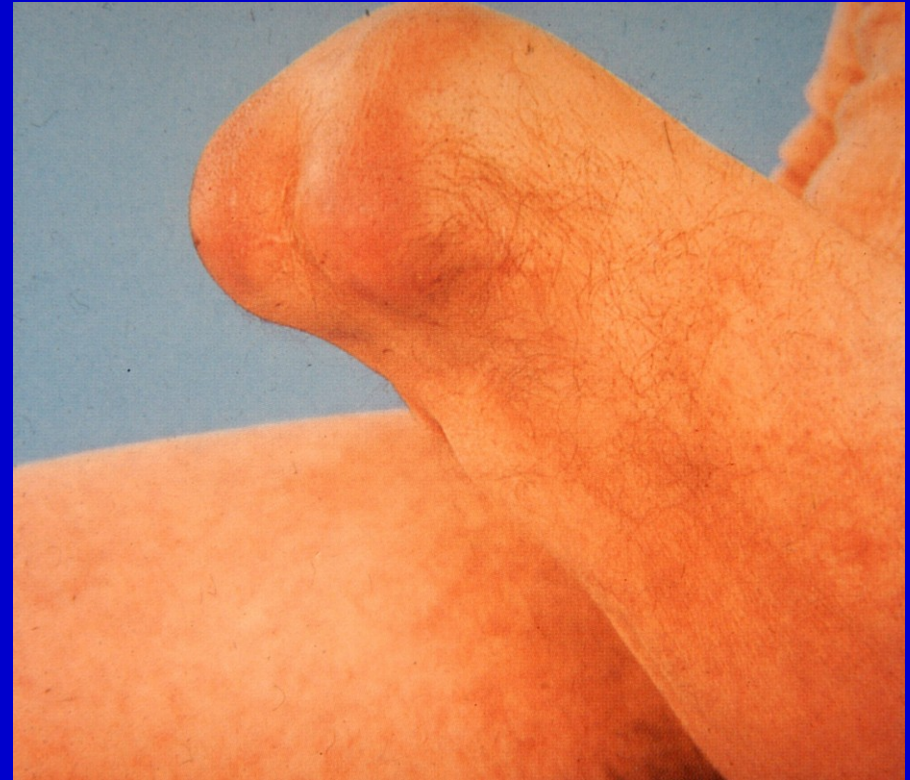
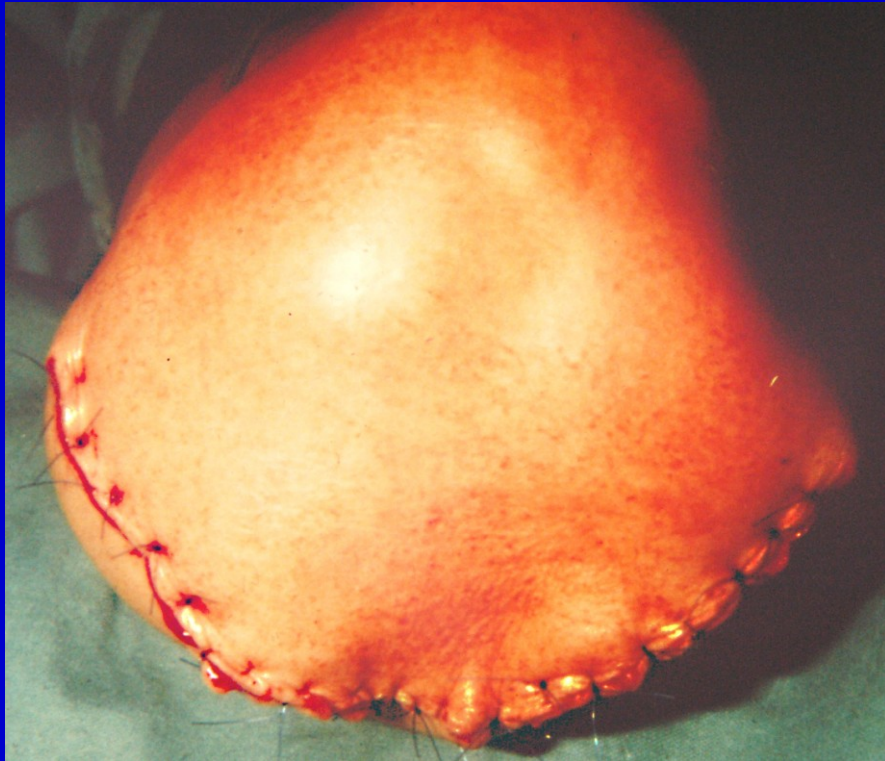
Obr. 31. Protnutí zadního kloubního pouzdra a n. tibialis

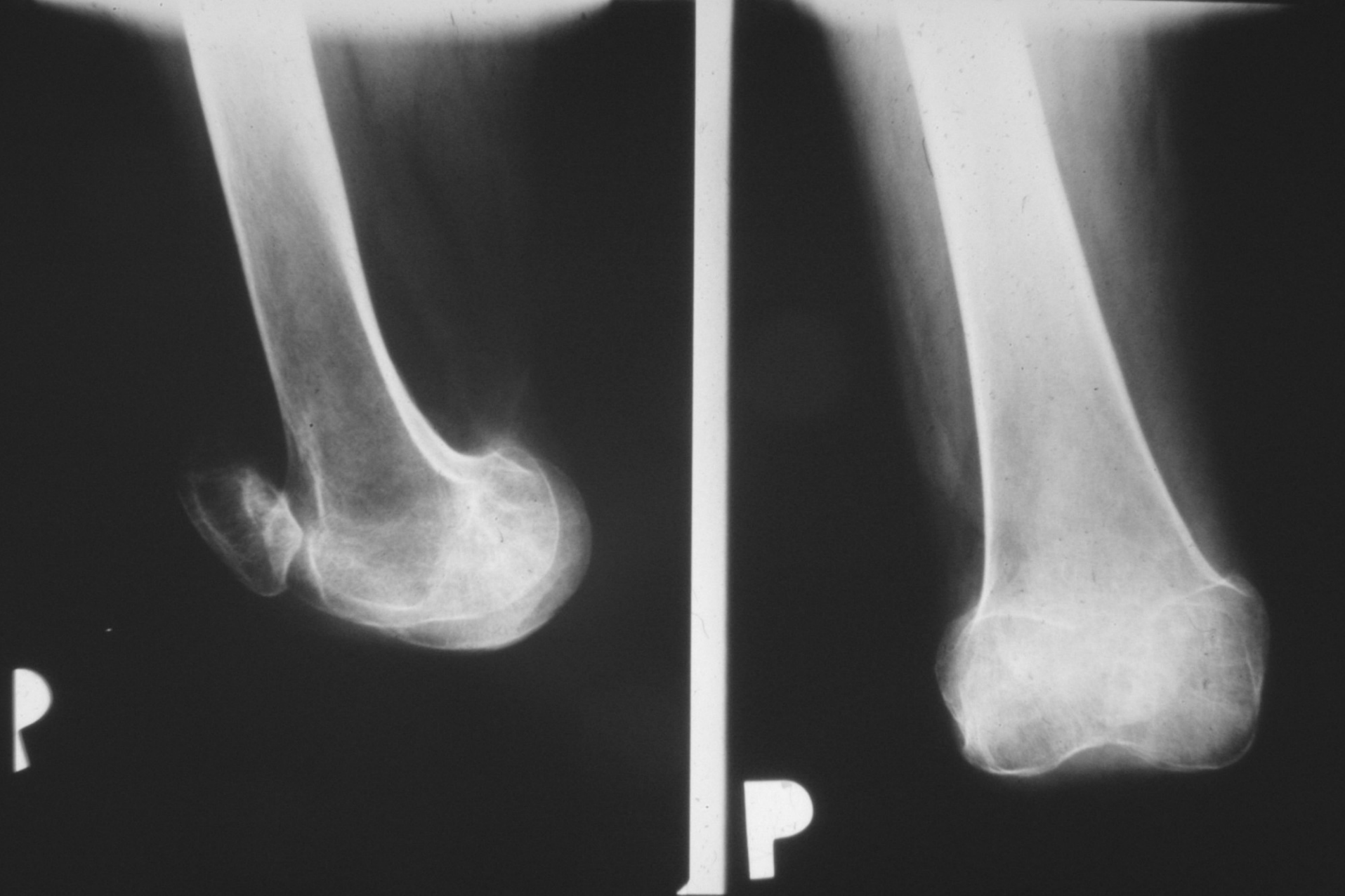


Obr. 32. Podvaz popliteálních cév, oddělení končetiny

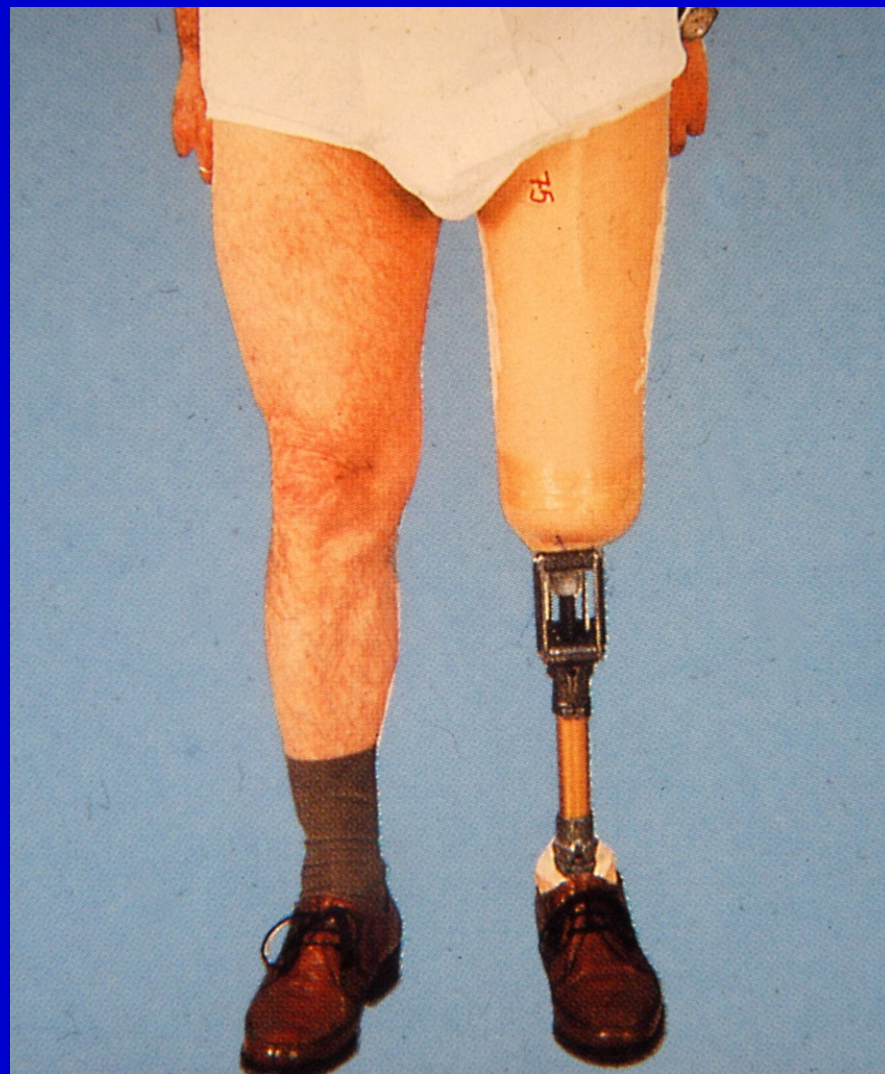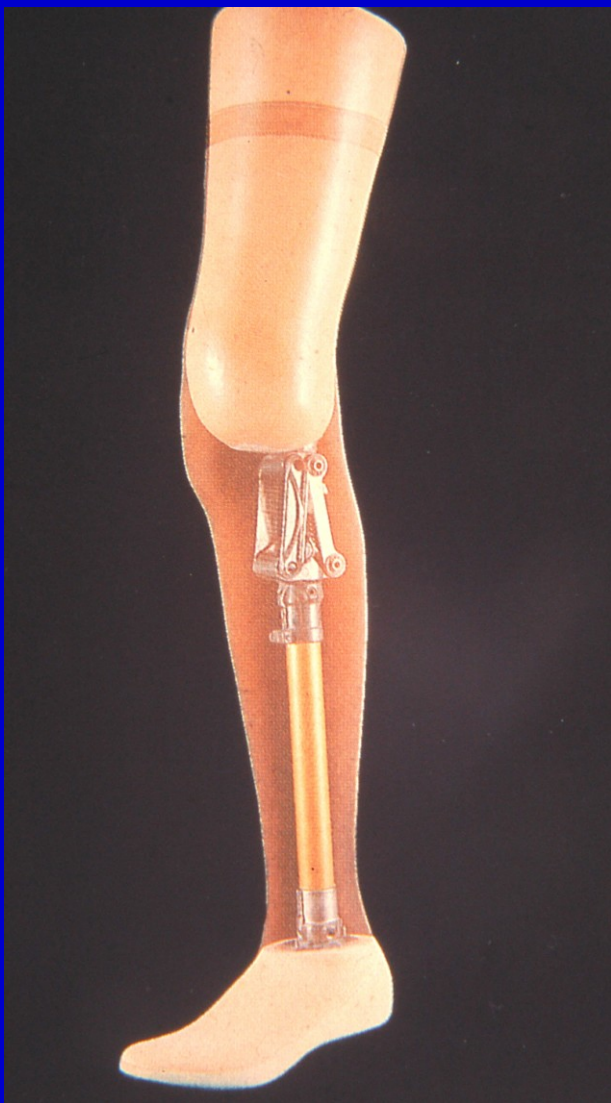Dostatečné množství měkkých tkání
Sutura rána bez napětí



Obr. 33. Sutura rány, zhojení pahýlu



Obr. 34. RTG snímek po exartikulaci v koleni



Obr. 35. Protéza po exartikulaci v koleni

Pooperační péče

Tvarování pahýlu elastickým obinadlem

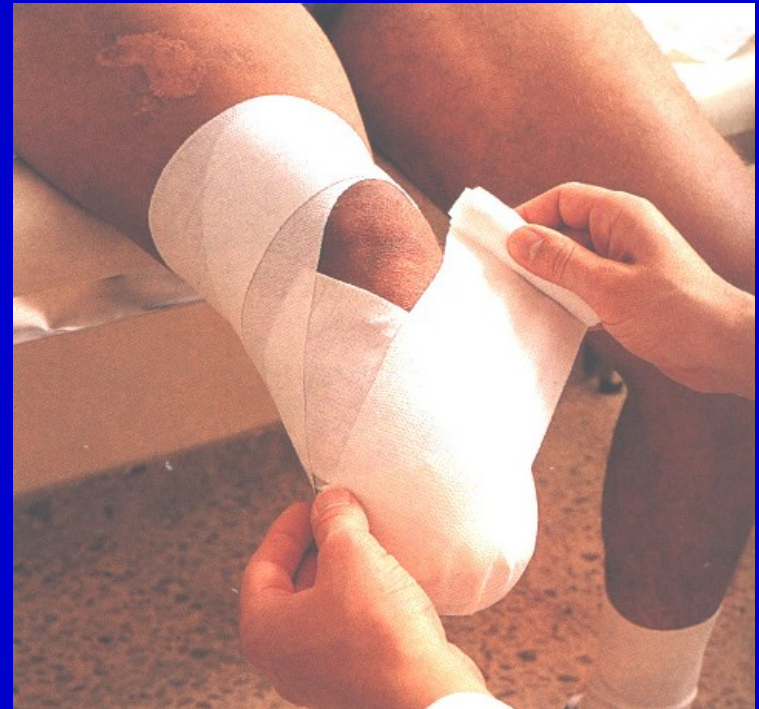Polohování

Prevence flekční kontraktury

Propriocepce

Cvičení na lůžku

Vertikalizace



Obr. 36 Bandážování pahýlu

Cíl

Kvalitní nosný pahýl
nášlapného typu

Velký povrch

Dostatečné množství
měkkých tkání

Silné svalstvo

Svalová rovnováha



Obr. 37.
Pahýl po amputaci ve stehně